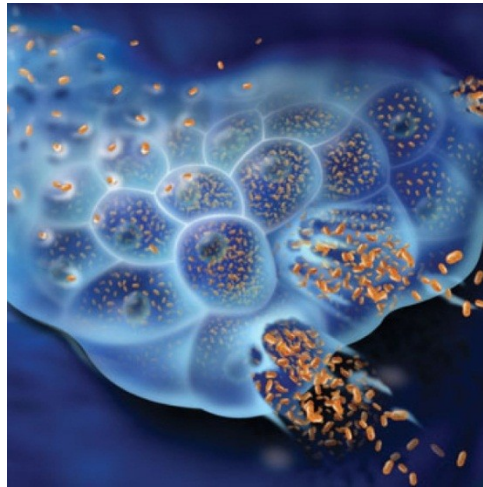


Virová hepatitida E



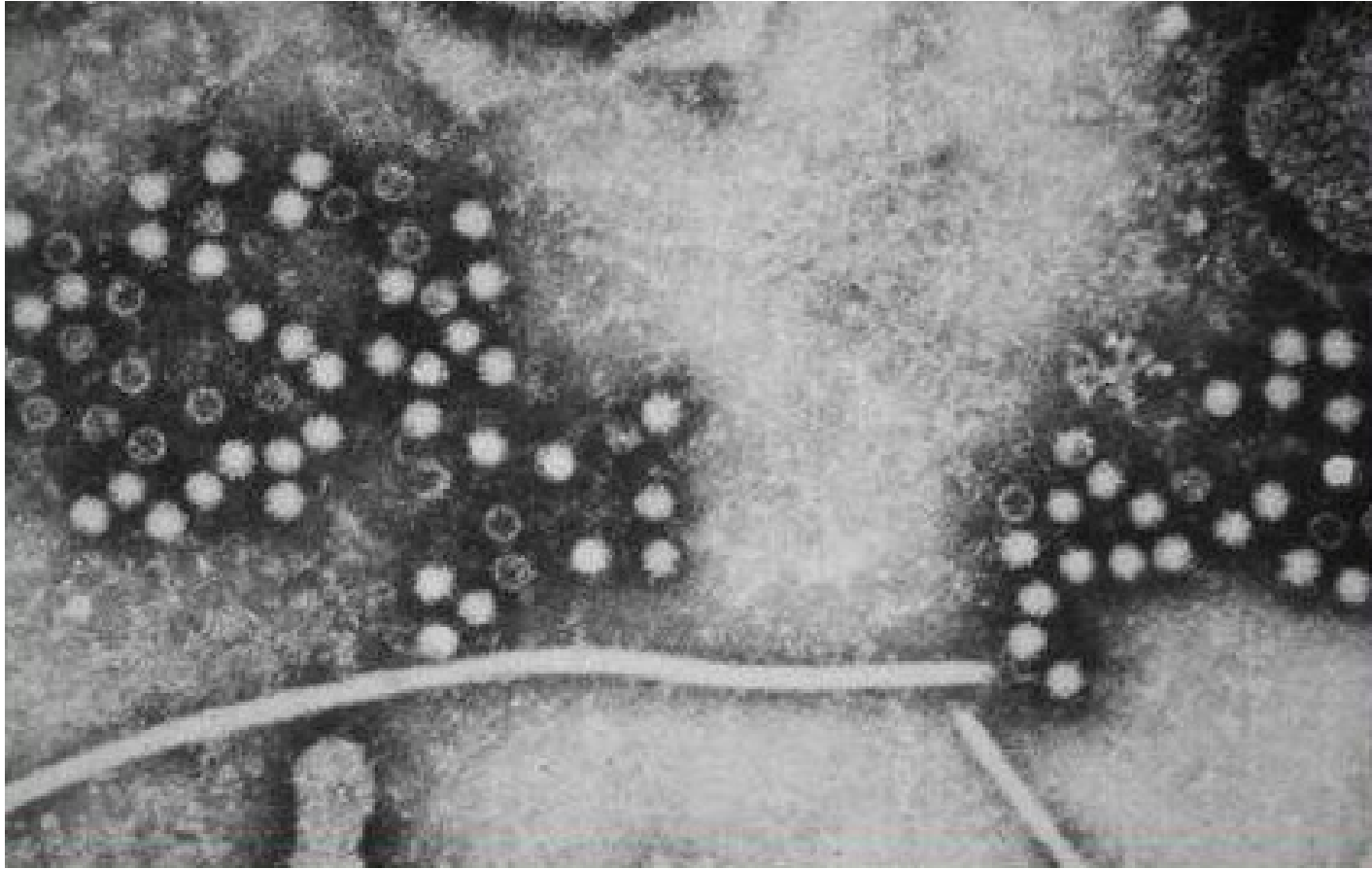
Prof. MUDr. Petr Husa, CSc.

Klinika infekčních chorob, LF MU a FN Brno

Virové hepatitidy

- Difúzní zánětlivě nekrotické jaterní procesy
- Rozdíl oproti bakteriálním infekcím jater, které vedou ke tvorbě jaterních abscesů
- Rozdělení VH
 1. Enterálně přenosné
 - VH A – nikdy nepřechází do chronicity
 - VH E – do chronicity u IS
 2. Parenterálně přenosné
 - VH B
 - VH C
 - VH D

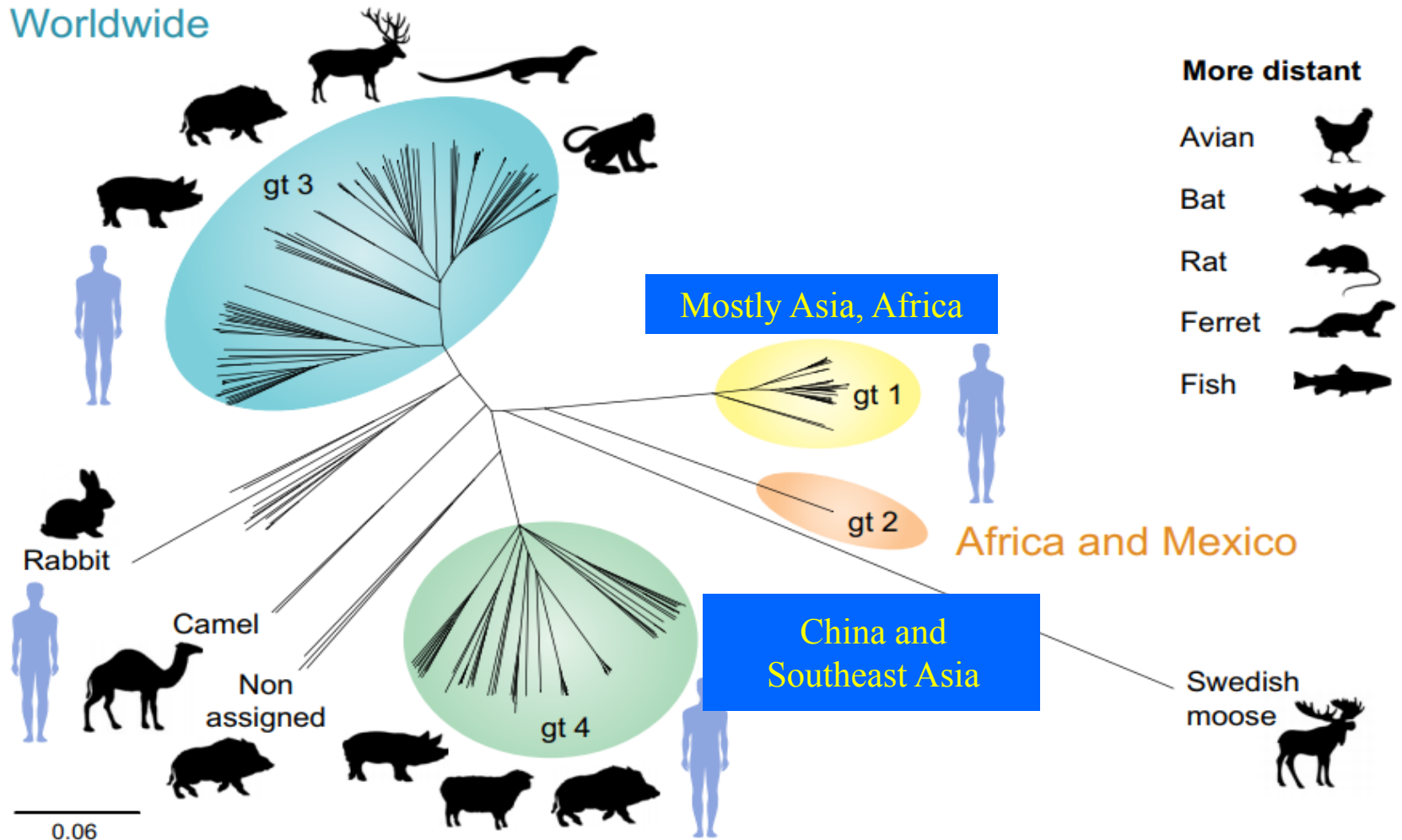
Virus hepatitidy E



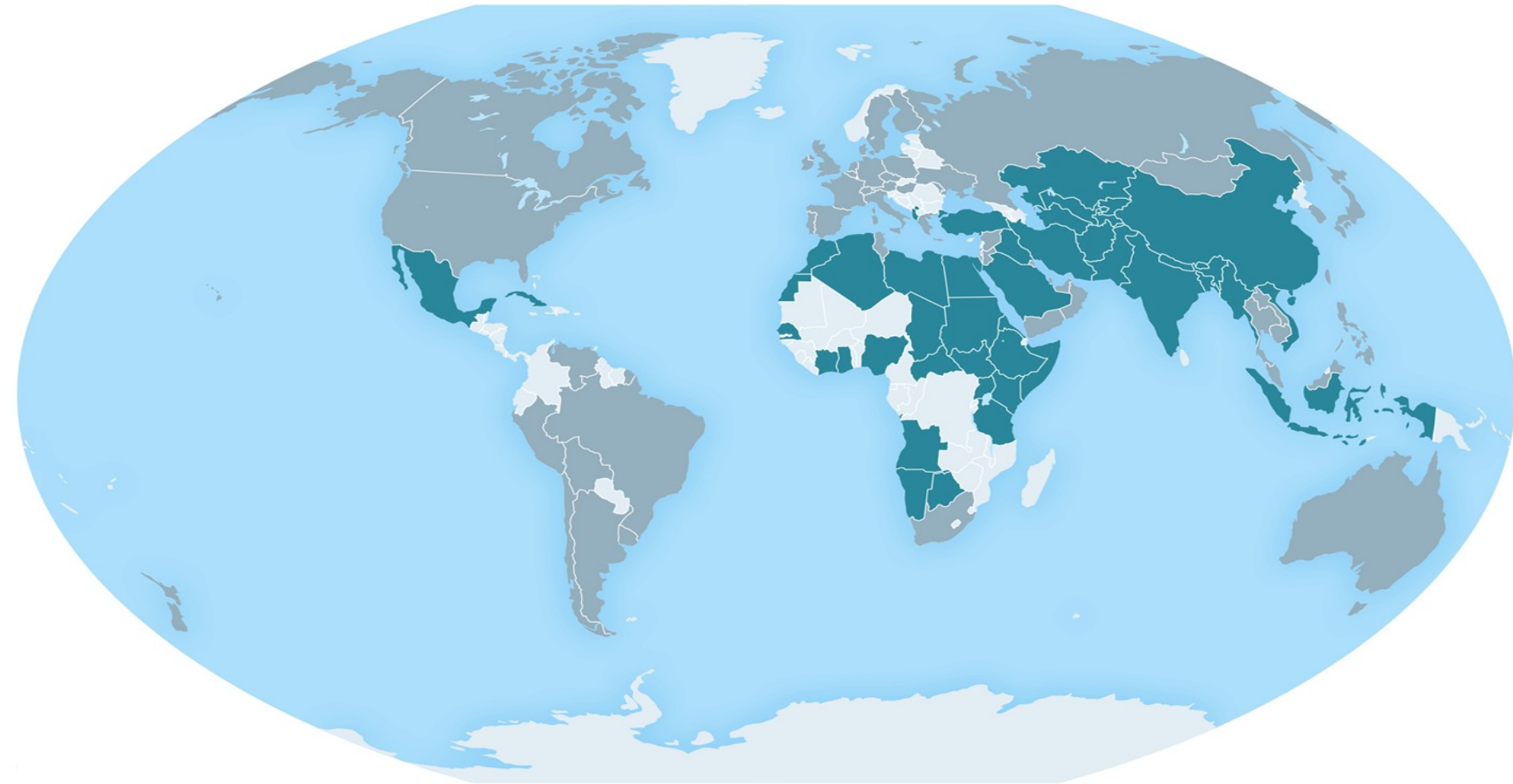
Neobalený RNA virus, čeleď Hepeviridae, rod *Orthohepevirus*, 27-34 nm,
8 genotypů (1-8), infekce u člověka 1-4

Fylogenetická příbuznost hepevirů identifikovaných u různých hostitelů

Worldwide



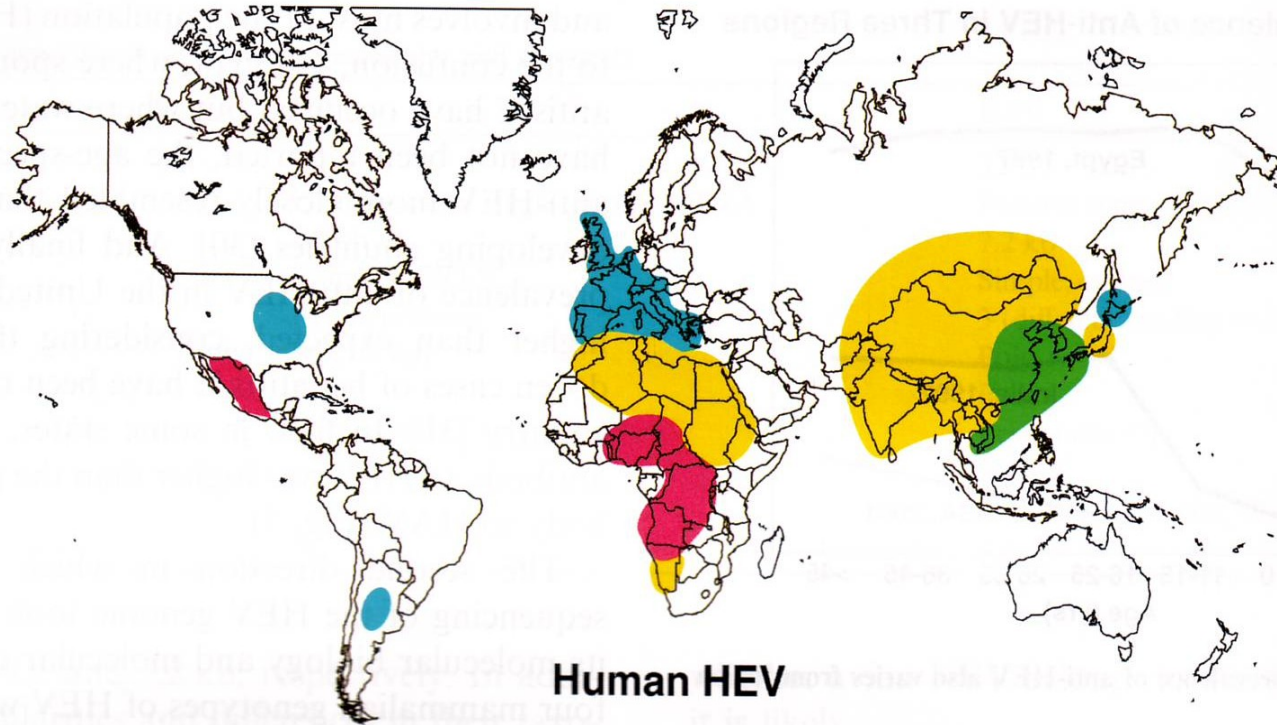
Globální výskyt infekce HEV (CDC 2017)



Hepatitis E endemicity

- Highly Endemic²
- Endemic³
- Not Endemic or Endemicity Unknown

Genotypy HEV



Human HEV
Geographic Distribution of Genotypes

Genotype: ■ 1 ■ 2 ■ 3 ■ 4

Virová hepatitida E

- Odhady výskytu infekce HEV
- ✓ 20 milionů infekcí celosvětově
- ✓ 3 miliony symptomatických případů
- ✓ 70 000 úmrtí/rok
- Vakcína zatím registrována jen v Číně

Infekce G-1,2 HEV

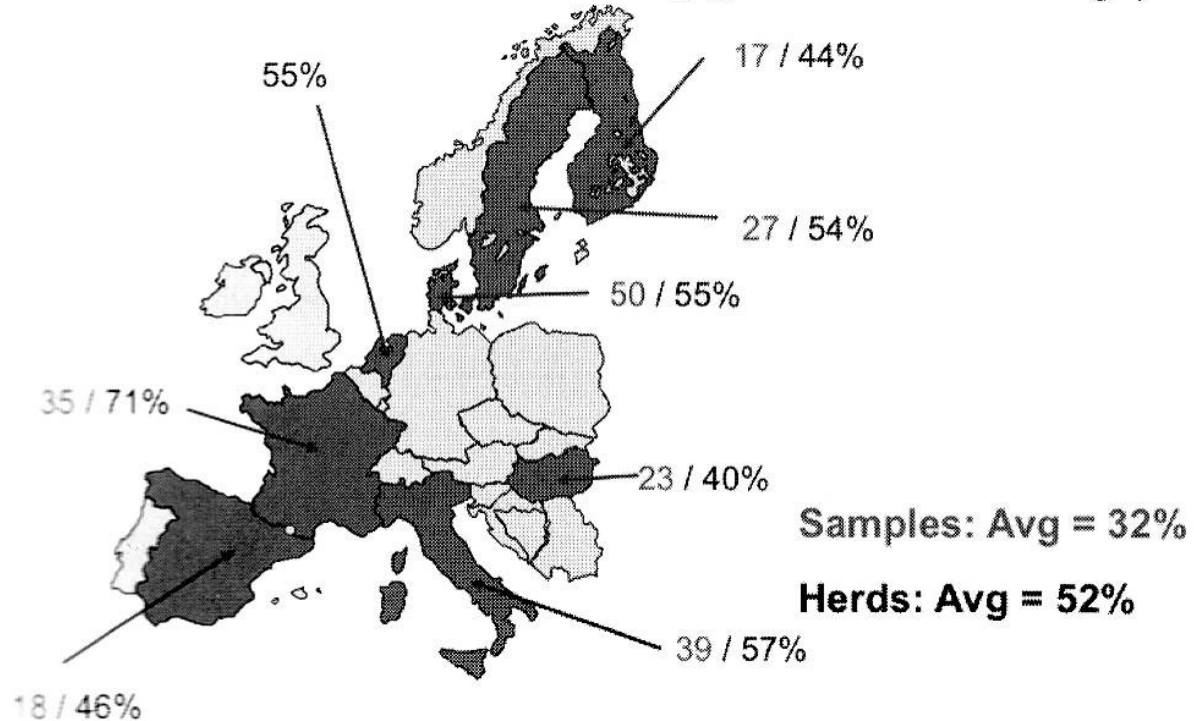
- Pouze humánní infekce
- Většinou Asie, Afrika
- Velmi těžký průběh infekce v těhotenství (mortalita matky až 25 %)
- Nikdy nepřechází do chronicity
- Možnost acute-on-chronic liver failure

Infekce G-3,4 HEV

- Infekce zvířat i lidí (zoonóza)
- Nejvýznamnějším rezervoárem jsou prasata
- G-3 celosvětově, G-4 – Čína a jihovýchodní Asie
- ≥ 2 miliony autochtonních infekcí v Evropě (G-3), většinou asymptomatických (nejméně 95 %), častěji starší muži
- U imunosuprimovaných osob je možnost chronické infekce (po transplantacích solidních orgánů – 50-66% pravděpodobnost **chronicity**, u onkohematologických pacientů při chemoterapii a HIV-pozitivních)
- vysoká mortalita osob s těžkým chronickým jaterním onemocněním (hlavně u alkoholiků - 60-70 %)

Promořenost chovů prasat HEV

Prevalence of HEV in swine herds (pigs 1 to 5 months of age)



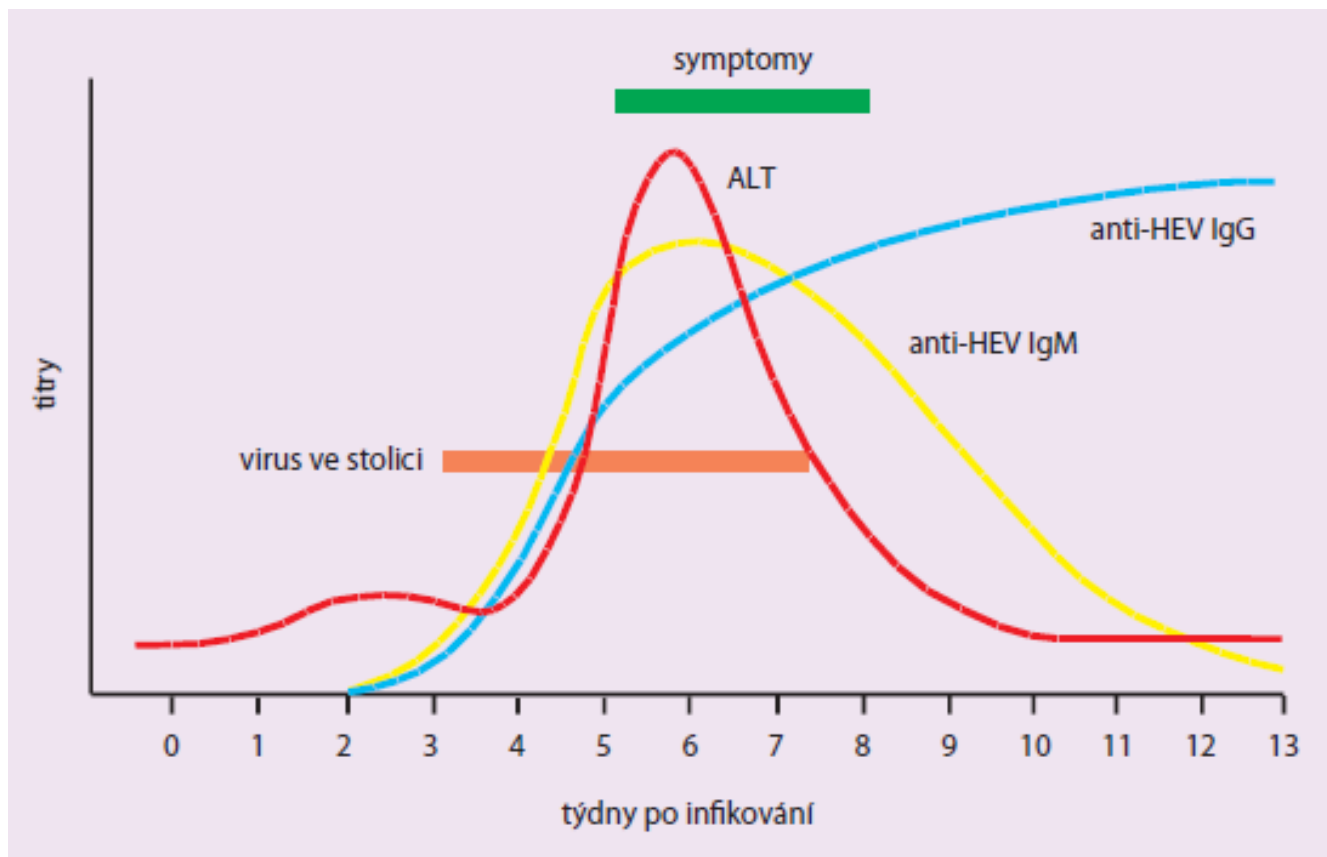
Figatellu – klobása se syrovými játry



Rezistence HEV na teplo

Teplota	Čas	Úprava masa	Výsledek
56 °C	30'-60'	medium rare	rezistence HEV
60 °C	60'	medium	reziduální živý HEV
66 °C	10'-60'	medium well-cooked	inaktivace HEV
70-71 °C	10'-60'	well done	inaktivace HEV

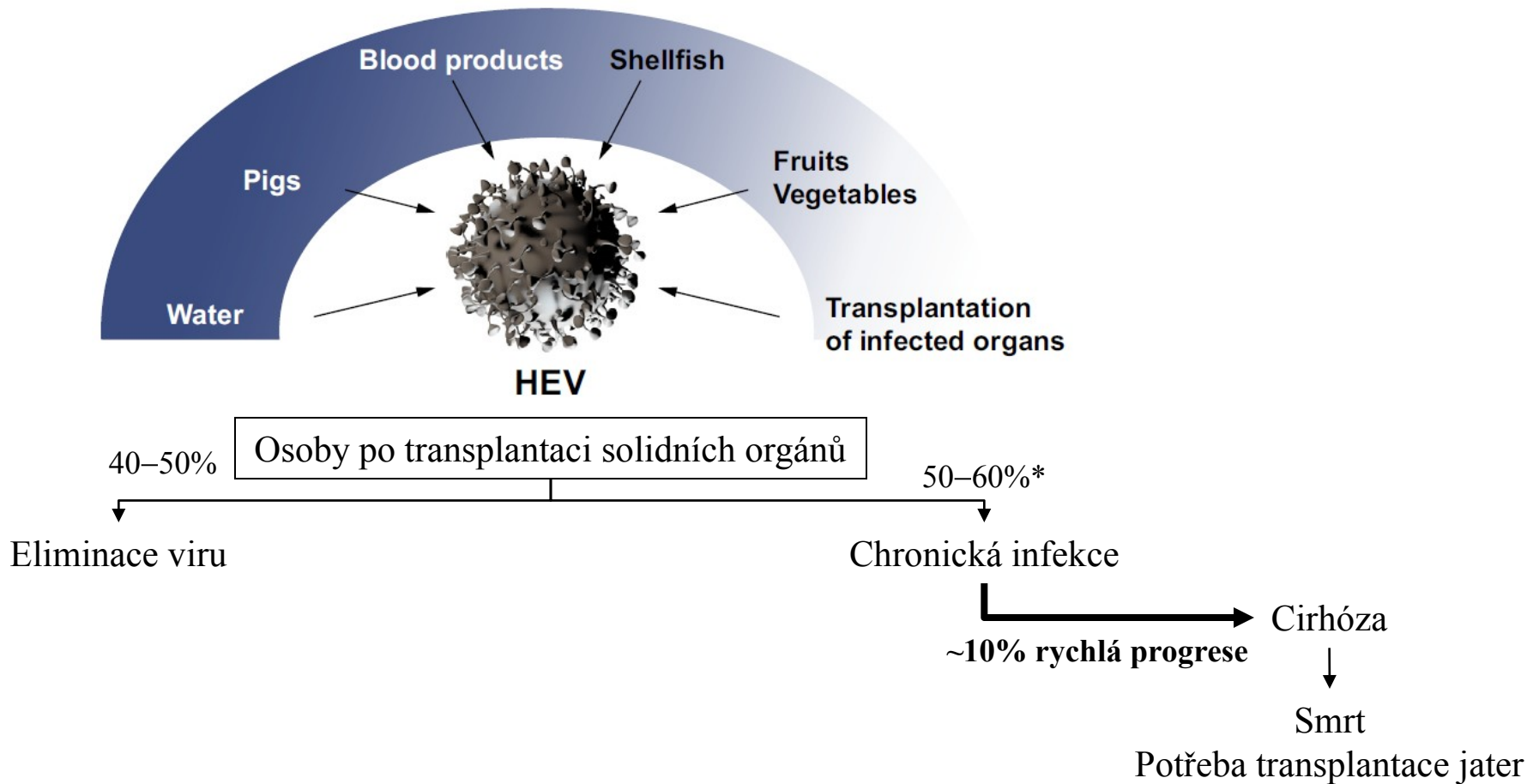
Sérologické nálezy při akutní hepatitidě E



Chronická infekce HEV

- Toulouse University Hospital – 2004
- ✓ přechod infekce HEV je po transplantacích solidních orgánů velmi častý – až 60 %
- ✓ infekce je vesměs asymptomatická, projevuje se jen vzestupem aktivity jaterních enzymů
- ✓ protilátky anti-HEV se objevují opožděně nebo vůbec ne, vždy je pozitivní HEV RNA v séru
- ✓ velké riziko rychlé progresse do CIH nebo dekompenzace již existující CIH

HEV u transplantovaných osob



*pravděpodobně zvýšená pravděpodobnost chronicity po transplantaci jater, pouze G-3

Rychlá progrese chronické hepatitidy E do CIH

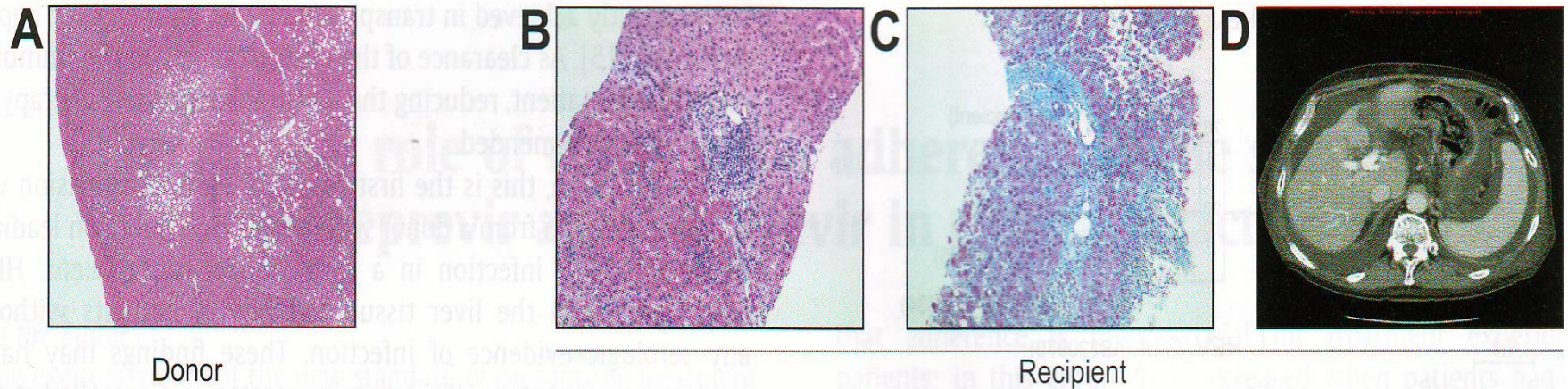
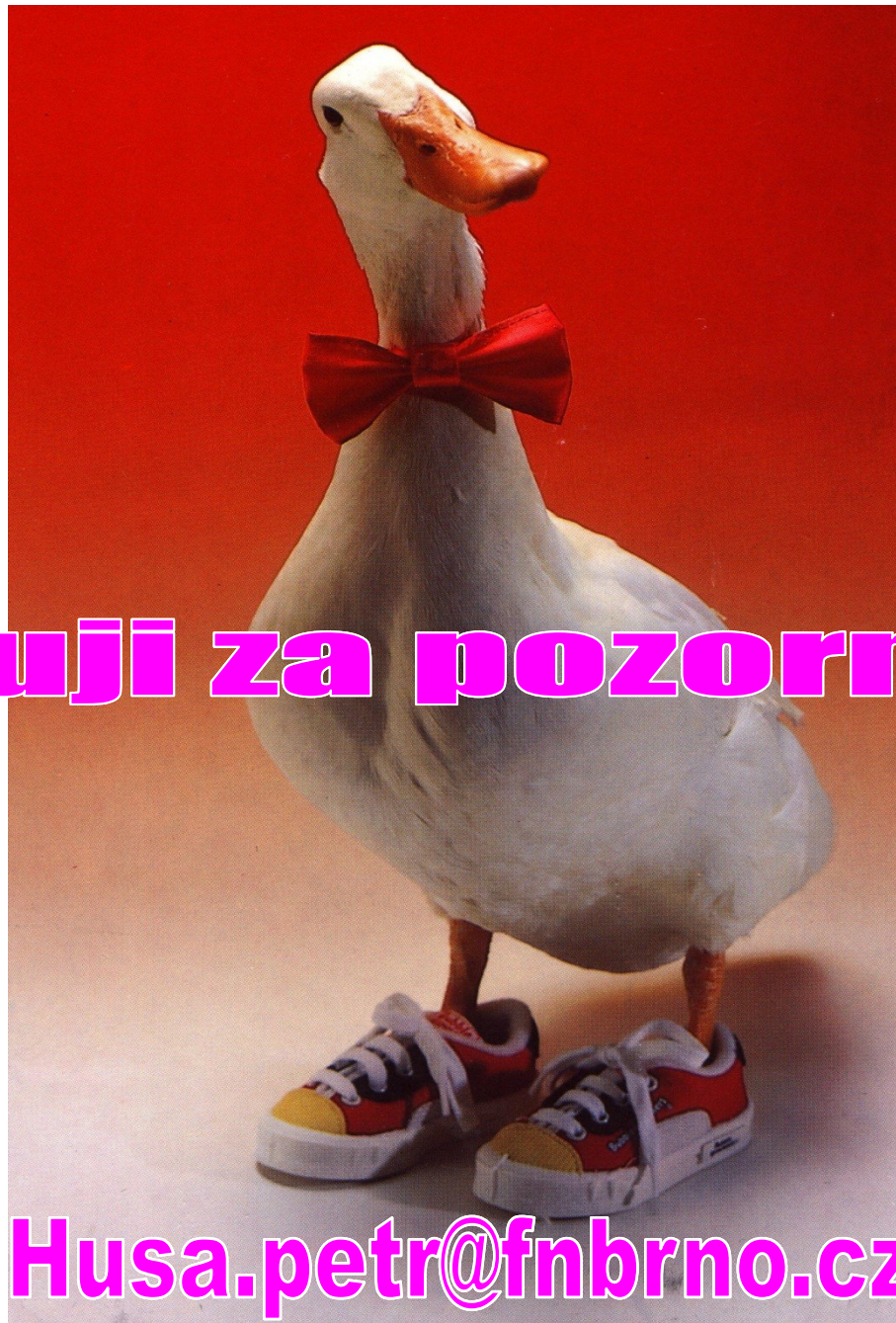

Fig. 1. Histologic assessment of the liver tissue before and after OLT and CT scan after OLT. (A) The liver tissue of the donor revealed absence of significant signs of chronic hepatitis but vesicular fatty liver disease was diagnosed. (B) Second biopsy. One hundred and fifty days after OLT, chronic inflammation with portal and interface hepatitis was described which was interpreted as an acute rejection. (C) Third biopsy. Three hundred and forty seven days after OLT, persistence of chronic hepatitis was associated with portal and septal bridging signs of fibrosis. (D) CT scan performed 1 year after liver transplantation revealed signs of portal hypertension including ascites, splenomegaly and gastric varices compatible with decompensated liver cirrhosis.

Léčba hepatitidy E

- Akutní hepatitida E
 - ✓ většinou spontánní eliminace infekce, léčbu nevyžaduje
 - ✓ fulminantní průběh – **ribavirin** – snižuje mortalitu
- Chronická hepatitida E
 - ✓ redukce imunosuprese – eliminace infekce asi u 30 % infikovaných
 - ✓ **ribavirin** po dobu 3-6 měsíců
 - ✓ PEG-IFN po dobu 3 měsíců – jen po TJ



Děkuji za pozornost!

Husa.petr@fnbrno.cz