

# Diabetická retinopatie

Veronika Matušková  
Oční klinika FN Brno a LF MU



# Diabetická retinopatie - epidemiologie

1. Diabetická retinopatie (DR) je nejčastější příčinou slepoty ve vyspělých zemích v populaci do 65 let věku
2. V roce 2012 počet pacientů s DM dosáhl v ČR 8,5 %
3. Za posledních dvacet let stoupl počet diabetiků 1. typu o více než dvojnásobek, počet diabetiků 2. typu vzrostl o 65 %.
4. DR je přítomna u 40 % pacientů s diabetem 1. typu a u 35 % pacientů s diabetem 2. typu

# Diabetická retinopatie

1. Diabetická retinopatie (DR) je **mikrovaskulární komplikace**
2. Její rozvoj úzce souvisí s hladinou glykovaného hemoglobinu (na rozdíl od makrovaskulárních komplikací)
3. Jedná se typicky o **pozdní komplikaci**
4. Mezi další mikrovaskulární komplikace patří: nefropatie, diabetická polyneuropatie (tj. typický rizikový pacient pro rozvoj DR je pacient na hemodialýze a po amputaci DK)
5. Ke kompenzaci DR je nutná i korekce kardiovaskulárních rizikových faktorů (TK, hladina serového cholesterolu)

# DR – výskyt

## **DM I. typu**

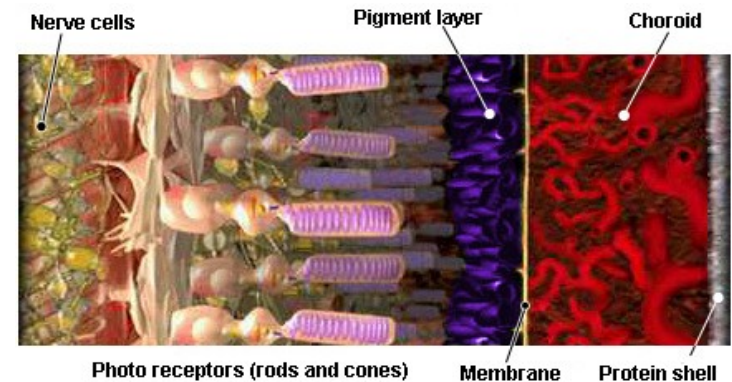
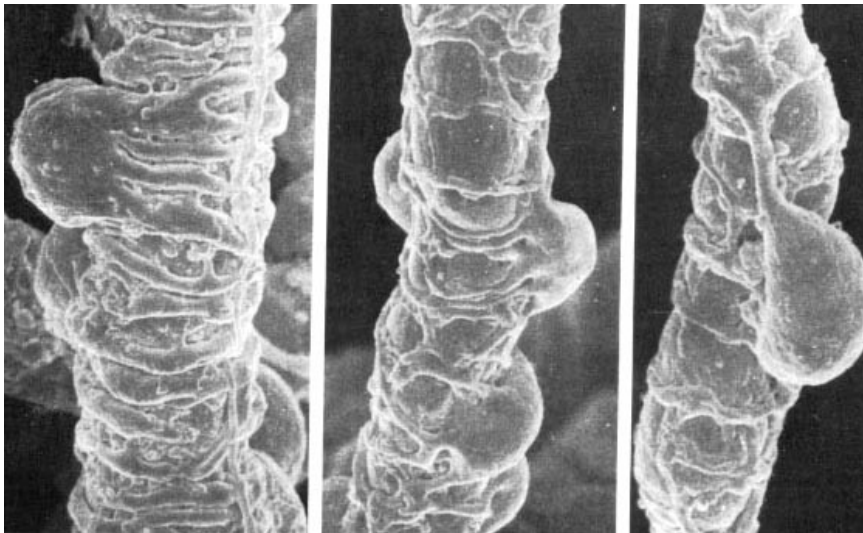
- U dětí do 10 let věku raritní (není screening v dětském věku, až do 15 let věku)
- Nárůst v postpubertálním věku
- Po 5 letech trvání má DR 17 %, po 15 letech 98 % diabetiků

## **DM II. typu**

- DR může být přítomna již v době diagnózy DM (první oční vyšetření nutno při stanovení diagnózy DM)
- Screening je nutný každý 1 rok u svého očního lékaře
- Po 5 letech trvání DM je DR u 25-40 % diabetiků, po 15 letech u 58-85 % diabetiků

# Patofyziologie DR

- Mikroangiopatie
- Úbytek endotelií a pericitů
- Ztluštění bazální membrány retinálních kapilár (glykoproteiny)
- Porucha zevní a vnitřní hematoretinální bariéry- zvýšení cévní permeability



<http://en.excimerclinic.ru/retina/structure/>

# Klasifikace diabetické retinopatie

- 1. Neproliferativní DR (NPDR I - III)**
- 2. Proliferativní DR (PDR I - III)**

+/-

## **Diabetická makulopatie (DME)**

Každý stupeň DR může, nebo nemusí být doprovázen diabetickou makulopatií.

Vždy popisujeme typ DR a zda je nebo není DME !!!!

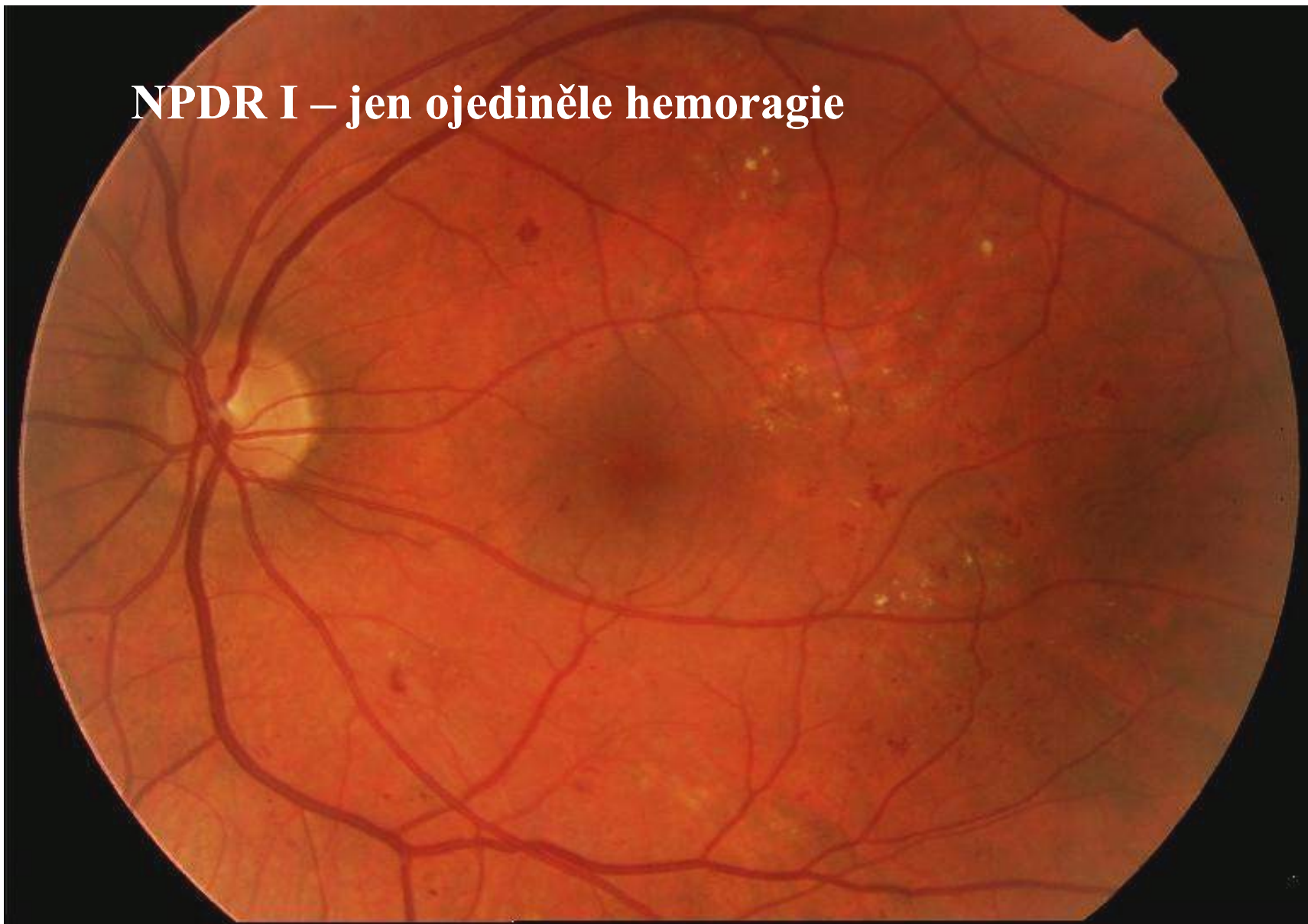# Klasifikace diabetické retinopatie

- 1. Neproliferativní DR** – postupně se rozvíjí ischemie – hemoragie – vatovitá ložiska – žilní změny
- 2. Proliferativní DR** – ischemie progreduje až dojde k „patologickému kompenzačnímu mechanismu“ – tvorbě nových cév

Tzn.

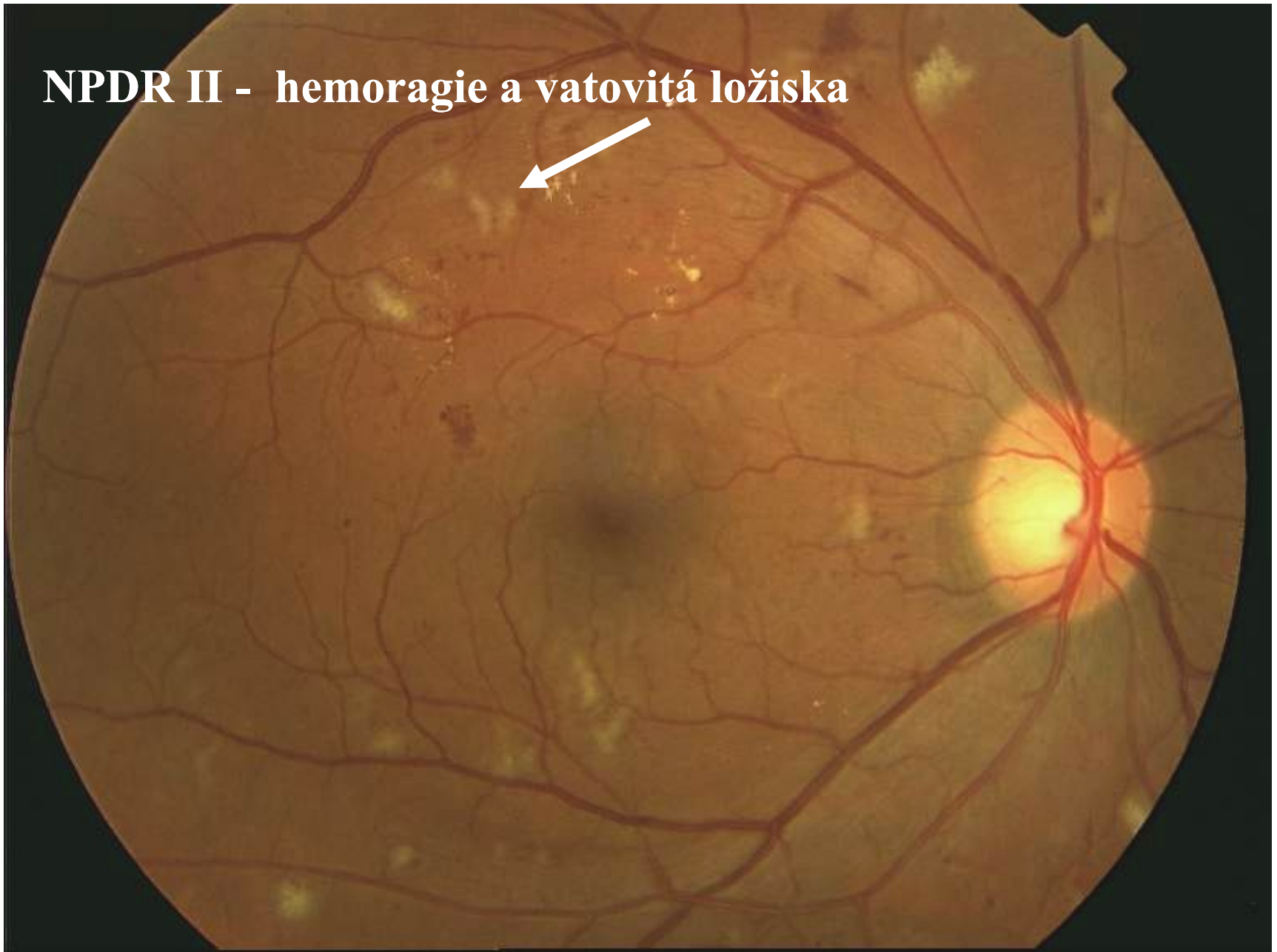
- Může být mírná forma NPDR doprovázená DME (typicky pacienti s diabetem 2 se špatnou kompenzací)
- Může být proliferativní forma DR bez DME (typicky mladí pacienti s DM typu 1)

**NPDR I – jen ojediněle hemoragie**

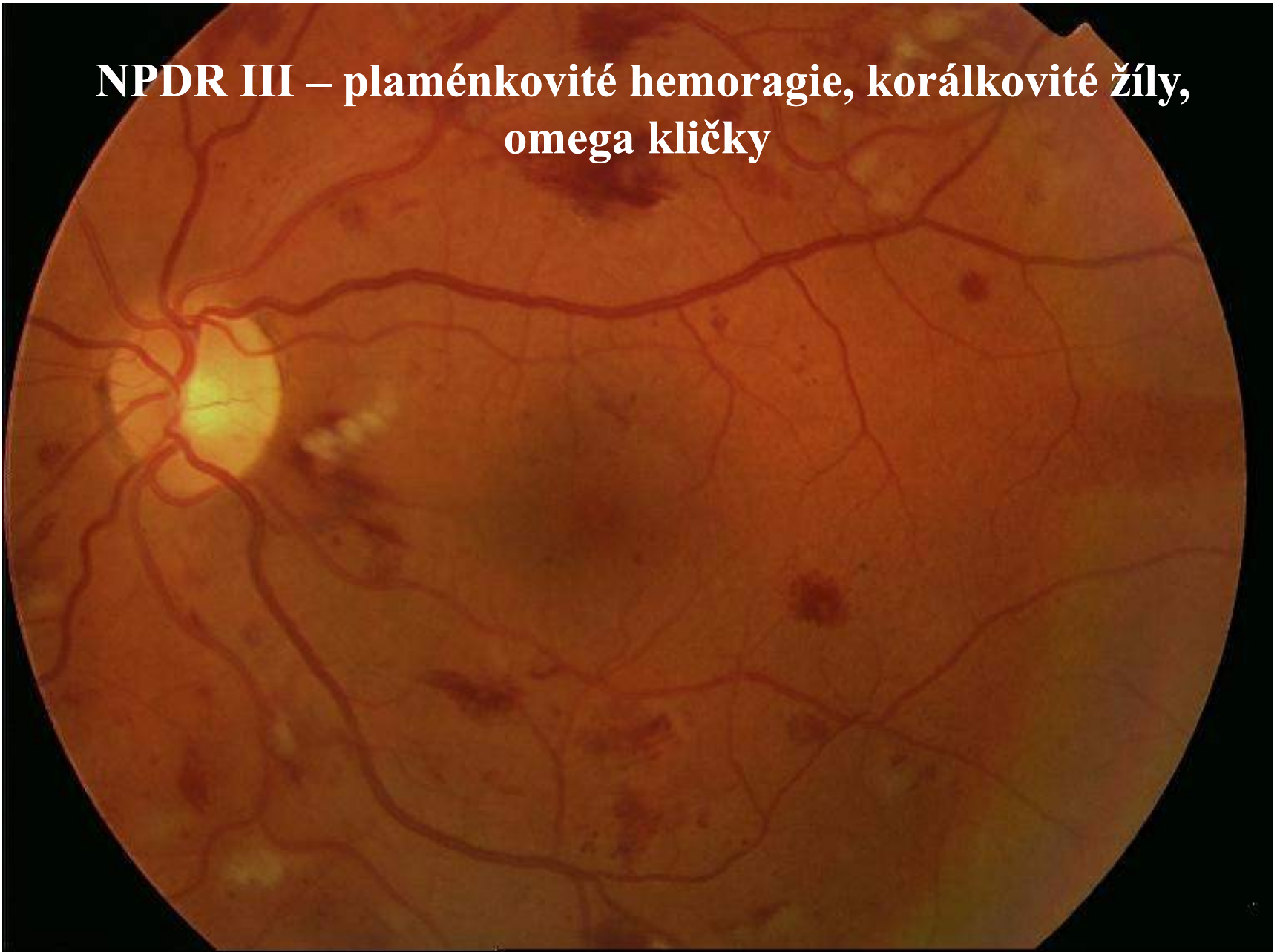




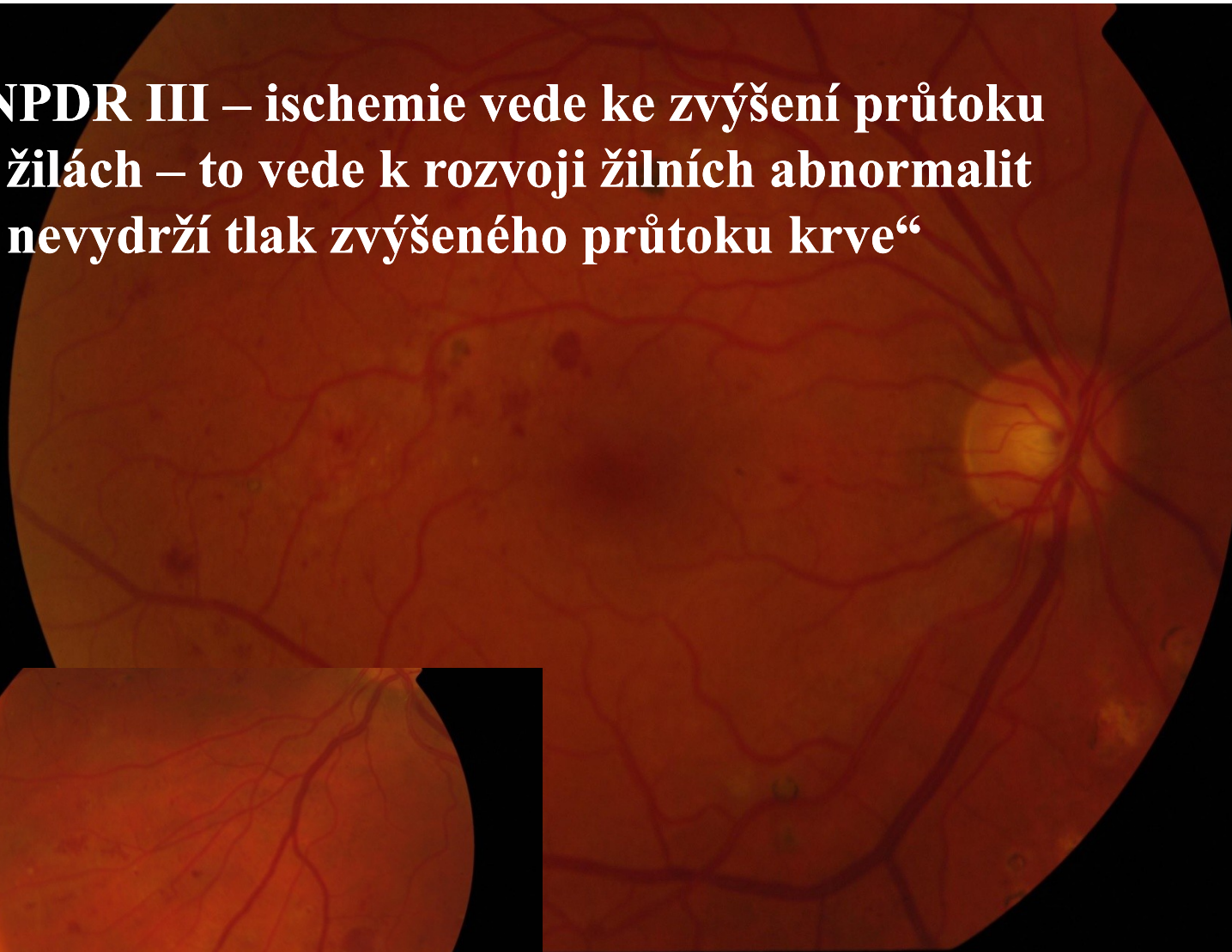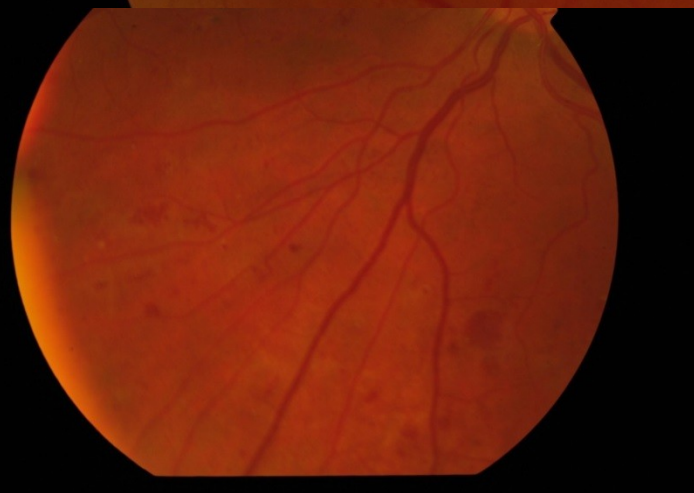
**NPDR II - hemoragie a vatovitá ložiska**



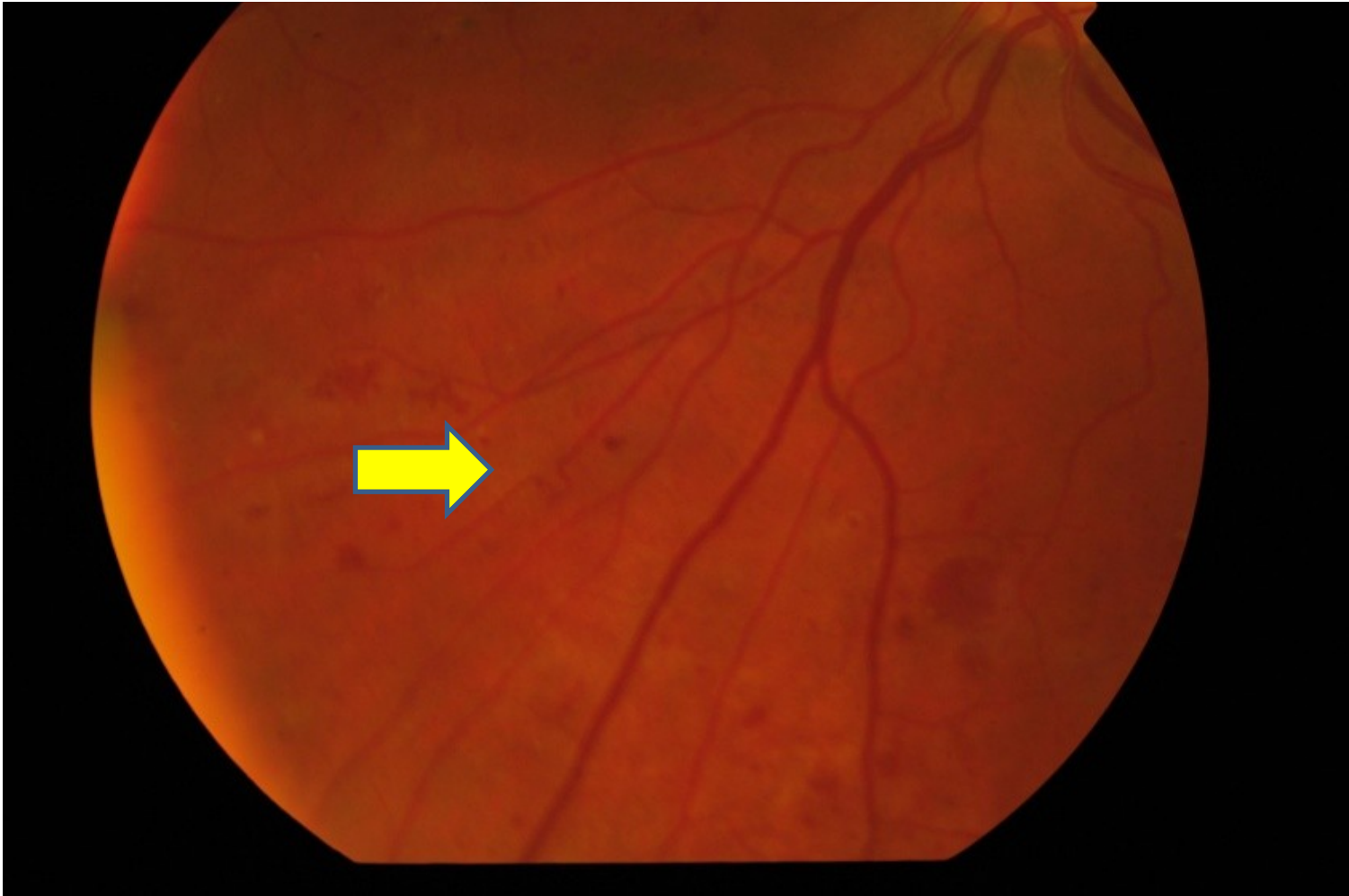**NPDR III – plaménkovité hemoragie, korálkovité žíly,  
omega kličky**



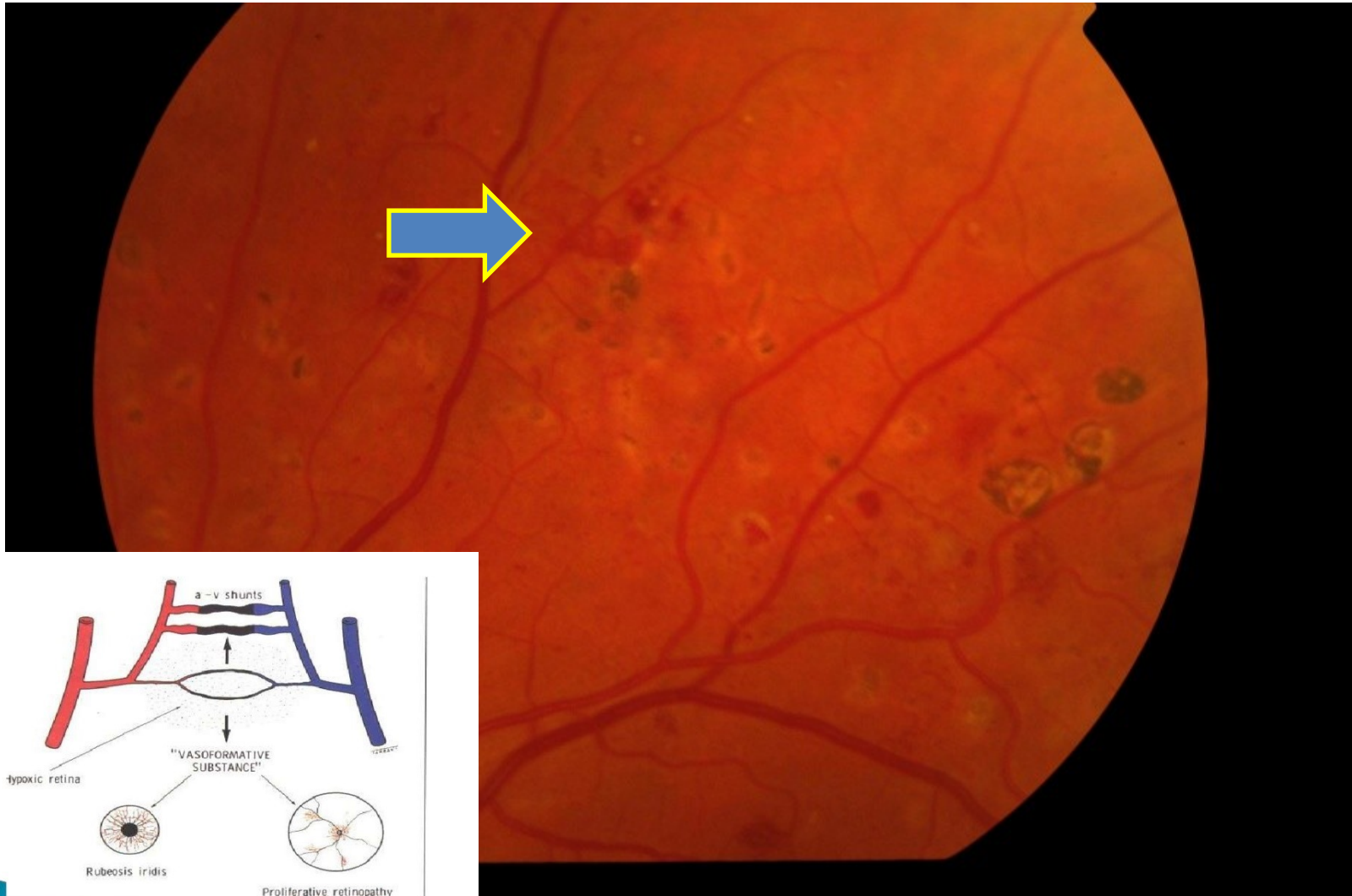
**NPDR III – ischemie vede ke zvýšení průtoku  
v žilách – to vede k rozvoji žilních abnormalit  
„ nevydrží tlak zvýšeného průtoku krve“**



# Omega klička



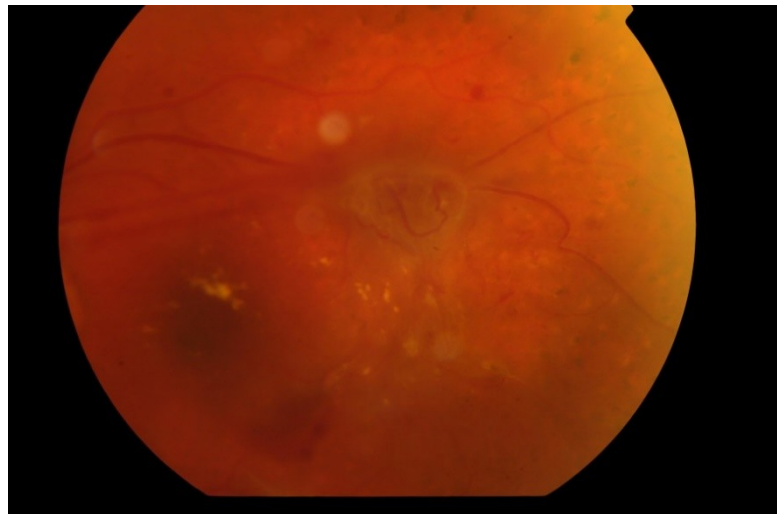
# IRMA – intraretinální mikrovaskulopatie



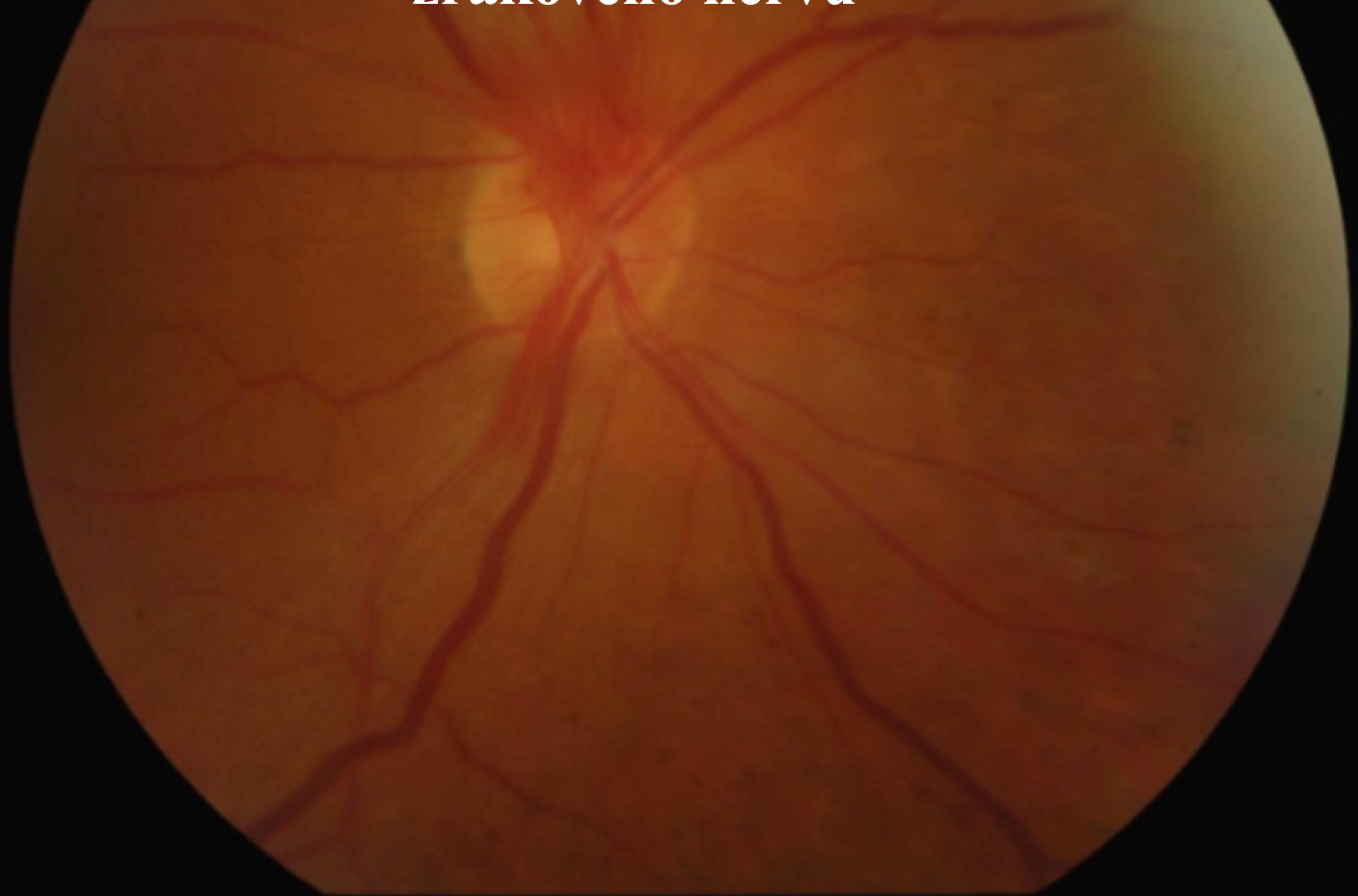
# Proliferativní DR

- Neovaskularizace disku – z choroidálního řečiště, obvykle již  $\frac{1}{4}$  sítnice ischemická
- Neovaskularizace sítnice – vyrůstají ze žil retinálního řečiště

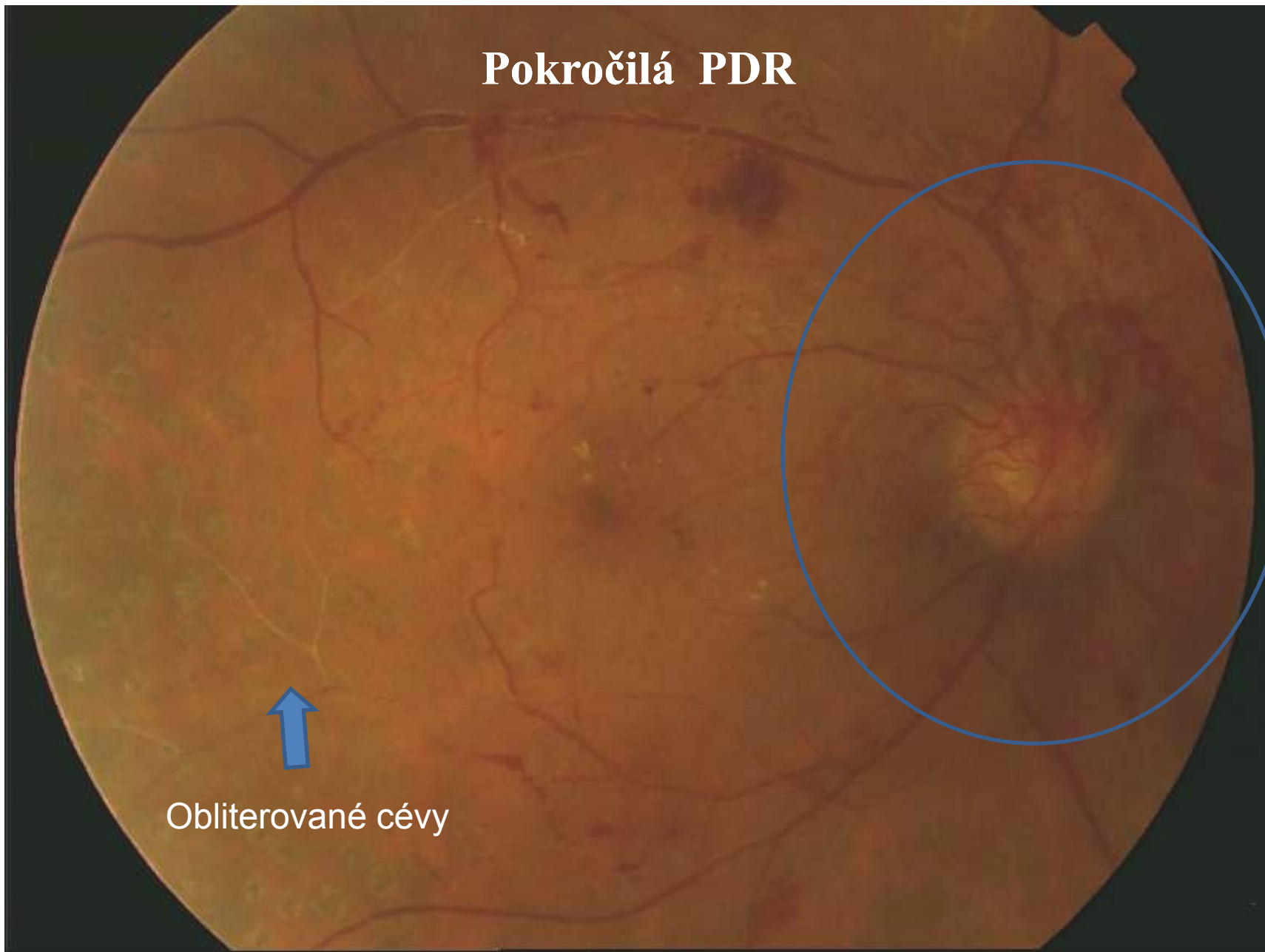
Pozn. neovaskularizace =  
novotvořené cévy



**Počínající PDR – novotvořené cévy na papile  
zrakového nervu**



# Pokročilá PDR



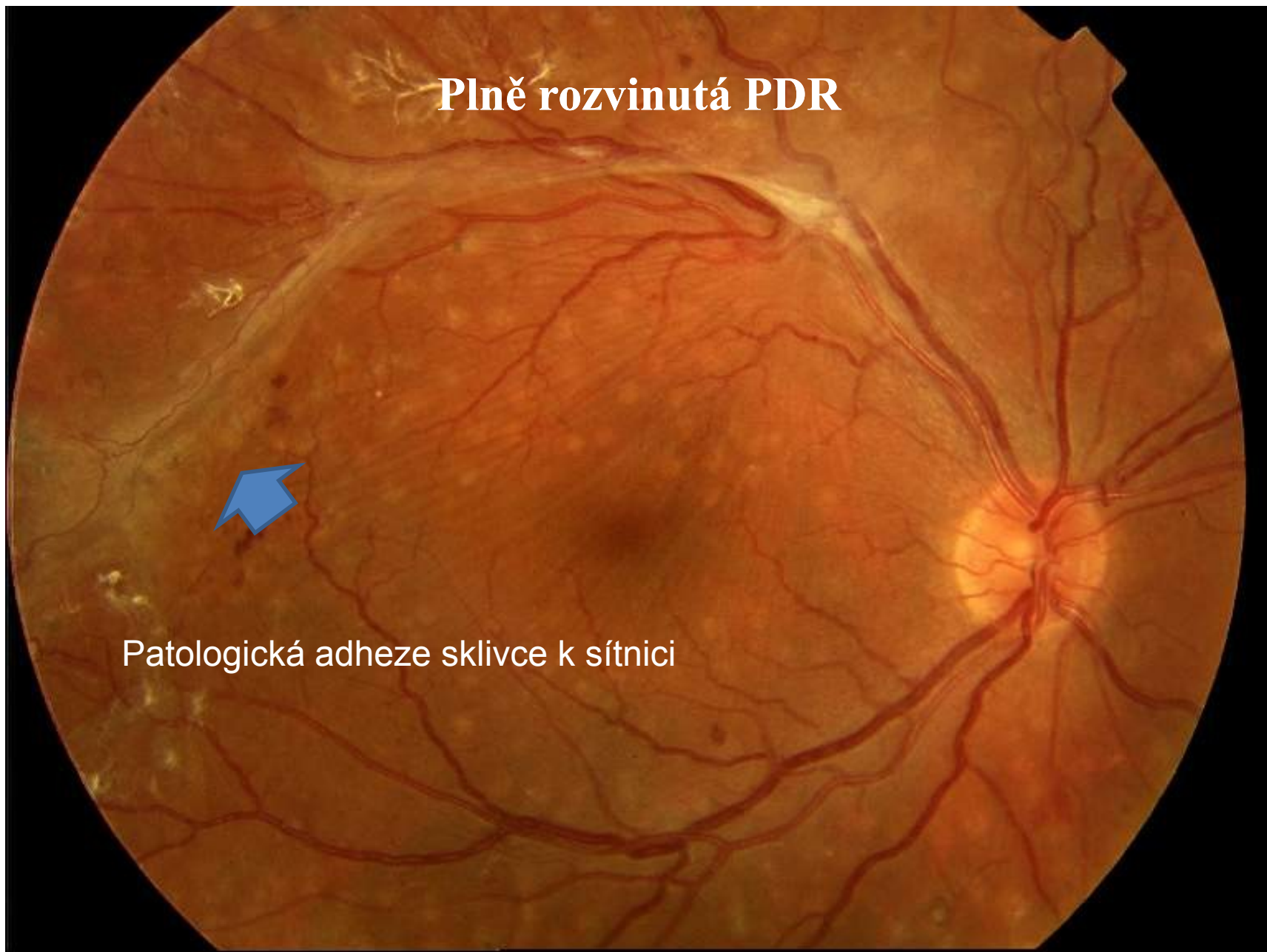
Obliterované cévy



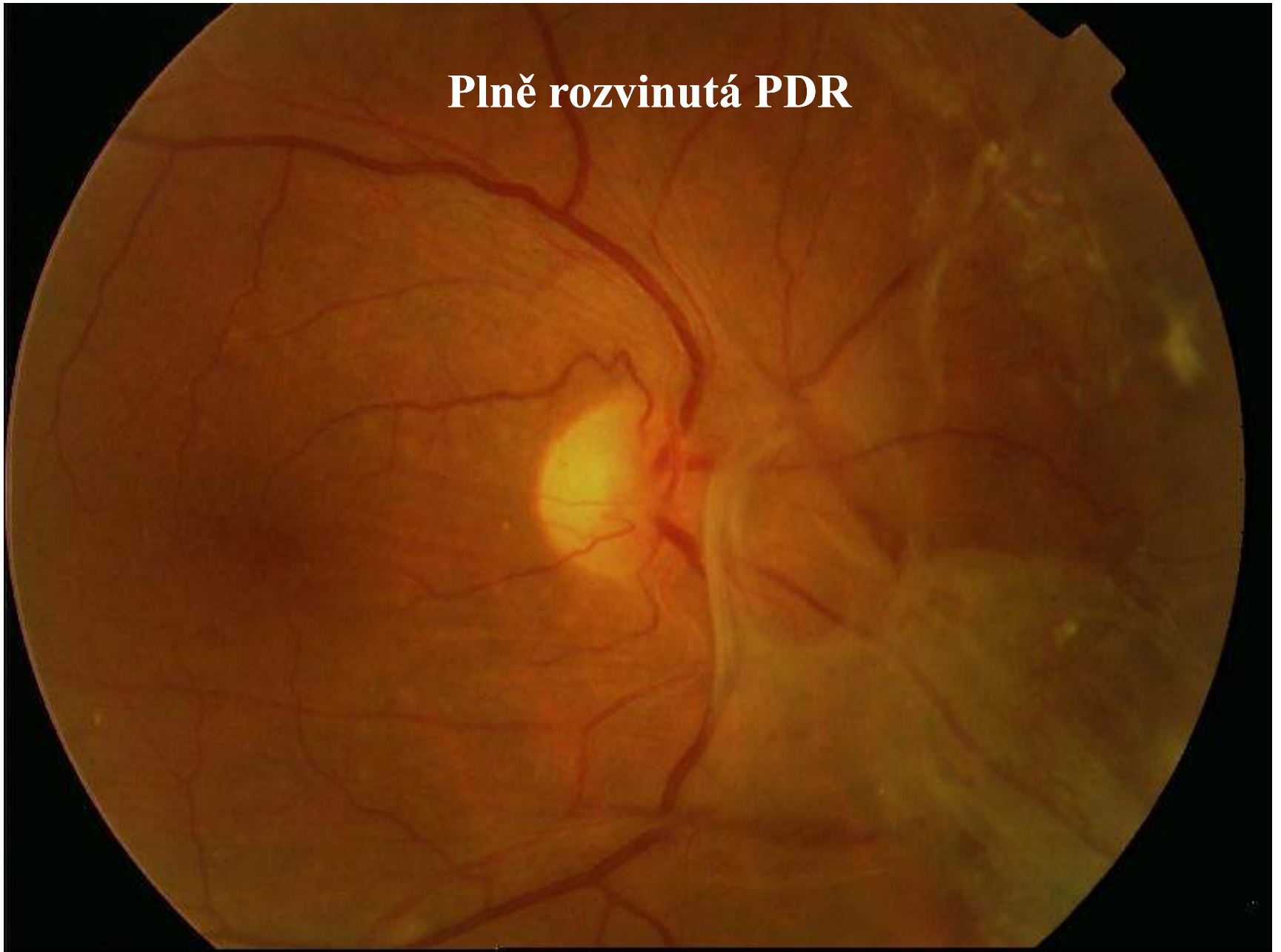
**Plně rozvinutá PDR**



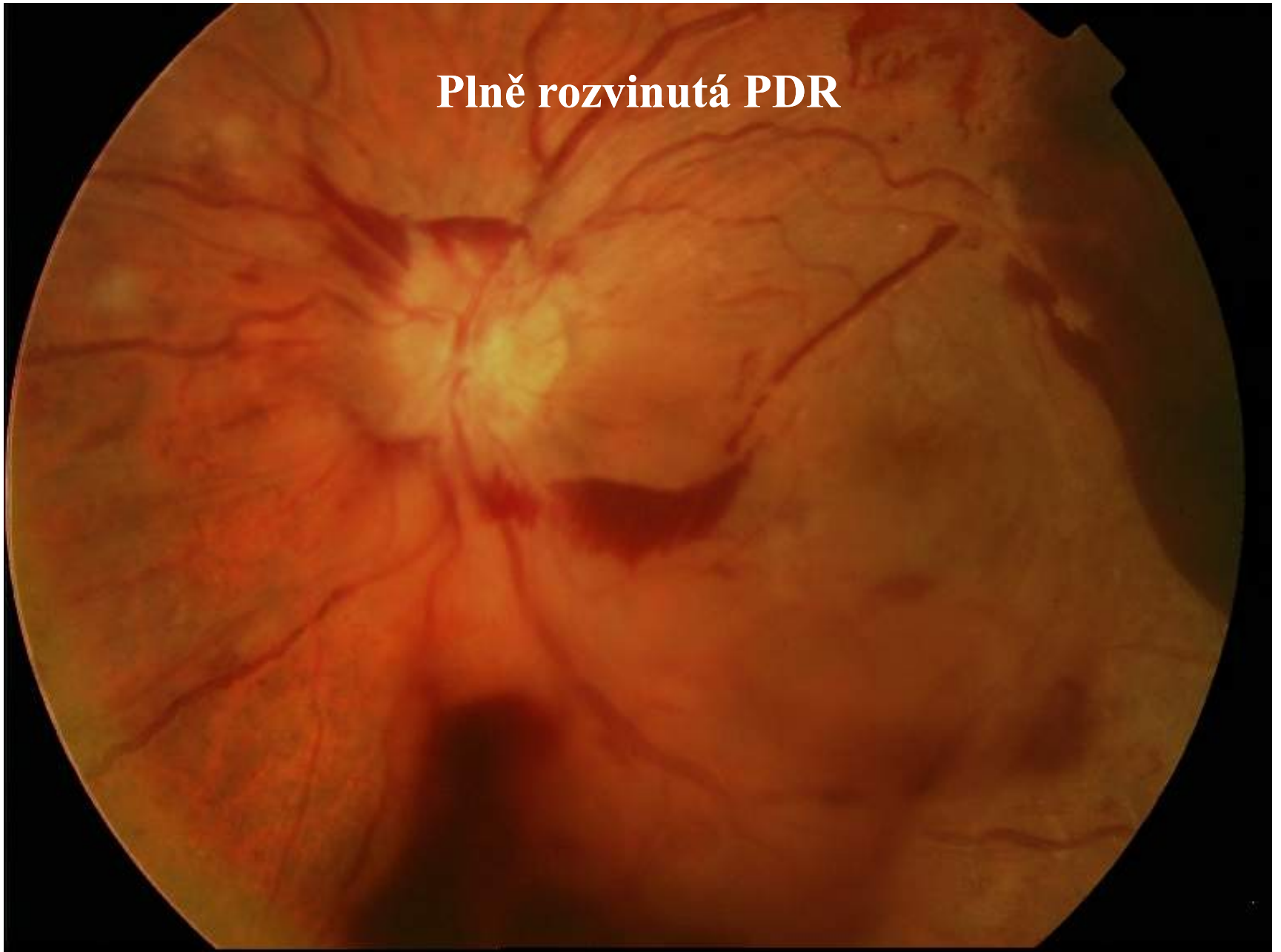
Patologická adheze sklivce k sítnici



**Plně rozvinutá PDR**

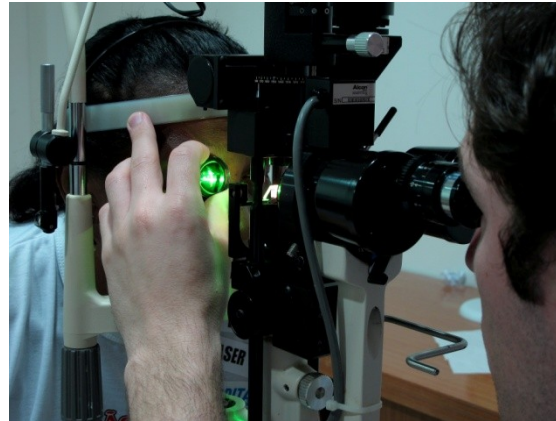

**Plně rozvinutá PDR**



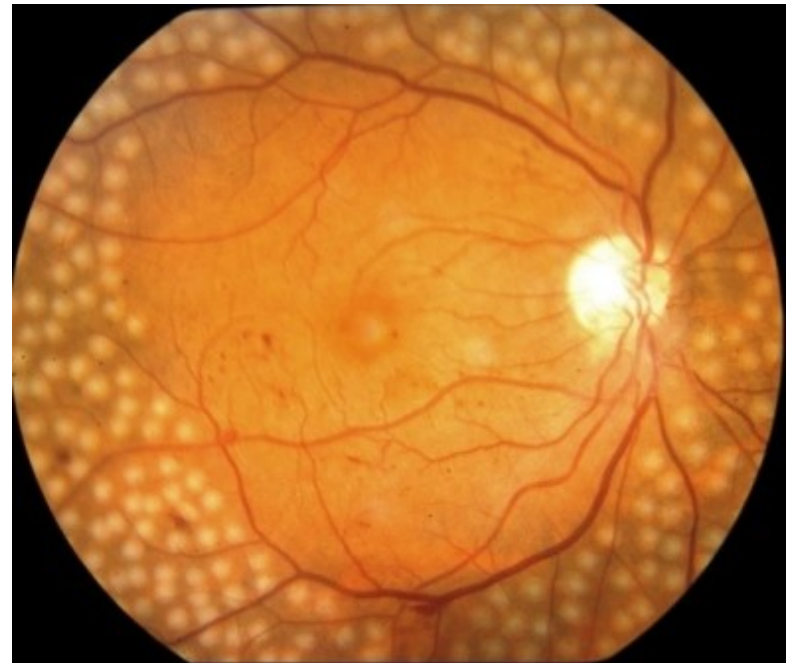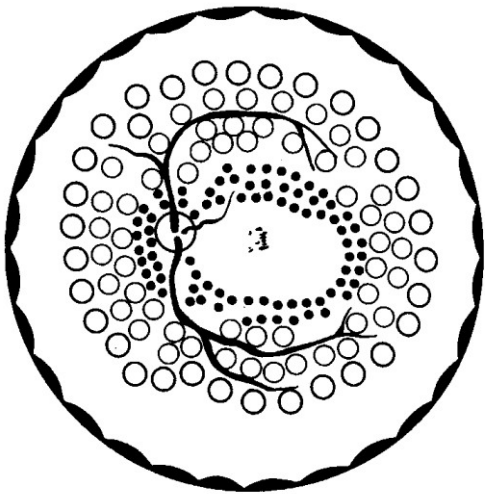
# Laserová terapie

- Snížení rizika těžké ztráty zraku o 80-90 %
- Negativa: porucha adaptace ve tmě a poruchy barevného vidění
- Laserová stopa způsobuje koagulaci (destrukci) sítnice v místě zásahu



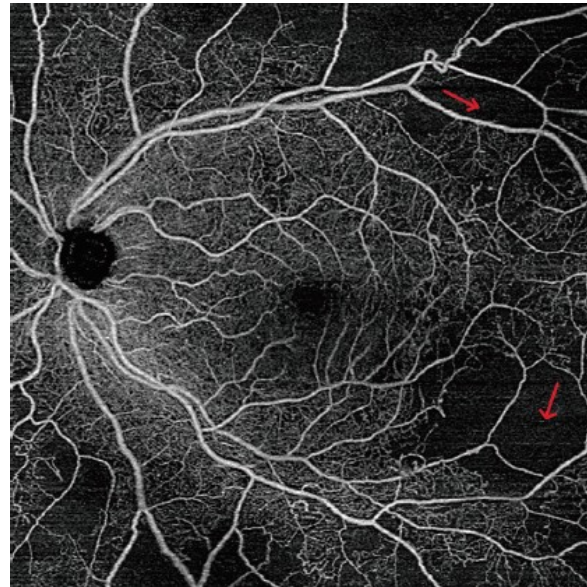
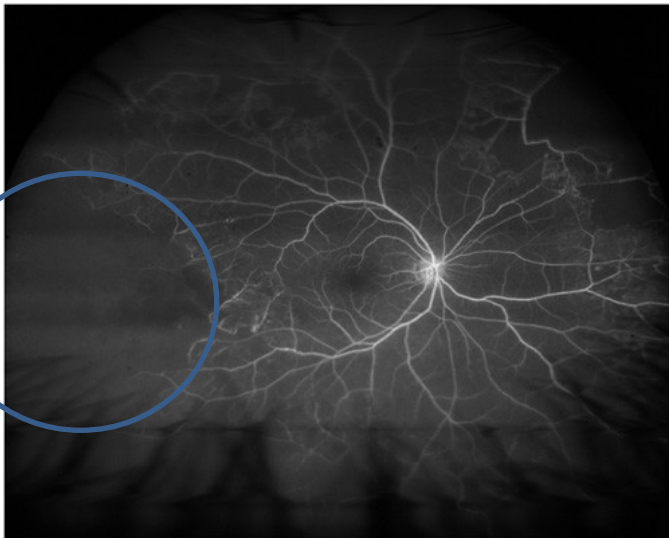
# Laserová terapie NPDR III-PDR

- Panretinální fotokoagulace (PAN LFK) – pokrytí celé sítnice kromě makuly laserovými ložisky
- Cílem je zabránit progresi pokročilé NPDR do PDR nebo stabilizovat PDR



# Princip LFK !!!

- Ischemické oblasti u pacientů (tmavé místo na angiografii níže) jsou zdrojem zvýšeného vyplavování vaskulárního endotelového faktoru (VEGF), ten stimuluje růst neovaskularizací
- Panretinální fotokoagulace vede k destrukci těchto ischemických oblastí, tím se zmenšuje tvorba VEGF a dochází k regresi neovaskularizací
- Cílem LFK není přímo koagulace novotvřených cév !!!!!!!

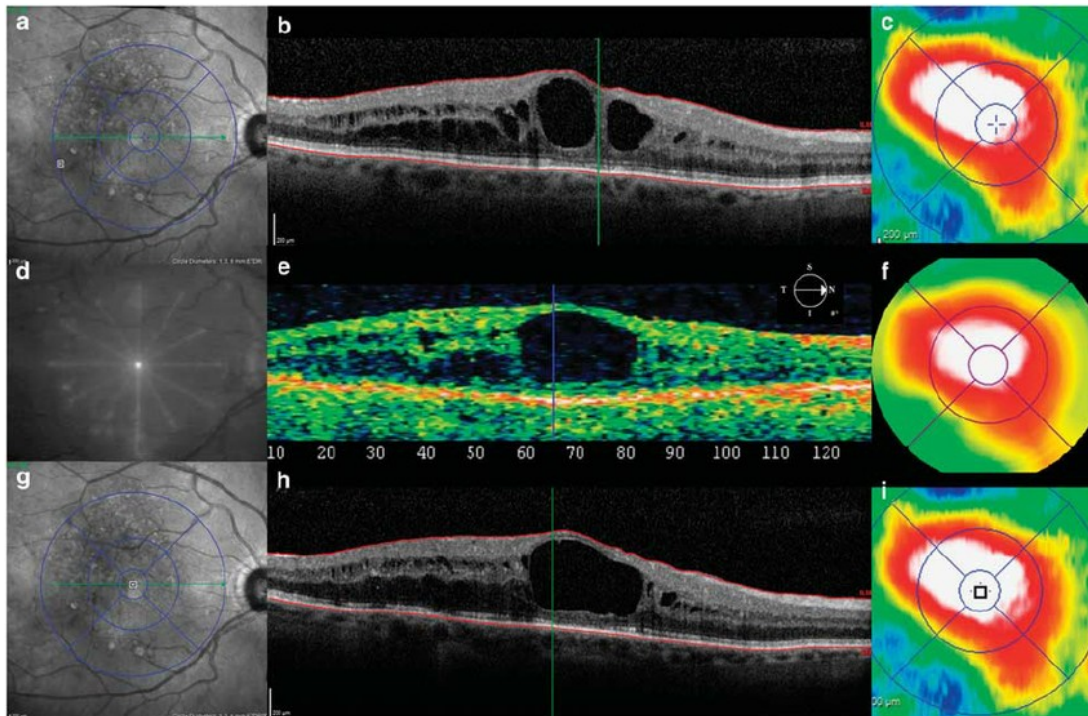


# Diabetická makulopatie

- Nejčastější příčina poklesu zrakové ostrosti u diabetiků (především typu 2)
- Závisí na typu DM, léčbě, době trvání (riziko roste při trvání nad 10 let)
- U diabetiků II. typu ji po 7 letech nacházíme u 20 % nemocných a po 20 u 40 % diabetiků
- Jedná se o typickou komplikaci špatně kompenzovaného diabetika typu 2 po 10 letech trvání DM

# DME - diagnostika

- Diagnostika: dnes je suverénní metodou optická koherenční tomografie (OCT)

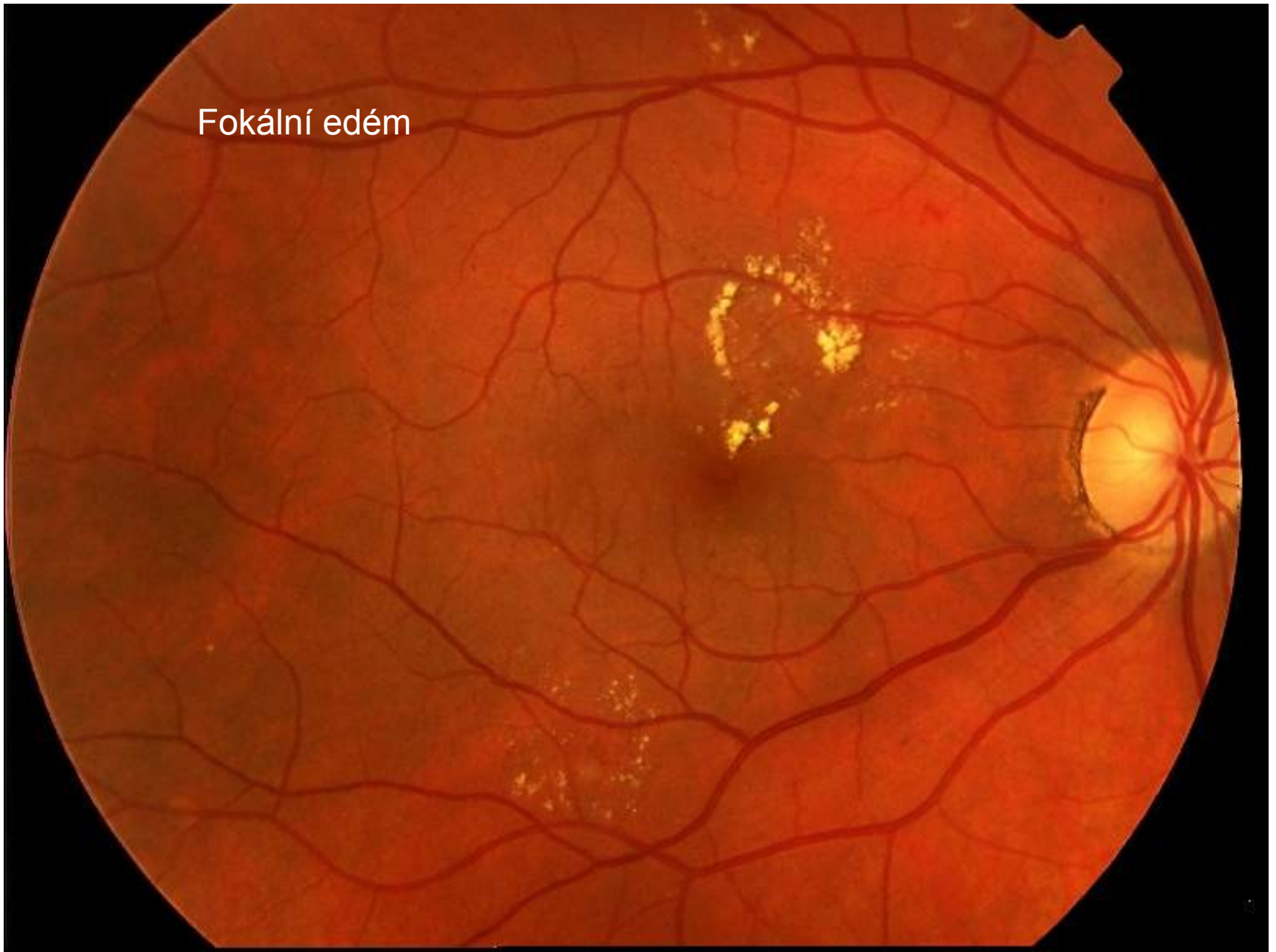




# Diabetická makulopatie

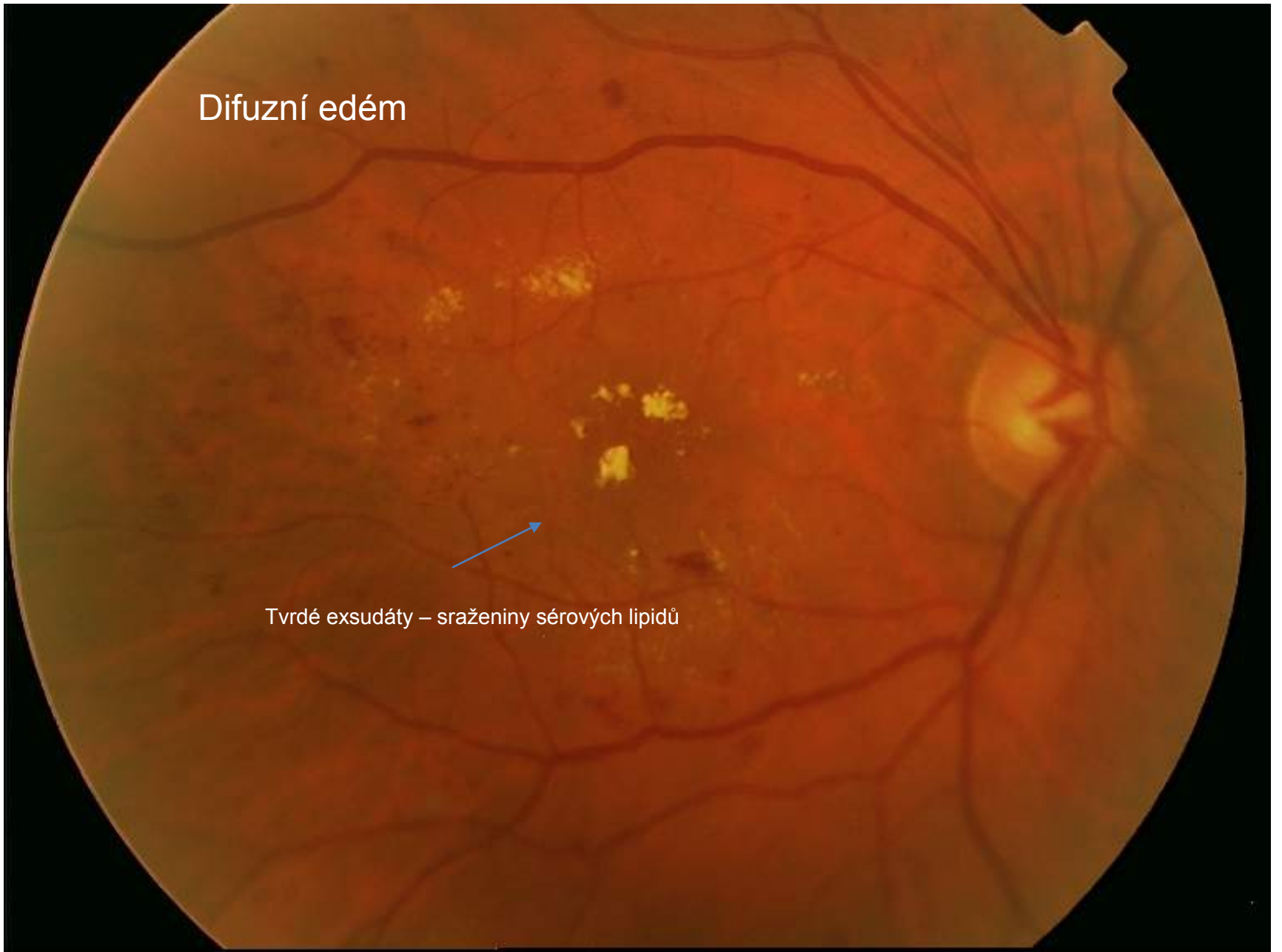- Fokální - ložiskový edém
- Difuzní - edém plošně zasahující celou makulu
- Ischemická (vzácná) - v makule rozšířená retinální avaskulární zóna

Fokální edém

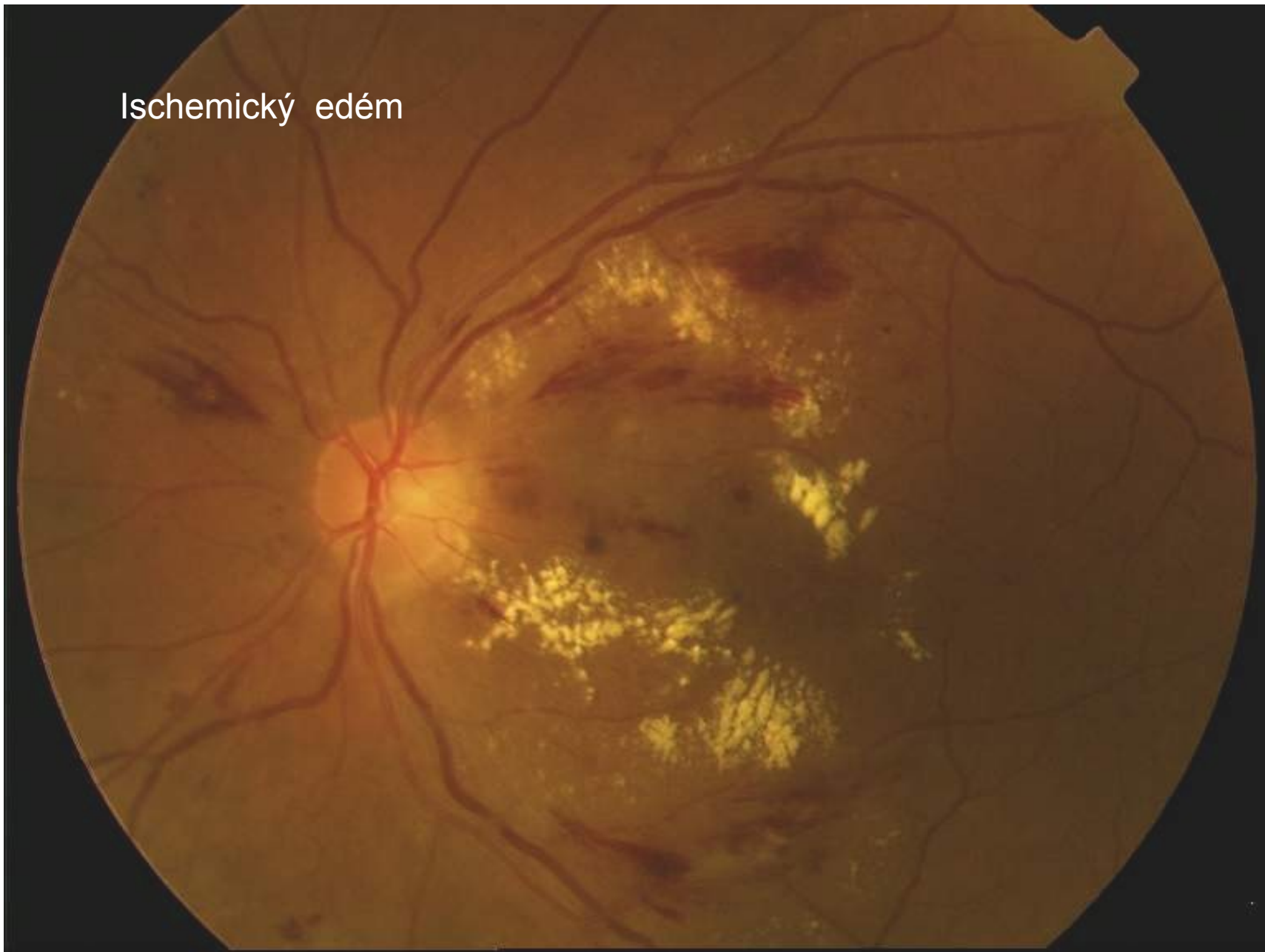

Difuzní edém

Tvrde exsudáty – sraženiny sérových lipidů



Ischemický edém

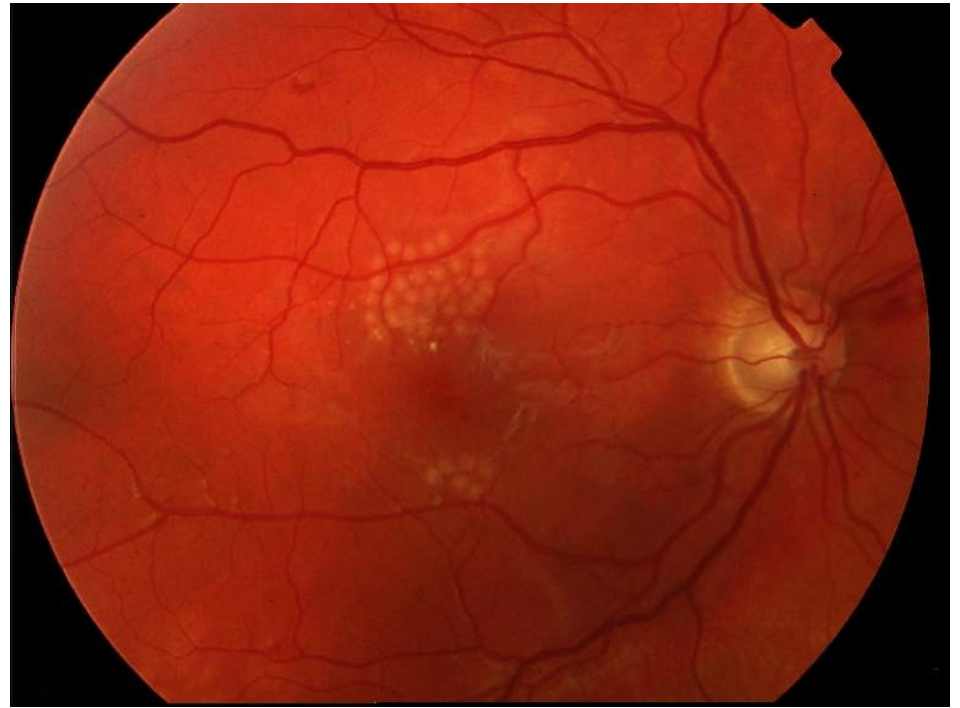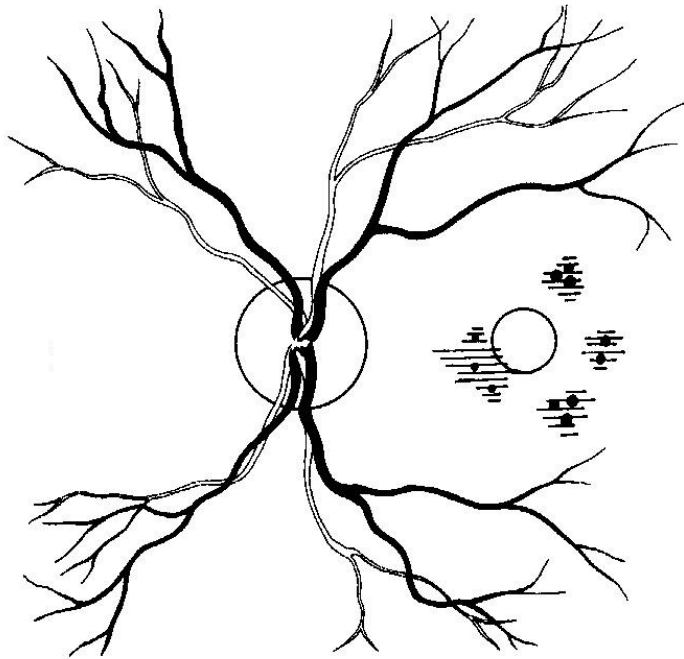


# DME – terapie

- Nejdůležitější je kompenzace diabetu (HbA1c)
- Na prvním místě - laserová fotokoagulace (fokální LFK nebo tzv. mřížka) - obvykle jen stabilizace zrakové ostrosti, bez zlepšení
- Na druhém místě - **anti VEGF léčba** - v případě neúspěchu LFK u „příznivých“ pacientů - nutná je dobrá kompenzace DM (HbA1c, chol, kreatinin - jdou dána indikační kritéria), délka trvání DME do 2 let

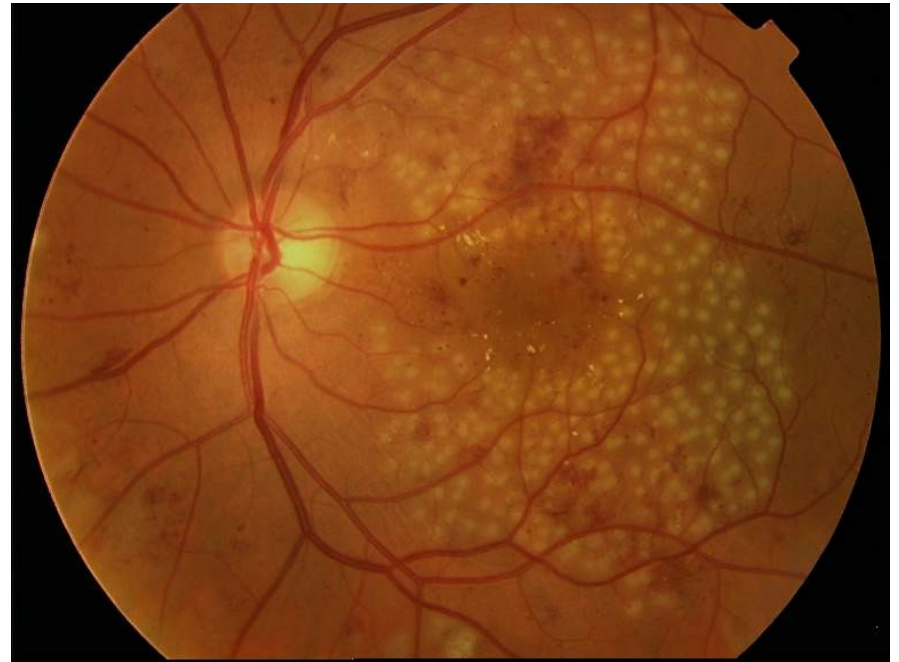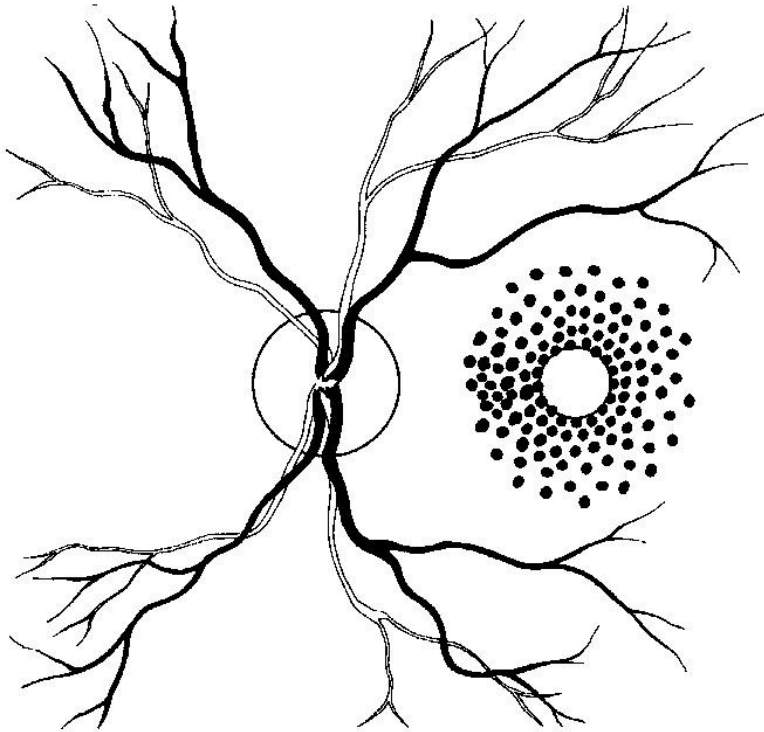
# Terapie DME – laserová

## 1. Fokální (LFK pouze v oblasti zdroje prosakování)



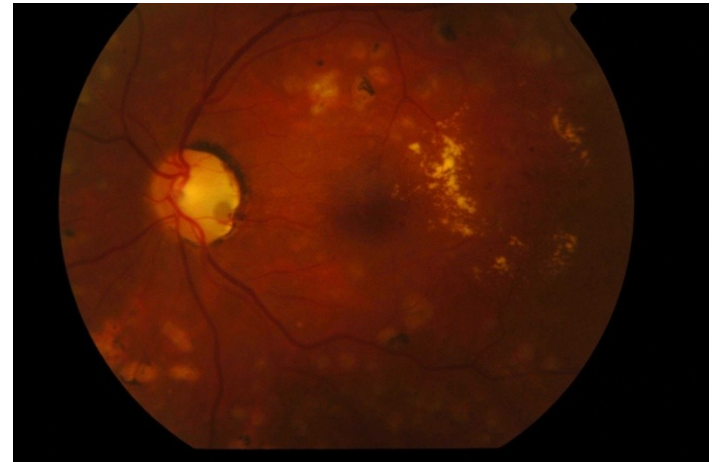
# Laserová terapie DME

2. Mřížka (grid) – difuzně ložiska okolo makuly, stimuluje zevní hematoretinální bariéru



# Terapie DME – anti VEGF

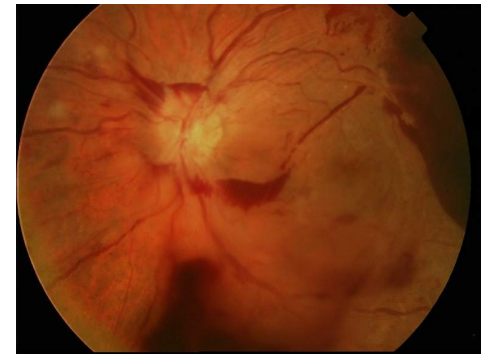
- Jedná se o nejmodernější léčbu DME
- U pacientů s DME byly ve sklivci prokázány vyšší hladiny VEGF\*
- U **dobře kompenzovaných pacientů** s DME je možná aplikace anti VEGF látek
- U pacientů s přetrvávajícím DME i přes provedenou grid LFK
- Nutné jsou opakované aplikace po dobu obvykle několika let





# Pars plana vitrektomie

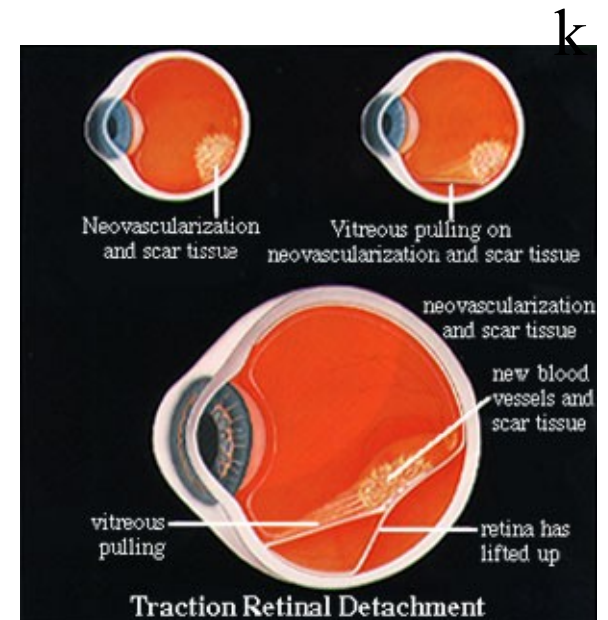
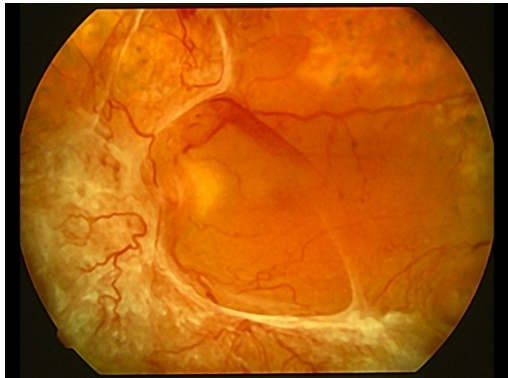- Je indikována v případě těchto zrak ohrožujících komplikací :



- Neresorbující se krvácení do sklivce (hemophtamus)
- Trakční odchlípení sítnice ohrožující makulu
- Pokročila progresivní fibrovaskulární proliferace
- Floridní (rychle progredující) PDR nereagující na LFK

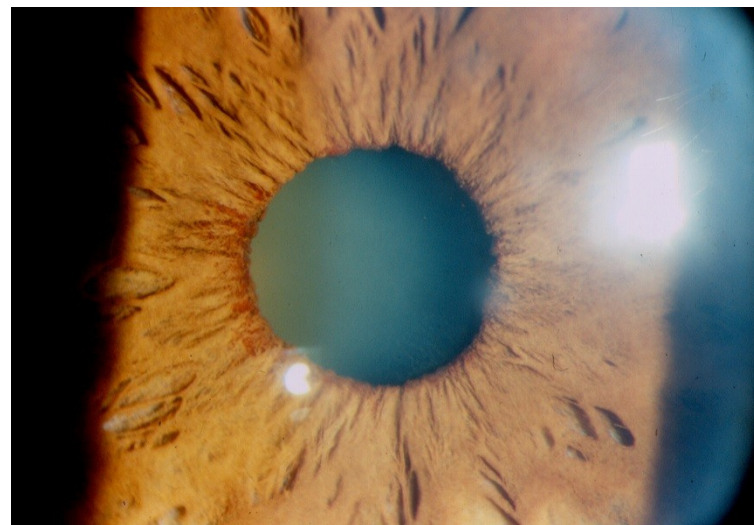
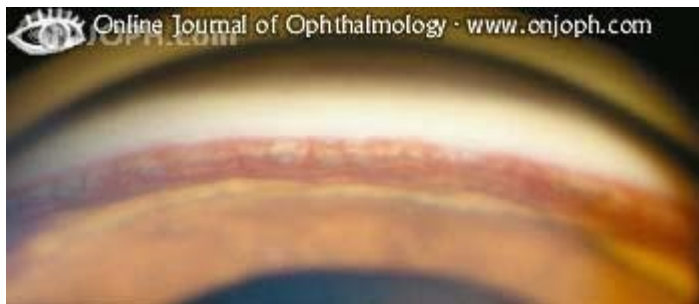
# Trakční odchlípení sítnice

- Následkem produktů glykosylace dochází ke změně struktury sklivce
- Ten je patologicky přichycen k sítnici v místě cévních kmenů a v místě novotvořených cév
- Následkem růstu novotvořených cév dochází k jeho kontrakci
- Tímto srašťováním sklivce dochází tahu za sítnici (do centra oka)
- Je odchlípená od cévnatky bez trhliny



# Neovaskulární glaukom

- Následek ischemie v přední části oka
- Neovaskularizace v komorovém úhlu nebo na duhovce
- Terapie: lokální antiglaukomatika, cyklodestrukční metody (cyklofotokoagulace, cyklokryokoagulace)



# Těhotenství

- Riziko akcelerace DR
- Kontrola před plánovaným početím, během každého trimestru
- Těhotenství není KI LFK
- NPDR není kontraindikací spontánního porodu
- PDR není indikace k císařskému řezu
  
- ME vzniklý na konci těhotenství nelaserovat

Děkuji za pozornost !

