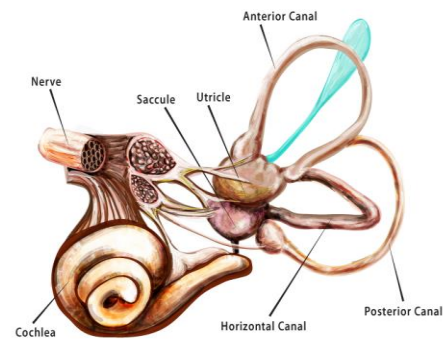


UCHO I

Odb. as. MUDr. Miroslav Veselý



Klinika otorinolaryngologie a chirurgie hlavy a krku

Fakultní nemocnice u sv. Anny a LF MU v Brně

Přednosta: Doc. MUDr. Gál Břetislav, Ph.D.

Pekařská 53, Brno , 656 91





Otázky - UCHO

- 1. Anatomie ucha, sluchová funkce, vyšetření ucha**
- 2. Vyšetření sluchového ústrojí**
- 3. Funkce a vyšetření vestibulárního ústrojí**
- 4. Objektivní audiometrická vyšetření**
- 5. Periferní paréza lícního nervu**
6. Vývojové vady a nemoci zevního ucha (Klinika dětské ORL)
- 7. Nádory ucha**
8. Akutní zánět středoušní (Klinika dětské ORL)
9. Otitis media chronica secretorica / OME /
10. Mastoiditis
11. Otitis media chronica
12. Komplikace středoušního zánětu
13. Sanační a rekonstrukční operace prováděné při chronickém zánětu středoušním a jeho následcích
- 14. Otokleróza**
- 15. Traumatologie středního a vnitřního ucha**
- 16. Percepční porucha sluchu a rovnováhy**
- 17. Rehabilitace sluchu**



1. ANATOMIE UCHA, SLUCHOVÁ FUNKCE, VYŠETŘENÍ UCHA

- klinická anatomie ucha
- sluchová funkce
- oto(mikro)skopie
- zobrazovací metody

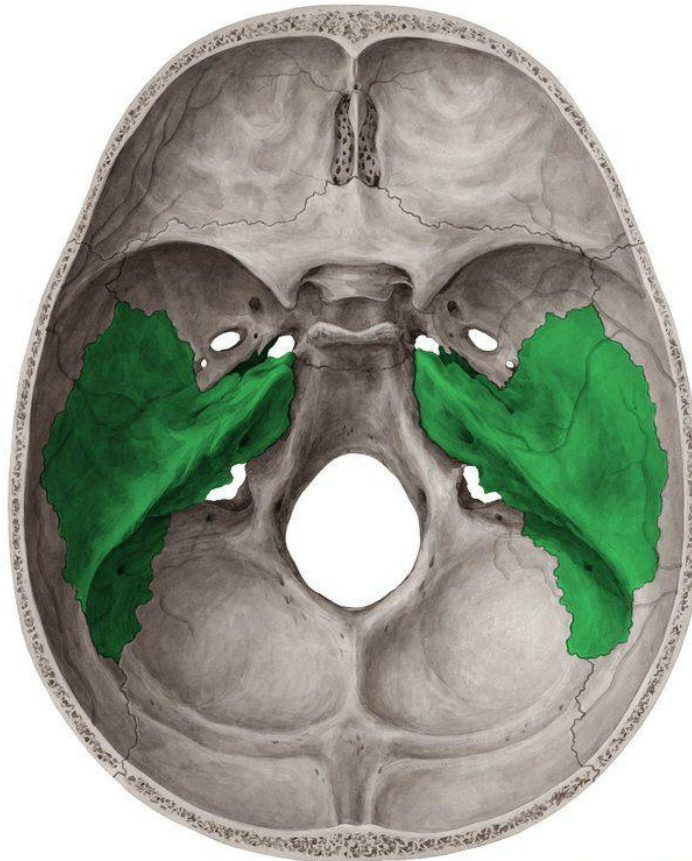


ANATOMIE UCHA, SLUCHOVÁ FUNKCE, VYŠETŘENÍ UCHA

- **klinická anatomie ucha**
- sluchová funkce
- oto(mikro)skopie
- zobrazovací metody

Klinická anatomie ucha

- Sluchově - rovnovážné ústrojí je uloženo ve spánkové kosti - nejtvrdější kosti lidského těla



Části sluchového ústrojí

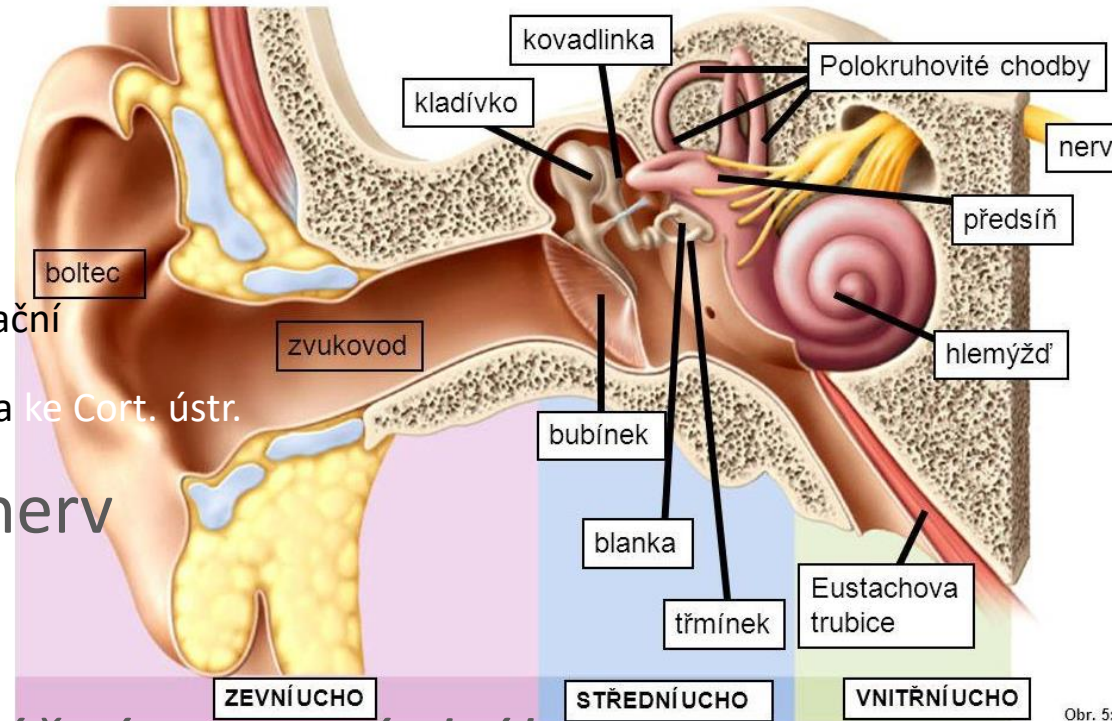
■ Periferní část

- *Zevní ucho* úsek sběrný
- *Střední ucho* úsek transformační
- *Vnitřní ucho* - od ovál. okénka ke Cort. ústr.

■ Vestibulokochleární nerv

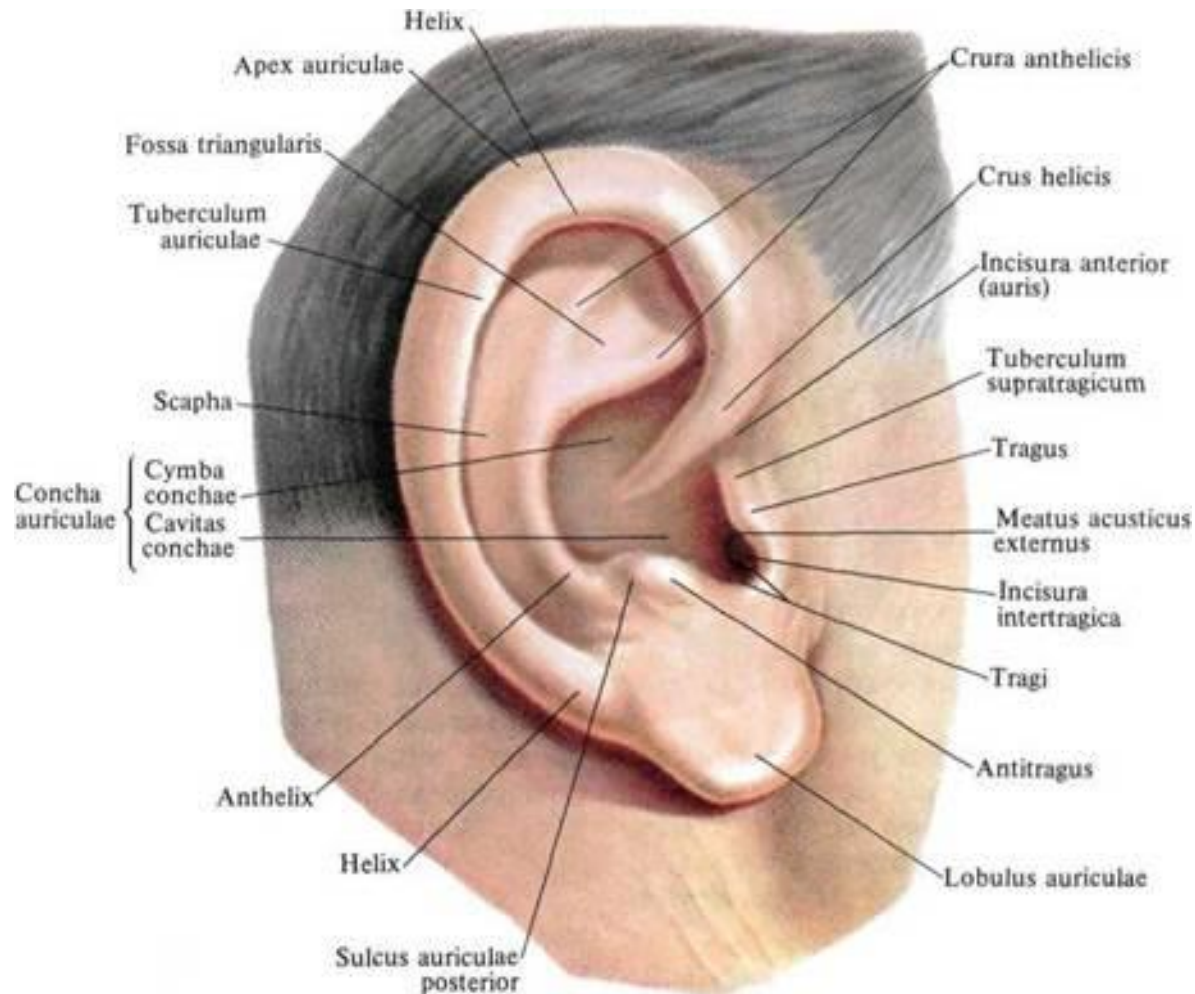
■ Centrální část

- *sluchová a rovnovážná nervová dráha*
- *příslušná centra v mozkové kůře.*



Zevní ucho

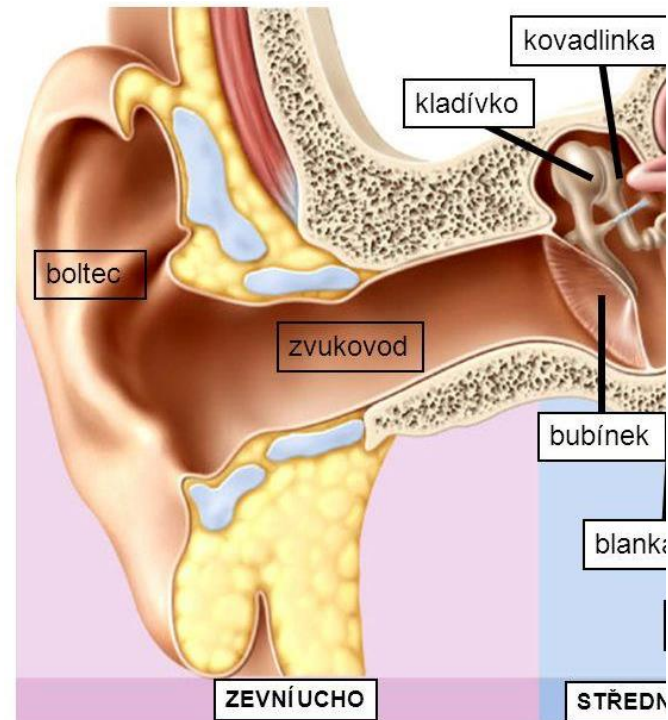
■ Boltec (auricula)



Zevní zvukovod (meatus acusticus externus)

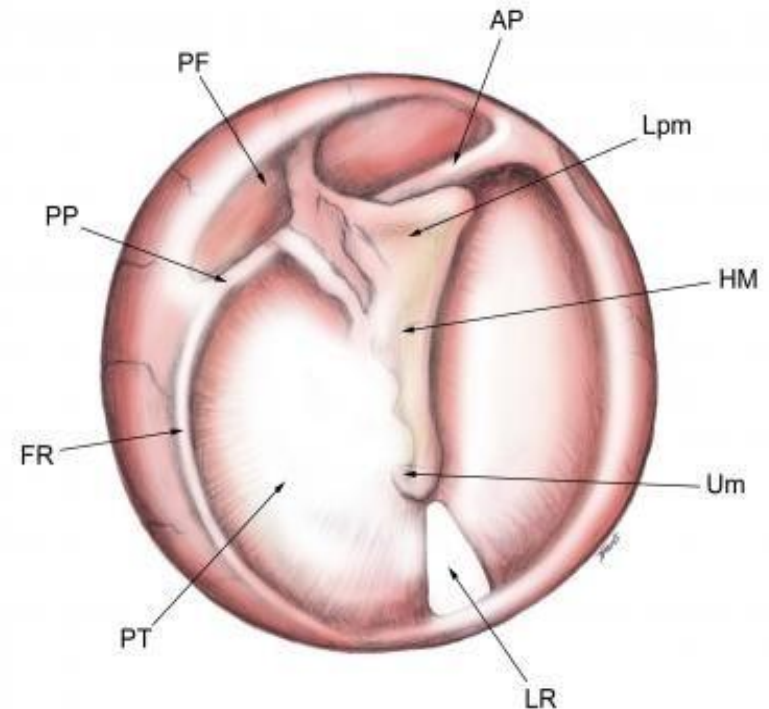
- 3cm, 2x esovitě zahnutý – ventromediálně, dorsomediálně a ventromediálně (proto třeba zvukovod při otoskopii vyrovnat tahem za ucho; dospělí dozadu a nahoru, děti dozadu a dolů)
- zevní část
 - chrupavka
 - vystlána kůží s chlupy (tragi) a mazovými žlázka
- vnitřní část
 - spánková kost
 - vystlána jen tenkou epidermis

Kůže zvukovodu má cca 10x větší růstovou potenci, než sliznice středouší – teorie vzniku získaného cholesteatomu



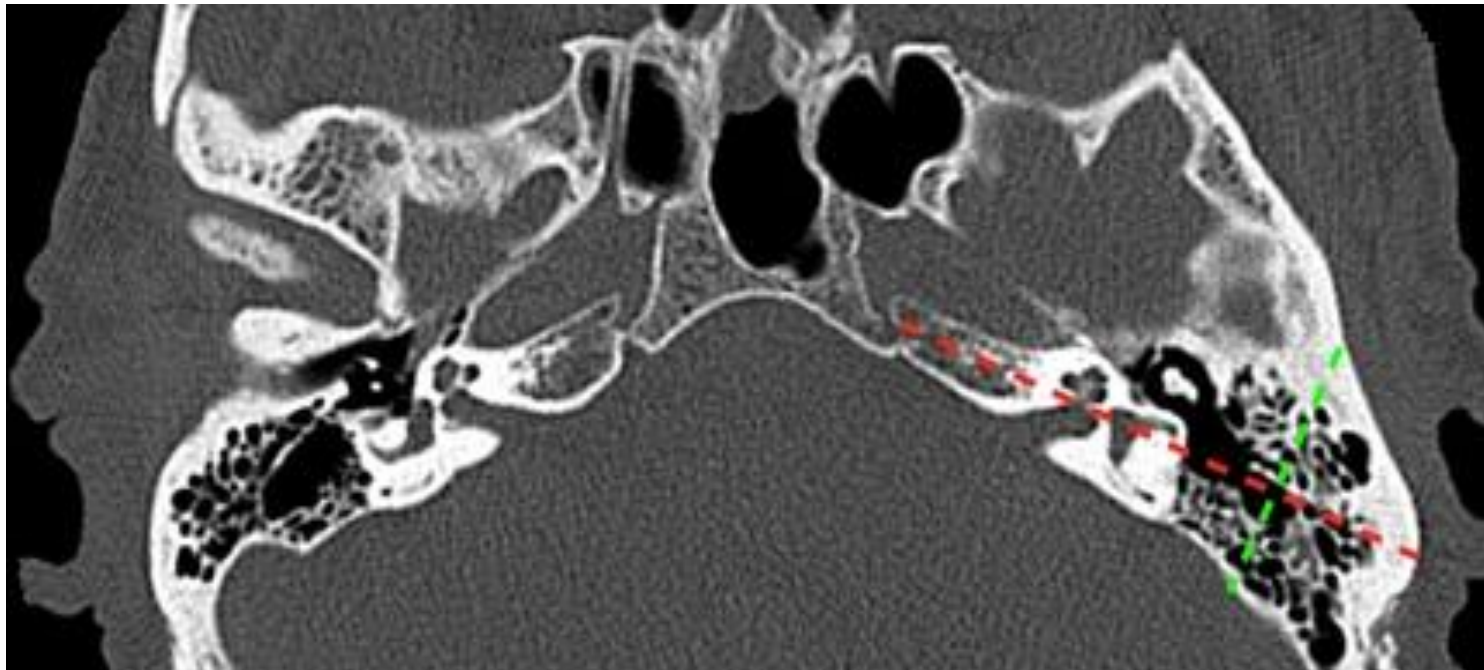
Bubínek (membrana tympani)

- plocha 55 mm²
- anulus fibrocartilagineus
- sulcus tympanicus
- pars tensa
 - *Tři vrstvy:*
 - Zevnní - epidermis
 - Střední – vazivo (zevně tradiálně, navnitř cirkulárně)
 - Vnitřní – epitel
- pars flaccida (membrana Shrapnelli)
 - 5mm² v horní části bubínku
 - chybí vazivová vrstva
 - klinický význam – patogeneze chronických středoušních zánětů



■ Středoušní dutina

- souhrnný název pro celý pneumatický systém spánkové kosti
- zahrnuje dutinu bubínkovou, sklípky mastoidálního výběžku i sluchovou trubici



Střední ucho

■ Dutina bubínková (cavum tympani)

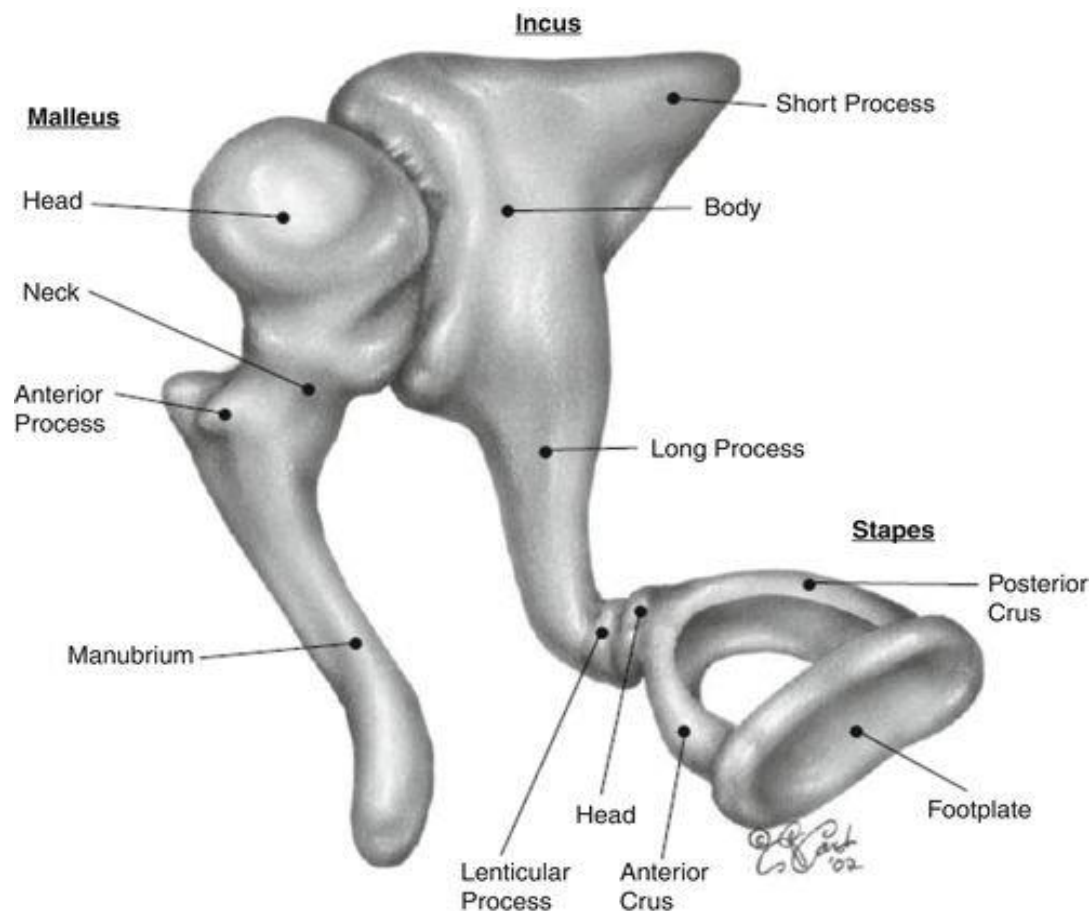
– největší dutina středního ucha

– tři sluchové kůstky:

■ *kladívko (malleus)*

■ *kovadlinka (incus)*

■ *třmínek (stapes)*



■ Dutina bubínková (cavum tympani)

- *Epitympanum* (atticus, dutina nadbubínková)
 - Nachází se v něm převážná část kladívka a kovádlinky
 - propojení přes aditus ad antrum s antrum mastoideum a se systémem mastoideálních sklípků
- *Mezotympanum*
 - je střední část bubínkové dutiny
 - promontorium (bazální závit hlemýždě)
 - oválné okénko (foramen ovale, fenestra vestibuli)
 - kulaté okénko (foramen rotundum, fenestra cochleae)
 - horizontální úsek lícního nervu
 - ústí Eustachovy trubice
 - musculus tensor tympani a musculus stapedius (ochrana vnitřního ucha před silnými zvuky)
- *Hypotympanum*
 - je dolní část cavum tympani
 - Susedící struktura - bulbus venae jugularis internaе



Cavum tympani - (úzká štěrbina, tvar bikonkávní čočky) 6 stěn

Paries:

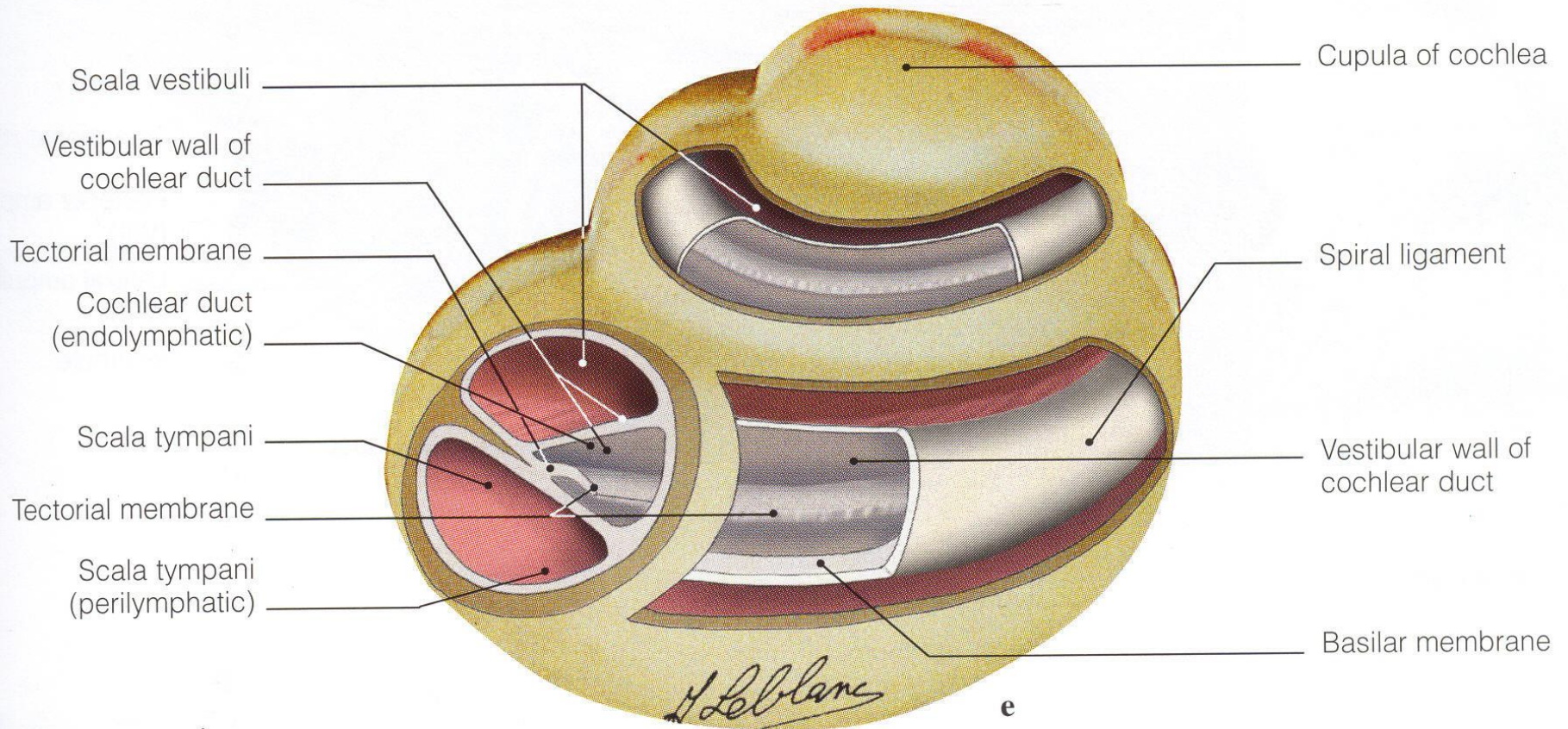
- membranaceus
- labyrinthicus
- tegmentalis
- jugularis
- mastoidea
- caroticus



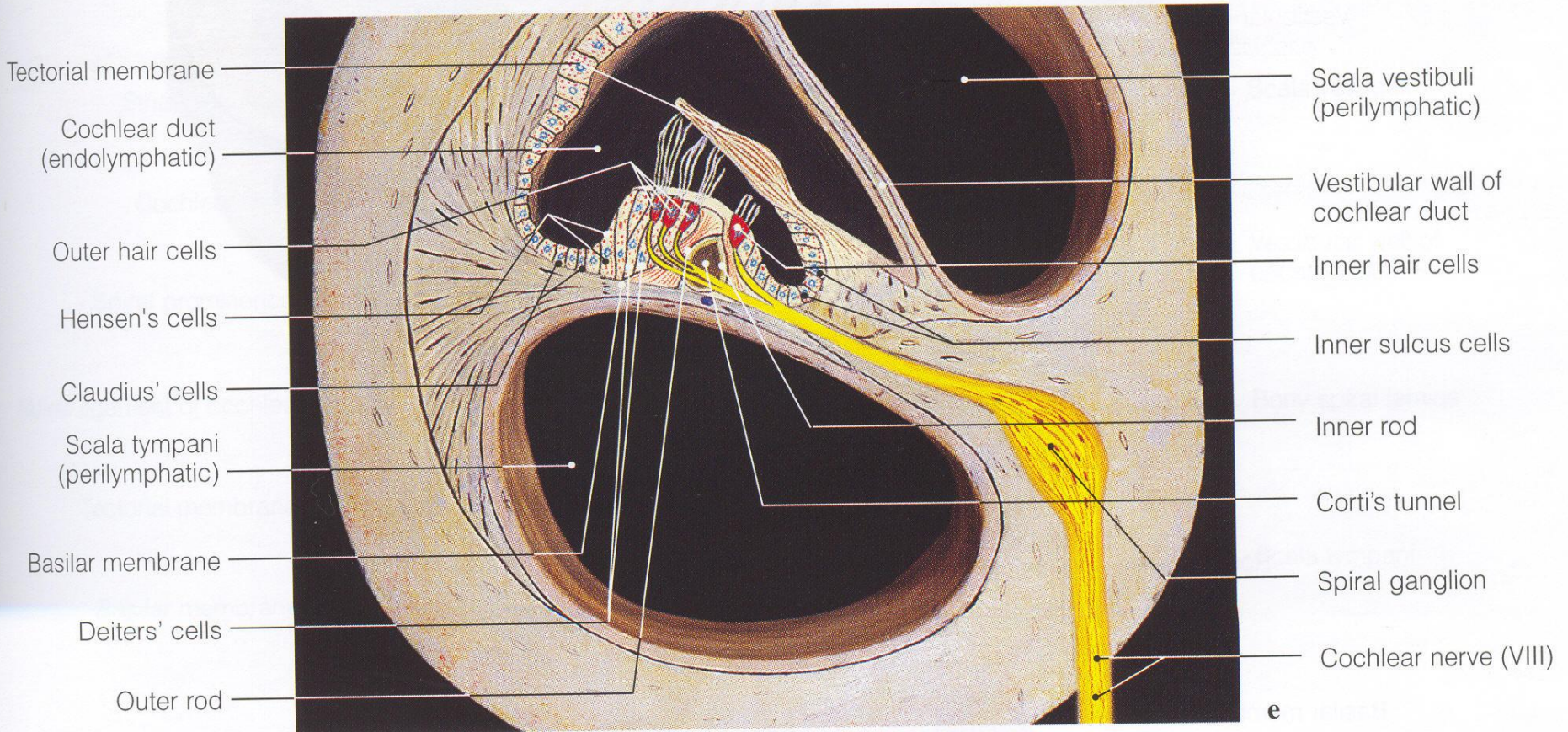
Eustachova trubice

- Ventilační funkce - vyrovnání tlaku ve středouší se zevním tlakem, přivádění zvuk. vln jen zvnějšku
- Drenážní funkce - odstraňování sekretu ze středouší
- Ochranná funkce - před průnikem sekretu do středouší

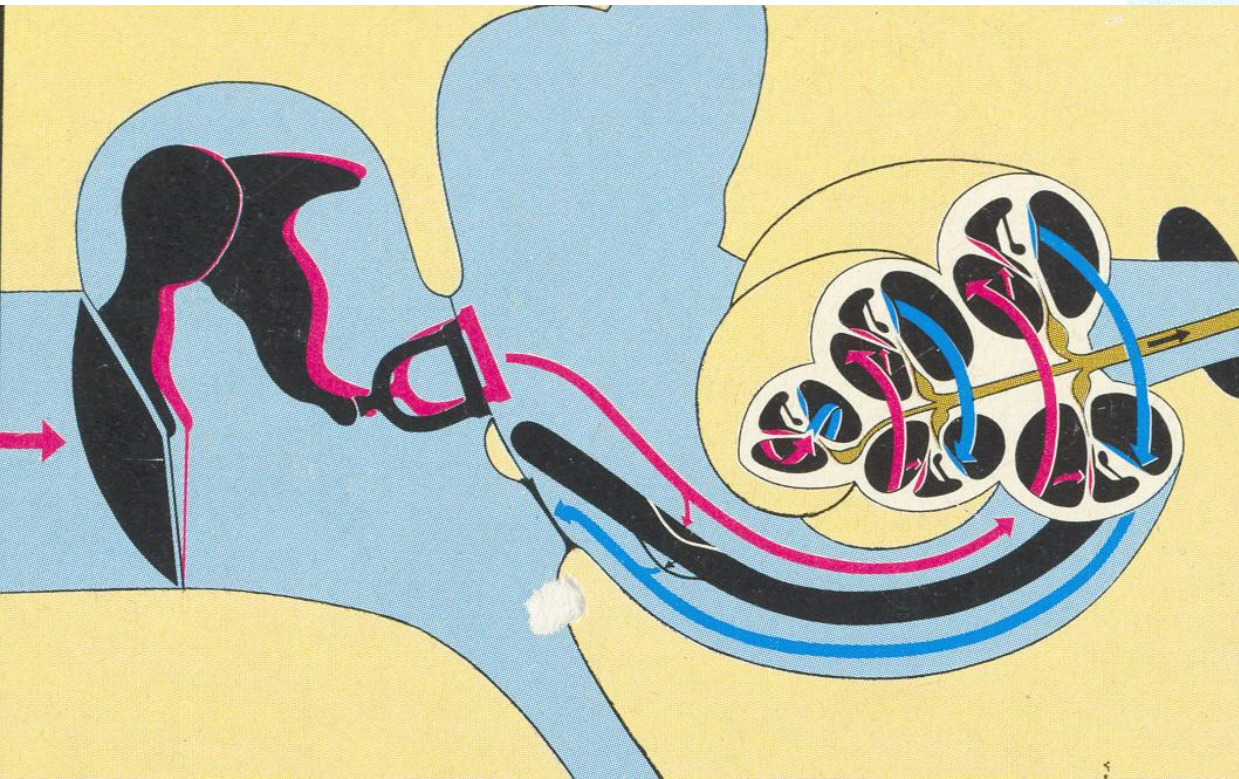
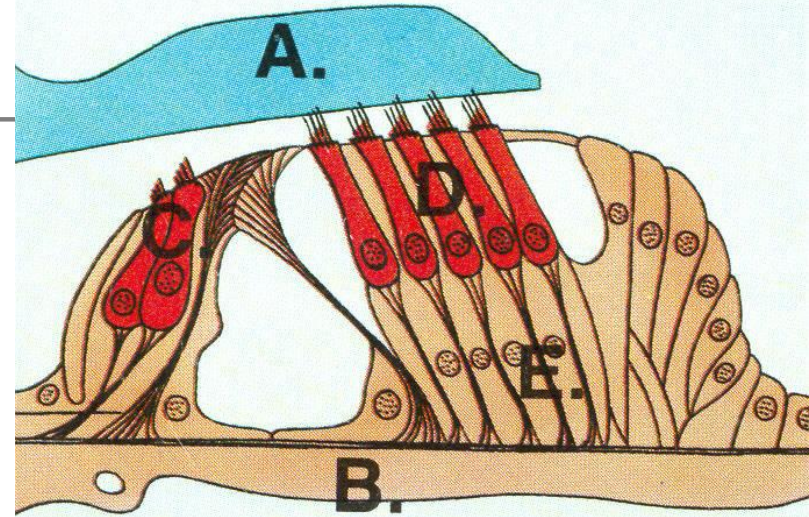
Průřez kochleou



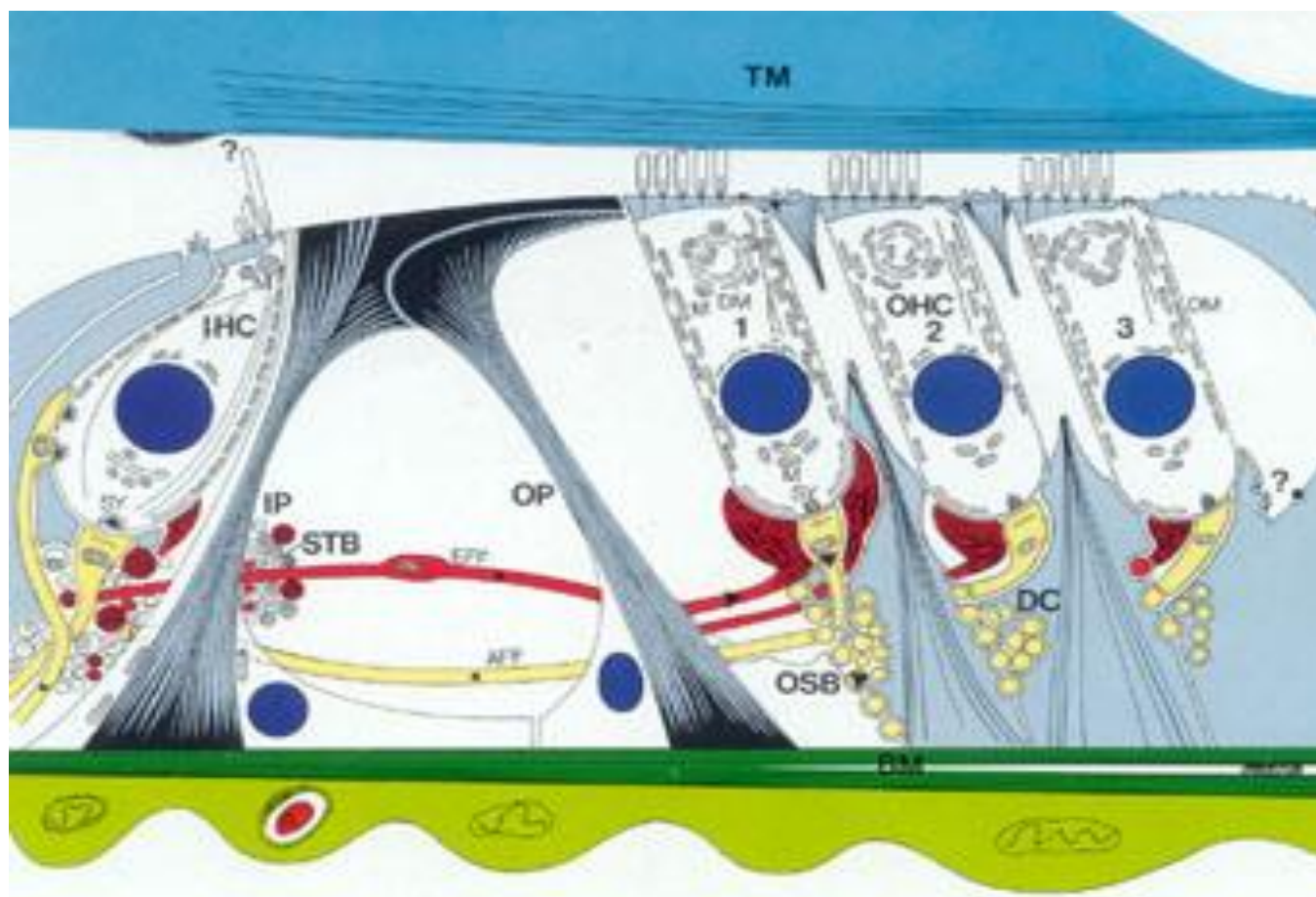
Průřez ductus cochlearis



Vedení vibrací z bubínku kochleou, Cortiho orgán



Zevní vláskové bb. (OHC) = servomechanismus pro vnitřní vláskové bb. (IHC)

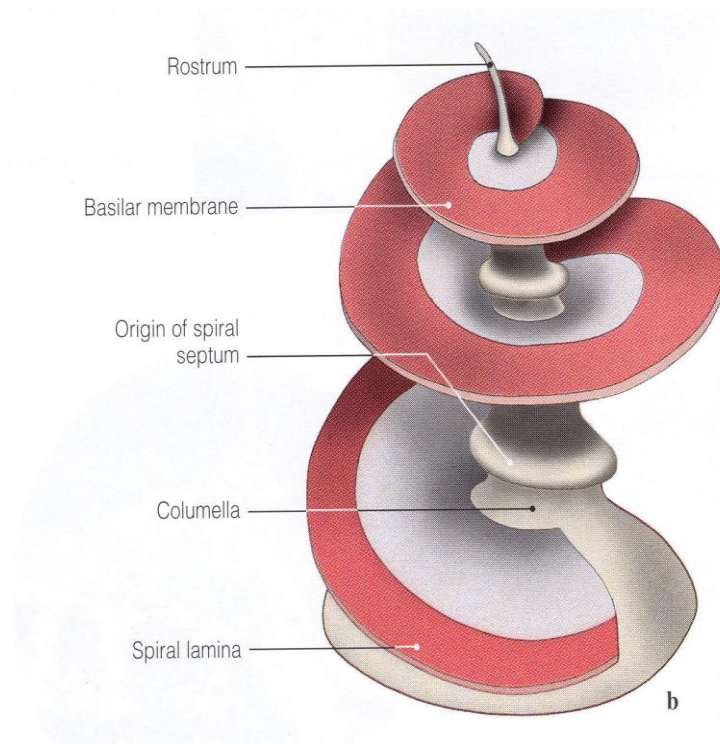


Kochleární přepážka

System 3 membrán – membrana basilaris, reticularis, tectoria

Princip tonotopie

– čím vyšší frekvence, tím se akustický tlak vyrovnává blíže ke třmínku, tj. vysoké frekvence jsou percipovány v bazálním závitě, hluboké v apikálním





Vestibulární systém

Základní funkce

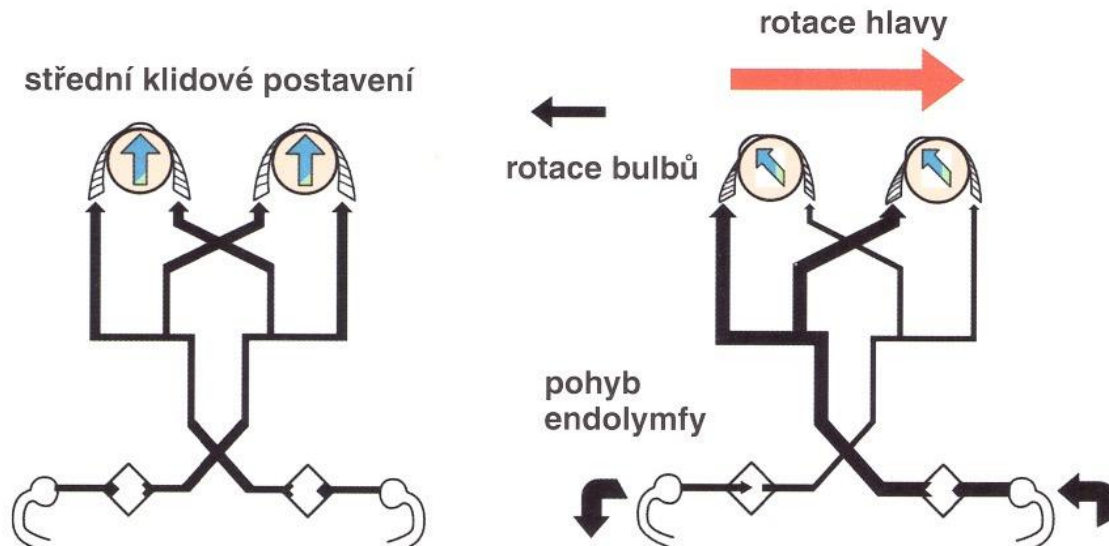
- Stabilizace retinálního obrazu a udržení zrakové ostrosti při pohybu
- Udržení rovnováhy těla při stoji a chůzi

Zákl. reflexní okruhy

- vestibulo-okulární reflex (VOR)
- Vestibulo-spinální reflex (VSR) - pomáhá udržovat hlavu a tělo ve vzpřímené poloze prostřednictvím vestibulospinálního traktu.

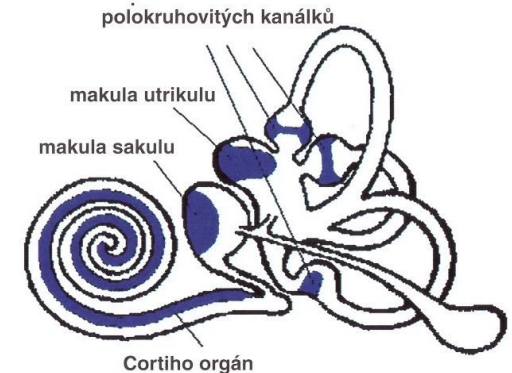
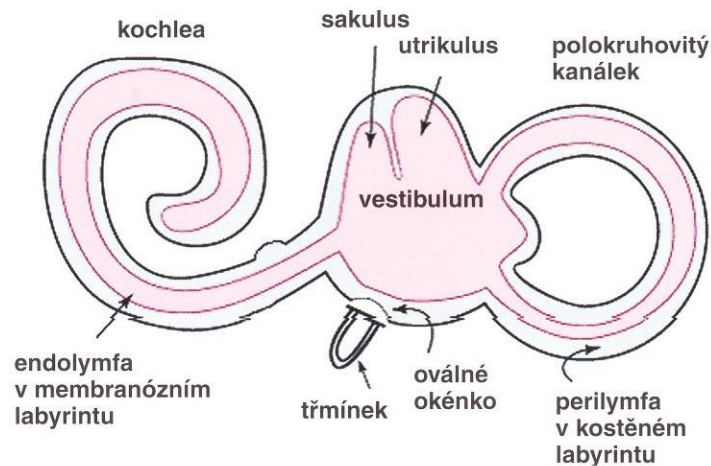
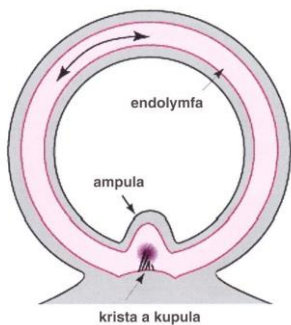
Vestibulo-okulární reflex

Generuje pohyby očí, které jsou přesně opačné k pohybu hlavy a jednotlivých rovinách. Nystagmus – kmitavé pohyby očních bulbů – rychlá složka slouží ke kompenzaci pohybu oka.



Membranózní labyrint

- Vestibulární aparát je umístěn v pyramidě ve vnitřním uchu, membranózní labyrint má sakulus, utrikulus a tři blanité polokruhové kanálky a je vyplněn endolymfou.
- Každý polokruhový kanálek začíná ampulou s crista ampularis, receptorovým útvarem je makula statica.

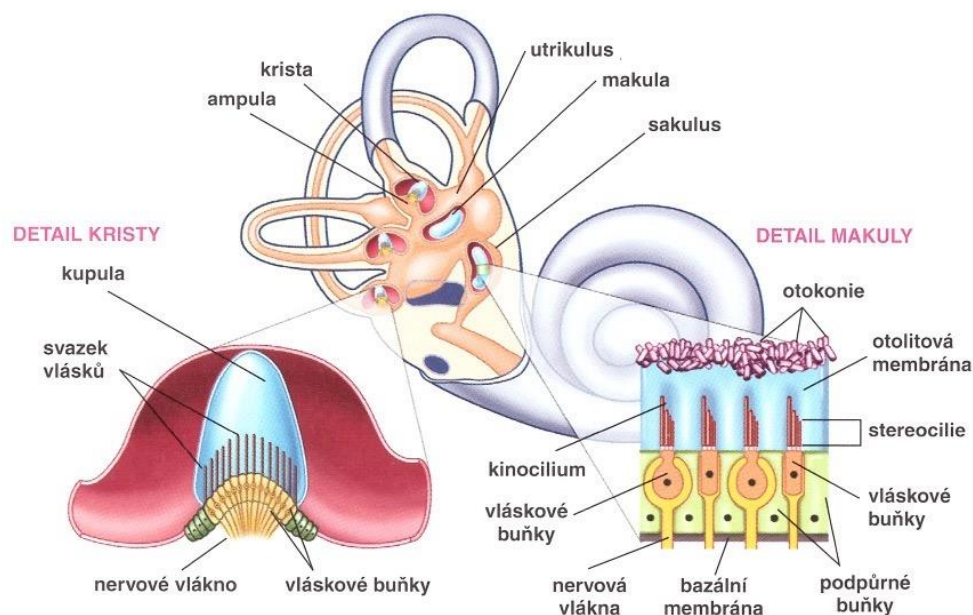


Průřez polokruhovitým kanálkem, schéma membranózního labyrintu (s jedním kanálkem), percepční místa

Vznik receptorového potenciálu

Ampulární krysty i makuly utrikulu a sakulu jsou sestaveny z podpůrných a vláskových buněk. Při ohybu vlásků k excentricky uloženému kinociliu vzniká depolarizační receptorový potenciál.

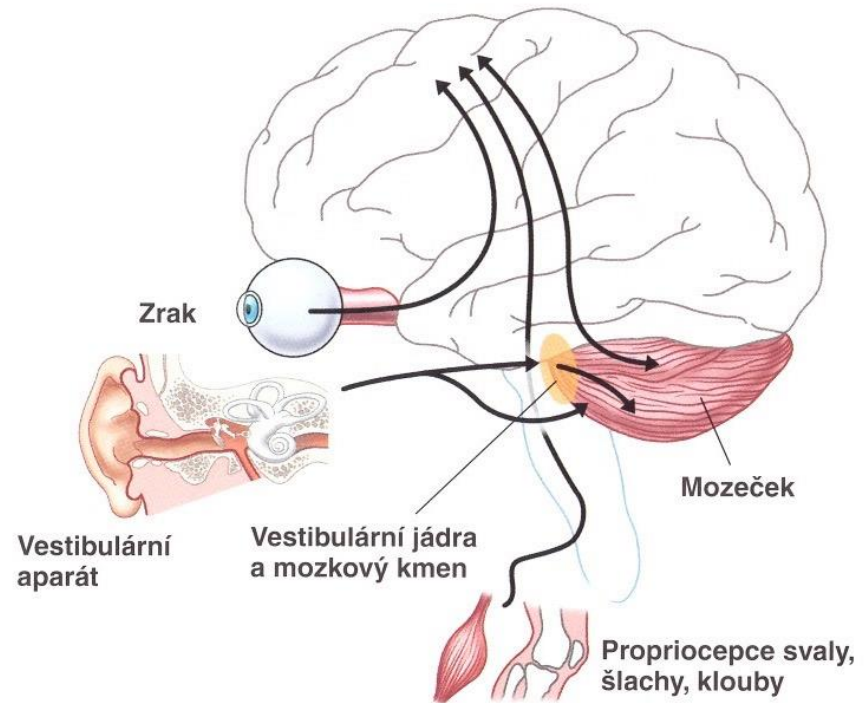
Maluku pokrývá otolitová membrána – mukopolysacharidová hmota s krystalky uhličitanu vápenatého – otolity. Změnou polohy hlavy proti gravitaci se deformují cilie vláskových bb.... Dojde ke vzniku receptorového potenciálu...



Rovnováha

Vzájemná interakce zraku, vestibulárního aparátu, propiocepce a mozečku na udržování rovnováhy

Tři aferentní zdroje rovnováhy: oko, propiocepce a vestibulární aparát.





ANATOMIE UCHA, SLUCHOVÁ FUNKCE, VYŠETŘENÍ UCHA

- klinická anatomie ucha
- **sluchová funkce**
- oto(mikro)skopie
- zobrazovací metody



SLUCHOVÁ FUNKCE (PŘEVODNÍ, ÚSTROJÍ)

1. Kompenzace úbytku akustické energie (vzduch tekutina):

- a/bubínek-oválné okénko 14x
- b/pákový systém kůstek 1,3x
- c/pákový systém vzniklý nestejným zakřivením bubínku.
dohromady 30-35dB

2. Vzáj. změna složky výchylky a tlaku zvukového vlnění.

Plyn=velká výchylka, malý tlak.

Kapalina=malá výchylka, velký tlak.



SLUCHOVÁ FUNKCE (PERCEPČNÍ ÚSTROJÍ)

Funkce hlemýždě:

1. přeměna mechanické vibrace na nervové vzruchy
2. základní frekvenční analýza



Vlnová hydrodynamická teorie slyšení (von Bekesyho teorie „travelling wave“)

- Z bubínku je akustický tlak převeden řetězem kůstek do oválného okénka.
- Kapalina je nestlačitelná, tlaková změna se vyrovnává na membráně okrouhlého okénka, jež kmitá v protifázi ke třmínku.
- Jsou-li změny tlaku v rozsahu slyšení, vyrovnává se tlak na kochleární přepážce, vytvoří se prohnutí přepážky, vlna.
- Pohyb membrány se přenáší postupně ve formě tzv. „postupující vlny“ podél membrány a dosahuje maximální amplitudy v místě, které odpovídá frekvenci zvukové vlny. Čím je kmitočet vyšší, tím se tlak vyrovnává blíže ke třmínku (**princip tonotopie**).
- „Postupující vlna“ vede k posunu tektoriální membrány Cortiho ústrojí vzhledem k bazilární membráně a vychýlením vlásků smyslových buněk k jejich podráždění.
- Tím se mění mechanická energie kmitání na elektrické potenciály, které jsou vedeny do sluchového centra v Heschlových závitech. Zde jsou dekodovány, vnímány jako zvuky a po převodu asociačními drahami do čelních laloků je dešifrován jejich signální význam.



ANATOMIE UCHA, SLUCHOVÁ FUNKCE, VYŠETŘENÍ UCHA

- klinická anatomie ucha
- sluchová funkce
- **oto(mikro)skopie**
- zobrazovací metody



Anamnéza - symptomatologie ušních nemocí

- **Porucha sluchu**
- **Výtok z ucha**
- **Tinnitus**
- **Bolest**
- **Závrať**

■ Aspekce a palpace

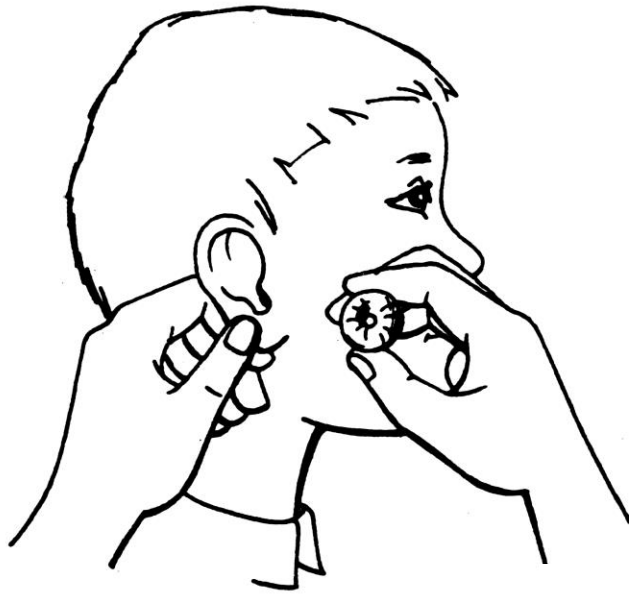- tvar boltce, deformity
- Kožní léze, jizvy (i retroaurikulárně)
- výtok ze zvukovodu
- bolestivý tlak na tragus při zánětu zvukovodu
- palpační bolestivost na processus mastoideus při mastoiditidě



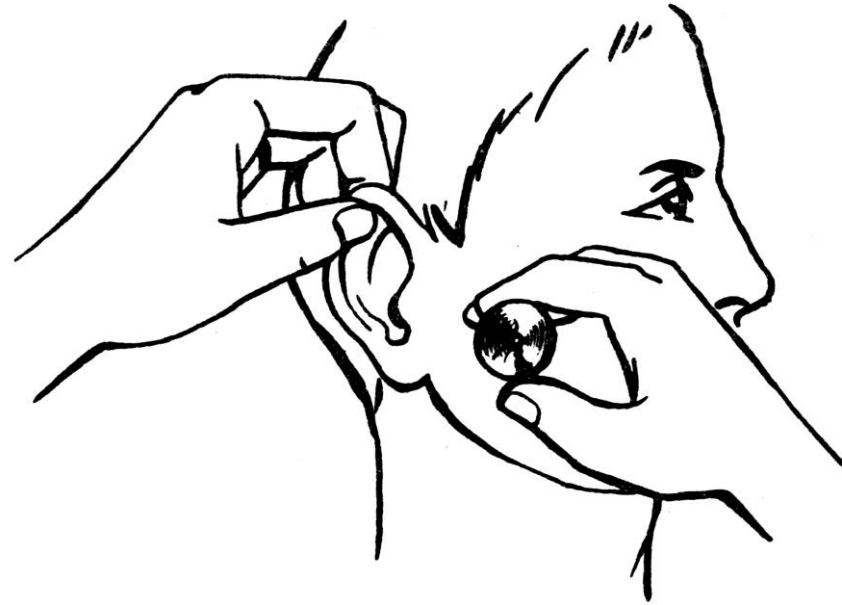
■ Otoskopické a oto(mikro)skopické vyšetření

- ušní zrcátko (spekulum)
- otoskop, pneumootoskopu
- mikroskop



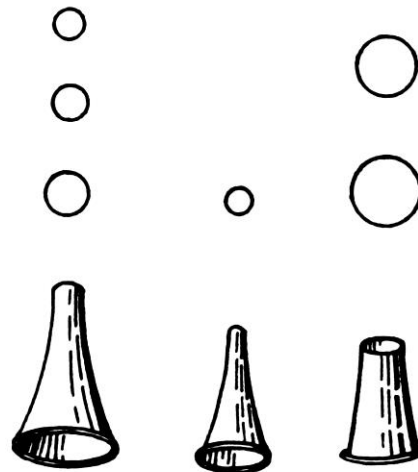


Obr. 13: Zavádění ušního zrcátka u dítěte



Obr. 12: Zavádění ušního zrcátka u dospělého

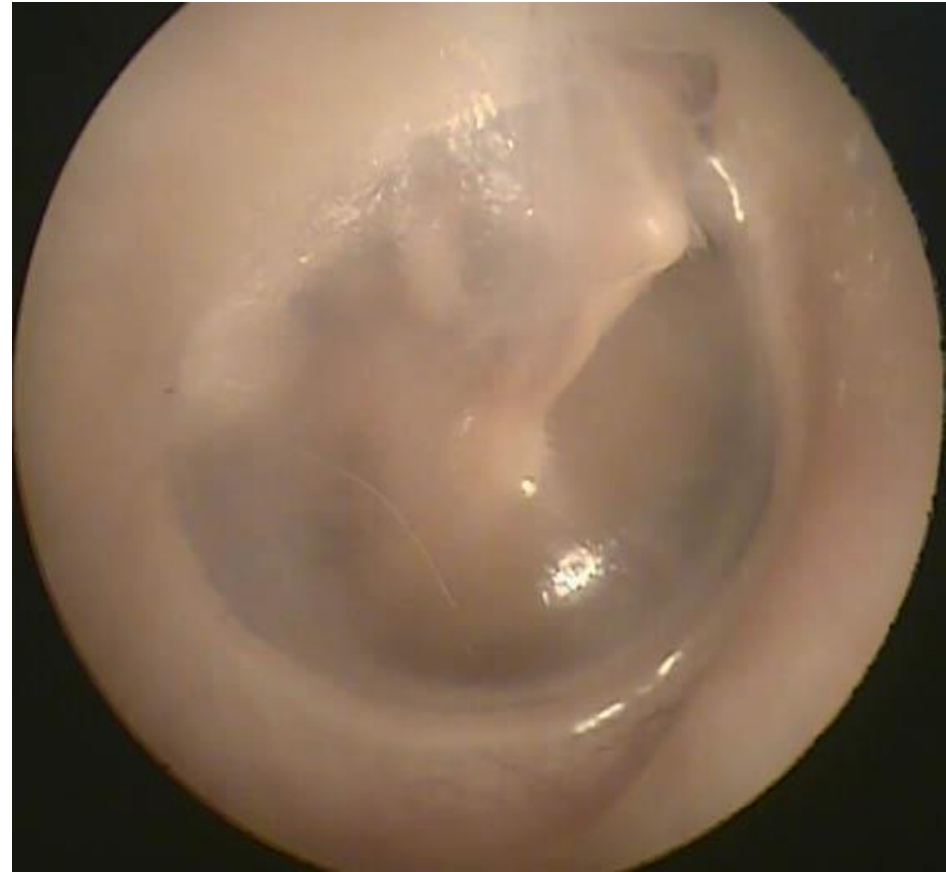Otoskopie:
vyšetření
zvukovodu a
bubínku pomocí
spekula



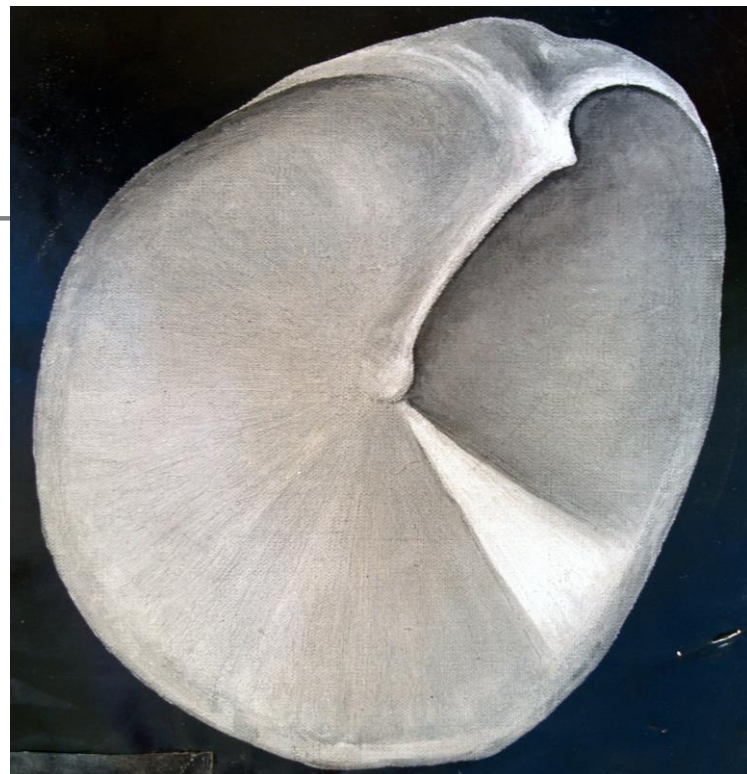Obr. 11: Ušní zrcátka

■ Bubínek (membrana tympani)

- Spojení bubínku s řetězcem kůstek přes rukojeť kladívka tvoří typický reliéf:
 - Umbo
 - stria mallearis
 - prominentia mallearis
- Světelný reflex
- „**Bezoldovo trias**“: prominentia mallearis, stria mallearis, světelný reflex.



Normální bubínek



(Někdy může
prosvítat)

třmínek

kovadlinka

plica malleol. post.

proc. later. mallei

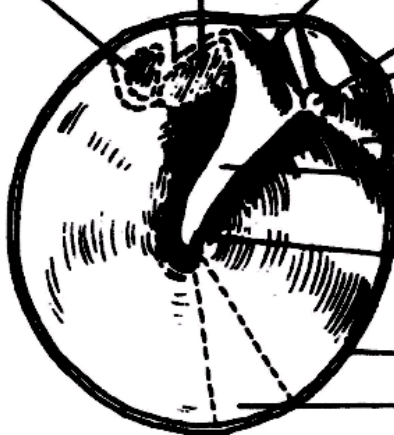
pars floccida membr.
tympani

plica malleol. ant.

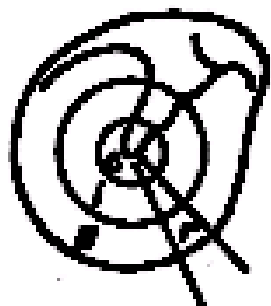
manubrium mallei
(stria malleolaris)

umbo membr. tympani

anulus tympanicus
reflex



Otoskopie – rozdělení bubínku



p - *prominence malleolární*

l - *lístič malleolární*

s - *umbo*

r - *světlý reflex*

Kvadranty:

pl - *právní část*

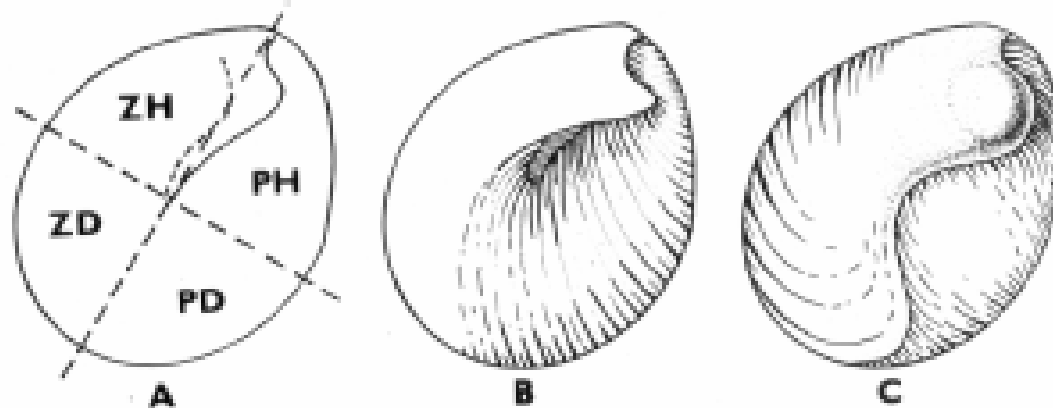
ph - *horní část*

zl - *zadní část*

zh - *horní část*

zóny: c - *centrální, i* - *intermediální, p* - *periferní*

Rozdělení bubínku na kvadranty a zóny



Obr. 78. A – dělení bubínku na čtvrtce, B – vpáčený a C – vyklenutý bubínek.



Centrální perforace



ruptura bubínku



okrajově perforace



okrajově a centrální perforace



Typické otoskopické nálezy

- **Poloha** bubínku
 - Vpáčení
 - Vyklenutí – záněty, nádory...
- Integrita (**celistvost**) bubínku
 - Perforace poúrazové
 - Perforace zánětlivé
 - Akutní – většinou tečkovité s pulsací
 - Chronické – často ledvinovitého tvaru
 - Periferní
 - Centrální
- Definitivní **pozánětlivé změny na bubínku** – vápenné inkrustace, jizvy
- Patol. **nález za bubínkem** – tekutina (OMS), hemotimpanum



Vyšetření spontánních i vyvolaných vestibulárních jevů

- Nystagmus
- Tonické úchyly končetin a trupu Hautantova zkouška, Rombergův stoj, Baranyho zkouška ; posturografie
- Head impulse test z mírné excentrické polohy hlavy, provedeme pasivně rychlý rotační pohyb hlavou ze strany na stranu
- Head shaking nystagmus
- Detailní vyšetření okulomotoriky - elektronystagmografie, videookulografie
- Unterbergerova zkouška, zkouška chůze „po provaze“ ; stabilometrie statická a dynamická



Základní parametry nystagmu

typ pohybu	kyvadlový	pomalý, sinusoidní
	bifázické záškuby	rychlá a pomalá složka
	rytmický	pravidelná frekvence
	dysrytmický	porucha pravidelného rytmu
směr nystagmu	horizontální	ze strany na stranu
	vertikální	nahoru a dolů
	rotační (torzní)	patrná rotace bulbu bez horizontální nebo vertikální složky
směr pohledu	horizontální	pohled doleva nebo doprava
	vertikální	pohled nahoru nebo dolů
směr nystagmu	jednosměrný	nystagmus pouze jedním směrem
	obousměrný	nystagmus oběma směry
intenzita	první stupeň	pouze při pohledu ve směru nystagmu
	druhý stupeň	i při pohledu přímém
	třetí stupeň	i při pohledu na opačnou stranu než je směr nystagmu
symetrie	konjugovaný	stejný na obou očích
	diskonjugovaný (disociovaný)	záškuby nystagmu na jednom oku, pomalý pohyb na druhém



Periferní vs. centrální vestibulární sy

- **Periferní vestibulární syndrom** – při postižení labyrintu a vestibulárního nervu, tzv. **harmonický vestib. syndrom**. Příčiny - periferní vestibulopatie, BPPV, posttraumatické závratě Ménièreova choroba, vestibulotxické léky, cholesteatom aj.
- **Centrální vestibulární syndrom** – při postižení vestibulárních jader a drah, **disharmonický vestib. syndrom**. Příčiny – ischemie mozk. kmene, demyelinizační choroby, tu mostomozečk. koutu, léze zadní jámy lební heredofamiliární pouchy.



Charakteristika centrálního a periferního nystagmu

	Periferní nystagmus	Centrální nystagmus
Typ nystagmu	rytmický, bifázický, konjugovaný	může být dysrytmický, diskonjugovaný
Směr	horizontálně/rotační, převažuje horizontální složka	vertikální, horizontální, rotační i kombinovaný
Fixace pohledu	inhibiční vliv	obvykle má malý efekt
Pohled	nystagmus stále jedním směrem	může měnit směr nystagmu
Korelace s vertigem	intenzita vertiga koreluje s intenzitou nystagmu	není
Latence	10–20 sekund	není
¹Únava nystagmu	ano	ne
²Habituaace	ano	ne

¹únava – při déletrvající výdrži v jedné pozici se nystagmus zeslabuje

²habituaace – při opakování stejné pozice se nystagmus zeslabuje

Charakteristika centrálního a periferního vertiga

	Periferní vertigo	Centrální vertigo
Začátek	náhlý	postupný i náhlý
Intenzita	silná, proporcionální vzhledem k nystagmu	mírná nebo střední, může být disproporcionální vzhledem k nystagmu
Trvání	sekundy až minuty, příležitostně hodiny až dny, ev. intermitentně	obvykle dny, týdny až měsíce, kontinuálně
Směr nystagmu	jednosměrný, obvykle převažuje horizontální – nikdy pouze vertikální	horizontální, rotační, vertikální (různé směry při různých polohách)
Vliv polohy hlavy	zhoršuje se polohou, často jedna kritická poloha	malý vliv
Další neurologické příznaky	nejsou	obvykle přítomny
Oscilopsie	mírná	těžká
Sluchové příznaky	mohou být přítomny (včetně tinitu)	nejsou
Kompenzace	rychlá	pomalá

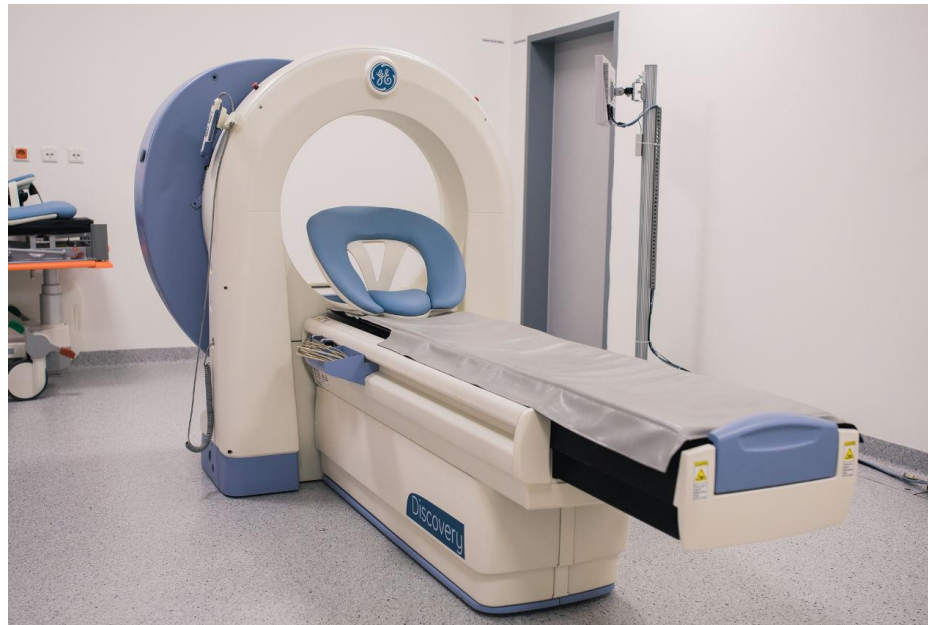

ANATOMIE UCHA, SLUCHOVÁ FUNKCE, VYŠETŘENÍ UCHA

- klinická anatomie ucha
- sluchová funkce
- Oto(mikro)skopie
- **zobrazovací metody**

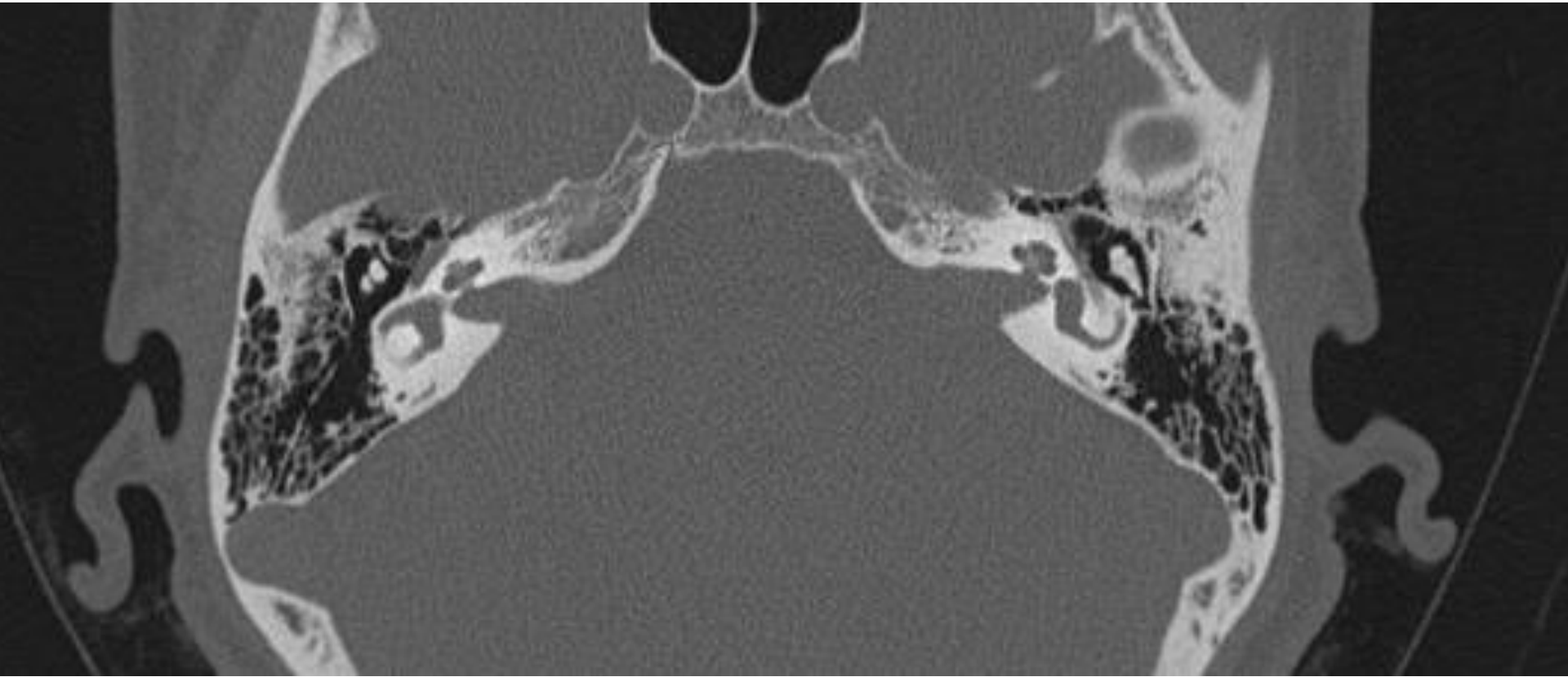
Zobrazovací metody

- **HRCT (high resolution CT)**
- **Magnetická rezonance**
- **Prostý rentgenový snímek**



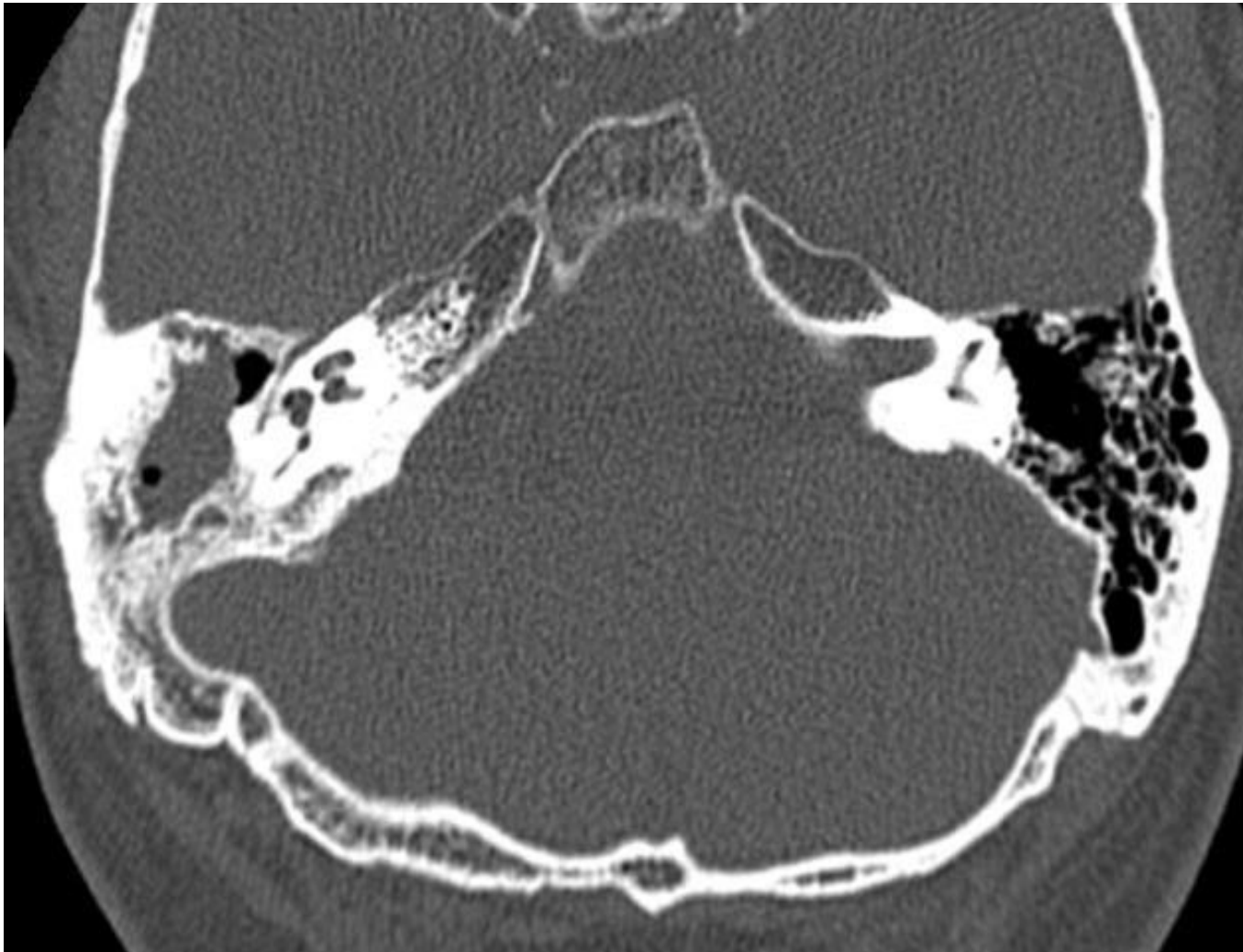
- **HRCT (high resolution CT)**

- nejvíce používaná zobrazovací metoda pro vyšetření spánkové kosti
- využíváno v diagnostice chronických středoušních zánětů především cholesteatomu, při diagnostice zlomenin spánkové kosti, patologií lícního nervu a pod.

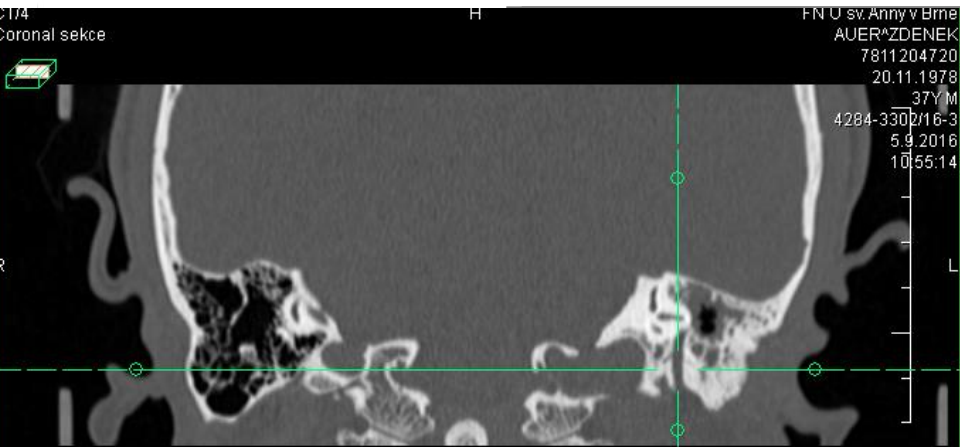


Zobrazovací metody

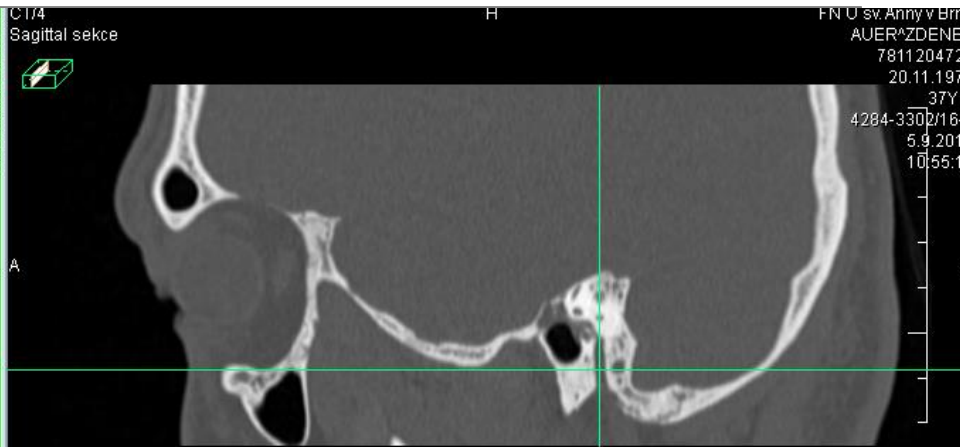
- **HRCT** – cholesteatom vpravo



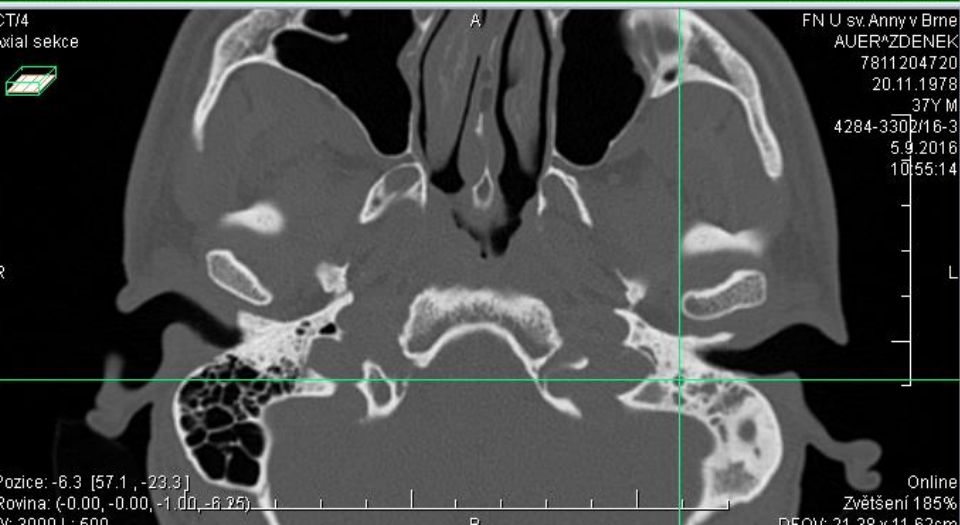
Canalis Fallopi



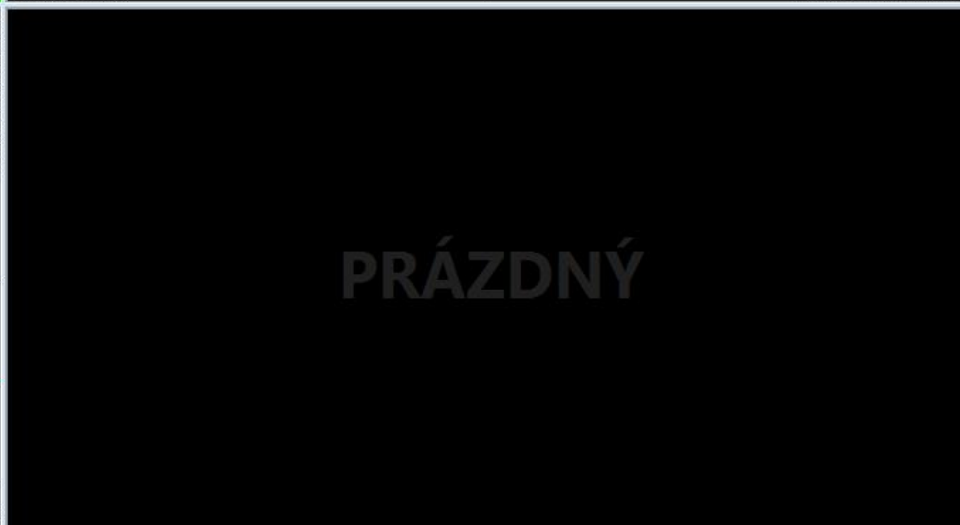
Pozice: -23.6 [107.7, -107.3]
Rovina: (0.00, -1.00, 0.00, -23.56)
W: 3000 L: 500
F
Online
DFOV: 21.50 x 11.68cm



Pozice: -44.6 [107.7, -107.3]
Rovina: (-1.00, 0.00, 0.00, -44.85)
W: 3000 L: 500
F
Online
DFOV: 21.50 x 11.68cm



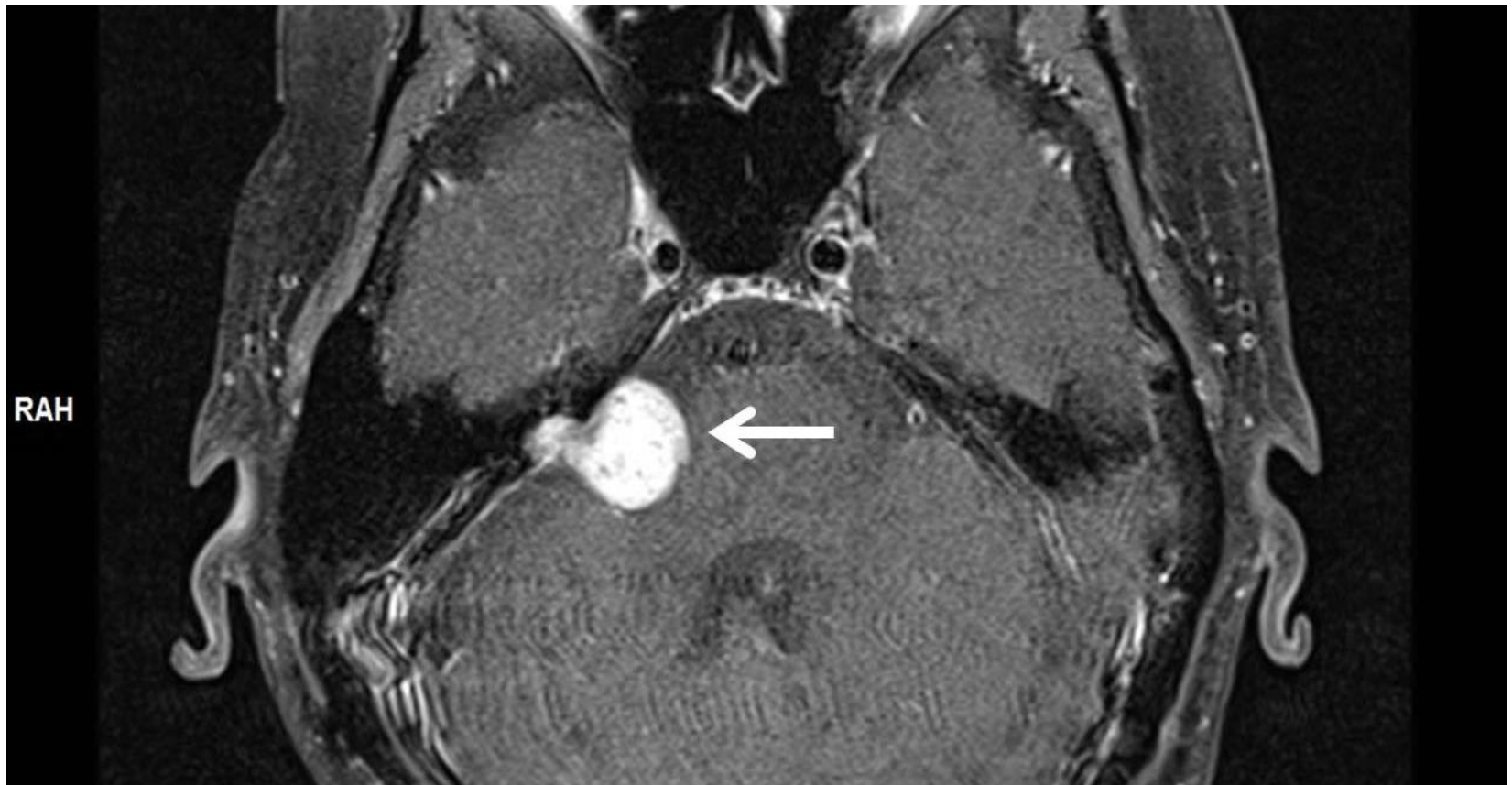
Pozice: -6.3 [57.1, -23.3]
Rovina: (-0.00, -0.00, -1.00, -6.25)
W: 3000 L: 500
F
Online
Zvětšení 185%
DFOV: 21.28 x 11.62cm



PRÁZDNÝ

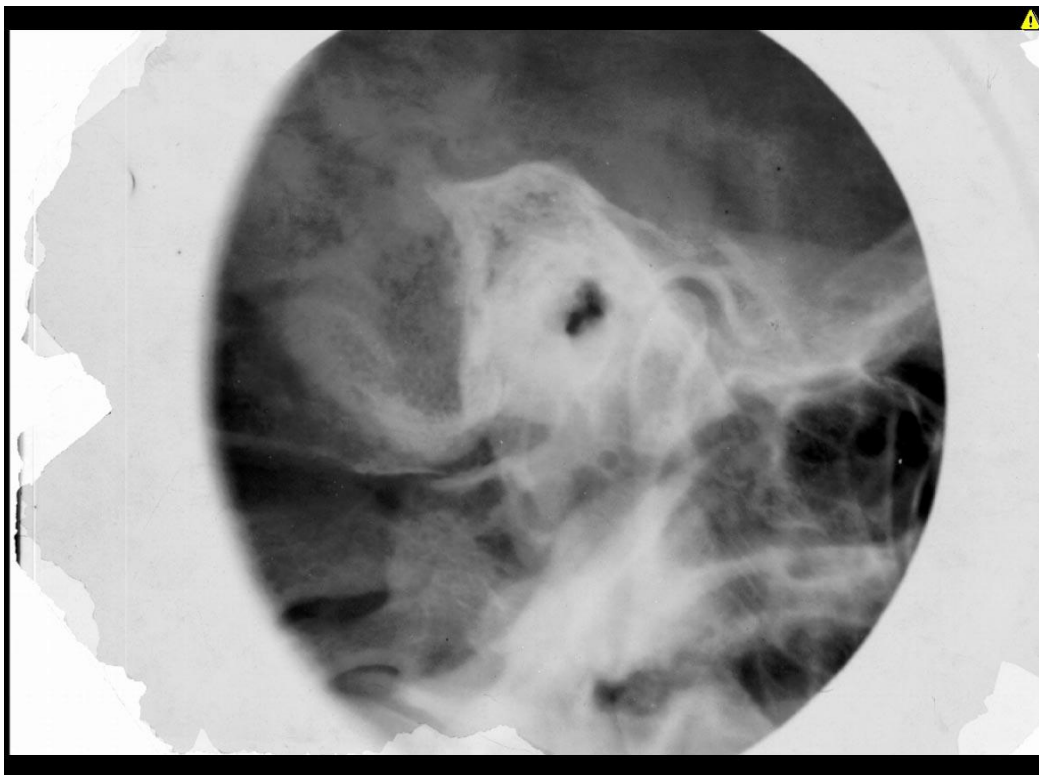
■ Magnetická rezonance

- detekce recidivy cholesteatomu (DWI MR - diffusion weighted imaging MR)
- vyšetření patologií vnitřního zvukvodu a mostomozečkového koutu (diagnostika vestibulárního schwanomu)



- **Prostý rentgenový snímek**

- Stenversova projekce (RTG paprsky dopadají kolmo na pyramidu spánkové kosti)
- Schüllerova (paprsky směřují rovnoběžně s podélnou osou zevního zvukovodu) viz obrázek
- v posledních letech je prostý snímek nahrazován CT vyšetřením





VYŠETŘENÍ SLUCHOVÉHO ÚSTROJÍ

- rozdělení poruch sluchu
- vyšetření sluchu řečí a ladičkami
- vyšetření sluchu tónovou audiometrií
- vyšetření sluchu řečovou audiometrií
- objektivní vyšetřovací metody



- **rozdělení poruch sluchu**
- vyšetření sluchu řečí a ladičkami
- vyšetření sluchu tónovou audiometrií
- vyšetření sluchu řečovou audiometrií
- objektivní vyšetřovací metody

Porucha sluchu Nedoslýchavost (Hypacusis)

**Senzorineurální
Hypacusis perceptiva**
Weber lat. k lépe slyš. uchu
Rinne pozit
Schwabach zkrácen

**Převodní
Hypacusis conductiva**
Weber lat k hůře slyš. uchu
Rinne negat
Schwabach prodl.

**Smišená
Hypacusis mixta**
Schwabach zkrácen
Rinne negat

Kochleární

Retro (supra)kochleární

Klasifikace poruch sluchu podle místa léze

Dle průběhu audiometrické křivky

- Basokochleární
- Pankochleární
- Apikokochleární
- Mediokochleární

Dle lokalizace léze

- Kochleární
- Retrokochleární





Vyšetření sluchu

Vyšetřujeme na vzrůstající hladině objektivity:

- Klasická sluchová zkouška
- Audiometrie
- Objektivní vyšetřovací metody
 - tympanometrie
 - evokované potenciály
 - otoakustické emise



- rozdělení poruch sluchu
- **vyšetření sluchu řečí a ladičkami**
- vyšetření sluchu tónovou audiometrií
- vyšetření sluchu řečovou audiometrií

Klasická sluchová zkouška

P		L
4	V	10
0,5	Vs	10

→ W →

+ R +

zkr. Sch norm

Hypacusis perceptiva

Weber do lépe slyšícího ucha

Rinne posit

Schwabach zkrácen

P		L
4	V	10
3	Vs	10

← W ←

— R +

prod. Sch norm.

Hypacusis conductiva

Weber do hůře slyšícího ucha

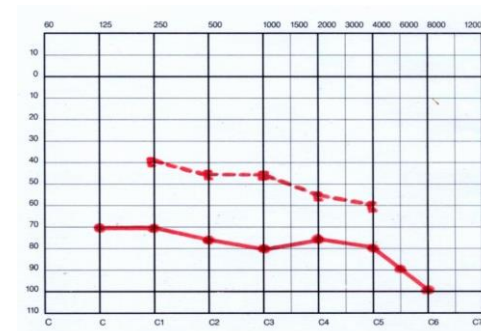
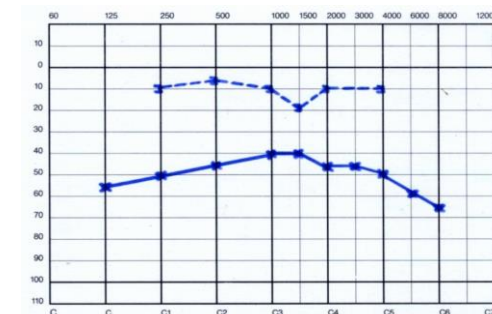
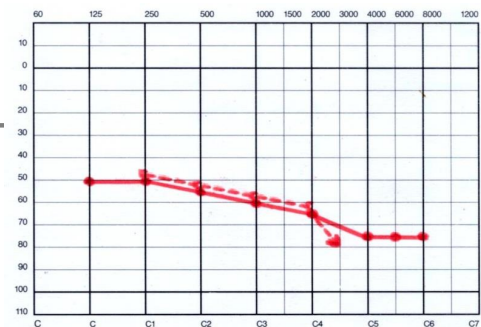Rinne negat

Schwabach prodloužen

Hypacusis mixta

Schwabach zkrácen

Rinne negat.



Vyšetření sluchu řečí a ladičkami

- Důležitá součást vyšetření sluchu:

- ➕ Rychlé, jednoduché, levné, když není možné provést audiometrické vyšetření (v době pohotovostní služby), informuje o praktické upotřebitelnosti sluchu – porozumění řeči


- Orientační vyšetření

- Ladičkové zkoušky:

- Rinne

- Weber

- Další: Schwabach,
Gellé, Frederici...





■ Zkouška Rinneho:

- porovnává slyšení kostní (ladička přiložena na mostoidní výběžek) a slyšení vzdušné (ladička před zvukovodem)
- Pozn.: energie potřebná k rozvibrování lebky tak, aby došlo k vjemu zvuku o stejné intenzitě jako u zdravé vzdušné cesty, musí být o cca 40dB větší

R+ ...pacient slyší lépe ladičku přiloženou před zvukovod

→ nenarušen převodní systém

R- ...pacient slyší lépe ladičku přiloženou na procesus mastoideus

→ převodní nebo smíšená nedoslýchavost



■ Zkouška Weberova:

- ladička přiložena na temeno nebo čelo pacienta
- Pacient určí, ve kterém uchu slyší tón ladičky lépe (lateralizuje):
 - ← **W** → ...slyší ladičkou v obou uších stejně
 - ← **W** ...slyší ladičku více v pravém uchu
 - W** → ...slyší ladičku více v levém uchu
- převodní nedoslýchavost – lateralizuje do ucha hůře slyšícího
- senzorenurální nedoslýchavost - do ucha lépe slyšícího



VYŠETŘENÍ SLUCHOVÉHO ÚSTROJÍ

- rozdělení poruch sluchu
- vyšetření sluchu řečí a ladičkami
- **vyšetření sluchu tónovou audiometrií**
- vyšetření sluchu řečovou audiometrií

Vyšetření sluchu tónovou audiometrií

- **audiometr** = přístroj vytvářející tóny o určitém kmitočtu (Hz) a hlasitosti (dB)
- audiometrická komora
- Vzdušné vedení:
 - sluchátka
- Kostní vedení:
 - kostní vibrátor

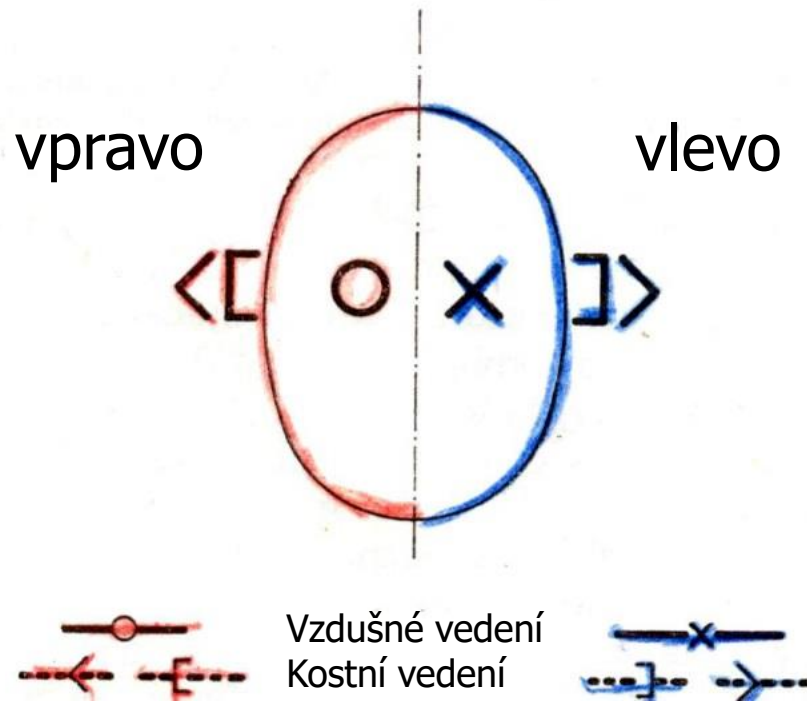




Audiometrie

- Kvantitativní a kvalitativní vyšetření sluchu pomocí speciálních elektroakustických přístrojů zvaných audiometry.
- Nejčastěji se určuje **sluchový práh pro čisté tóny**. V audiometru se generují elektrické impulzy různé frekvence a intenzity, které se ve vibrátoru mění na akustické kmity.
- **Audiometr** screeningový, depistážní, diagnostický, klinický, řečový.
- **Audiogram ztrátový** (relativní) nulová hodnota prahu znamená průměrnou prahovou hodnotou mladých zdravých osob. Výsledkem je zjištění, o kolik hůře slyší vyšetřované oproti statisticky stanovému prahu.
- **Normální sluch**: Je-li na některé frekvenci sluchový práh vyšší než 20 dB, jde o nedoslýchavost bez ohledu na uvědomění.

Symbyly pro záznam audiometrického vyšetření



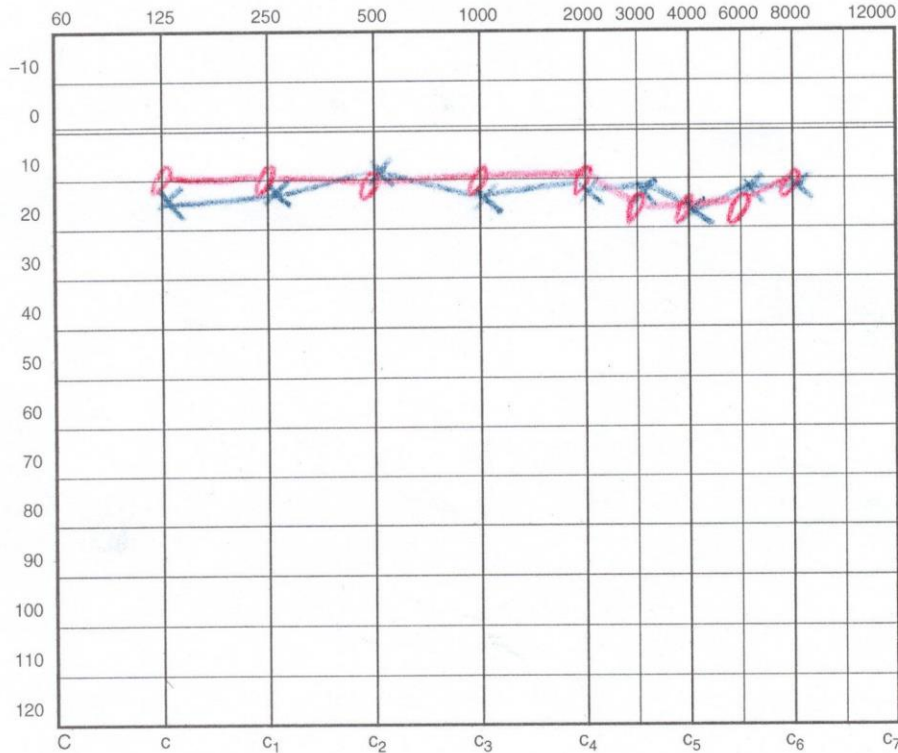
Vyšetření sluchu tónovou audiometrií

Audiogram – normální sluch

Razítko ústavu:

Srovnání hlasitosti

Ztráta sluchu v decibelech



Audiometr

AL-40

Č. ambulant. protokolu

Vedení	vzduchem	kostí
Vpravo	— o —	[
Vlevo	— x —]

Vpravo	Vlevo
Ztráta sluchu v %	
Celk. ztráta v %	

Poznámky:

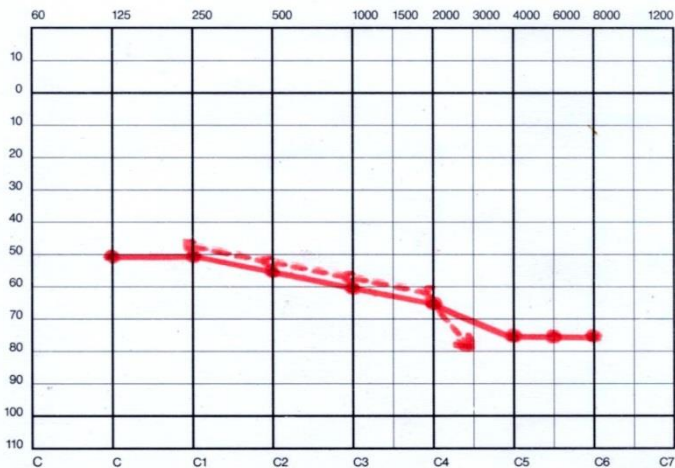[Handwritten signature]

Vyšetření sluchu tónovou audiometrií

Audiogram – senzoryneurální nedoslýchavost (percepční)
typická křivka bazokochleární, apikokochleární,
mediokochleární, pankochleární.


Pankochleární porucha sluchu vpravo

bazokochleární porucha sluchu vpravo



Razítko ústavu:

Srovnání hlasitosti



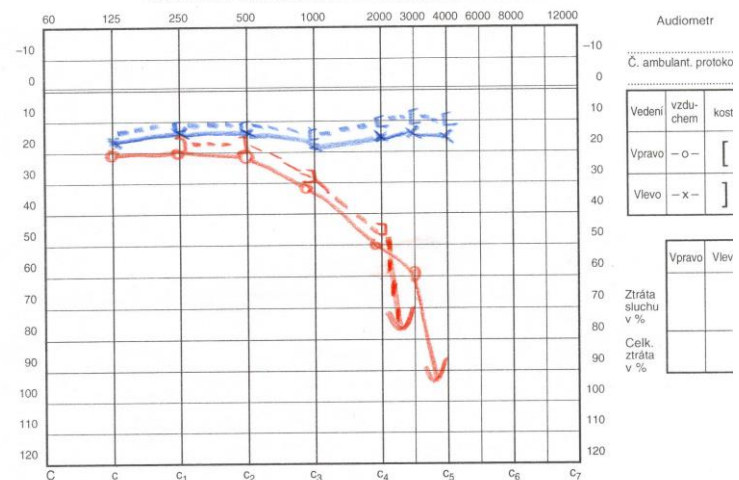
Číslo: 307

Poznámky:

AUDIOGRAM

Číslo

Jméno: Dne / / 20.....
Bydliště: rodné č.:



Audiometr

Č. ambulat. protoko

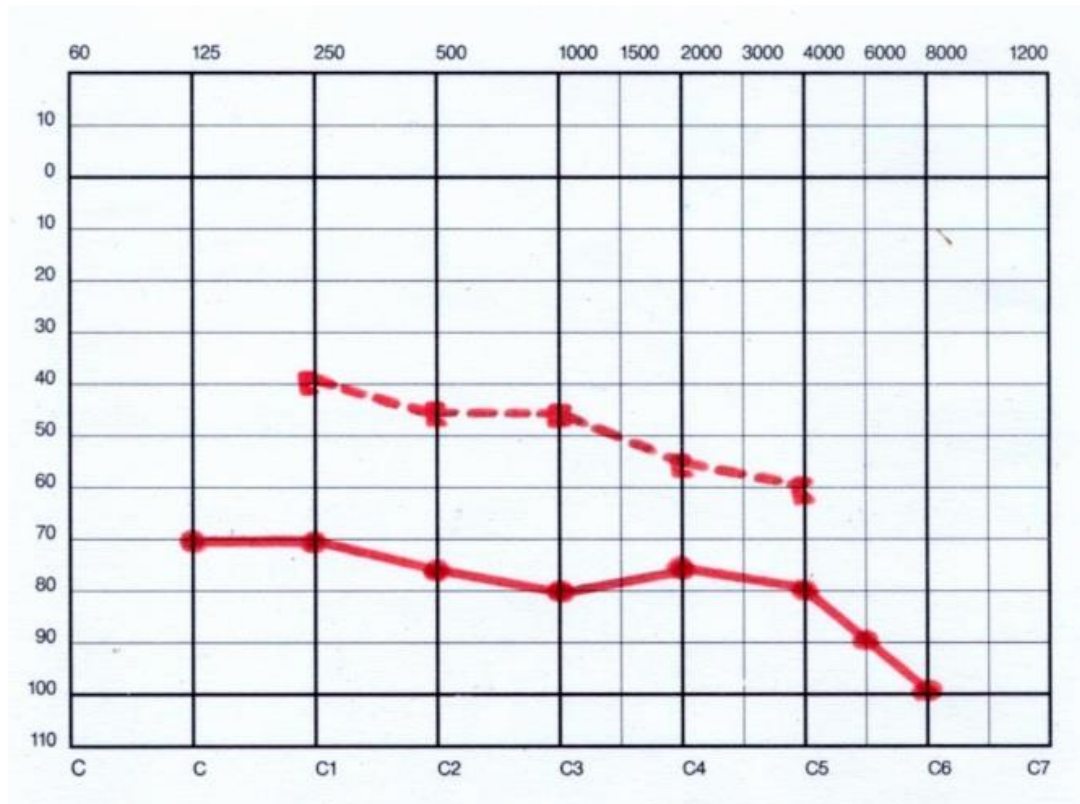
Vedení	vzduchem	kost
Vpravo	- o -	[
Vlevo	- x -]

Vpravo	Vlevo
Ztráta sluchu v %	
Celk. ztráta v %	

Ztráta sluchu v %

Celk. ztráta v %


Audiogram – smíšená nedoslýchavost
vpravo



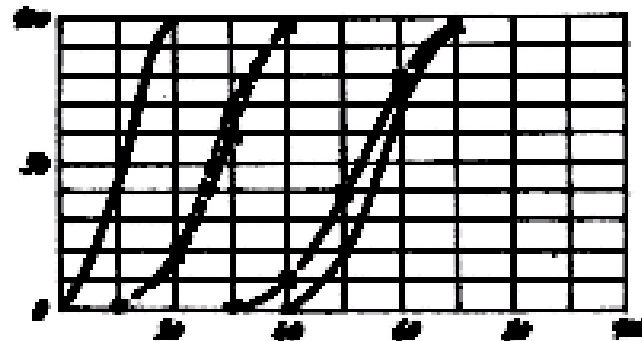
Slovní audiometrie

Vyšetřovaný opakuje přehrávaná slova. Jedno správně opakované slovo znamená 10% rozumění z jedné sady. Vyšetřuje se na stoupajících hladinách intenzity až do 100% porozumění nebo maximálně dosažitelného procenta rozumění.

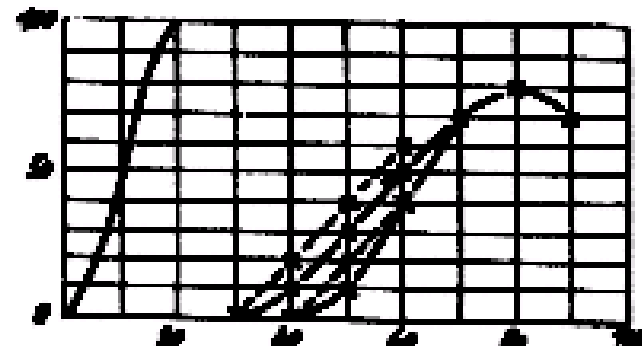
Křivka mlčky



Převážná neslyšitelnost

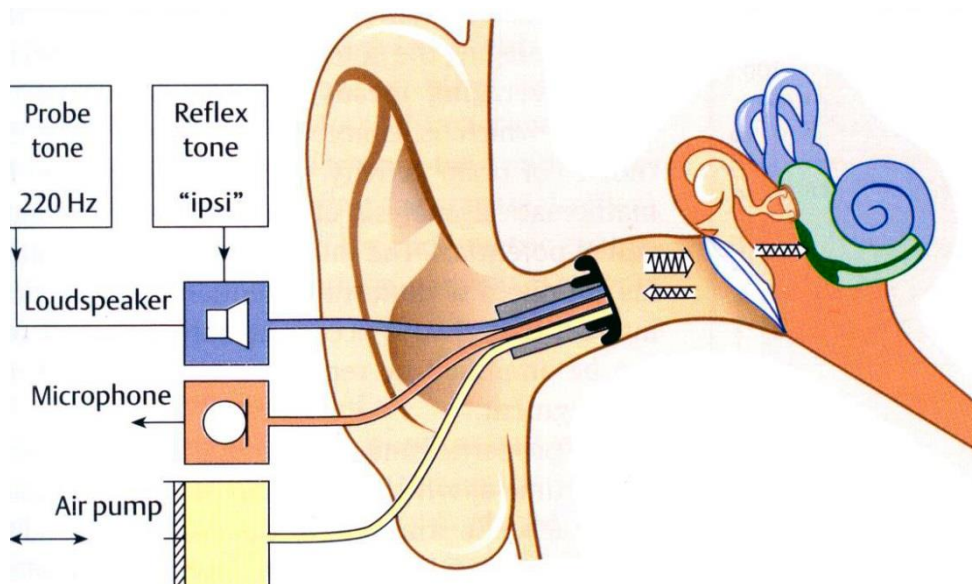


Náhodná neslyšitelnost

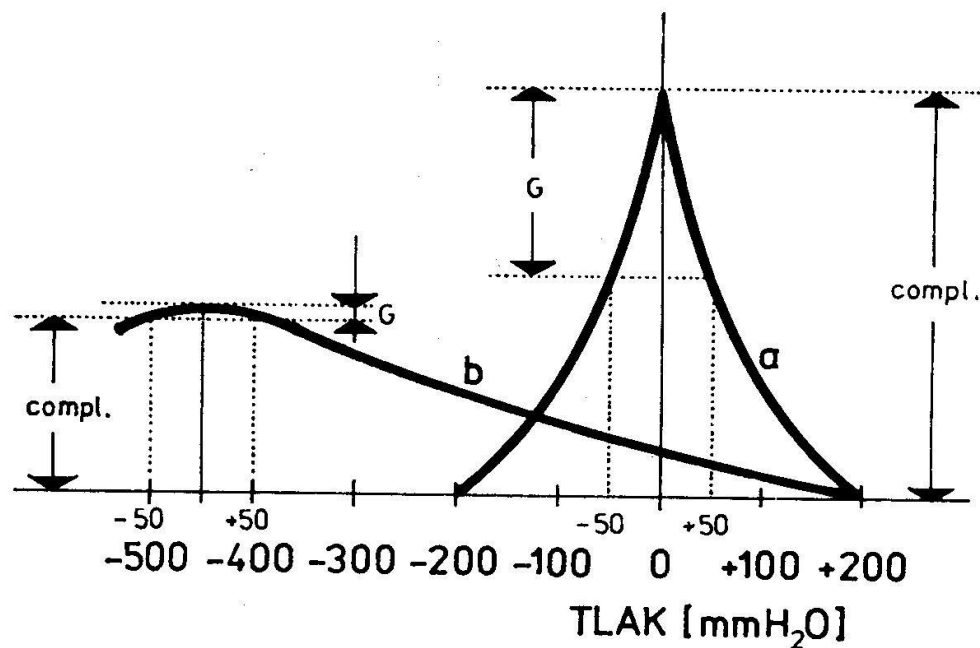
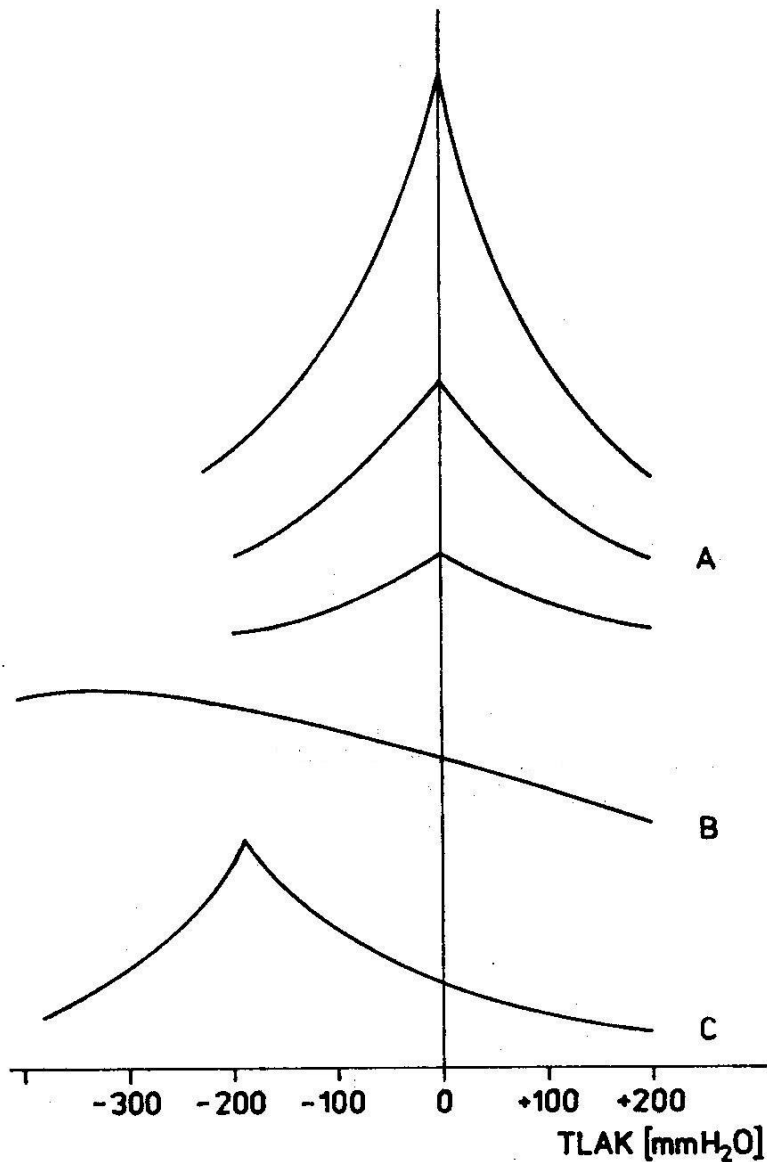


Tympanometrie

Impedanční audiometrie, měření impedance blanky bubínku Ve zvukovodu měříme hladinu testovacího tónu. Čím je bubínek poddajnější, tím více energie se převede do středouší a naopak – čím je tužší, tím více energie se odrazí zpět do zvukovodu. Třmínkový reflex.



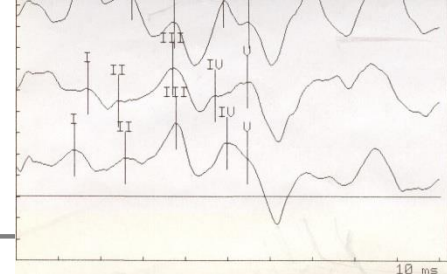
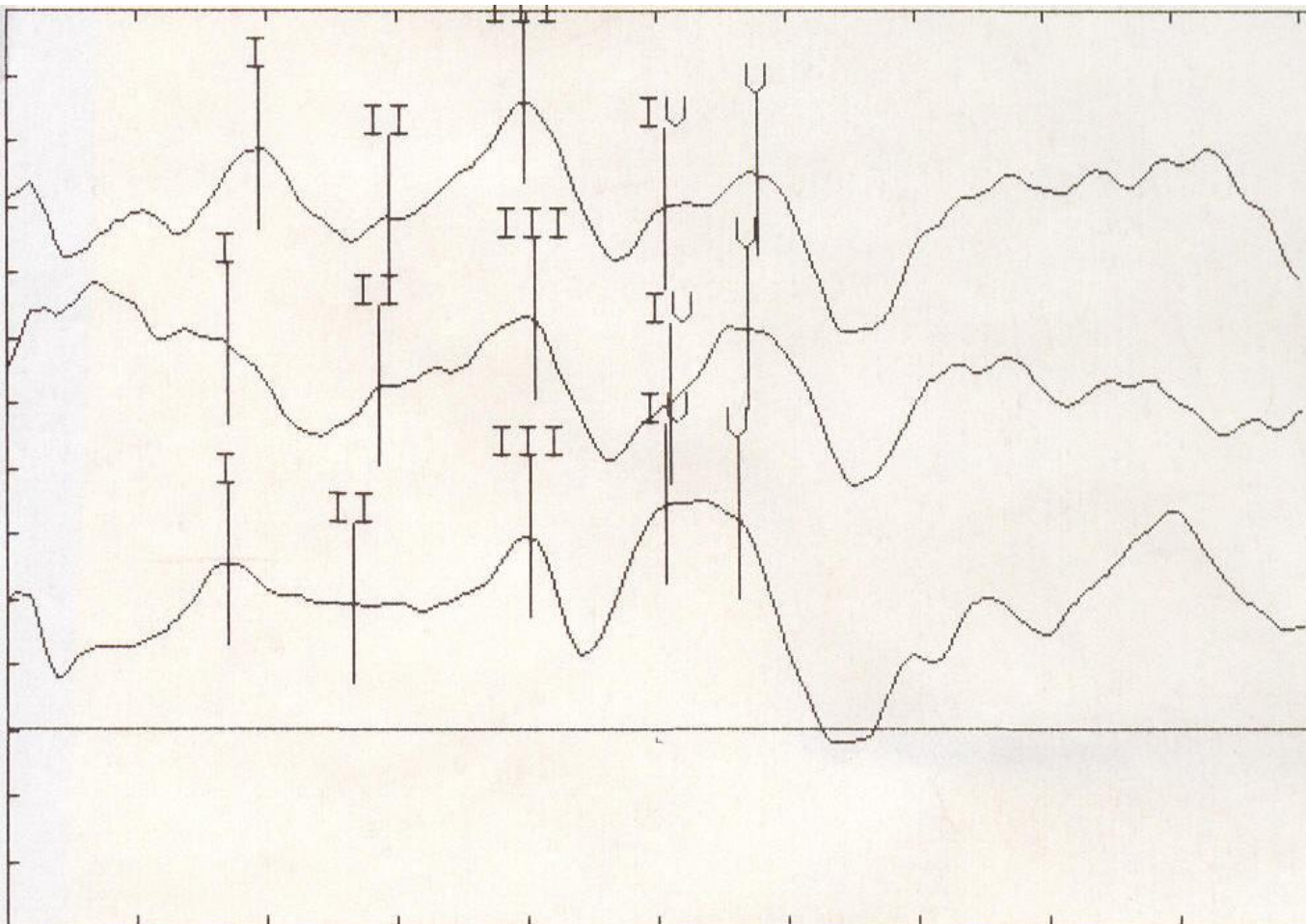
Tympanometrie (impedanční audiometrie)





BERA

**–prodloužená latence o 0,2 ms – suspekce
na malý neurinom n. VIII**



SENSITIVITY		SIDE		LABEL	
1	100 nV/div	1	LEFT	1	
2	100 nV/div	2	LEFT	2	
3	100 nV/div	3	LEFT	3	

LAT	
1	00.00 ms
2	00.00 ms
3	00.00 ms

STIMULUS		INTENSITY		FREQUENCY		MASKING	
1	CLICK	1	100 dB reSPL	1	2	1	50 dB SPL
2	CLICK	2	110 dB reSPL	1	2	2	60 dB SPL
3	CLICK	3	120 dB reSPL	1	2	3	70 dB SPL

# OF SUMS		RATE		POLARITY	
1	2000	1	7/s	1	ALTERNATED
2	2000	2	21/s	2	ALTERNATED
3	2000	3	21/s	3	ALTERNATED

LAT	I	II	III	IV	V
1	1.600 ms	2.760 ms	3.760 ms	4.920 ms	5.520 ms
2	1.720 ms	2.440 ms	3.720 ms	4.720 ms	5.480 ms
3	1.400 ms	2.600 ms	3.800 ms	5.000 ms	5.480 ms

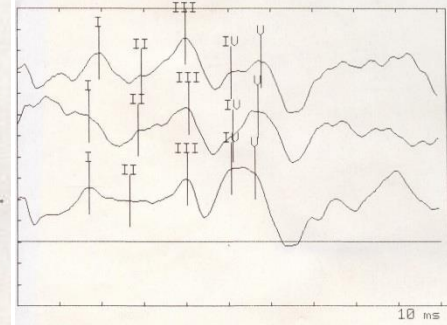
DIFF	I-III	III-V	I-V
1	2.080 ms	1.760 ms	3.840 ms
2	2.000 ms	1.760 ms	3.760 ms
3	2.400 ms	1.680 ms	4.080 ms

AMP	A1	A2	A3	A4	A5
1	00.00 nV	00.00 nV	00.00 nV	00.00 nV	00.00 nV
2	00.00 nV	00.00 nV	00.00 nV	00.00 nV	00.00 nV
3	00.00 nV	00.00 nV	00.00 nV	00.00 nV	00.00 nV

DELTA	A3/A1	A5/A3	A5/A1
1	00.00	00.00	00.00
2	00.00	00.00	00.00
3	00.00	00.00	00.00

OŘL klinika FN u sv. Anny v Brně; otoneuralosie

MODALITY: AEP TEST: EARLY AEP
PATIENT: DATE: 04-06-1904



SENSITIVITY		SIDE		LABEL	
1	100 nV/div	1	RIGHT	1	
2	100 nV/div	2	RIGHT	2	
3	100 nV/div	3	RIGHT	3	



Otoakustické emise (OAE)

- Jsou zvuky vznikající spontánně nebo evokovaně činností zevních vláskových bb. Cortiho orgánu.
- **Spontánní OAE** vznikají samovolně, známka normální fce Cortiho orgánu, přítomny v dětském věku
- **Evokované OAE**
 - **Tranzientně evokované (TEOAE)**- jako odpověď na akustický stimul
 - **Distorzní produkty (DPOAE)** – emisní odpověď na dva současně vnímané čisté tóny o blízké frekvenci a intenzitě
- **Užití** – novorozenecký screening sluchu a frekvenčně specifické určení sluchového prahu



Kochleární léze

- obtěžují, ale neohrožují život

Retrokochleární léze

- obtěžují, ale mohou též ohrozit život



Percepční vada kochleární

= poškození kochleárních struktur

Etiologie:

- Presbyakuze
- Heredodegenerativní
- Poškození hlukem
- Toxické poškození
- Menierova choroba
- Náhlá percepční porucha idiopathická
- ... atd.



Percepční vada retro- (supra-) kochleární

= poškození struktur proximálně od kochley

Etiologie:

Demyelinizační léze - atherosklerosa

- sclerosis multiplex

Zánětlivé poškození - boreliosa

- neuroviry

- meningitida

- meningoencefalitida

Nádory

- neurinom akustiku

(vestibulární schwannom)

- meningeom

- jiné nádory MK a koutu MM

Traumata

- komoce, kontuze

- fraktury base lební ... atd



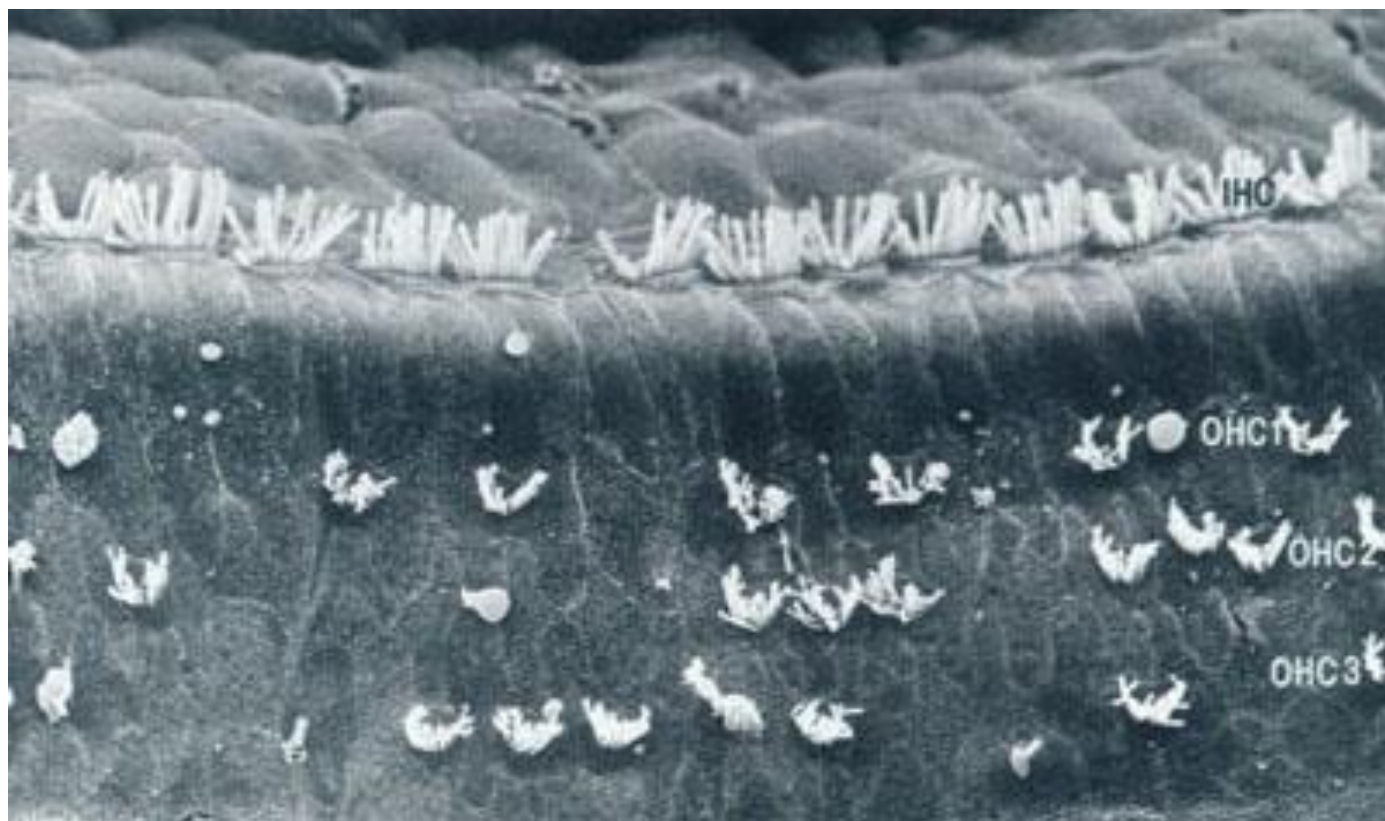
Subjektivní testy

Založeny na principu průkazu:

- recruitment fenomenu
- maskovacího efektu šumu
- míry únavnosti sluchového orgánu

Recruitment fenomen

= abnormální nárůst hlasitosti v nadprahových hladinách při postižení funkce OHC a normální funkci IHC



Periferní paréza lícního nervu

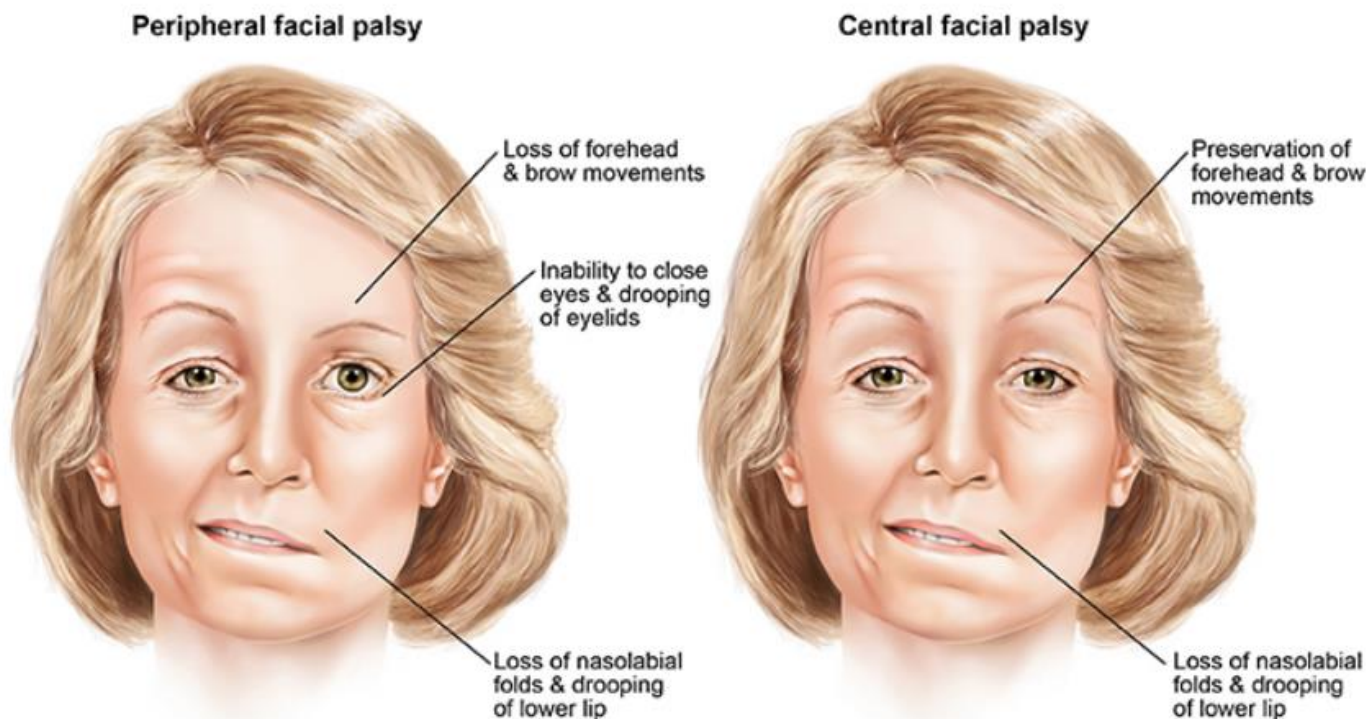
- **Centrální obrna n. VII**

- **obrna kontralaterálních dolních mimických větví** (typicky pokles koutku)

Pozn.: protože část motorického jádra n. VII má oboustrannou supranukleární inervaci (tractus corticonuclearis se kříží)

- **Periferní obran n. VII**

- **Ipsilaterální porucha dolních i horních mimických větví (HB I-VI)**



Anatomie n. VII – topodiagnostika, periferní paréza lícního nervu

Podle místa odstupu nervových
větví lze orientačně určit místo léze
N VII.

1. Nervus petrosus superficialis major

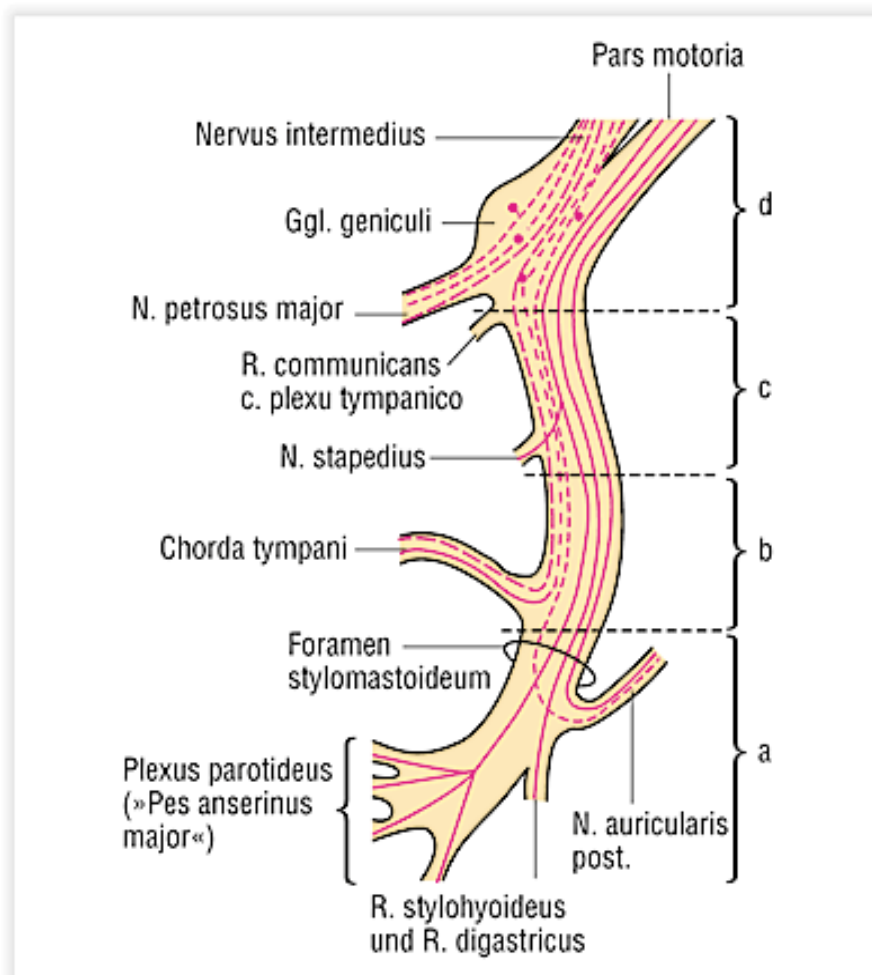
– Schirmerův test

2. Nervus stapedius

- stapediální reflexy

3. Chorda tympani

- elektrogustometrie



Periferní paréza lícního nervu

- **Idiopatická**
 - **Bellova obrna** (50 %)
 - Léčba: kortikosteroidy
- **Traumata** (20 %)
 - iatrogenní (op. v oblasti spánkové kosti a MMK),
úrazy parotis, zlomeniny spánkové kosti
- **Infekce a záněty**
 - Záněty v oblasti spánkové kosti:
 - Středoušní záněť, mastoiditida...
 - Neurotropní viry a neuroinfekce:
 - **Herpes zoster oticus (Ramsay – Huntův syndrom)** - varicela zoster
 - Lymeská borelióza
 - Záněty parotis
- **Nádory**
 - Parotis, spánková kost, MMK, parafarynx

