

Patologie kostí, kloubů a svalů

MARKÉTA HERMANOVÁ

Patologie kostí

Osteoporóza

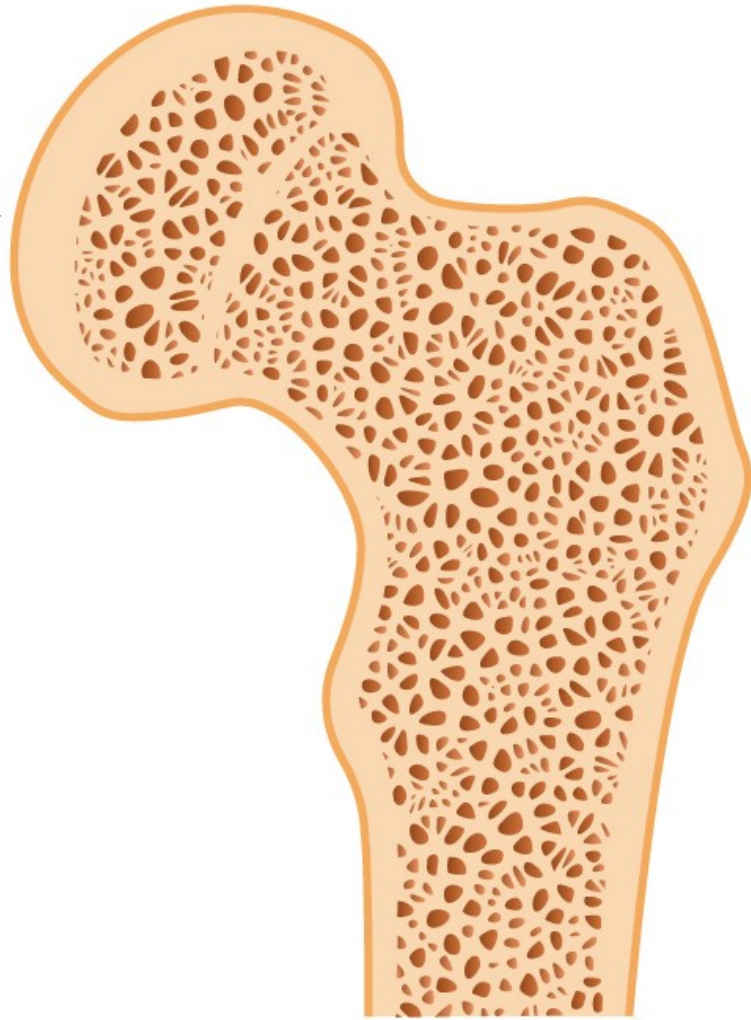
Zvýšená porozita a redukce kostní masy, při normální mineralizaci; v důsledku zvýšené resorpce kosti, snížené tvorby nebo kombinace obojího

Běžně u starších, zejména u žen, často provází imobilitu

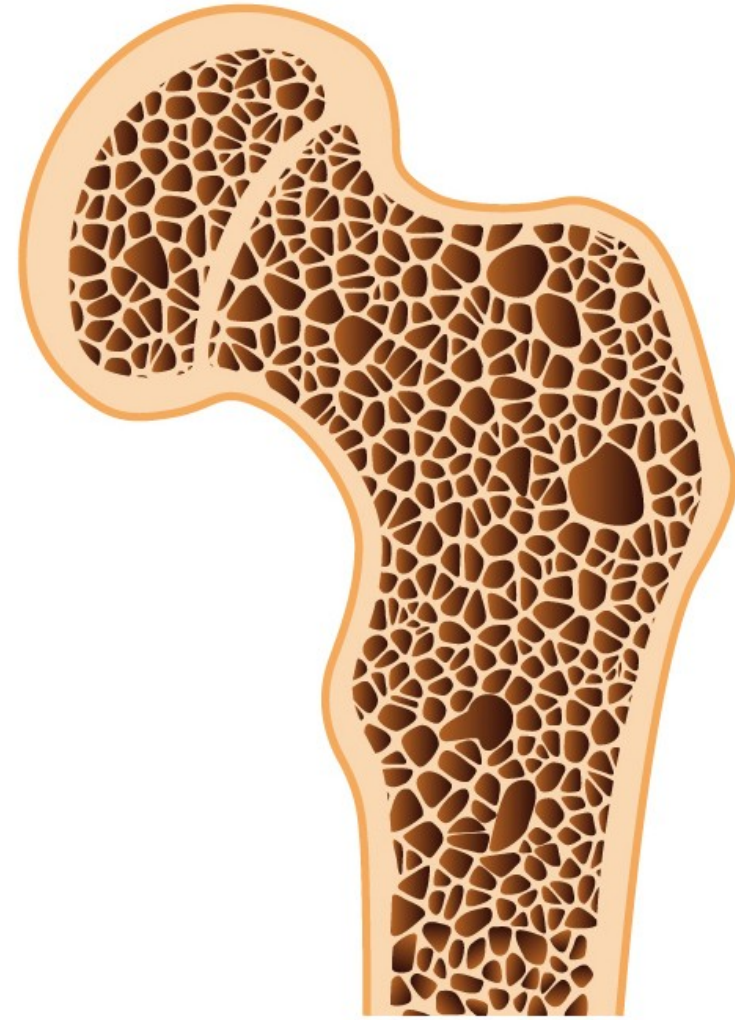
Komplikace léčby steroidy a Cushingova syndromu

Asociace s alkoholismem, diabetem, jaterními chorobami a kouřením

Predispozice k frakturám (př. krček femuru), způsobuje skeletální deformity a bolesti (v důsledku kompresních fraktur)



Healthy bone



Osteoporosis

Osteoporóza

Primární

- postmenopauzální
- senilní

Sekundární

1. Endocrinopatie

- hyperparathyreoidismus
- hyperthyreoidismus
- hypogonadism
- Cushingův syndrom
- nádory hypofýzy
- Addisonova nemoc

2. Nádory (mnohočetný myelom, osteolytické metastázy)

3. Nemoci GIT (malnutrice, malabsorpce, jaterní nemoci, hypovitaminózy C,D)

4. Revmatologická onemocnění (revmatoidní artritida)

5. Léky (heparin, chemoterapie, kortikosteroidy, alkohol, antiepileptika)

6. Jiné (osteogenesis imperfecta, imobilizace, plicní choroby, homocystinurie, anémia)

Regulace metabolismu vápníku

Parathormon (PTH)

Vitamín D

- stimuluje mobilizaci kalcia z kostí (PTH)
- zvyšuje reabsorpci kalcia v ledvinách (PTH, vitamín D)
- stimuluje absorpci kalcia a fosfátů ze střeva (vitamín D)

Kalcitonin

- produkován parathyreoidálními buňkami štítné žlázy
- snižuje hladinu sérového kalcia, pokud je zvýšené

Rachitis a osteomalacie

Při deficitu mineralizace kostní matrix

Rachitis/křivice, u dětí, způsobuje kostní deformity

Osteomalacie, u dospělých, zvyšuje fragilitu kostí, u pokročilých forem deformity

V důsledku nedostatku aktivních metabolitů vitamínu D.

Hypovitaminóza D

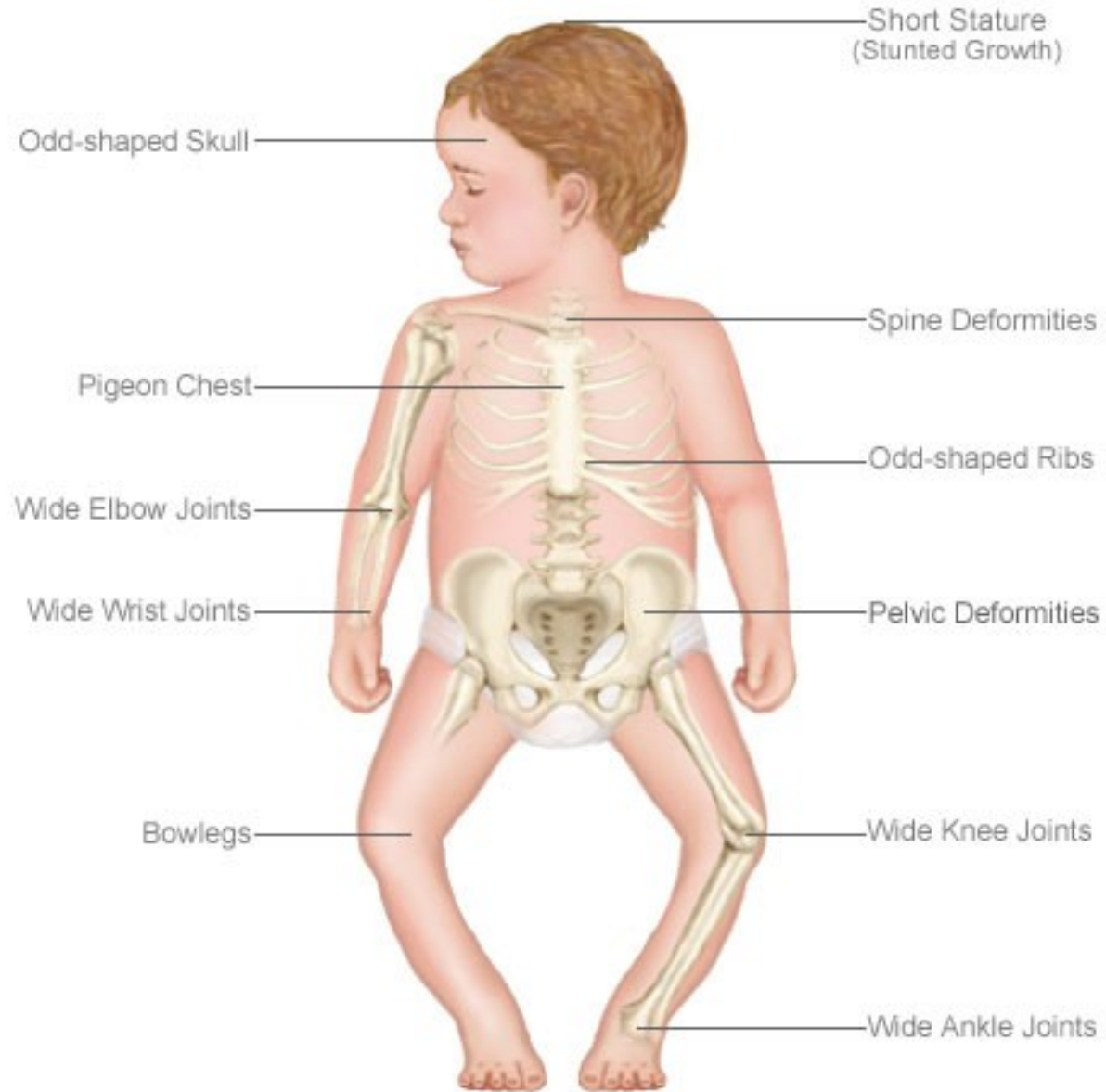
Nedostatečný příjem vitamínu D

Nedostatečná expozice slunci

Intestinální malabsorpce (malabsorpce vitamínů rozpustných v tucích)

Porucha metabolismu vitamínu D (poruchy hydroxylace u jaterních a renálních chorob, kongenitální enzymatické deficity)

Rachitis/křivice/rickets



Möllerova-Barlowova choroba – avitaminóza C

Vitamín C – hydroxylace molekul procolagenu

Snížená sekrece kolagenu fibroblasty a osteoklasty

Hemoragie, subperiostální hematomy, krvácení do kloubů

Snížená tvorba osteoidu a proliferace chrupavky, normální mineralizace – infrakce, fraktury, epiphyselýzy, periostitis ossificans, horší hojení kostních defektů

Hyperparathyreoidismus a hyperkalcémie

Hyperparathyreoidismus (↑PTH) – zvýšená osteoklastická resorpce kosti

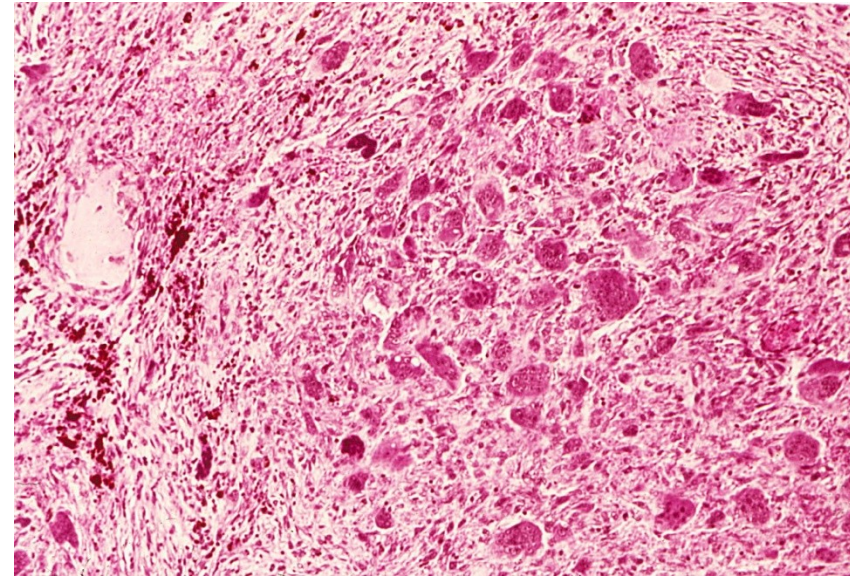
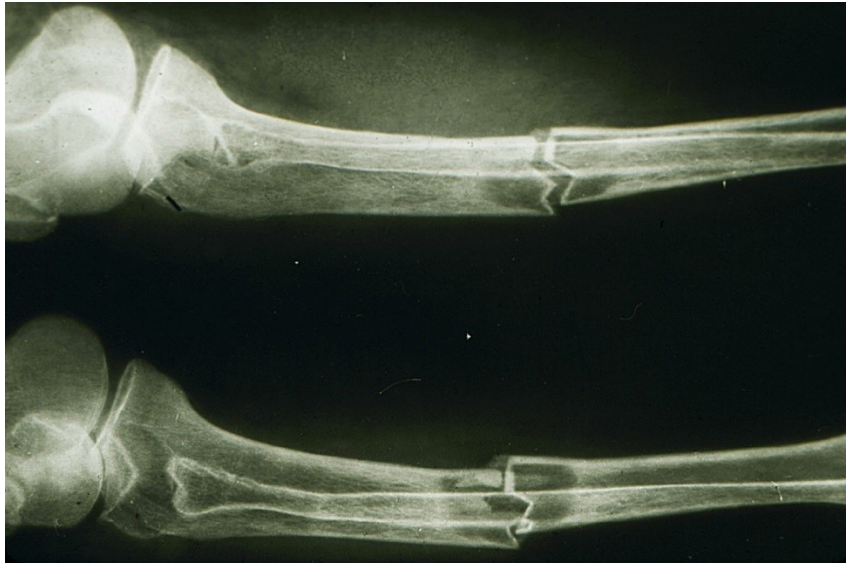- *primární*: hyperplázie příštítných tělísek, tumor (adenom)
- *sekundární*: u hypokalcémie → zvýšená sekrece PTH

(př. u selhání ledvin → renální osteodystrofie (kombinace osteomalacie a ↑PTH)

- sekrece PTH-like peptidů maligními tumory v rámci *paraneoplastického syndromu*

Kostní léze/fibrózní osteodystrofie: tenký kortex, osteopenie, fibrovaskulární tkáň v dřevných prostorech, infrakce, krvácení, organizující se hematomy, pseudocysty, hnědé pseudotumory (masa reaktivní tkáně)

Patologická fraktura a hnědý tumor (pseudotumor) při hyperparatyreoidismu



Pagetova choroba (osteitis deformans)

1. Osteolytická fáze
2. Osteoblastická fáze
3. Osteosklerotická fáze

Etiologie??

Pomalá virová infekce(paramyxovirus)??

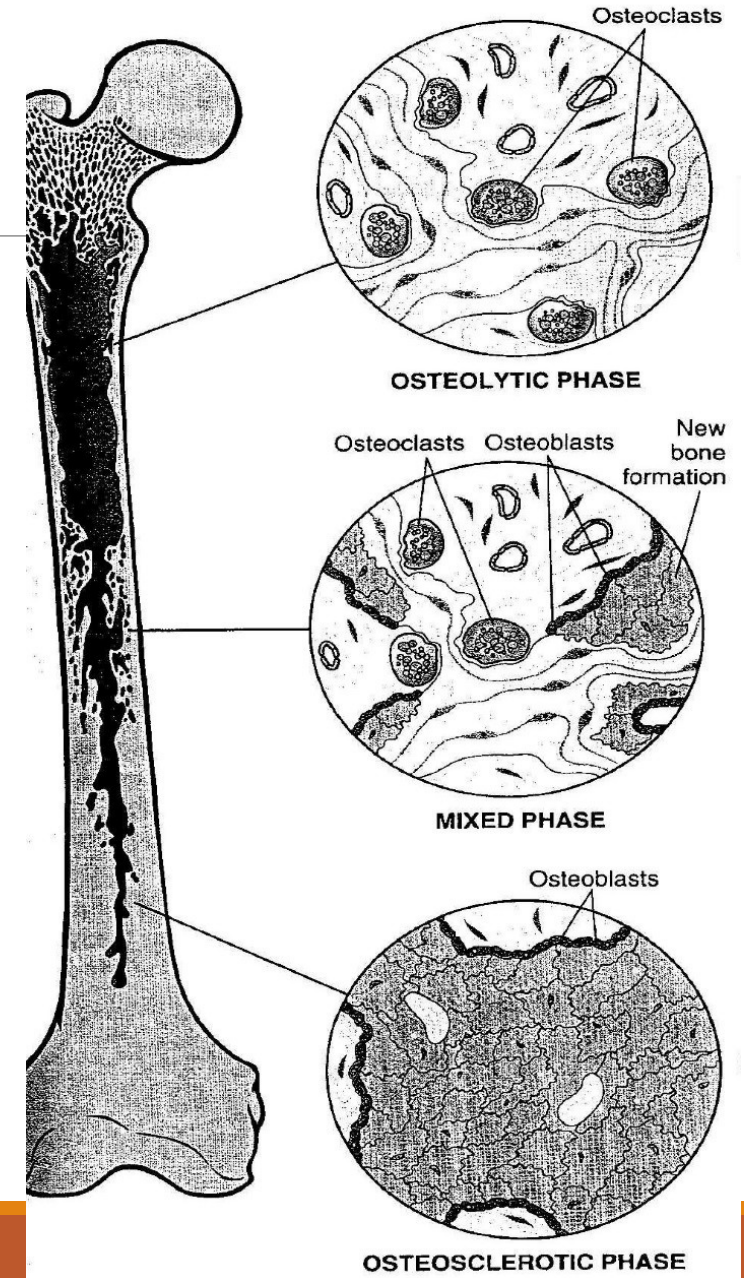
Hereditární faktory

Přestavěná/mozaikovitá kost objemnější, křehčí, s redukcí dřevných prostor

Klinicky bolesti, deformity, fraktury, komprese nervů

Monoostotická – Polyostotická (15 %)

Vyšší riziko vzniku kostních nádorů a pseudotumorózních lézí



Osteomyelitida

Zánětlivá kostní léze, bakteriální infekce; infekce hematogenně či přestupen z okolí (př. otevřená zlomenina)

Nekrotická kost tvoří vnitřní sekvestr; reaktivně novotvořená kost tvoří zevní involkurum

Nejčastěji u dětí (př. infekce *Staphylococcus aureus*)

Komplikace tbc

Komplikace zavádění fixačních dřeňových nástrojů při léčbě zlomenin

Osteomyelitida

Pyogenní osteomyelitida

- Staphylococcus a., E. coli, Pseudomonas, Klebsiella, Haemophilus i., Salmonella,...
- akutní, subakutní, chronická

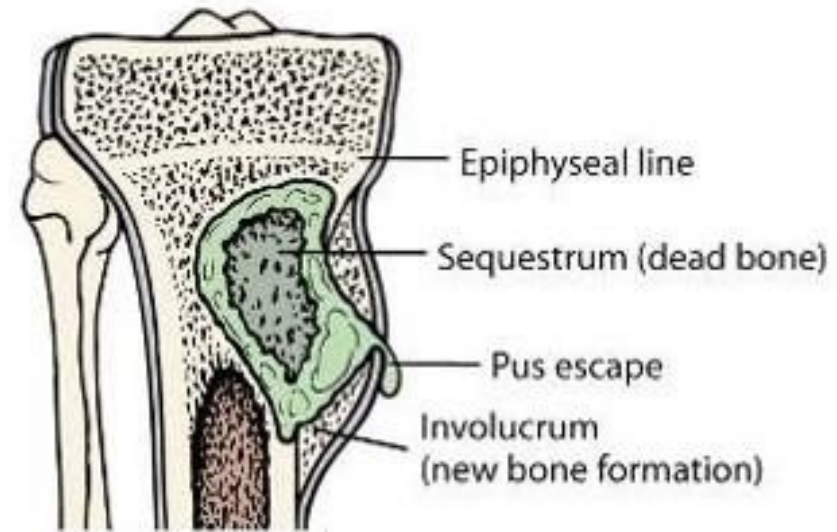
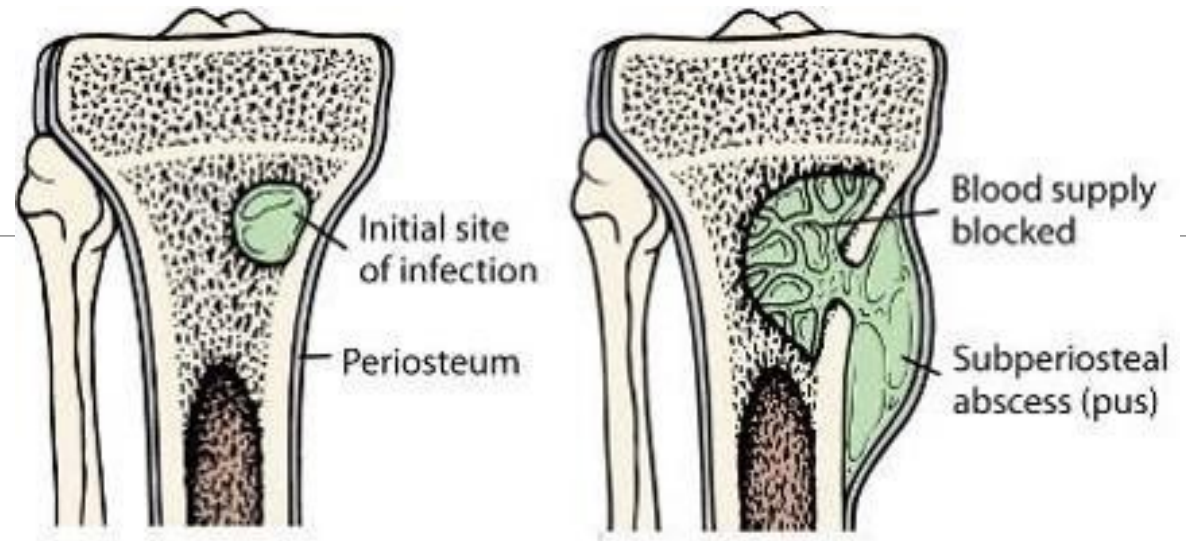
Tuberkulózní osteomyelitida

- Hematogenním šířením BK do kostí
- Pottova nemoc páteře

Skeletální syfilis

- STD, Treponema pallidum
- congenitální syfilis (spirochety lokalizované v místech aktivní enchondrální osifikace (osteocondritis) a v periostu (periostitis))
- získaná syfilis (terciální stádium; reaktivní periostitida: nos, patro, lebka, končetiny – tibie)

Osteomyelitida



(Revised from Murray: Clinical Microbiology, 26 (1992, 1994))

Dědičná onemocnění skeletu

Achondroplazie

- AD, monogenně dědičná nemoc (gen pro receptor růstového faktoru fibroblastů)
- Malý vzrůst, zkrácení končetin, vyklenuté čelo, vpáčený nos

Osteopetróza

- Snížená osteoklastická resorpce kostí, difúzní symetrická skleróza skeletu
- Osteosclerosis fragilis generalisata – zvýšená lomivost kostí
- AR (závažnější fenotyp) a AD
- Anémie (redukce dřevných prostor), extramedulární hemopoéza – hepatosplenomegalie, opakované infekce, fraktury, komprese hlavových nervů – (atrofie optiku, hluchota, obrna n. facialis)

Dědičná onemocnění skeletu

mukopolysacharidózy

- Dědičná metabolická onemocnění, v důsledku vrozeného deficitu lysosomálních enzymů; asociované s poruchami výstavby kostí, chrupavek, šlach, pojivové tkáně,...
- Postižení zejména chondrocytů
- Abnormality hyalinní chrupavky: nízký vzrůst, abnormality hrudníku, malformace kostí

osteogenesis imperfecta (collagen I disorder)

- Fenotypicky příbuzná onemocnění (typy 1-4) ; variabilní závažnost postižení
- Klinicky: fragilita kostí, modré skléry, poruchy sluchu, dentinogenesis imperfecta

type 2, 10, and 11 collagen diseases

- Achondrogeneze (krátký hrudník, zkrácení končetin, velká hlava, oploštělý obličej)
- Hypochondrogeneze (podobný fenotyp)

Maligní nádory kostí

Tumor	%	Obvyklý věk	M:Ž	Lokalizace	Chování	Léčba, prognóza
Osteosarkom	30	Adolescenti	2:1	Dlouhé kosti, distální femur, proximální tibie	Rychlý růst, bolest, otok, metastázy do plic	Chirurgie a chemoterapie 40% cure rate
Chondrosarkom	15	35-60	2:1	Pánev, žebra, páteř, dlouhé kosti	Pomalý růst, metastázy do plic	Chirurgie 75% cure rate
Fibrosarkom	20	Kdykoli, peak 30-40	3:2	Femur, tibie, humerus, pánev	Lokálně agresivní, vaskulární invaze	Chirurgie 40% cure rate
Ewingův sarkom	7	Děti a adolescenti	2:1	Dlouhé kosti, pánev, žebra	Široce metastazující	Chirurgie a chemoterapie 50% cure rate

+ sekundární, metastatické nádory: mamma, plíce, prostata, ledviny, štítná žláza,.....

+ osteolytické léze u myelomu/plasmocytomu

Benigní kostní nádory

Osteochondroma (exostosis)

Enchondroma

Chondroblastoma

Chondromyxoid fibroma

Osteoma

Osteoid osteoma

Lokálně agresivní a rekurentní tumory

Obrovskobuněčný kostní nádor (osteoklastom)

(nad 20 let, 95 % benigních)

Osteoblastom

(mladí, axiální skelet, dlouhé kosti)

Chordom

(axiální skelet, nejčastěji sacrum, klivus)

Adamantinom

(tibie)

Patologie kloubů

Osteoartróza

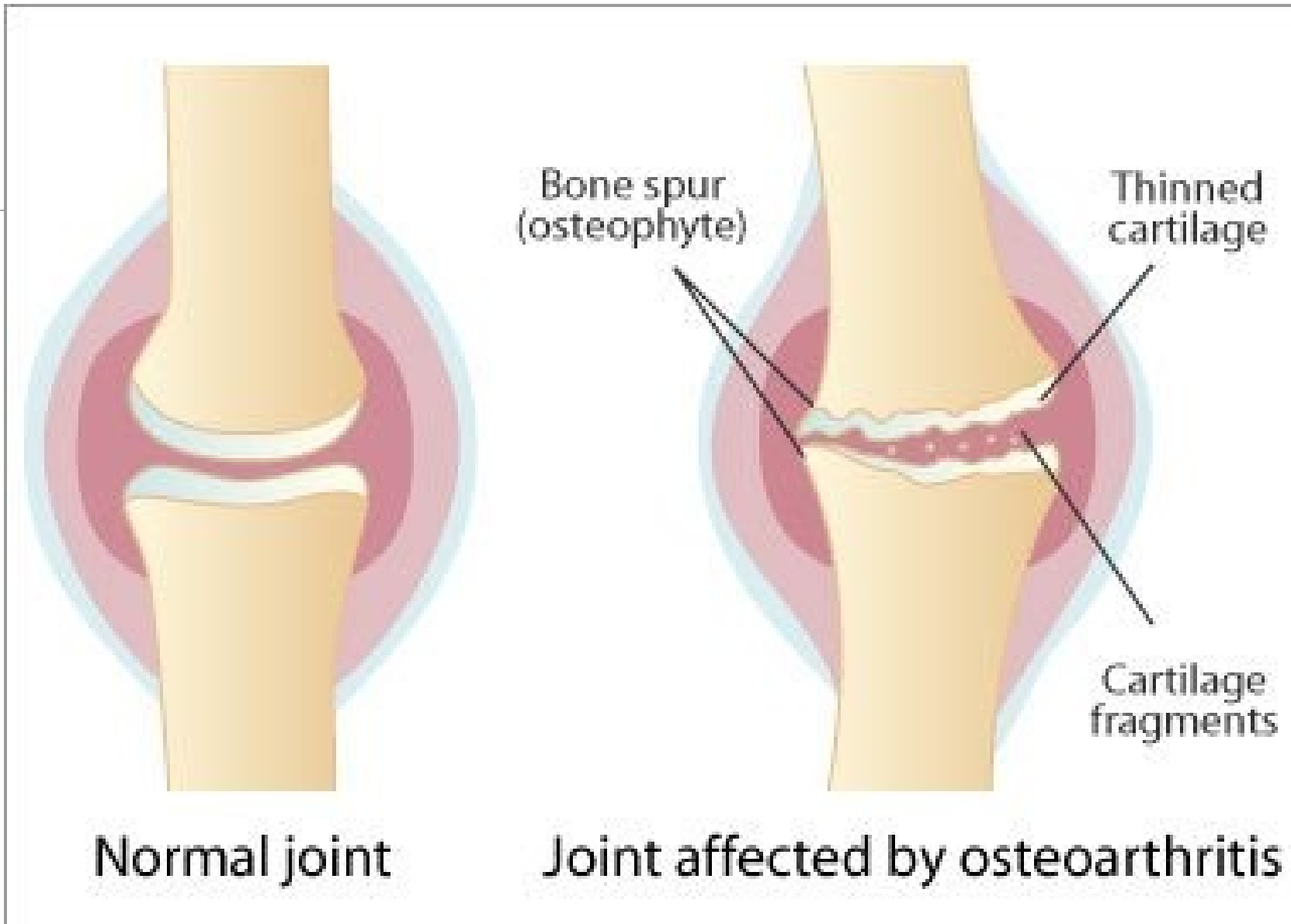
Časté bolestivé degenerativní kloubní onemocnění

Primárně postihující kyčelní a kolenní klouby

Eroze chrupavky vedou k sekundárnímu poškození přiléhající kosti

V synovii minimální zánětlivé změny

Nádrady kyčelních a kolenních kloubů



Revmatoidní artritida

Chronické systémové zánětlivé onemocnění postihující i klouby

Nehnisavá proliferativní synovitida s progresivní destrukcí kloubních chrupavek a ankylozou postižených kloubů

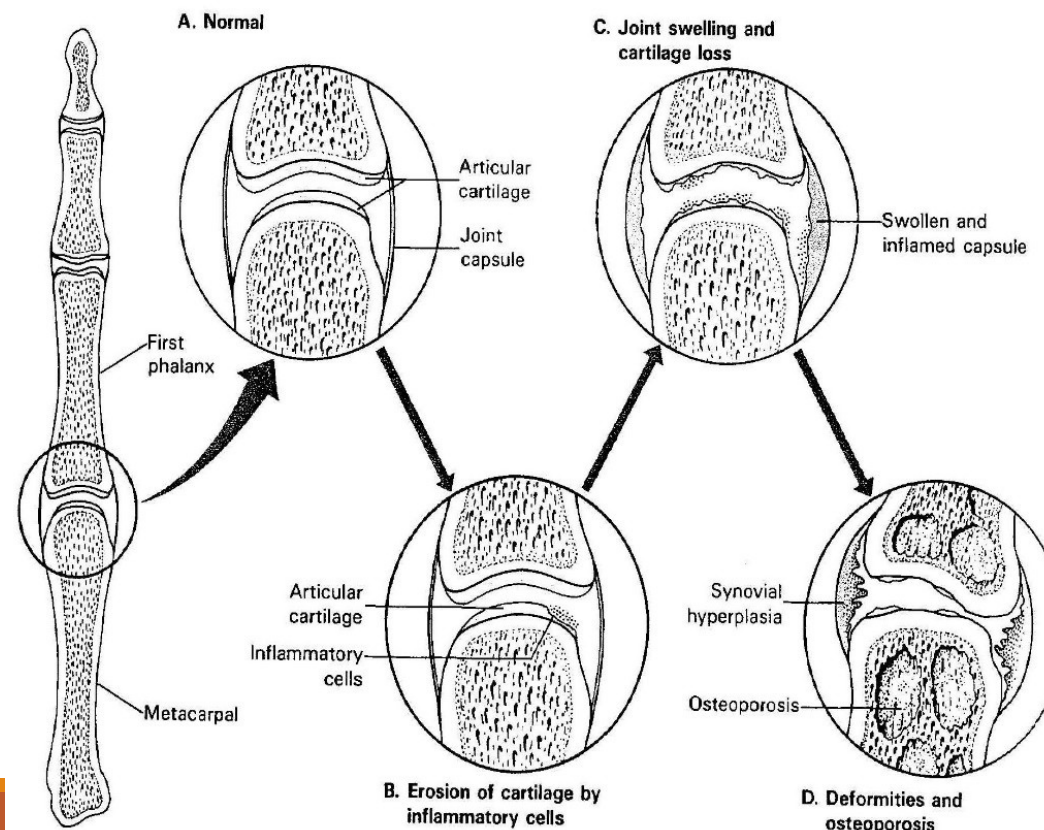
Autoimunitní onemocnění, s genetickou predispozicí; 95 % pacientů s RA s pozitivitou revmatoidního faktoru (IgM proti Fc fragmentu IgG – tvorba imunokomplexů); specifitější anti-citrulinové protilátky; Ž>M

Malé kosti ruky, zápěstí, kotníky, lokty, kolena, krční páteř, kyčle, temporomandibulární kloub; lumbosakrální oblast nepostižena

Revmatoidní artritida

Systemové znaky: subkutánní revmatoidní noduly, anémie, lymfadenopatie a splenomegalie, serositidy (př. perikarditida), Sjögrenův sy, uveitida, vaskulitidy,....

Juvenilní RA u dětí



Séronegativní spondylartropatie: asoc. s HLA-B27 haplotype

Ankylozující spondylitida (m. Bechtěrev)

- Zánětlivé postižení páteřních spojení
- Chronická synovitida, destrukce chrupavky, kostěnná ankylóza (sakroiliakální a apofyzeální klouby), osifikace tendinoligamentózních inzercí
- Fúze obratlových těl s inhibicí flexe a rotace, zejména krční páteře, fixované páteřní deformity
- 90 % pacientů má HLA-B27 haplotyp
- Systémové postižení: periferní artritidy, uveitida, idiopatické střevní záněty

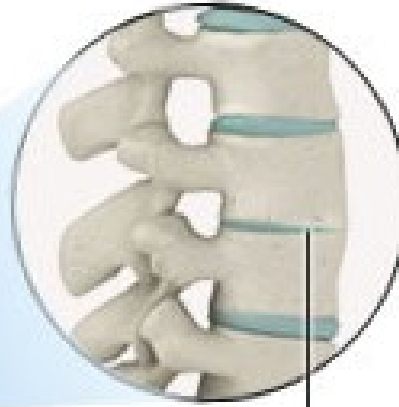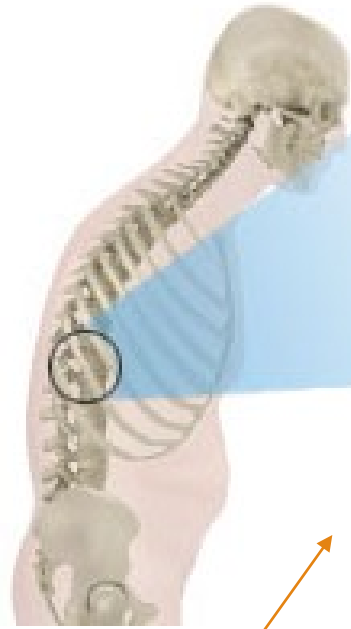
Reiterova nemoc

- arthritida + konjunktivitida + uretritida
 - 80 % HLA-B27+; autoimunitní reakce, často předchází infekcí
 - infekce genitourinární (Chlamydie) a GITu (Shigella, Salmonella, Yersinia, Campylobacter)
- + **artritida u psoriázy** (distální interfalangeální klouby); u **IBD** (idiopatické střevní záněty)

spine without
ankylosing spondylitis

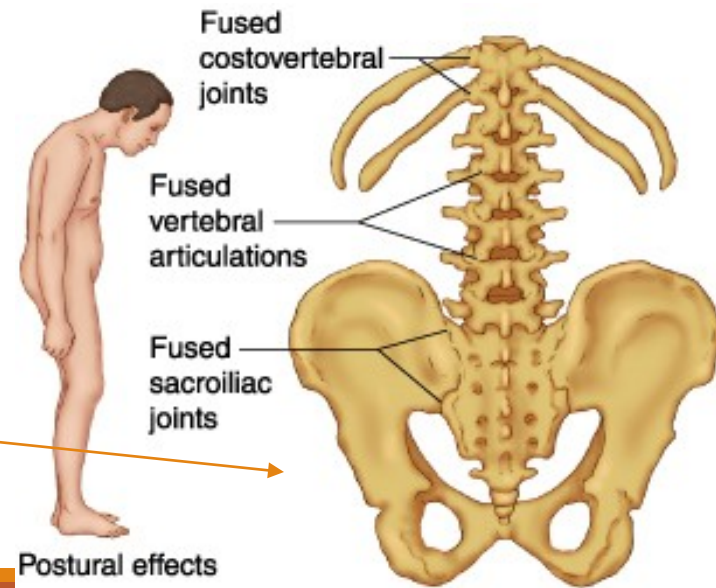


spine with
ankylosing spondylitis



vertebrae
fused
together

Ankylozující spondylitida



Postural effects

Infekční artritida

Bakteriální artritida

- *Staphylococcus aureus*
- *Staphylococcus albus* (prosthetic joints)
- *Streptococcus pyogenes*
- *Haemophilus influenzae*
- *Diplococcus pneumoniae*
- *Neisseria gonorrhoeae*

tbc arthritida

- tbc osteomyelitida (nejčastěji postižení páteře)

Lymeská borelióza - arthritida

- *Borrelia burgdorferi*

Virus-asociované artritidy

- parvovirus B19, zarděnky, HCV

Infekční discitida

- *Staphylococcus aureus*, *Mycobacterium tuberculosis*, *Brucella abortus*

Revmatická artritida – revmatická horečka

Patologickou imunitní reakcí podmíněná multisystémová zánětlivá odpověď – pozdní komplikace infekce beta-hemolytickým streptokokem (např. po angíně)

Migrující polyartritida velkých kloubů

Pankarditida

!!!

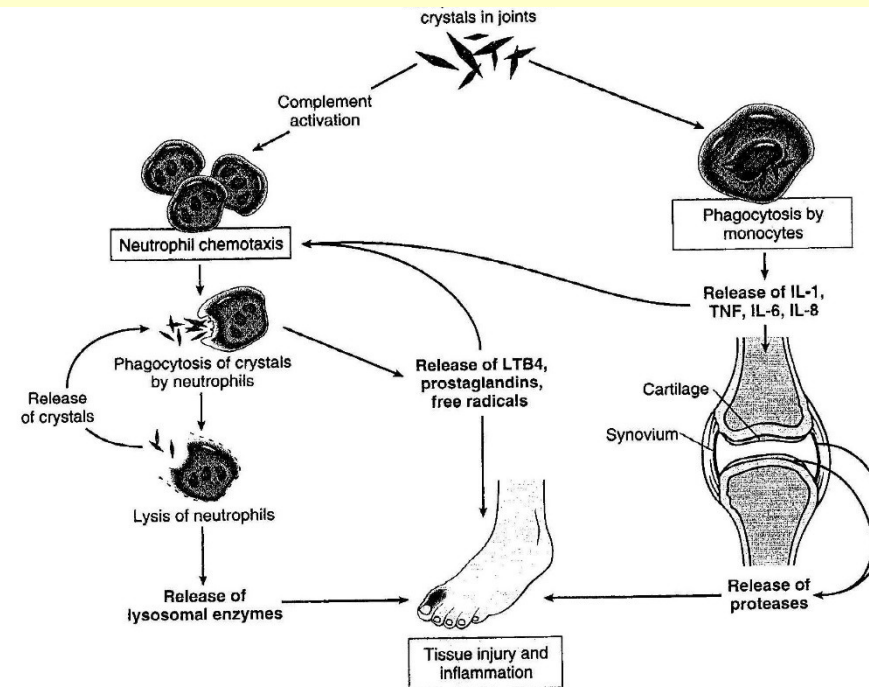
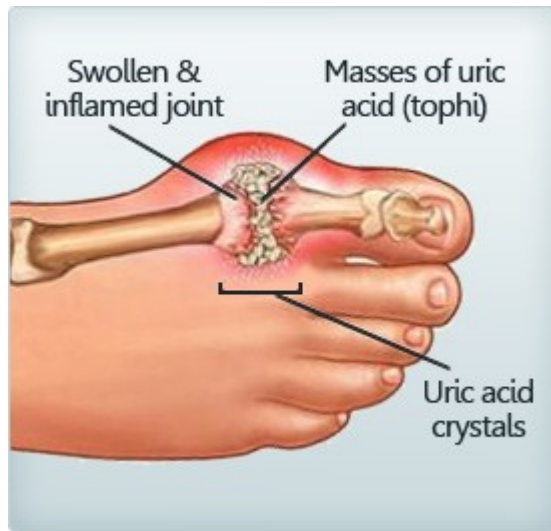Revmatická horečka: imunologicky podmíněné post-streptokokové systémové onemocnění s postižením srdce a kloubů.

Rheumatoidní artritida: autoimunitní nemoc způsobující artritidu, bez vztahu k revmatické horečce.

Patogeneze:

- Idiopatická
- Snížené vylučování kyseliny močové u chronického renálního selhání
- Zvýšená produkce kyseliny močové (při zvýšeném rozpadu buněk (př. u léčby hematologických malignit), u specifických enzymatických deficitů
- Vysoký příjem purinů (červené maso, luštěniny, ...)

Dna



- Bolestivá akutní zánětlivá odpověď na depozici urátových krystalů
- Postižení metatarsofalangeálního kloubu/palce nohy nejčastější
- M>Ž, 40-60 let, často familiárně
- Zvýšená hladina kyseliny močové

Pojivová tkáň

Systemová onemocnění pojiva

Multisystémová onemocnění postihující klouby, kůži a podkožní tkáň

Ž>M (kromě polyarteritis nodosa a ankylozující spondylitidy), mírná genetická predispozice

Chronický průběh, odpověď na protizánětlivou a imunosupresivní léčbu (př. kortikosteroidy)

První příznaky často v mládí a časně dospělosti

Imunologické abnormality (cirkulující autoantilátky, imunokomplexy)

Klinické a patologické znaky nejčastějších systémových onemocnění pojiva

Nemoc	Ž:M	Věk nástupu	Klinické znaky	Imunitní abnormality	Patologie
Revmatoidní artritida	3:1	Mladší a střední věk, také děti	Chronická polyartritida Podkožní noduly/granulomy Splenomegalie	RF anti-citrulinové protilátky	Chronická synovitis Granulomy v podkoží Fibrinózní perikarditis
Systemový lupus erythematosus	8:1	Mladší a střední věk	Kožní projevy (motýlovitý exantém) Glomerulopatie Arthritis, arthralgie. Anémie, leukopenie.	Autoprotilátky proti jaderným a cytoplazmatickým Ag a jiným buněčným komponentám	Synovitis, glomerulonephritis, kožní projevy (motýlovitý exantém)
Polyarteritis nodosa	3:1	Kdykoliv, hlavně střední věk	Arthralgie Bolesti břicha Ischemické léze orgánů, neuropatie, poškození ledvin Horečka, leukocytóza, eosinofilie	RF Antinukleární protilátky	Nekrotizující vaskulitida (cévy středně velké)
Ankylozující spondylitida	2:1	Mladí dospělí	Bolesti zad Arthritidy Uveitidy	Většina HLA-B27+	Spondylitida, intervertebrální a sakroiliakální fúze

Klinické a patologické znaky nejčastějších systémových onemocnění pojiva

Nemoc	Ž:M	Věk nástupu	Klinické znaky	Imunitní abnormality	Patologie
Poly- a dermatomyositis	3:1	Dospělí (DM i u dětí)	Svalová slabost, bolest, zatuhnutí svalů, kožní eflorescence u DM	Autoprotilátky asoc. s myositidami	Myositida, může být paraneoplastickým projevem
Polymyalgia rheumatica	2:1	Starší	Únava, slabost, bolesti svalů, zejména ramena, kyčle, pánev	Bez konstantních změn Vysoká sedimentace, CRP	Nespecifické změny ve svalové biopsii, často asoc. s temporální arteritidou
Temporální, obrovskobuněčná arteritida	2:1	Starší	Bolesti hlavy Poruchy zraku	Bez konstantních změn Vysoká sedimentace, CRP	Chronická granulomatózní arteritida, arterie hlavy a krku
Sklerodermie	3:1	30-50 let	Raynaudův fenomén Ztluštění kůže Polyartritida Dysfagia. Dyspnoe. Hypertenze	RF (25 %) Antinukleární Ab (50 %)	Fibróza poskožní a podslizniční tkáně, fibróza arterií muskulárního typu

Nádory měkkých tkání

Benigní	Maligní
Lipom	Liposarkom
Angiom	Angiosarkom
Leiomyom	Leiomyosarkom
Rhabdomyom	Rhabdomyosarkom
Fibrom	Fibrosarkom
	„Synoviální“ sarkom (=sarkom měkkých tkání)

+ Tumor-like léze měkkých tkání:

- Fibromatózy (palmární, plantární, abdominální,...)
- Nodulární fasciitida
- Myositis ossificans

Patologie kosterního svalu:

NEUROMUSKULÁRNÍ NEMOCI

Neuromuskulární onemocnění

Neurogenní léze – neurogenní atrofie

Poruchy nervosvalového přenosu

Myogenní léze

- Svalové dystrofie
- Kongenitální strukturální myopatie

Zánětlivé myopatie – myositidy

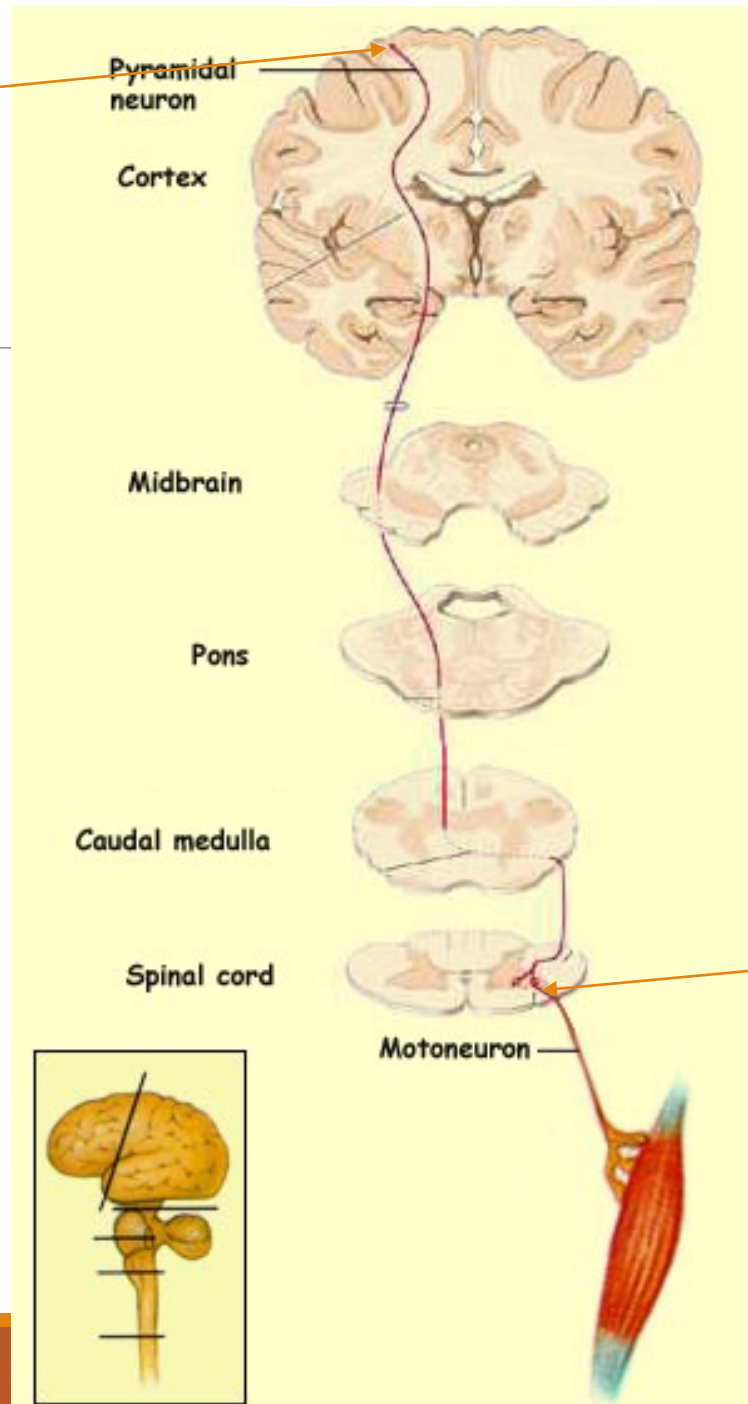
Myopatie asociované s metabolickými chrobami

- Glykogenózy
- Deficit karnitinu
- Mitochondriální onemocnění disorders

Jiné

- myopatie u endokrinopatií (u hypo i hypertyreózy, steroidní myopatie,...)
- léky indukované myopatie (steroidní myopatie, ...)
- etanolová myopatie

Horní motoneuron



Motorická dráha

Dolní motoneuron

Neurogenní léze – neurogenní/denervační atrofie

Postižení motoneuronů

- Amyotrofická laterální skleróza
- Spinální svalová atrofie

Radikulopatie

- Diskopatie
- Extramedulární tumory
- Polyradikuloneuropatie - Guillain-Barré syndrome – patologickou imunitní reakcí podmíněná demyelinizace

Poškození periferních nervů/periferní neuropatie

- Zánětlivé, traumatické, metabolické (diabetické), toxické, genetické (HSMN), neoplastické

(viz přednáška nervový systém)

Poruchy nervosvalového přenosu

Myastenia gravis

- autoimunitní onemocnění, autoprotilátky proti receptorům pro acetylcholin; Ž>M
- fluktuující progresivní svalová slabost (oční, bulbární a proximální končetinové svaly nejvíce postiženy)
- často provázeno hyperplazií thymu a thymomy
- imunosupresivní léčba a thymektomie

Lambert-Eaton myastenický syndrom

- paraneoplastický, komplikace maligních nádorů (př. malobuněčný karcinom plic)
- pletencová a proximální svalová slabost
- v.s. autoimunitní reakce proti kalciovým kanálům
- i geneticky podmíněné formy (mutace v genech Ca kanálů)

Svalové dystrofie

Heterogenní skupina dědičných onemocnění svalů

Progresivní svalová slabost

Dystrofické změny svalů, jejich náhrada vazivově tukovou tkání

Defekty proteinů svalové tkáně (mutace v genech kódujících proteiny svalové tkáně)

Klinicky a geneticky velmi heterogenní

U některých multisystémové postižení

(postižení kosterních svalů i myokardu (dilatační i hypertrofické kardiomyopatie, arytmie) + postižení CNS)

Svalové dystrofie

Dystrofinopatie (X-linked); Duchenneova a Beckerova svalová dystrofie

Pletencové svalové dystrofie; LGMDs (AR, AD)

Emery-Dreifussova svalová dystrofie (X-linked, AD, AR)

Facioskapulohumerální svalová dystrofie (AD)

Kongenitální svalová dystrofie (AR)

Oculofaryngeální svalová dystrofie (AD)

Distální myopatie (AR, AD)

Bethlem's myopatie (AD)

Barthův syndrom (X-linked)

Myotonická dystrofie (AD)

Duchenneova svalová dystrofie (DMD)

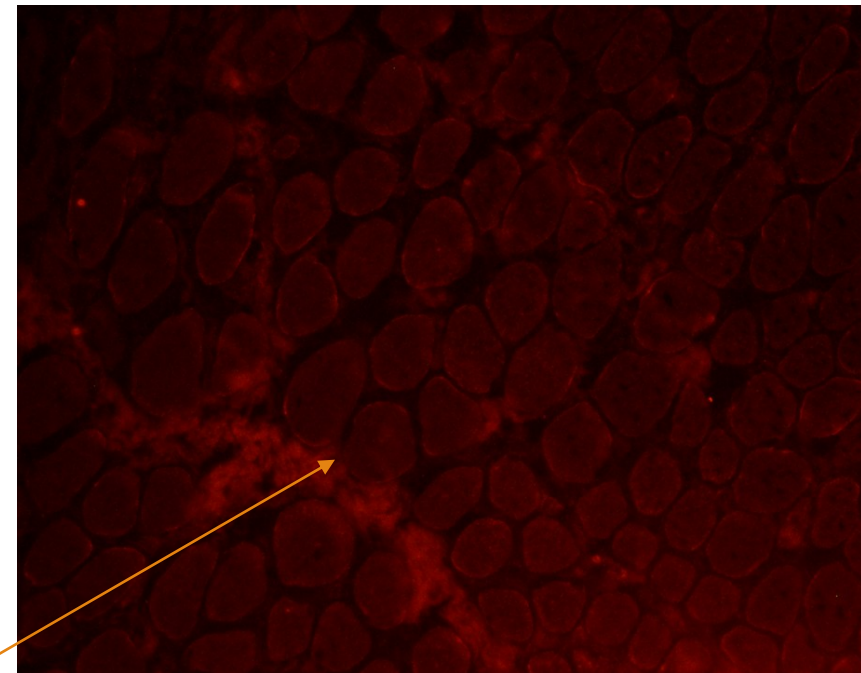
Závažné mutace v dystrofinovém genu

X-vázané (GR); ženy přenašečky,
postižení muži

Nástup příznaků před 5. rokem,
progresivní průběh, úmrtí 20-30 let

Myogenní léze ve svalové biopsii, ztáta
exprese dystrofinu

Mírnější alelická varianta – Beckerova
svalová dystrofie (BMD)



imunofluorescence, ztráta exprese dystrofinu u DMD

Pletencové svalové dystrofie

Limb-girdle muscular dystrophies (LGMD)

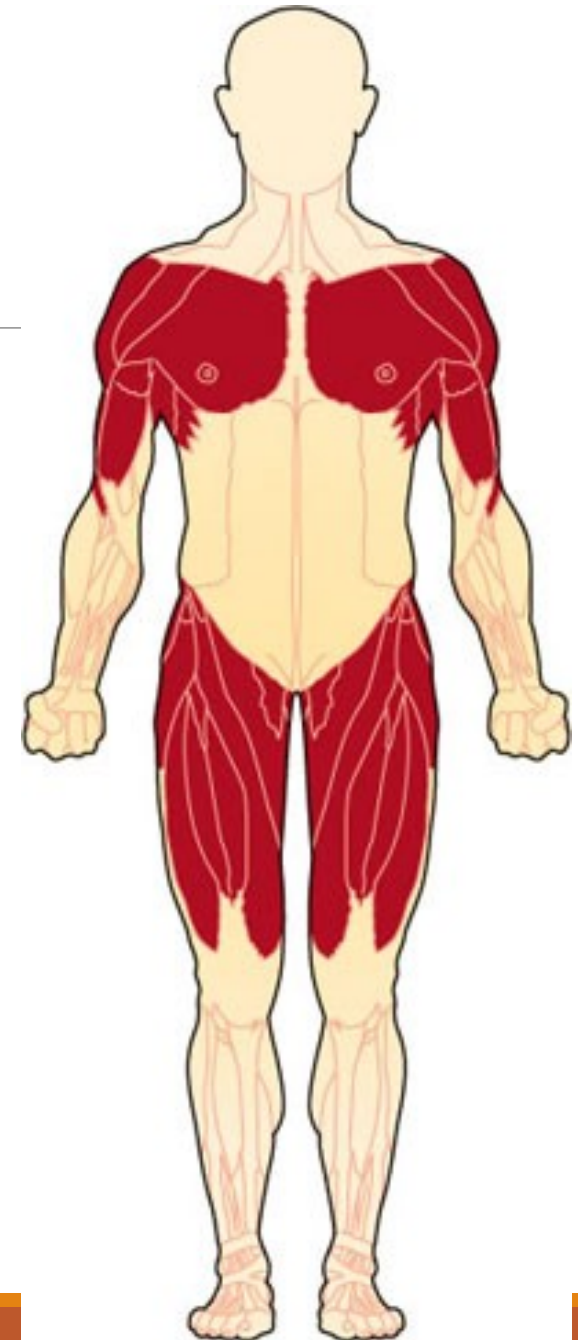Geneticky a klinicky heterogenní skupina svalových dystrofií

Preferenční postižení pletencových svalů
(ramenní a pánevní pletence)

21 forem AR

8 formem AD

+ AR, AD a X-vázané svalové dystrofie s LGMD
fenotypem



Kongenitální svalové dystrofie (CMD)

Kongenitální, klinické projevy už při narození (problém při kojení, nepřisaje se), progresivní

AR, geneticky a fenotypicky heterogenní

Svalová slabost, hypotonie, kontraktury; u některých typů strukturální léze CNS a retiny

Kongenitální strukturální myopatie

Abnormality svalových vláken na buněčné úrovni; pozorovatelné ve světelném mikroskopu – podle toho názvy

Symptomy svalové slabosti a hypotonie.

Kongenitální, dědičná onemocnění, projevy již při narození nebo velmi časně

Klinicky a geneticky heterogenní

Kongenitální strukturální myopatie

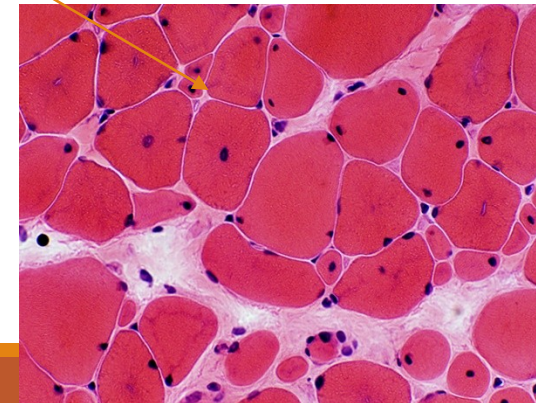
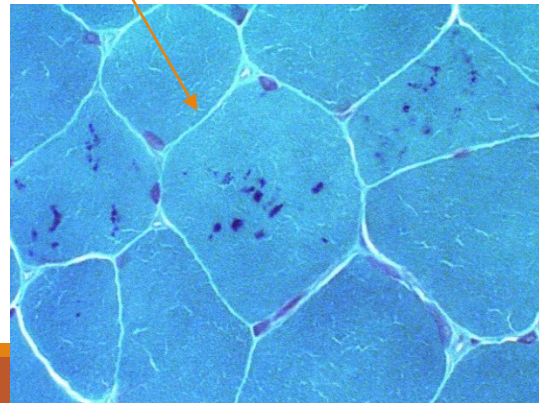
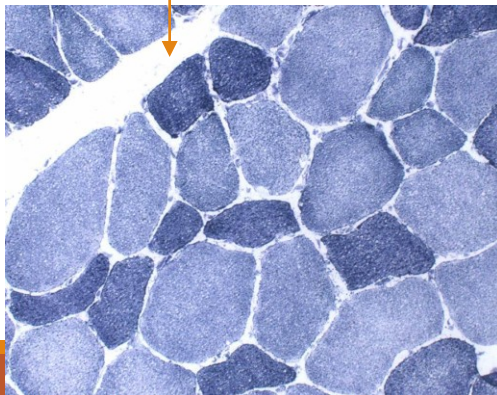
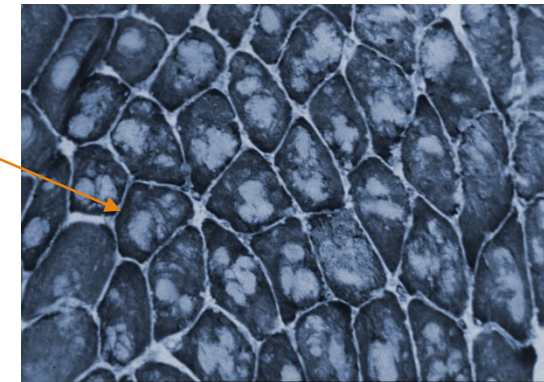
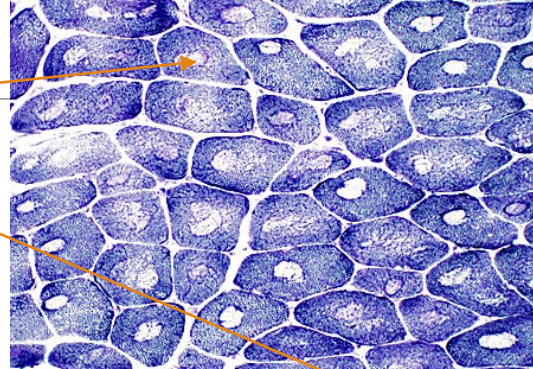
Central core disease

Multi and minicore disease

Nemaline myopathy

Centronuclear myopathy

Congenital fibre type disproportion



Myotonie:

perzistující svalová kontrakce a zpomalená dekontrakce (relaxace).

1. Myotonia congenita (defekt funkčních chloridových kanálů)

- Beckerova (AR)
- Thomsenova (AD)

2. Myotonická dystrofie

- **DM1** (AD; 19q13.3, myotonin proteinkinase)
 - kongenitální (demence, hypotonie)
 - klasická (myotonie, svalová slabost, atrofie, katarakta, endokrinopatie)
 - mírná forma
- **DM2** (AD; 3q21; zinc finger protein)- **PROMM** – proximal myothonic dystrophy

Maligní hyperpyrexie

Vrozené, geneticky podmíněné; AD; diagnostický *in vitro* kontrakční test

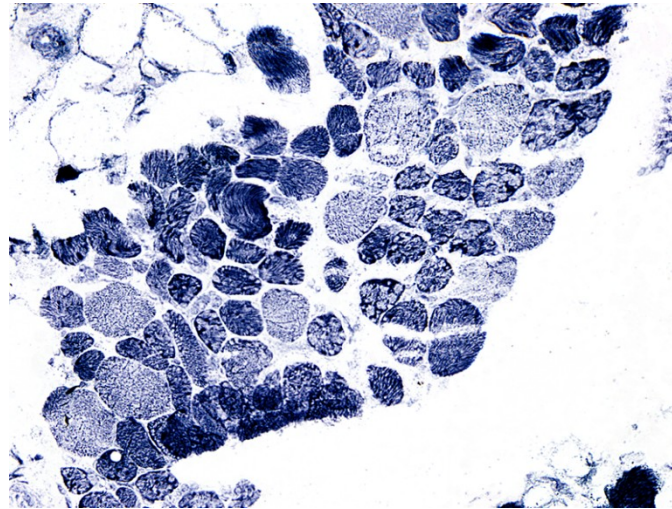
Mutace v genu pro ryanodinový receptor (kanál uvolňující vápník); často asociace s central core disease

Hypermetabolický stav vyvolaný aplikací anestézie s halotanem nebo sukcinylcholinem u postižených jedinců

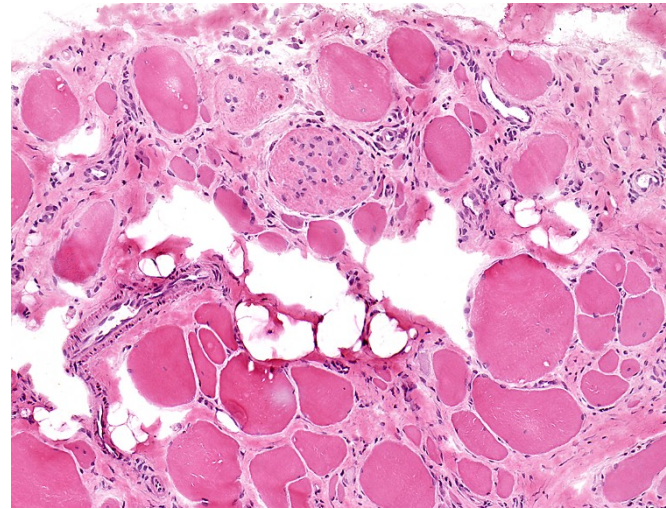
Tachykardie, tachypnoe, svalový spasmus, rabdomyolýza, hyperpyrexie; bez intenzivní léčby fatální

Kanalopatie; zvýšení hladiny volného kalcia v sarkoplazmě

Svalová biopsie v dg. nervosvalových onemocnění



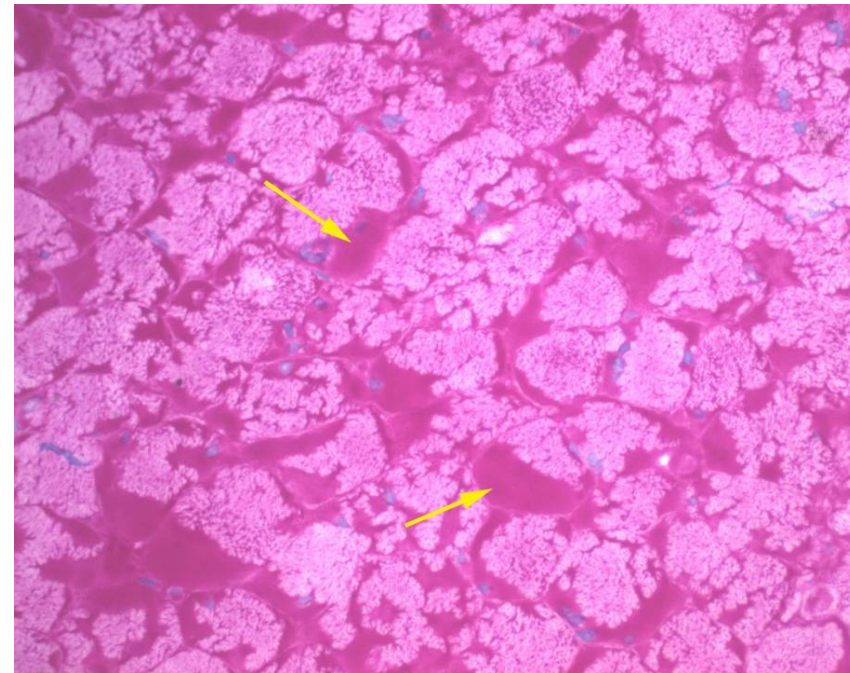
Lobulizovaná vlákna u LGMD2A



Dystrofický obraz ve svalové biopsii - DMD

Střádání glykogenu ve svalech u glykogenózy; AR)

PAS+ (glykogen)



PAS

Diagnostika svalových dystrofií

Klinické vyšetření

- Neurologické vyšetření
- Hladina sérové kreatinkinázy (CK)
- Neurofyzilogické/elektromyografické vyšetření
- MRI, CT

Svalová biopsie

- histopatologie
- imunohistochemie, imunofluorescence, imunobloting

Molekulárně genetické testování – mutační analýza

- DNA
- mRNA

Děkuji za pozornost....

