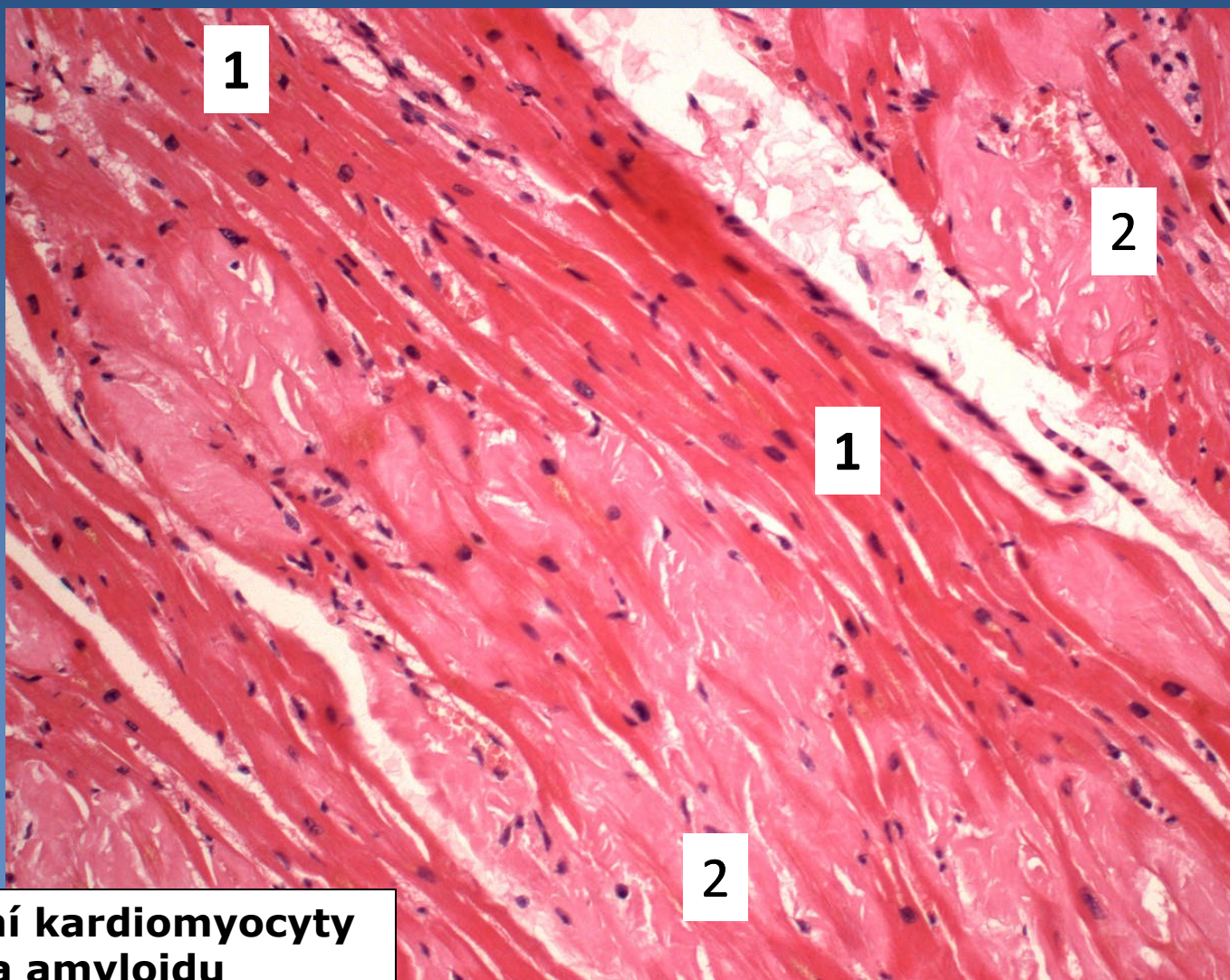


1. Amyloidóza myokardu



1

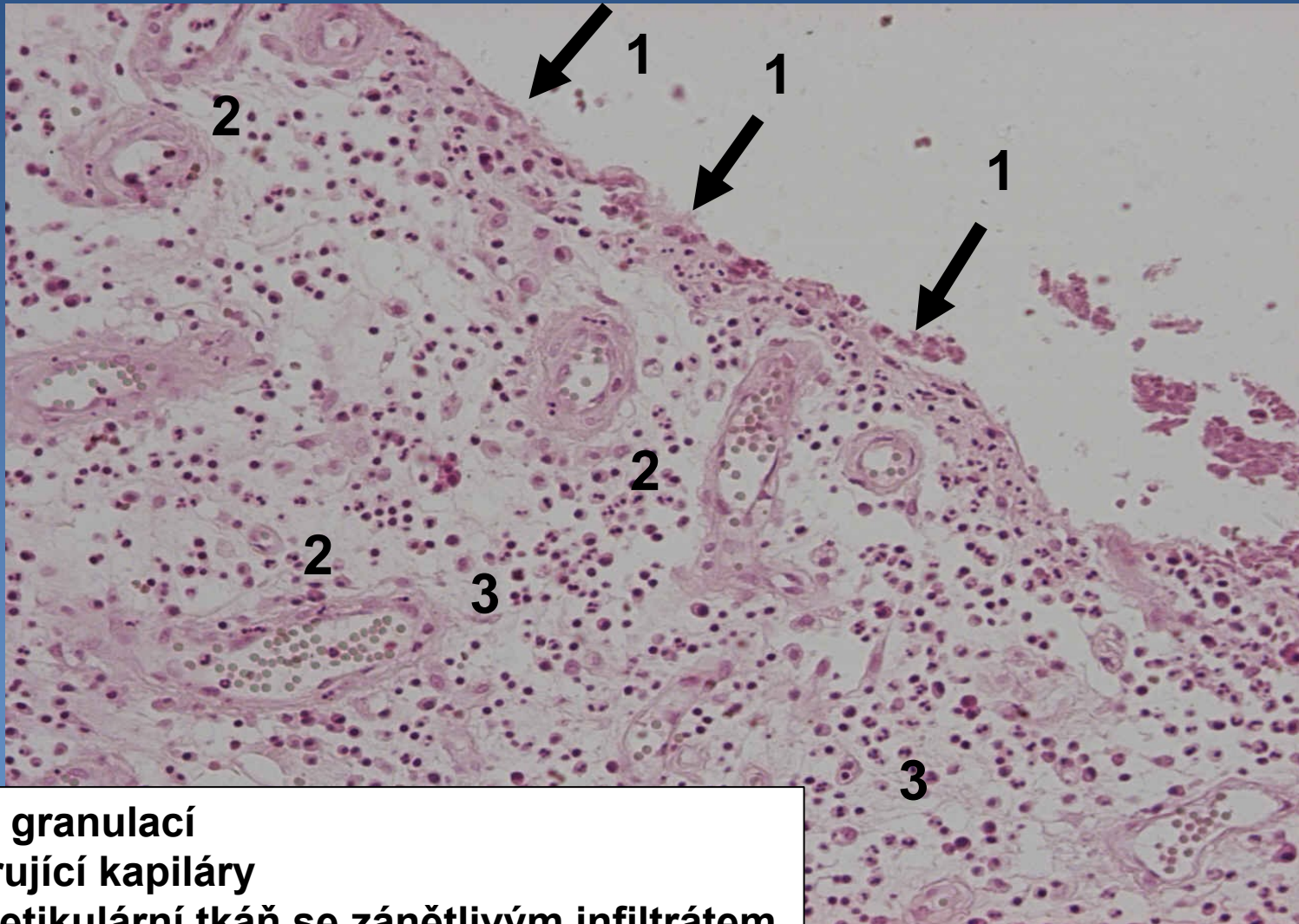
2

1

2

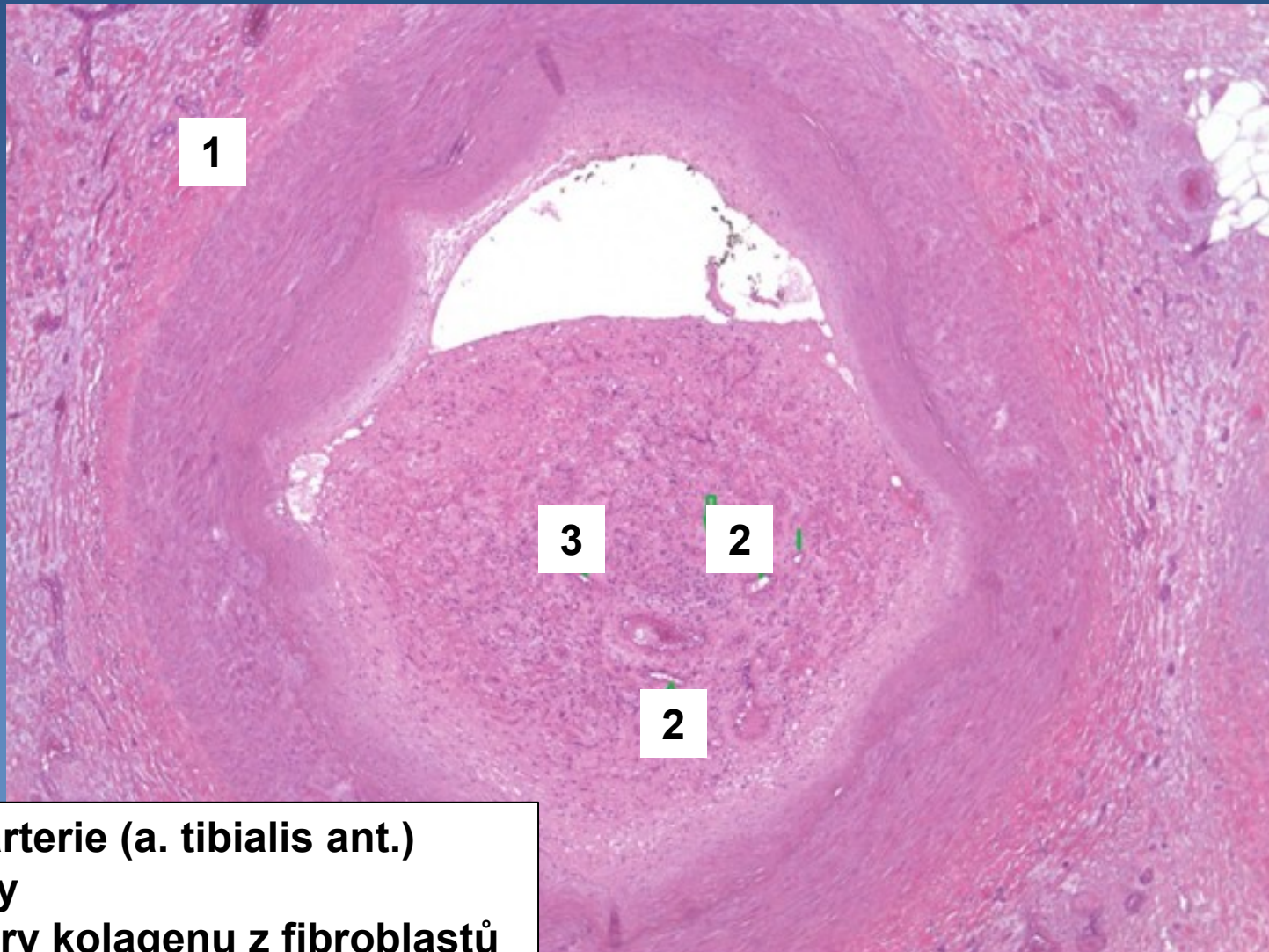1 Normální kardiomyocyty
2 Depozita amyloidu

2. Granulační tkáň



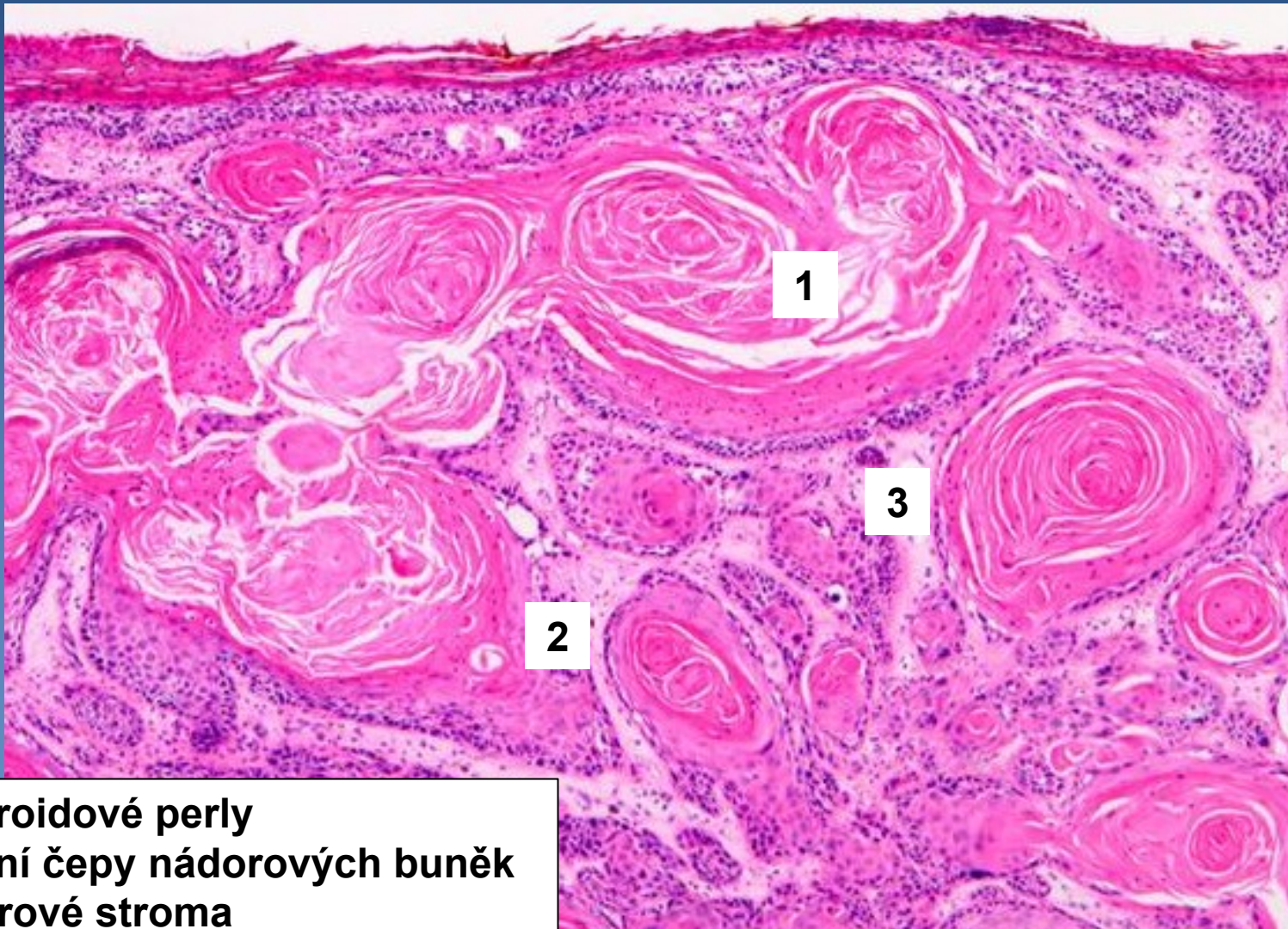
- 1 Povrch granulací
- 2 Proliferující kapiláry
- 3 Řídká retikulární tkáň se zánětlivým infiltrátem

3. Organizace trombu



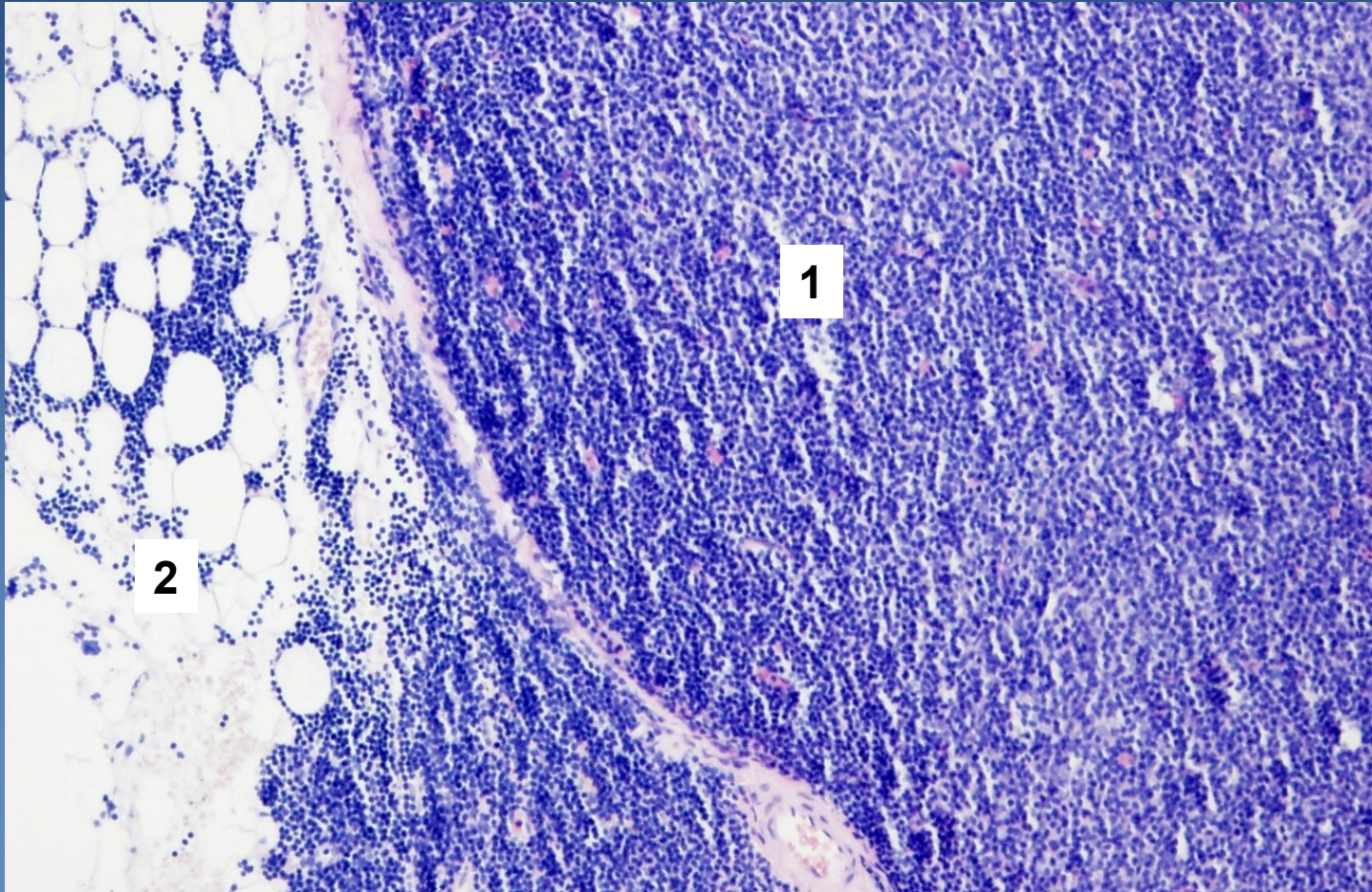
1 Stěna arterie (a. tibialis ant.)
2 Kapiláry
3 Struktury kolagenu z fibroblastů

4. *Dlaždicobuněčný karcinom*



- 1 Kankroidové perly
- 2 Solidní čepy nádorových buněk
- 3 Nádorové stroma

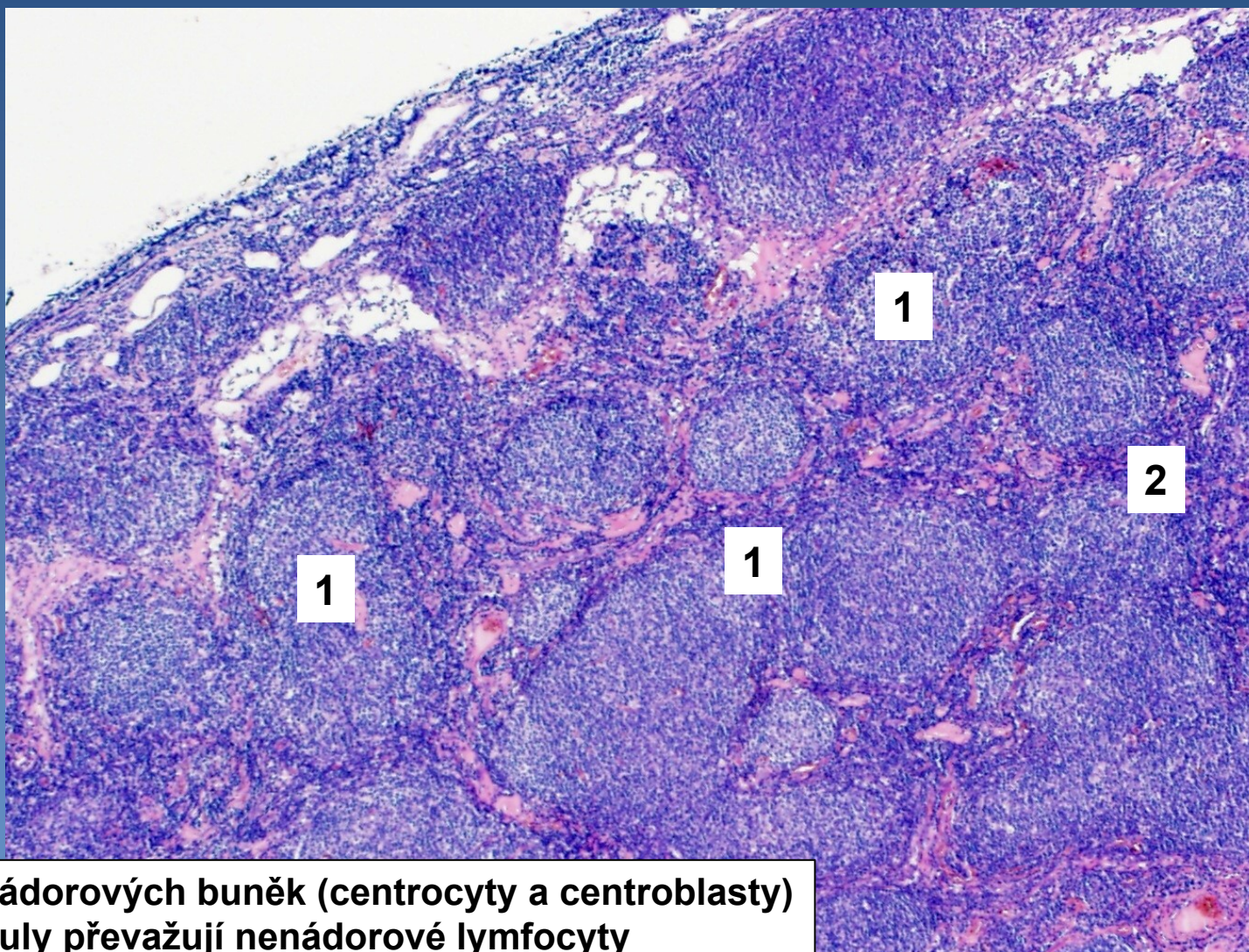
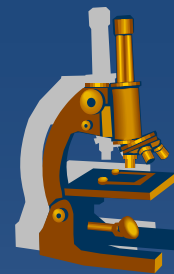
5. CLL/SLL



1 Difúzní infiltrace uzliny nádorovými bb (převážně prolymfocyty a malé lymfocyty – místy tvořící pseudofolikly)

2 Infiltrace perinodálního tuku

6. Folikulární lymfom



1

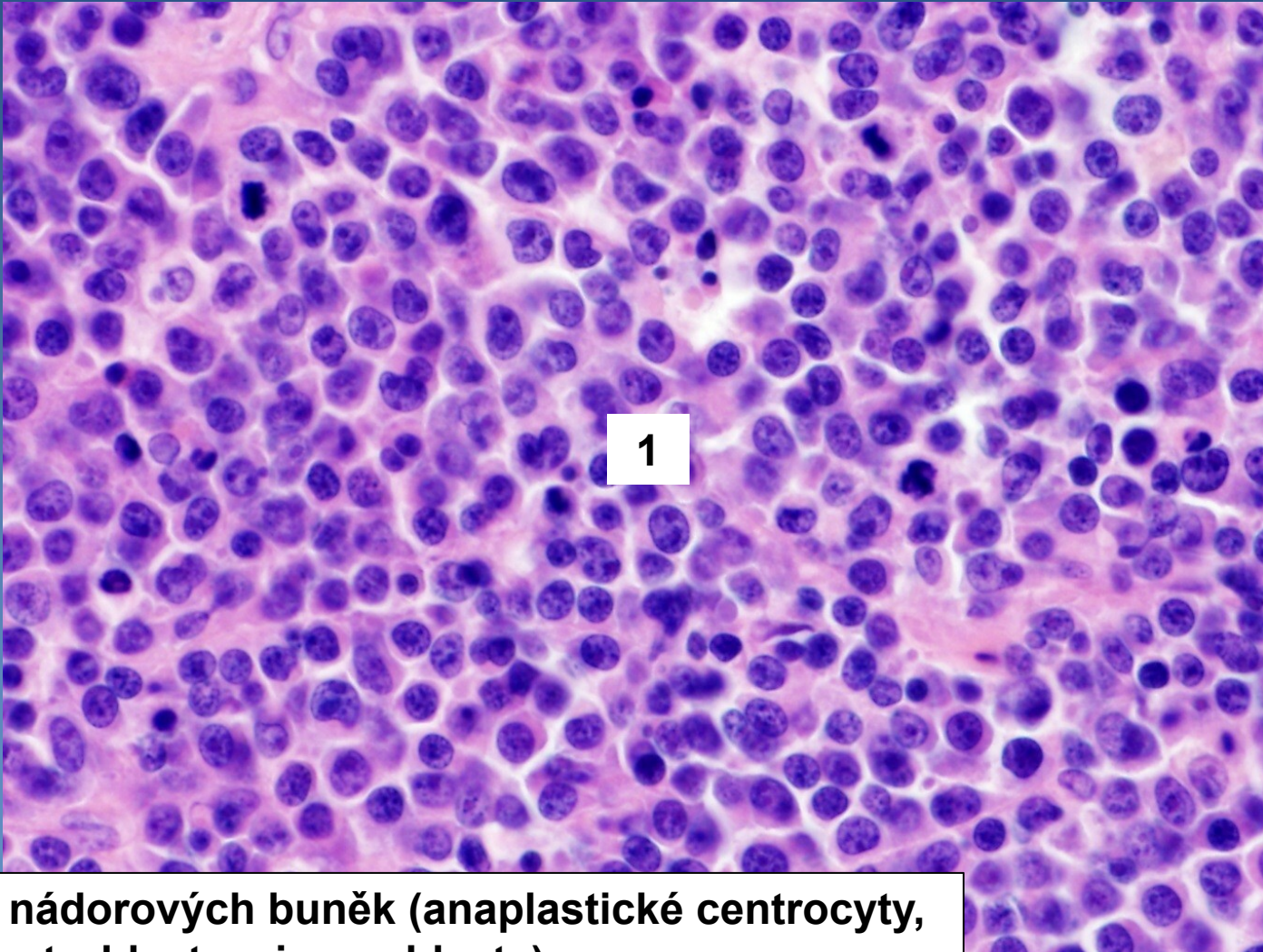
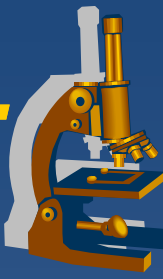2

1

1

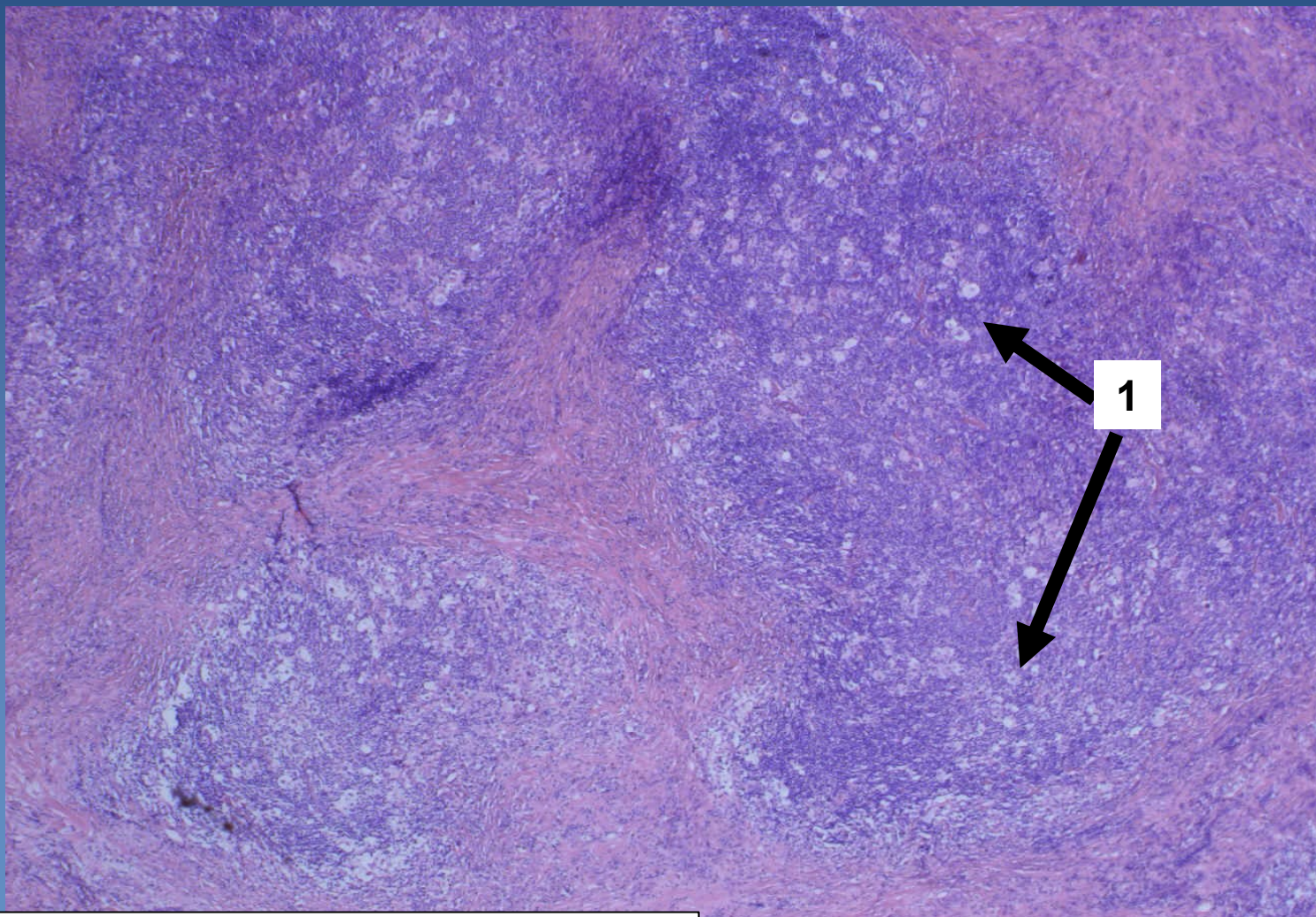
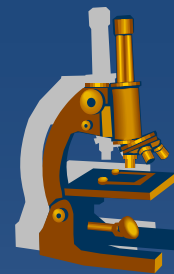
1 Noduly nádorových buněk (centrocyty a centroblasty)
2 Mezi noduly převažují nenádorové lymfocyty

7. *Difúzní velkobuněčný B-lymfom*



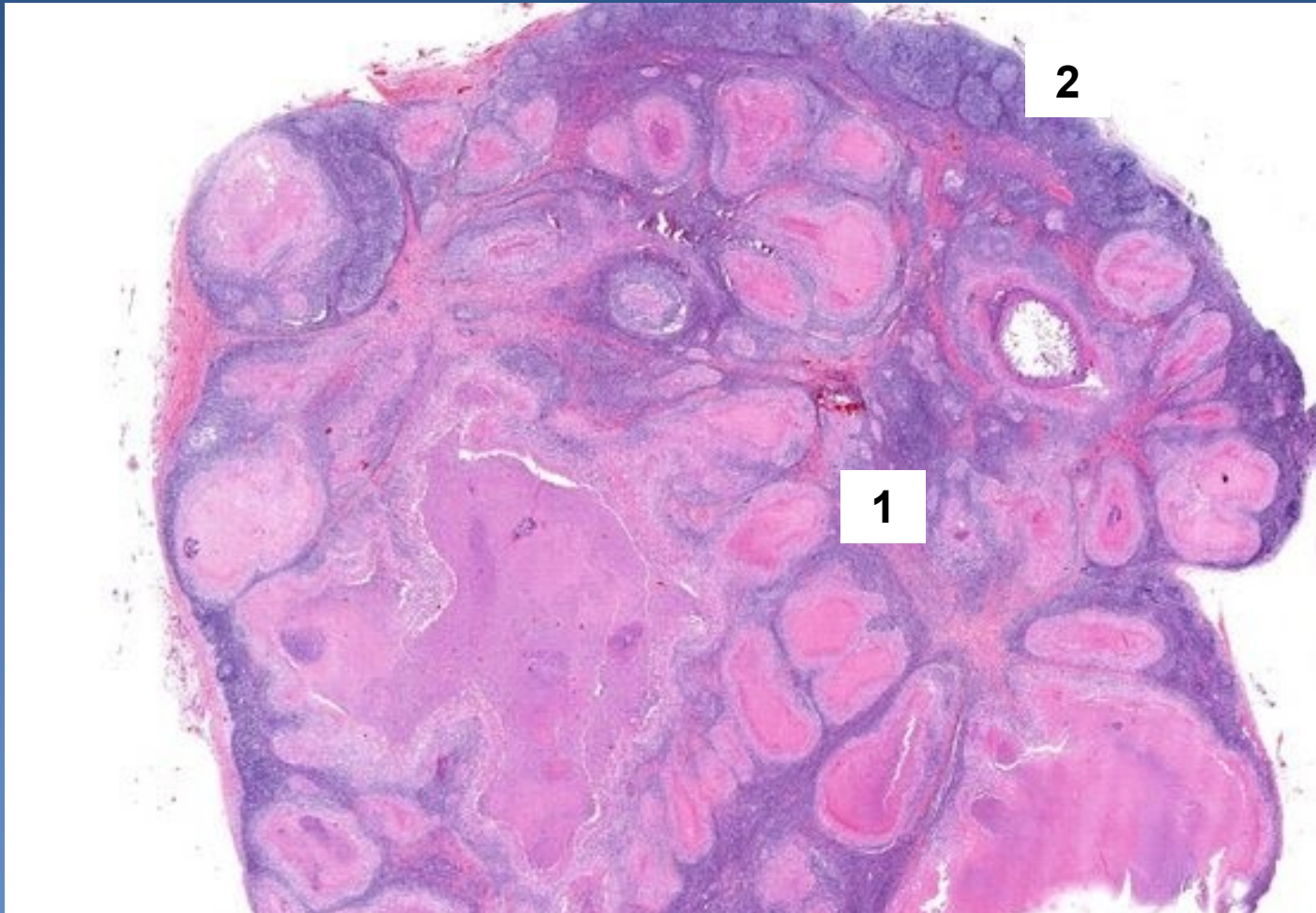
1 Populace nádorových buněk (anaplastické centrocyty, převážně centroblasty a imunoblasty)

8. *Hodgkinův lymfom - nodulární skleróza*



1 Lakunární buňky ve smíšeném pozadí

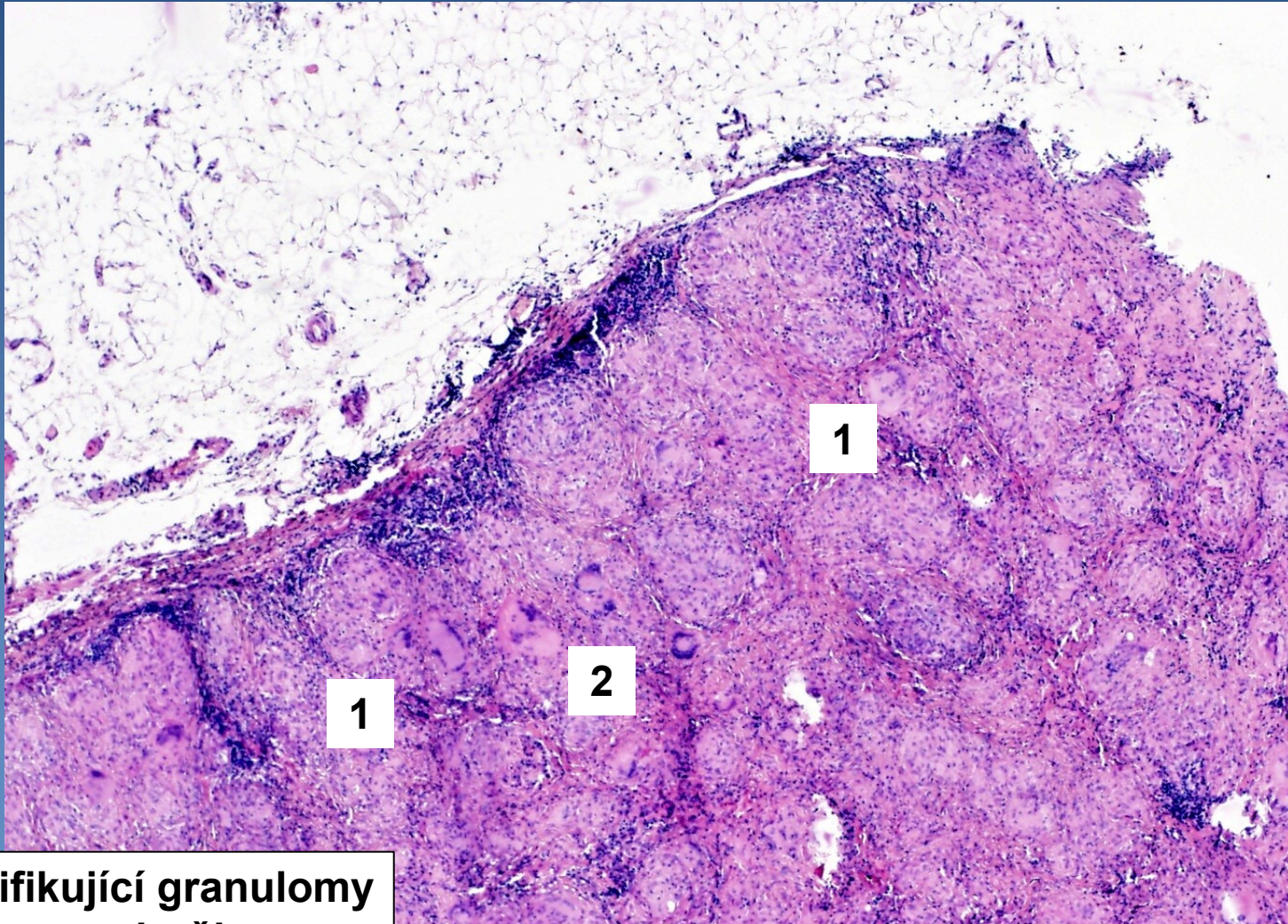
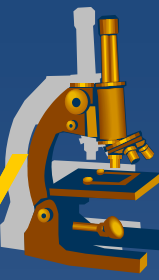
9. Tuberkulózní lymfadenitida



1 Tuberkuloidní granulomy s kaseózní nekrózou

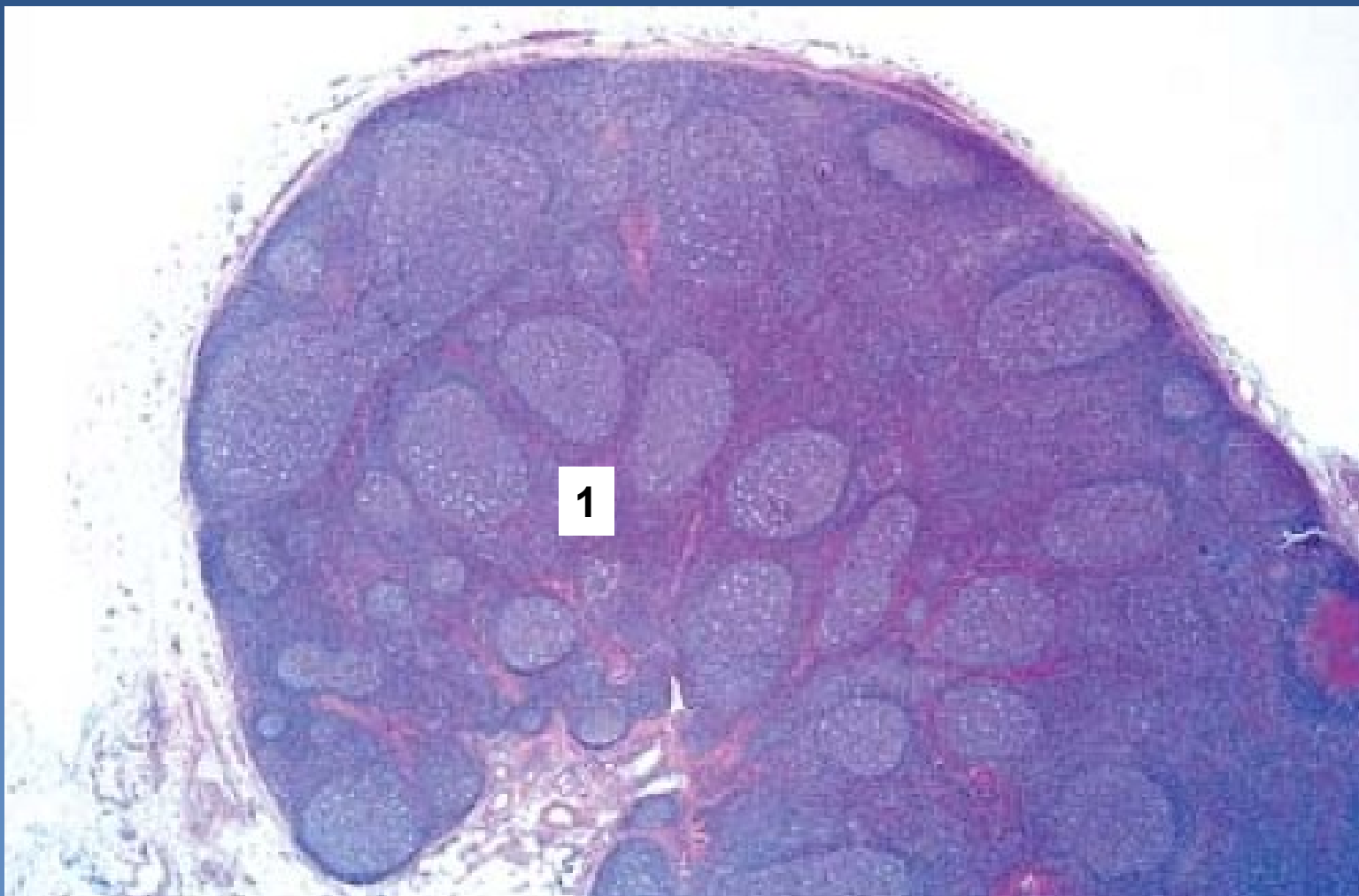
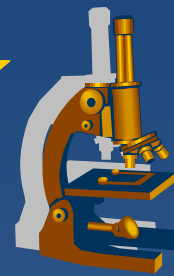
2 Povrchová struktura LU s hyperplastickými folikly s germinálními centry

10. Sarkoidóza lymfatické uzliny



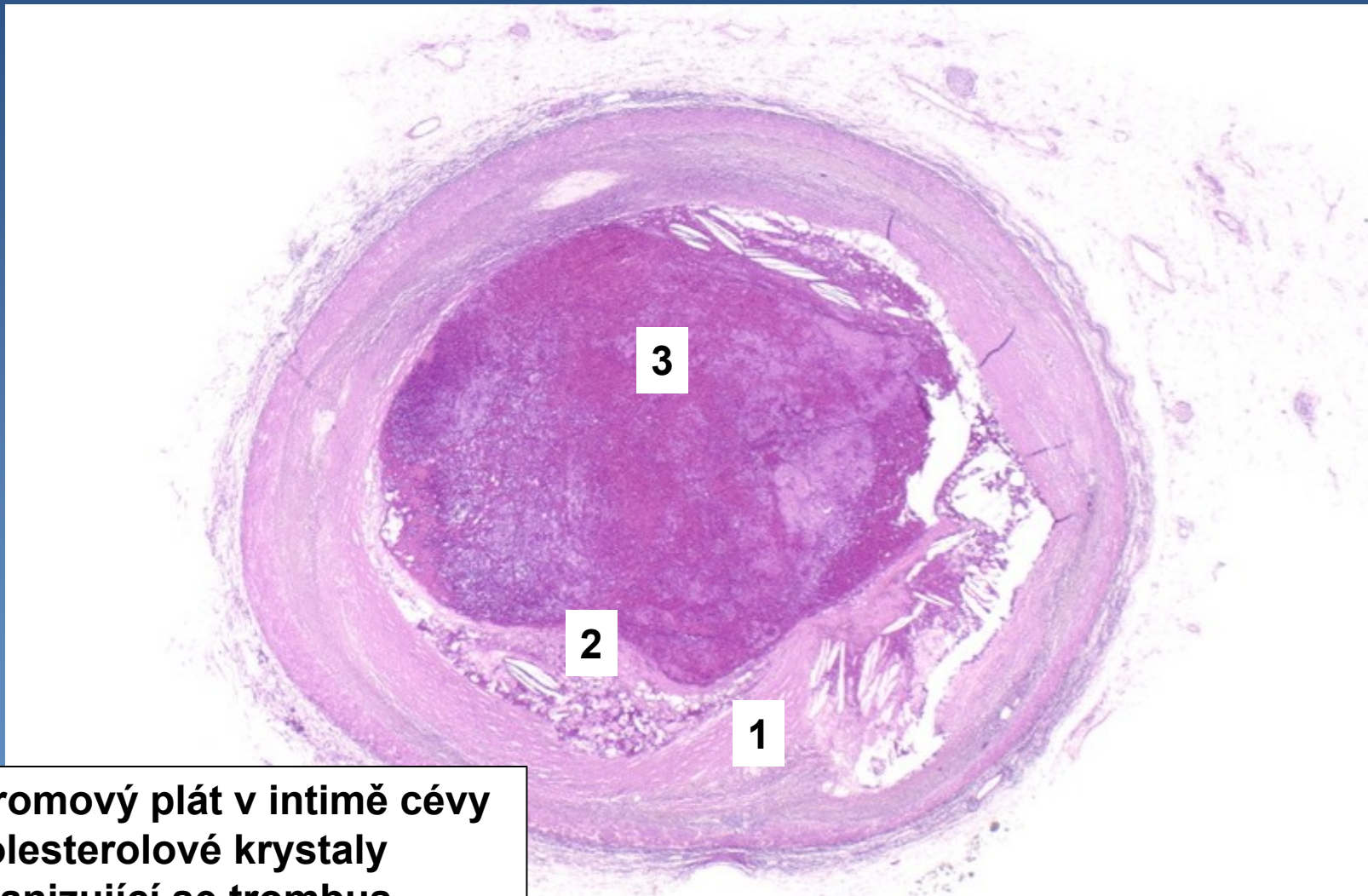
1 Nekaseifikující granulomy
2 Langhansovy buňky

11. Nespecifická reaktivní lymfadenitida



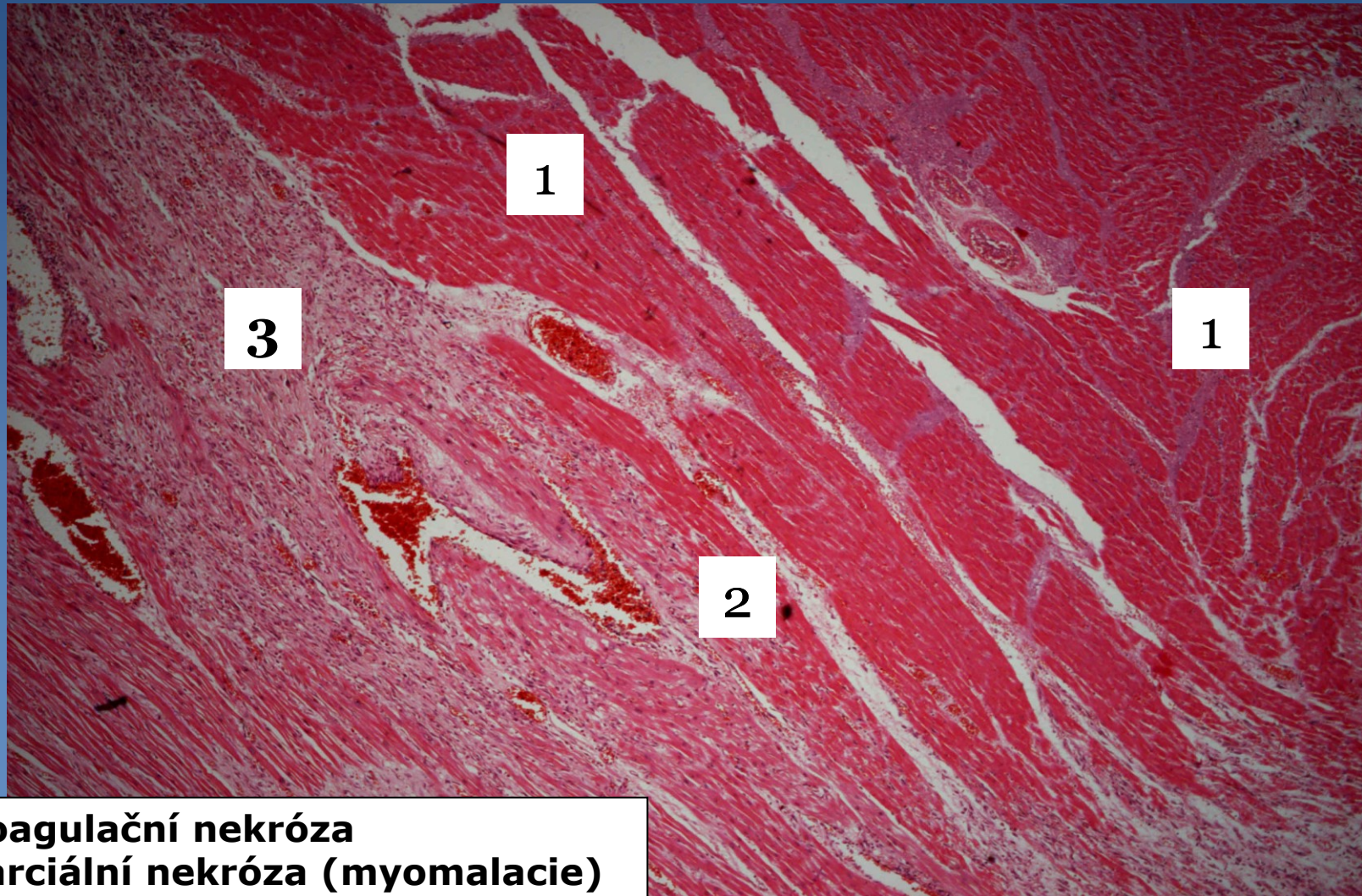
1 Zvětšené nepravidelně ohraničené lymfatické folikly s germinálními centry

12. Arterioskleróza s (nástěnným) trombem



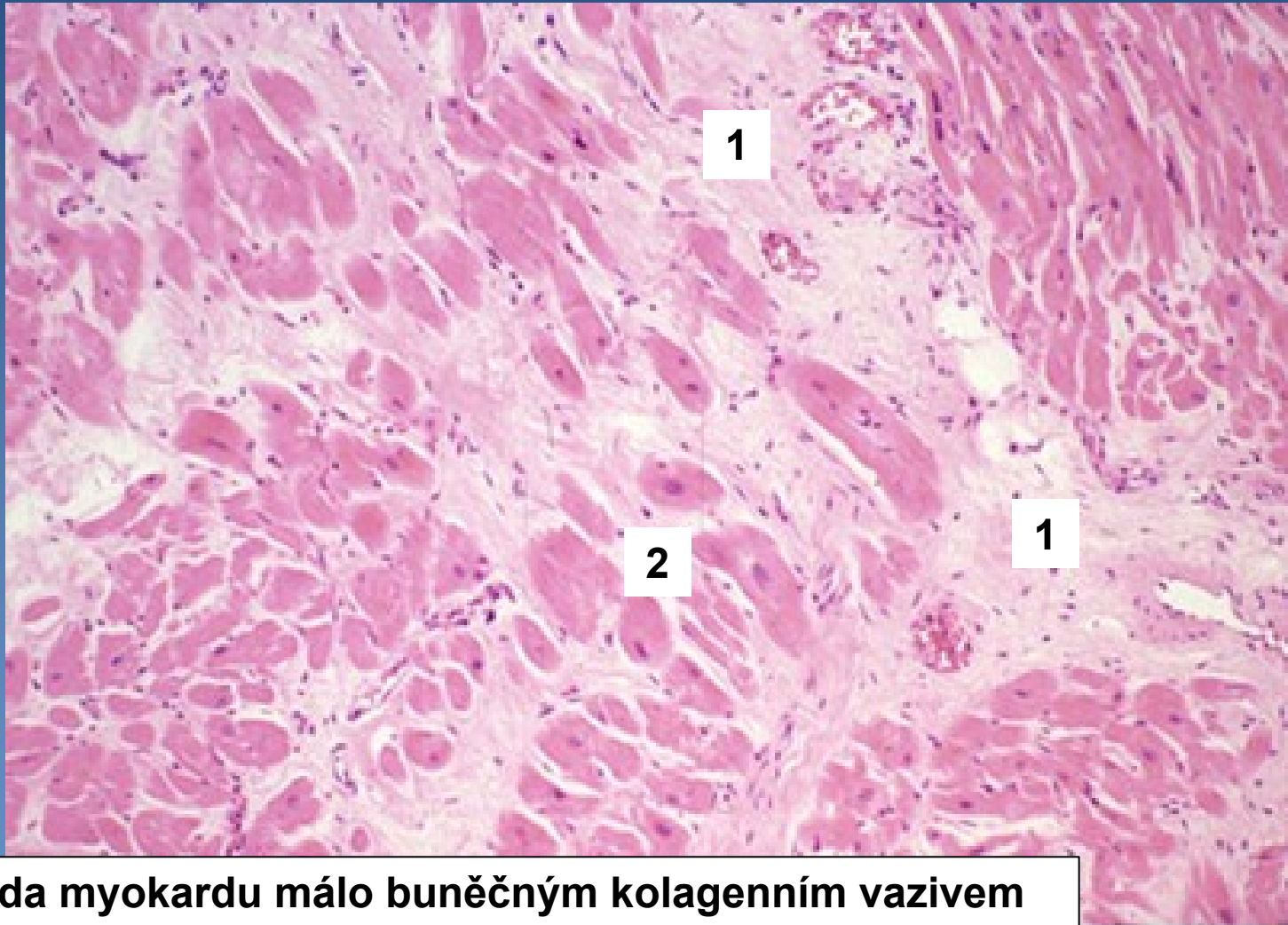
- 1 Ateromový plát v intimě cévy
- 2 Cholesterolové krystaly
- 3 Organizující se trombus

13. Akutní infarkt myokardu



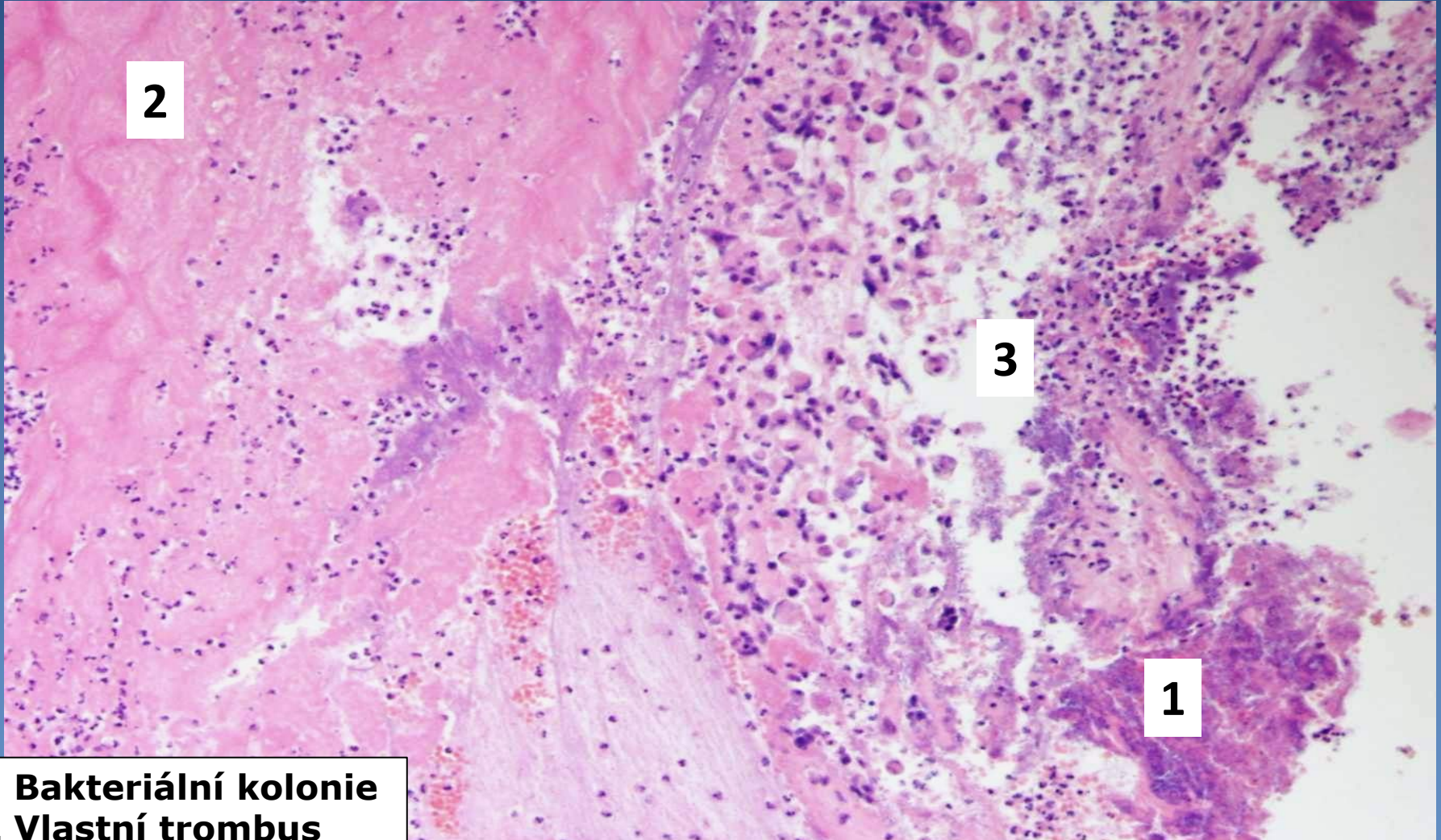
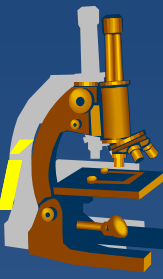
- 1** Koagulační nekróza
- 2** Parciální nekróza (myomalacie)
- 3** Granulační tkáň, zánět. infiltrát

14. Disperzní myofibróza myokardu



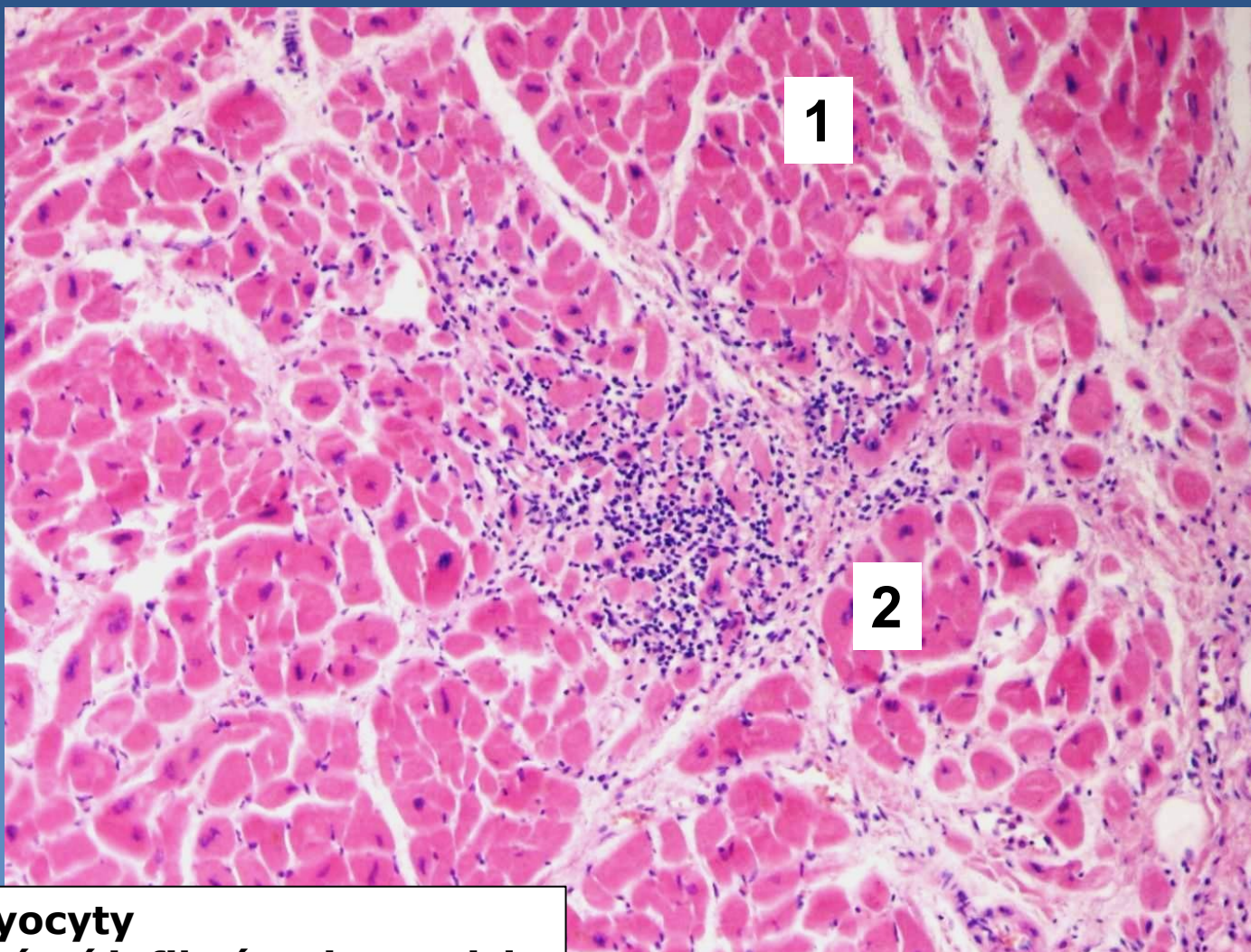
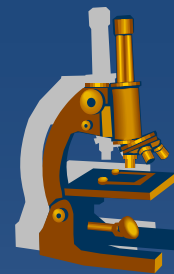
- 1 Náhrada myokardu málo buněčným kolagenním vazivem
- 2 Hypertrofické kardiomyocyty

15. Endokarditida akutní bakteriální



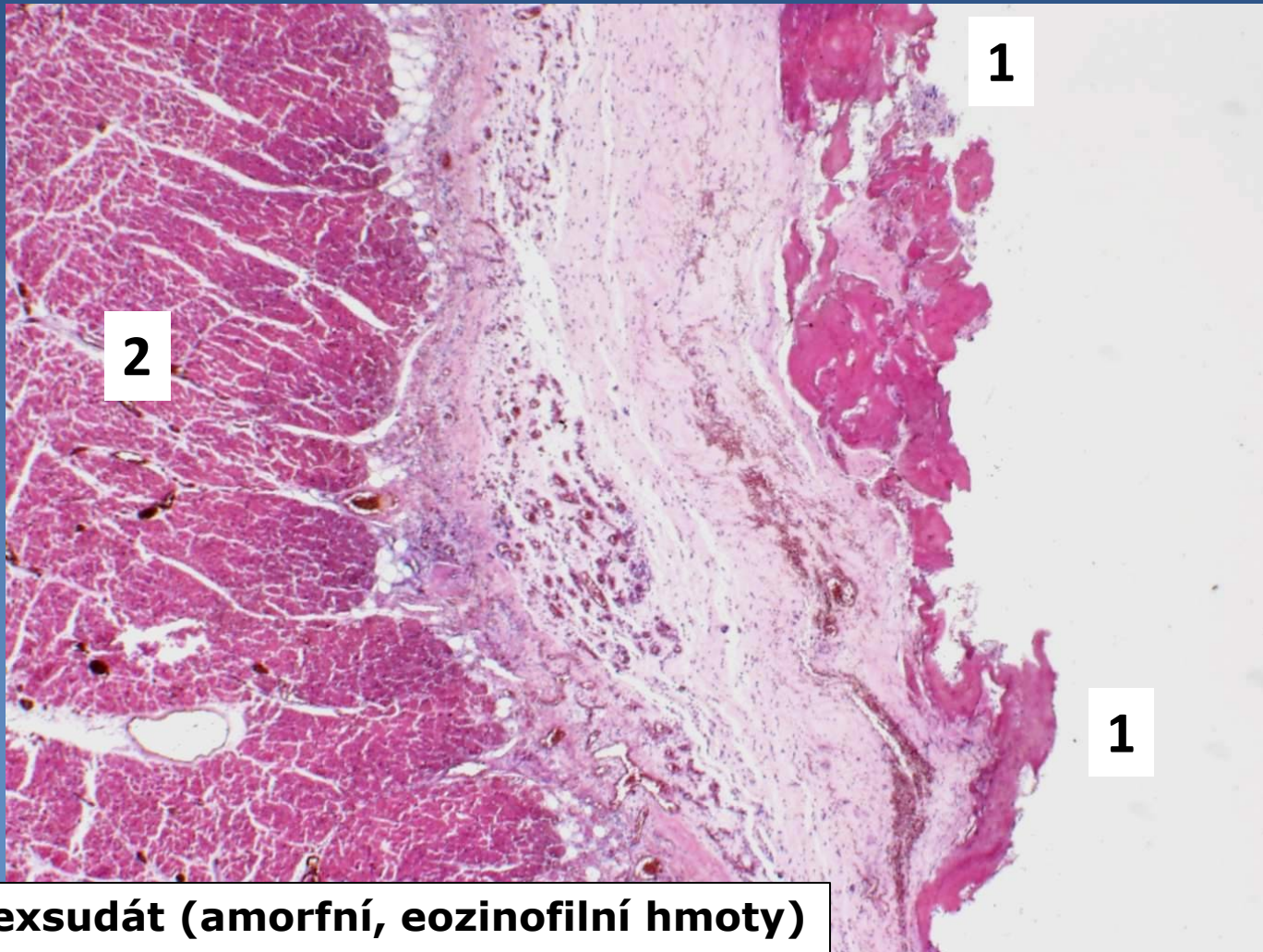
1 Bakteriální kolonie
2 Vlastní trombus
3 Zánětlivý infiltrát

16. Virová myokarditida



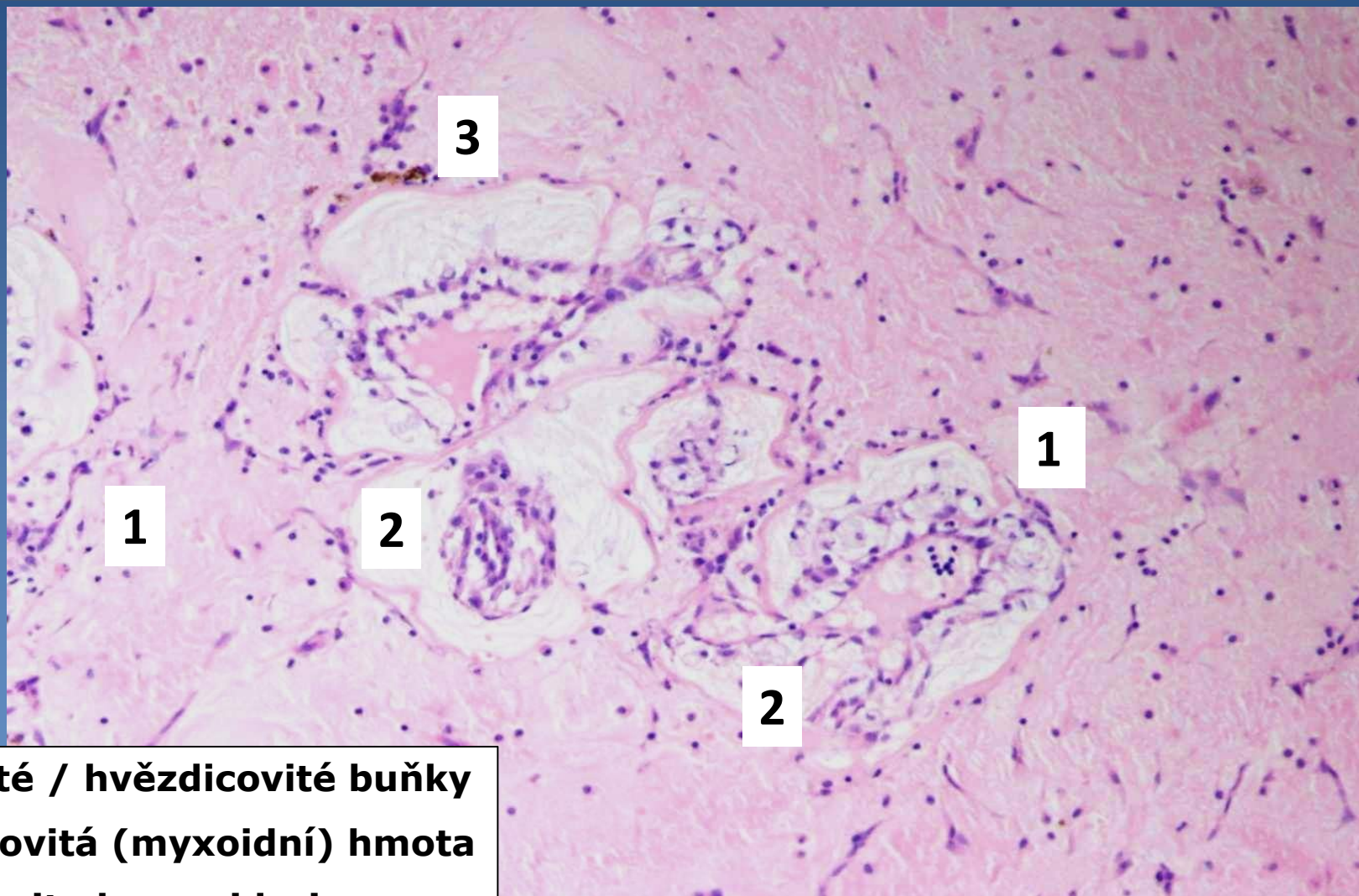
- 1 Kardiomyocyty
- 2 Lymfocytární infiltrát v intersticiu

17. Fibrózní perikarditida



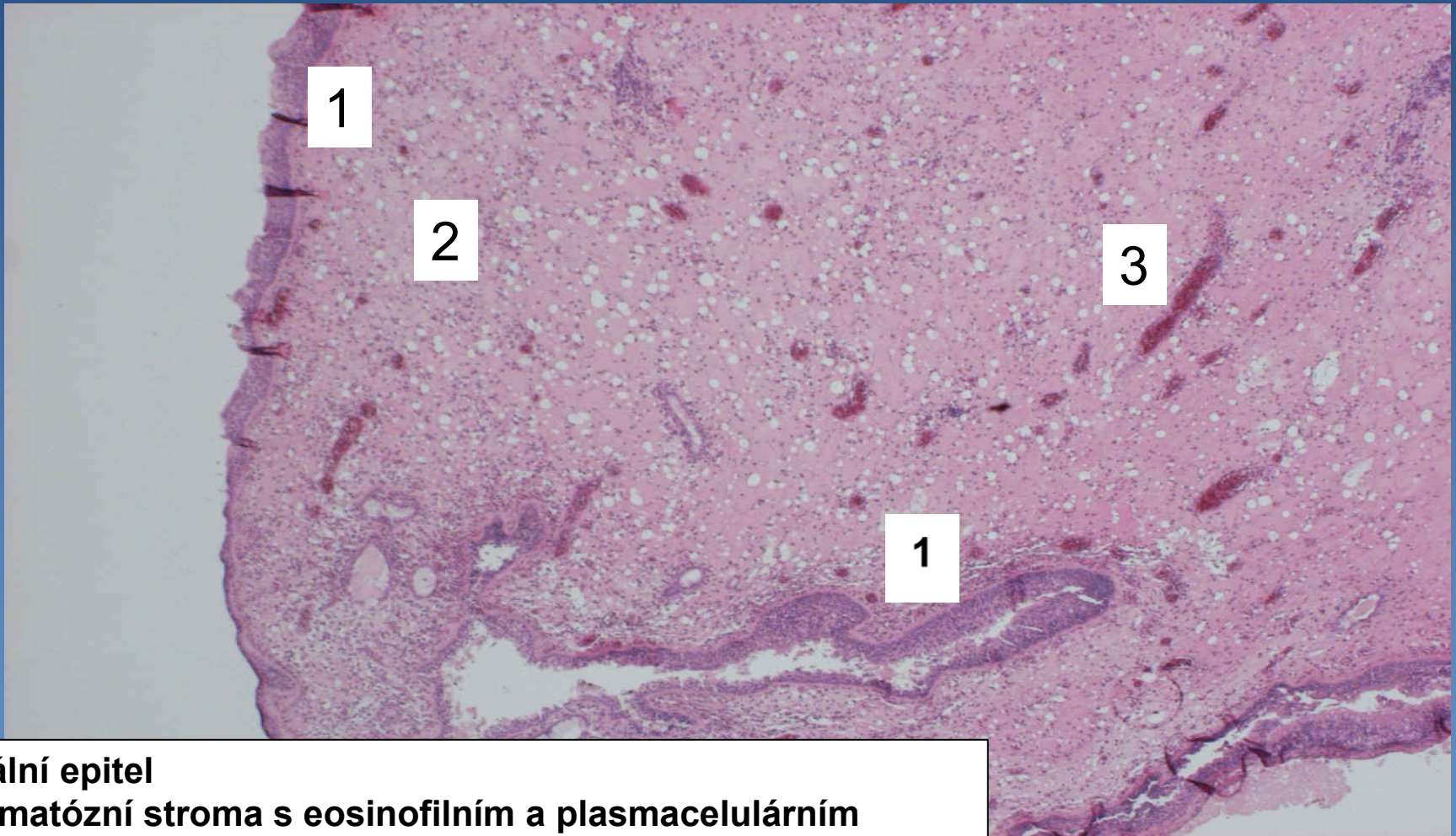
1 Fibrinový exsudát (amorfní, eozinofilní hmoty)
2 Myokard

18. Myxom levé síně

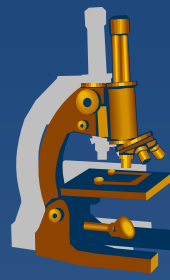


- 1 Cípaté / hvězdčicovité buňky
- 2 Hlenovitá (myxoidní) hmota
- 3 Depozita hemosiderinu

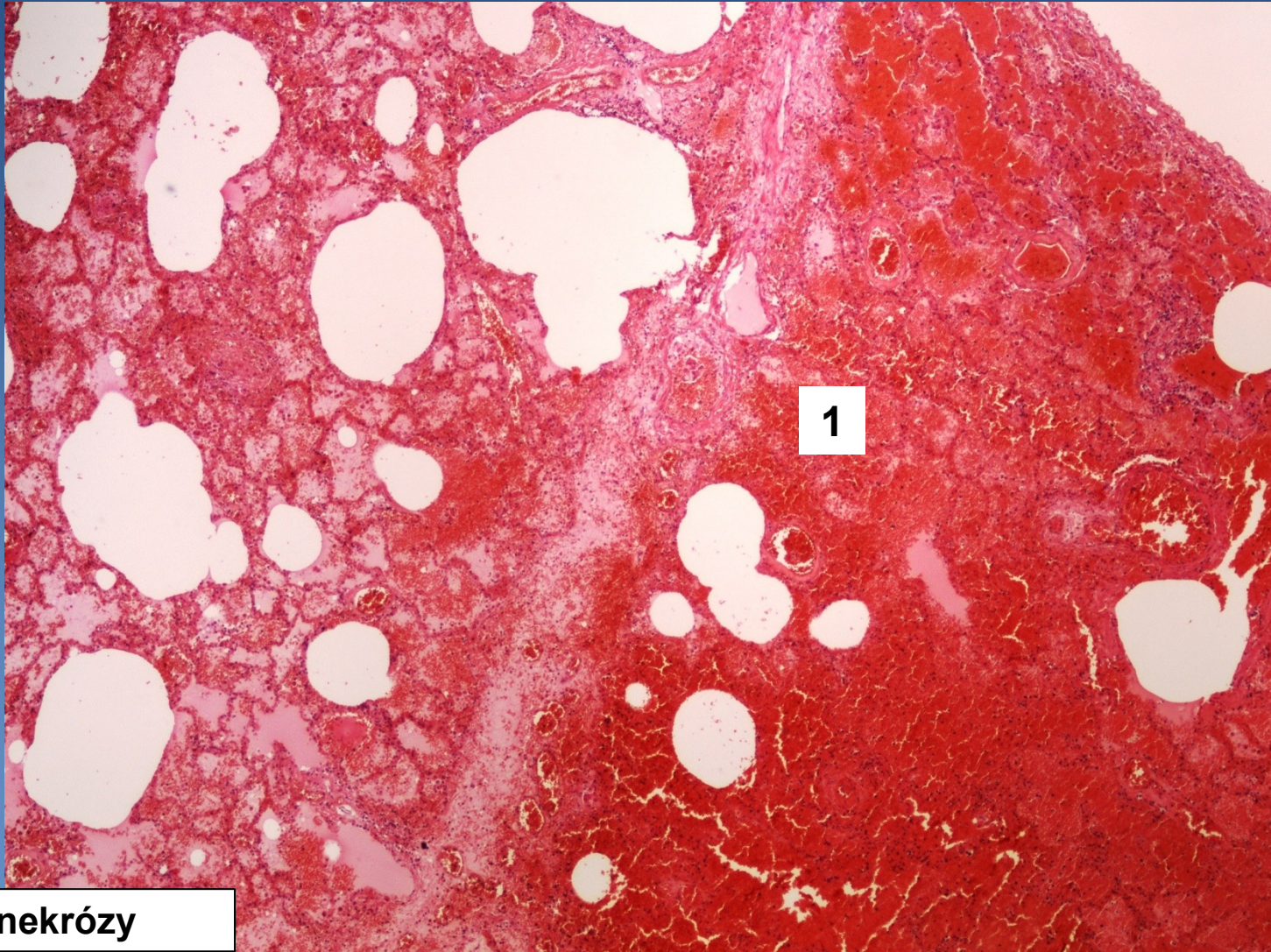
19. Polypózní rhinitida



- 1 Ciliální epitel
- 2 Edematózní stroma s eosinofilním a plasmacelulárním infiltrátem
- 3 Krevní kapilára



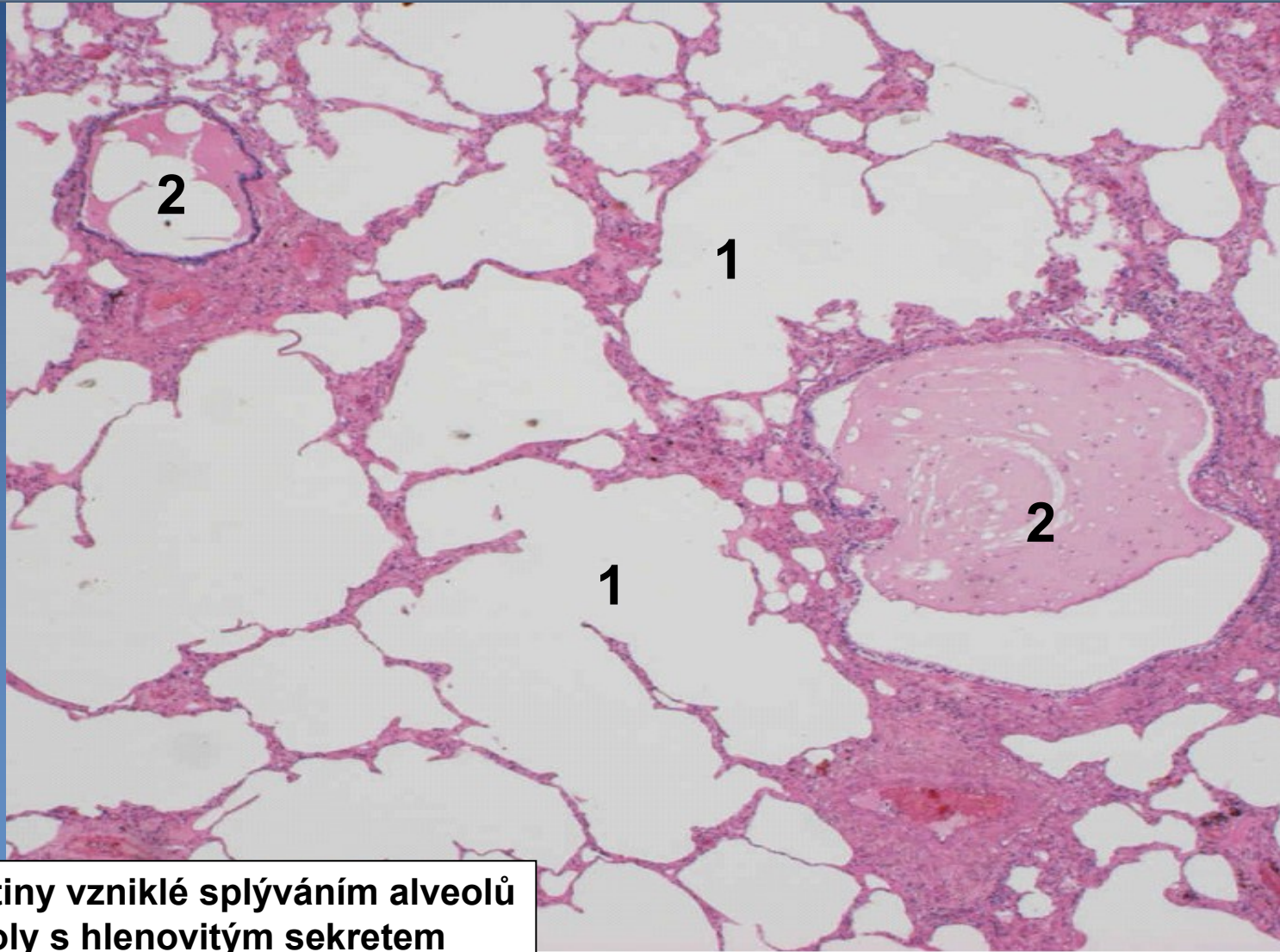
20. *Infarkt plic hemoragický*



1

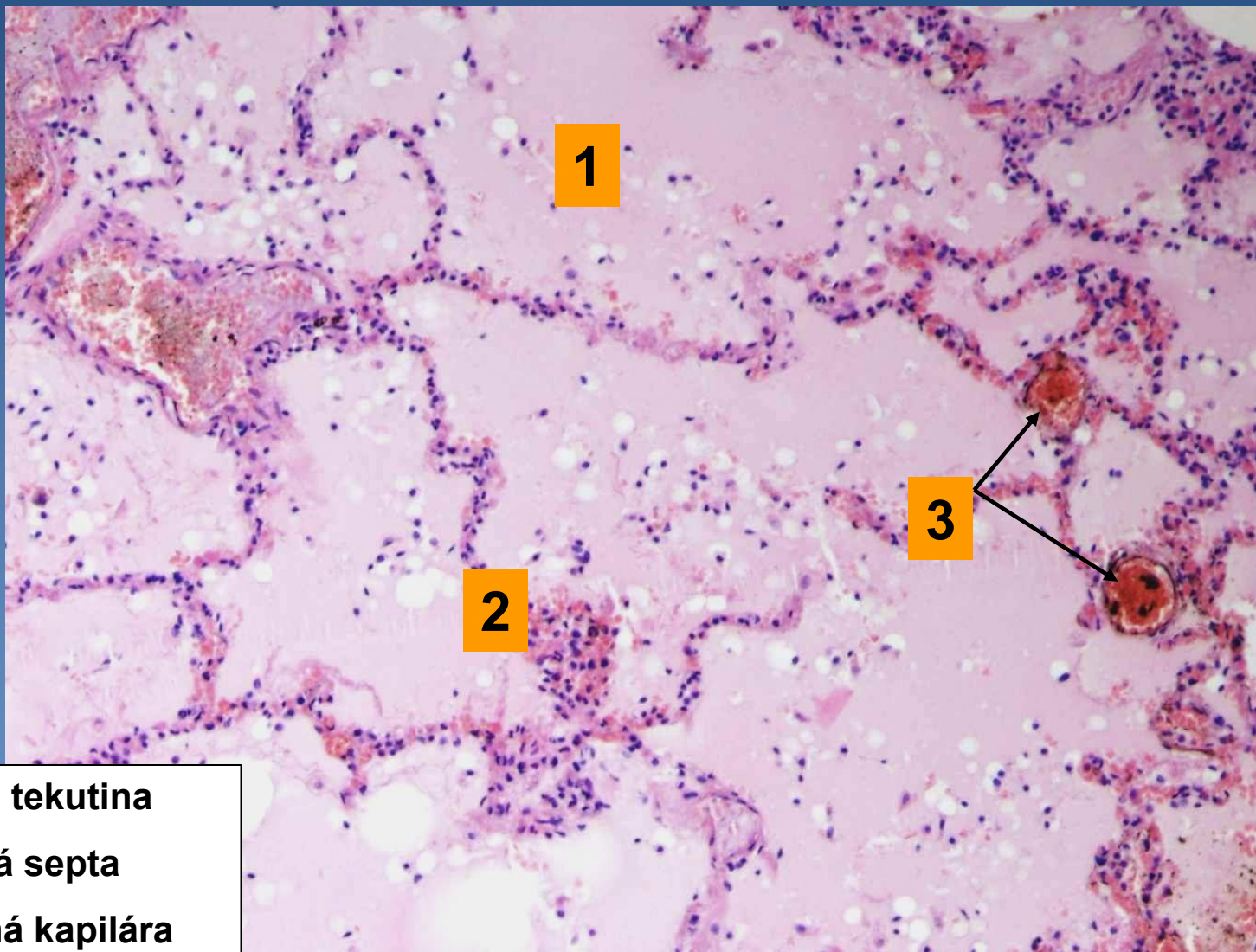
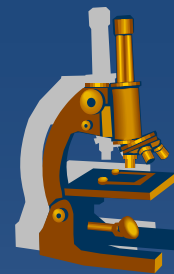
1 Ložisko nekrózy

21. Emfyzém plic



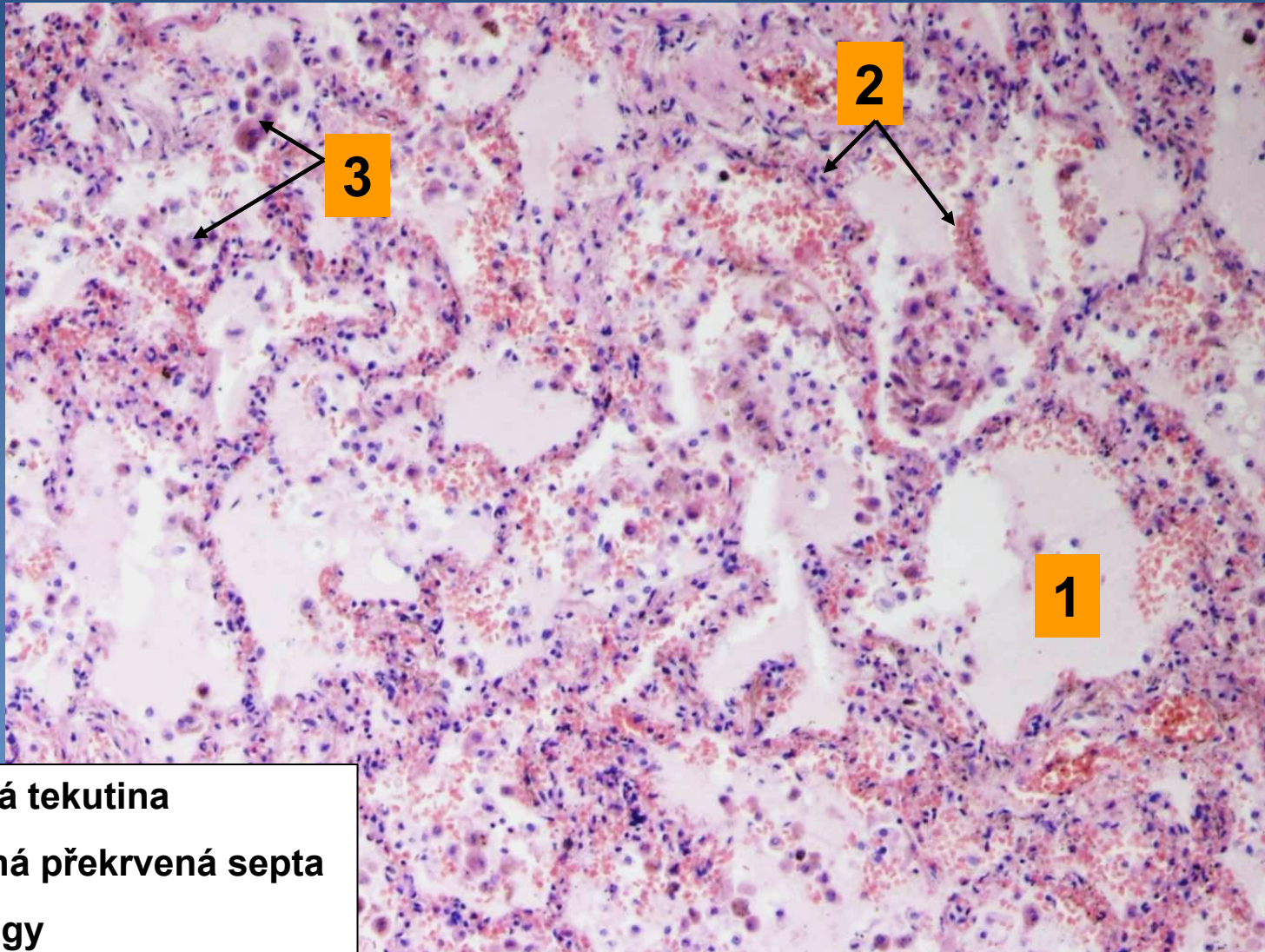
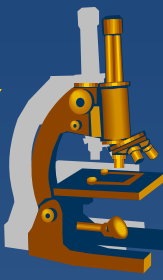1 Větší dutiny vzniklé splýváním alveolů
2 Bronchioly s hlenovitým sekretem

22. *Edém plic*



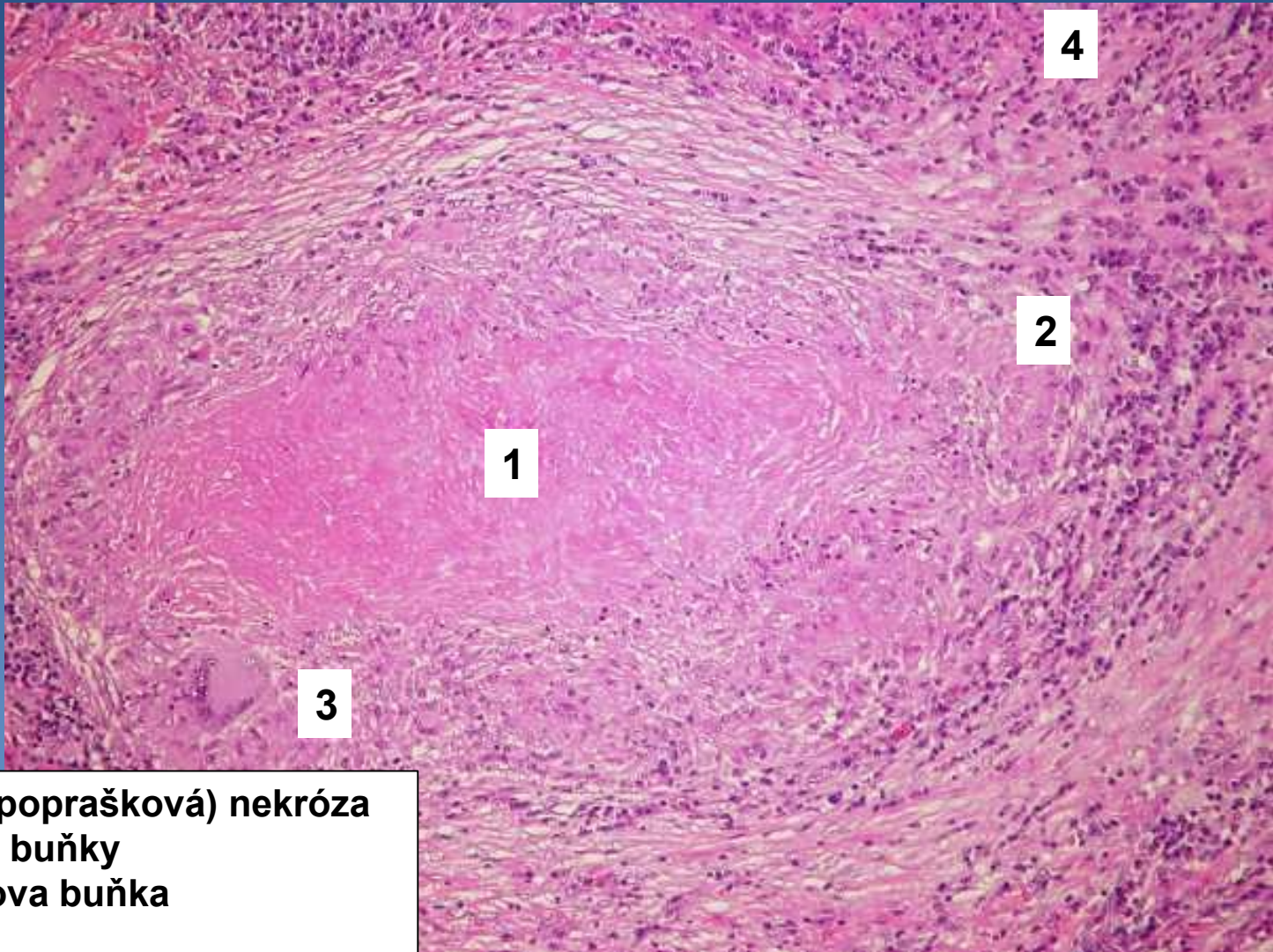
- 1 Edémová tekutina
- 2 Rozšířená septa
- 3 Dilatovaná kapilára

23. Chronická venostáza v plicích



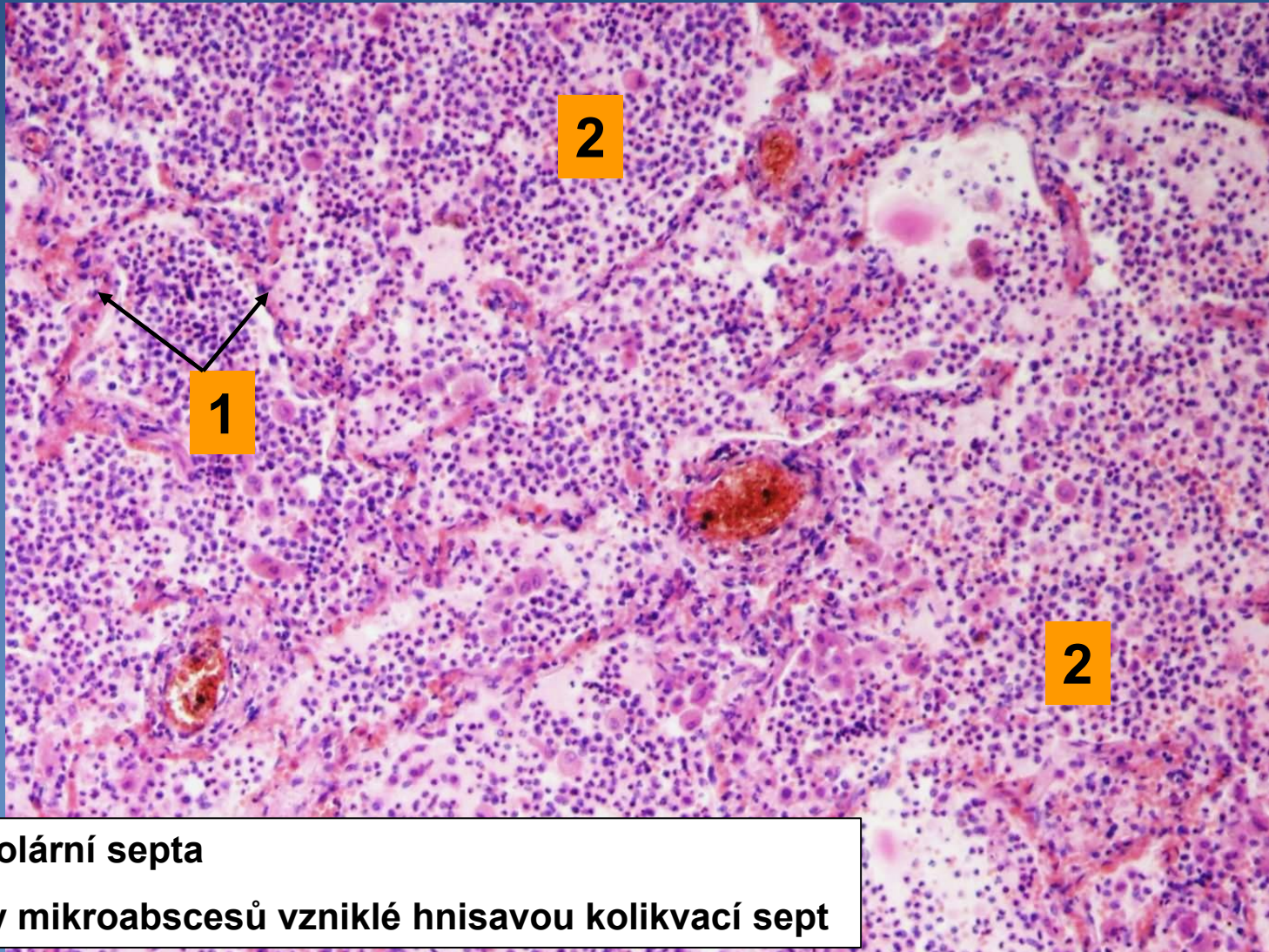
- 1 Edémová tekutina
- 2 Rozšířená překrvená septa
- 3 Siderofágy

24. TBC plic



- 1 Kaseózní (poprašková) nekróza
- 2 Epiteloidní buňky
- 3 Langhansova buňka
- 4 Lymfocyty

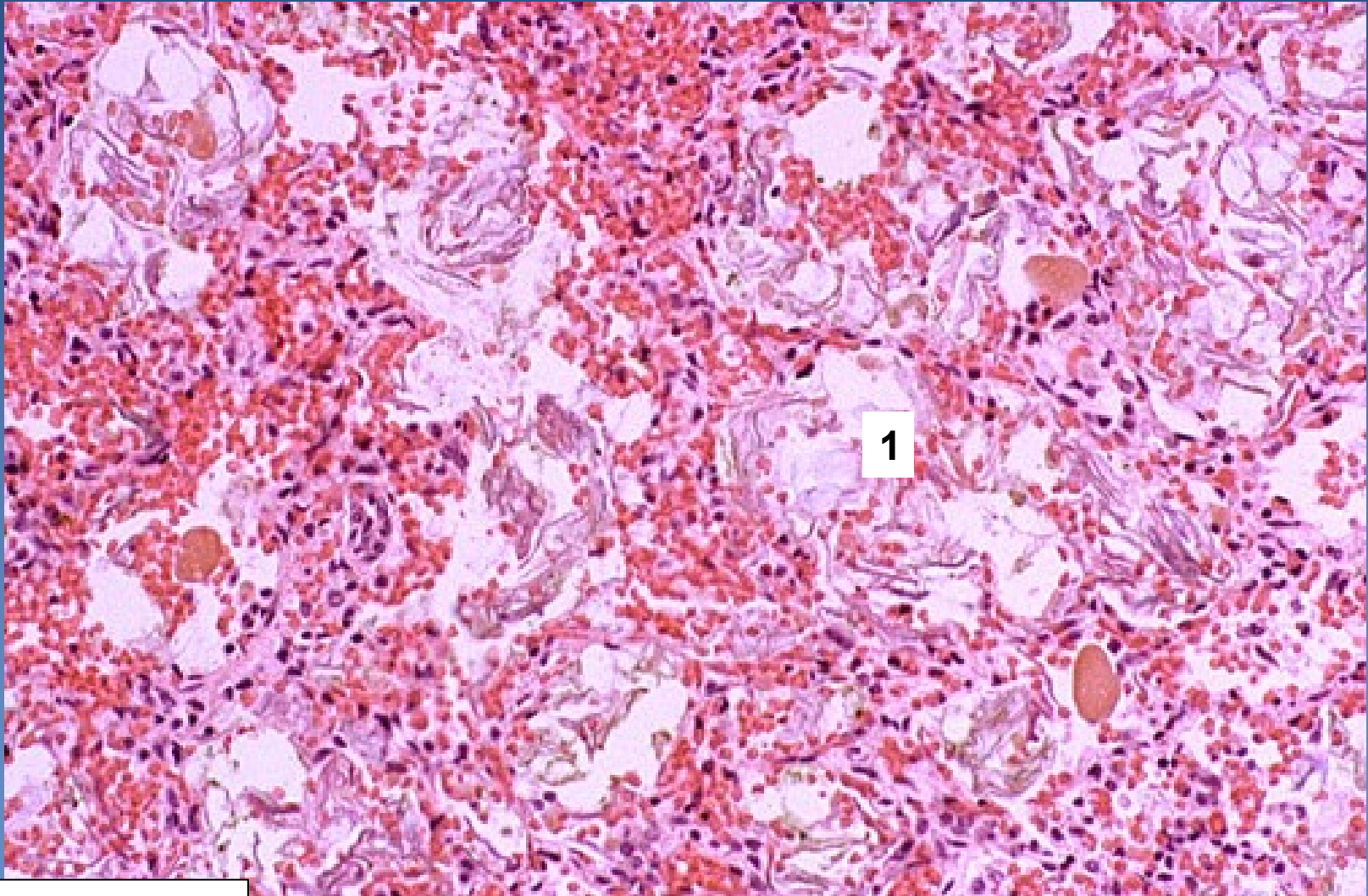
25. Hnisavá bronchopneumonie (abscedující)



1 Interalveolární septa

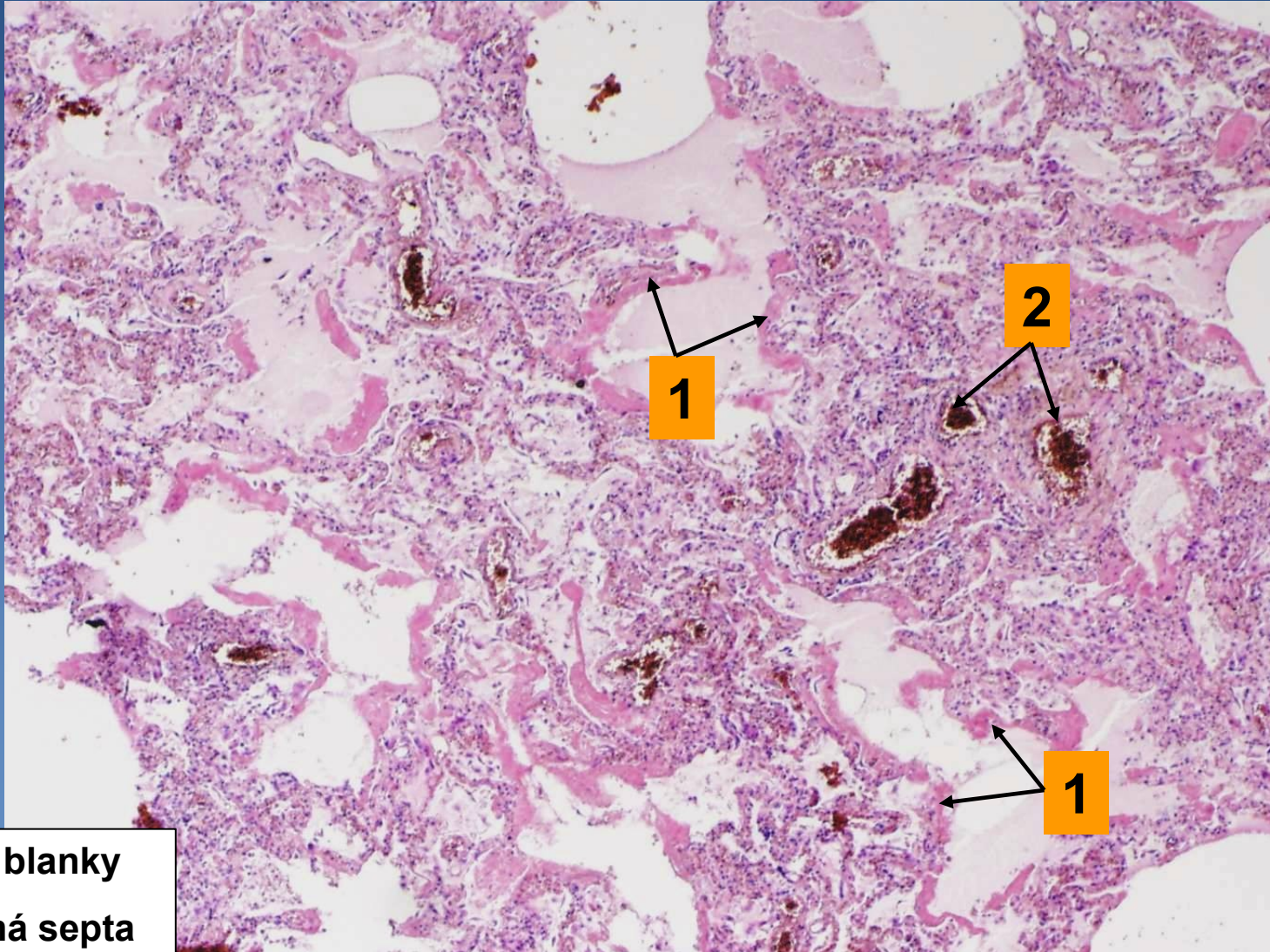
2 Struktury mikroabscesů vzniklé hnisavou kolikvací sept

26. Aspirace amniové tekutiny

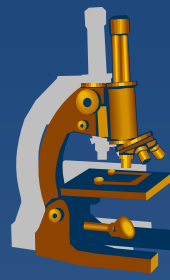


1 Šupiny vernixu

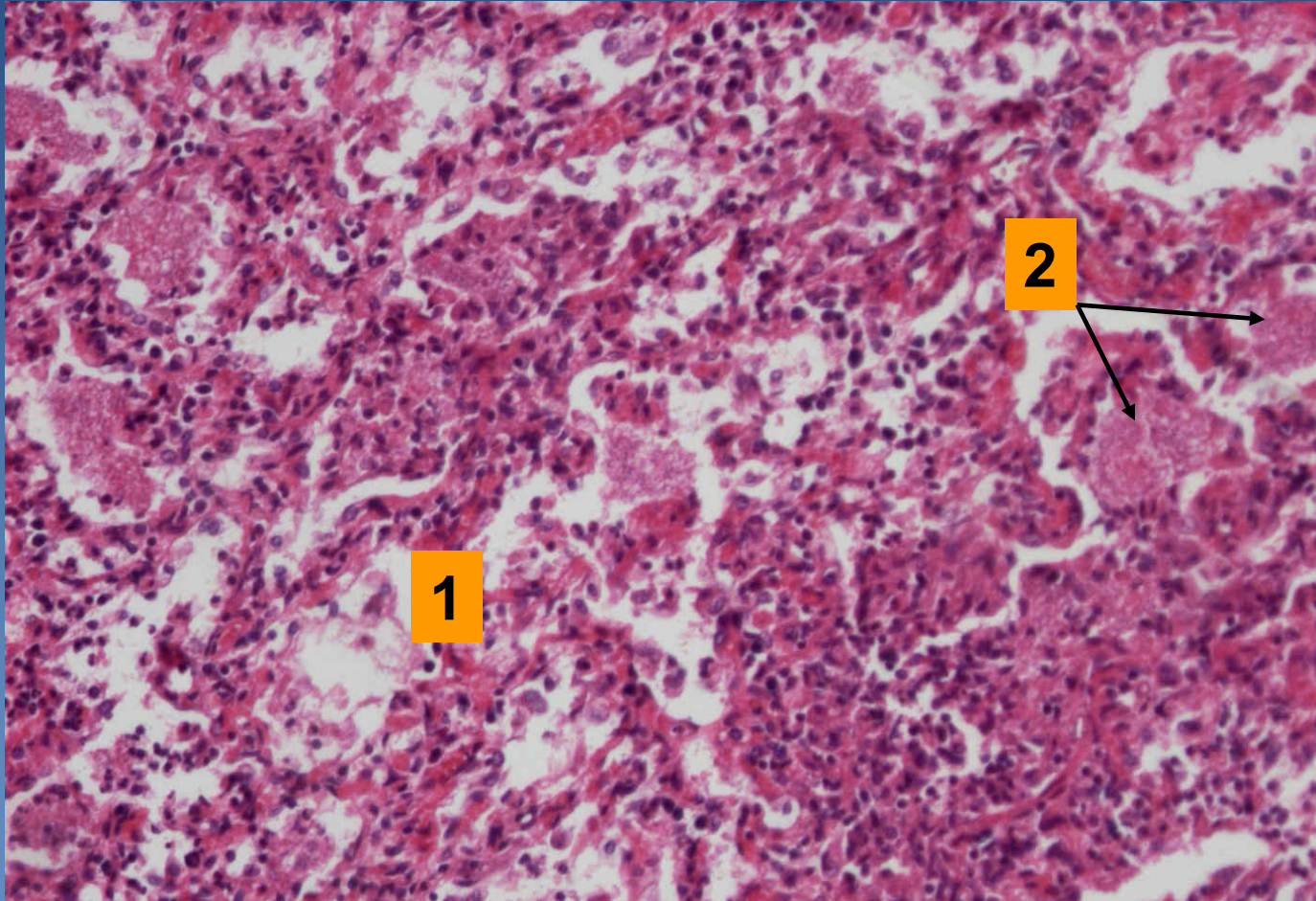
27. ARDS



1 Hyalinní blanky
2 Překrvená septa



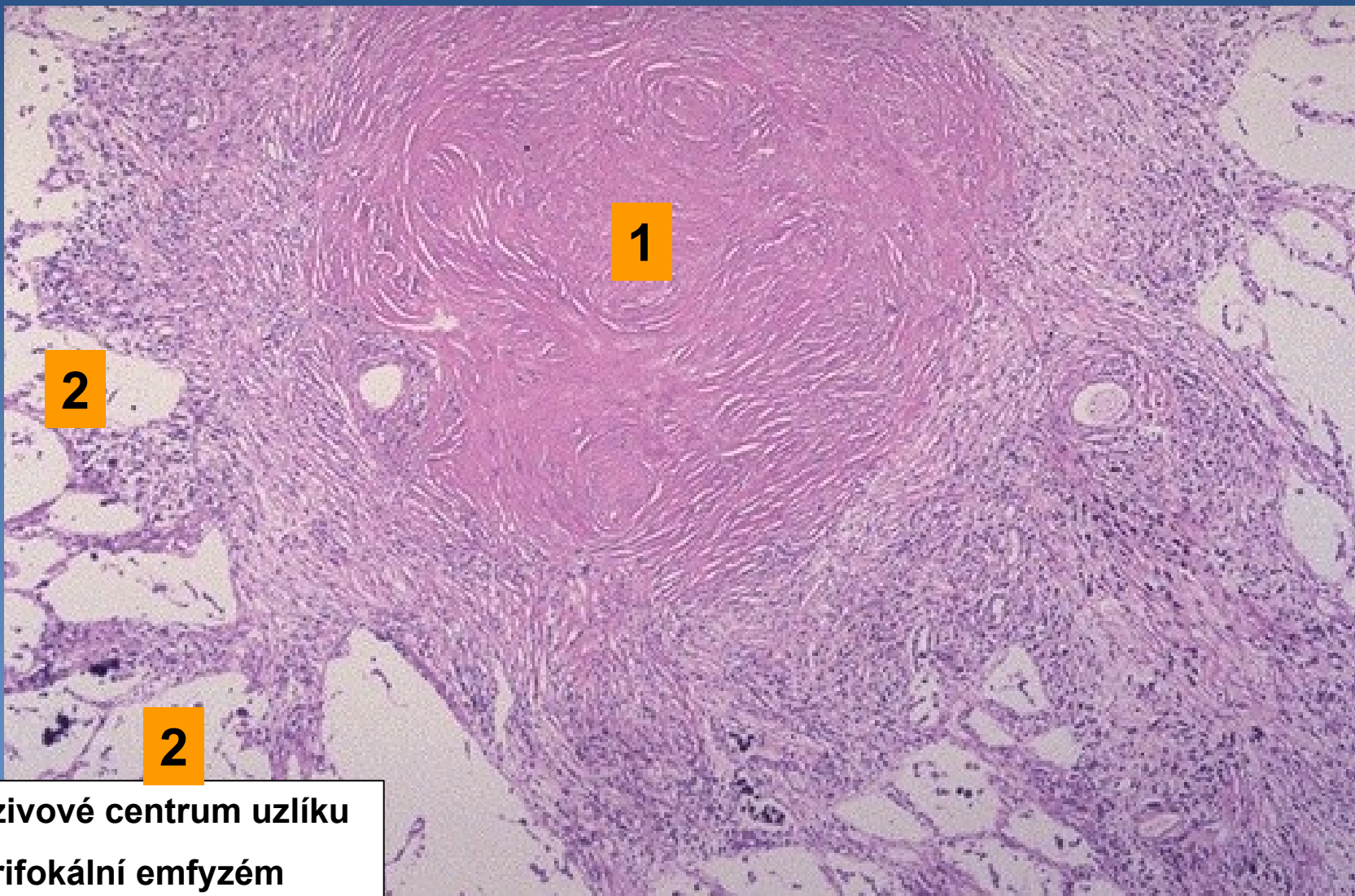
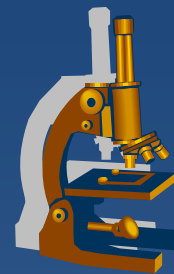
28. Intersticiální pneumonie pneumocystová



1 Interalveolární septa prostoupená lymfoplazmocelulárním infiltrátem

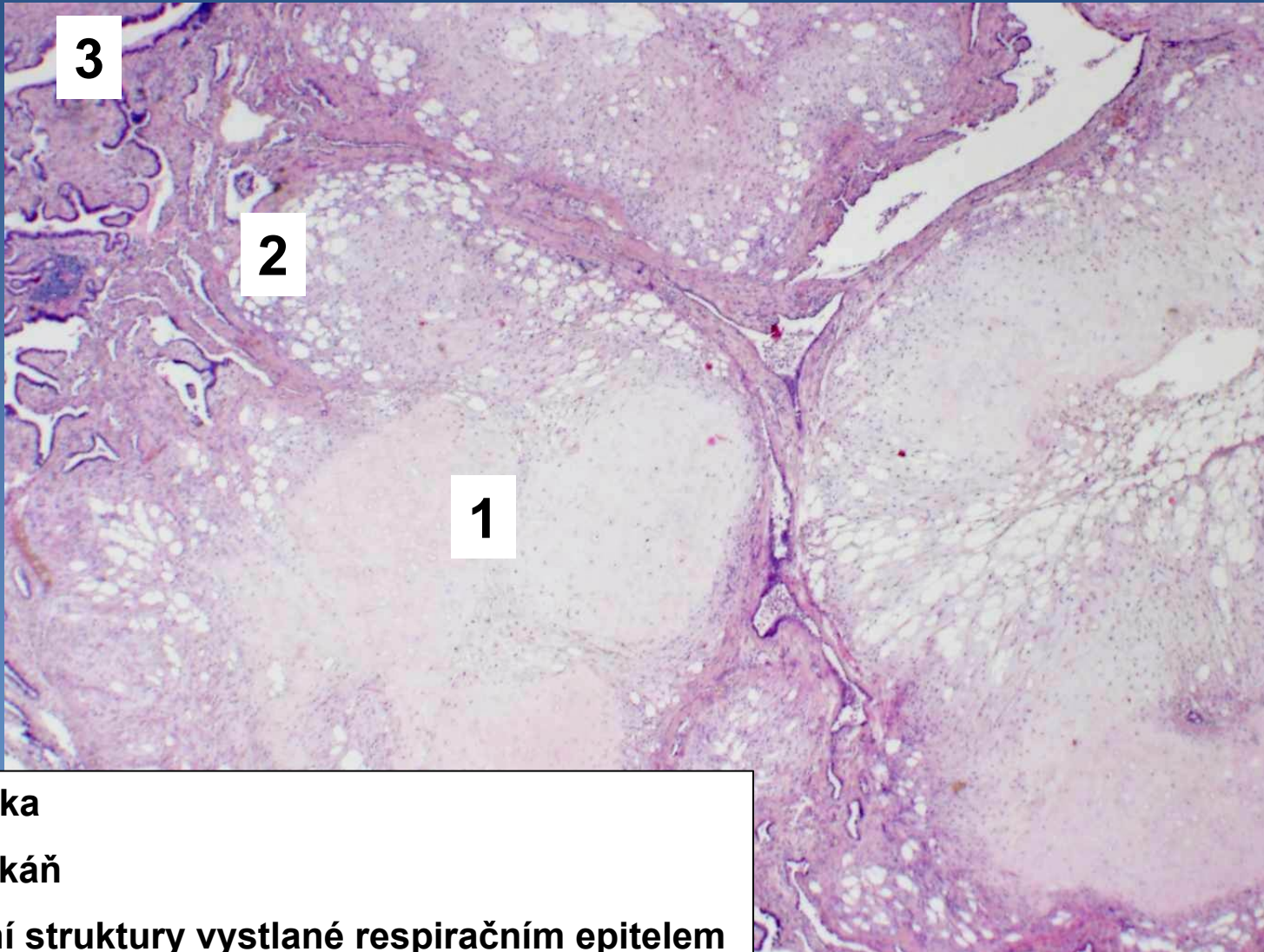
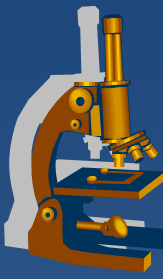
2 Pěnité hmoty intraalveolárně

29. *Silikóza plic*



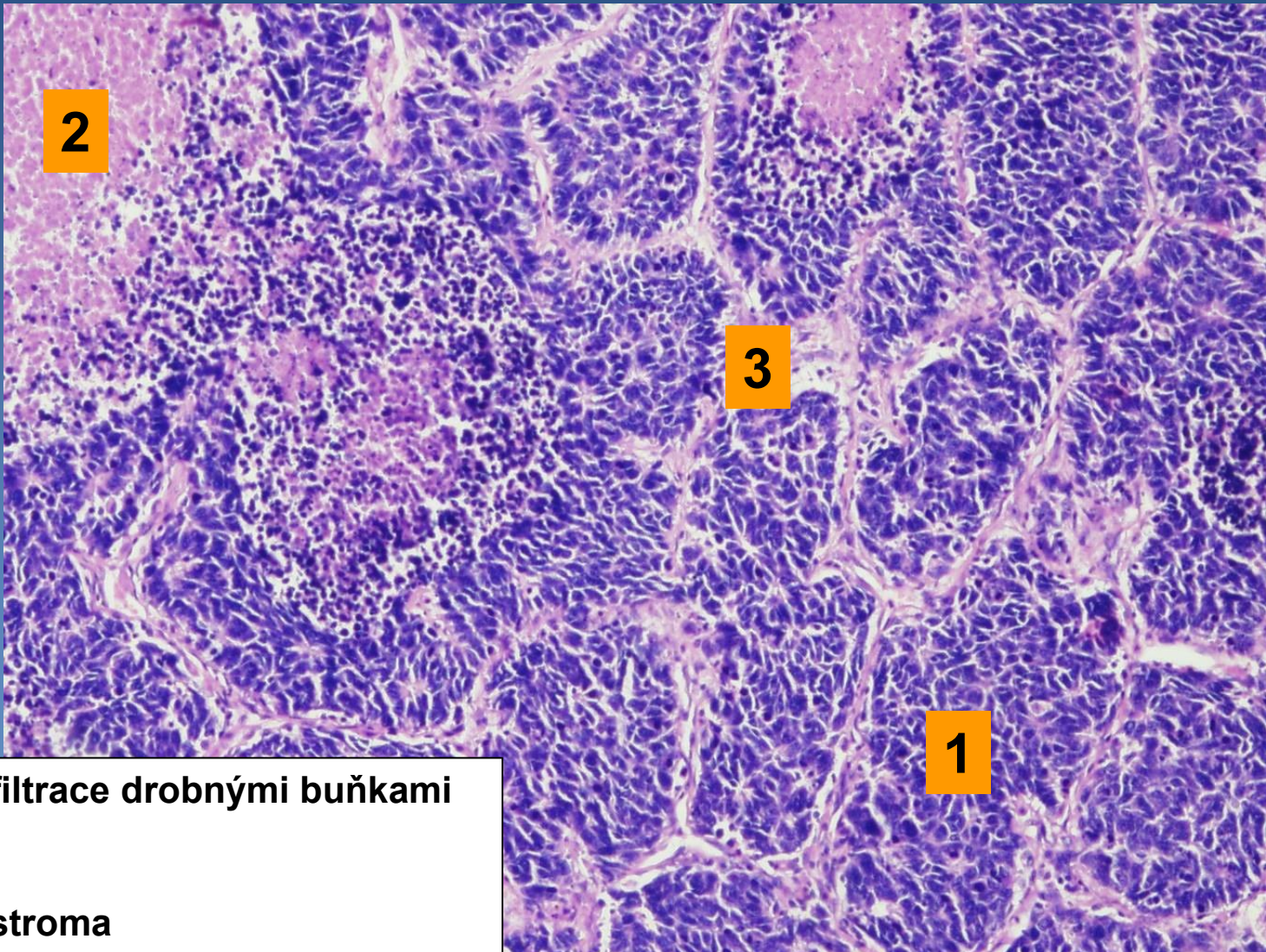
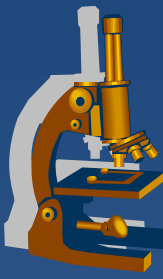
- 1 Vazivové centrum uzlíku
- 2 Perifokální emfyzém

30. Chondrohamartom

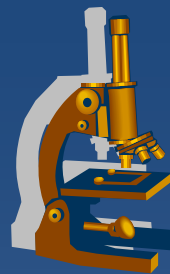


- 1 Chrupavka
- 2 Tuková tkáň
- 3 Tubulární struktury vystlané respiračním epitelem

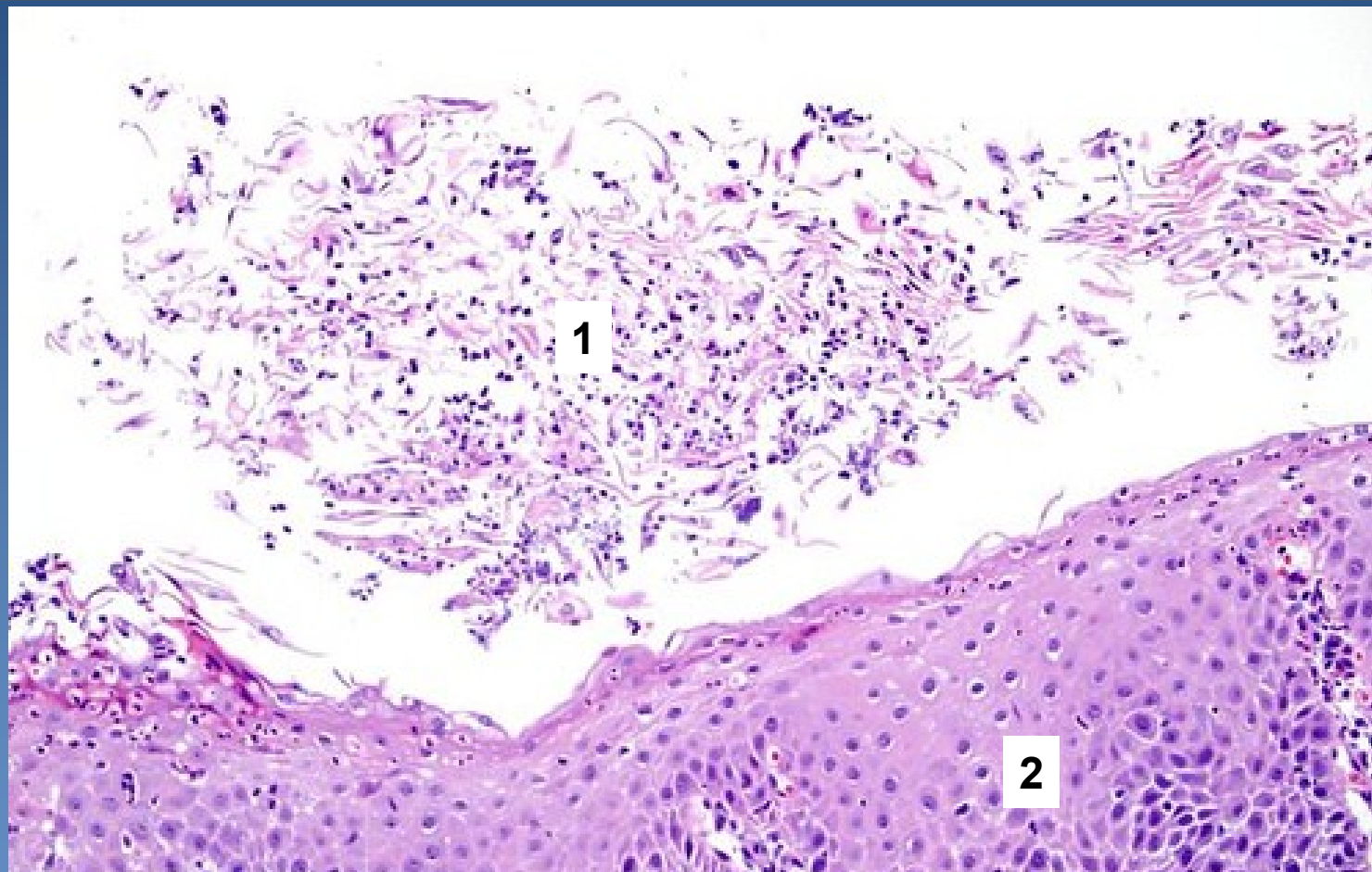
31. Malobuněčný karcinom plic



- 1 Solidní infiltrace drobnými buňkami
- 2 Nekróza
- 3 Vazivové stroma



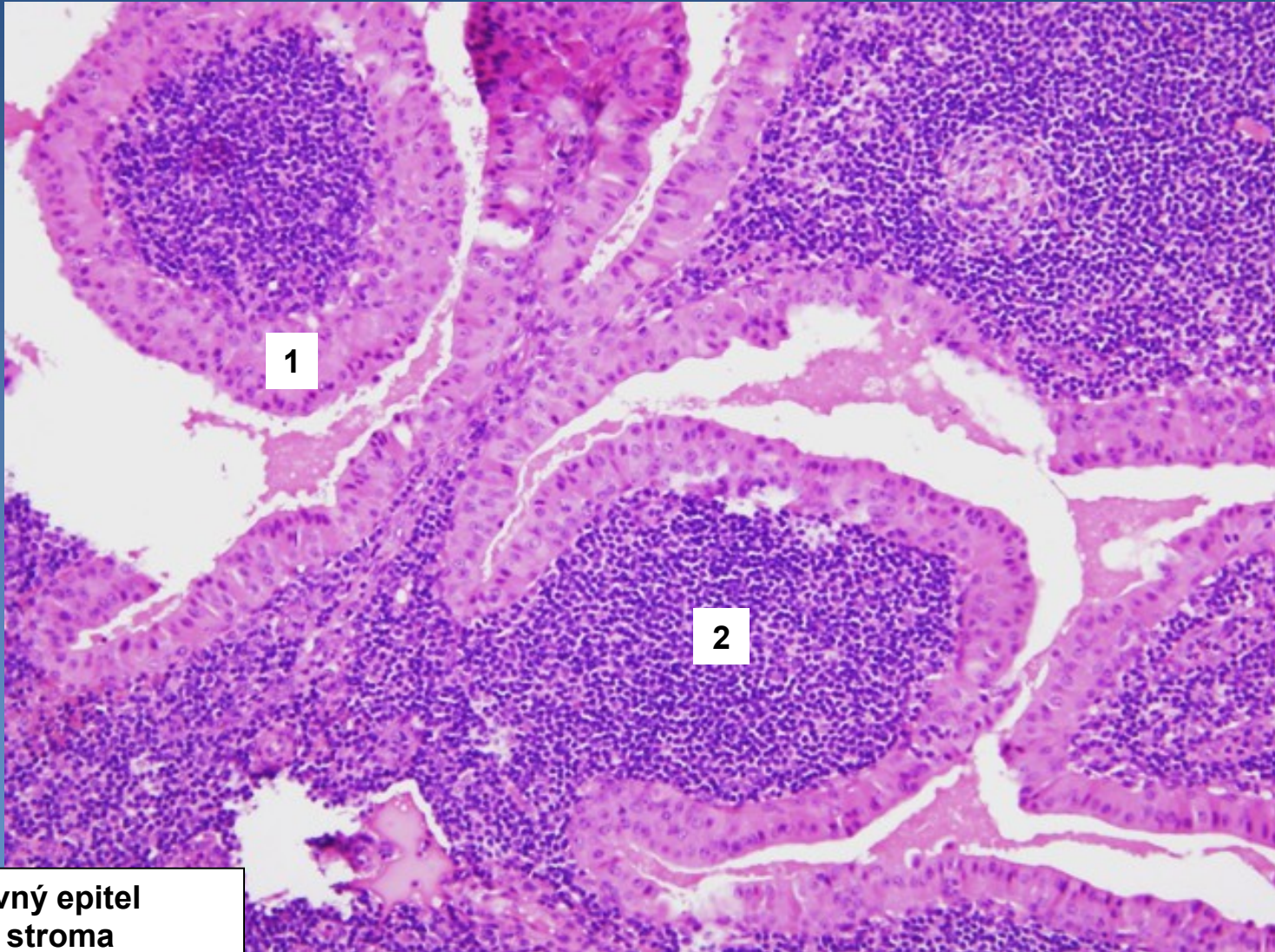
32. Mykotická ezofagitida



1 Povrchová nekrotická sliznice (smíšený zánětlivý infiltrát se spleť septovaných hyf)

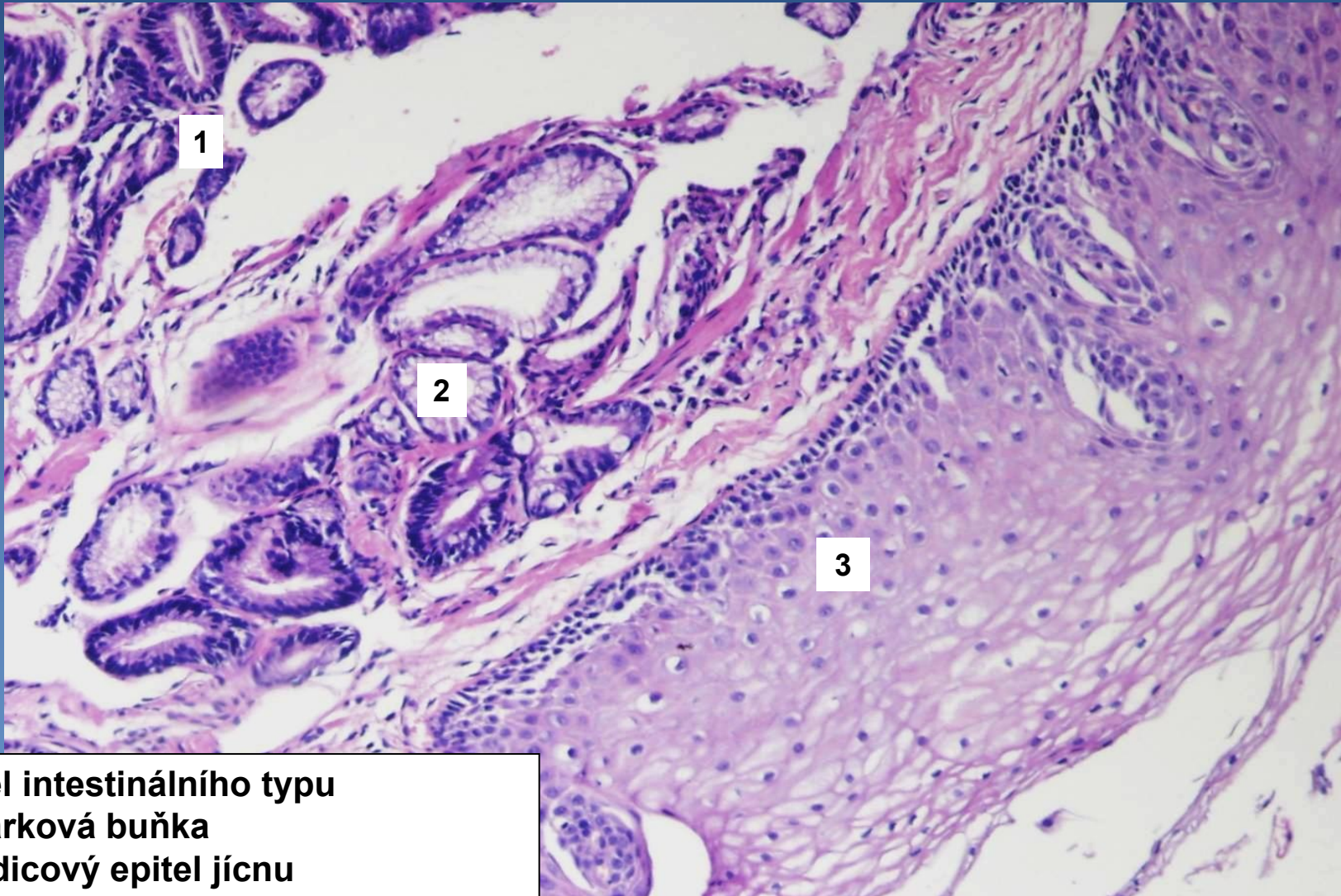
2 Vrstevnatý dlaždicový epitel jícnu

33. Warthinův tumor



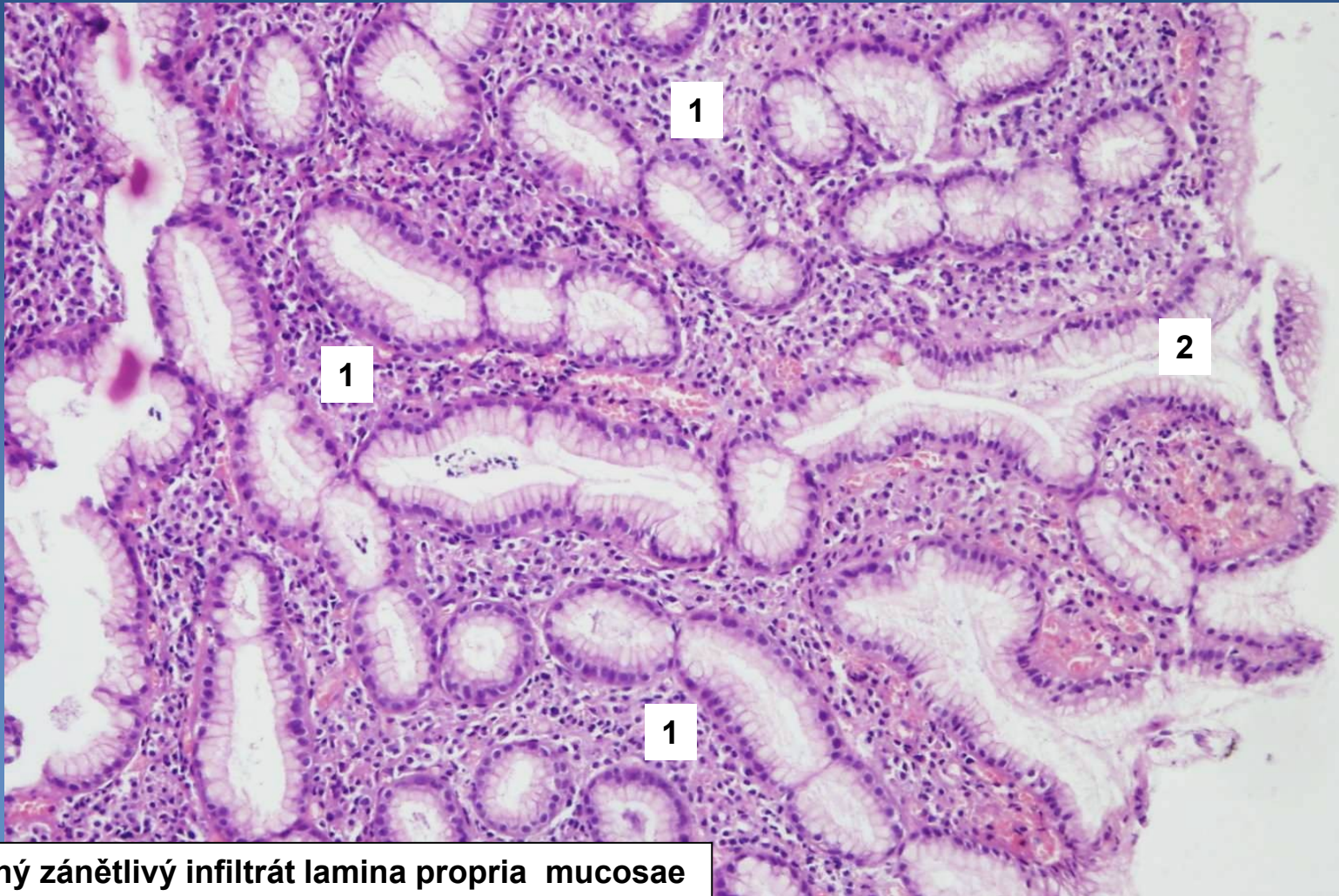
1 Dvojvrstevný epitel
2 Lymfoidní stroma

34. Barrettův jícn



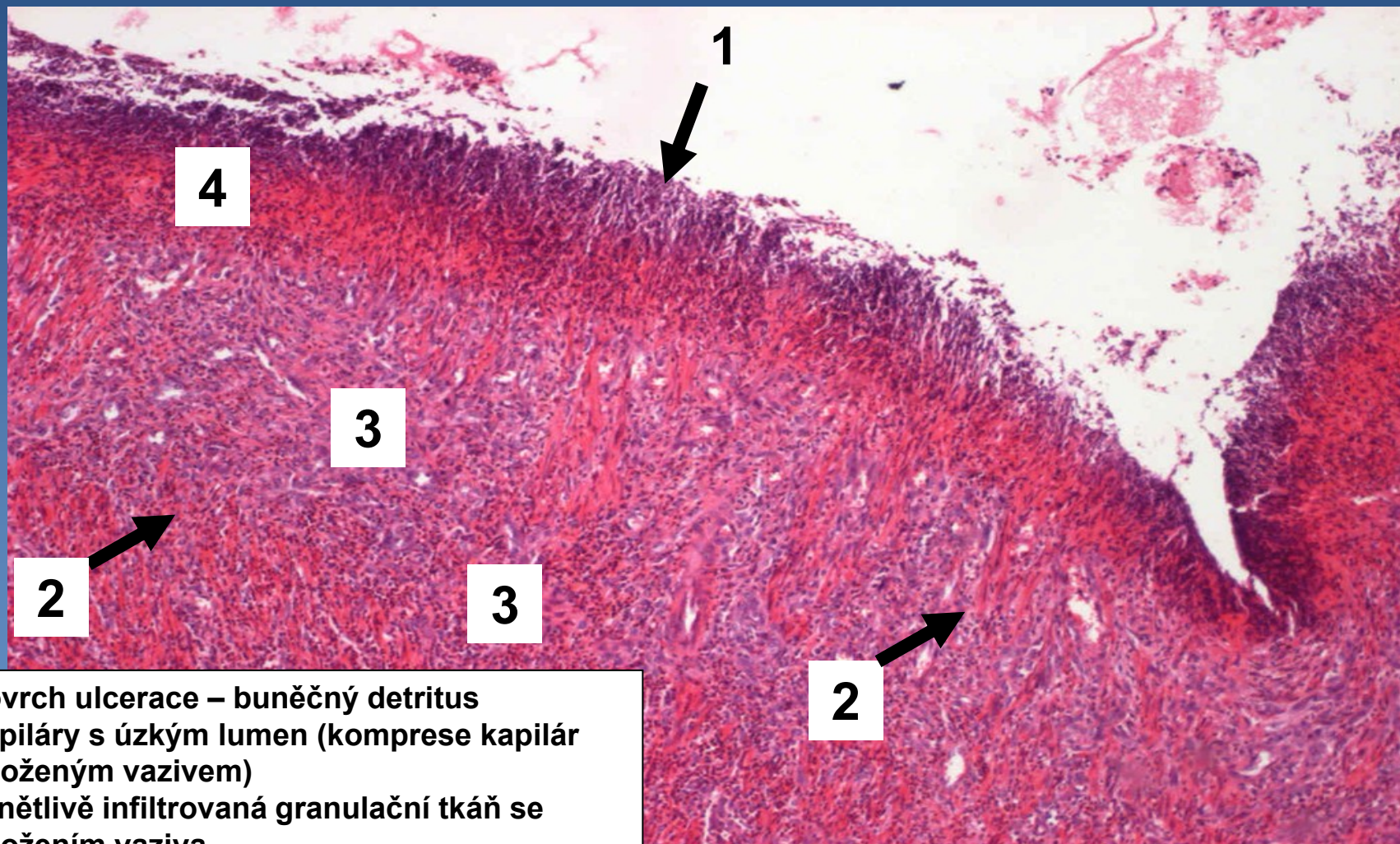

1 Epitel intestinálního typu
2 Pohárková buňka
3 Dlaždicový epitel jícnu

35. Gastritida chronická neatrofická, asociovaná s HP



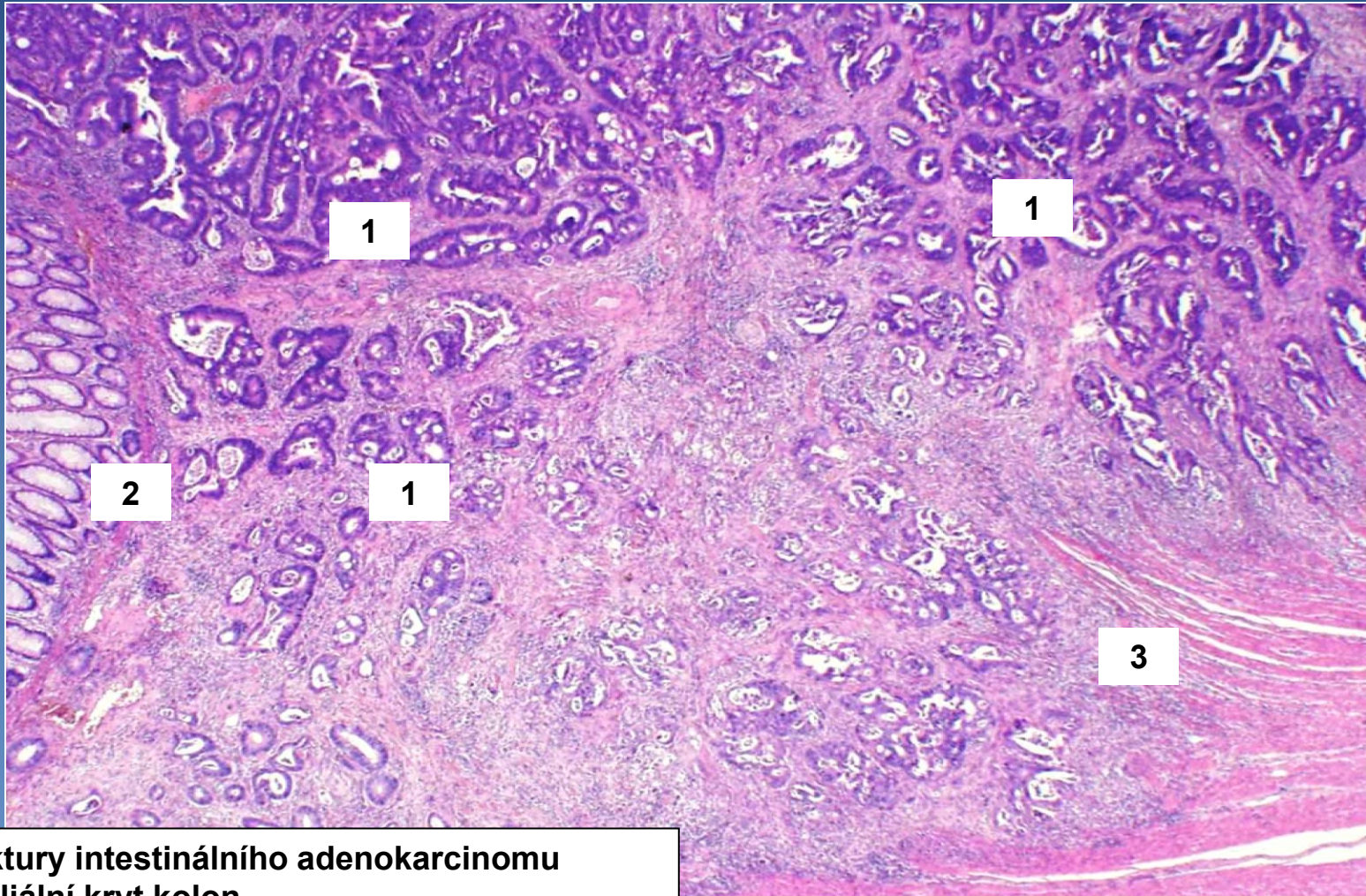
1 Smíšený zánětlivý infiltrát lamina propria mucosae
2 Žaludeční jamka

36. Chronický peptický vřed žaludku



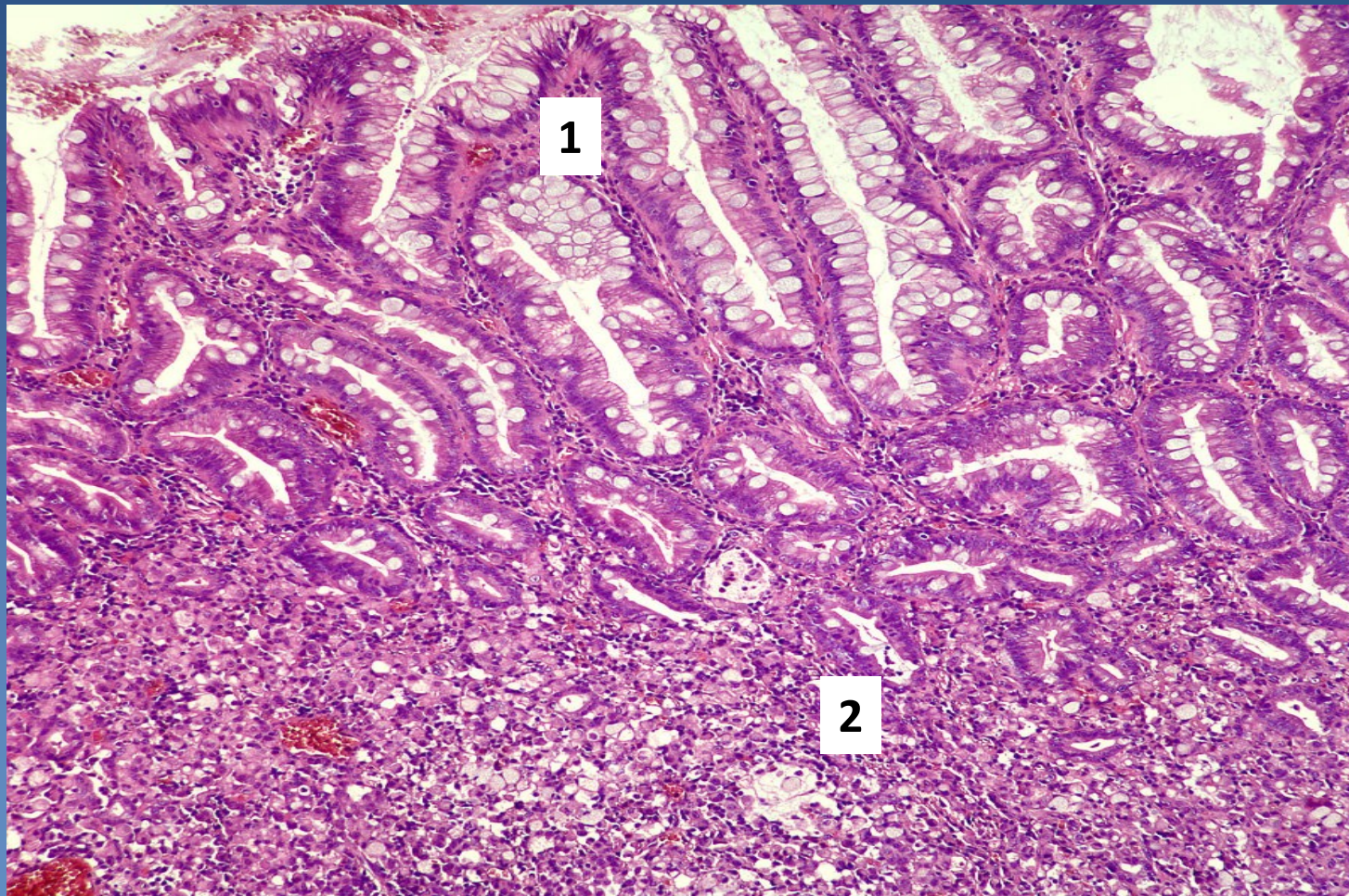
- 1 povrch ulcerace – buněčný detritus
- 2 kapiláry s úzkým lumen (komprese kapilár zmnoženým vazivem)
- 3 zánětlivě infiltrovaná granulační tkáň se zmnožením vaziva
- 4 fibrinoidní dystrofie vaziva

37. Adenokarcinom střeva (intestinální typ)



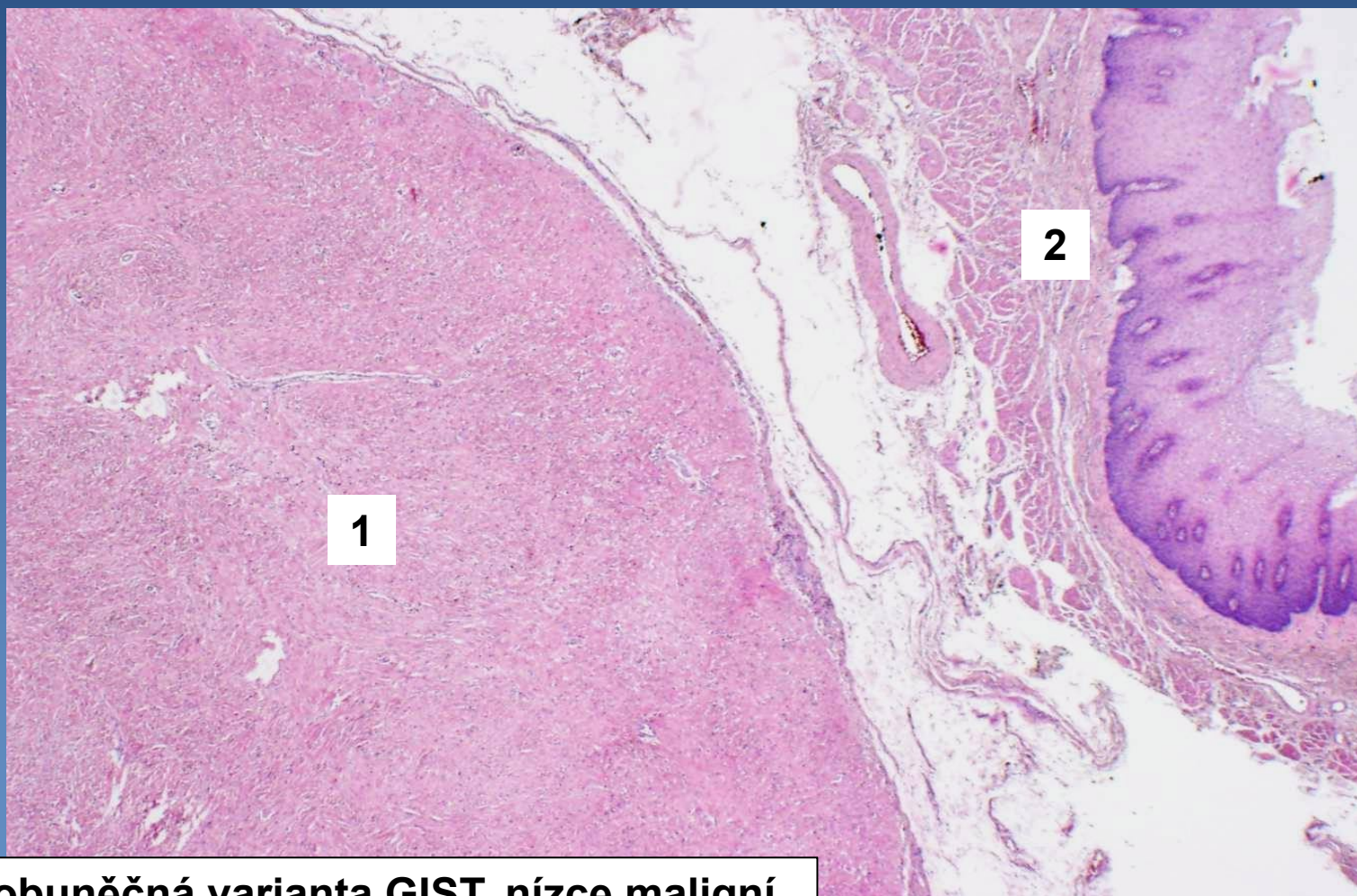
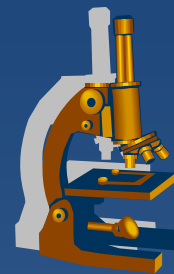
- 1 Struktury intestinálního adenokarcinomu
- 2 Epiteliální kryt kolon
- 3 Muscularis propria

38. Adenokarcinom žaludku z prstenčitých buněk



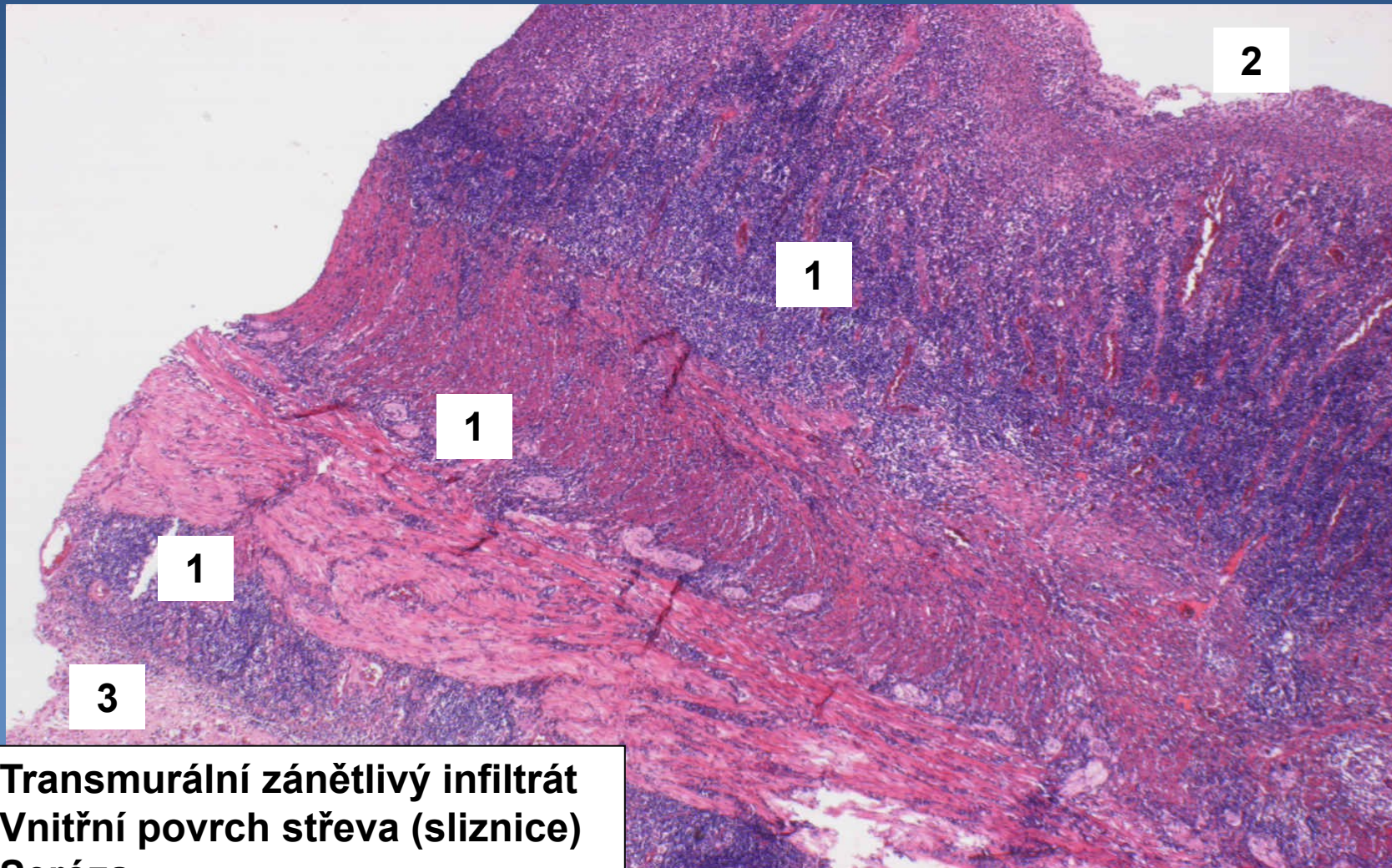
- 1 Sliznice s intestinální metaplazií
- 2 Difúzní infiltrace buňkami typu pečetního prstene

39. GIST



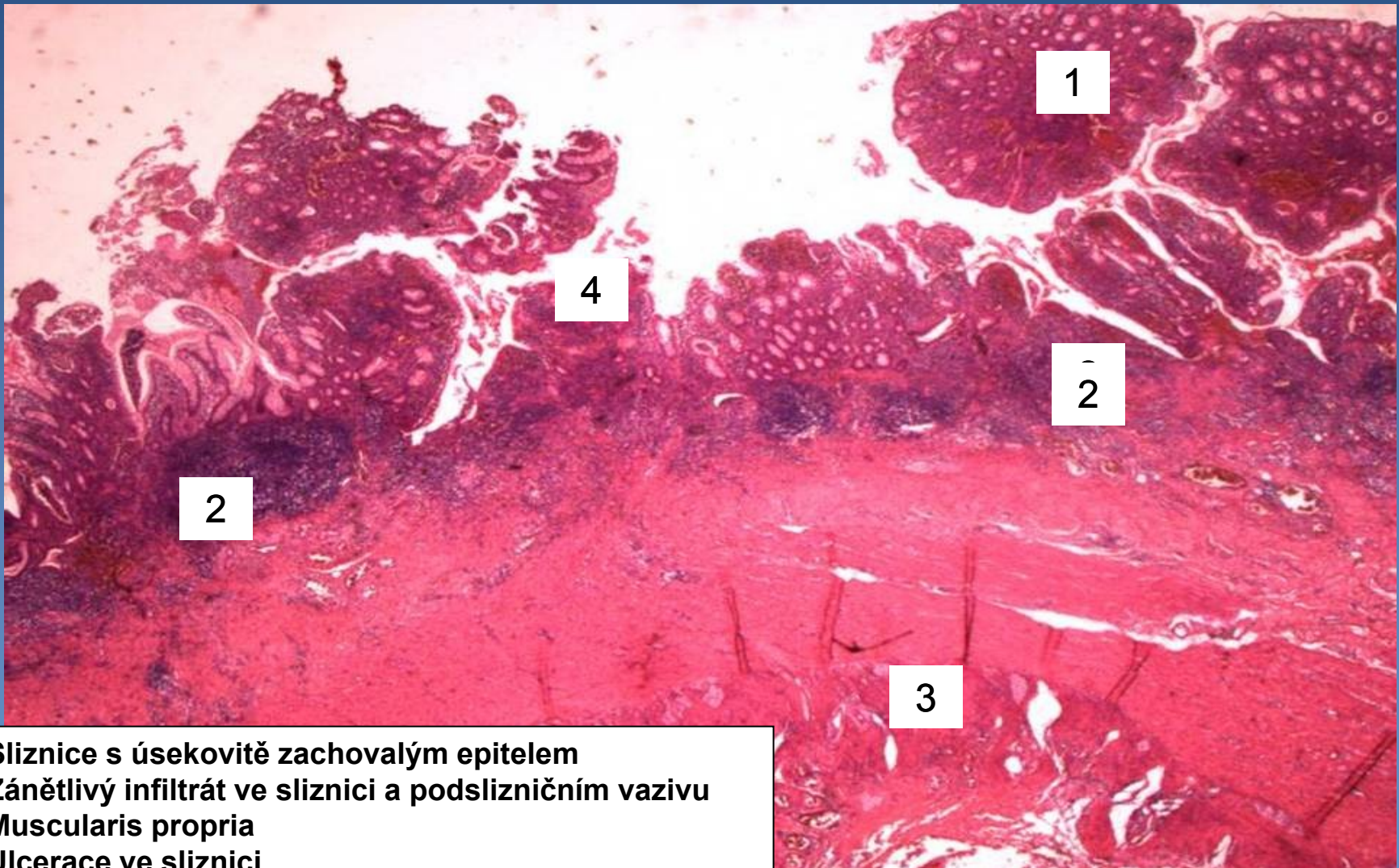
1 Vřetenobuněčná varianta GIST, nízké maligní
2 Stěna jícnu

40. M. Crohn



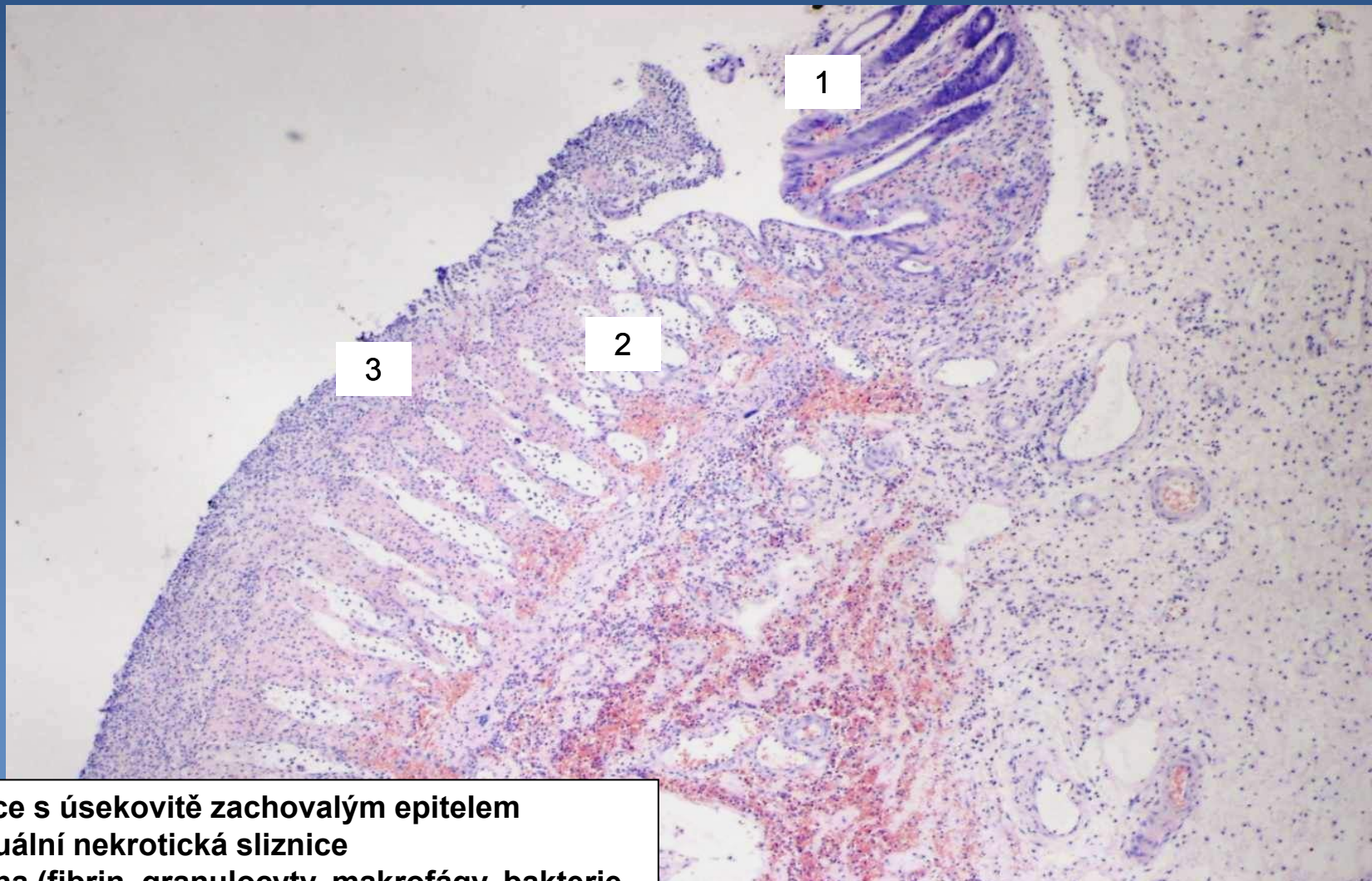
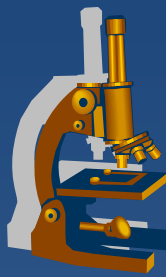
- 1 Transmurální zánětlivý infiltrát
- 2 Vnitřní povrch střeva (sliznice)
- 3 Seróza

41. Ulcerózní kolitida



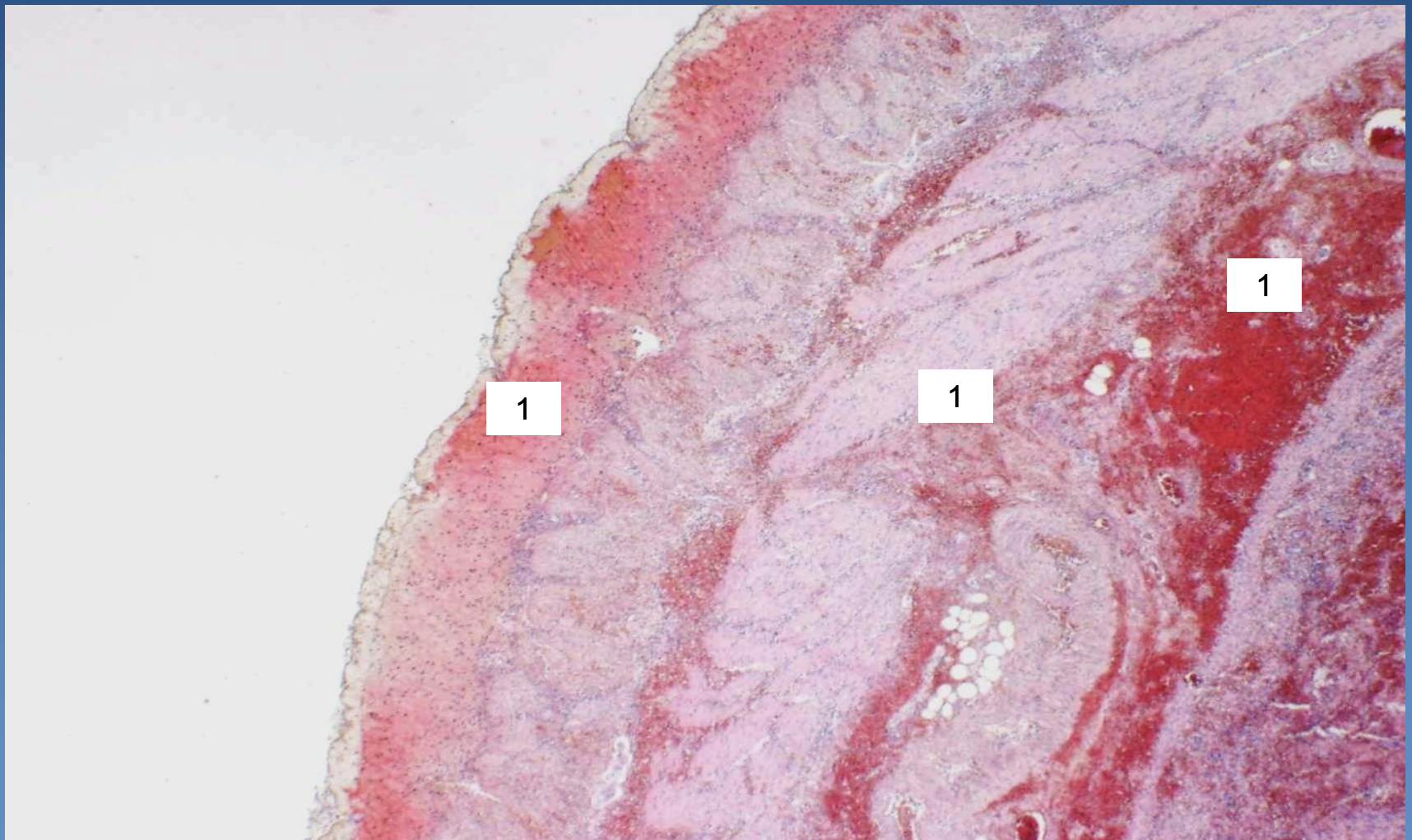
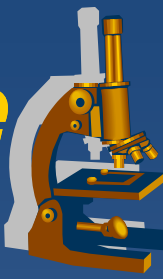- 1 Sliznice s úsekovitě zachovalým epitelem
- 2 Zánětlivý infiltrát ve sliznici a podslizniční vazivu
- 3 Muscularis propria
- 4 Ulcerace ve sliznici

42. Pseudomembranózní kolitida



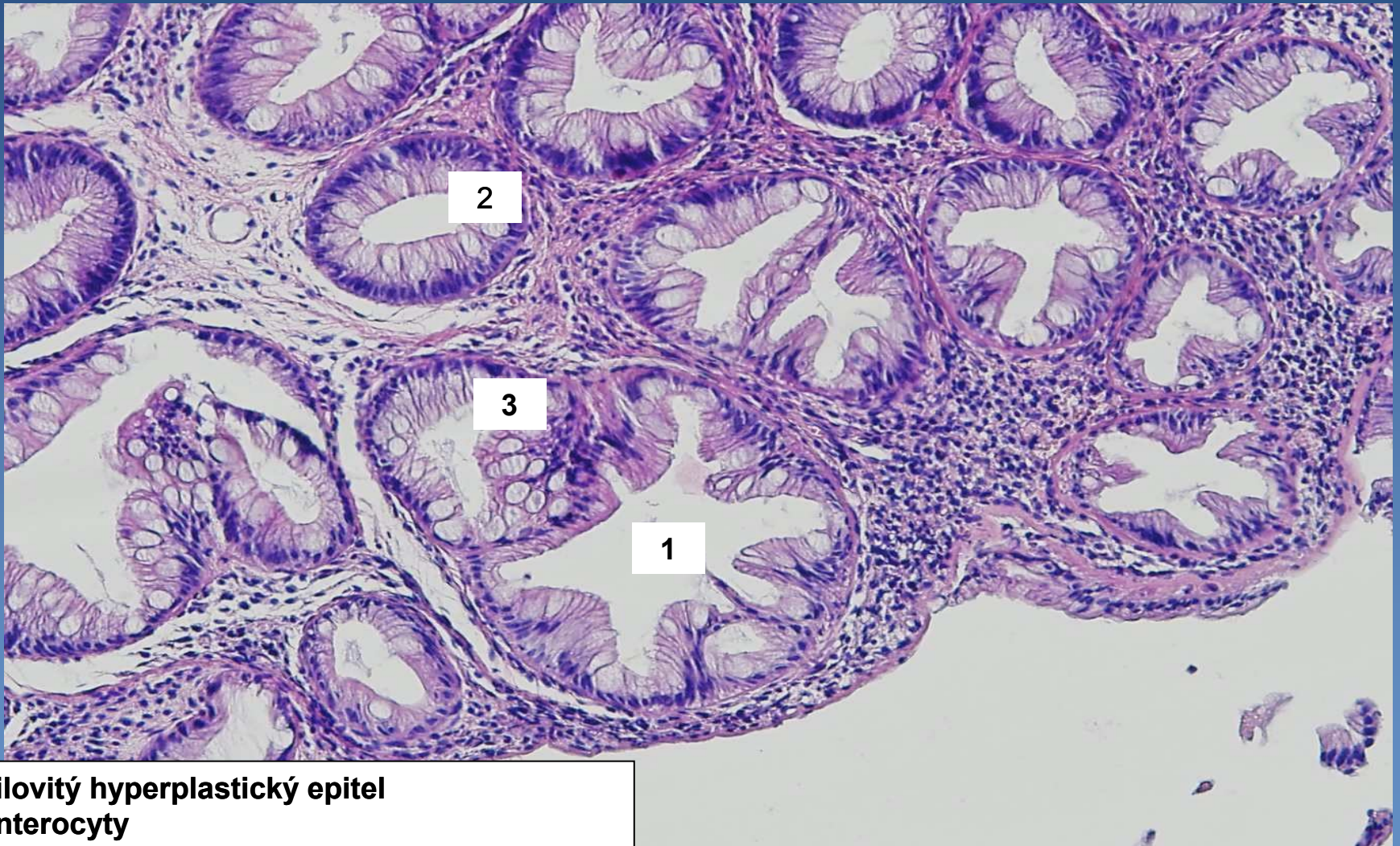
- 1 Sliznice s úsekovitě zachovalým epitelem
- 2 Reziduální nekrotická sliznice
- 3 Pablána (fibrin, granulocyty, makrofágy, bakterie)

43. Hemoragická infarzace střeva



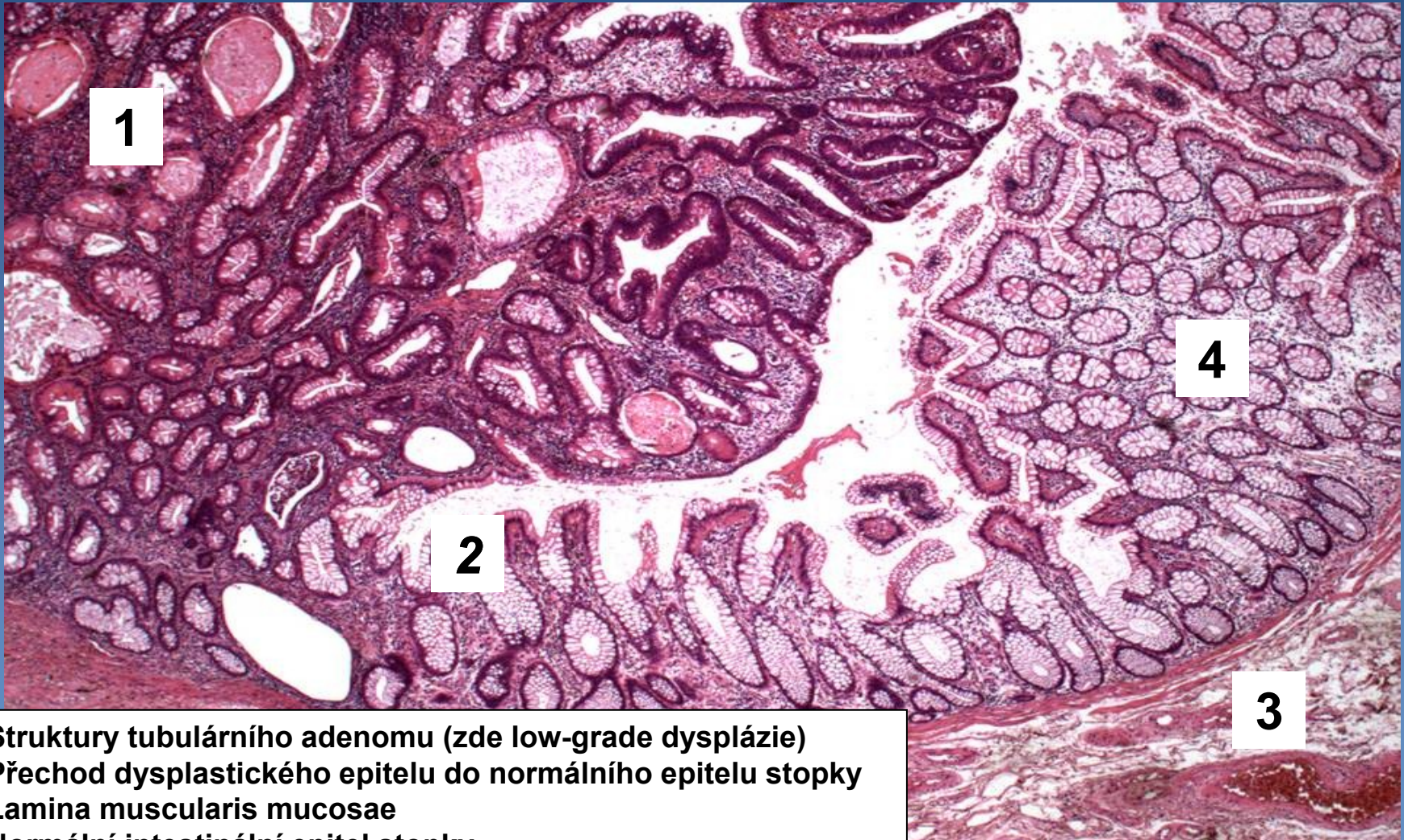
1 Kompletní transmurní hemoragická nekróza střeva

44. Hyperplastický polyp tlustého střeva



- 1 Pilovitý hyperplastický epitel
- 2 Enterocyty
- 3 Pohárkové buňky

45. Tubulární adenom tlustého střeva s high-grade epiteliální dysplázií



1

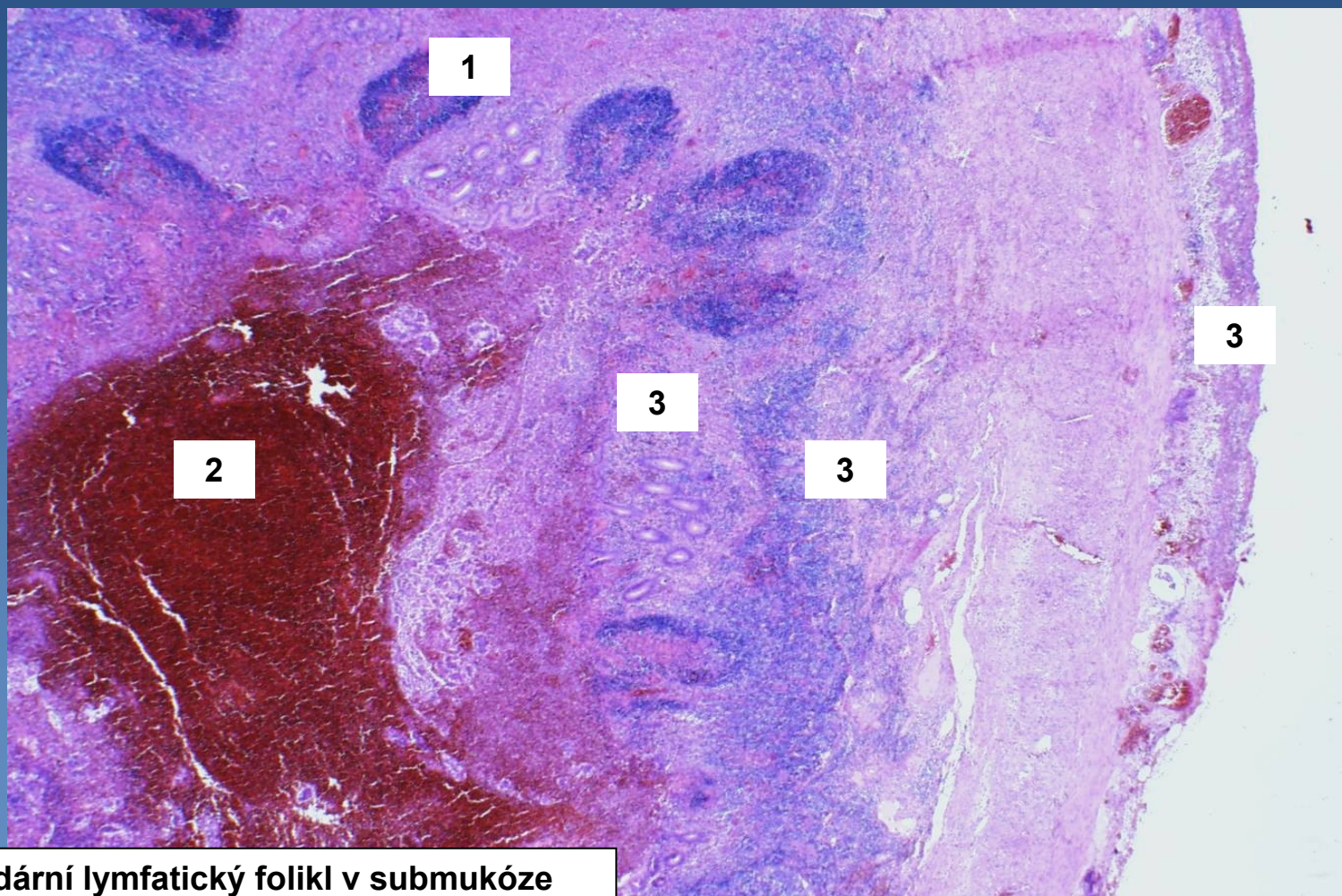
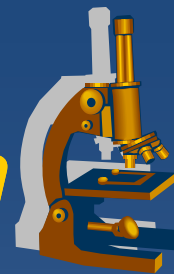
2

4

3

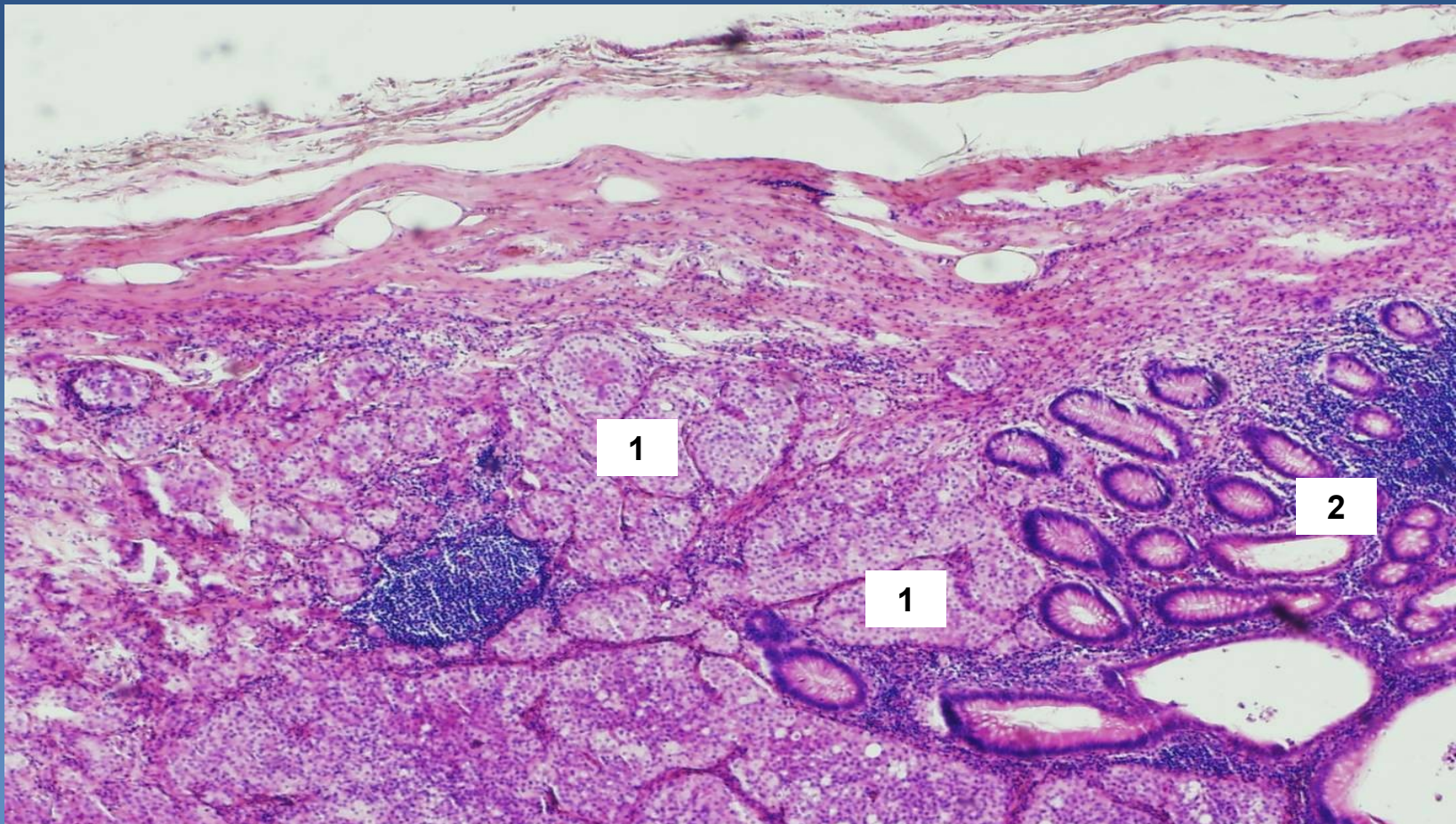
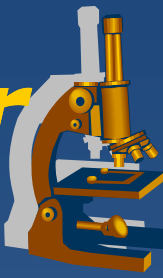- 1 Struktury tubulárního adenomu (zde low-grade dysplázie)
- 2 Přejchod dysplastického epitelu do normálního epitelu stopy
- 3 Lamina muscularis mucosae
- 4 Normální intestinální epitel stopy

46. Flegmonózní apendicitida



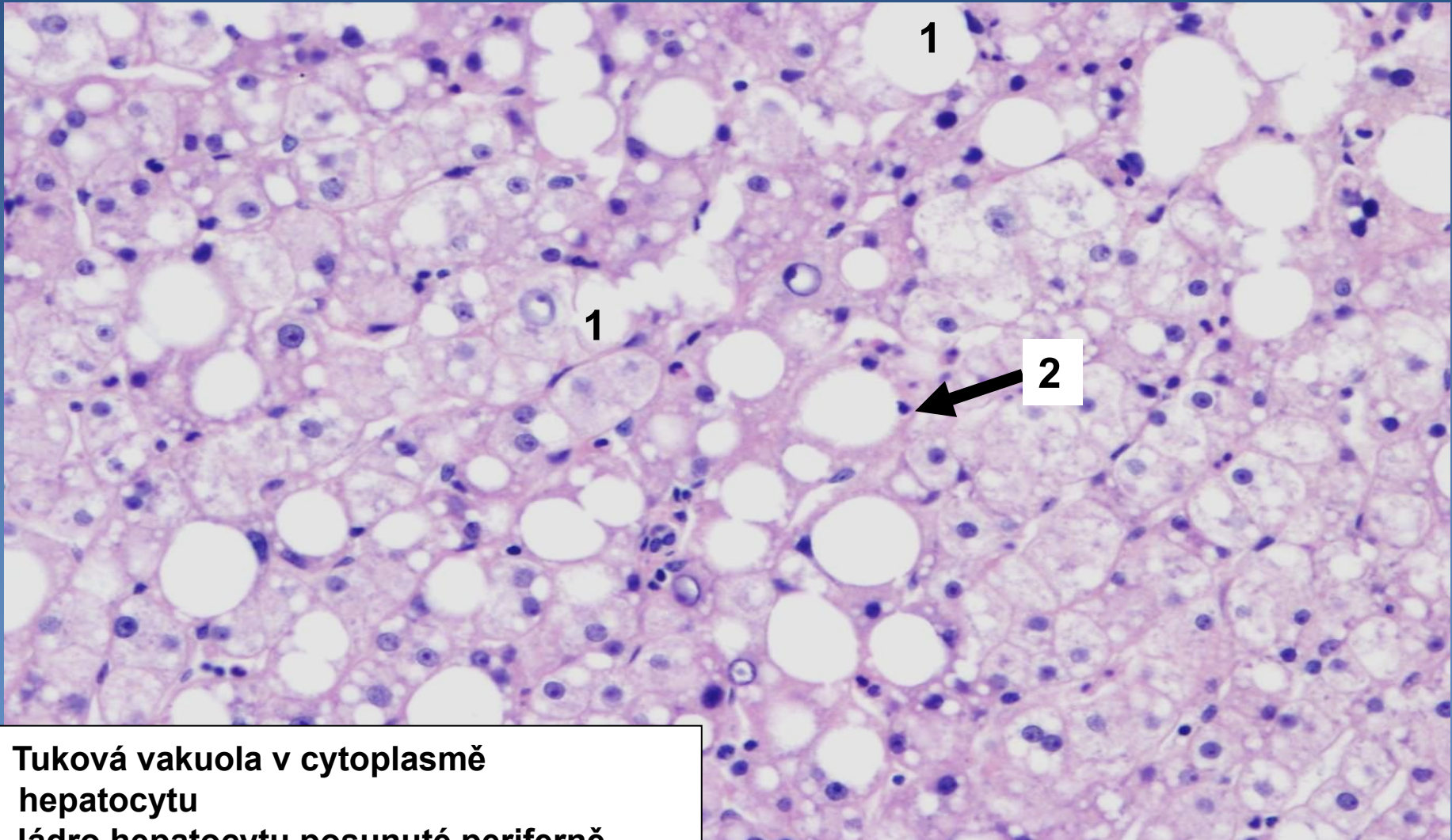
- 1 Sekundární lymfatický foliкул v submukóze
- 2 Prokrvácené lumen apendixu
- 3 Zánětlivá infiltrace ve stěně

47. Neuroendokrinní tumor - karcinoid appendixu



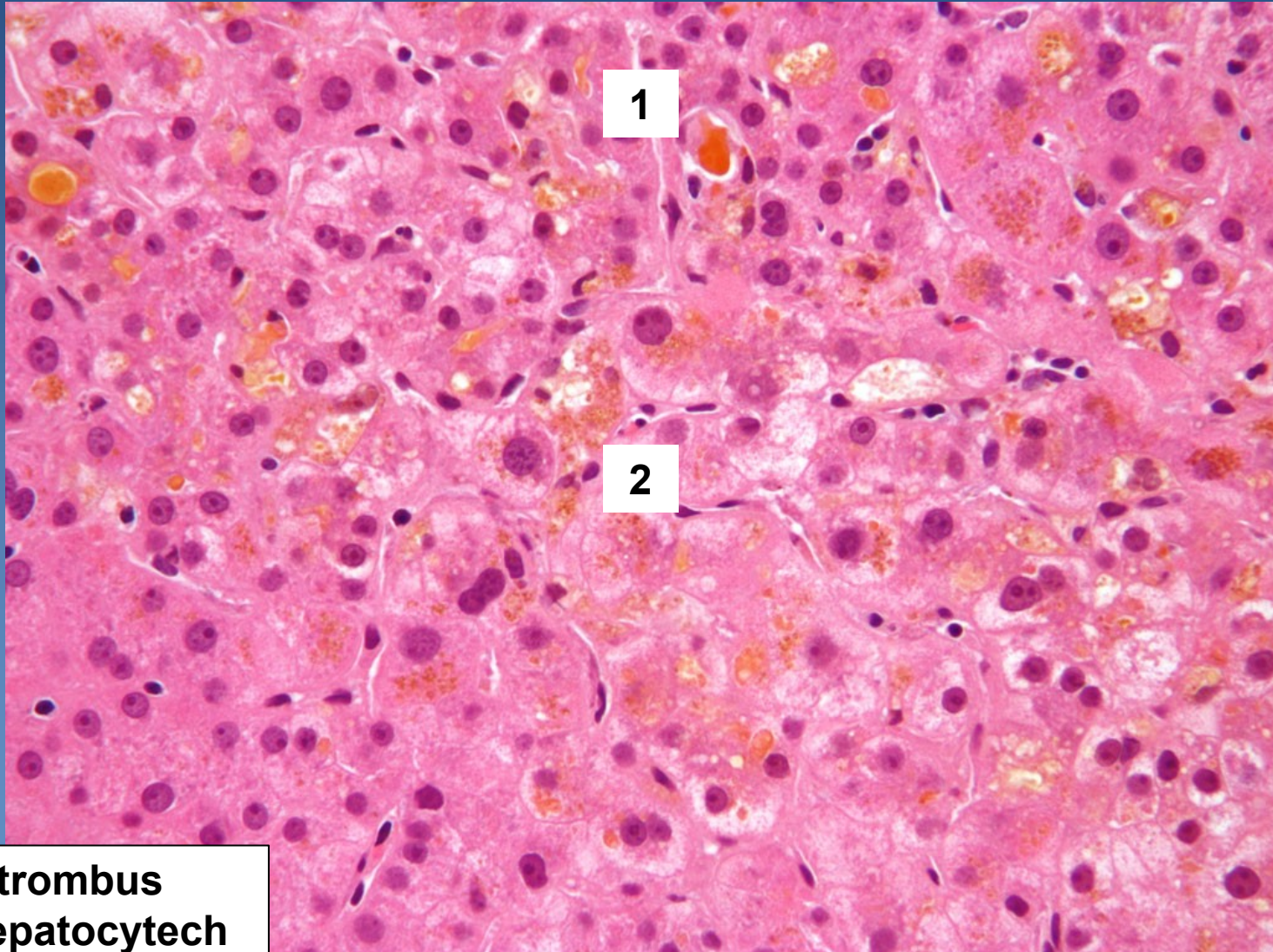
- 1 Trabekulární či glandulární struktury nádorových buněk s kulatými/oválnými jádry a světlou cytoplazmou
2 Sliznice appendixu

48. Steatóza jater



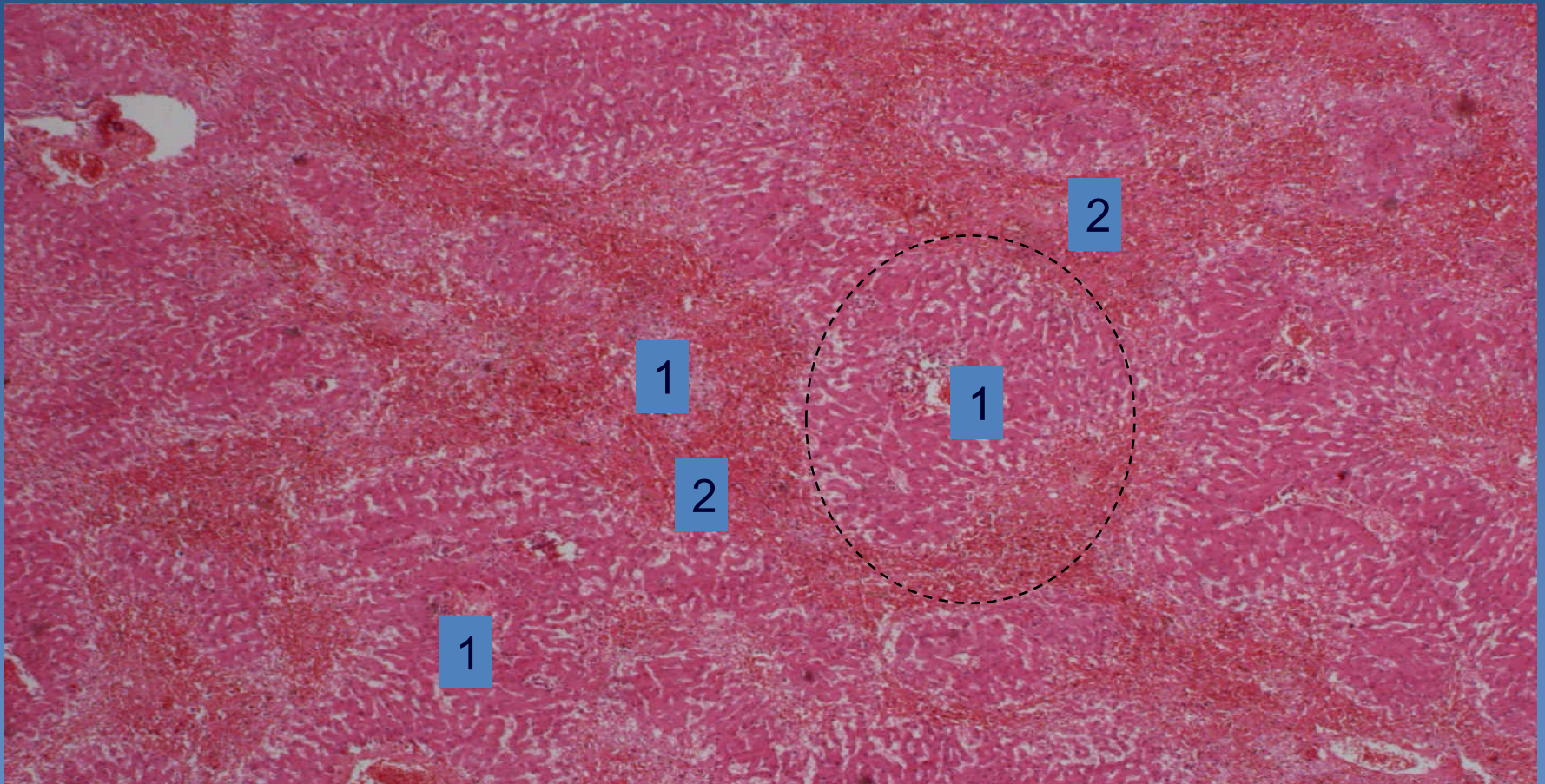
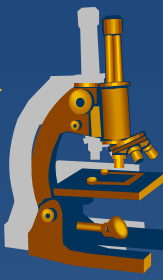- 1 Tuková vakuola v cytoplasmě hepatocytu
- 2 Jádro hepatocytu posunuté periferně

49. Cholestáza jater (při obstrukčním ikteru)



1 Žlučový trombus
2 Žluč v hepatocytech

50. Chronická venostáza v játrech

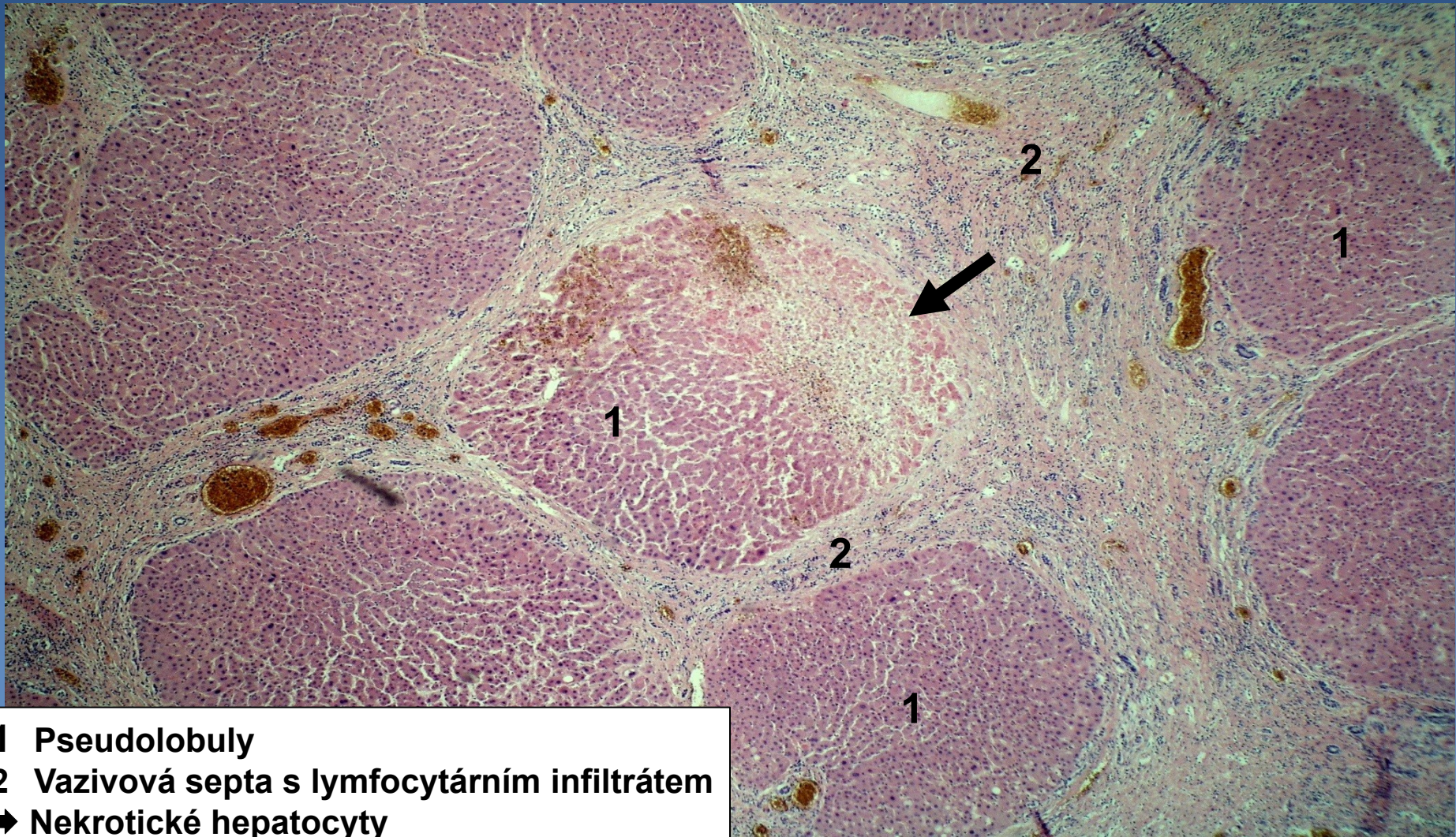
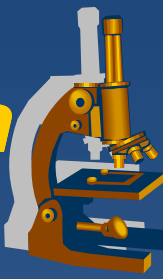

1 Portobilia

2 Cesty městnání (překrvené oblasti s nekrózou hepatocytů)

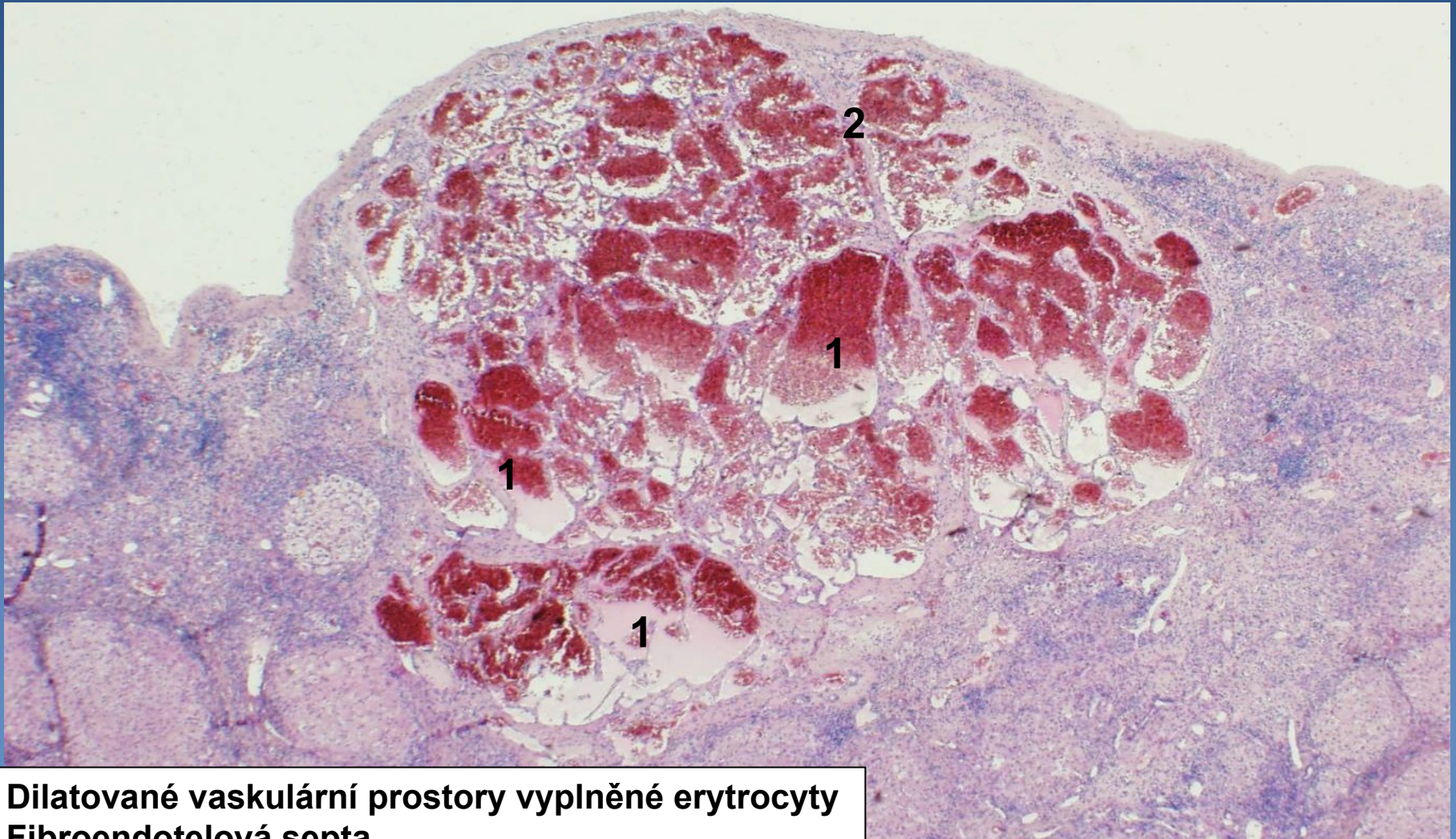
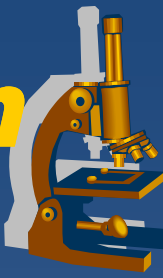Přerušovaná čára: pseudolobulus vzniklý ze zbytků 3 lobulů, v centru portobilium

51. Cirhóza (Chronická hepatitida aktivní ve stadiu cirhózy)



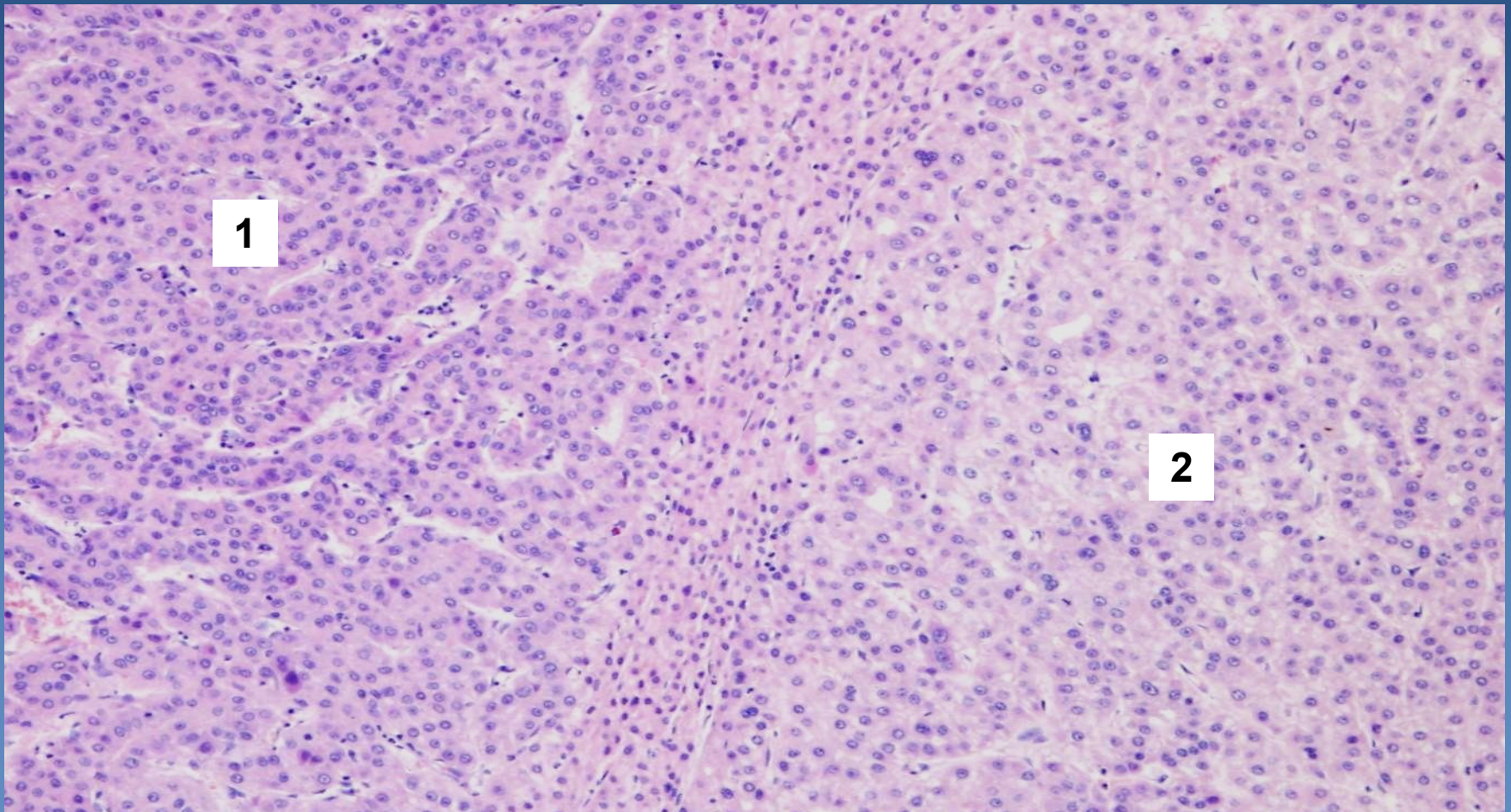
- 1 Pseudolobuly
- 2 Vazivová septa s lymfocytárním infiltrátem
- ➔ Nekrotické hepatocyty

52. Kavernózní hemangiom jater



- 1 Dilatované vaskulární prostory vyplněné erytrocyty
- 2 Fibroendotelová septa

53. Hepatocelulární karcinom



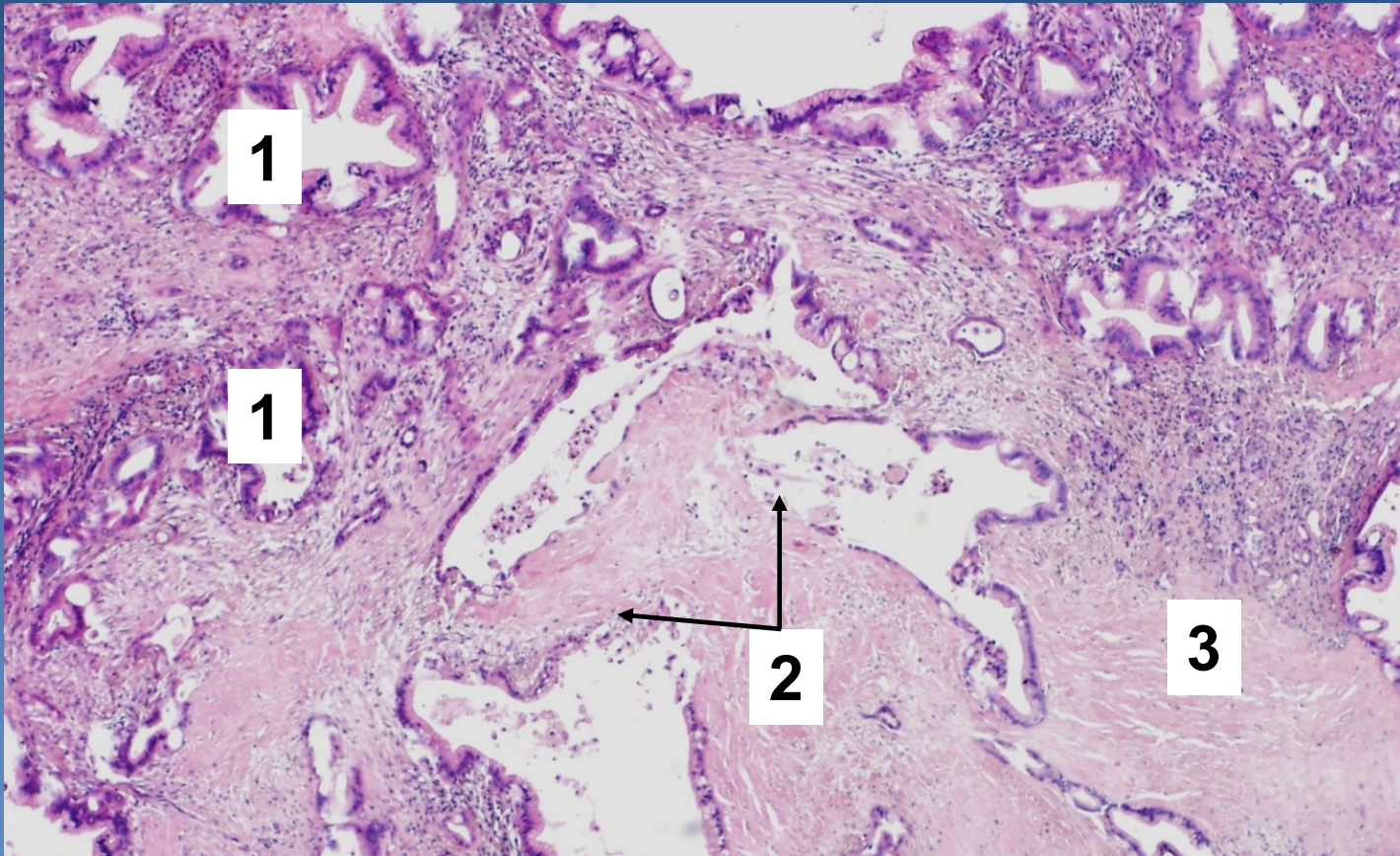
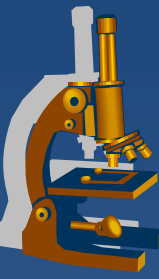
1

2

1 Nepostižený jaterní parenchym

2 Buňky hepatocelulárního karcinomu – nápadně světlejší, trabekulární, atypie, mitózy

54. Duktální adenokarcinom pankreatu

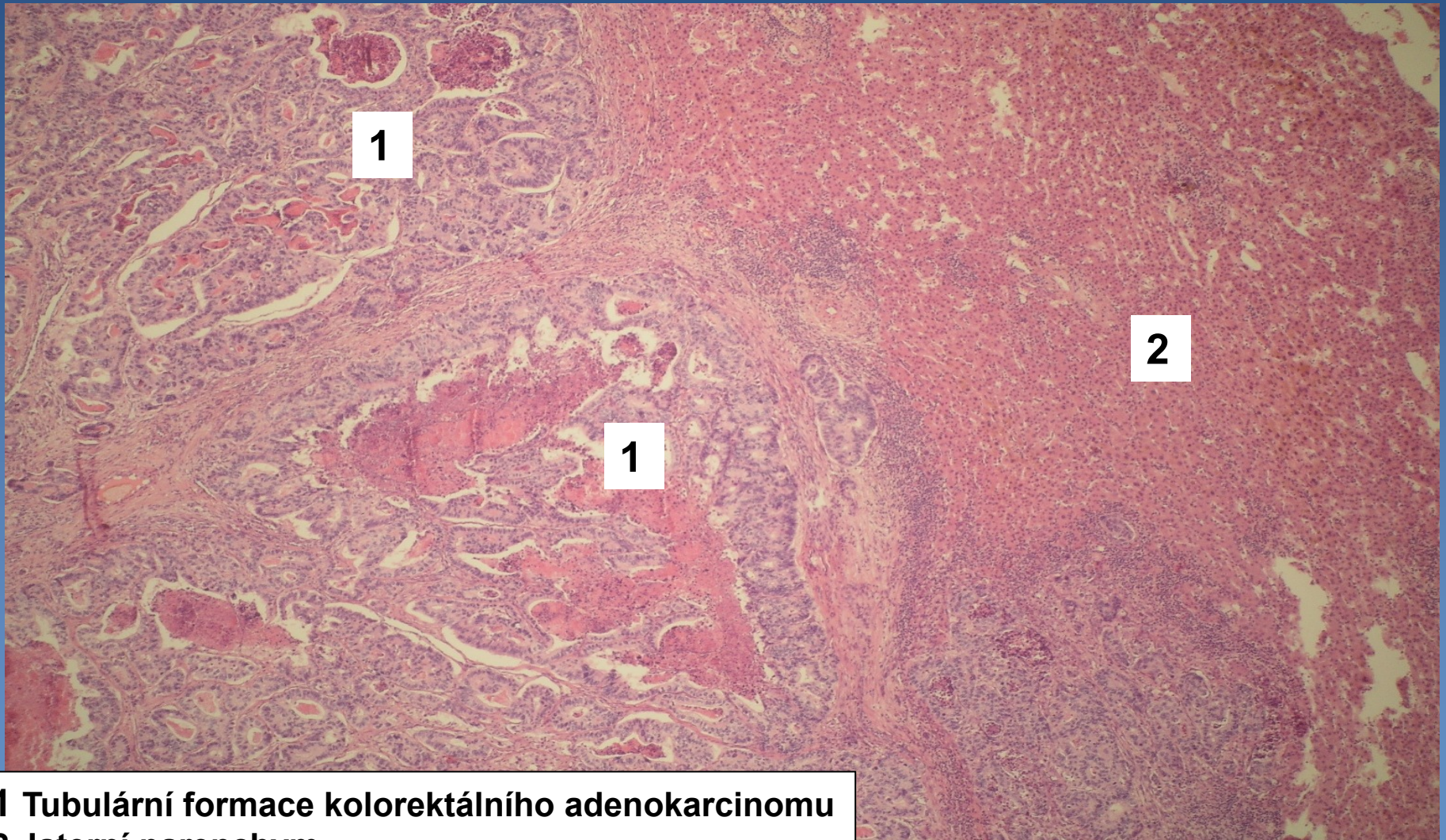
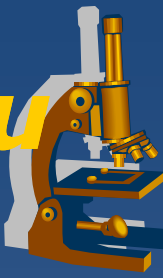

1 Neoplastické duktální formace

2 Fokálně ruptura duktů s makrofágy a detritem intraluminálně

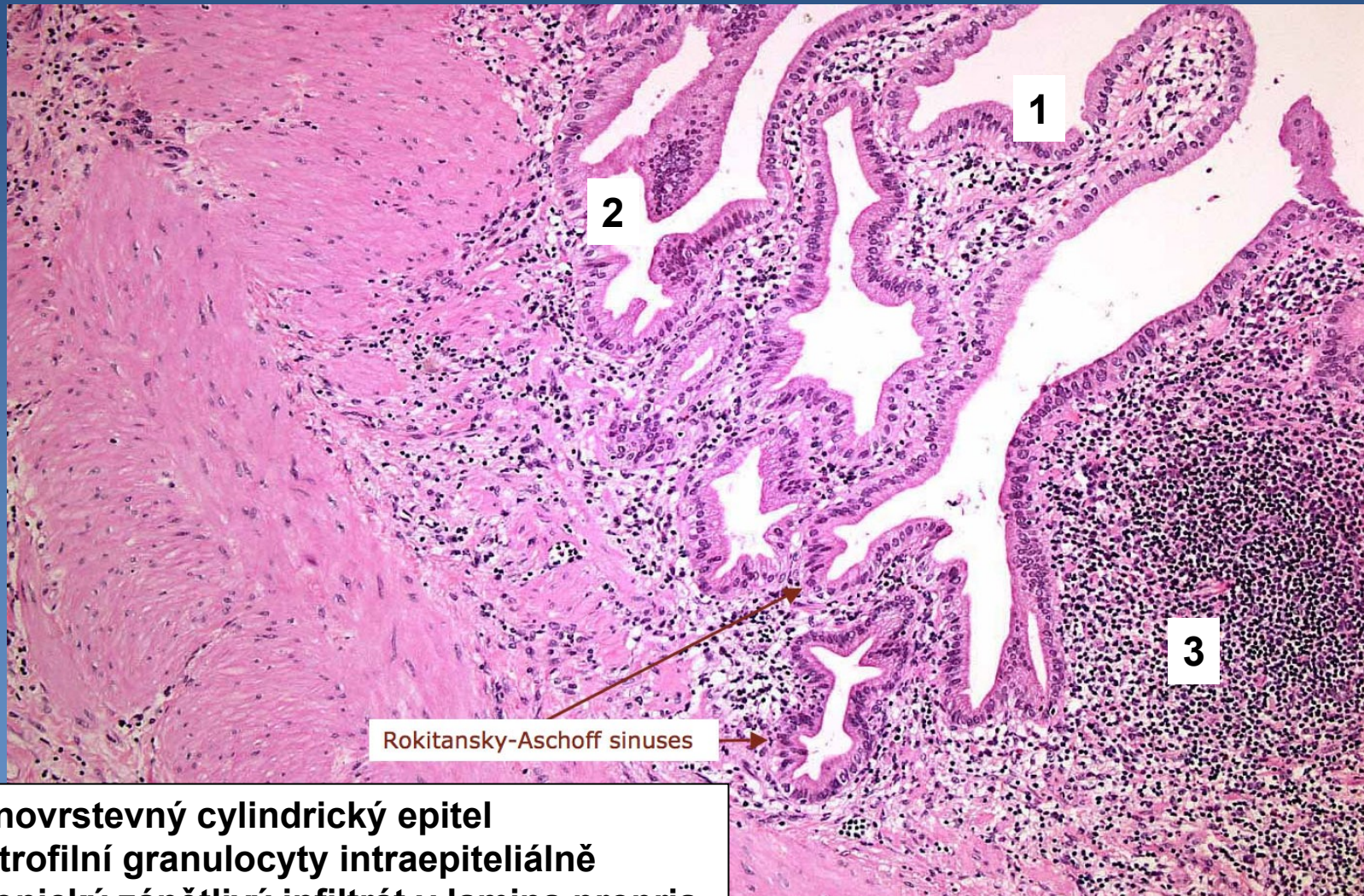
3 Stromální desmoplázie

55. Metastáza adenokarcinomu do jater



1 Tubulární formace kolorektálního adenokarcinomu
2 Jaterní parenchym

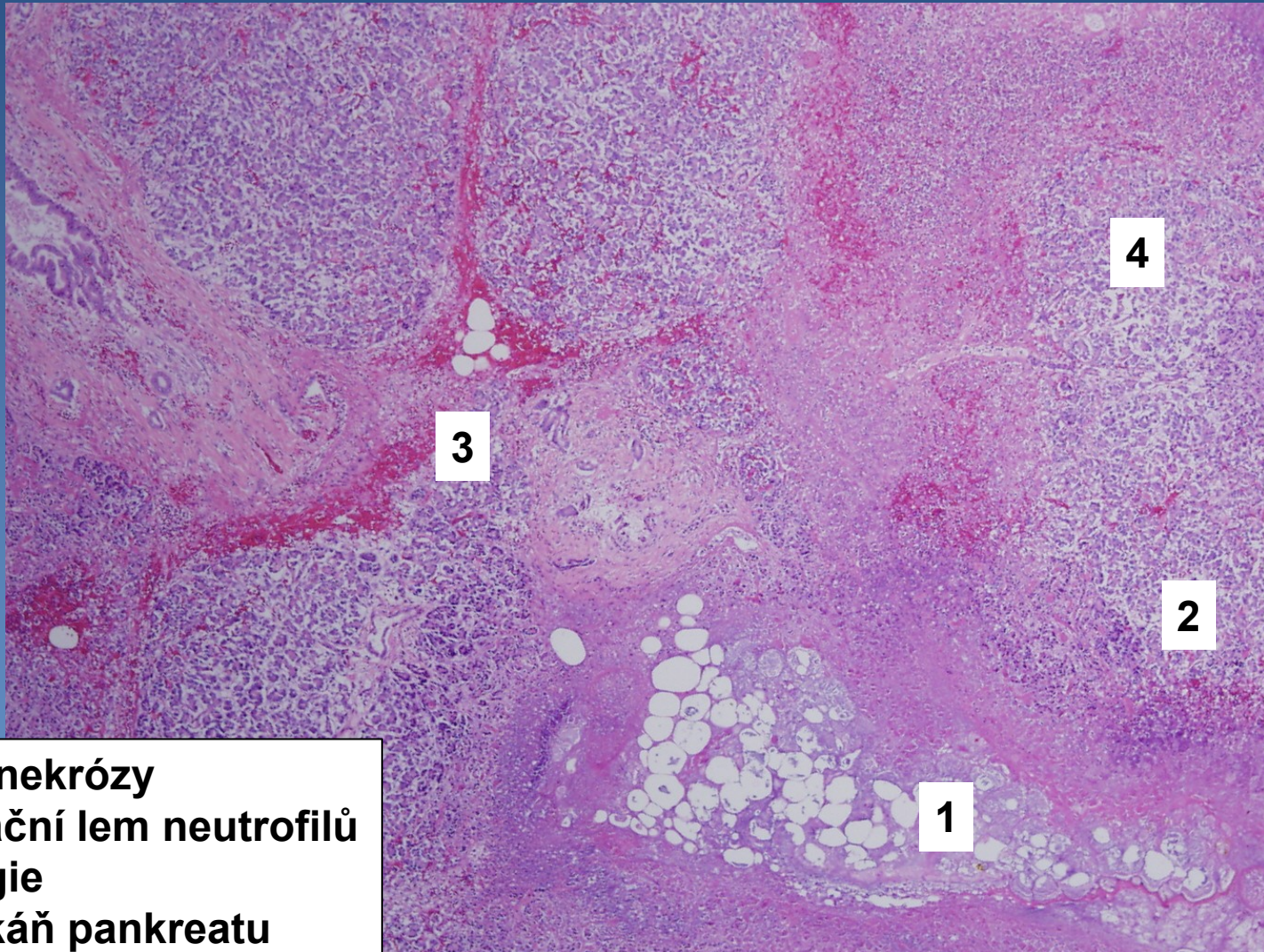
56. Chronická aktivní cholecystitida



Rokitansky-Aschoff sinuses

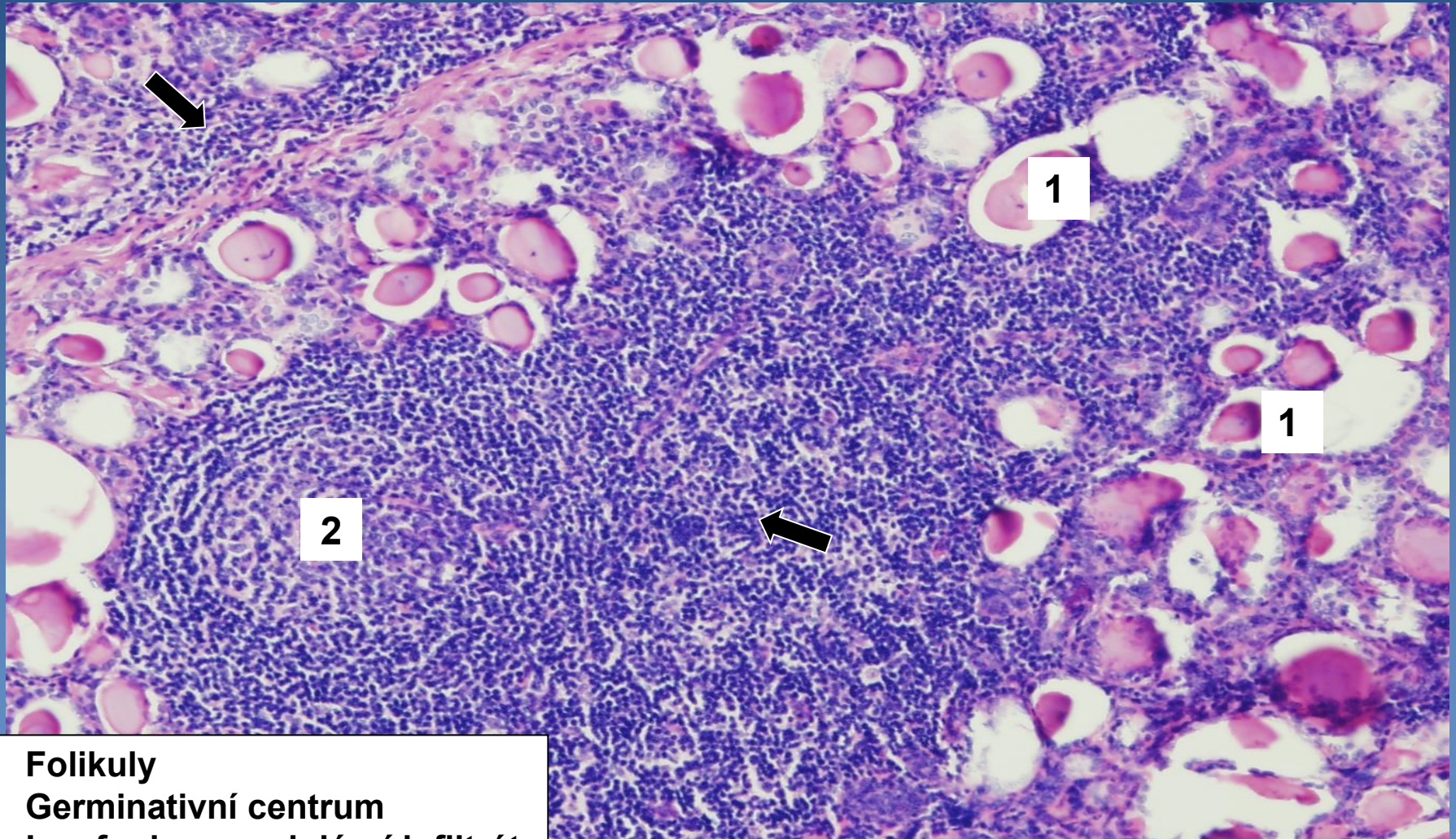
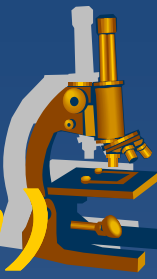
- 1 Jednovrstevný cylindrický epitel
- 2 Neutrofilní granulocyty intraepiteliálně
- 3 Chronický zánětlivý infiltrát v lamina propria

57. Akutní hemoragická pankreatitida



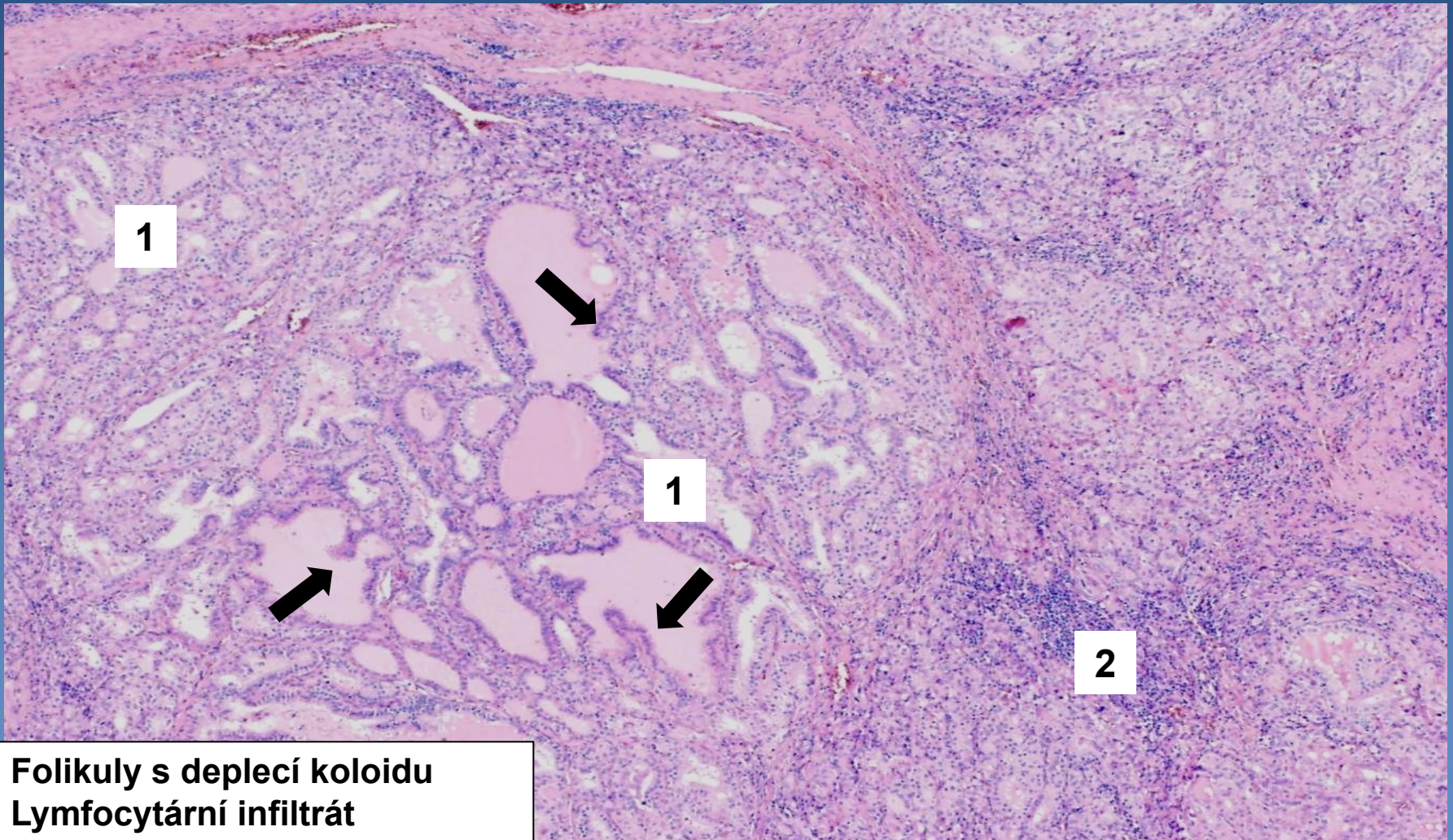
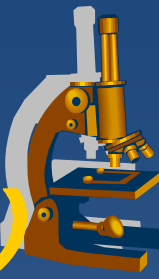
- 1 Ložisko nekrózy
- 2 Demarkační lem neutrofilů
- 3 Hemoragie
- 4 Okolní tkáň pankreatu

58. Tyreoiditida chronická lymfoplazmocytní (Hashimotova)



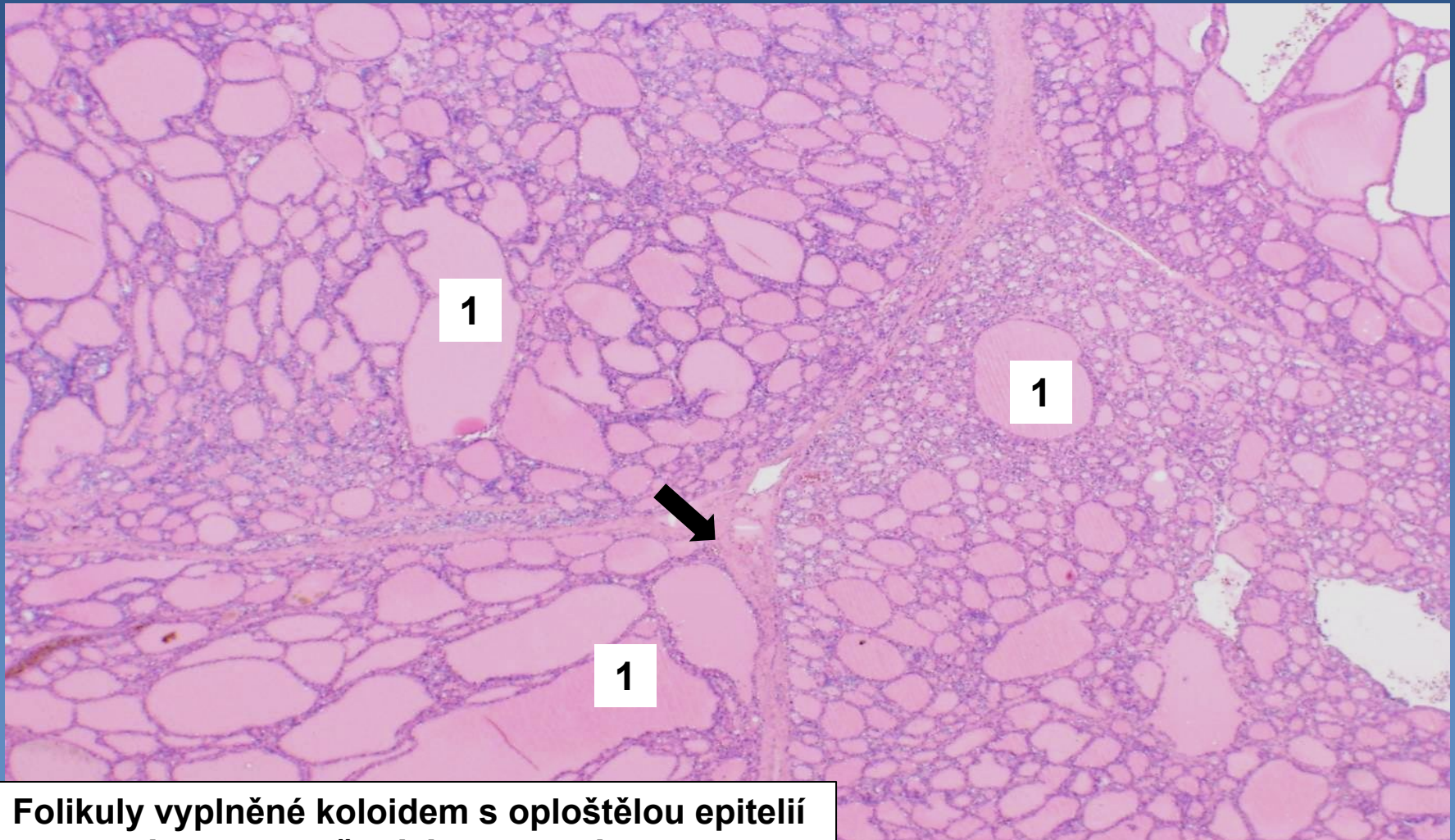
- 1 Folikuly
- 2 Germinativní centrum
- ➡ Lymfoplasmocelulární infiltrát

59. Difúzní toxická struma (Gravesova-Basedowova choroba)



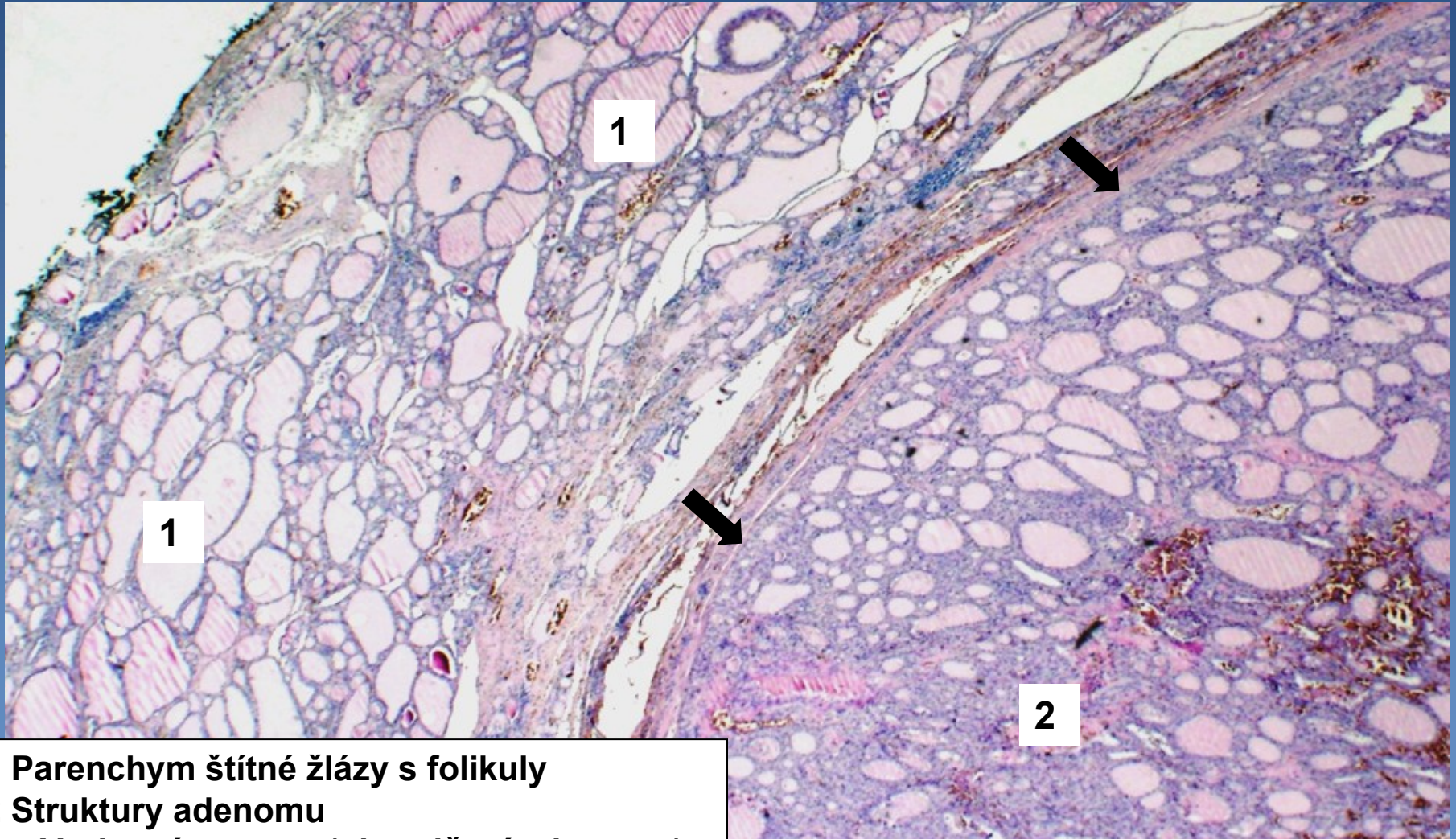
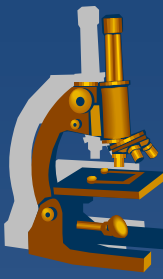
- 1 Folikuly s deplecí koloidu
- 2 Lymfocytární infiltrát
- ➔ Papilární formace

60. Koloidně-nodózní struma



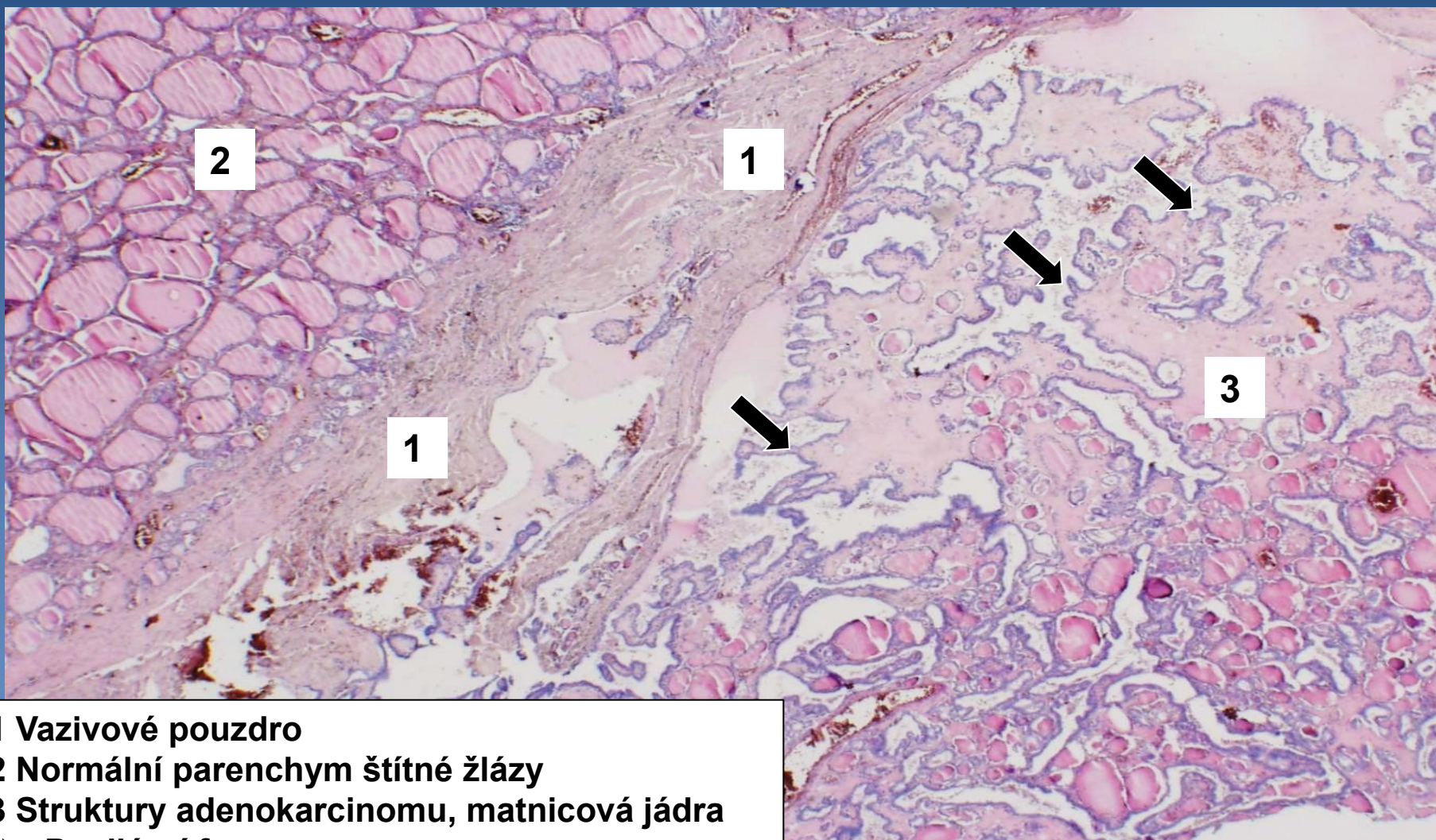
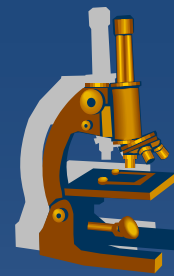
- 1 Folikuly vyplněné koloidem s oploštělou epitelii
- ➡ Vazivová septa oddělující jednotlivé noduly

61. Folikulární adenom štítné žlázy



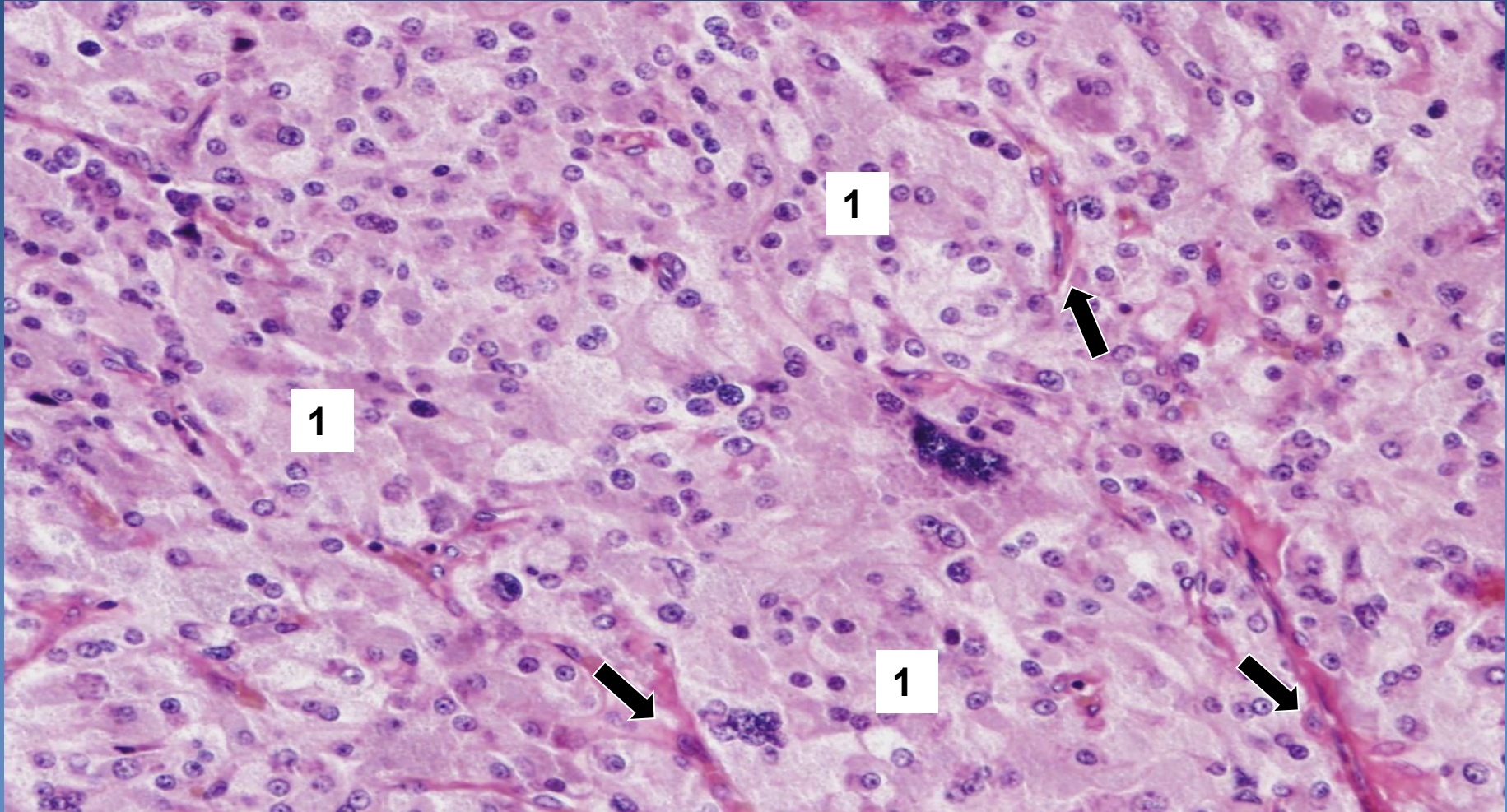
1 Parenchym štítné žlázy s folikuly
2 Struktury adenomu
➔ Vazivové septum (ohraničení adenomu)

62. Papilární karcinom štítné žlázy



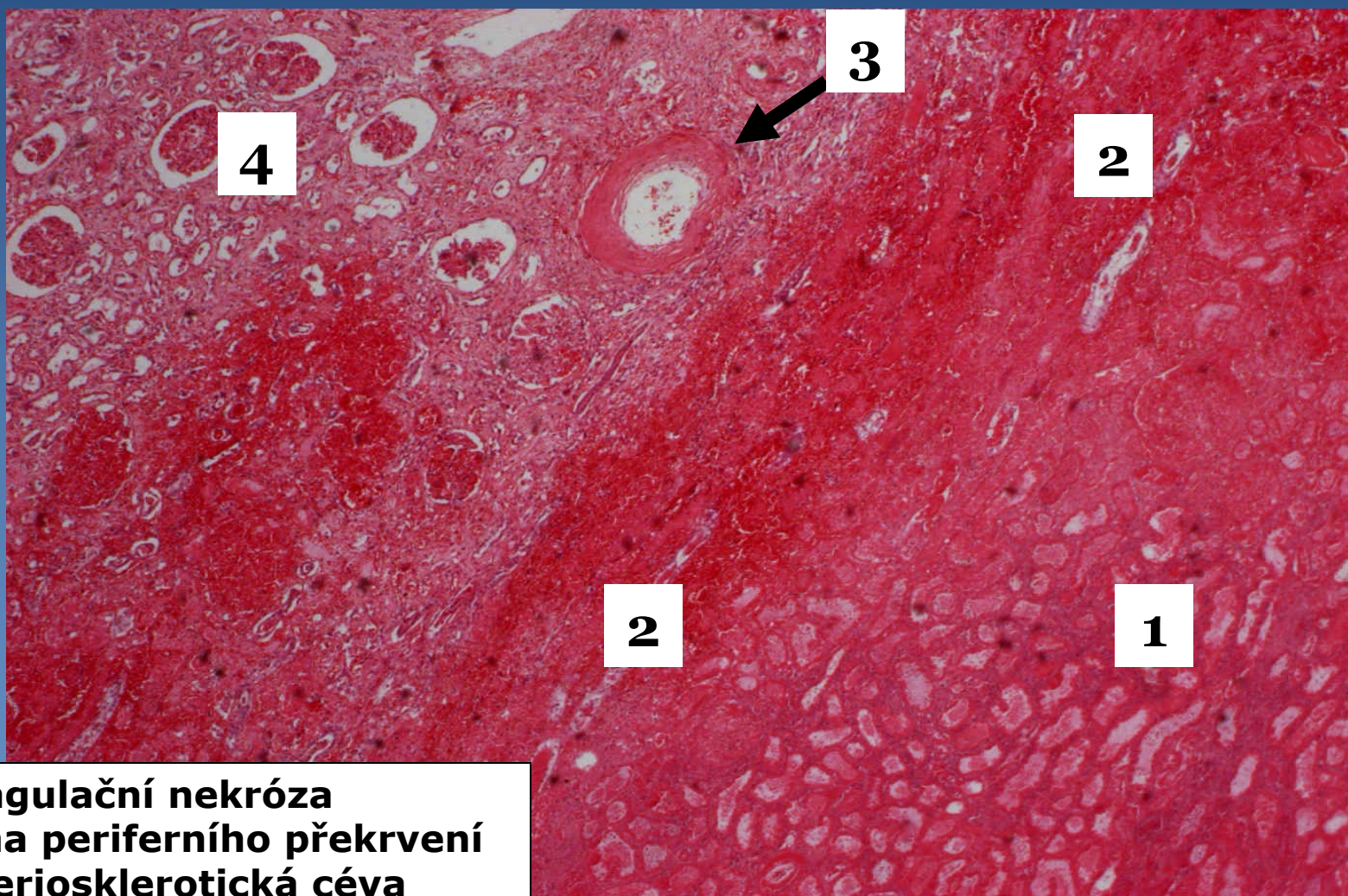
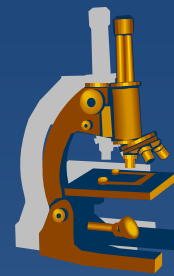
- 1 Vazivové pouzdro
- 2 Normální parenchym štítné žlázy
- 3 Struktury adenokarcinomu, matnicová jádra
➔ Papilární formace

63. *Feochromocytom*

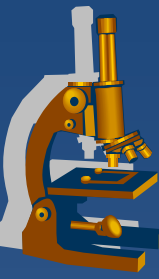


- 1 Trabekuly (objemné buňky s granulovanou cytoplazmou, neurosekreční granula)
- ➔ Kapilarizované stroma

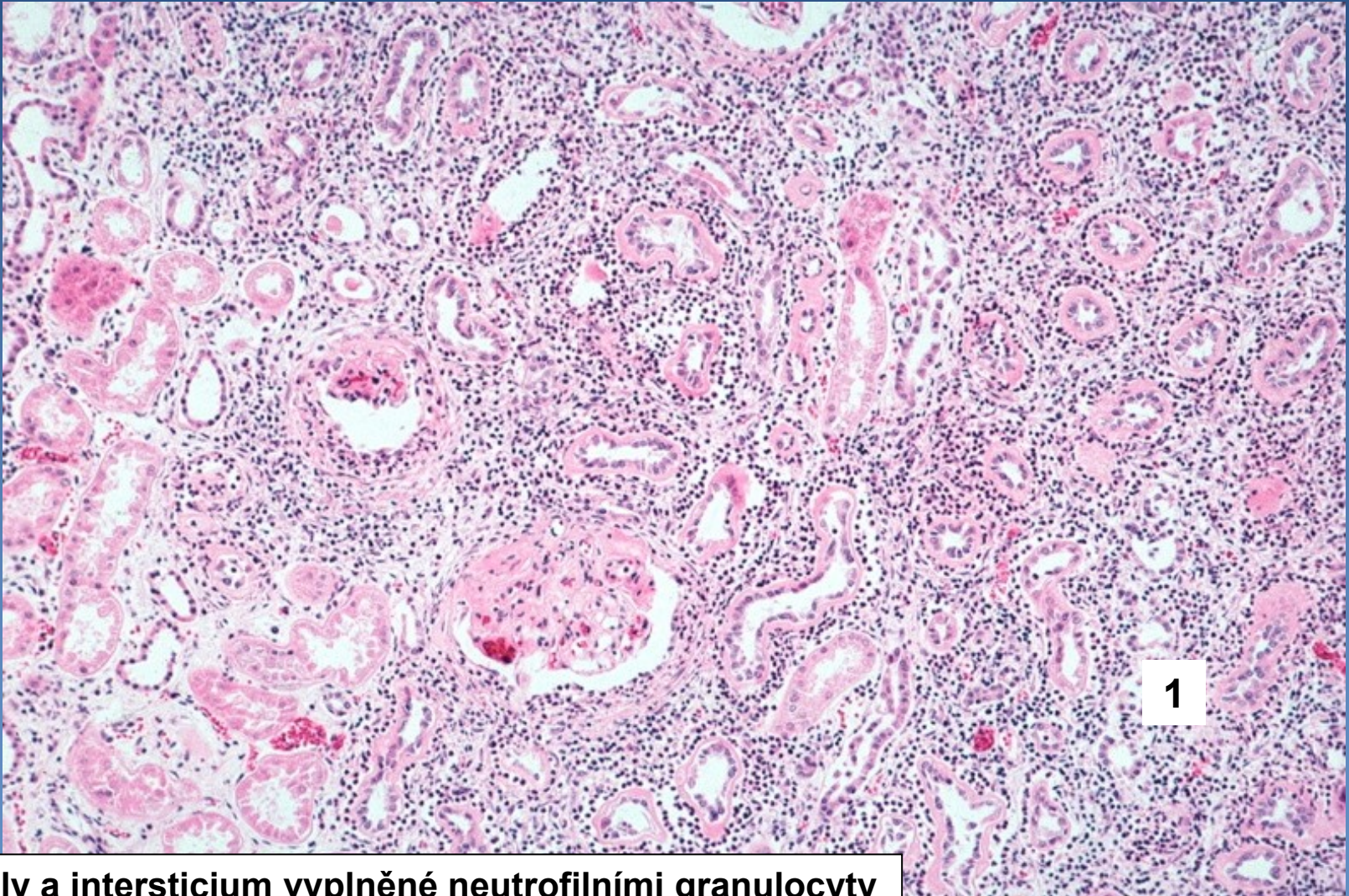
64. *Infarkt ledviny*



- 1 Koagulační nekróza
- 2 Zóna periferního překrvení
- 3 Arteriosklerotická céva
- 4 Norma



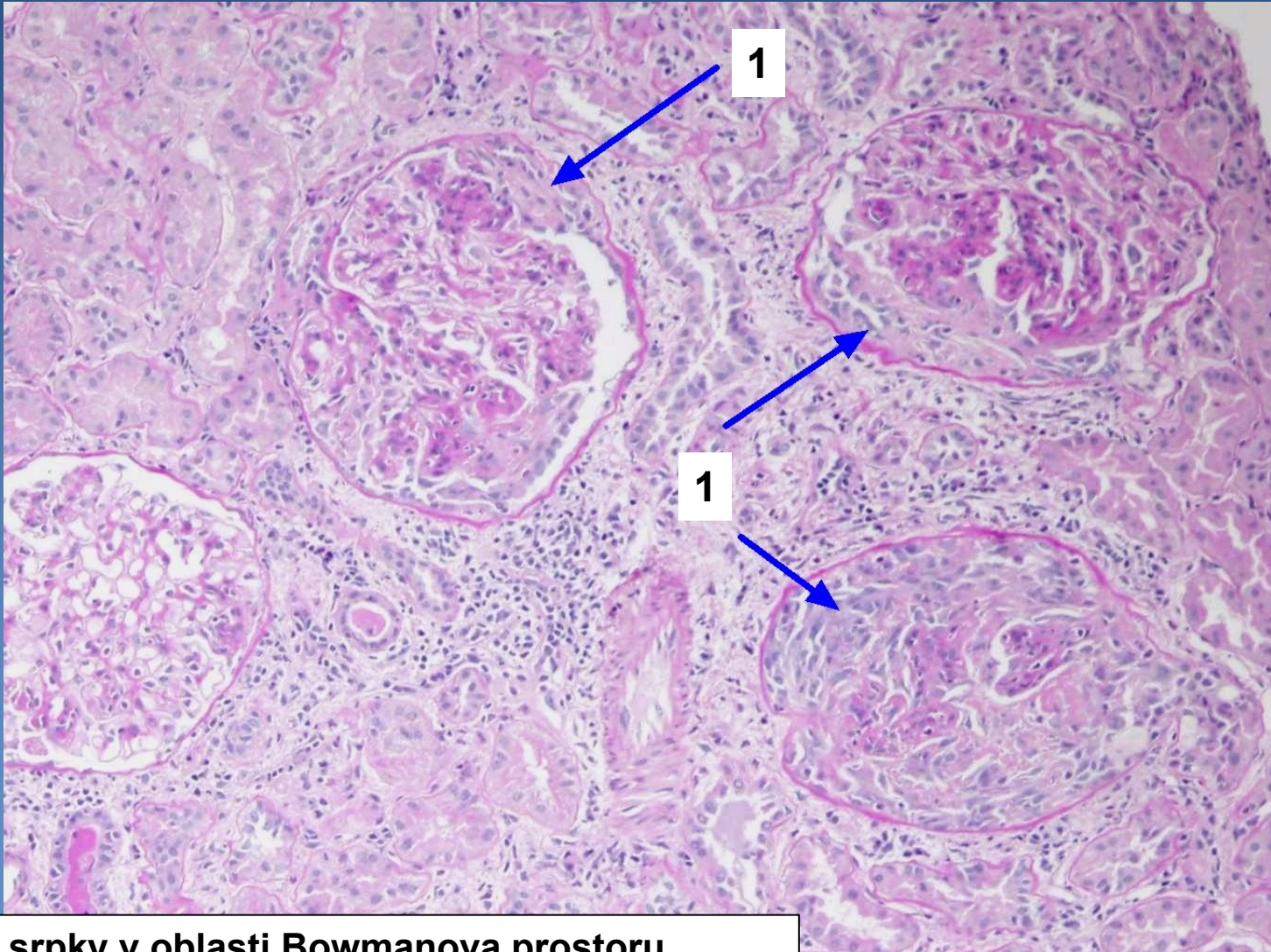
65. *Pyelonefritida purulentní*



1

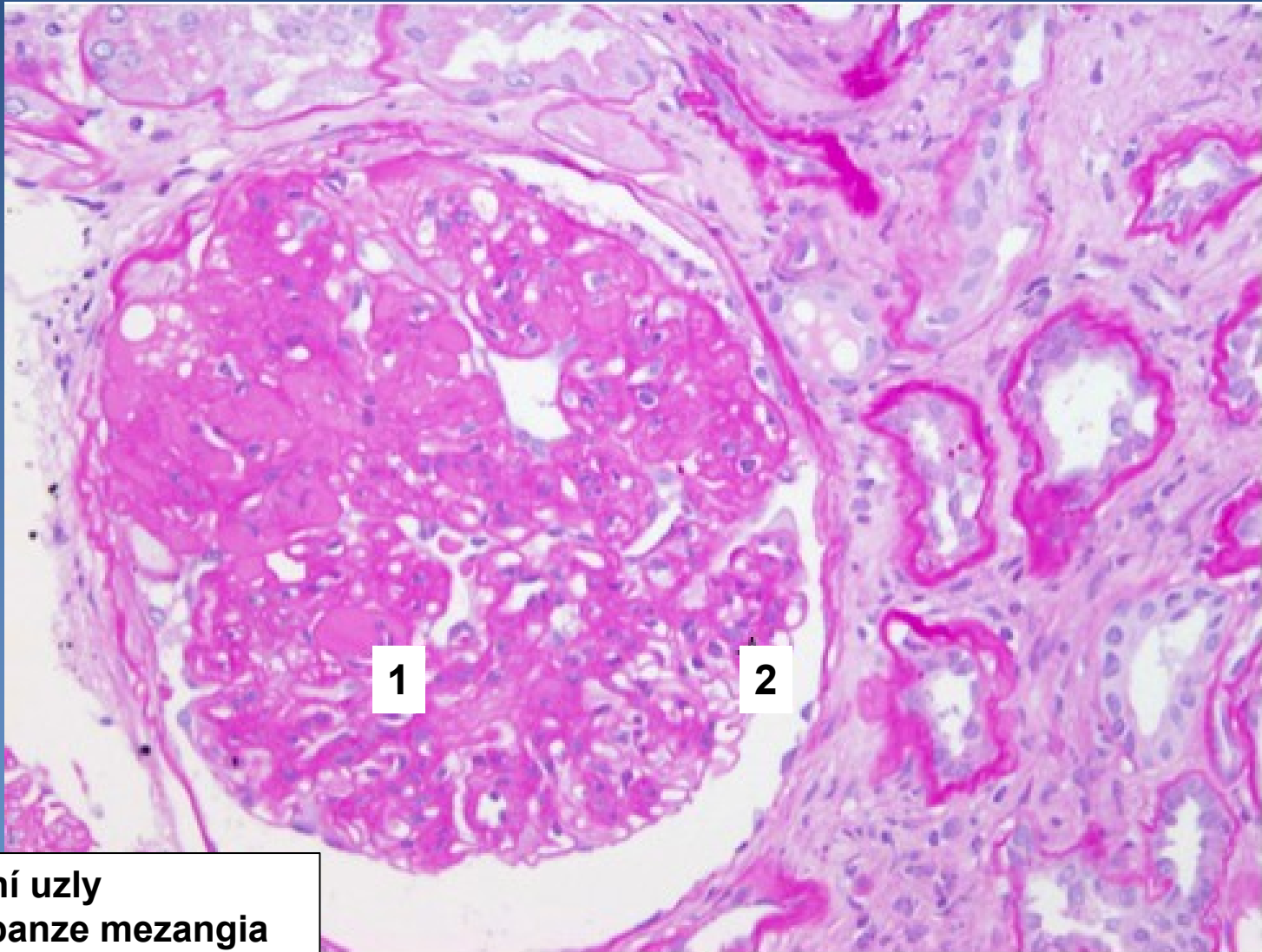
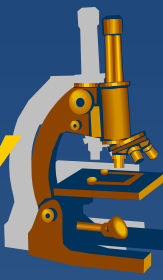
1 Tubuly a intersticiium vyplněné neutrofilními granulocyty

66. Akutní glomerulonefritida (proliferativní nebo srpkovitá)

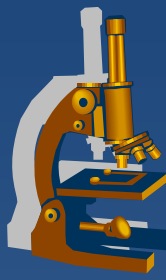


1 Celulární srpky v oblasti Bowmanova prostoru

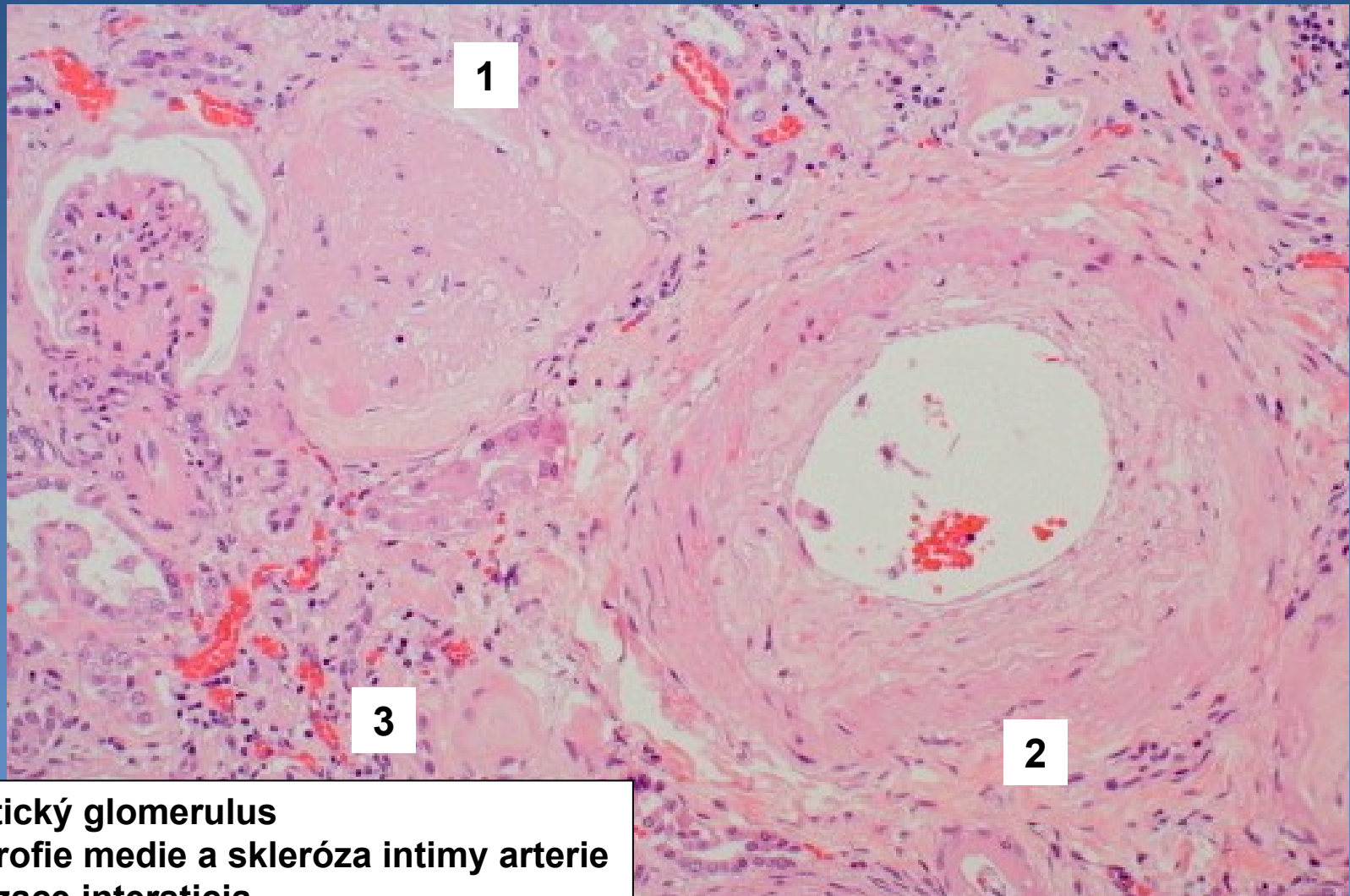
67. Diabetická glomeruloskleróza, mikroangiopatie



1 Mezangiální uzly
2 Difuzní expanze mezangia

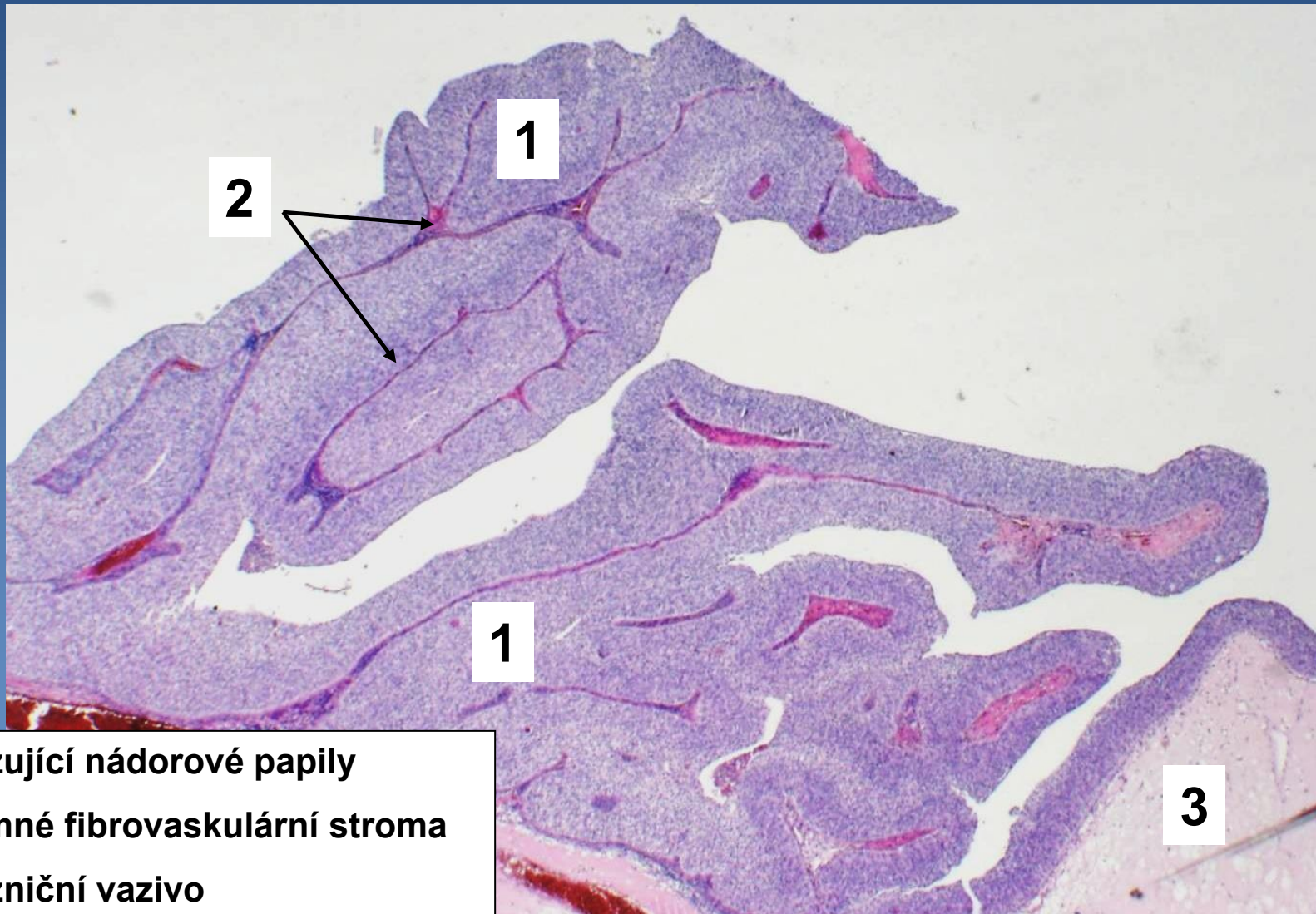
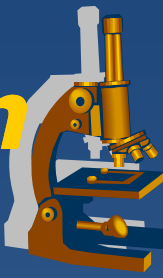


68. Vaskulární nefroskleróza



1 Sklerotický glomerulus
2 Hypertrofie medie a skleróza intimy arterie
3 Fibrotizace intersticia

69. *Low-grade papilokarcinom močového měchýře*



2

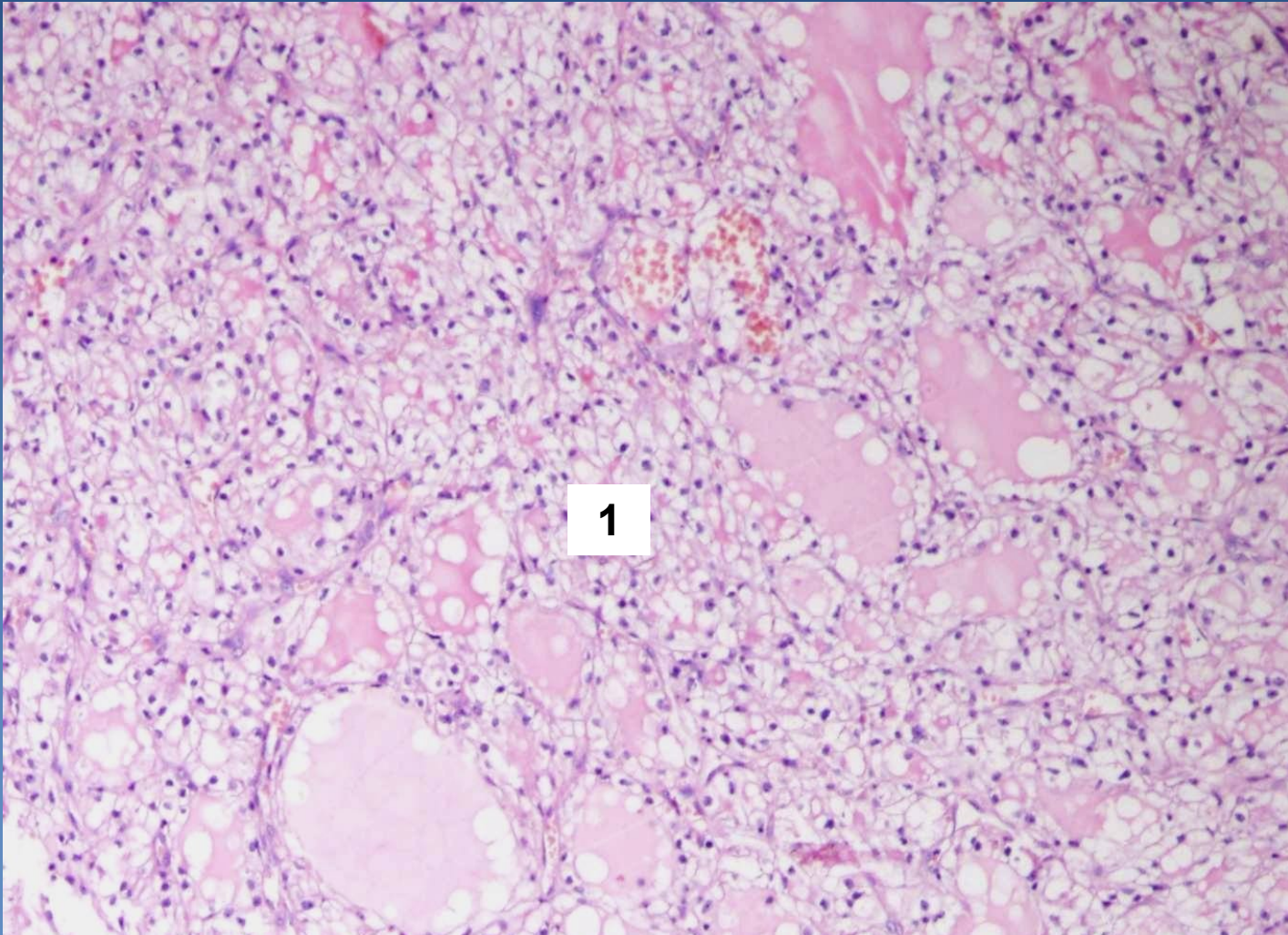
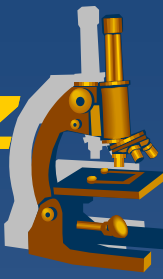1

1

3

1. Fúzující nádorové papily
2. Jemné fibrovaskulární stroma
3. Slizniční vazivo

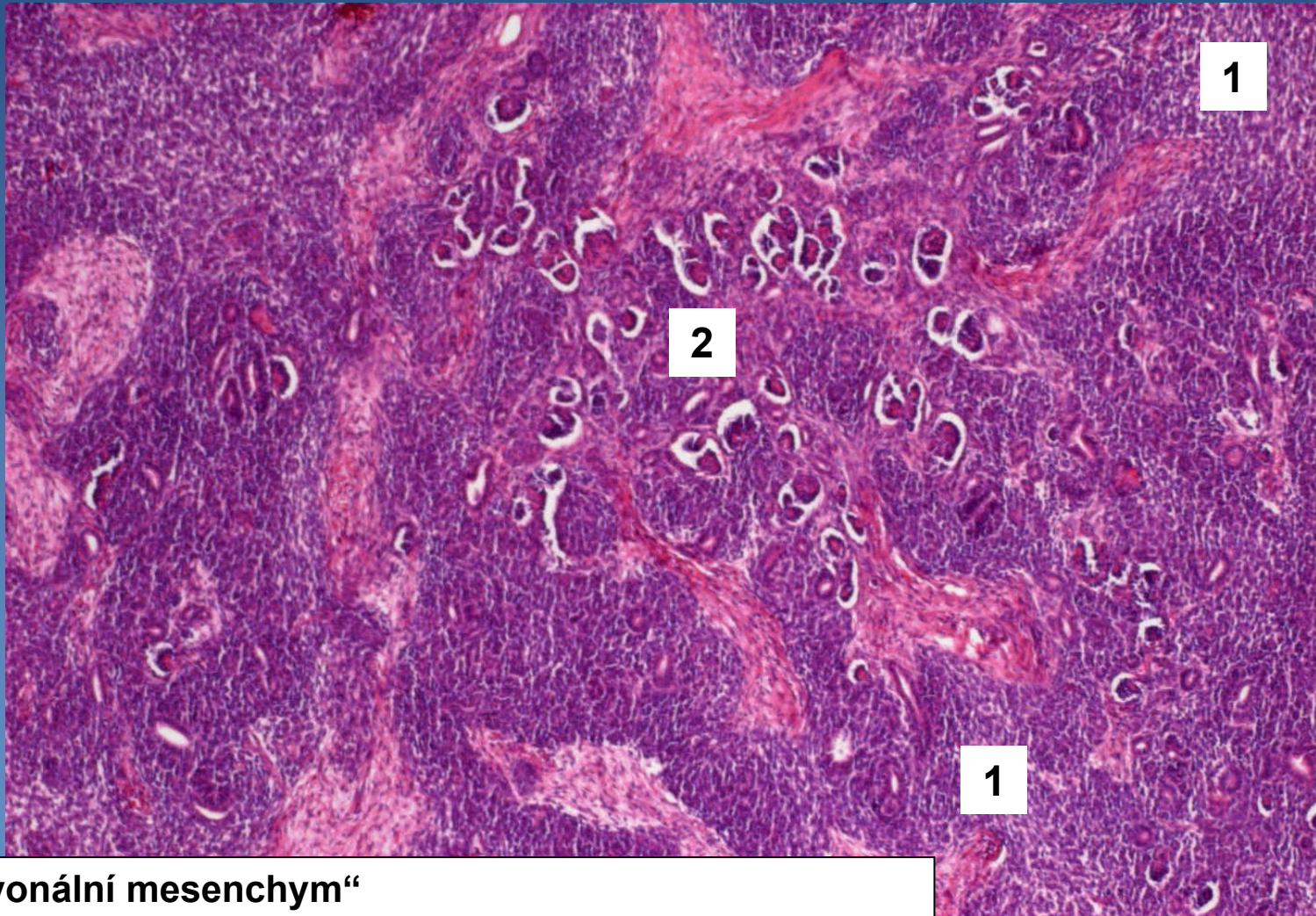
70. Světlobuněčný karcinom z renálních buněk (Grawitz)



1

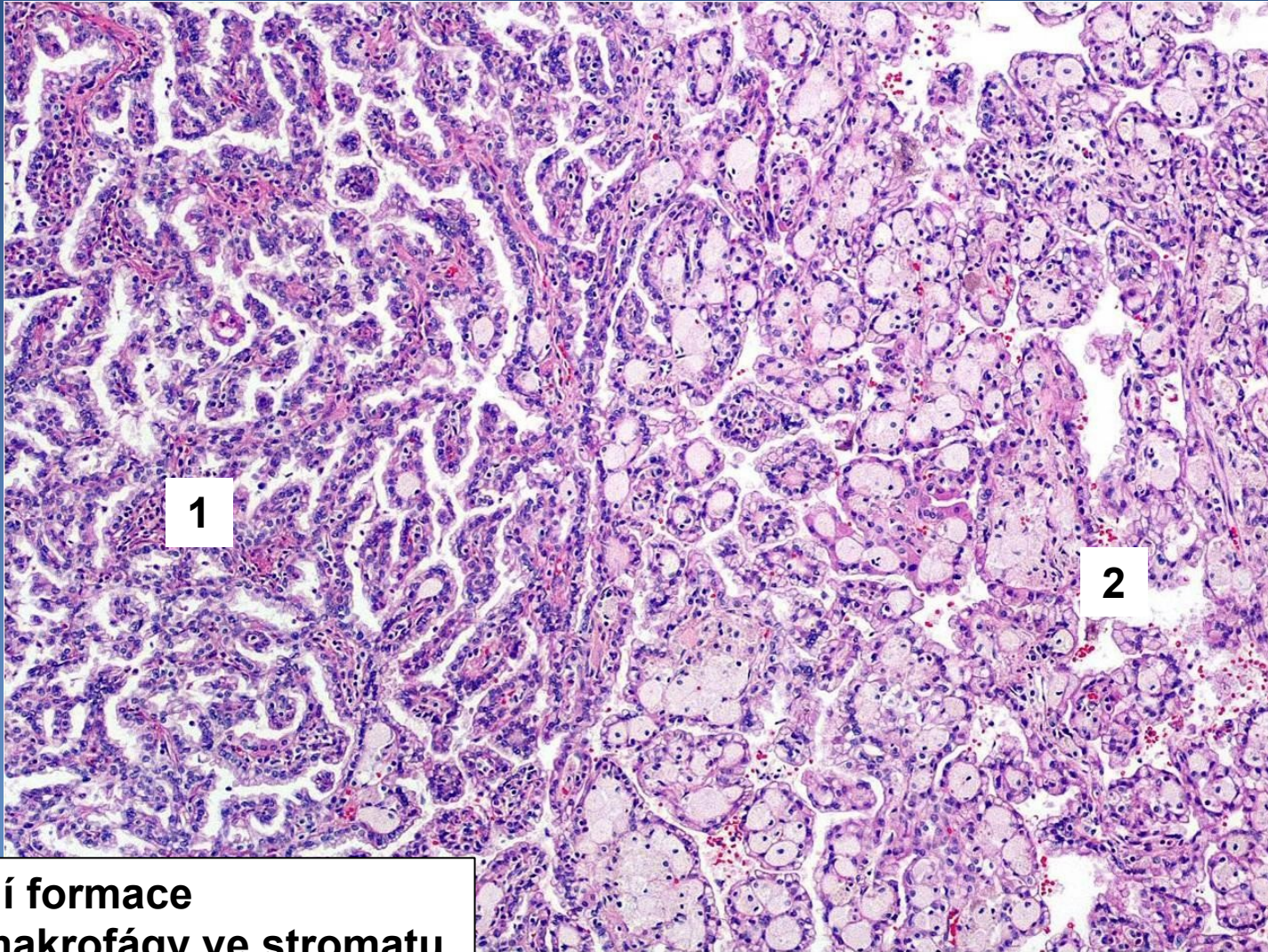
1 Vodojasné buňky s objemnou jemně granulovanou cytoplazmou (glykogen, lipidy)

71. Wilmsův tumor



1 „embryonální mesenchym“
2 Kombinace blastémových, stromální a epitelových buněk

72. Papilární renální karcinom

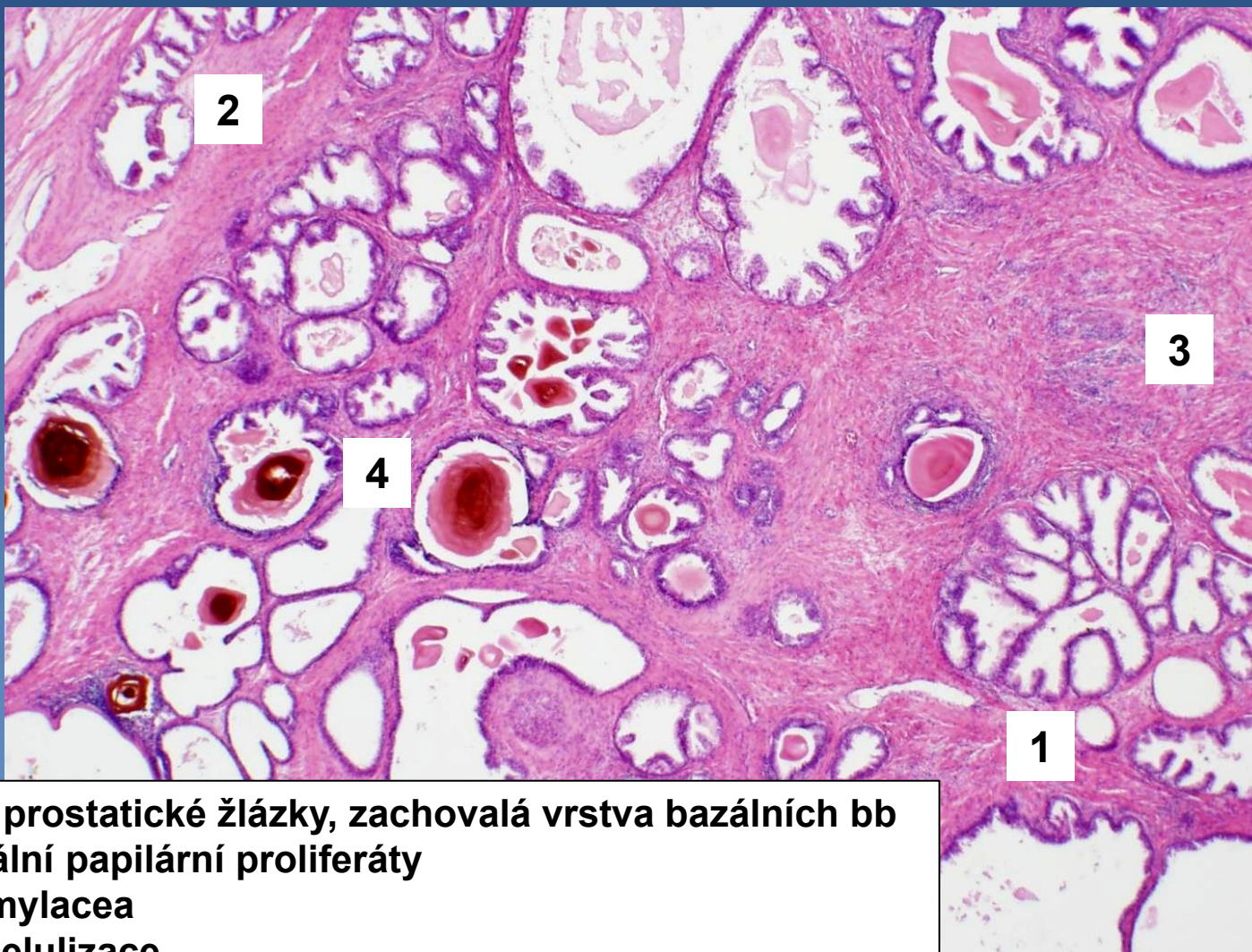
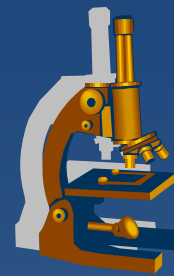


1

2

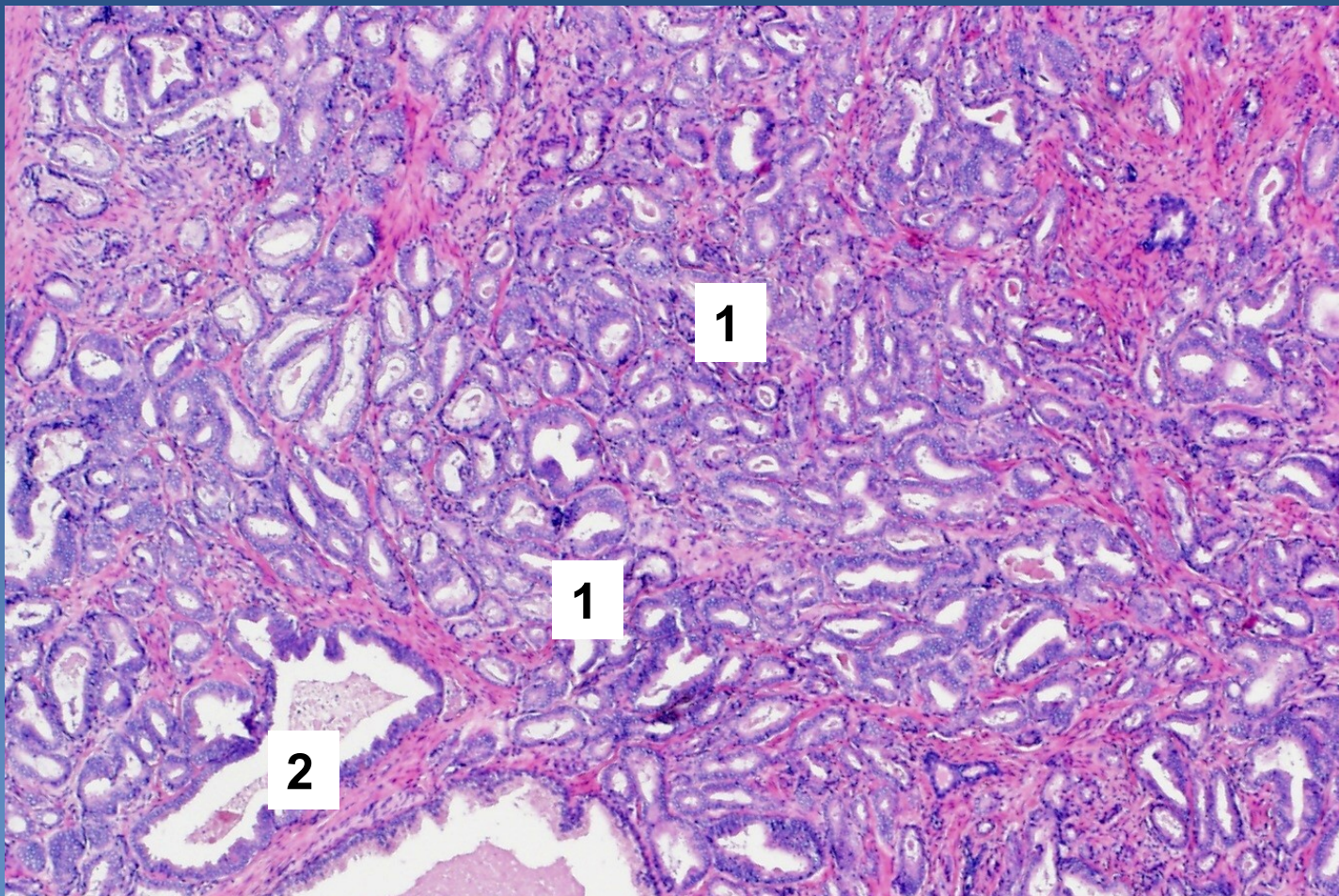
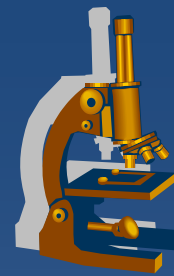
1 Papilární formace
2 Pěnité makrofágy ve stromatu

73. Benigní hyperplázie prostaty



- 1 Zmnožené prostatické žlázy, zachovalá vrstva bazálních bb
- 2 Intraluminální papilární proliferáty
- 3 Corpora amylacea
- 4 Zánětlivá celulizace

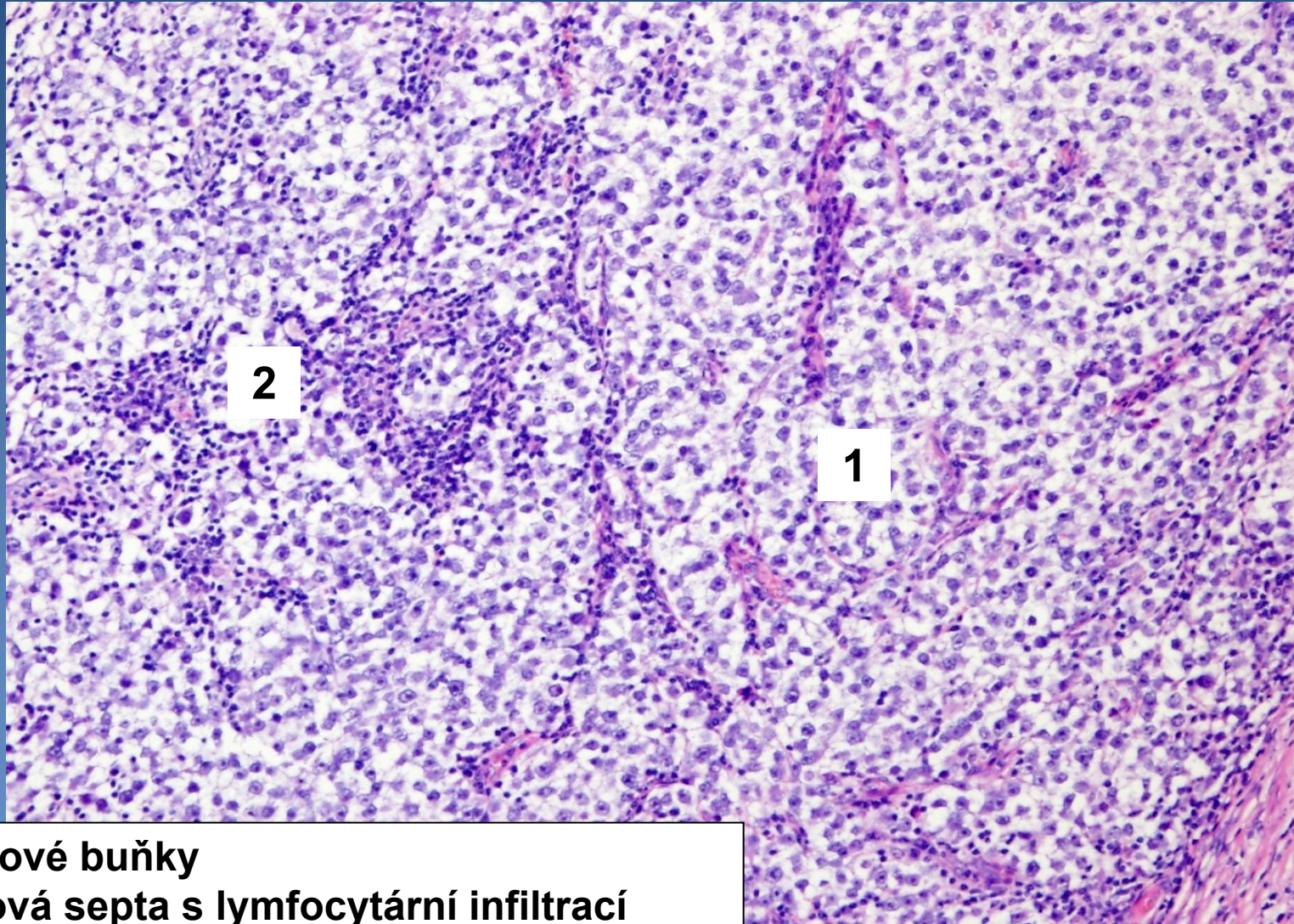
74. Acinární adenokarcinom prostaty



1 Drobné nádorové aciny, chybí vrstva bazálních buněk

2 Vrůstání acinů mezi prostatické žlázky

75. Seminom varlete

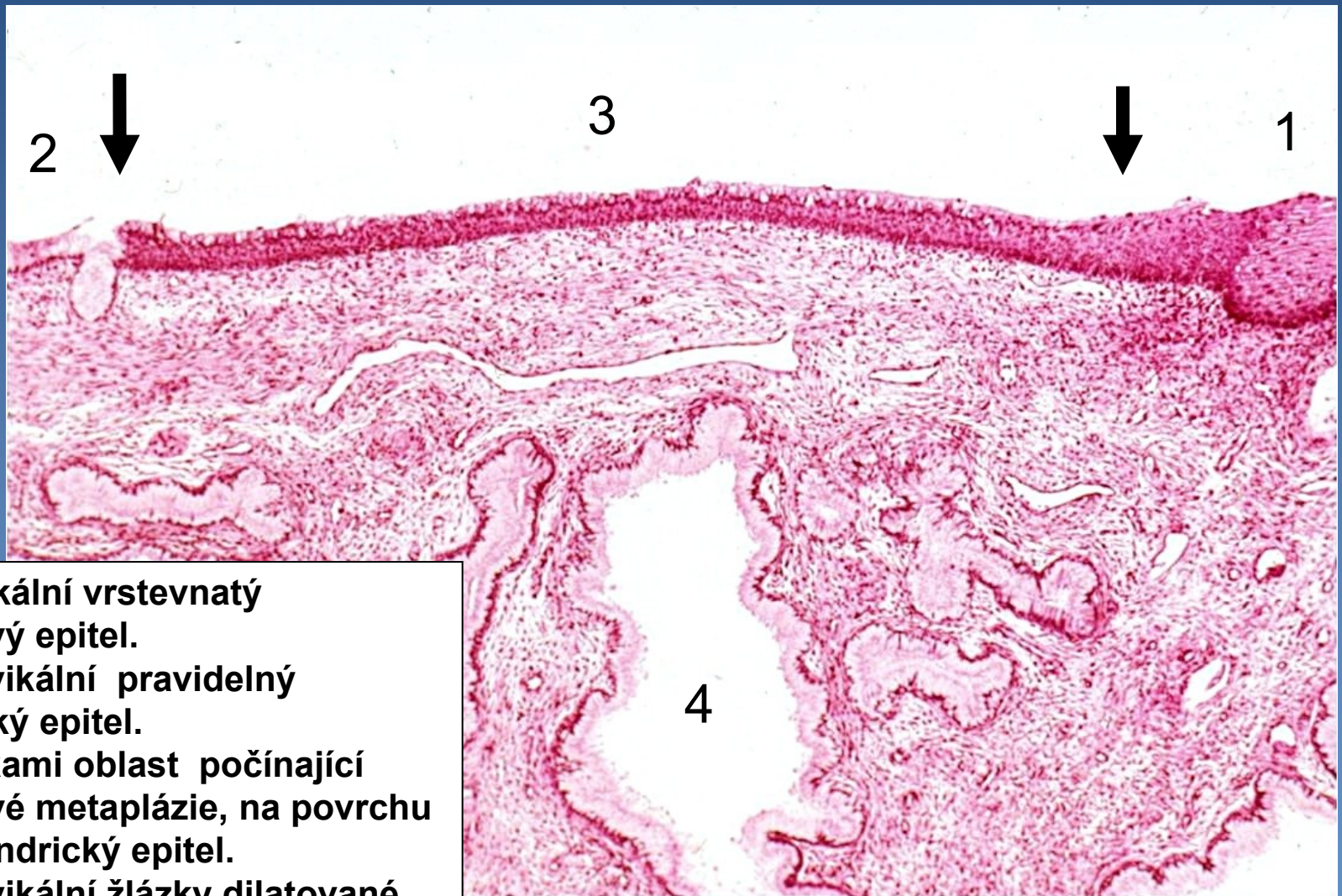


2

1

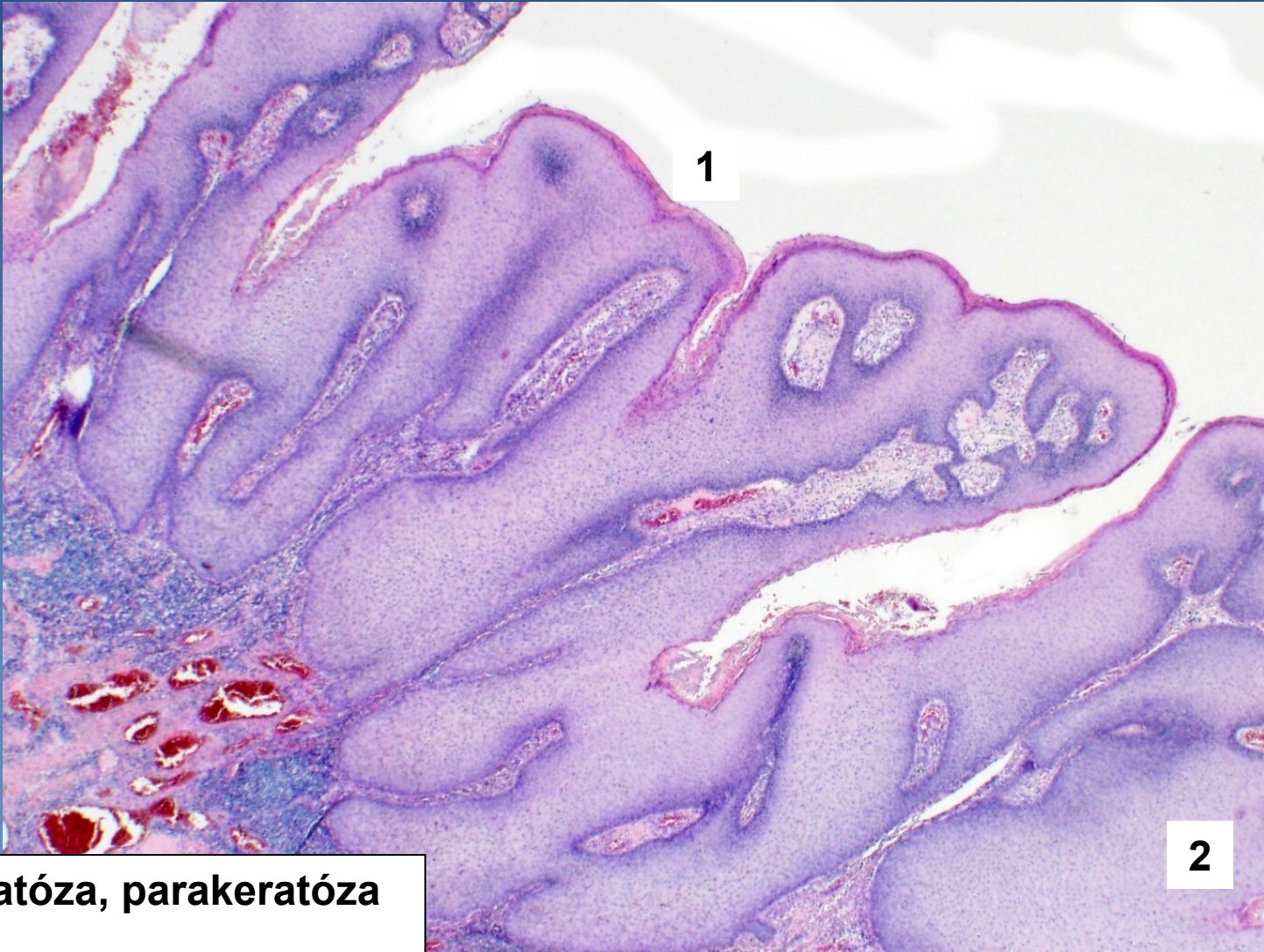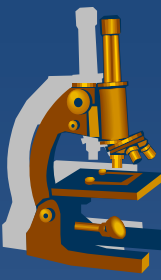
1 Nádorové buňky
2 Vazivová septa s lymfocytární infiltrací

76. Dlaždicová metaplázie cervixu, ovulóza



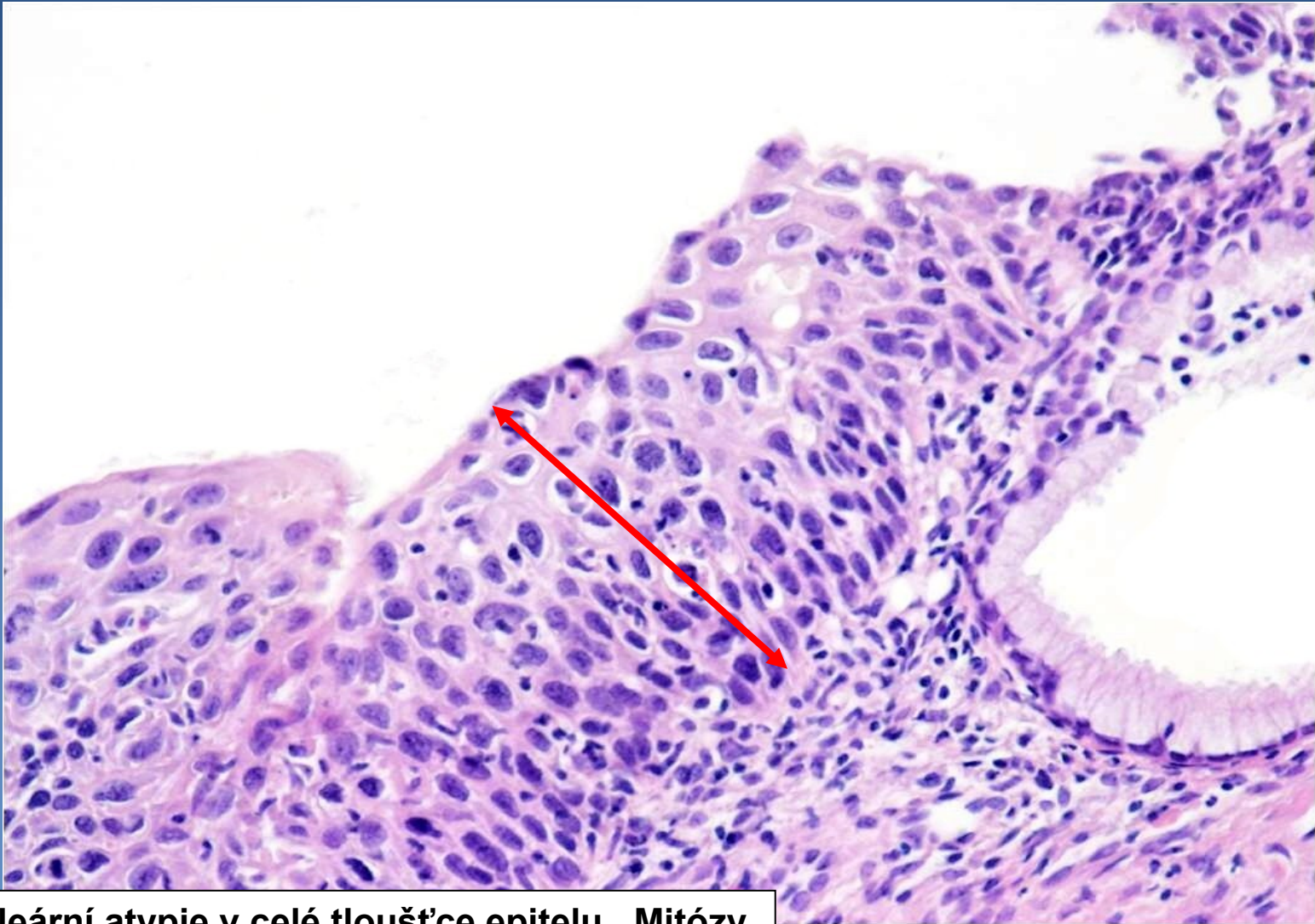- 1 Exocervikální vrstevnatý dlaždicový epitel.
- 2 Endocervikální pravidelný cylindrický epitel.
- 3 Mezi šipkami oblast počínající dlaždicové metaplázie, na povrchu ještě cylindrický epitel.
- 4 Endocervikální žlázy dilatované.

77. *Condyloma accuminatum*



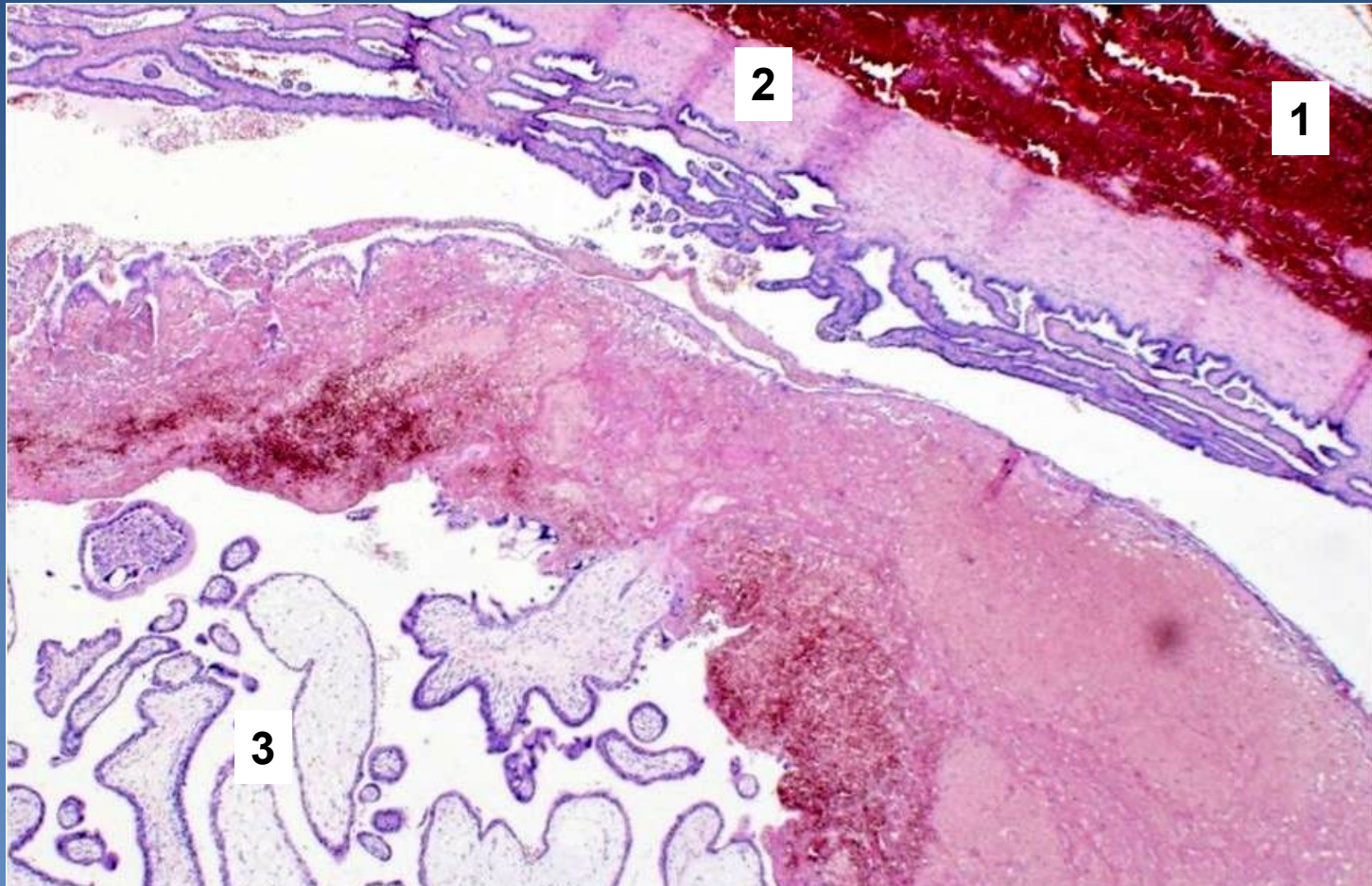
1 Hyperkeratóza, parakeratóza
2 Koilocyty

78. High-grade CIN



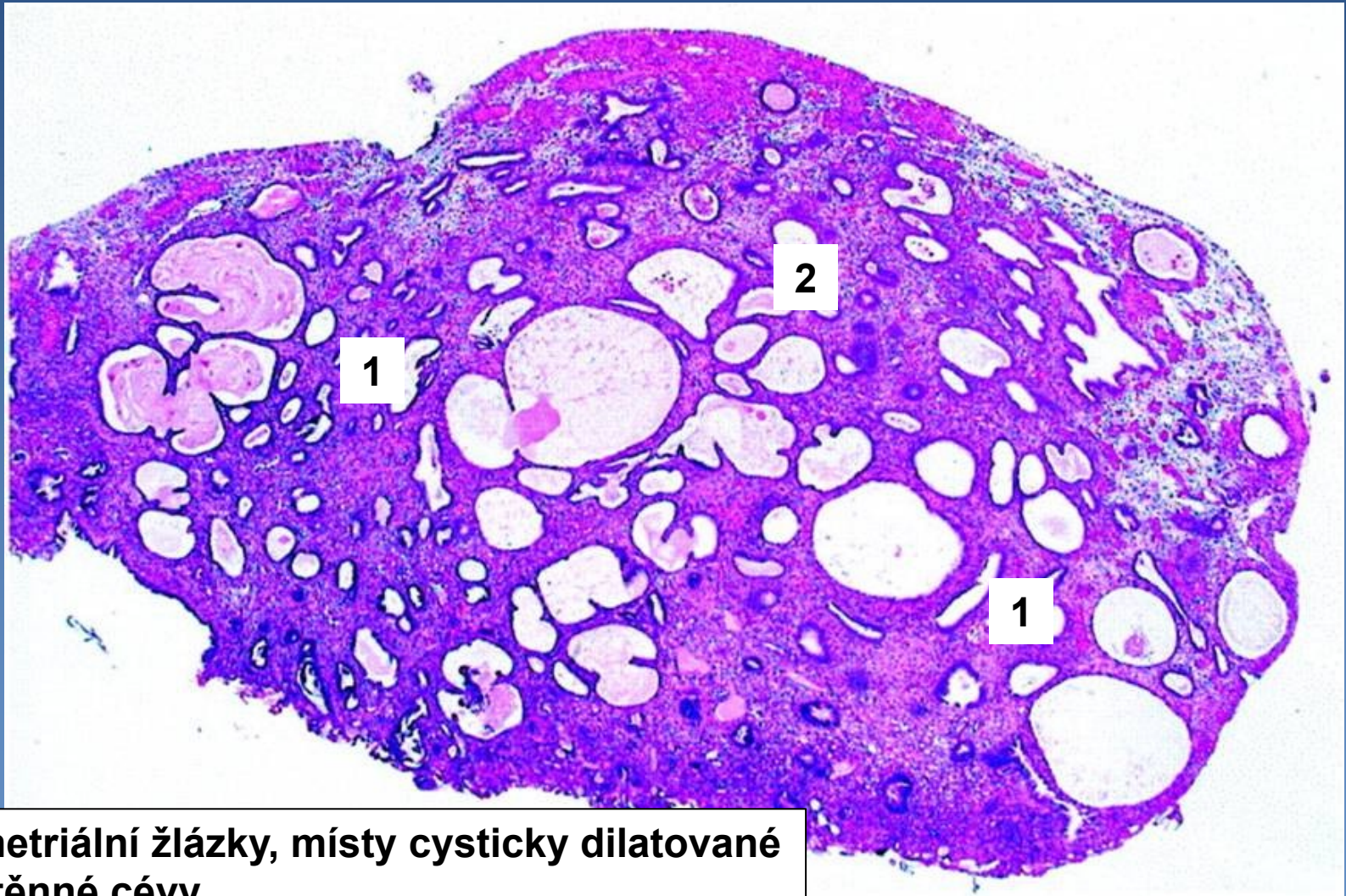
Cytonukleární atypie v celé tloušťce epitelu. Mitózy.

79. Tubární gravidita



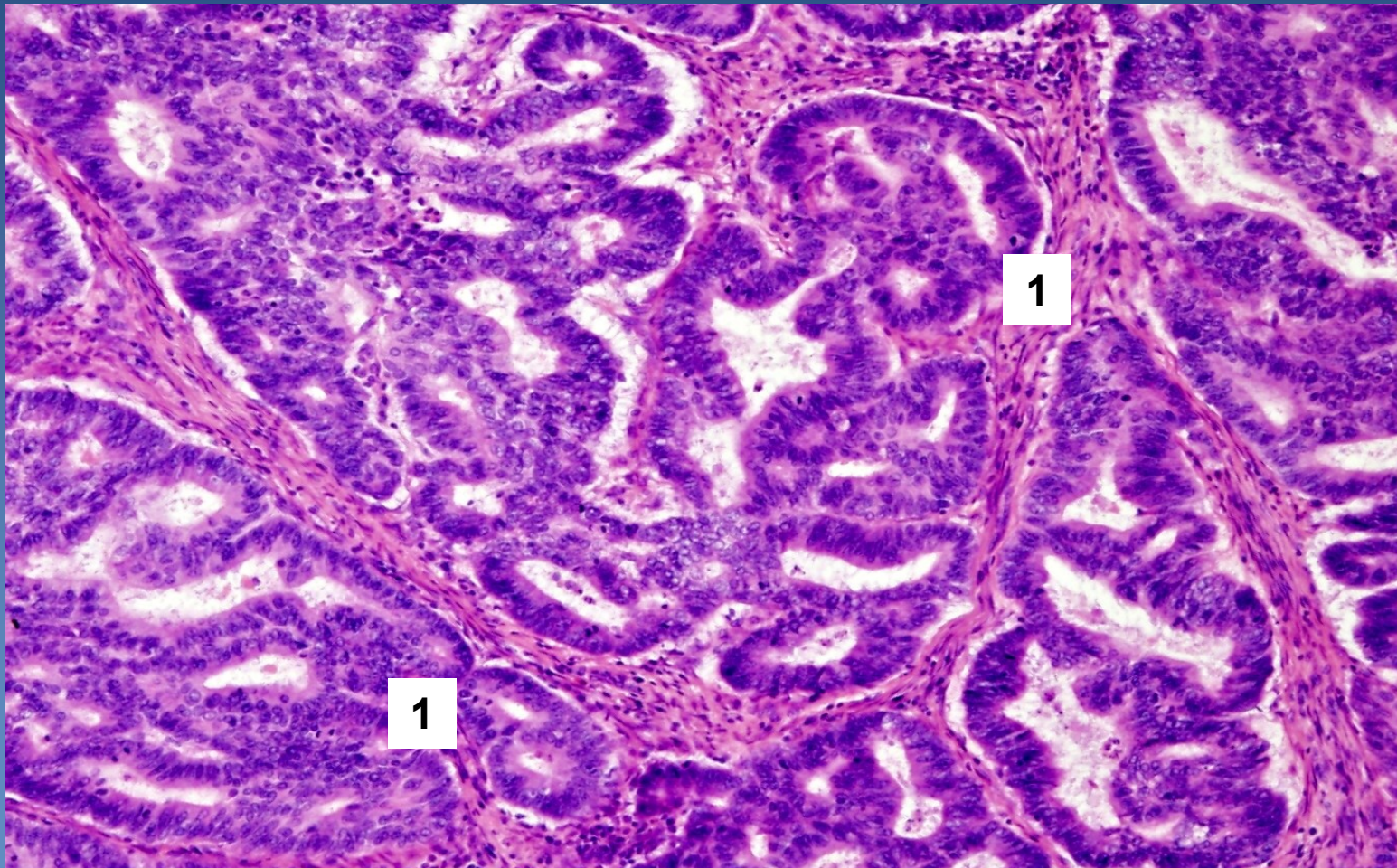
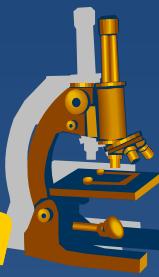
1 Hematom tuby
2 Stěna tuby
3 Struktury placenty (cytotrofoblast, syncytiotrofoblast)

80. Korporální polyp



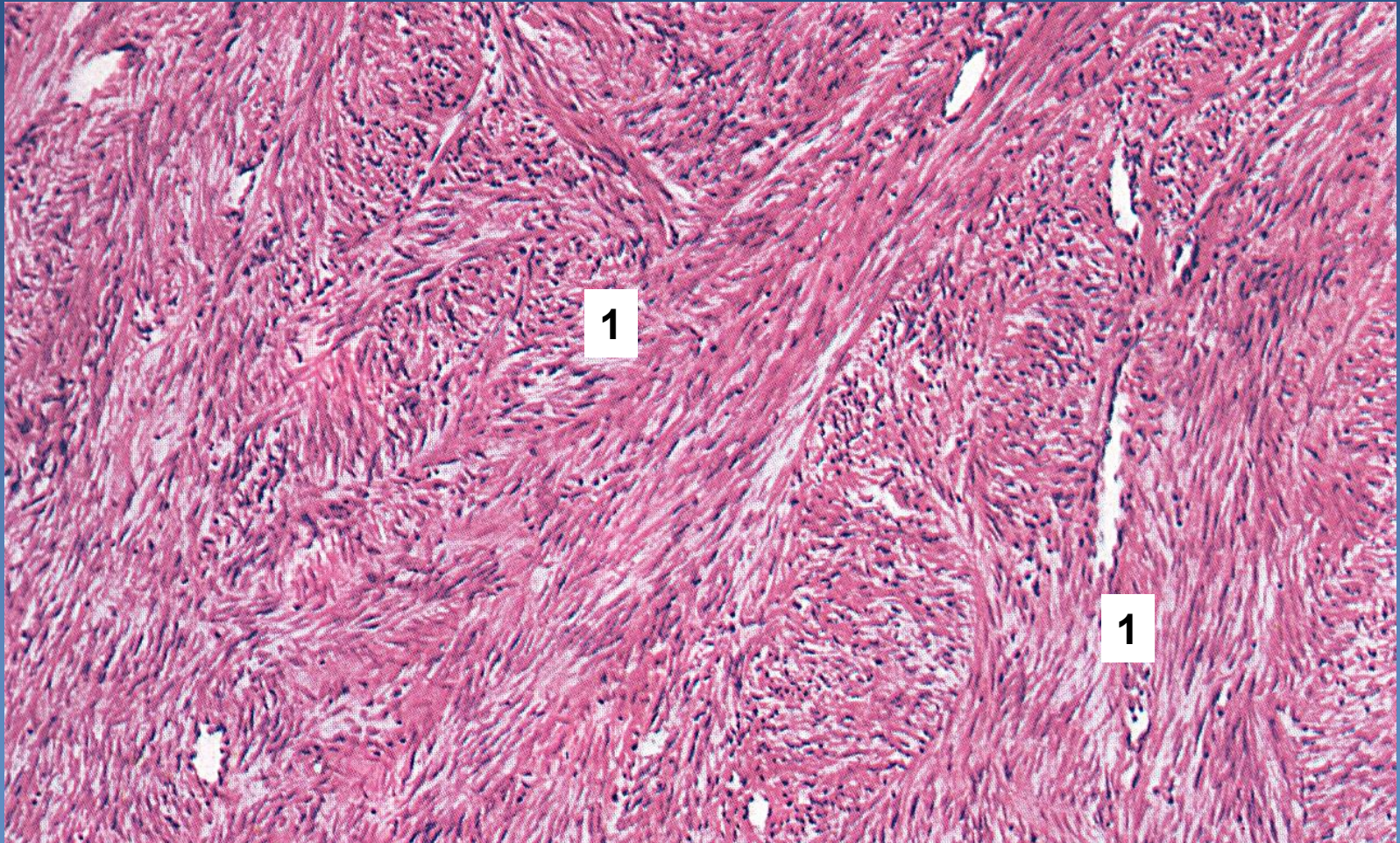
1 Endometriální žlázy, místy cysticky dilatované
2 Silnostěnné cévy

81. Endometrioidní adenokarcinom děložního těla



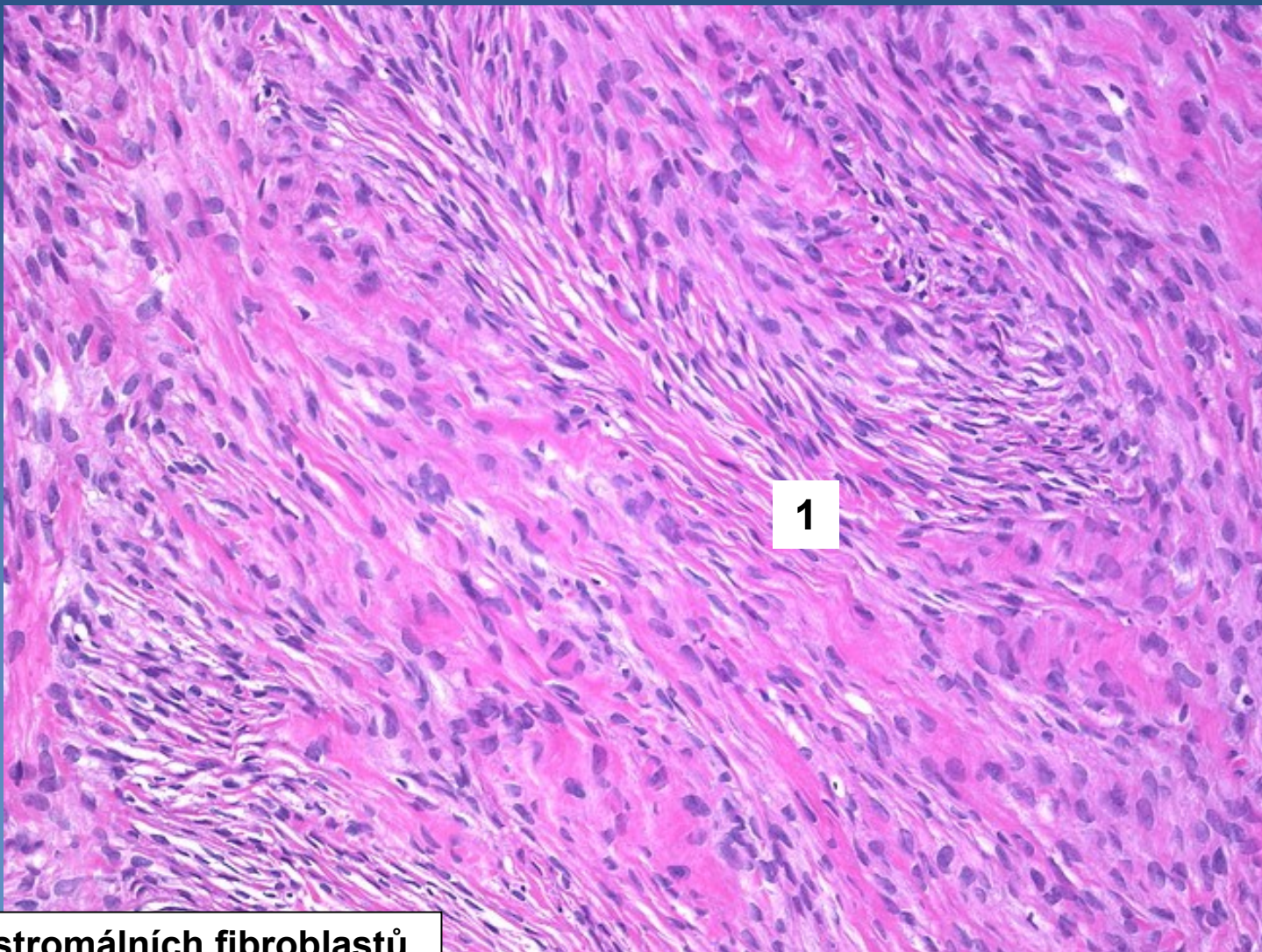
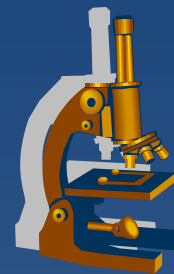
1 Kribriformní žlázy (chybí vmezeřené stroma) s četnými cytonukleárními atypiami, mitózami

82. *Leiomyom dělohy*



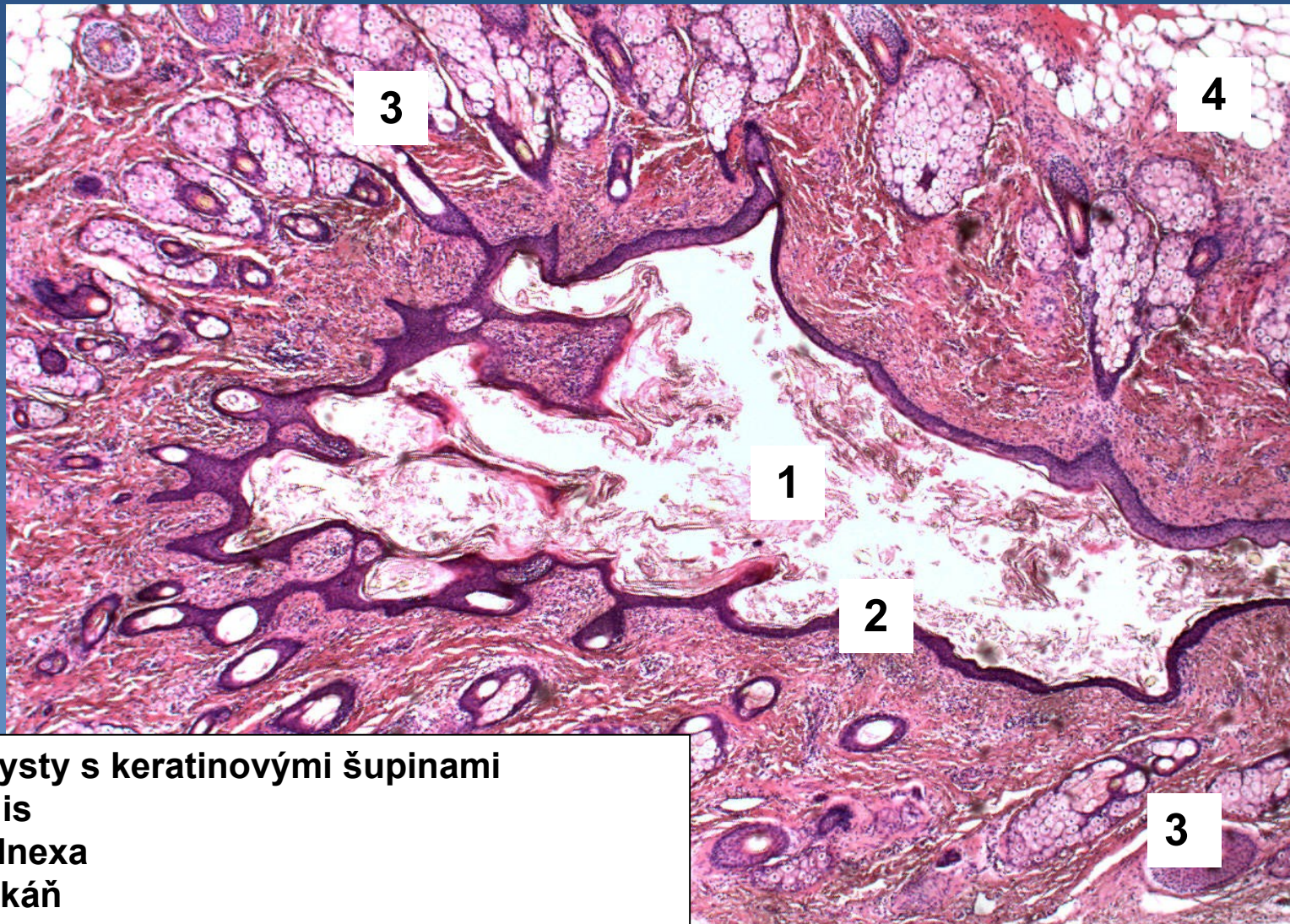
1 Vřetenité hladkosvalové buňky, protáhlá jádra se zaoblenými konci, fascikulární stavba. Bez atypií, nekróz, mitóz.

83. *Fibrom ovária*



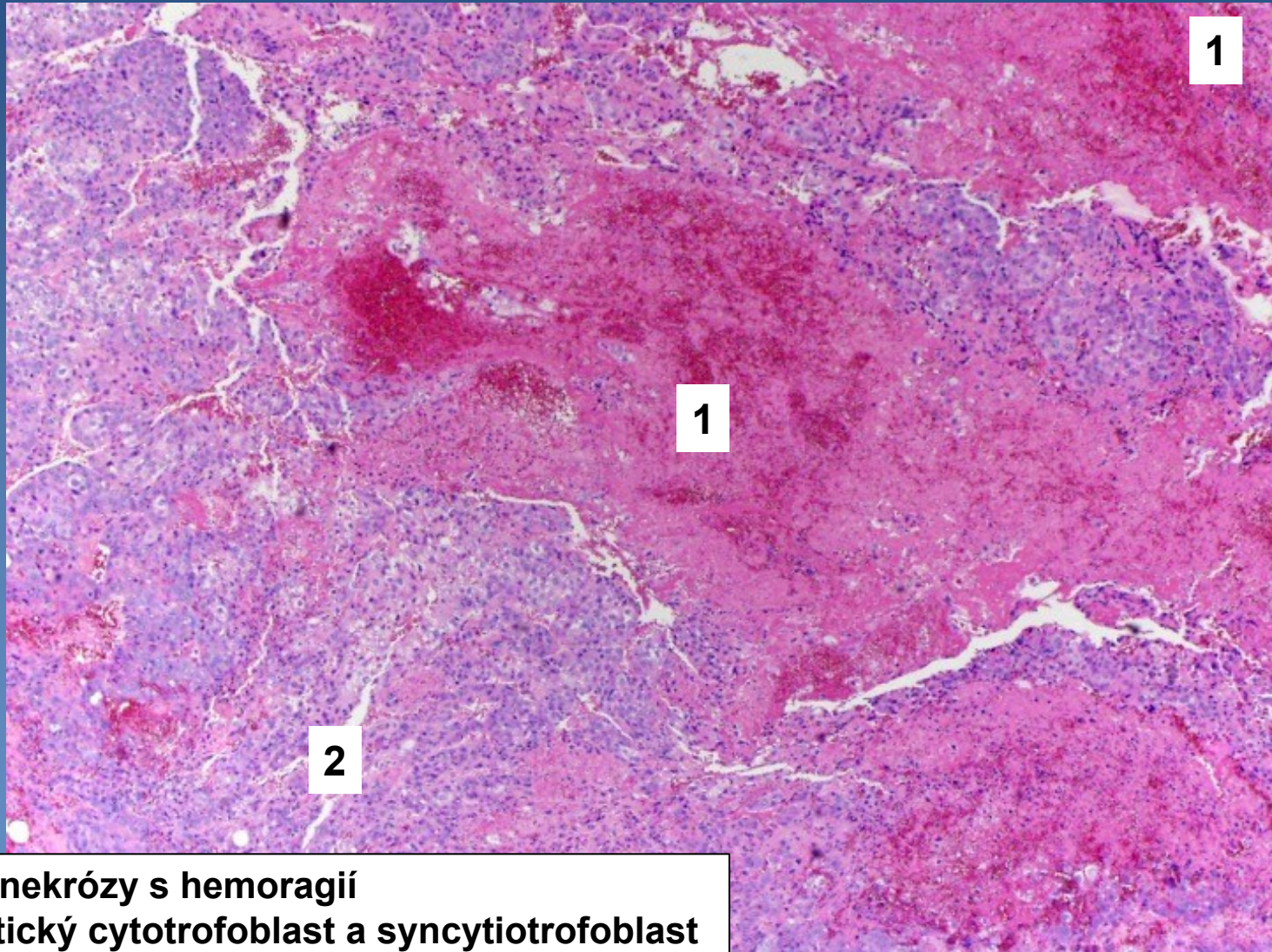
1 Nádor ze stromálních fibroblastů

84. Zralý teratom (dermoidní cysta)



1 lumen cysty s keratinovými šupinami
2 epidermis
3 kožní adnexa
4 tuková tkáň

85. Choriokarcinom – metastáza v kůži



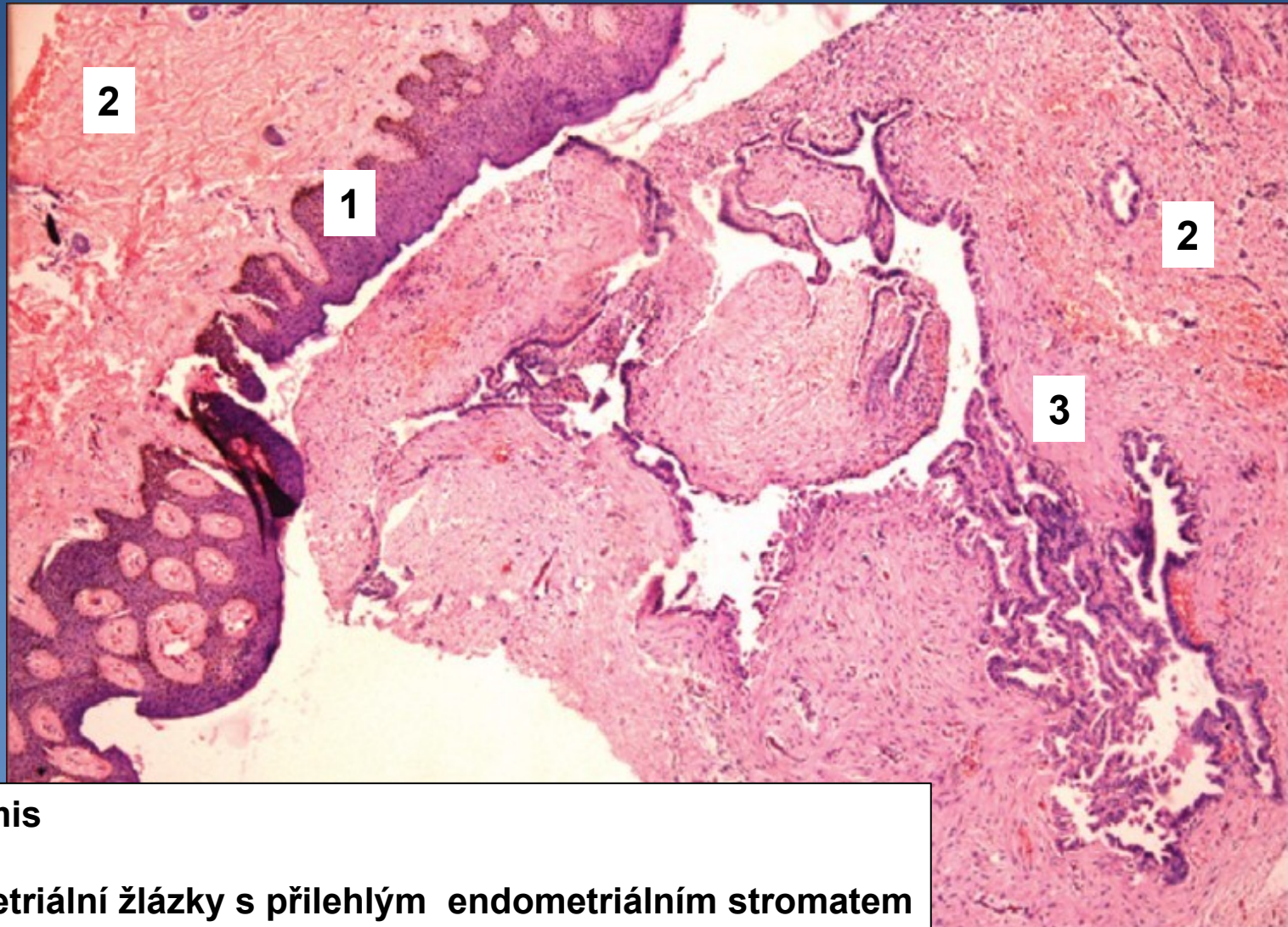
1

1

2

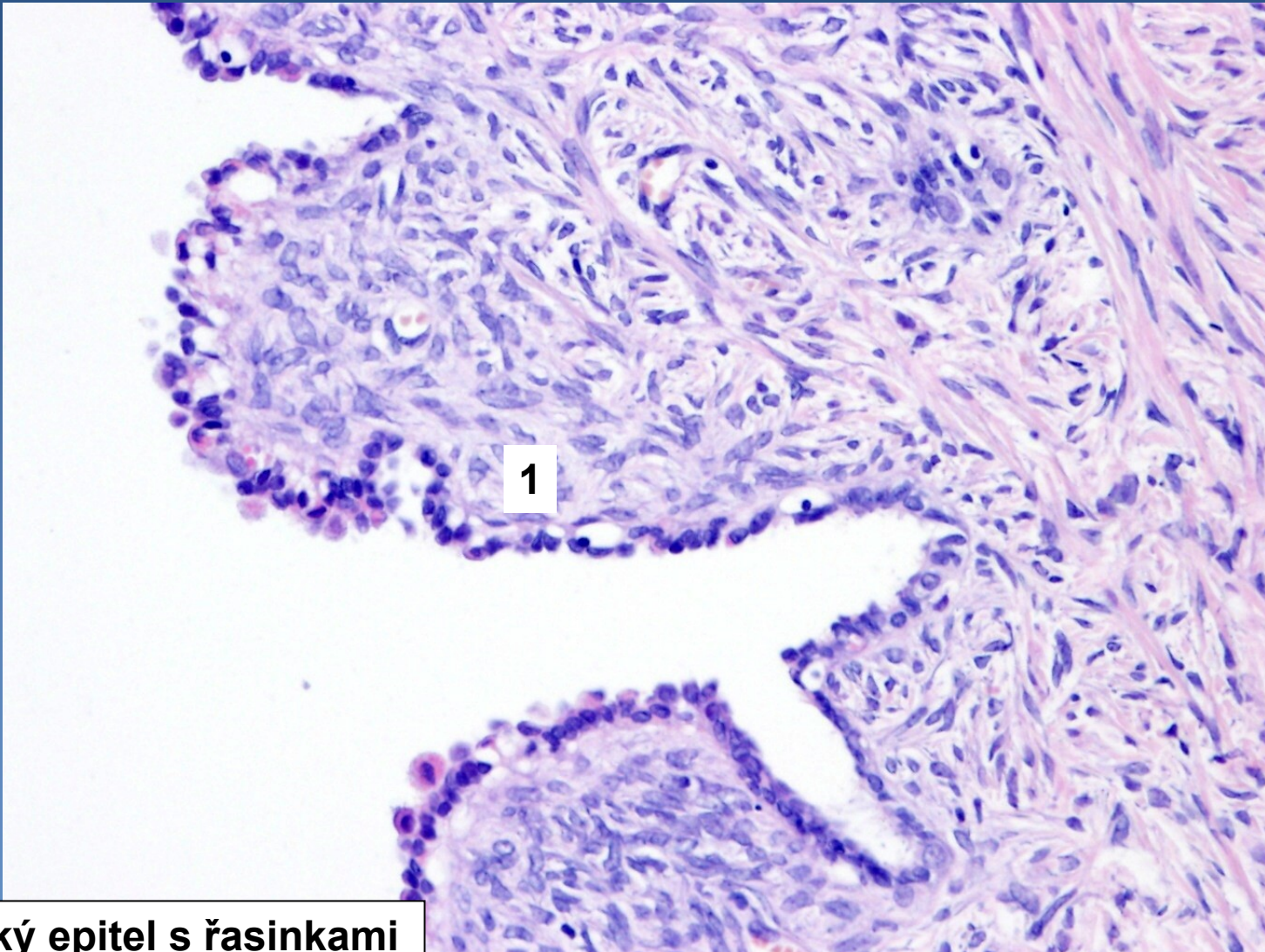1 Ložisko nekrózy s hemoragií
2 Anaplastický cytotrofoblast a syncytiotrofoblast

86. Endometrióza pupku



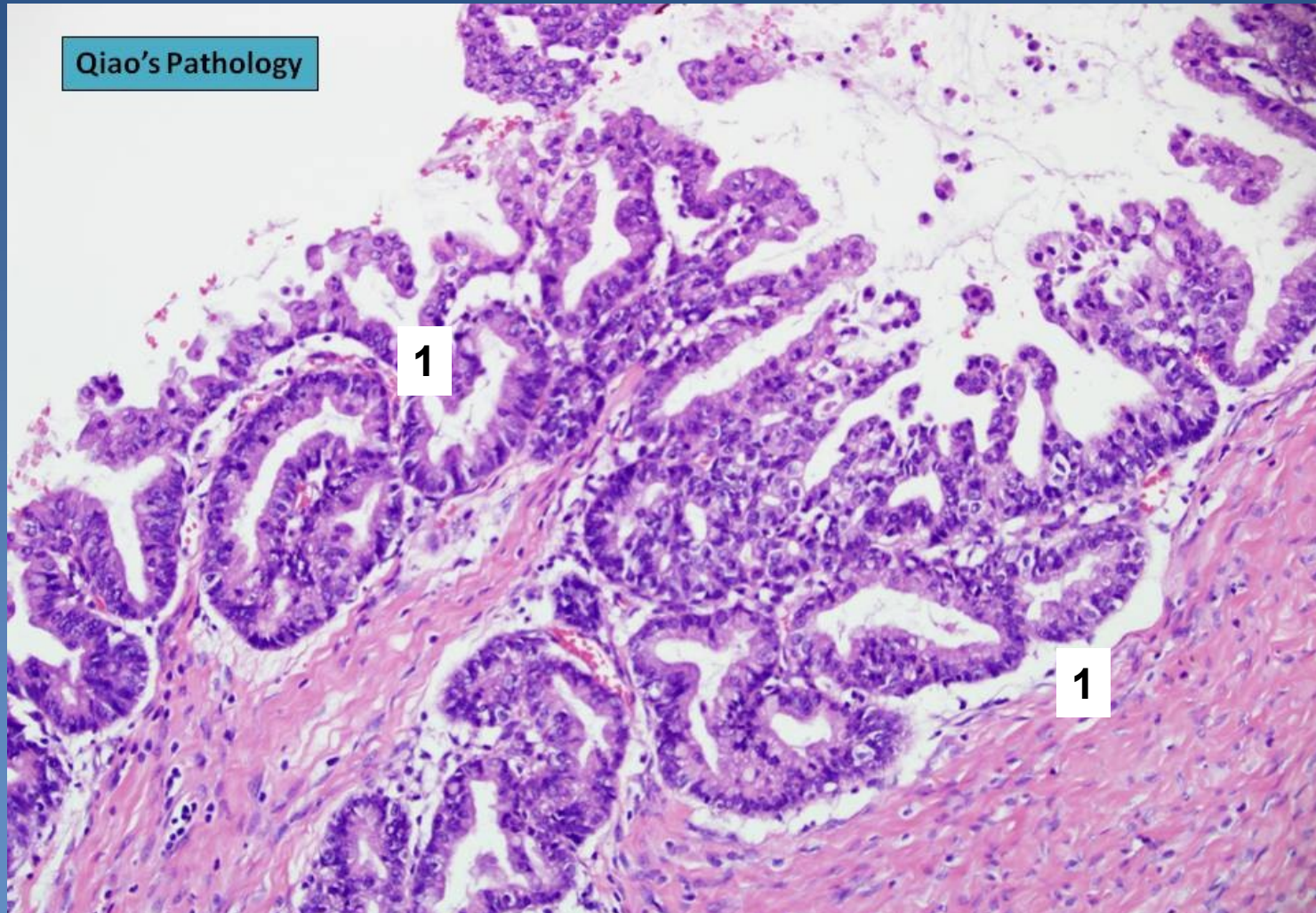
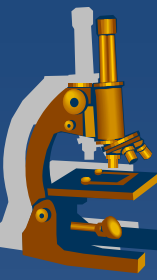
1 Epidermis
2 Dermis
3 Endometriální žlásky s přilehlým endometriálním stromatem

87. Serózní cystadenom ovária



1 Cylindrický epitel s řasinkami

88. Mucinózní cystadenokarcinom ovária



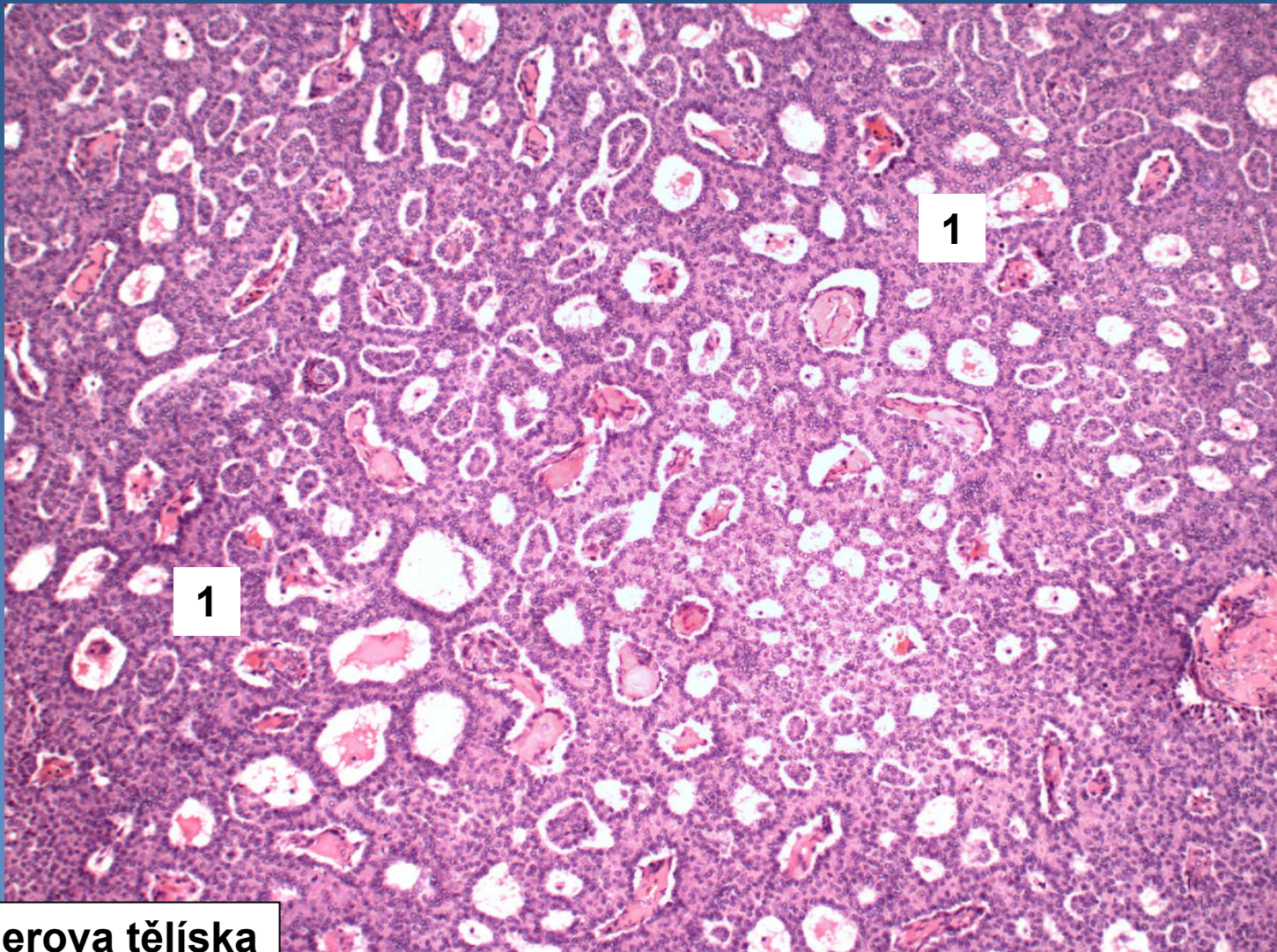
Qiao's Pathology

1

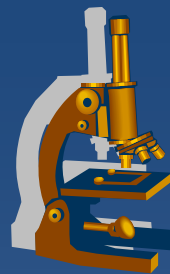
1

1 Cylindrický hlenotvorný epitel s četnými cytonukleárními atypiami, mitózami

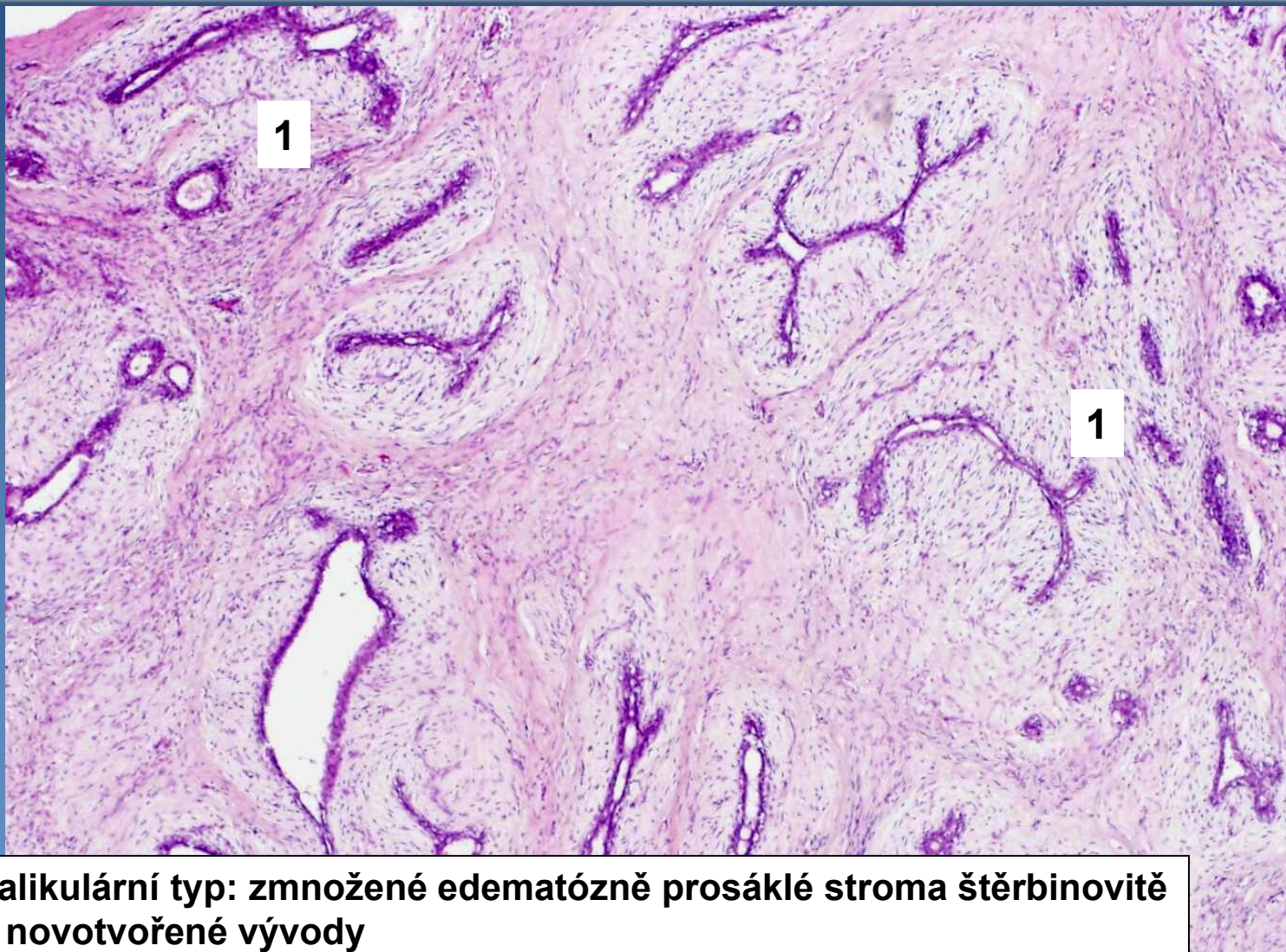
89. *Nádor z buněk granulózy*



1 Call-Exnerova tělíska

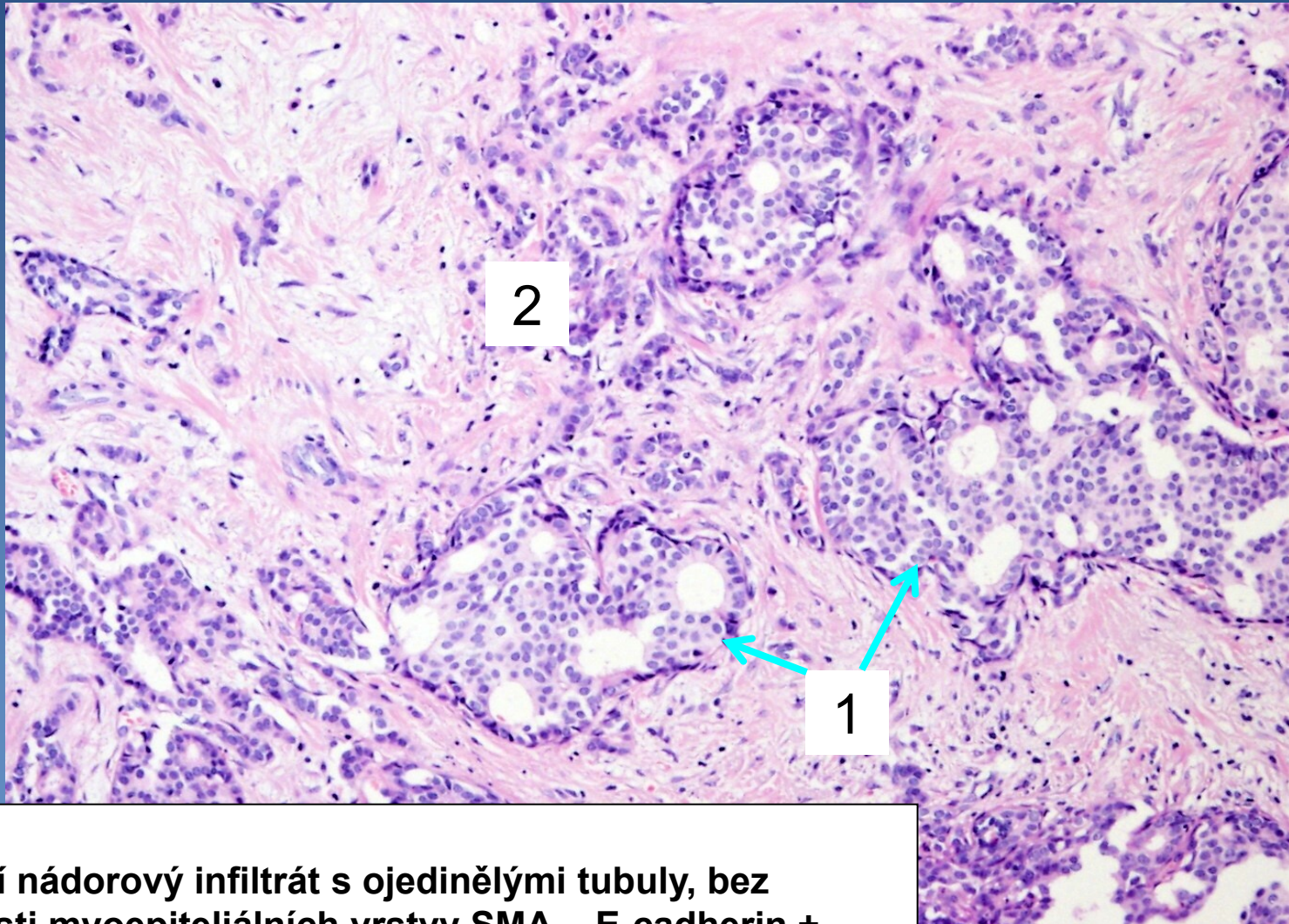


90. Fibroadenom mammy



1 Intrakanalikulární typ: zmnožené edematózně prosáklé stroma štěrbinovitě utlačuje novotvořené vývody

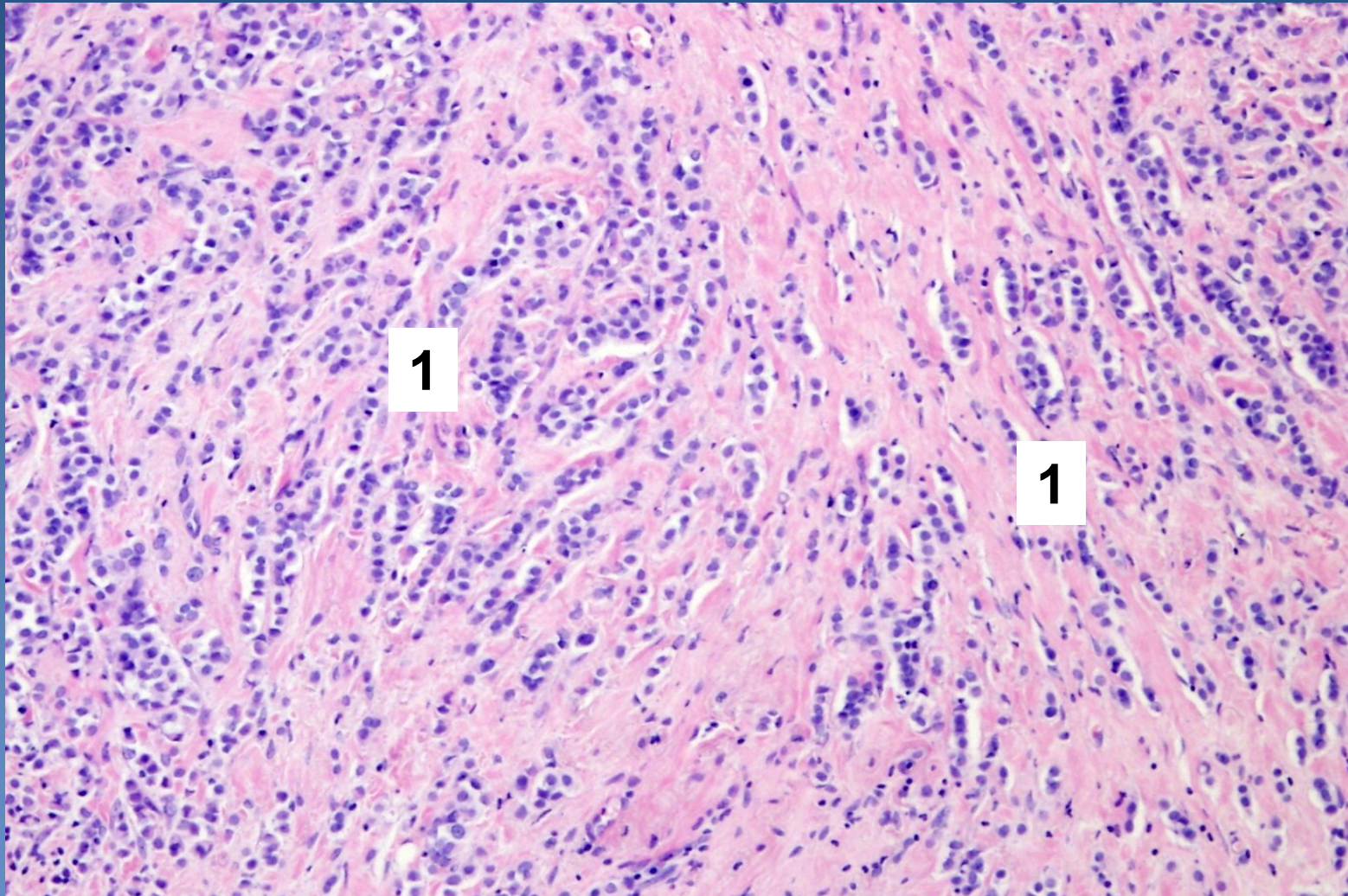
91. *Invazivní duktální karcinom mammy*



1 DCIS

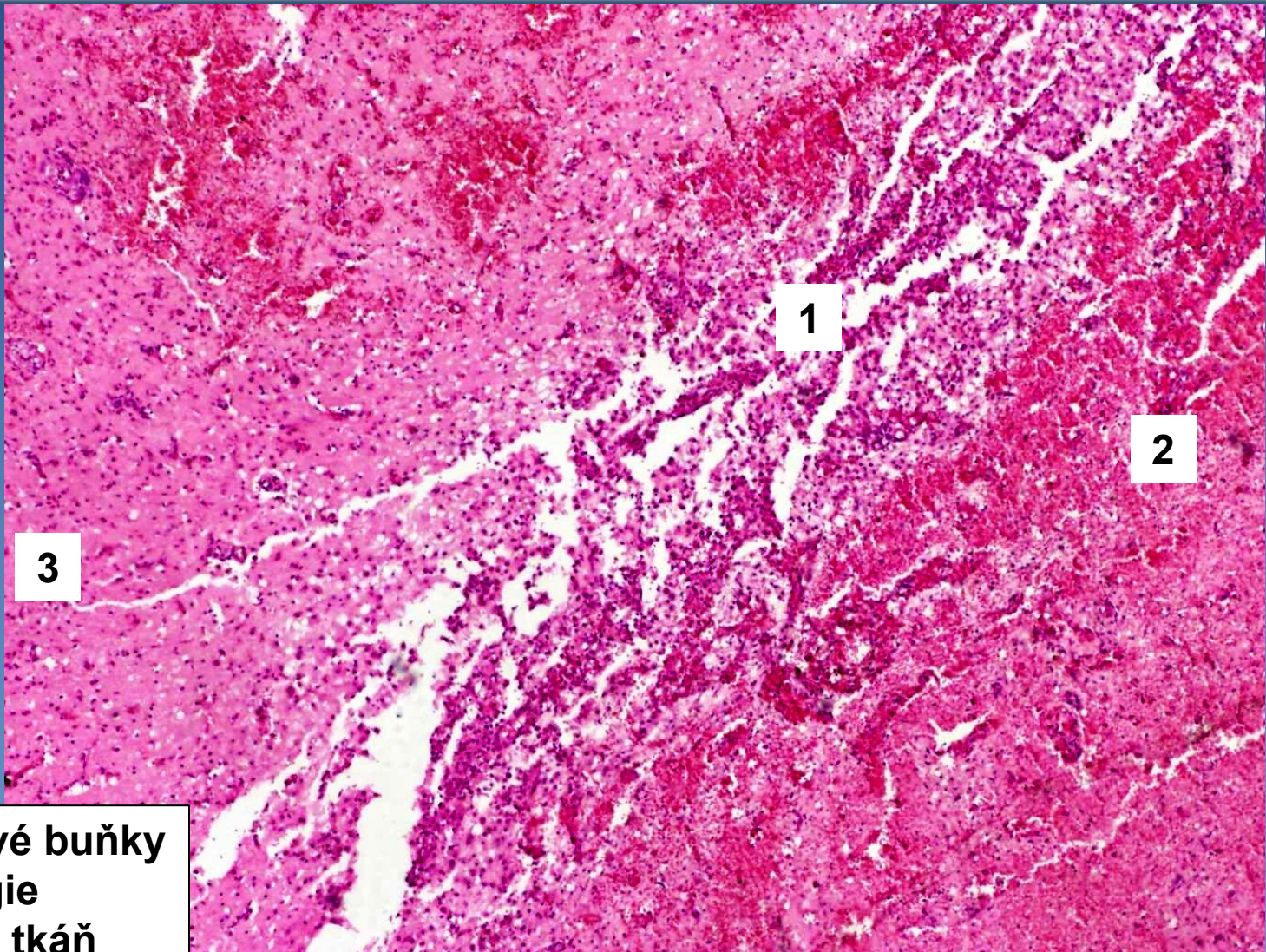
2 Kohezivní nádorový infiltrát s ojedinělými tubuly, bez přítomnosti myoepiteliálních vrstvy SMA -, E-cadherin +.

92. *Invazivní lobulární karcinom mammy*



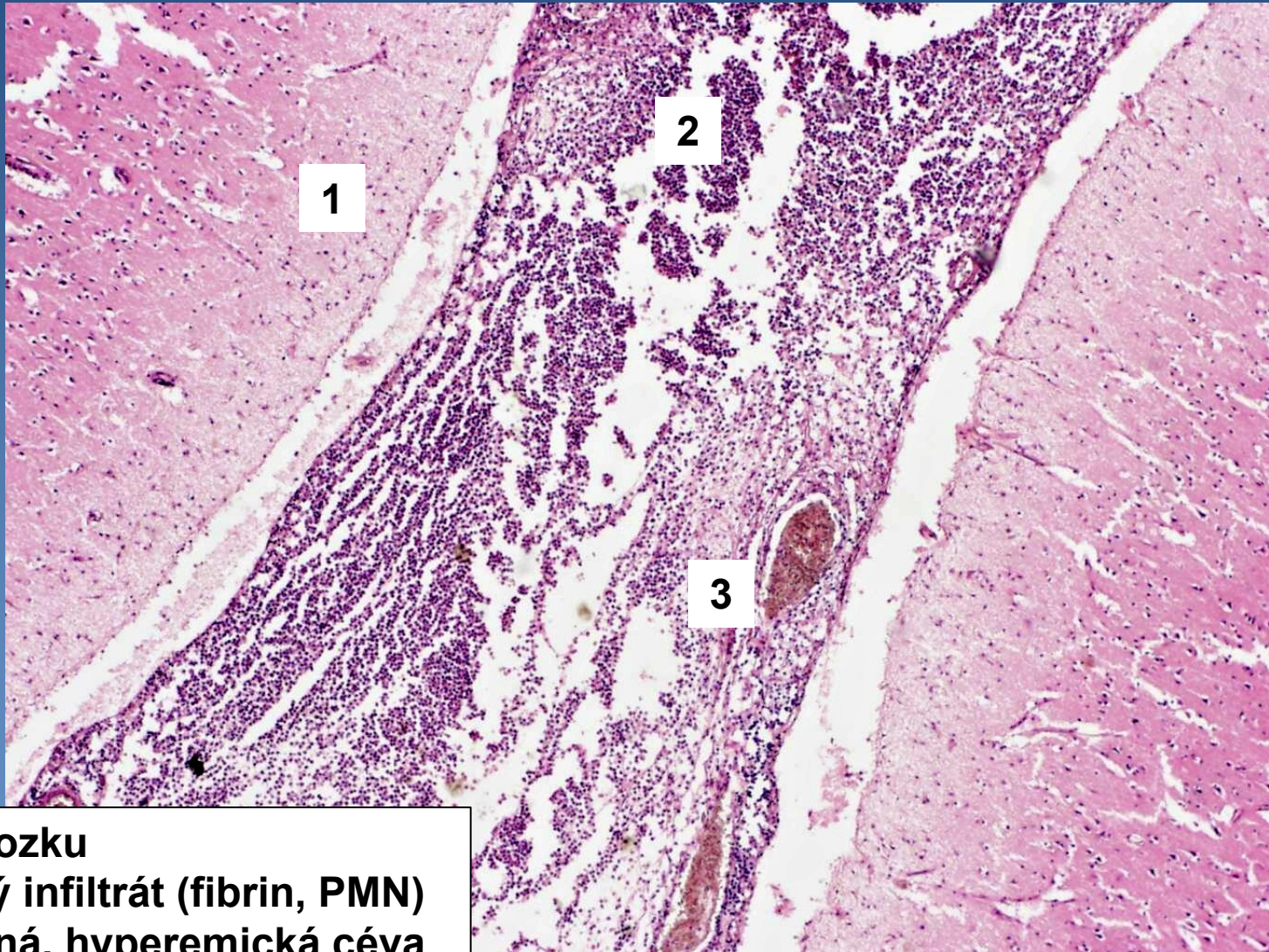
1 Nádorové bb. vytváří řady mezi snopci vaziva (husí pochod), SMA -, E-cadherin -

93. Encefalomalacie (starší)



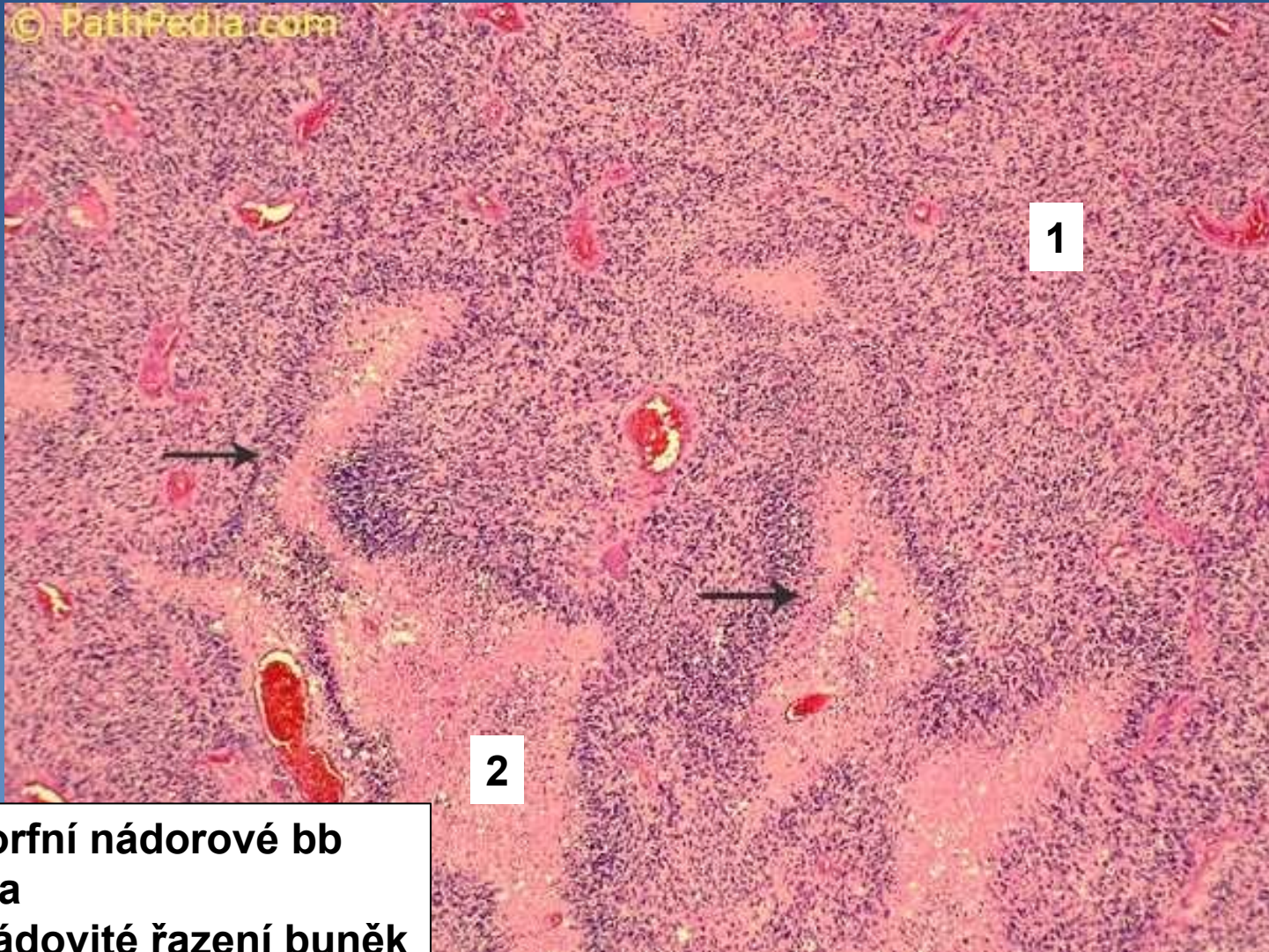
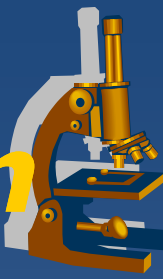
- 1 Zrněčkové buňky
- 2 Hemoragie
- 3 Mozková tkáň

94. *Leptomeningitida purulentní*



- 1 Edém mozku
- 2 Zánětlivý infiltrát (fibrin, PMN)
- 3 Dilatovaná, hyperemická céva

95. Multiformní glioblastom



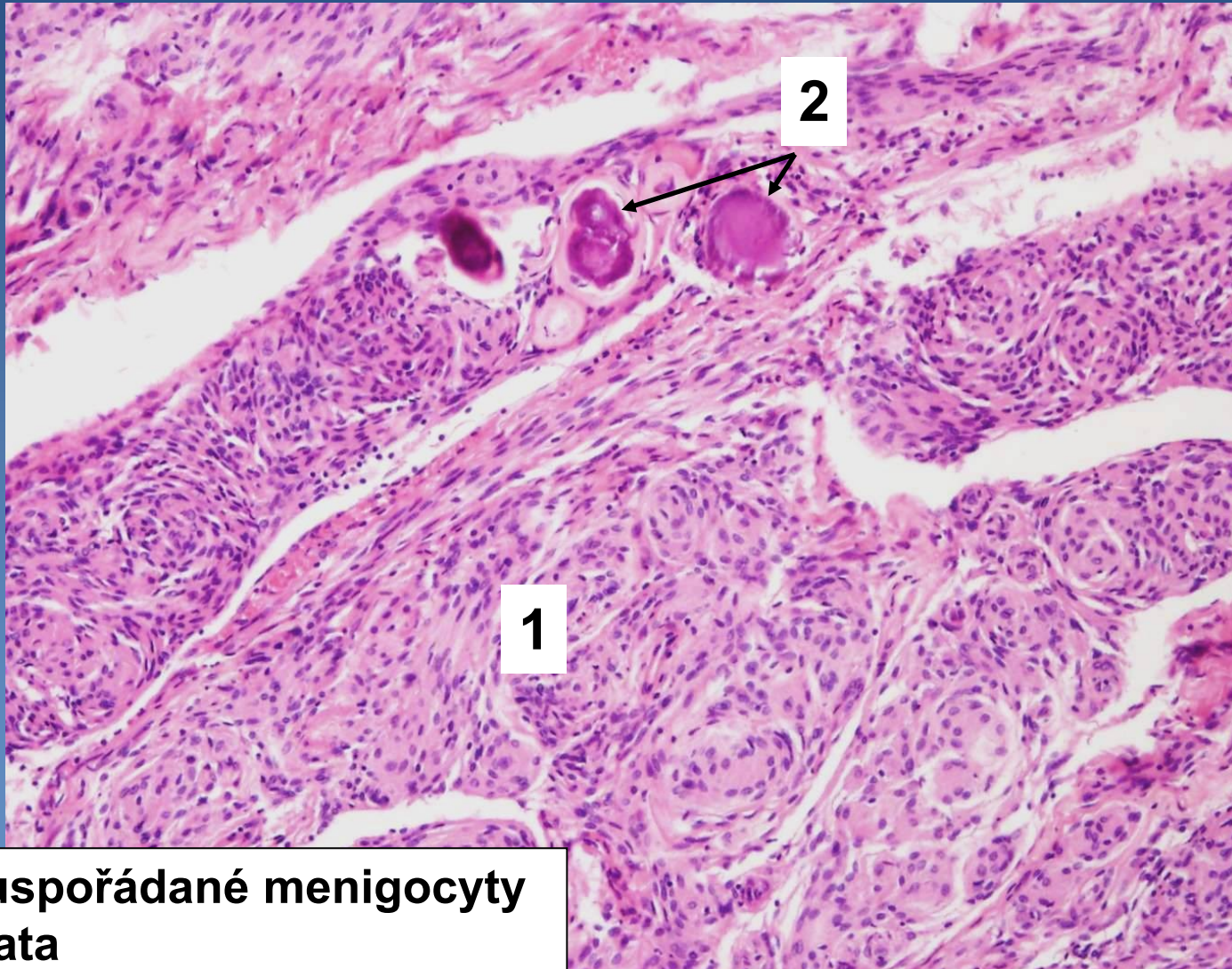
© PathPedla.com

1

2

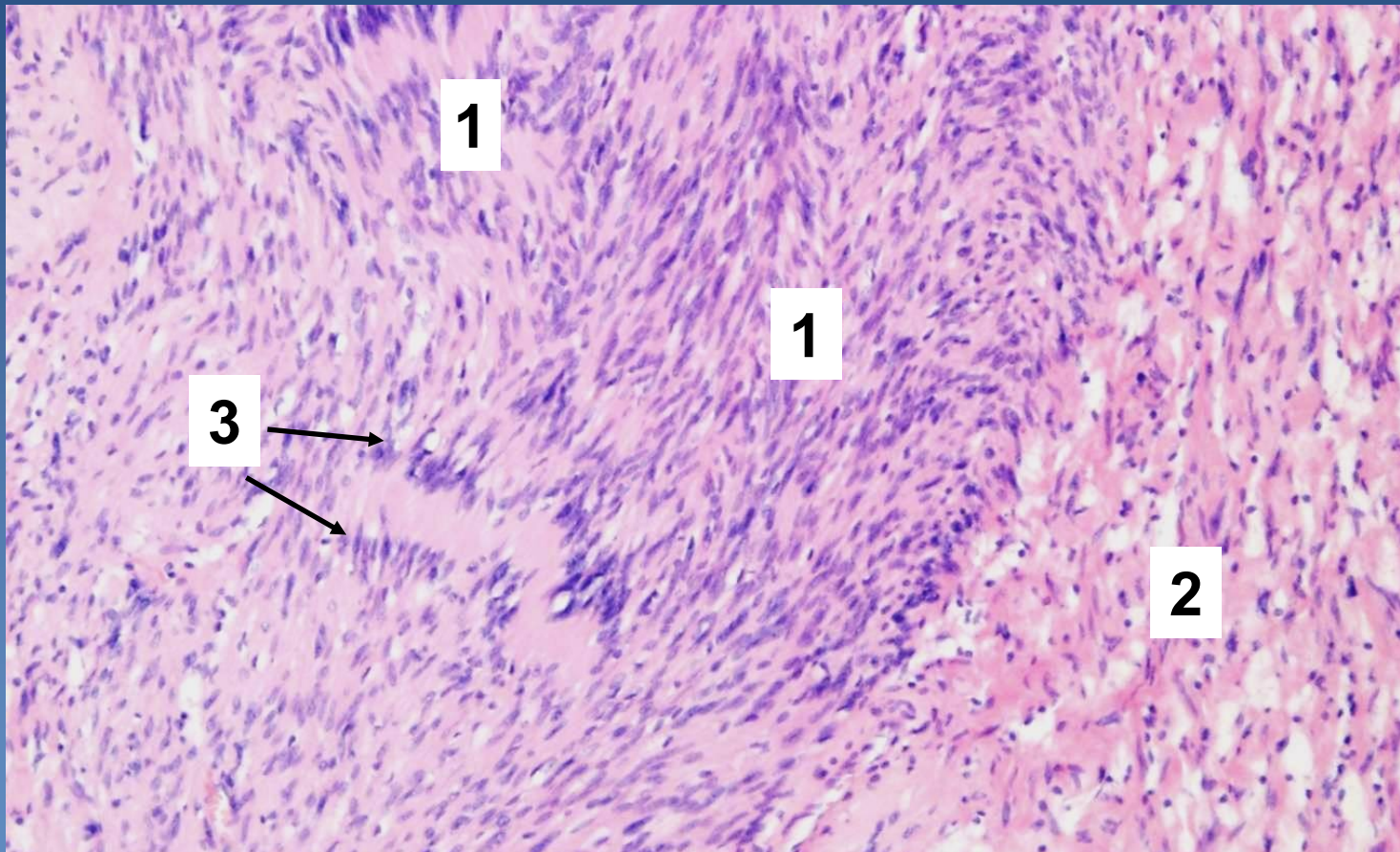
1 Pleomorfní nádorové bb
2 Nekróza
—> Palisádovité řazení buněk

96. Meningeom



1 Vírovitě uspořádané menigocyty
2 Psamomata

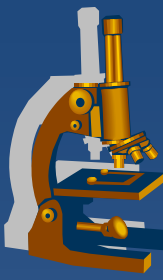
97. Neurinom



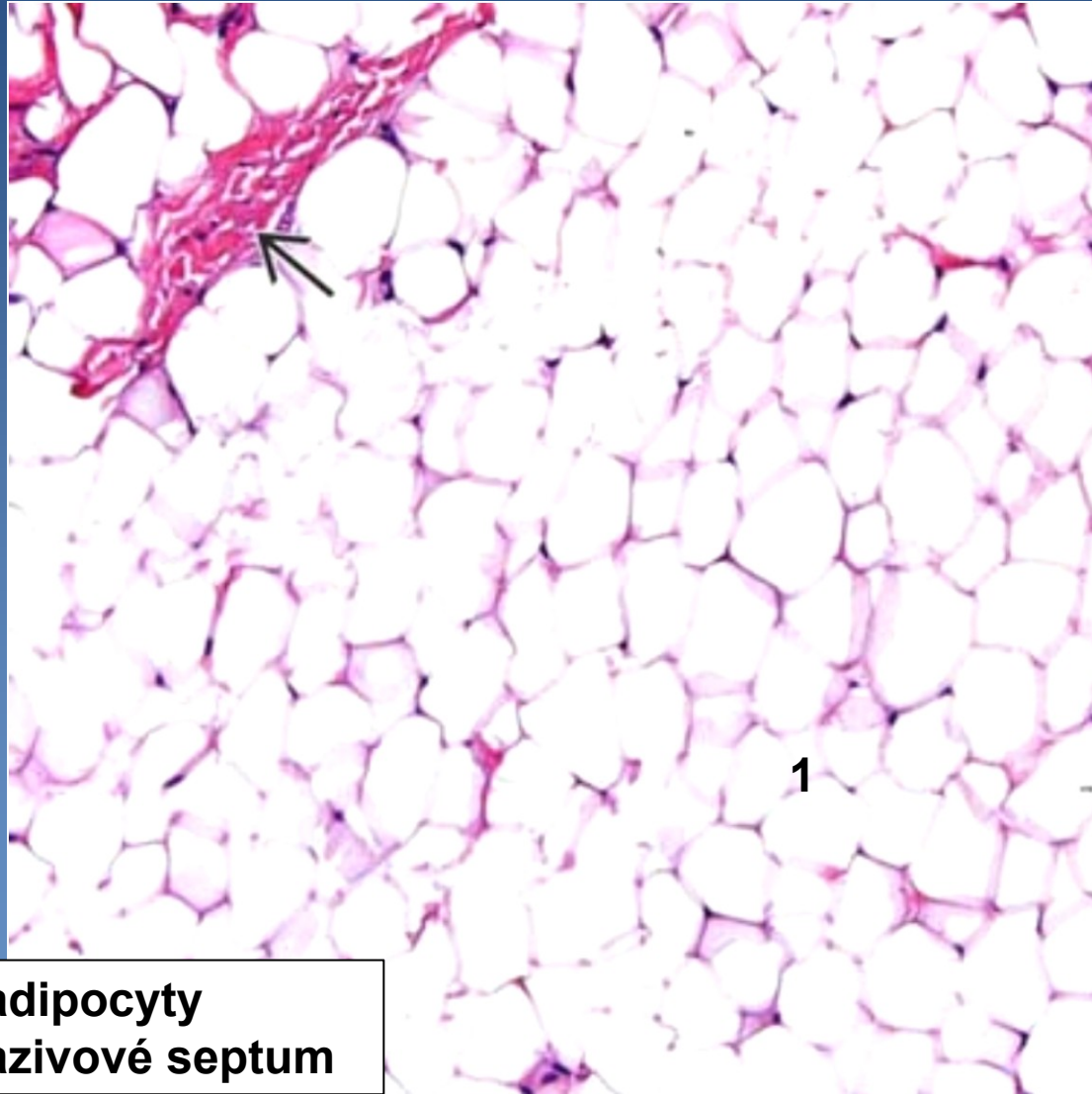
1 Antoni A

2 Antoni B (hypocelulární, myxoidně degenerované)

3 Sešikování jader

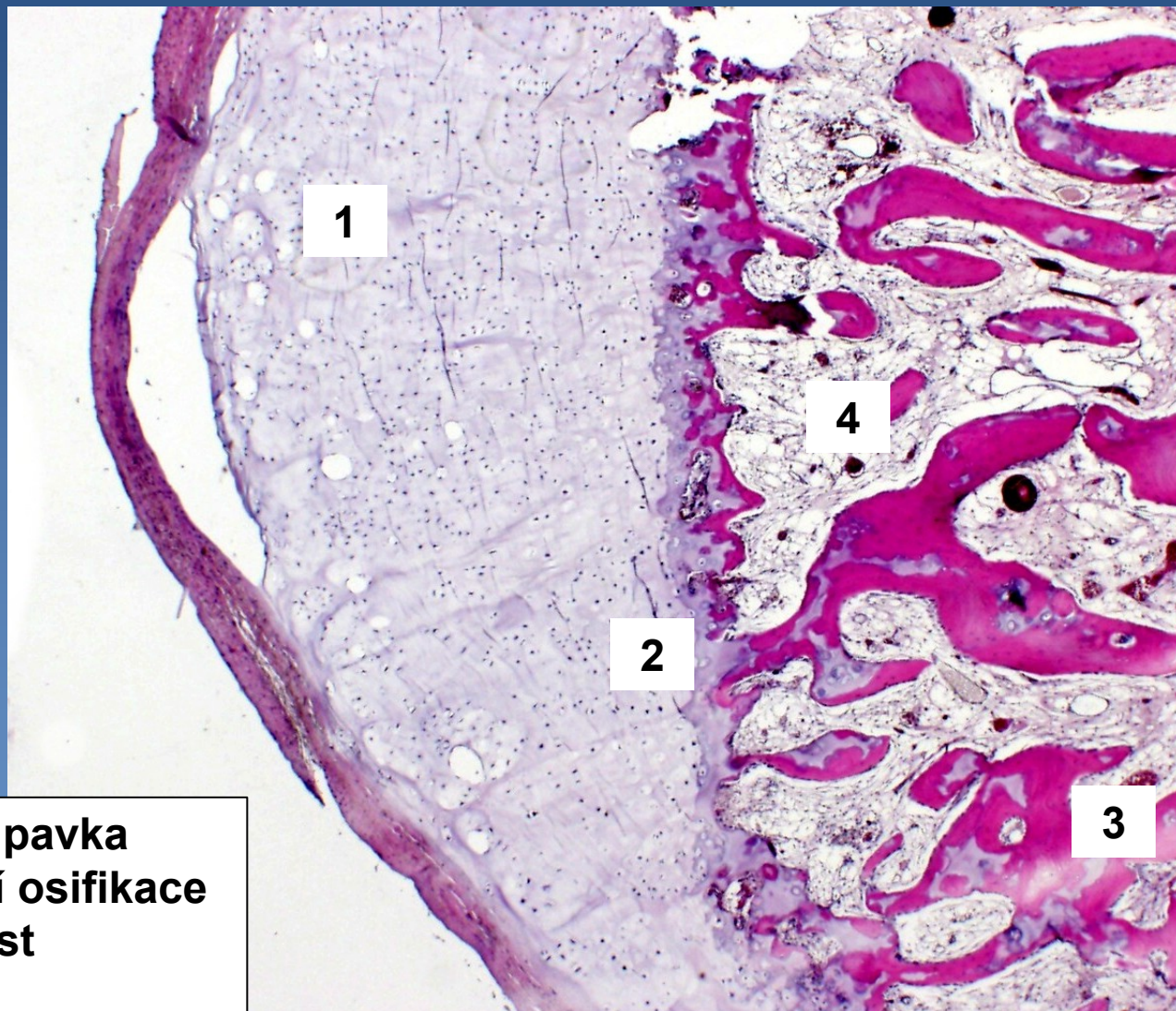
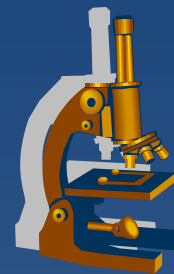


98. *Lipom*



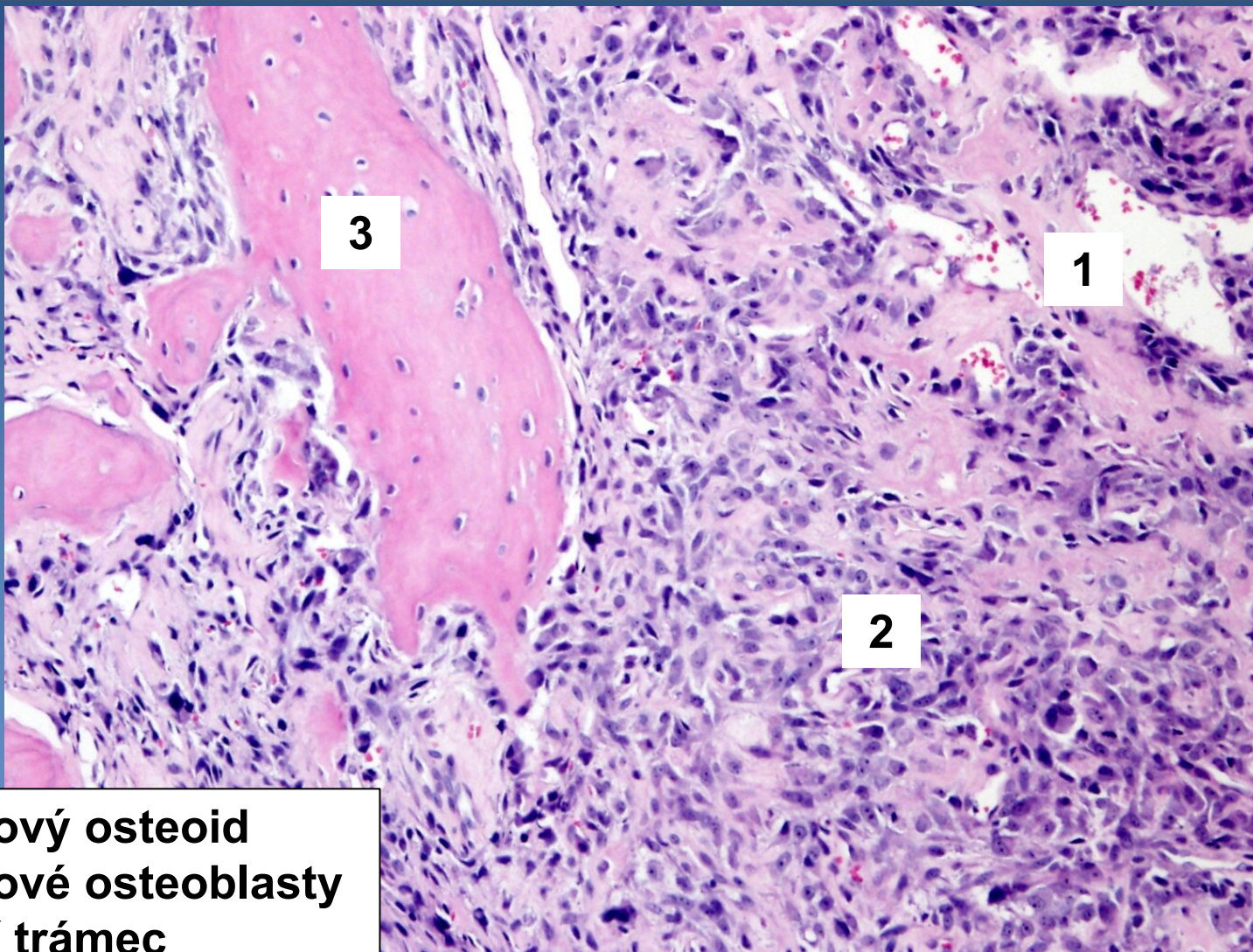
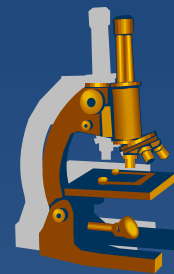
1 Maturované adipocyty
➔ značené vazivové septum

99. Osteochondrom



- 1 Hyalinní chrupavka
- 2 Enchondrální osifikace
- 3 Lamelární kost
- 4 Kostní dřeň

100. High-grade osteosarkom

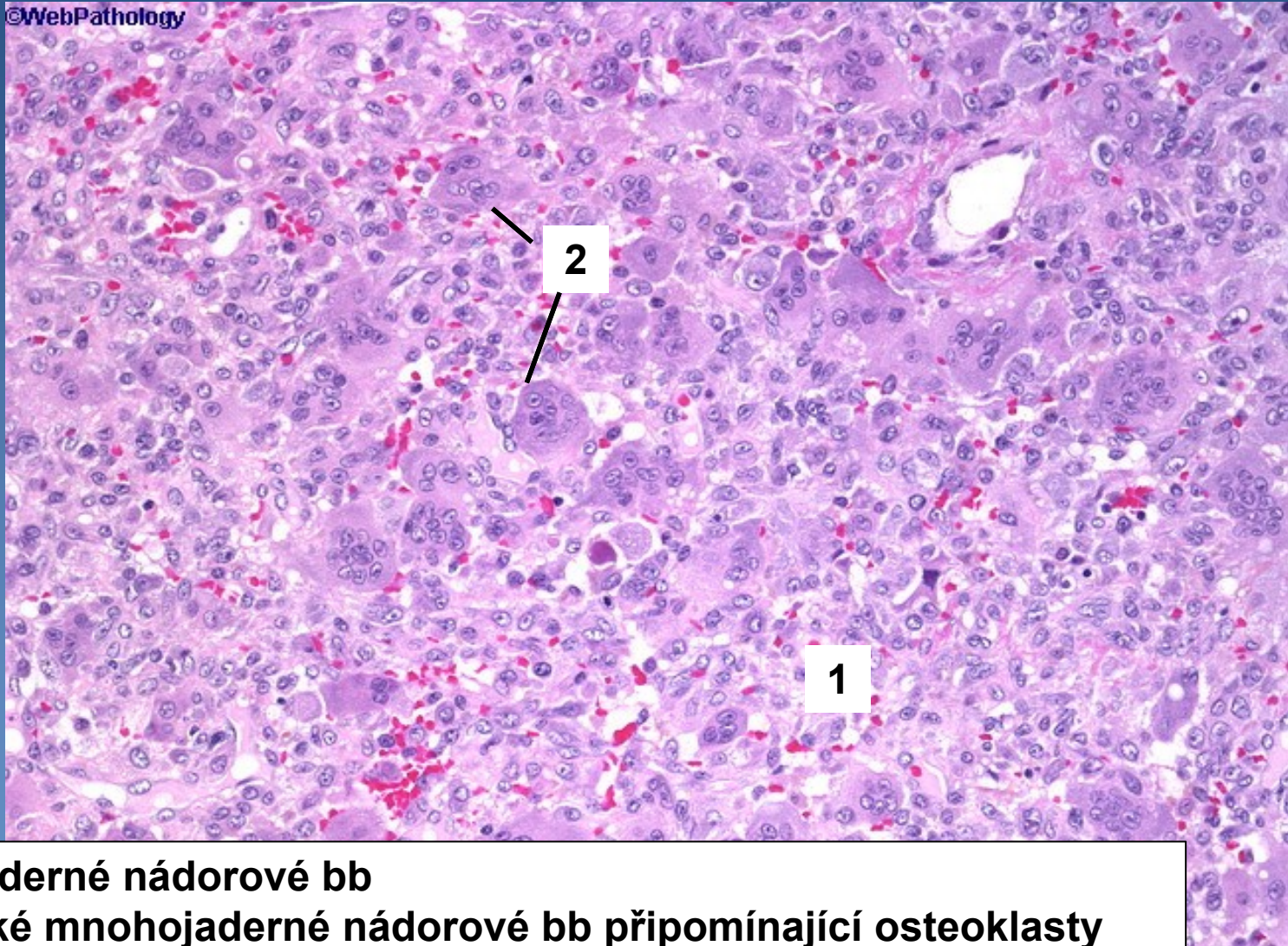


- 1 Nádorový osteoid
- 2 Nádorové osteoblasty
- 3 Kostní trámeček

101. Obrovskobuněčný kostní nádor



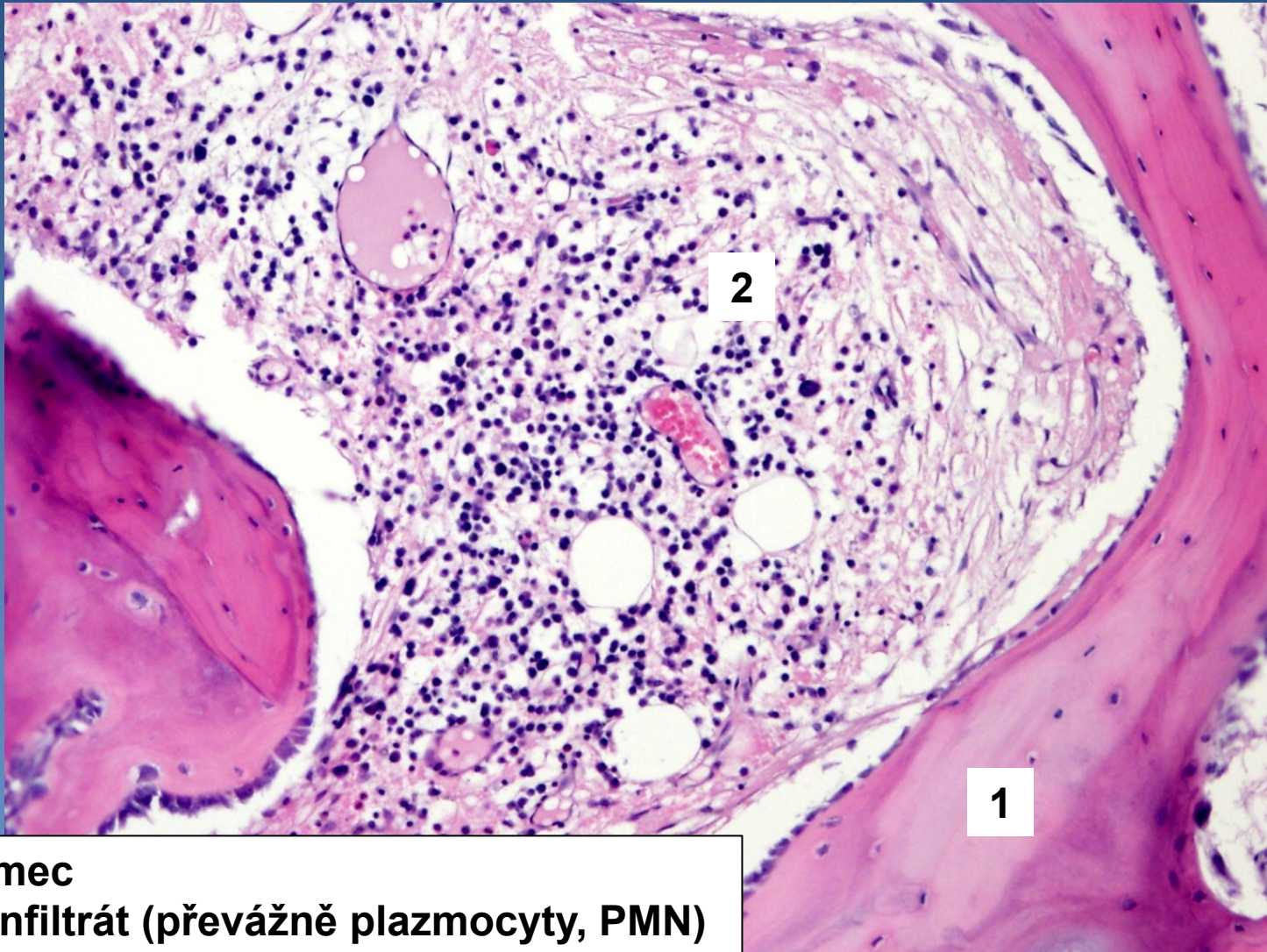
©WebPathology



1 Jednojaderné nádorové bb

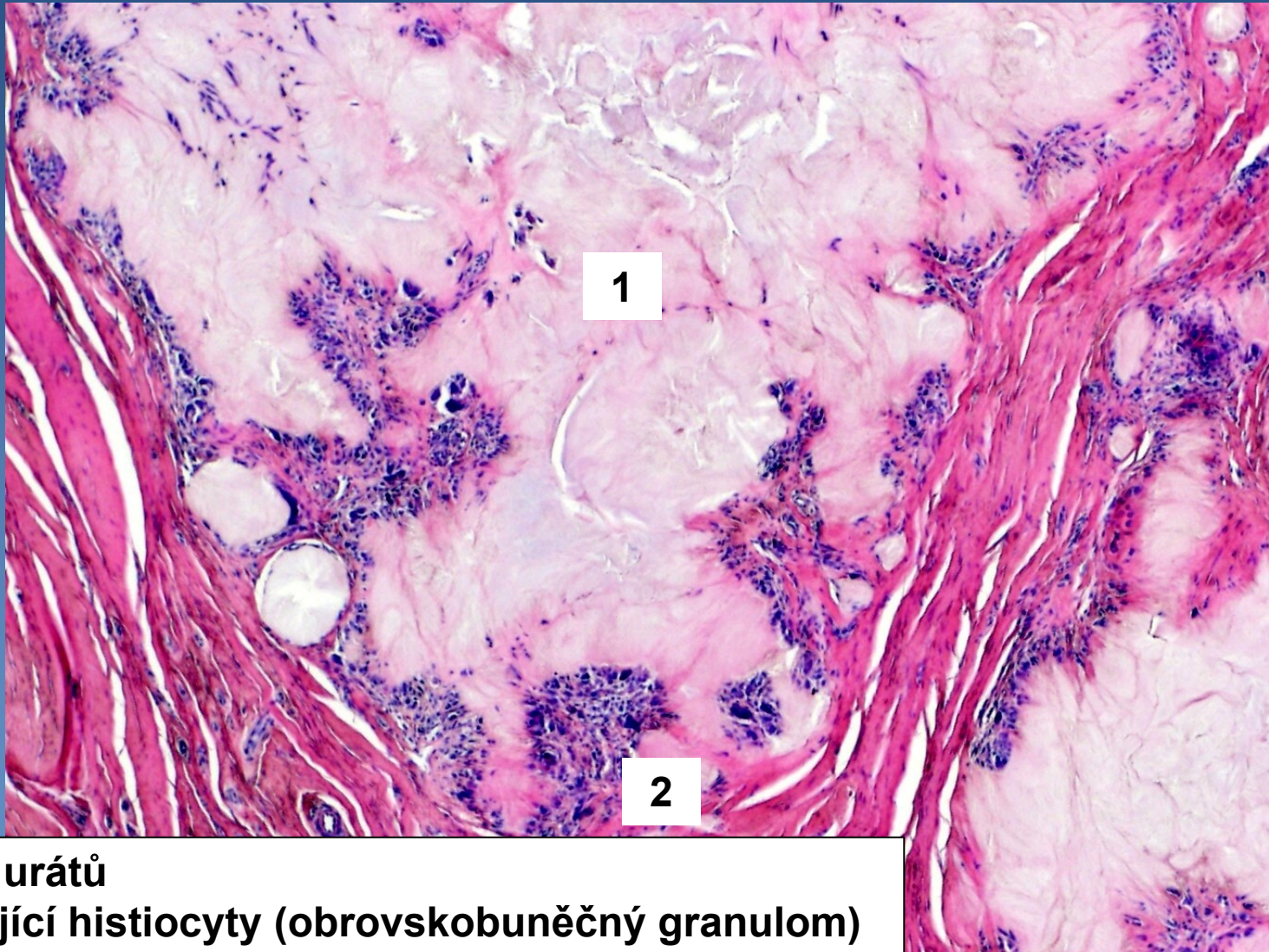
2 Obrovské mnohojaderné nádorové bb připomínající osteoklasty

102. Osteomyelitida chronická hnisavá



1 Kostní trámec
2 Zánětlivý infiltrát (převážně plazmocyty, PMN)

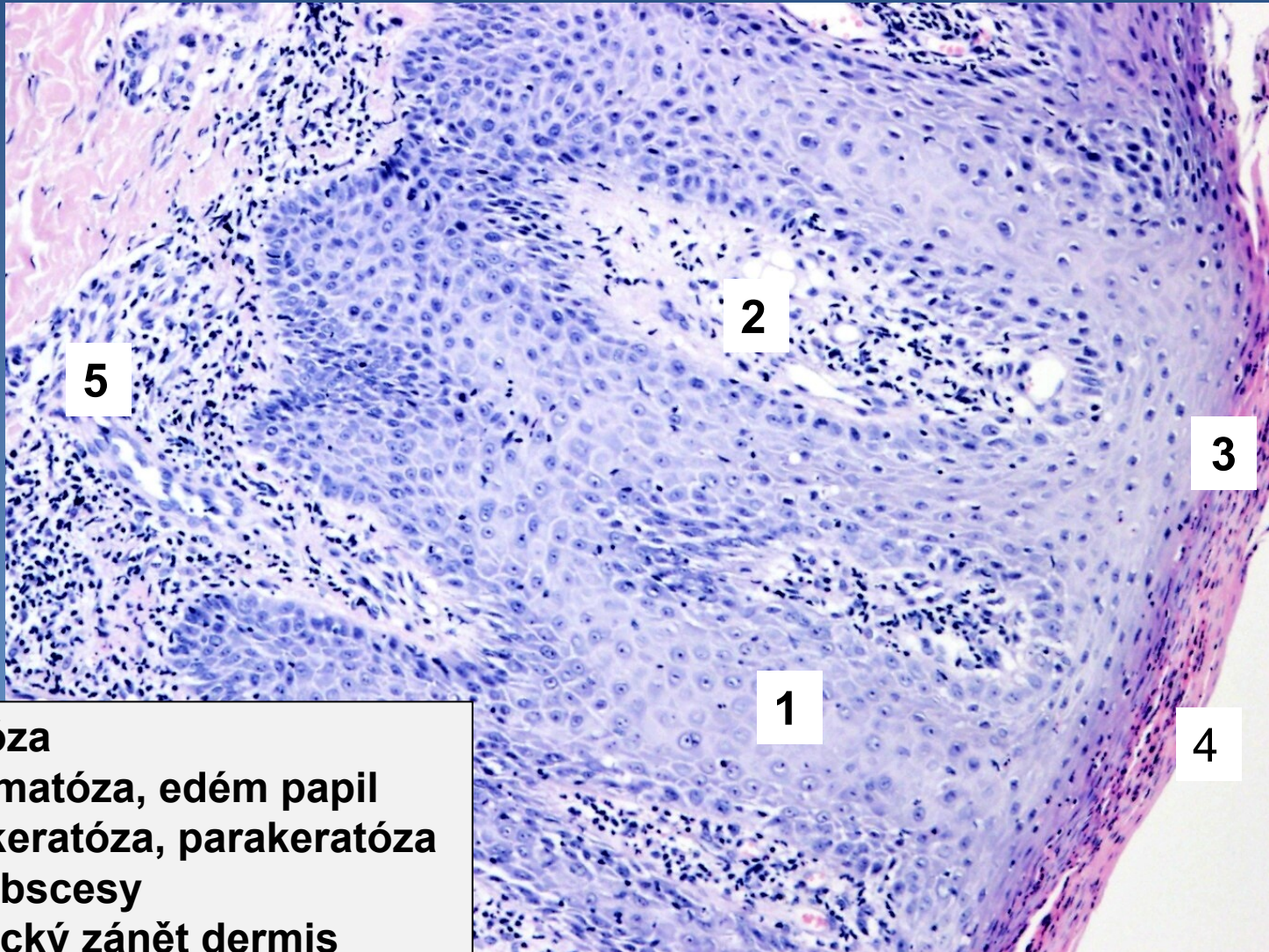
103. Dnavý tofus kloubního pouzdra



1 Krystaly urátů

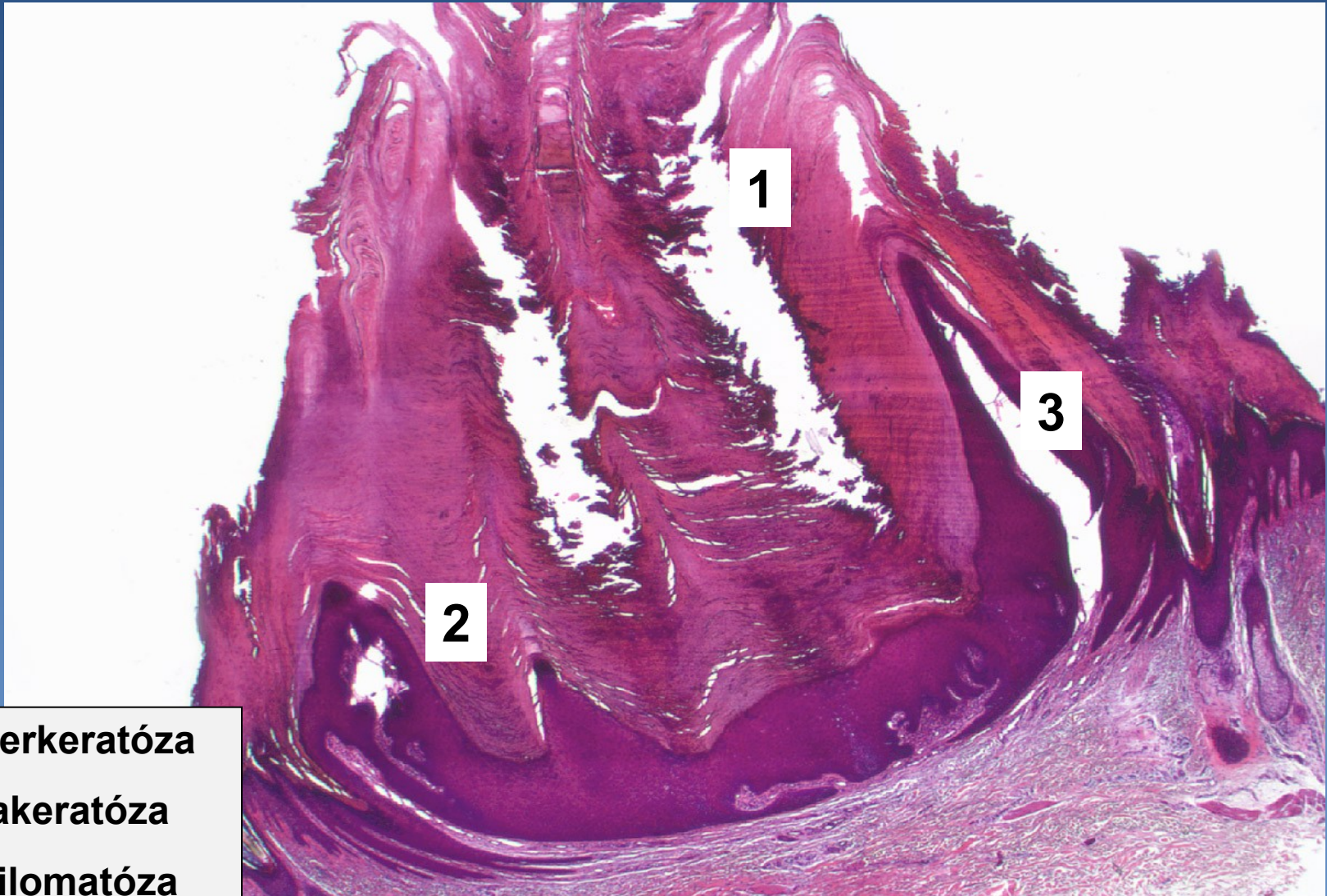
2 Palisádující histiocyty (obrovskobuněčný granulom)

104. Psoriáza



- 1 Akantóza
- 2 Papilomatóza, edém papil
- 3 Hyperkeratóza, parakeratóza
- 4 Mikroabscesy
- 5 Chronický zánět dermis

105. *Verruca vulgaris*

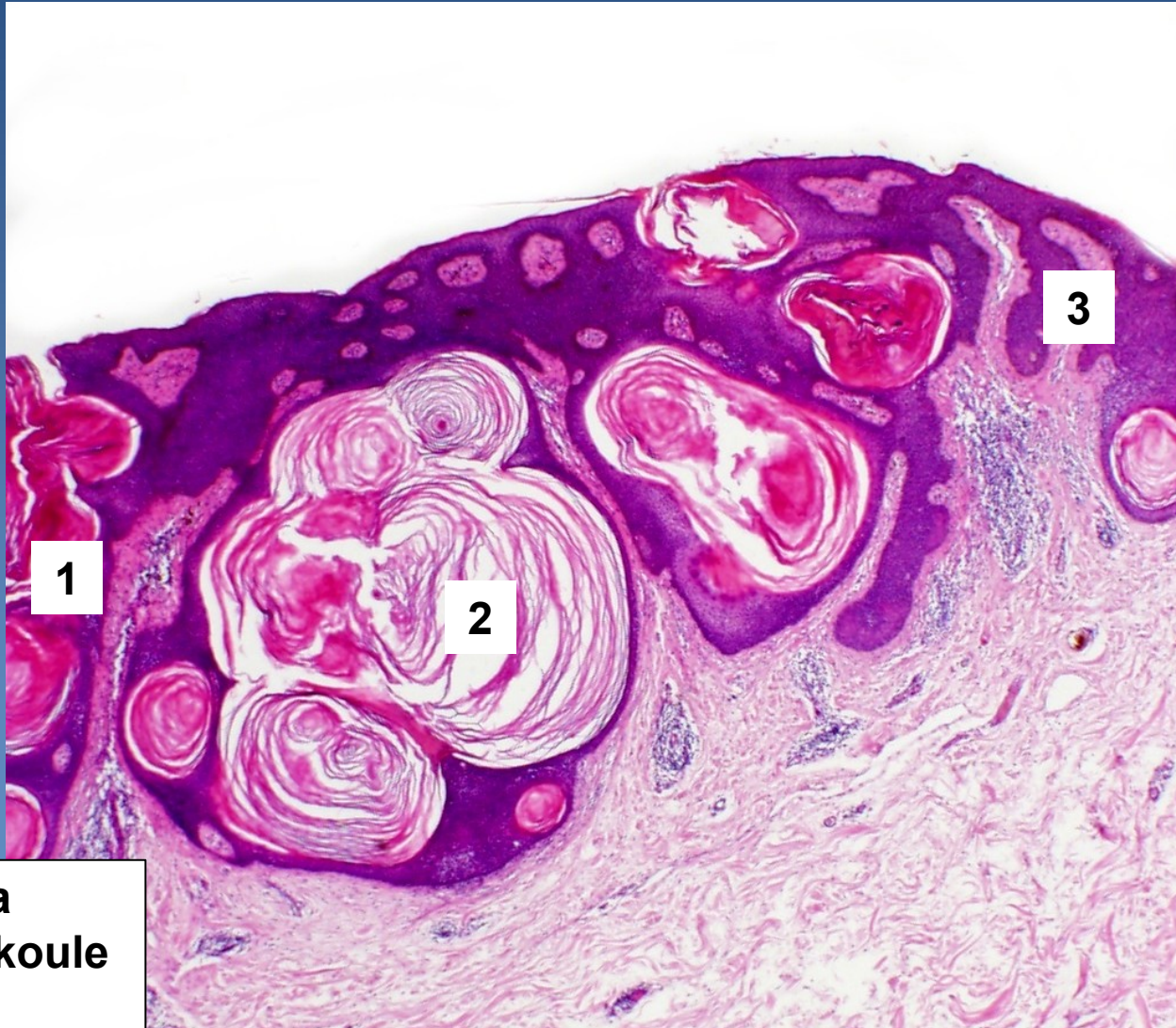
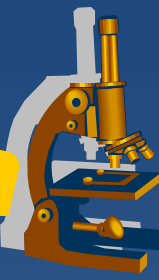


1 Hyperkeratóza

2 Parakeratóza

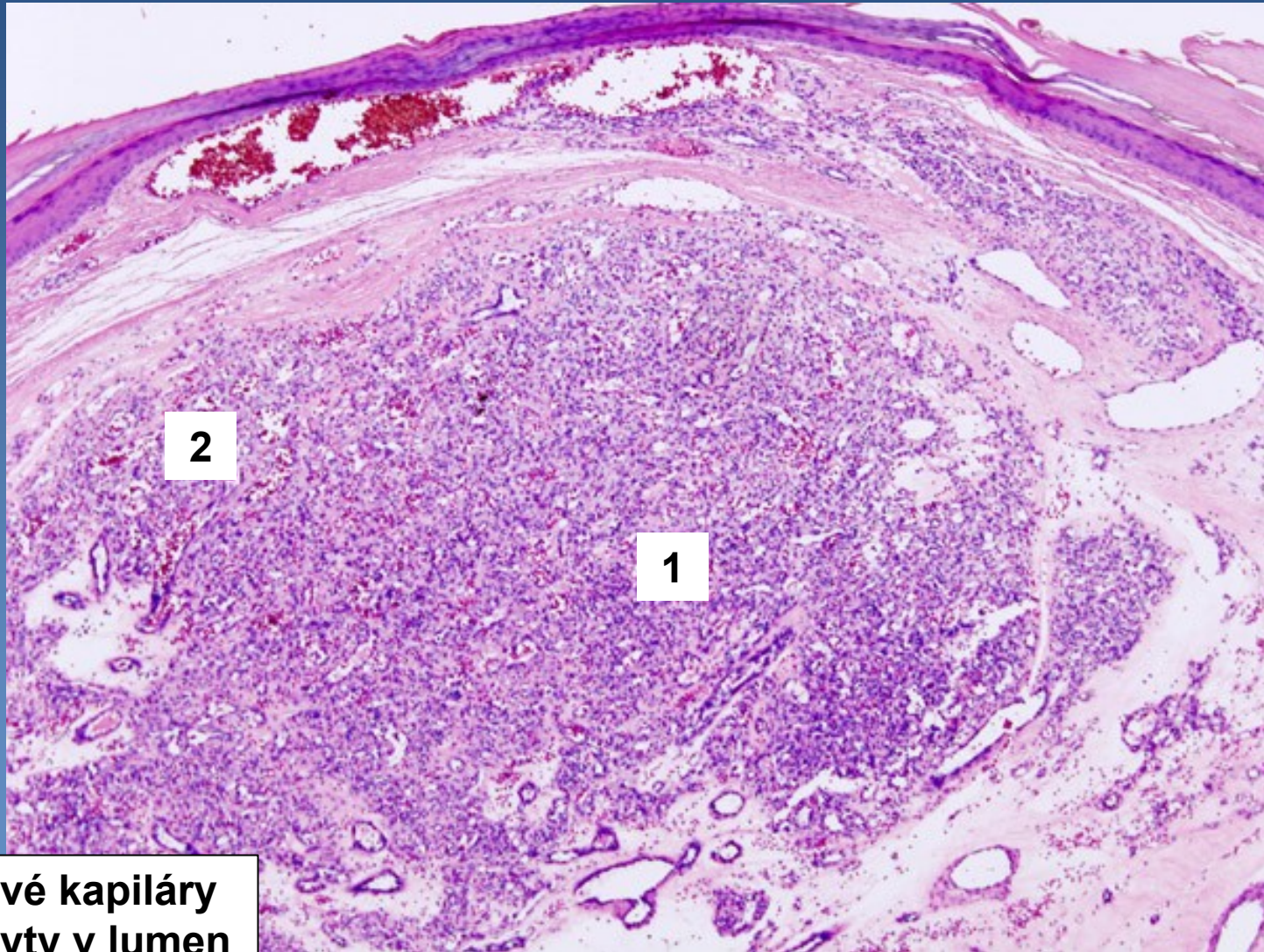
3 Papilomatóza

106. Seborhoická veruka



- 1 Papilomatóza
- 2 Rohovinové koule
- 3 Akantóza

107. Kapilární hemangiom kůže

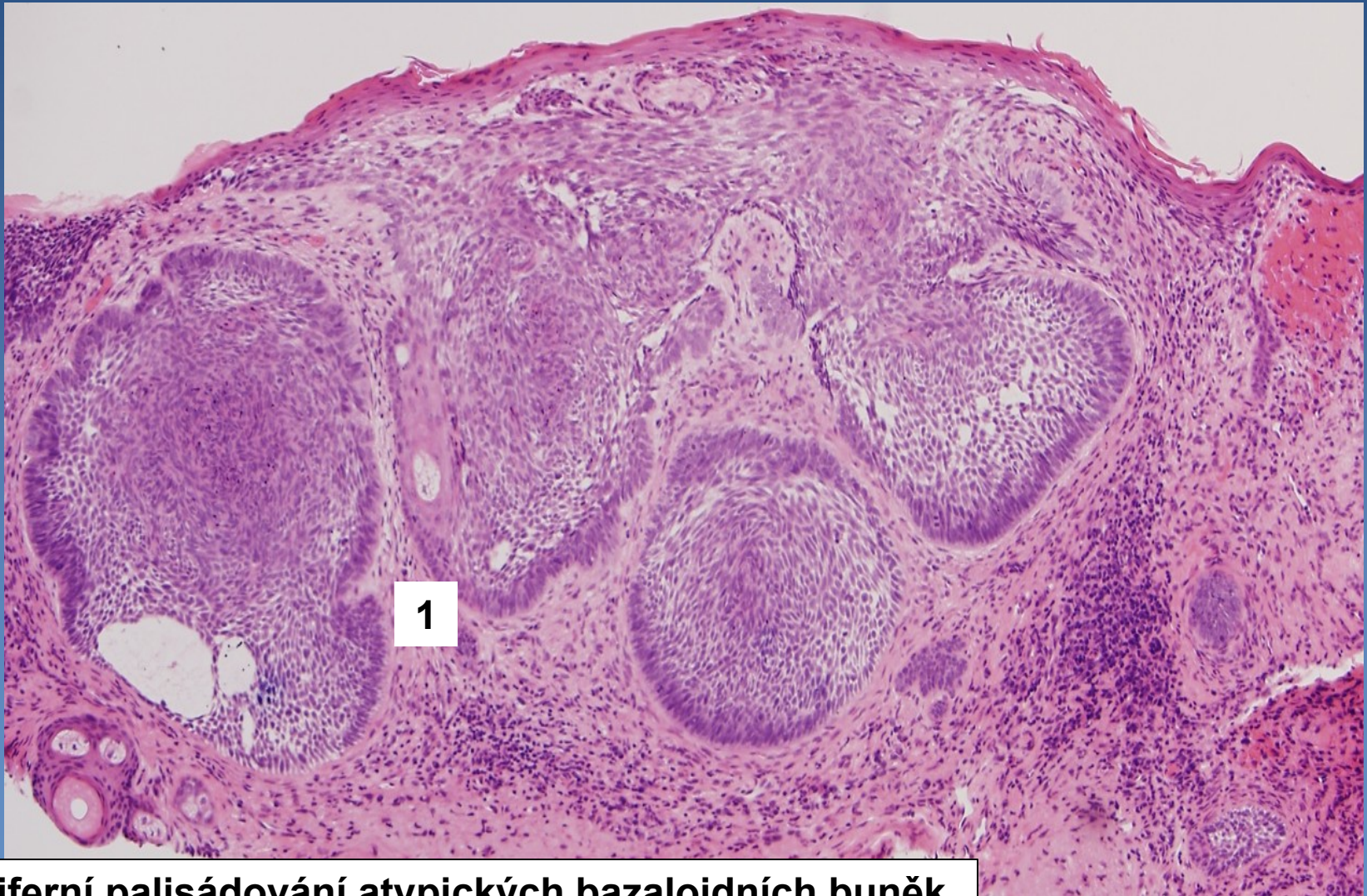


2

1

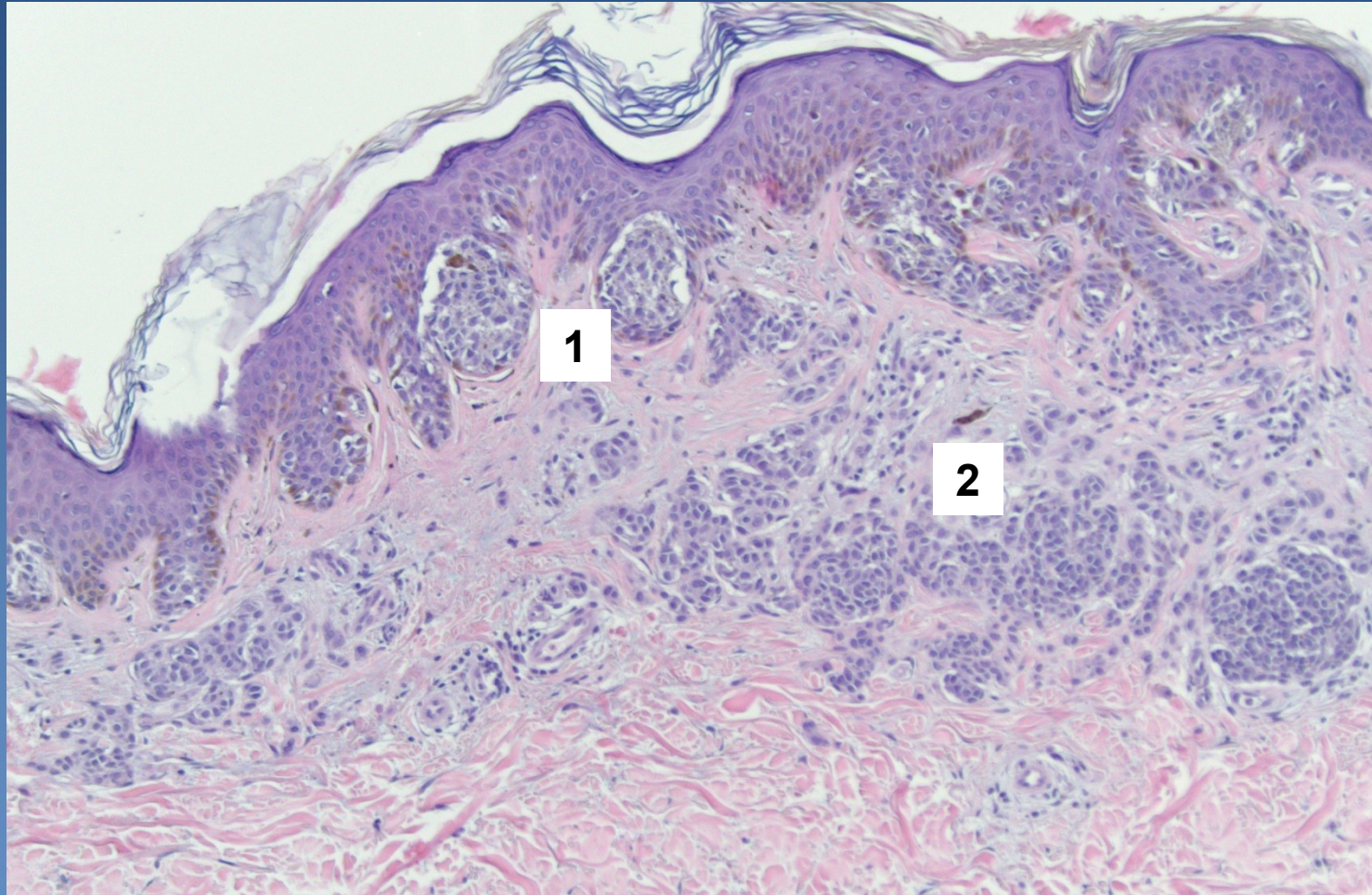
1 Nádorové kapiláry
2 Erythrocyty v lumen

108. Bazocelulární karcinom kůže



1 Periferní palisádování atypických bazaloidních buněk

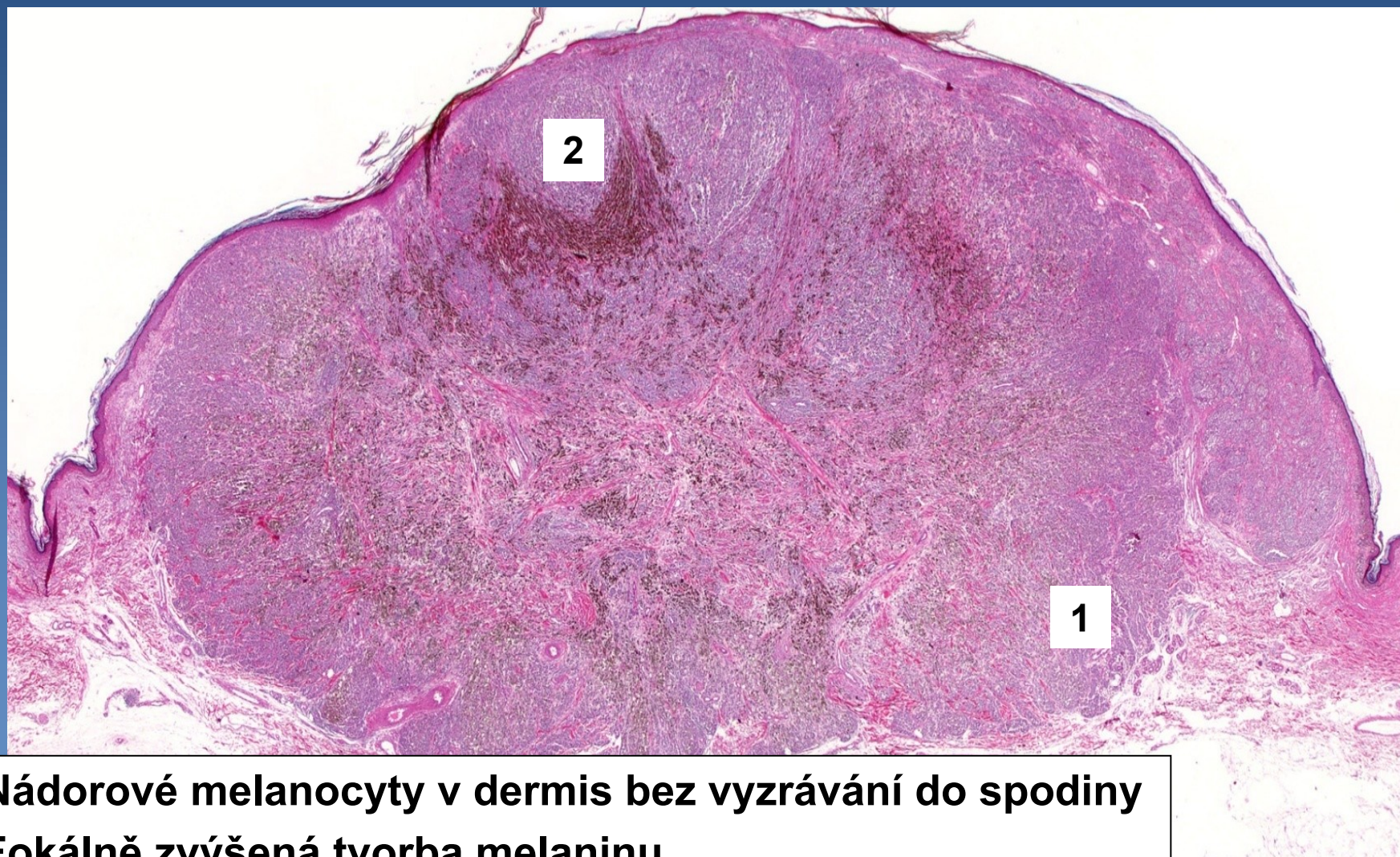
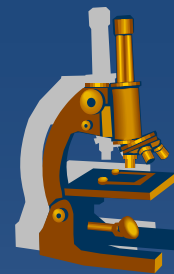
109. Smíšený pigmentový névus



1 Hnízda melanocytů v junkci

2 Hnízda melanocytů v dermis s maturací do spodiny

110. Maligní melanom



- 1 Nádorové melanocyty v dermis bez vyžrávání do spodiny
- 2 Fokálně zvýšená tvorba melaninu