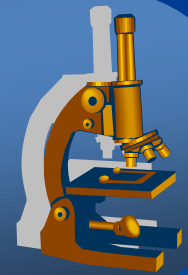
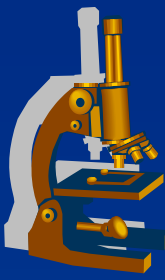


Praktikum z obecné patologie



Obecná onkologie I

Nádory epitelové
mesenchymální
neuroektodermové
germinální
smíšené



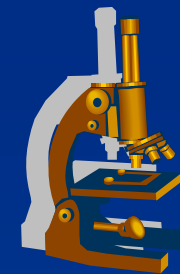
1. Epitelové nádory

Epitelové nádory



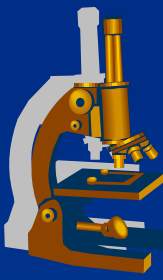
- x vycházejí z povrchových (krycích) nebo žlazových epitelů
- x nádorové buňky si zachovávají vlastnosti epitelů:
 - ⇒ *jsou kohezivní (lnou k sobě)*
 - ⇒ *pokrývají volné povrchy (tzv. tigmotaxe)*
 - ⇒ *imunohistochemicky pozitivita epiteliálních markerů*

Epitelové nádory



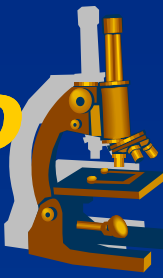
x KLASIFIKACE

	BENIGNÍ	MALIGNÍ
NÁDORY Z POVRCHOVÉHO EPITELU	PAPILOMY	KARCINOMY
NÁDORY ZE ŽLÁZOVÉHO EPITELU	ADENOMY	ADENOKARCINOMY

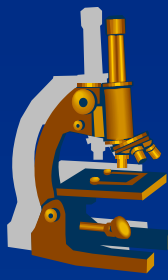


Benigní nádory z povrchového epitelu

Benigní nádory z povrchového epitelu



- ✗ vycházejí z dlaždicového epitelu nebo urotelu
- ✗ rostou převážně exofyticky
- ✗ mají třásnitý (papilární) nebo bradavičnatý vzhled
- ✗ zvláštní formu představuje invertovaný papilom
- ✗ podle množství vazivového stromatu 2 základní typy:
 - ⇒ **měkký papilom** (*stroma vazivově chudé*)
 - např. dlaždicobuněčný papilom dutiny ústní
 - urotelový papilom močového měchýře (vzácný)
 - ⇒ **fibroepitelový papilom** (*objemnější vazivové stroma*)
 - např. verruca vulgaris (kožní bradavice)



Verruca vulgaris (bradavice)

x etiologicky infekce HPV

x makro:

⇒ *papula s drsným povrchem*

x mikro:

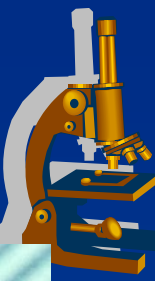
⇒ *akantotická epidermální hyperplázie*

⇒ *superficiální hyperparakeratóza*

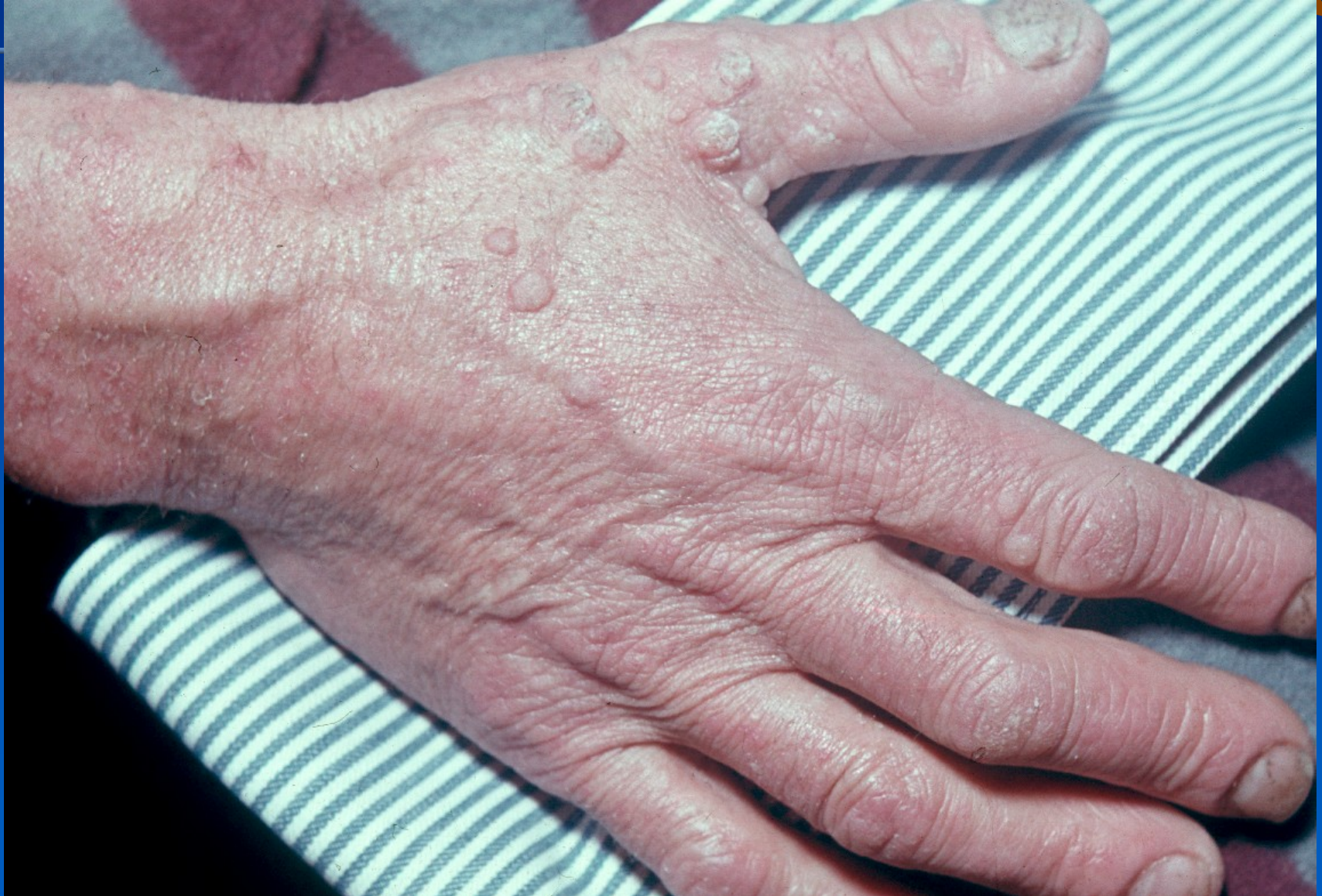⇒ *papilomatóza*

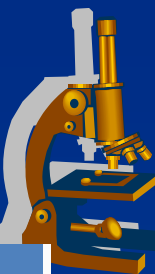
⇒ *koilocytóza*

- virová alterace keratinocytů projevující se jako zvětšená buňka s nepravidelným hyperchromním jádrem s perinukleárním projasněním (tzv. haló)

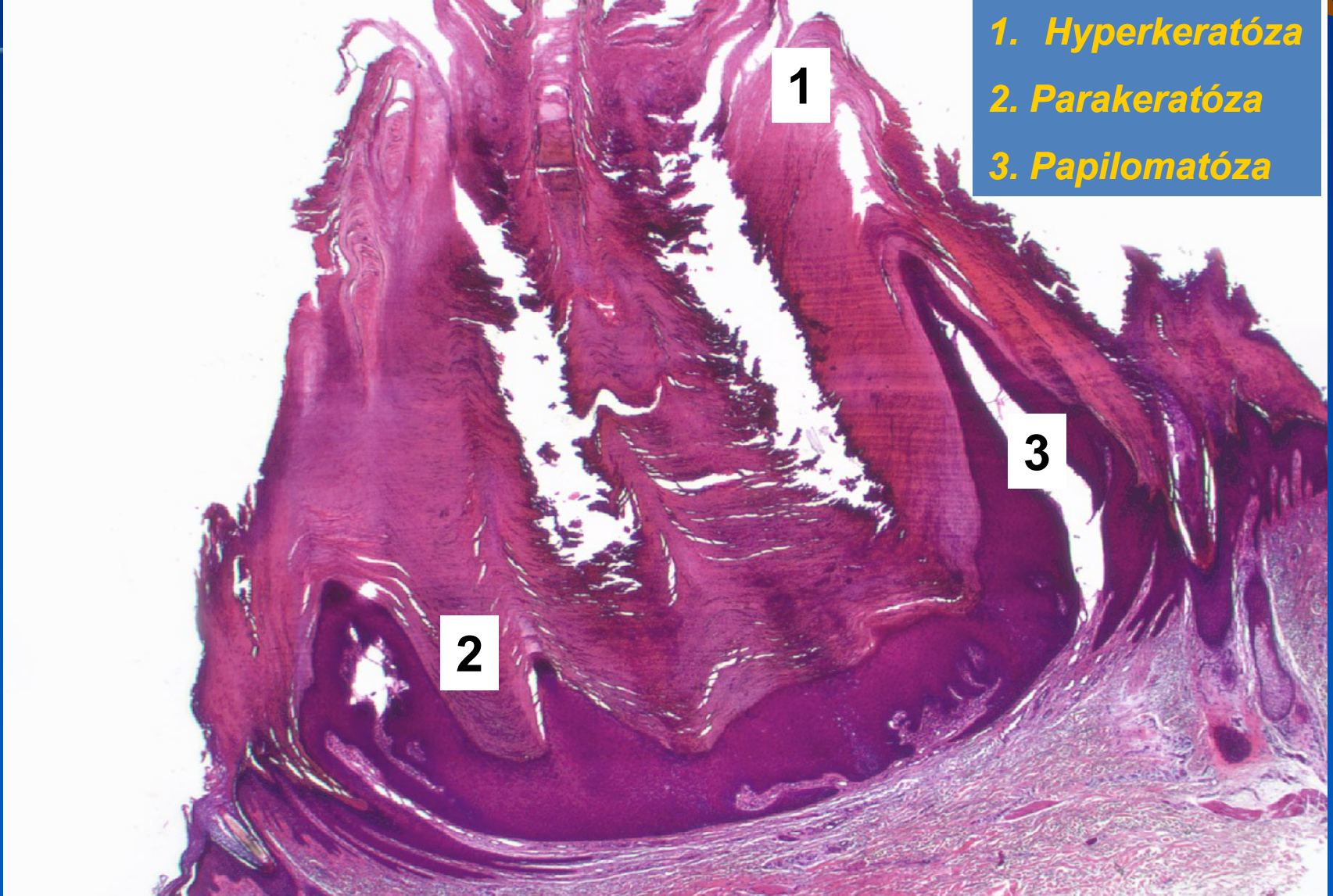


Verruca vulgaris (bradavice)





Verruca vulgaris (bradavice)

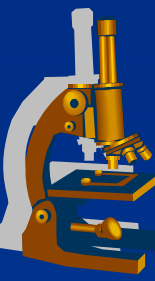


- 1. *Hyperkeratóza*
- 2. *Parakeratóza*
- 3. *Papilomatóza*

1

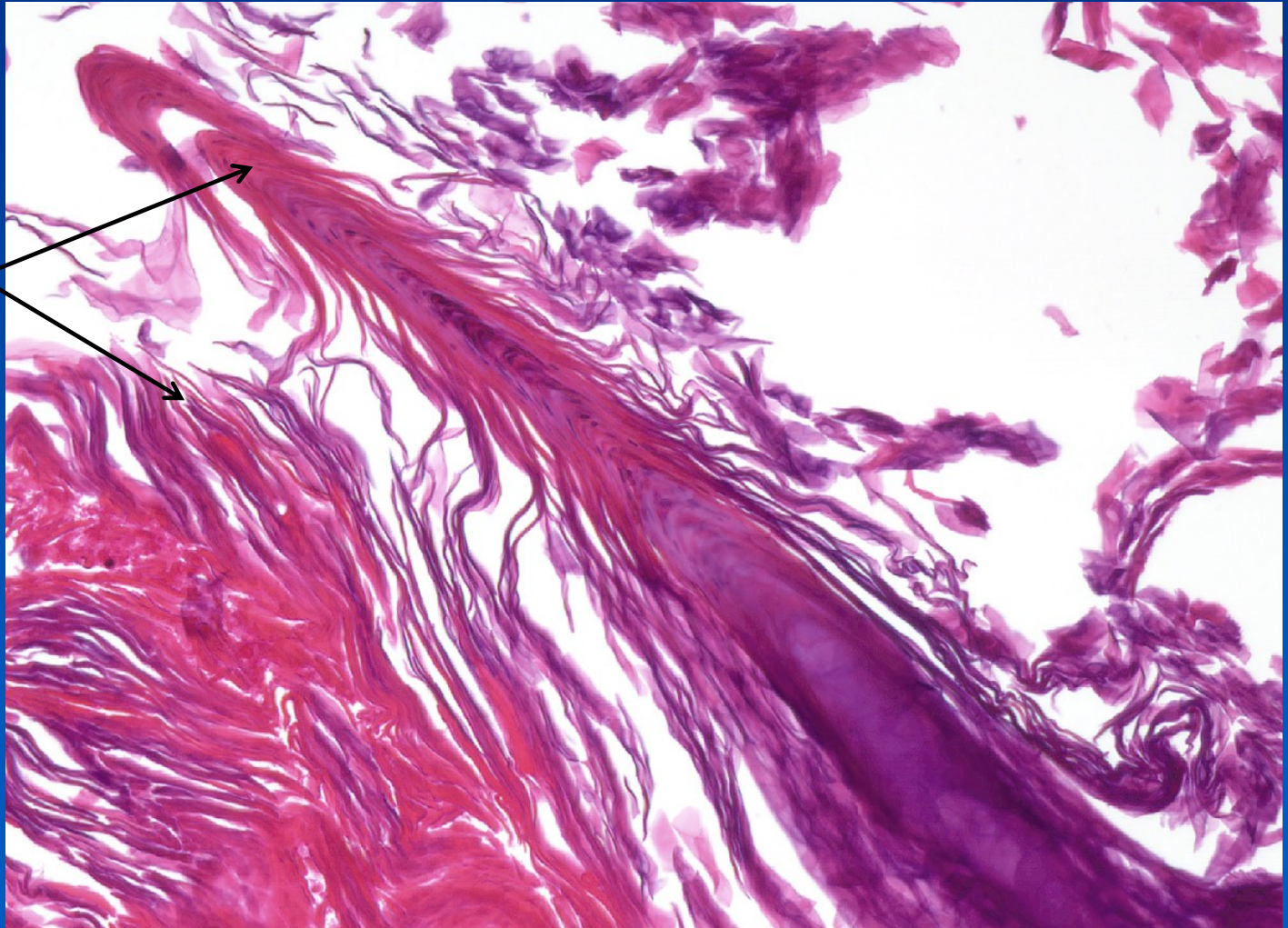
2

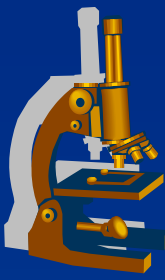
3



Verruca vulgaris (bradavice)

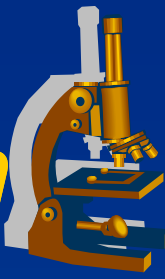
Parakeratóza





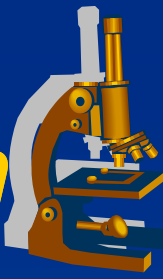
Maligní nádory z povrchového epitelu

Dlaždicobuněčný karcinom



- × maligní tumor z dlaždicového epitelu
- × synonymicky:
 - ⇒ *spinocelulární, skvamocelulární či epidermoidní karcinom, spinaliom*
- × roste:
 - ⇒ *exofyticky (povrchově)*
 - ⇒ *endofyticky (do hloubky)*
- × často se vředovitě rozpadá, na řezu hrubě zrnitý, suchý

Dlaždicobuněčný karcinom



x Mikro:

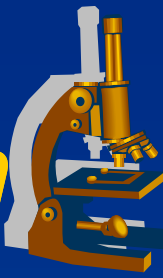
⇒ ***čepy a hnízda nádorových buněk***

⇒ ***keratinizace:***

- extracelulární keratinizace
 - kankroidové perly
- monocelulární keratinizace

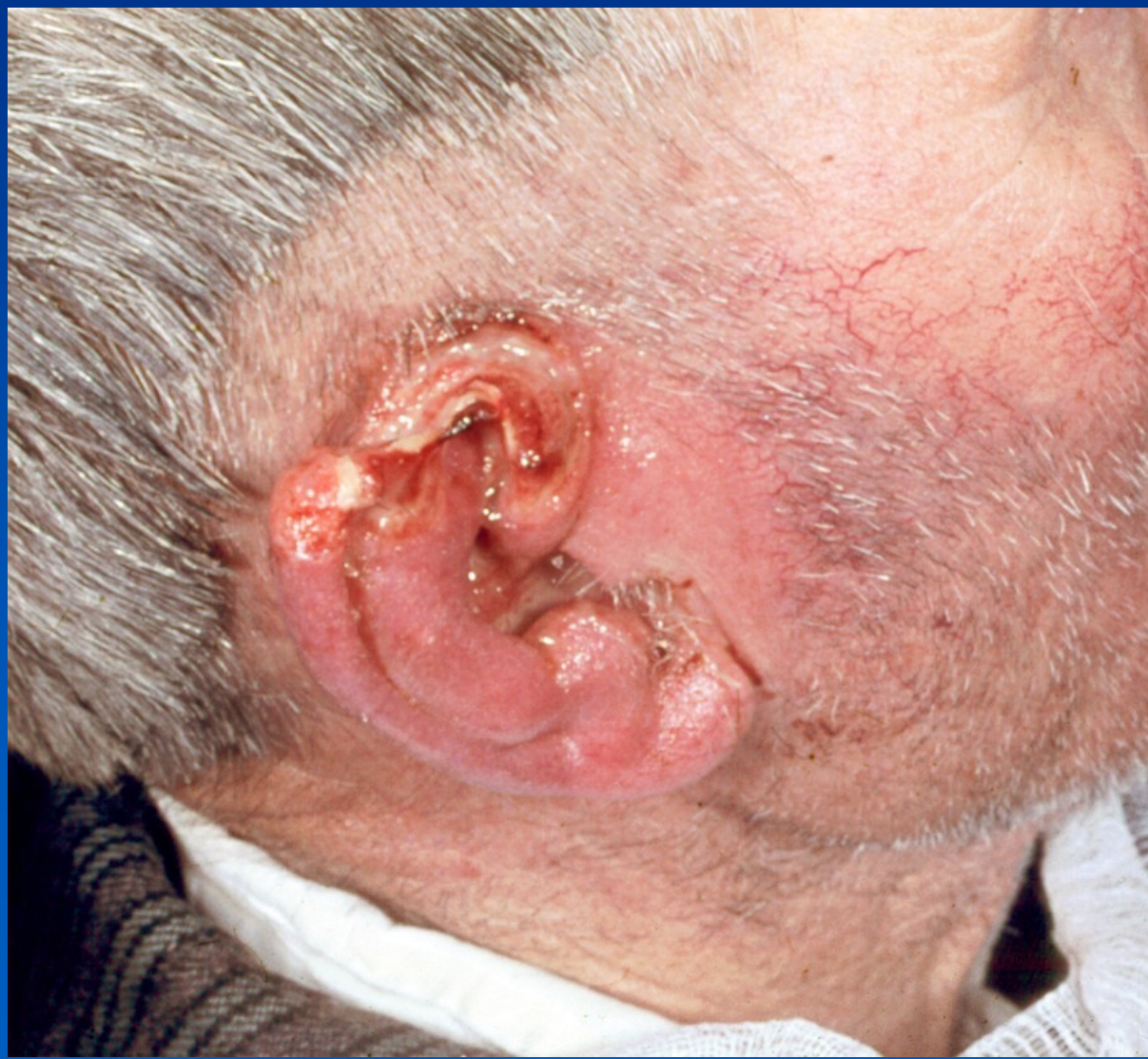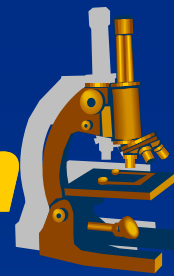
⇒ ***intercelulární můstky***

Dlaždicobuněčný karcinom

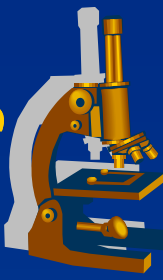


- ✘ prognóza závisí na lokalitě nádoru:
 - ⇒ *na kůži prognóza vynikající (chirurgická excize kurativní)*
 - ⇒ *ve vnitřních orgánech prognóza velmi špatná (záleží i na stádiu onemocnění)*

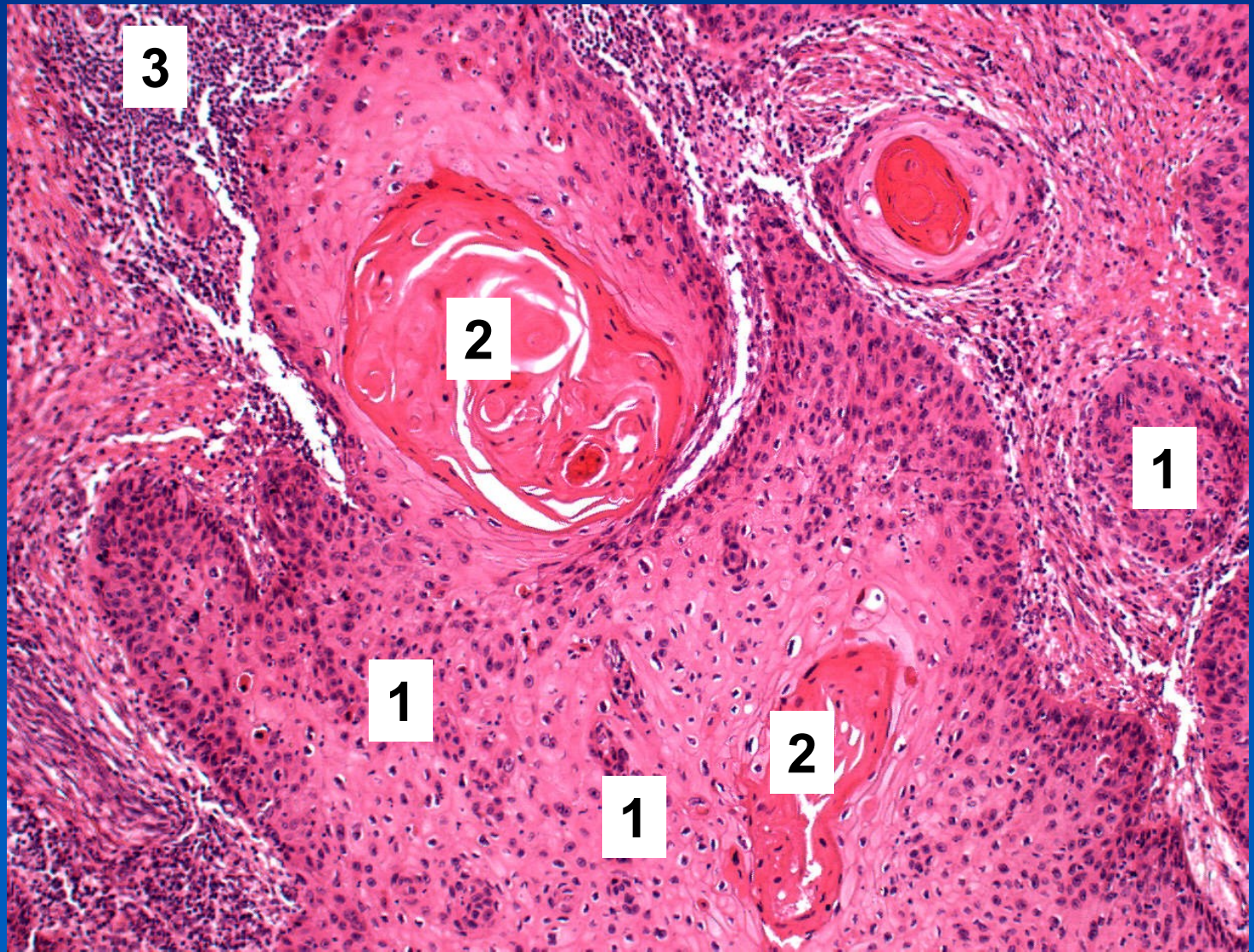
Dlaždicobuněčný karcinom



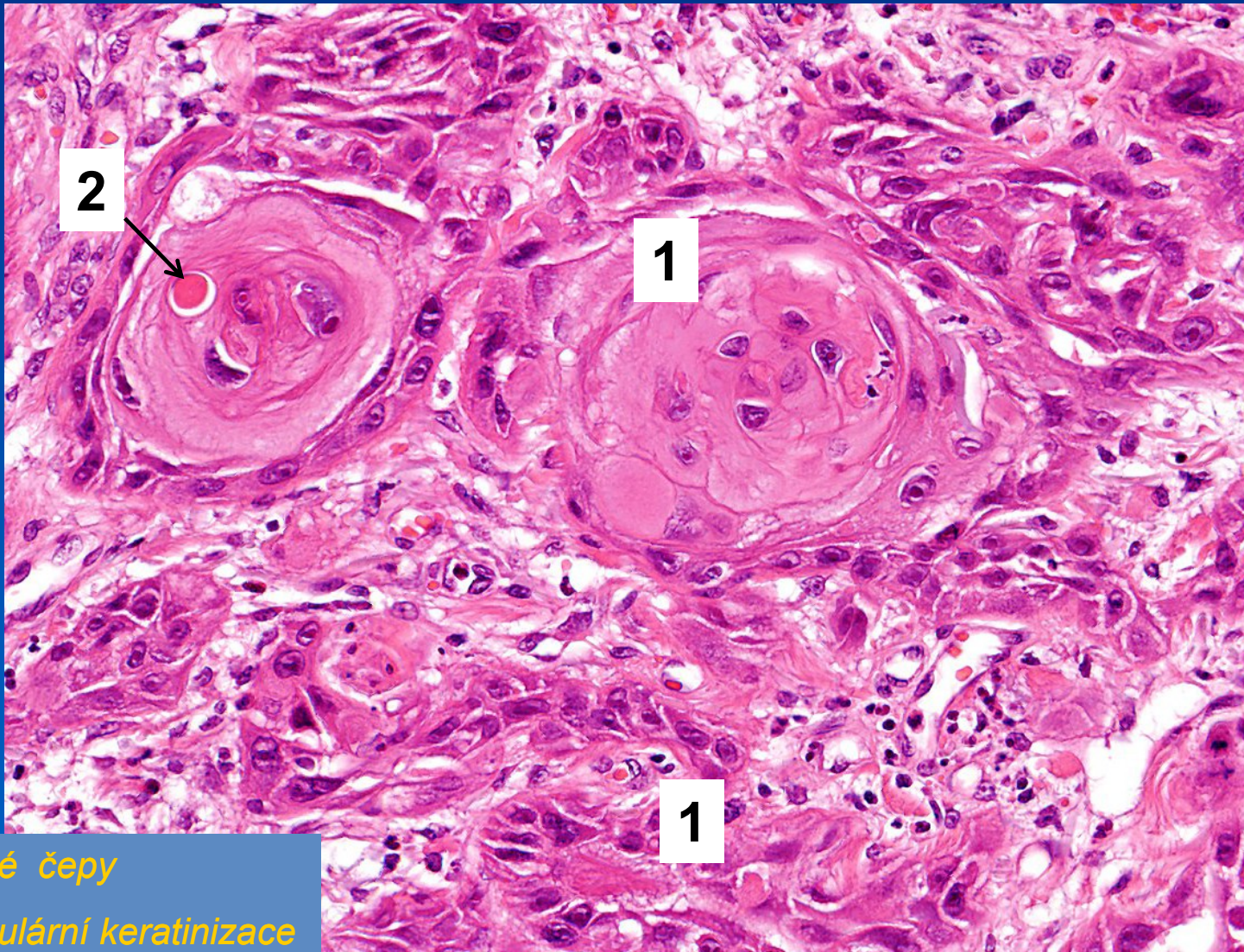
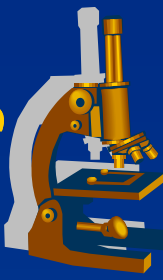
Dlaždicobuněčný karcinom dobře diferencovaný, rohovějící



1. *Solidní čepy nádorových keratinocytů*
2. *Kankroidové perly*
3. *Stroma nádoru*



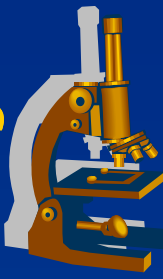
Dlaždicobuněčný karcinom dobře diferencovaný, rohovějící



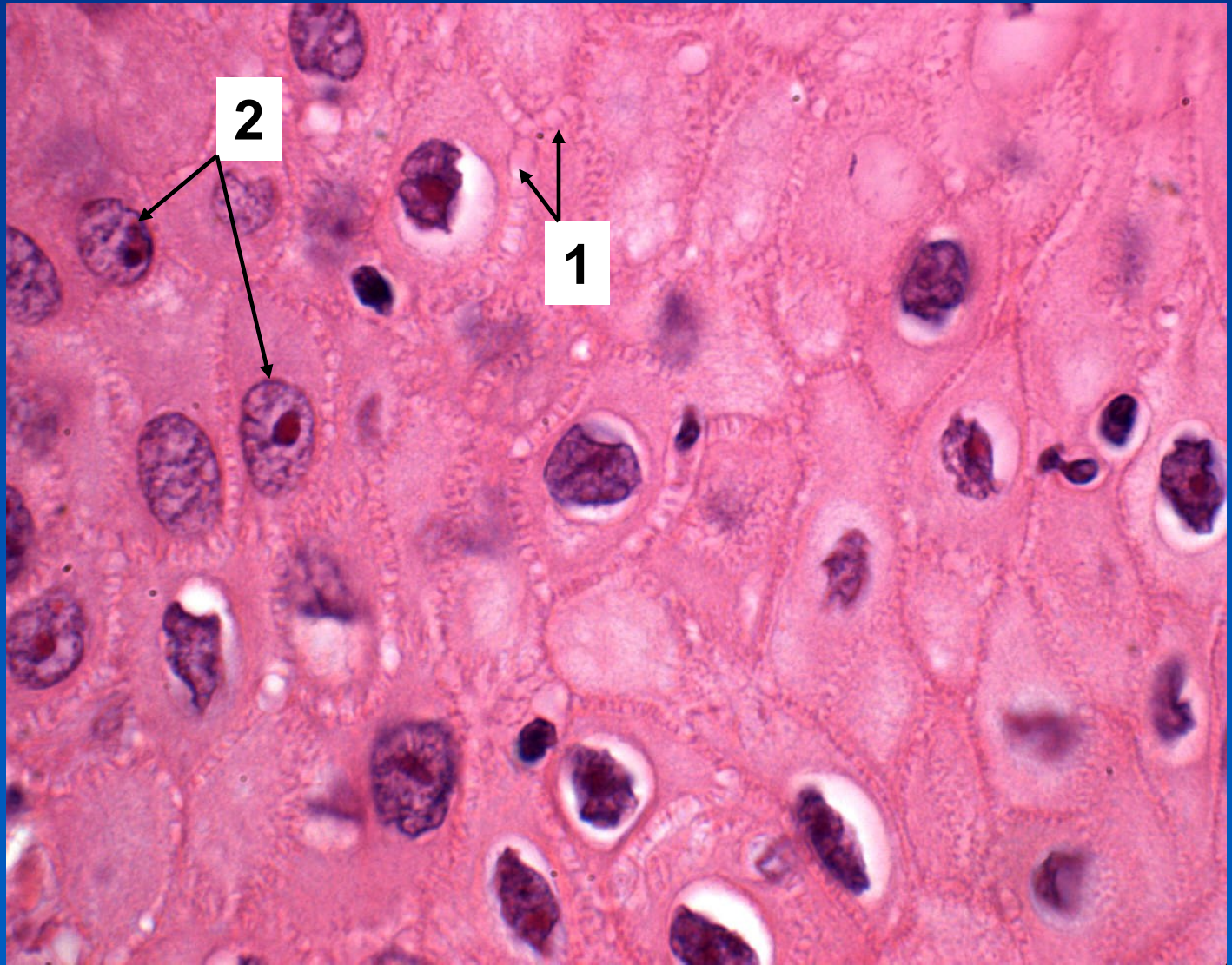
1. *Nádorové čepy*

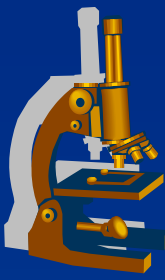
2. *Monocelulární keratinizace*

Dlaždicobuněčný karcinom dobře diferencovaný, rohovějící



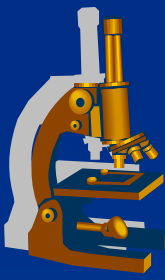
1. *Intercelulární můstky – tonofilamenta*
2. *Buněčné jádro s prominujícím jádérkem (tzv. nukleolární distinkce)*





Bazocelulární karcinom kůže

- x** velmi častý kožní nádor ve vyšším věku
- x** typicky v oblastech exponovaných slunci
- x** metastazuje velmi vzácně!



Bazocelulární karcinom kůže

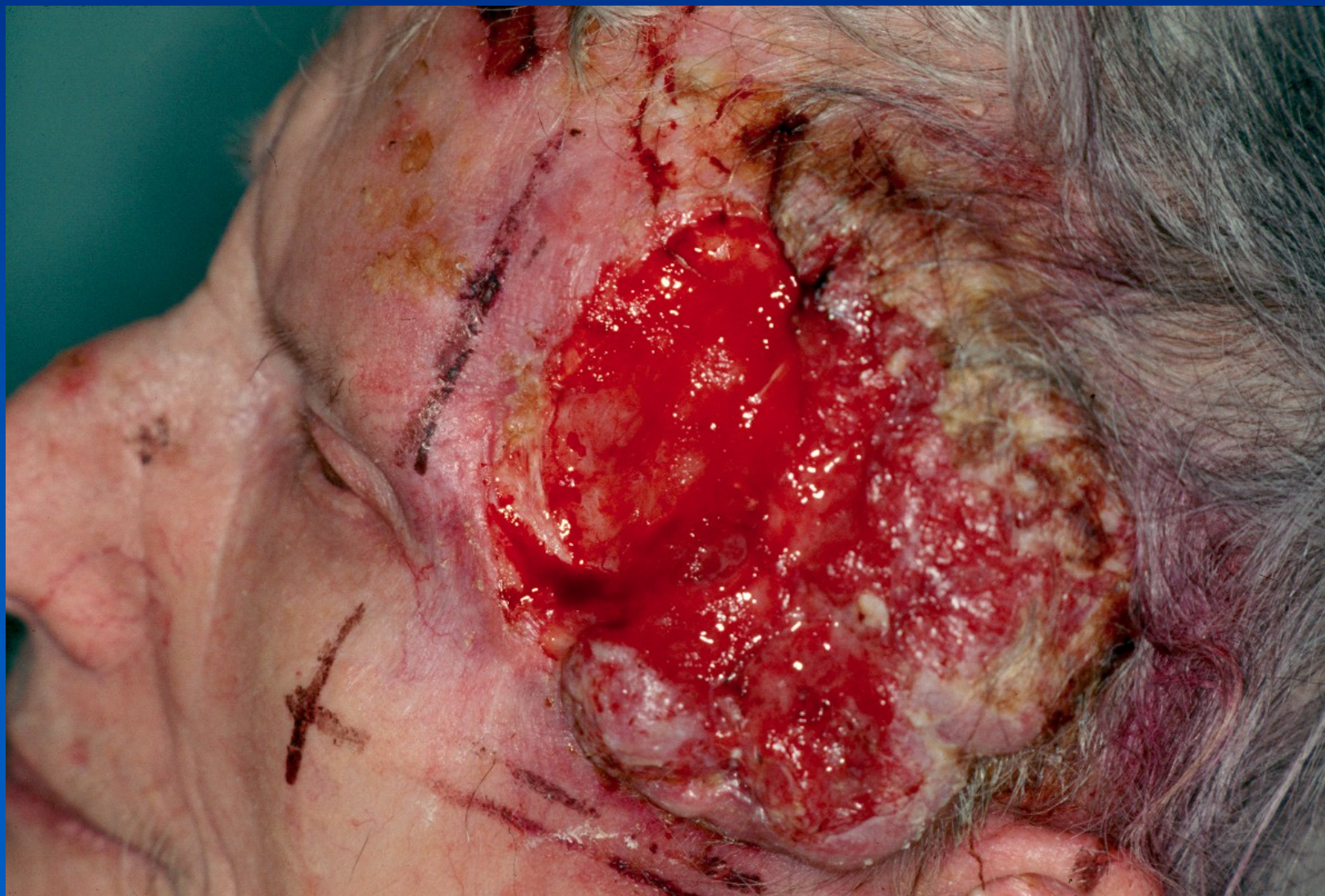x Makro:

- ⇒ *perlovité papulky*
- ⇒ *později ulcerují*
- ⇒ *nehojí se*

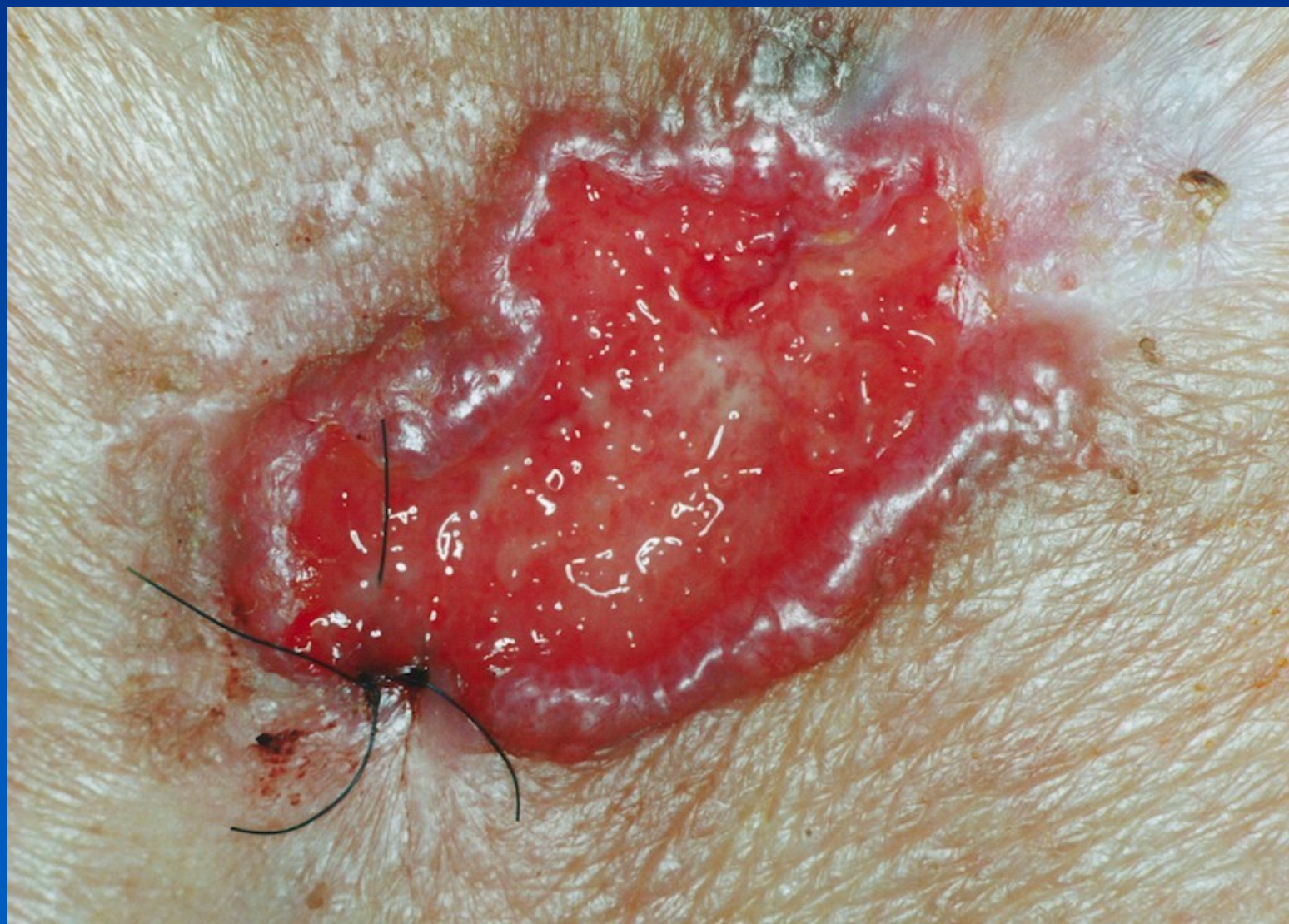x Mikro:

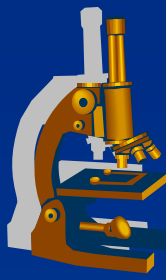
- ⇒ *bazaloidní buňky v uzlech nebo malých čepích*
- ⇒ *palisádování*
- ⇒ *vysoká mitotická aktivita*

Bazocelulární karcinom kůže

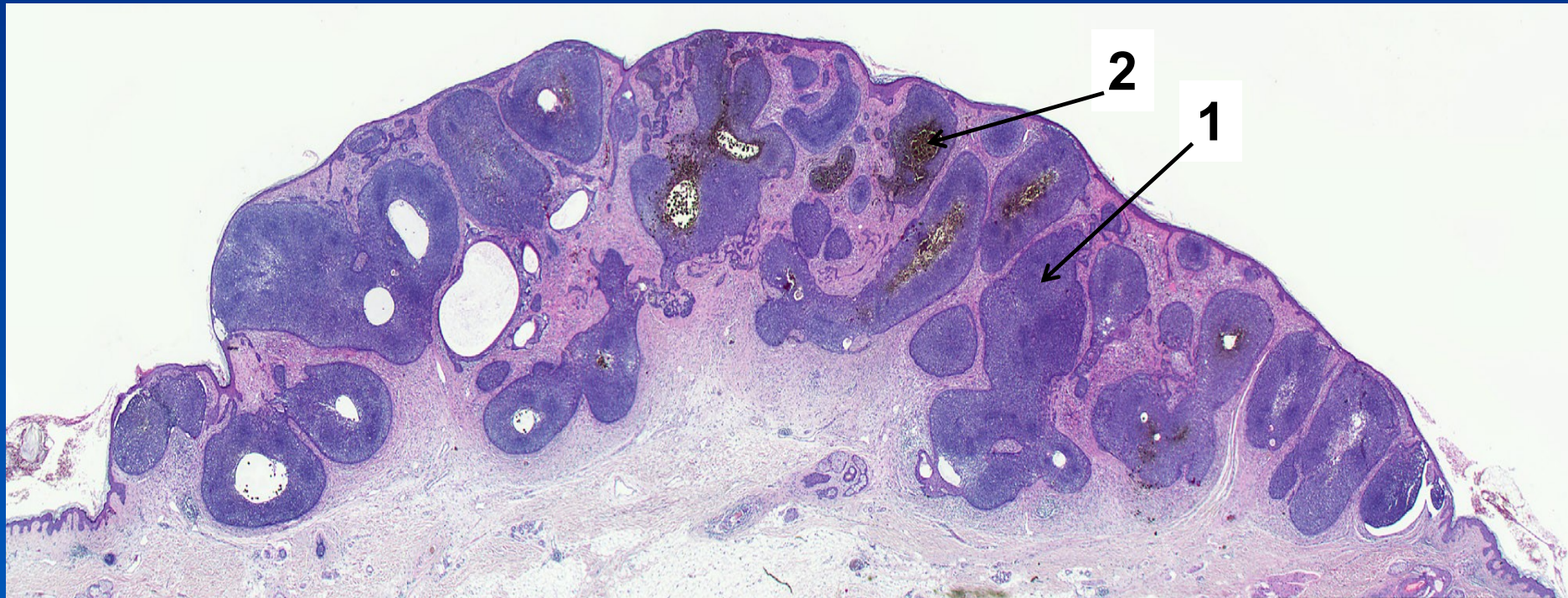

Bazocelulární karcinom kůže



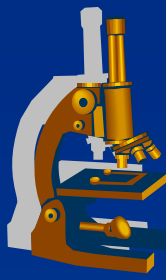


Bazocelulární karcinom kůže



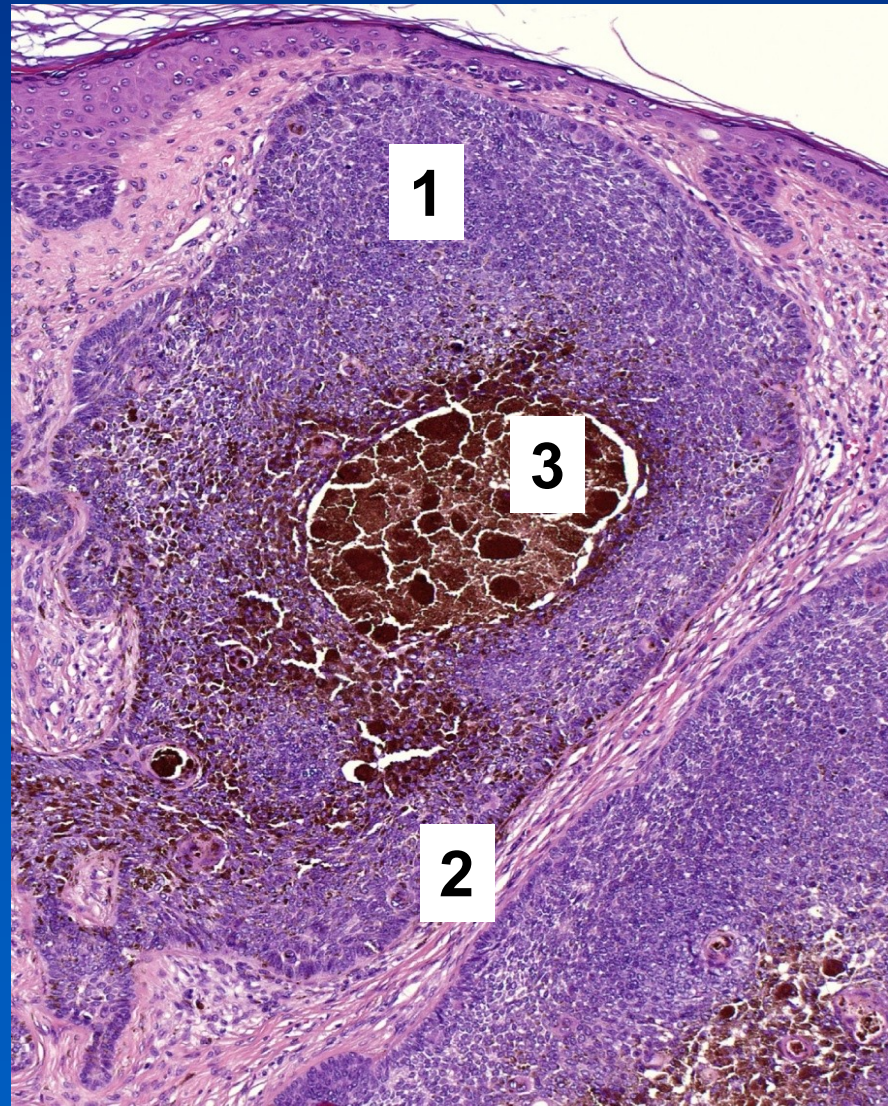
1. Čepy bazofilního nádorového epitelu

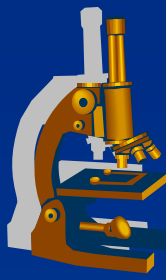
2. Pigmentace melaninem



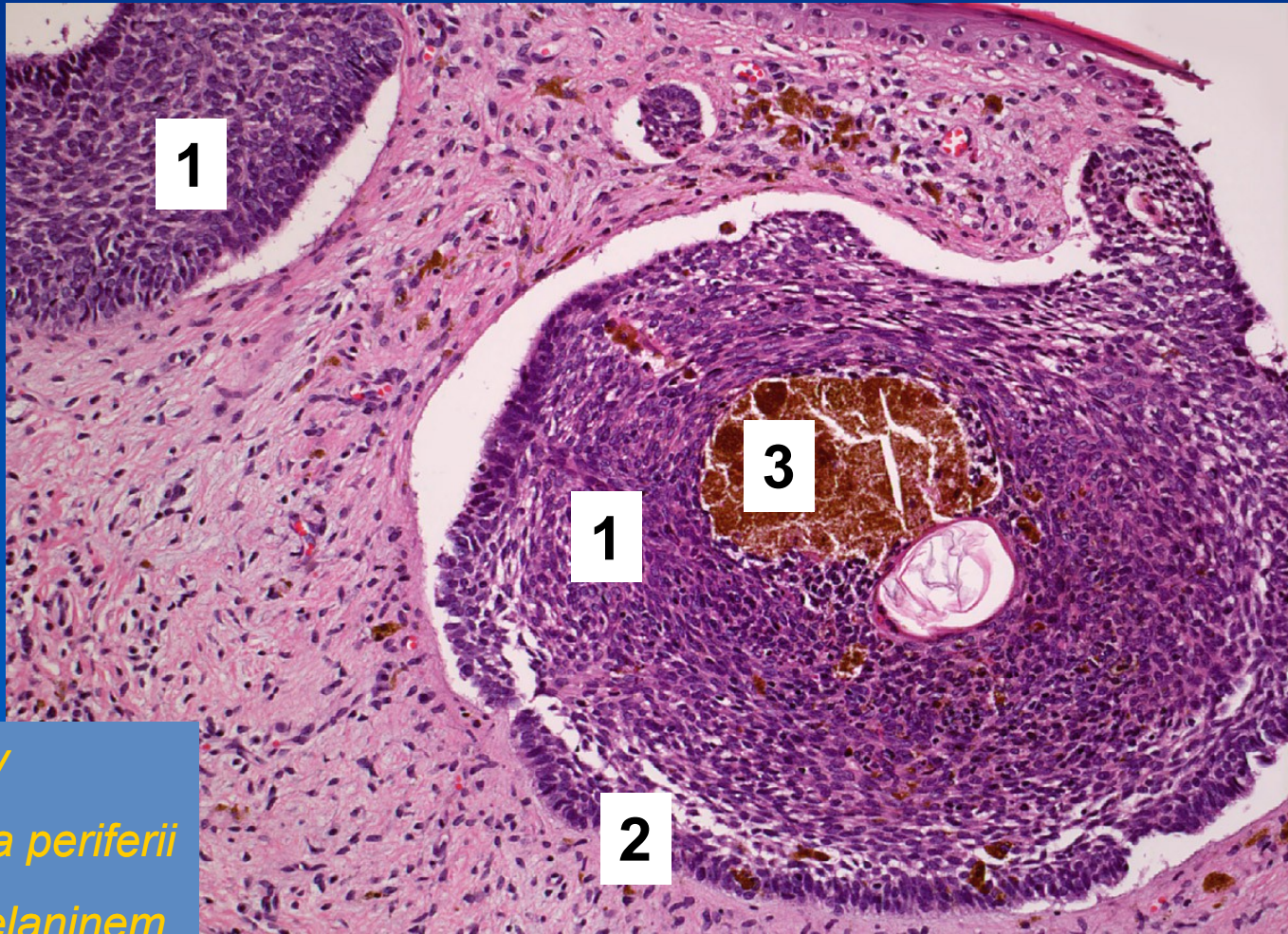
Bazocelulární karcinom kůže

- 1. Nádorové čepy*
- 2. Palisádování na periferii*
- 3. Pigmentace melaninem*





Bazocelulární karcinom kůže



1. *Nádorové čepy*
2. *Palisádování na periferii*
3. *Pigmentace melaninem*

Epitelové nádory močového měchýře



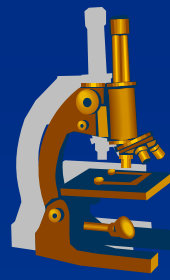
× WHO klasifikace:

⇒ *papilom*

⇒ *papilární uroteliální neoplázie s nízkým maligním potenciálem (PUNLMP)*

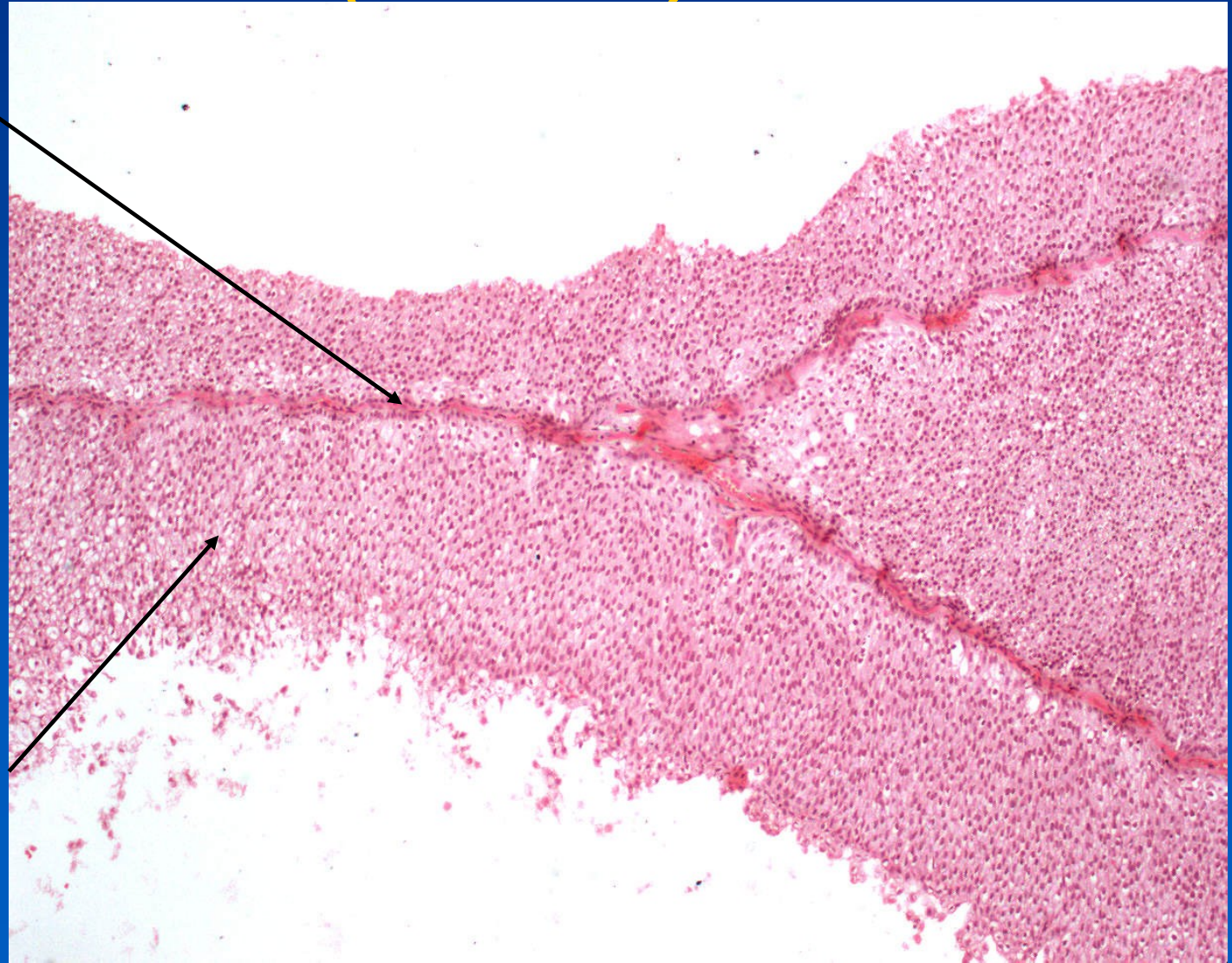
⇒ *papilární uroteliální karcinom*

- low grade
- high grade
- invazivní
- neinvazivní

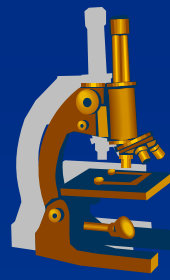


Papilární uroteliální neoplázie s nízkým maligním potenciálem (PUNLMP)

*Jemné
fibrovaskulární
stroma papily*

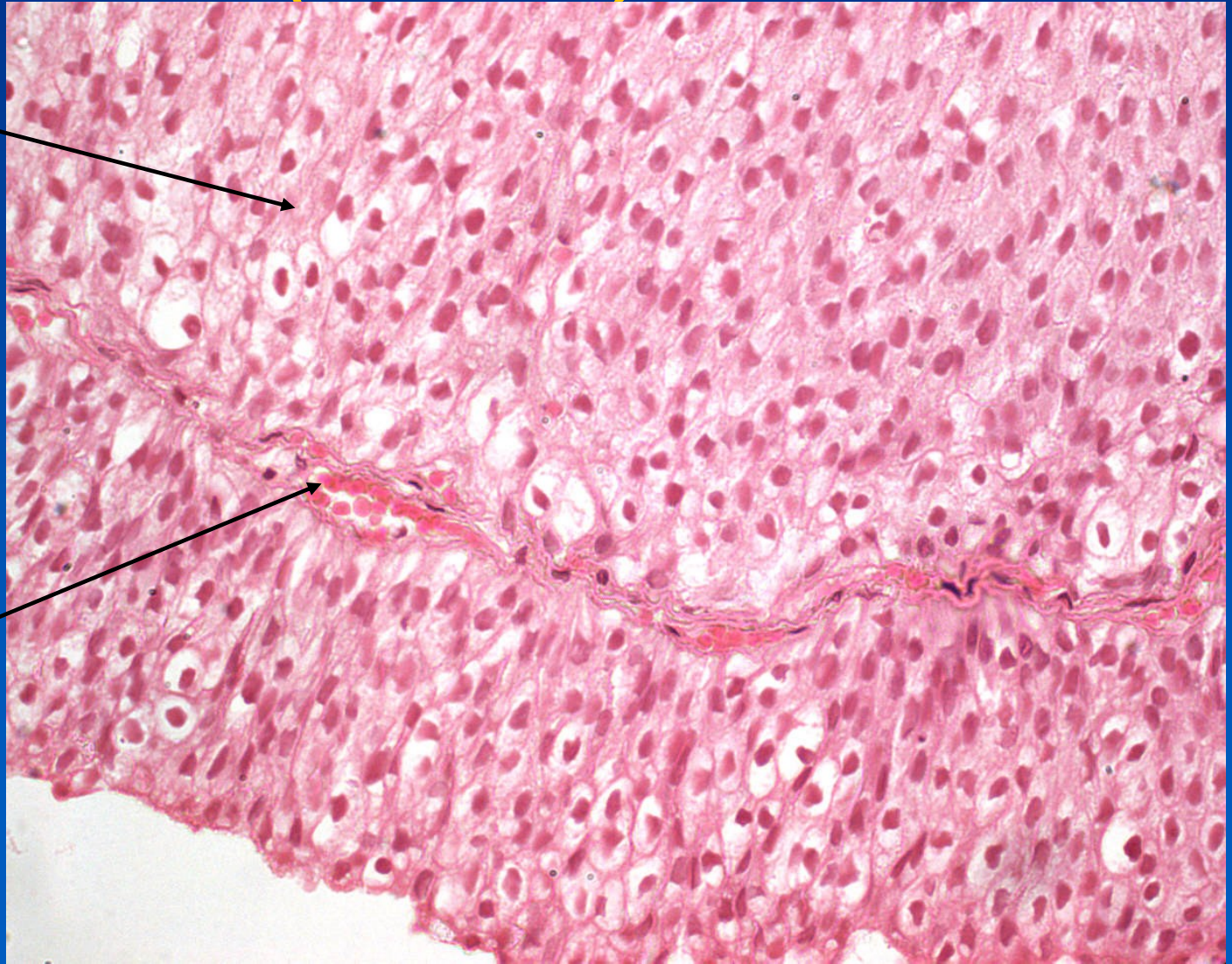


*Zvýšený počet
vrstev urotelu*



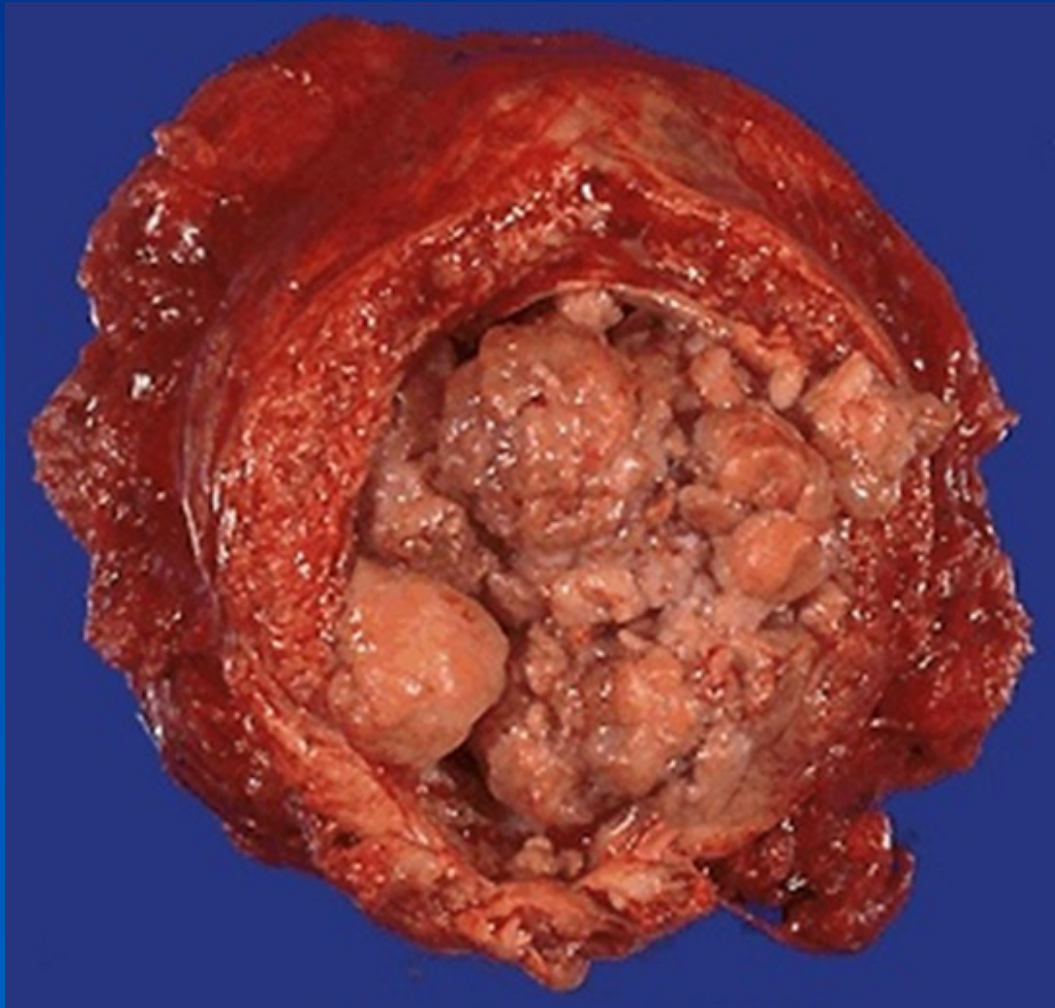
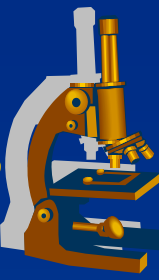
Papilární uroteliální neoplázie s nízkým maligním potenciálem (PUNLMP)

*Hyperplastický
urotel s
minimálními
cytonukleárními
atypiami*

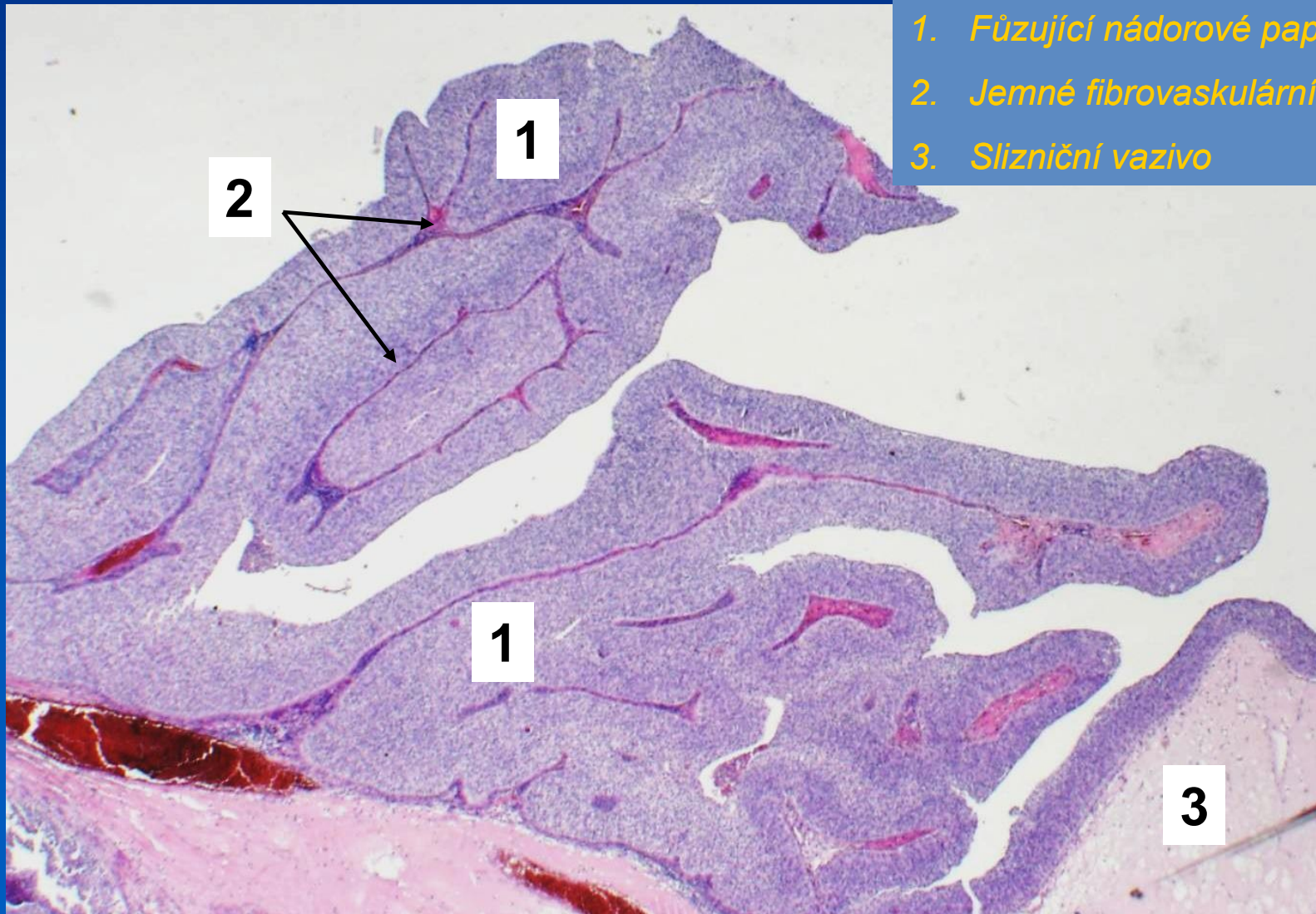
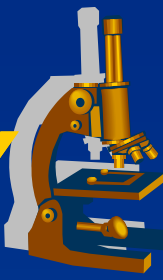


*Jemné
fibrovaskulární
stroma papily*

Papilární uroteliální karcinom

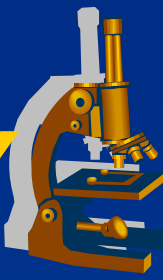


Papilární uroteliální karcinom, low grade

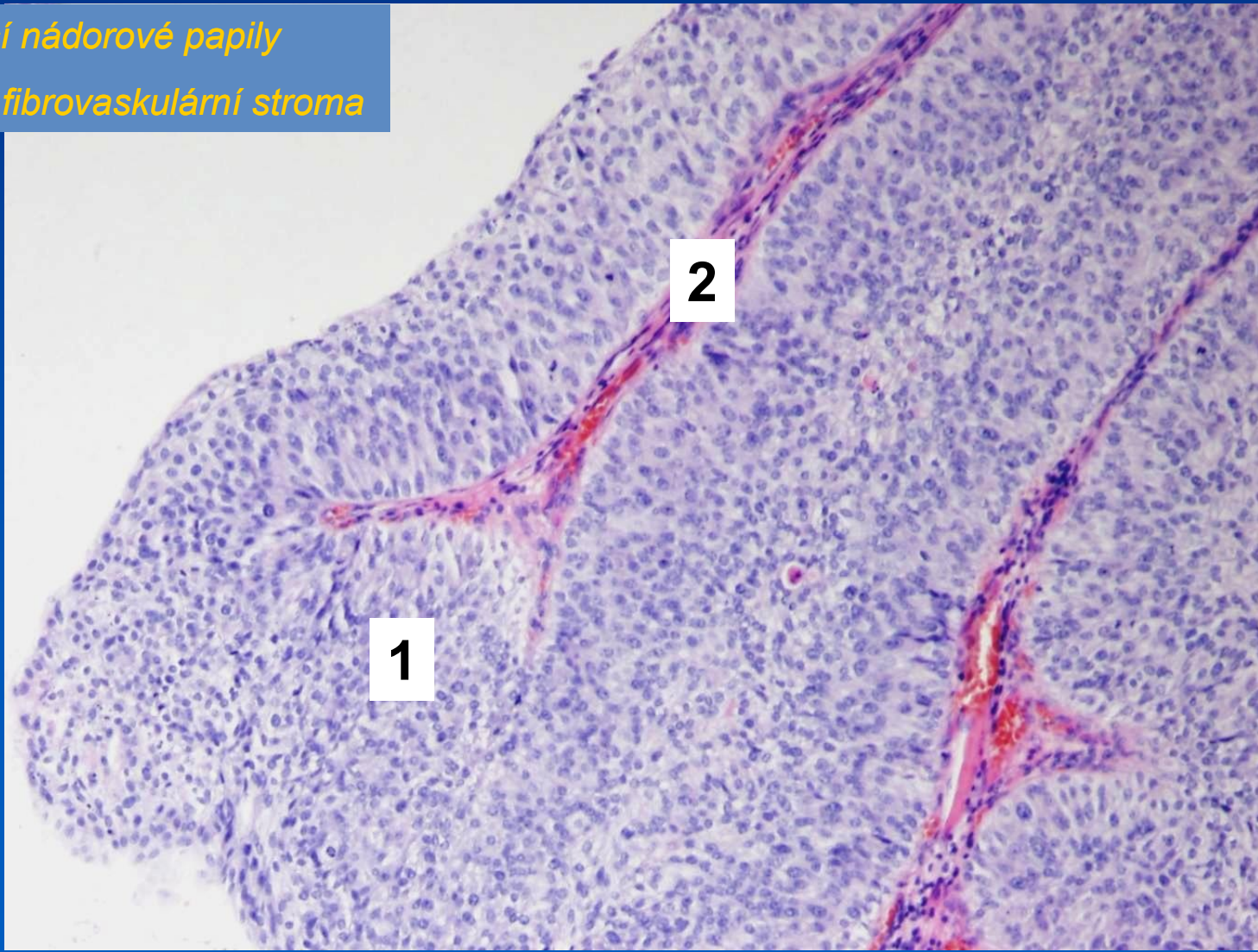


1. Fúzující nádorové papily
2. Jemné fibrovaskulární stroma
3. Slizniční vazivo

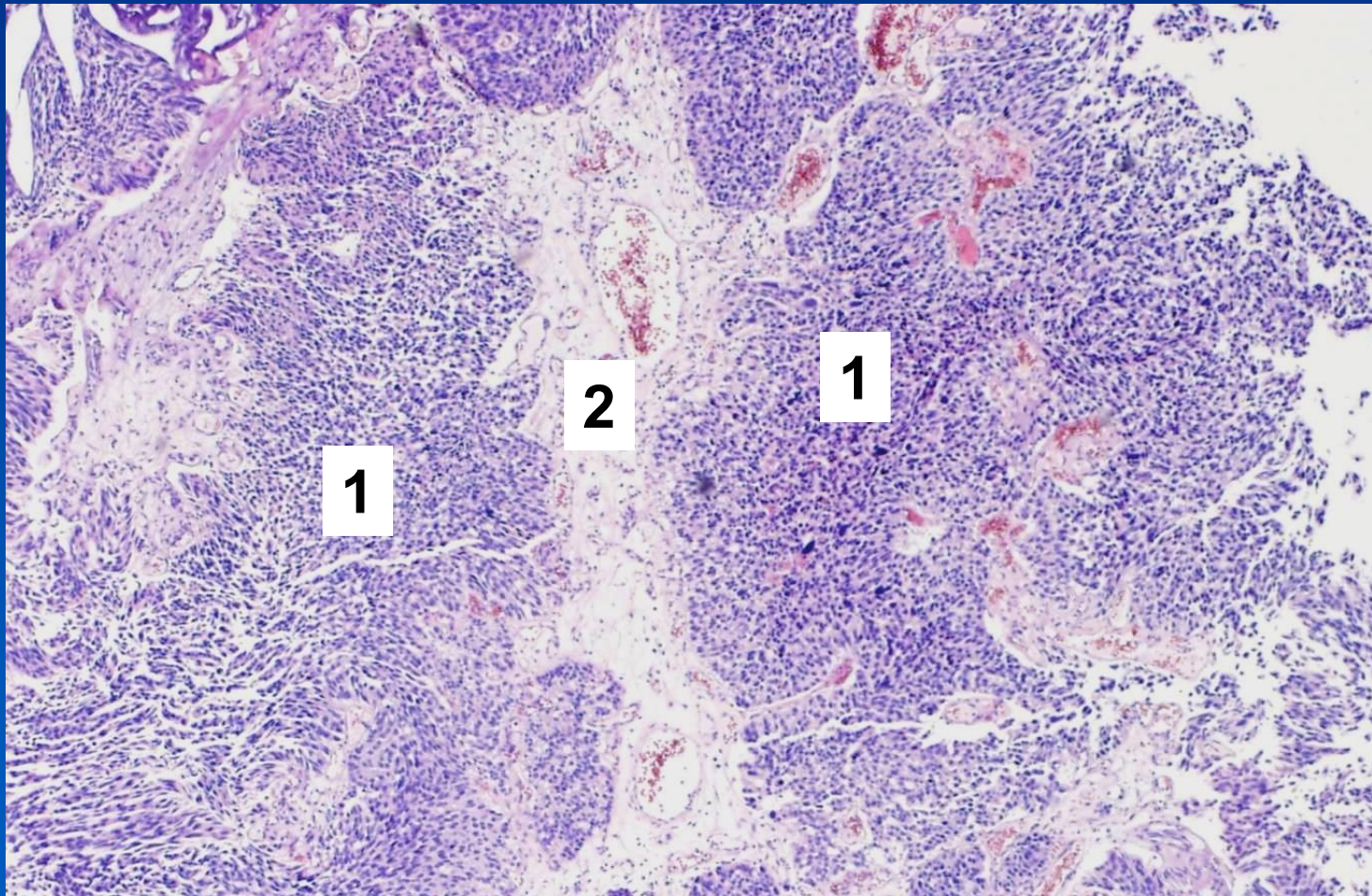
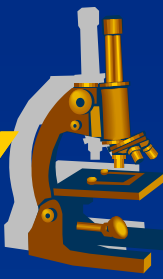
Papilární uroteliální karcinom, low grade



- 1. Fûzující nádorové papily*
- 2. Jemné fibrovaskulární stroma*

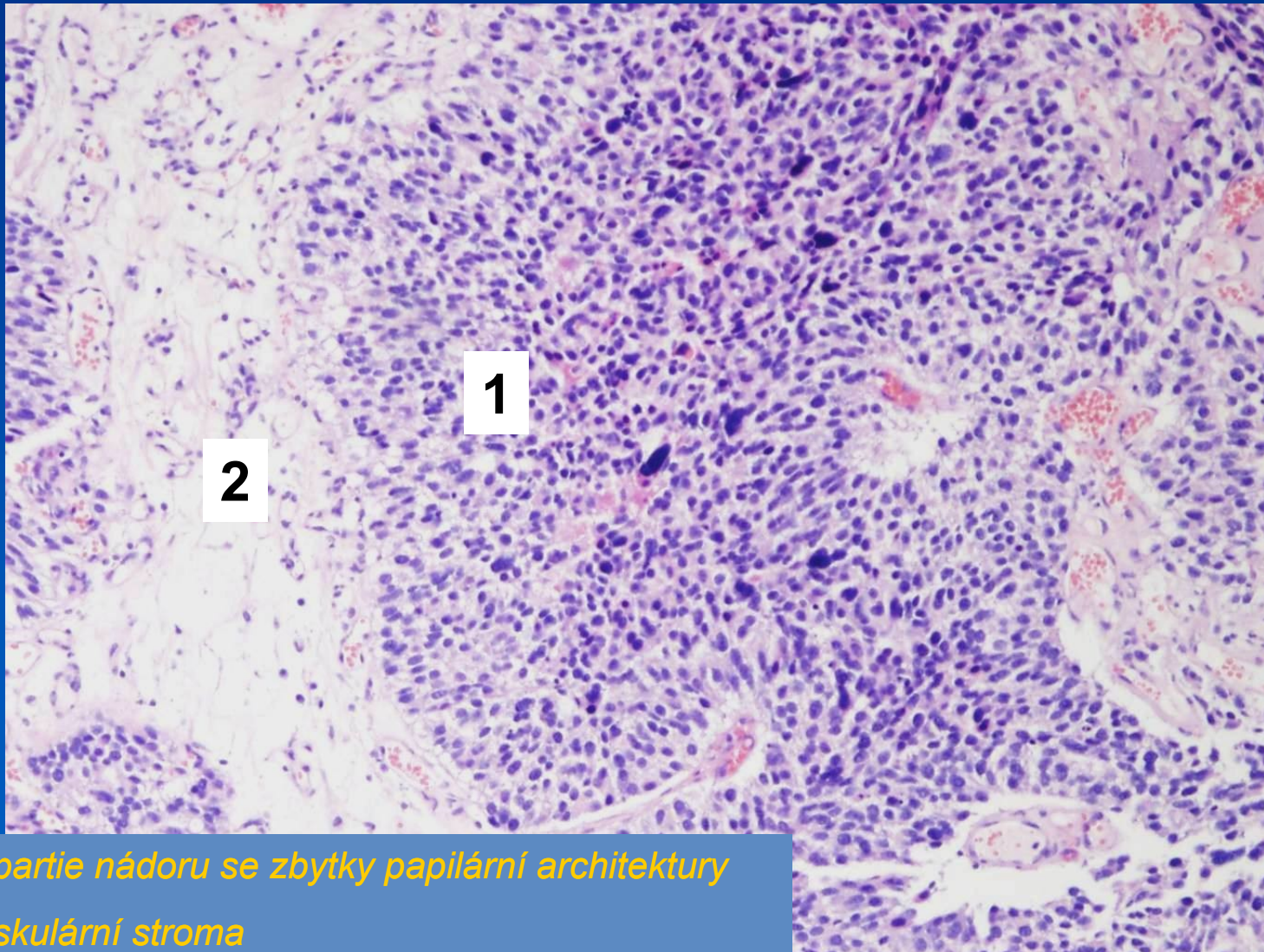
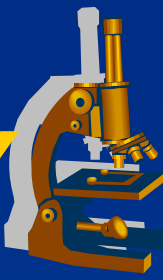


Papilární uroteliální karcinom, high grade



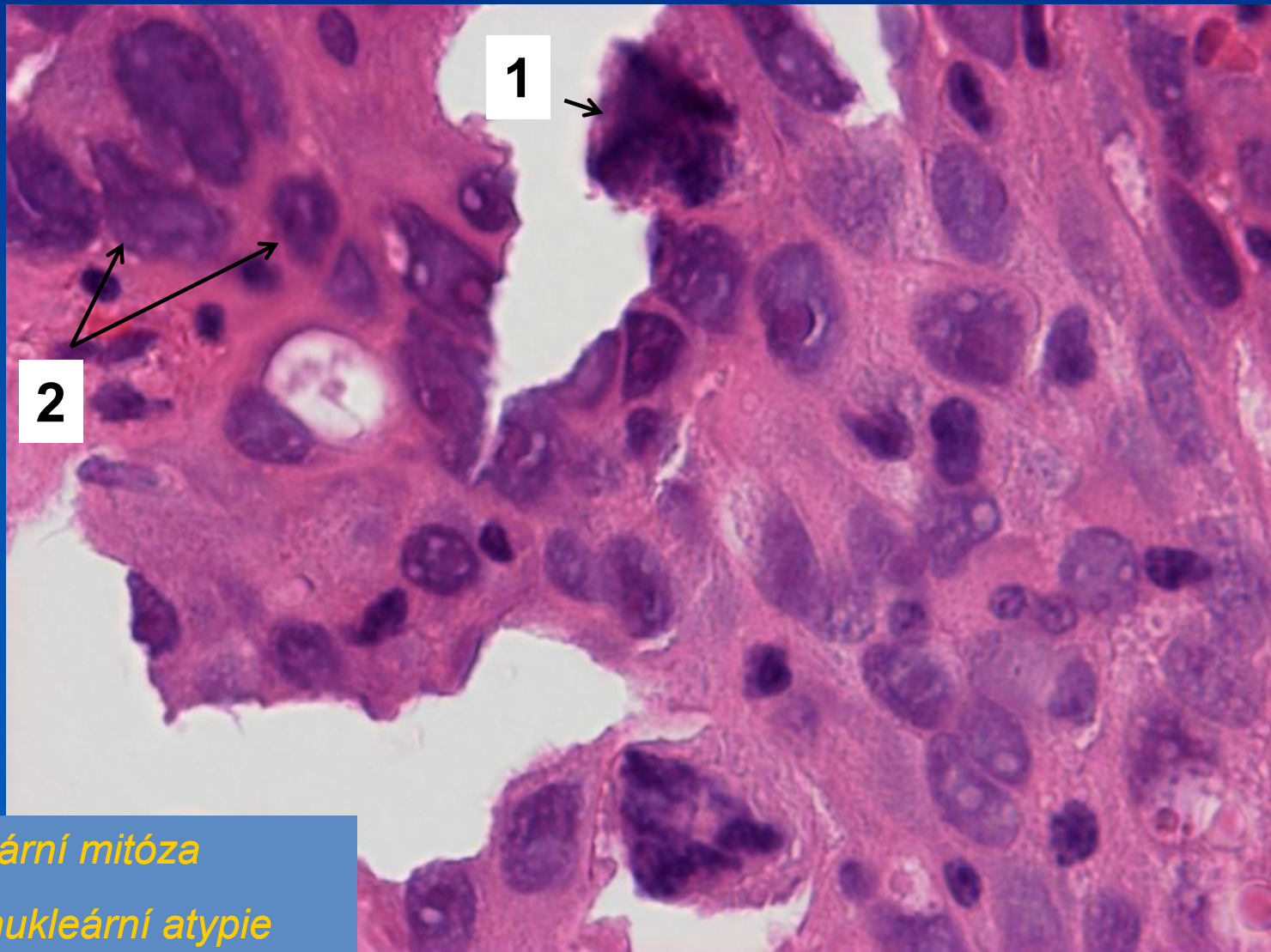
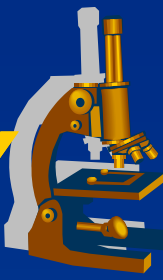
- 1. Solidní partie nádoru se zbytky papilární architektury*
- 2. Fibrovaskulární stroma*

Papilární uroteliální karcinom, high grade

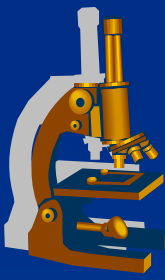


- 1. Solidní partie nádoru se zbytky papilární architektury*
- 2. Fibrovaskulární stroma*

Papilární uroteliální karcinom, high grade

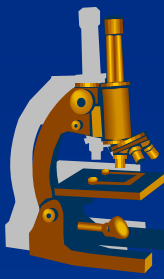


- 1. Tripolární mitóza*
- 2. Cytonukleární atypie*

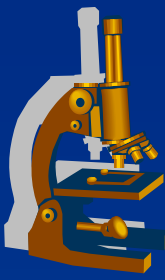


Nádory ze žláзовého epitelu

Nádory ze žláзовého epitelu

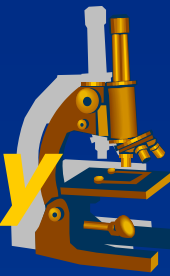


- × napodobují různé žlásové struktury
- × u některých typů průkazná produkce hlenu
 - ⇒ **průkaz histochemickými metodami pomocí:**
 - PAS (průkaz neutrálních mukopolysacharidů)
 - ALCIÁN (průkaz kyselých mukopolysacharidů)
- × klasifikace:
 - ⇒ **adenomy**
 - benigní nádory
 - tubulární nebo vilózní adenom, cystický adenom (cystadenom), folikulární adenom, solidní adenom
 - ⇒ **adenokarcinomy**
 - maligní nádory
 - tubulární, acinární, trabekulární, mucinózní, cystický adenokarcinom (cystadenokarcinom), nediferencovaný karcinom



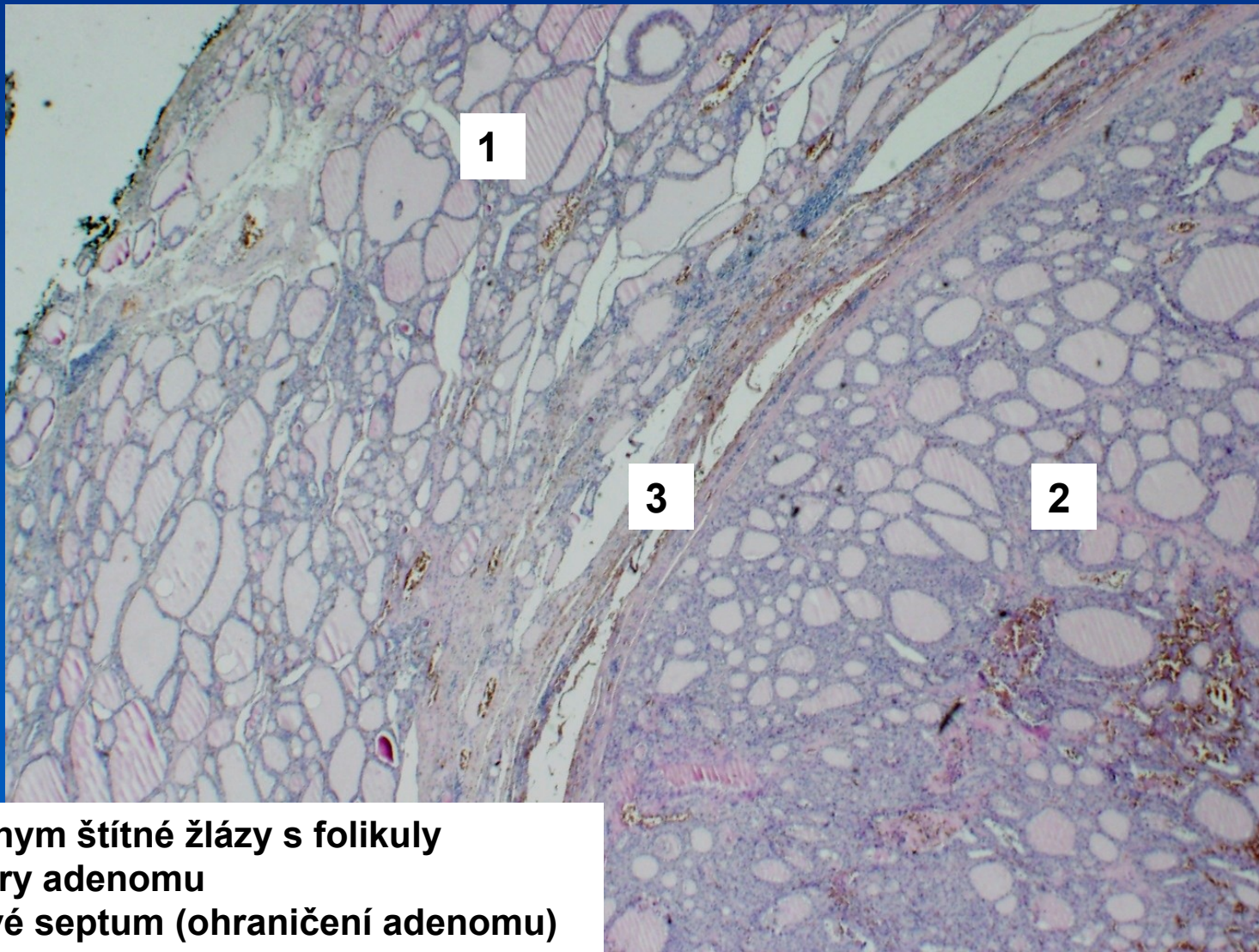
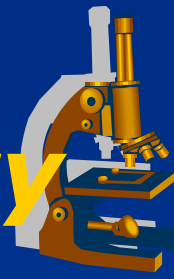
***Benigní nádory ze
žlázového
epitelu,
prekancerózy***

Folikulární adenom štítné žlázy



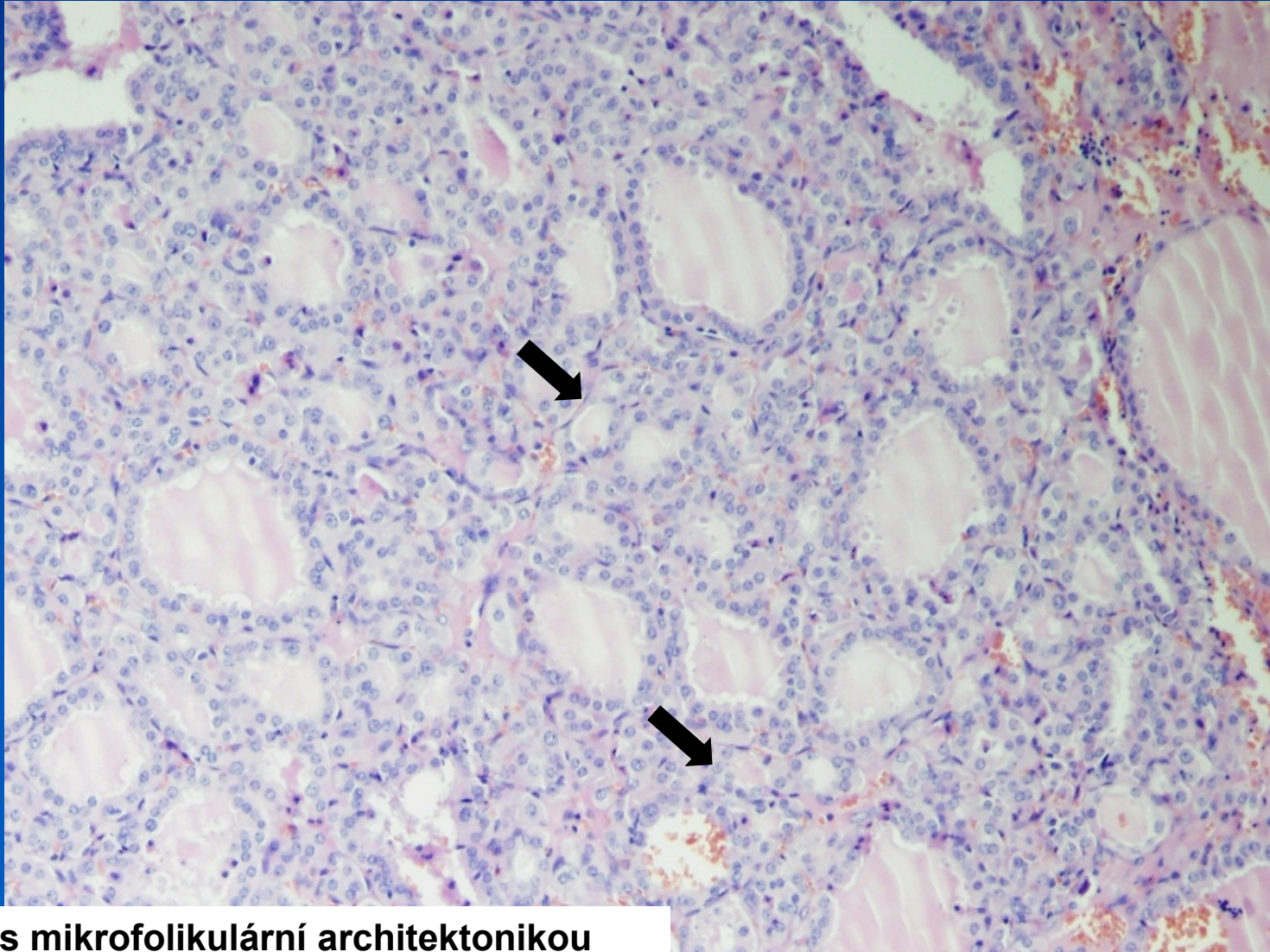
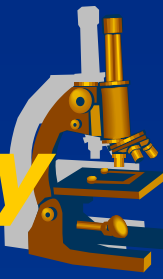
- x převážně solitární
- x opouzdřený
- x tlaková atrofie okolního parenchymu
- x dif. dg. x folikulární karcinom
 - ⇒ *histologická struktura obdobná, nutný průkaz transkapsulární invaze do okolní tkáně štítnice a/nebo angioinvaze*
- x diagnóza pouze z kompletní biopsie

Folikulární adenom štítné žlázy



- 1 Parenchym štítné žlázy s folikuly
 - 2 Struktury adenomu
- ➔ Vazivové septum (ohraničení adenomu)

Folikulární adenom štítné žlázy



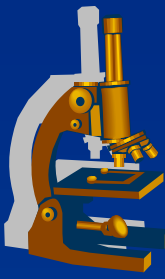
➔ adenom s mikrofolikulární architektonikou

Polypy GIT



- x viz PSP3
- x makroskopický popisný pojem
- x stopkatý nebo přisedlý (sesilní polyp)
- x klasifikace:
 - ⇒ *nenádorové*
 - ⇒ *nádorové*
- x mohou být:
 - ⇒ *solitární*
 - ⇒ *vícečetné*
 - ⇒ *obrovská množství (> 100 = polypóza)*


Nádorové polypy – adenomy (GIT)



- x** adenomy vznikají jako výsledek epiteliální dysplázie

- x** adenokarcinom v naprosté většině vzniká na podkladě adenomu

Nádorové polypy - adenomy



× Mikro:

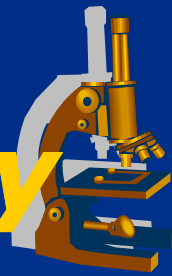
⇒ *dysplastický epitel*

⇒ *vysoké buňky s tmavší plazmou (úbytek hlenu)*

⇒ *tmavší protáhlá jádra, hyperchromázie, patrná jadérka*

⇒ *mitózy*

Nádorové polypy - adenomy



✘ na základě architektury se adenomy v GIT dělí na:

⇒ **tubulární**

- většinou stopkaté, > 75% tubulární architektury

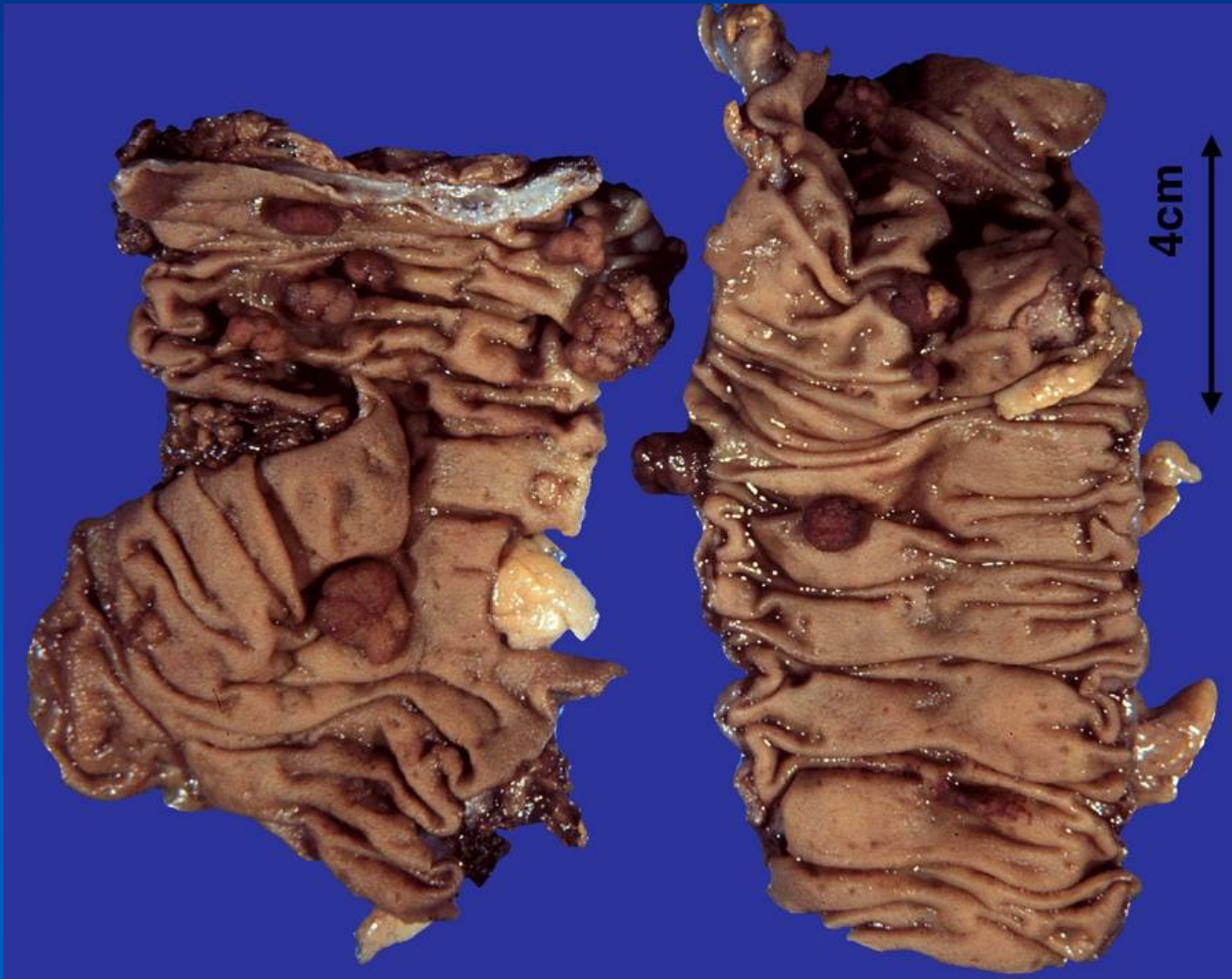
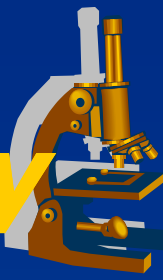
⇒ **vilózní**

- často přisedlý, prstovité výběžky, > 50% vilózní stavby

⇒ **tubulovilózní**

- 25 – 50% vilózní složky

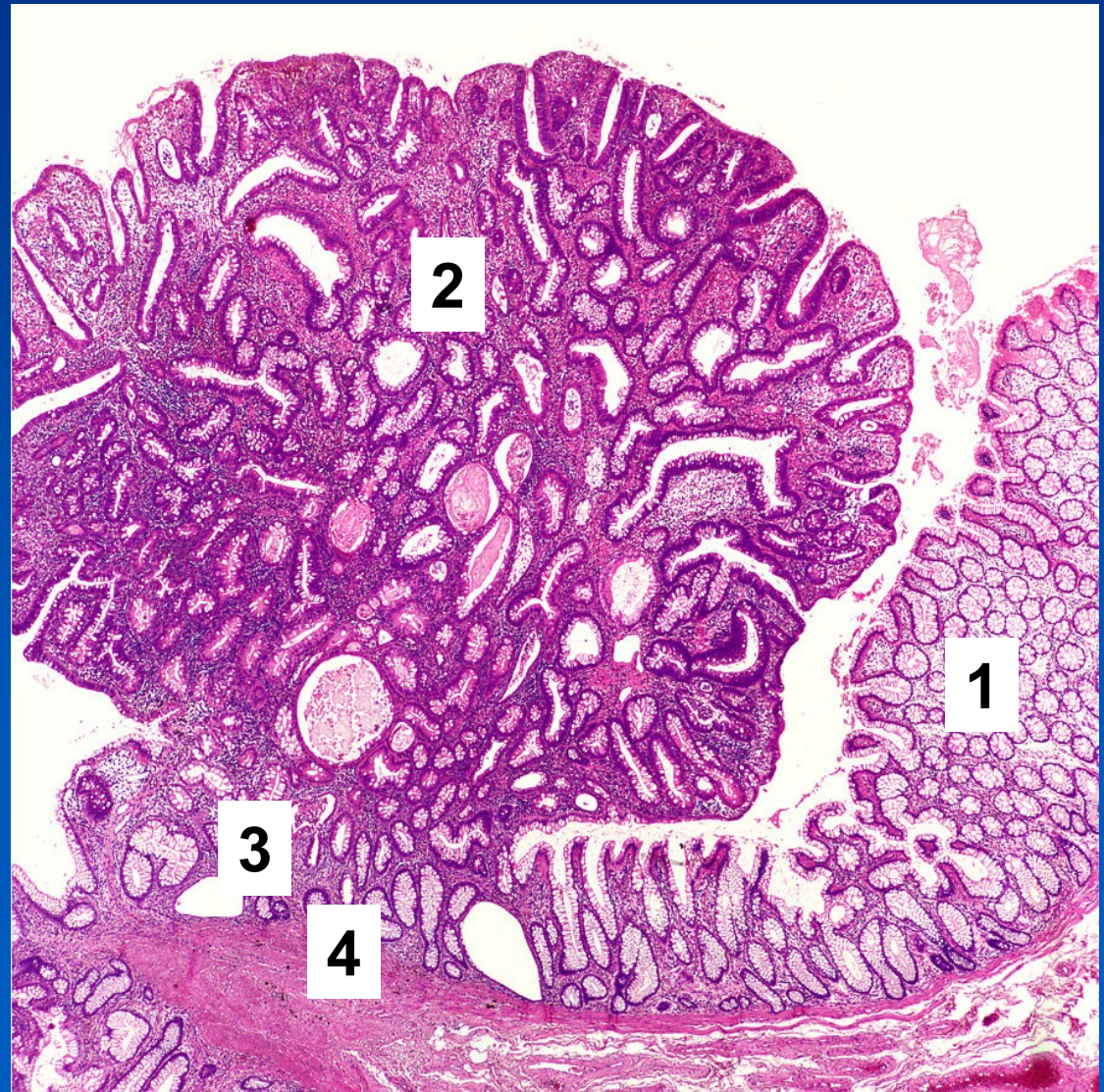Nádorové polypy - adenomy



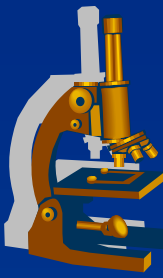
Tubulární adenom sliznice tlustého střeva



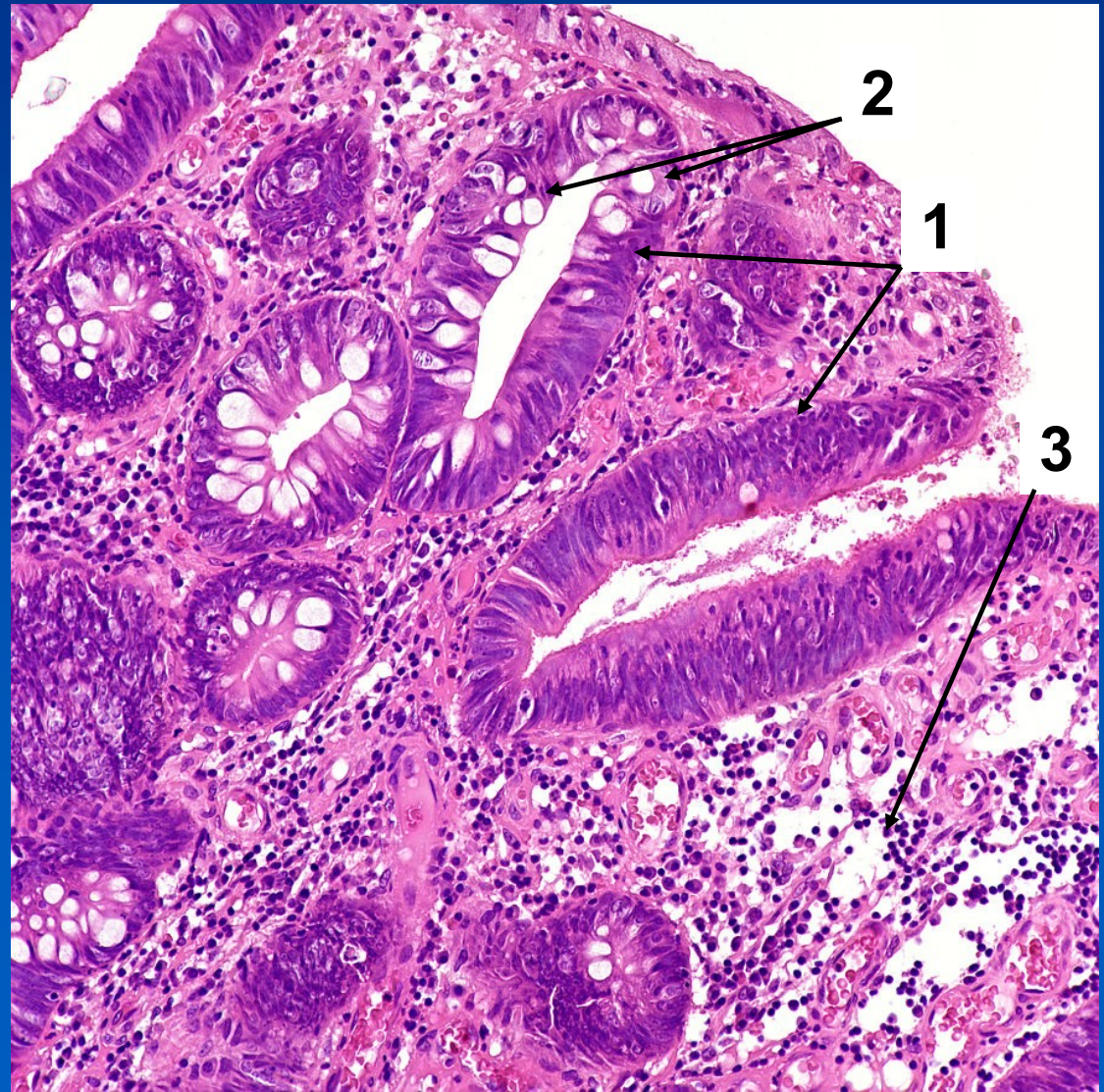
- 1. Okolní sliznice tlustého střeva*
- 2. Struktury stopkatého tubulárního adenomu*
- 3. Stopka adenomu*
- 4. Lamina muscularis mucosae*

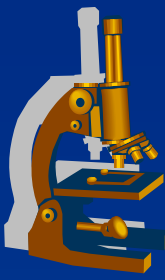


Tubulární adenom sliznice tlustého střeva



- 1. Dysplastické změny
epitelu mírného i těžkého
stupně*
- 2. Pohárkové buňky*
- 3. Zánětlivě celulizované
slizniční stroma*





***Maligní nádory ze
žlázového
epitelu***

Adenokarcinomy



x Adenokarcinomy:

⇒ *medulární*

- převaha nádorových buněk nad stromatem

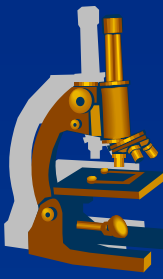
⇒ *skirhotický*

- převaha desmoplastického stromatu

⇒ *prostý*

- vyrovnaný poměr stromatu a nádorového parenchymu

Adenokarcinomy



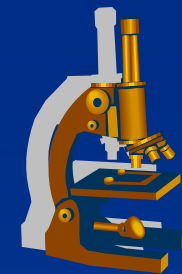
x Adenokarcinomy GIT:

⇒ *intestinální (tubulární)*

⇒ *difúzní (skirhotický)*

⇒ *gelatinózní (mucinózní)*

Adenokarcinom - intestinální typ



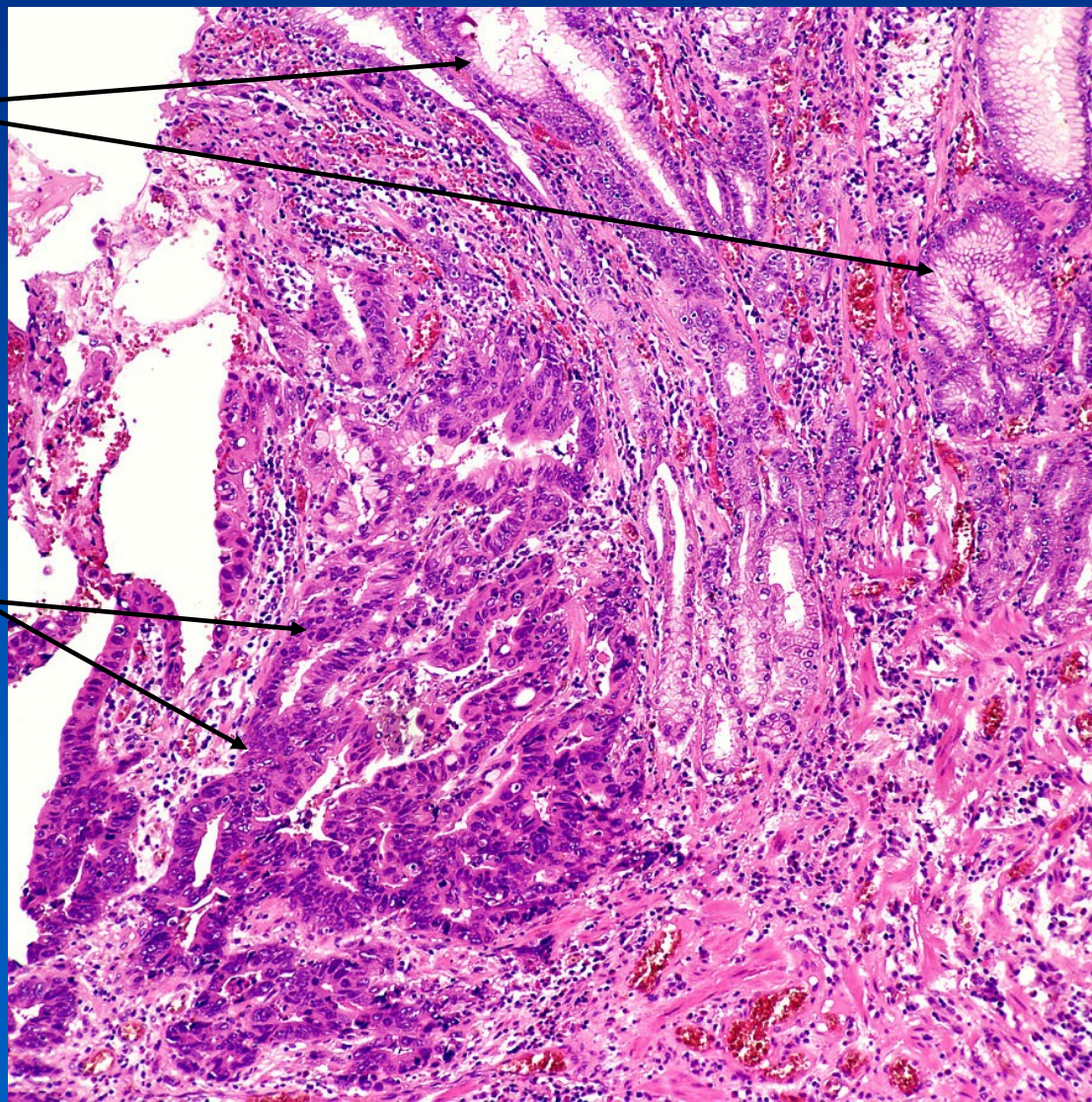
- x tubulární
- x roste invazivně do stěny
- x růstově aktivní s četnými mitózami
- x nádorové žlázy mají nepravidelný tvar i velikost
- x různá schopnost hlenotvorby
 - ⇒ *extracelulární*
 - ⇒ *intracelulární*

Adenokarcinom, středně diferencovaný, tubulární

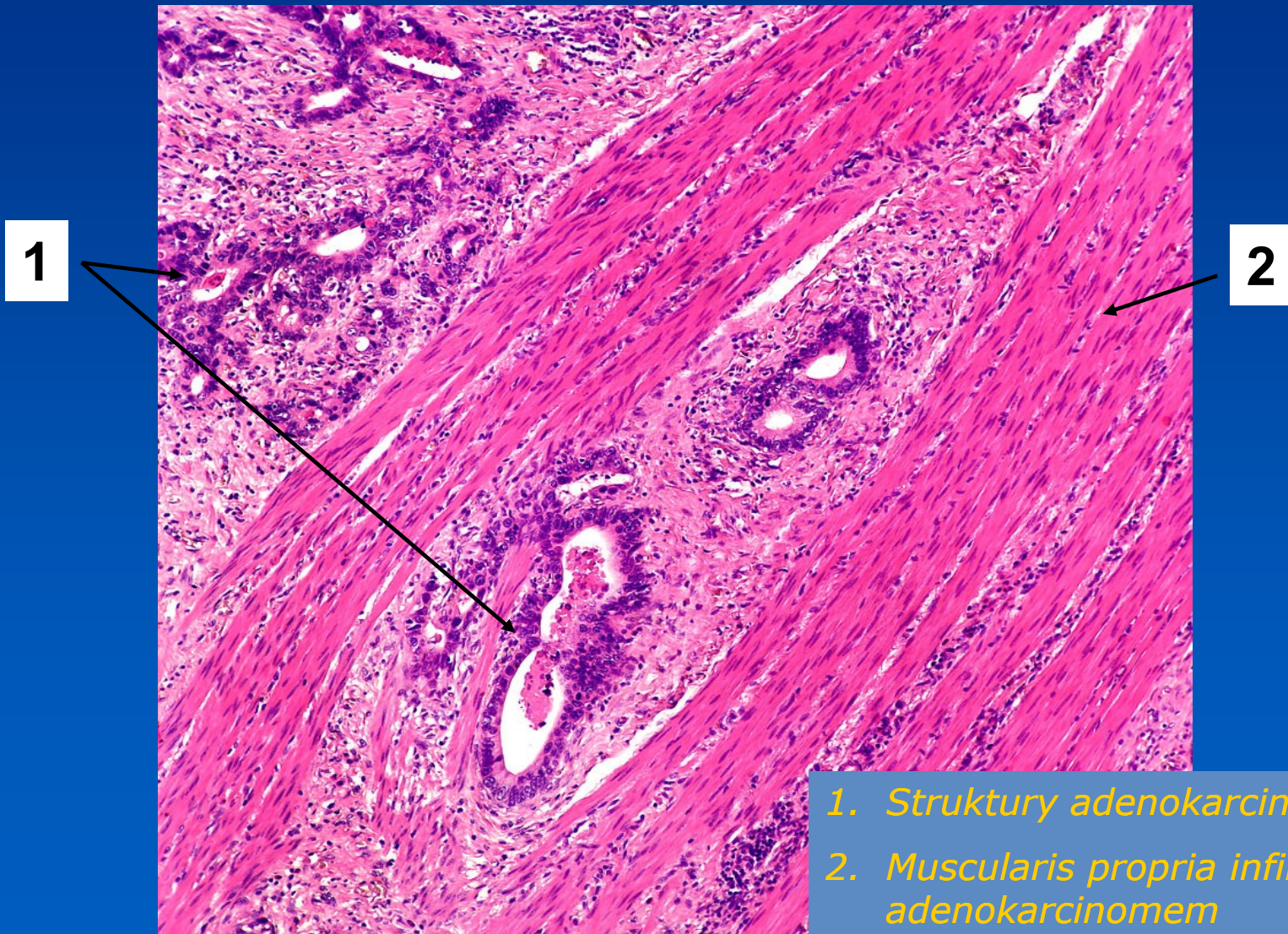
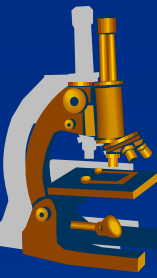


Okolní nenádorový epitel

Struktury invazivního středně diferencovaného tubulárního adenokarcinomu

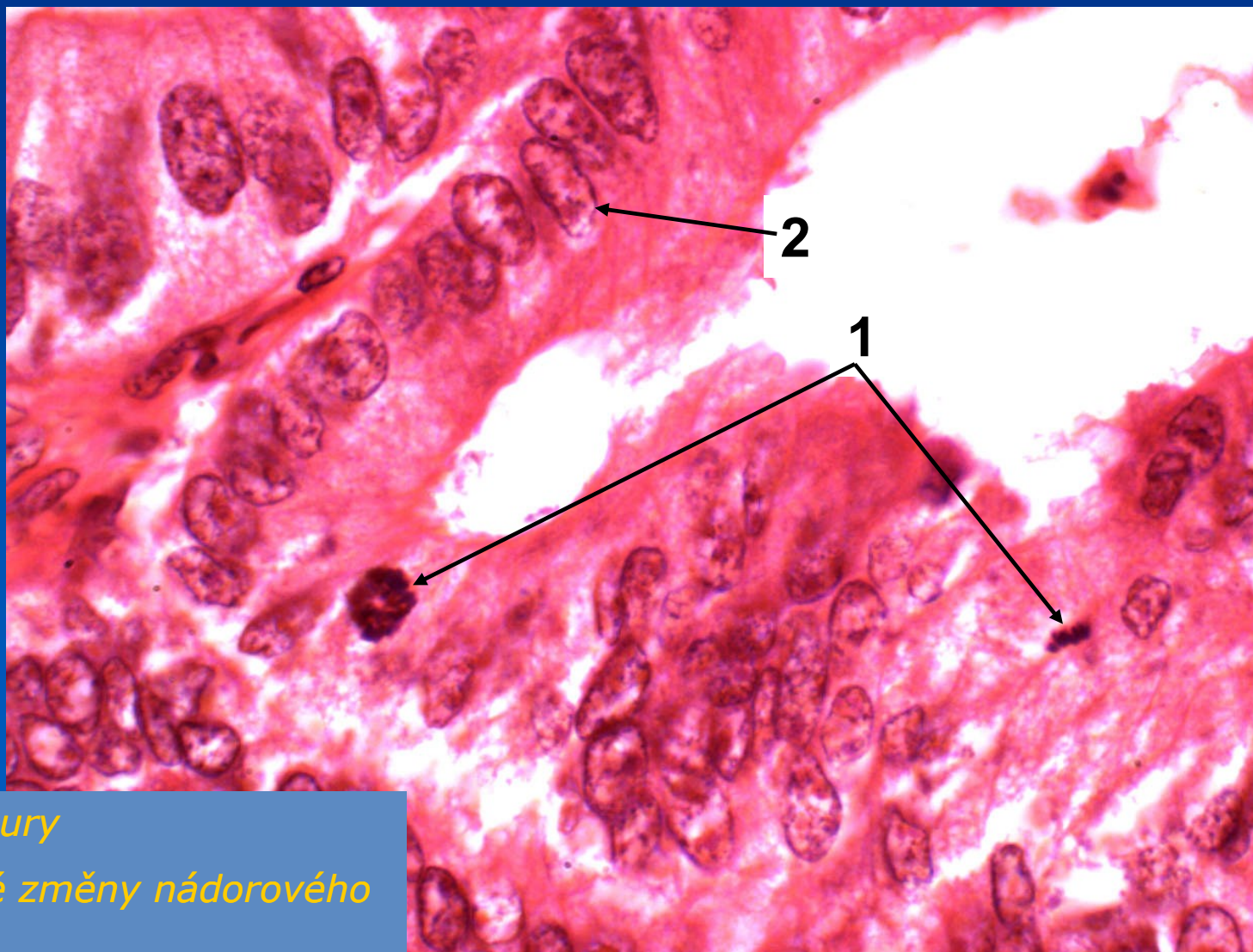


Infiltrace muscularis propria strukturami adenokarcinomu



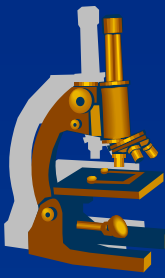
1. *Struktury adenokarcinomu*
2. *Muscularis propria infiltrovaná adenokarcinomem*

Detail tubulárního adenokarcinomu



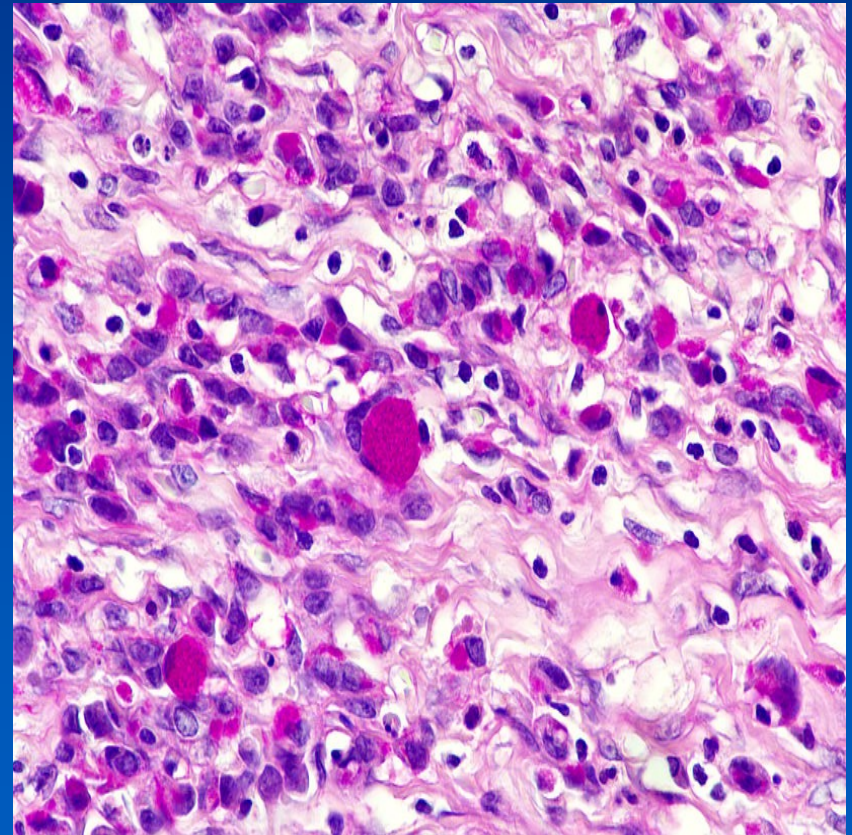
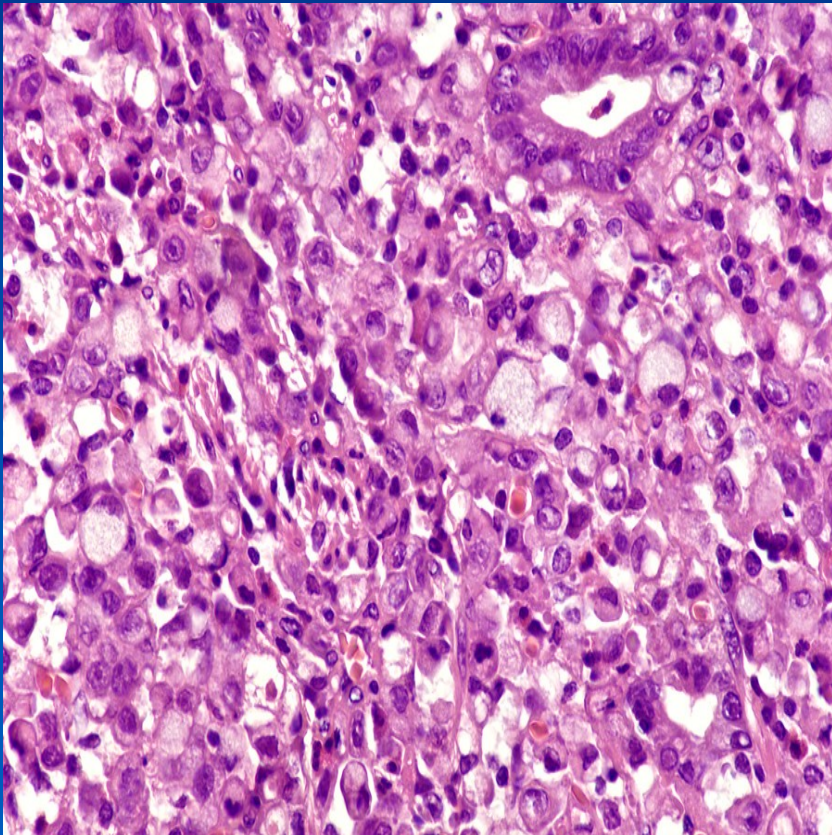
- 1. Mitotické figury*
- 2. Dysplastické změny nádorového epitelu*

Difúzní adenokarcinom

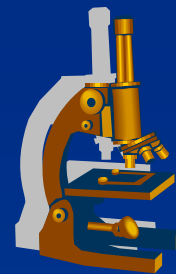


- ✘ nádorové buňky se uvolňují z epitelové soudržnosti, disociují
- ✘ prstenčité buňky
- ✘ ztrácejí se ve zmnoženém intersticiálním vazivu
- ✘ stromální dezmozplázie
- ✘ u skirhotického adenokarcinomu výrazně převládá tvorba vazivového stromatu
 - ⇒ *tvrdá konzistence*

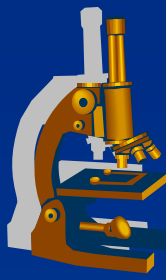
Difúzní adenokarcinom



Gelatinózní adenokarcinom



- × rosolovitá konzistence
- × typicky značná extracelulární produkce epiteliálního hleny s tvorbou hlenových jezírek
- × při výrazné intracelulární hlenotvorbě vznikají **prstenčité buňky**:
 - ⇒ objemná cytoplazmatická vakuola hleny odtlačující jádro na periferii buňky
- × nádorové epitelie mohou být sporadické



Hepatocelulární karcinom

× celosvětově 5. nejčastější maligní nádor u mužů, 8. u žen

× Makro:

⇒ *multinodulární forma:*

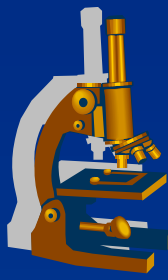
- četná okrouhlá ložiska v obou lalocích

⇒ *masivní forma:*

- velký objemný uzel s malými satelitními ložisky

⇒ *difuzní forma:*

- mnohočetná malá ložiska prostupující téměř celá játra



Hepatocelulární karcinom

x Mikro:

⇒ *typ uspořádání (architektura):*

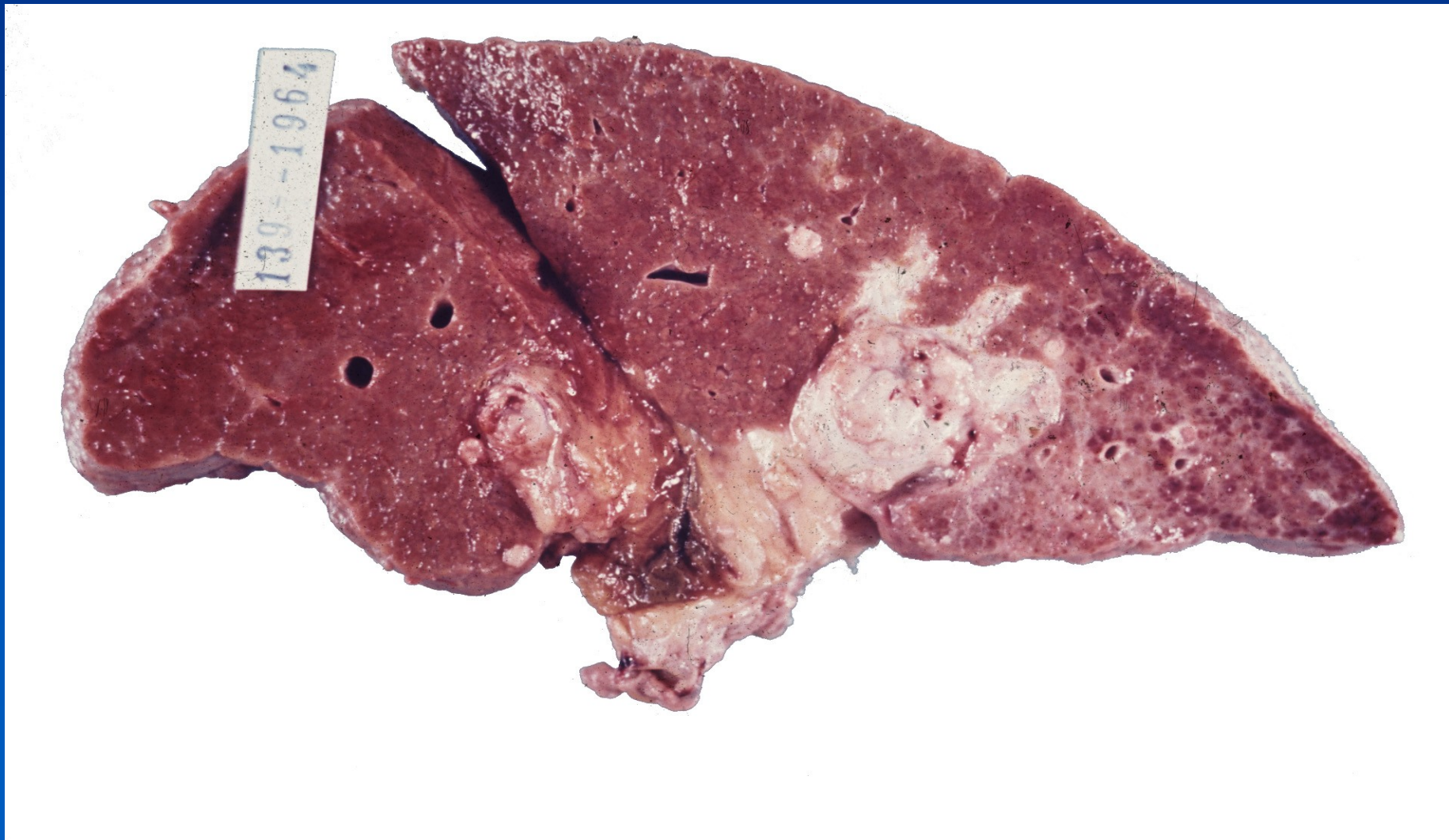
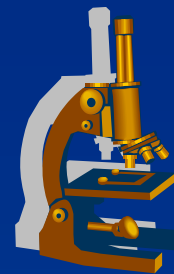
- trabekulární
- acinární +/- pseudoglandulární
- solidní

⇒ *cytologie nádorových buněk:*

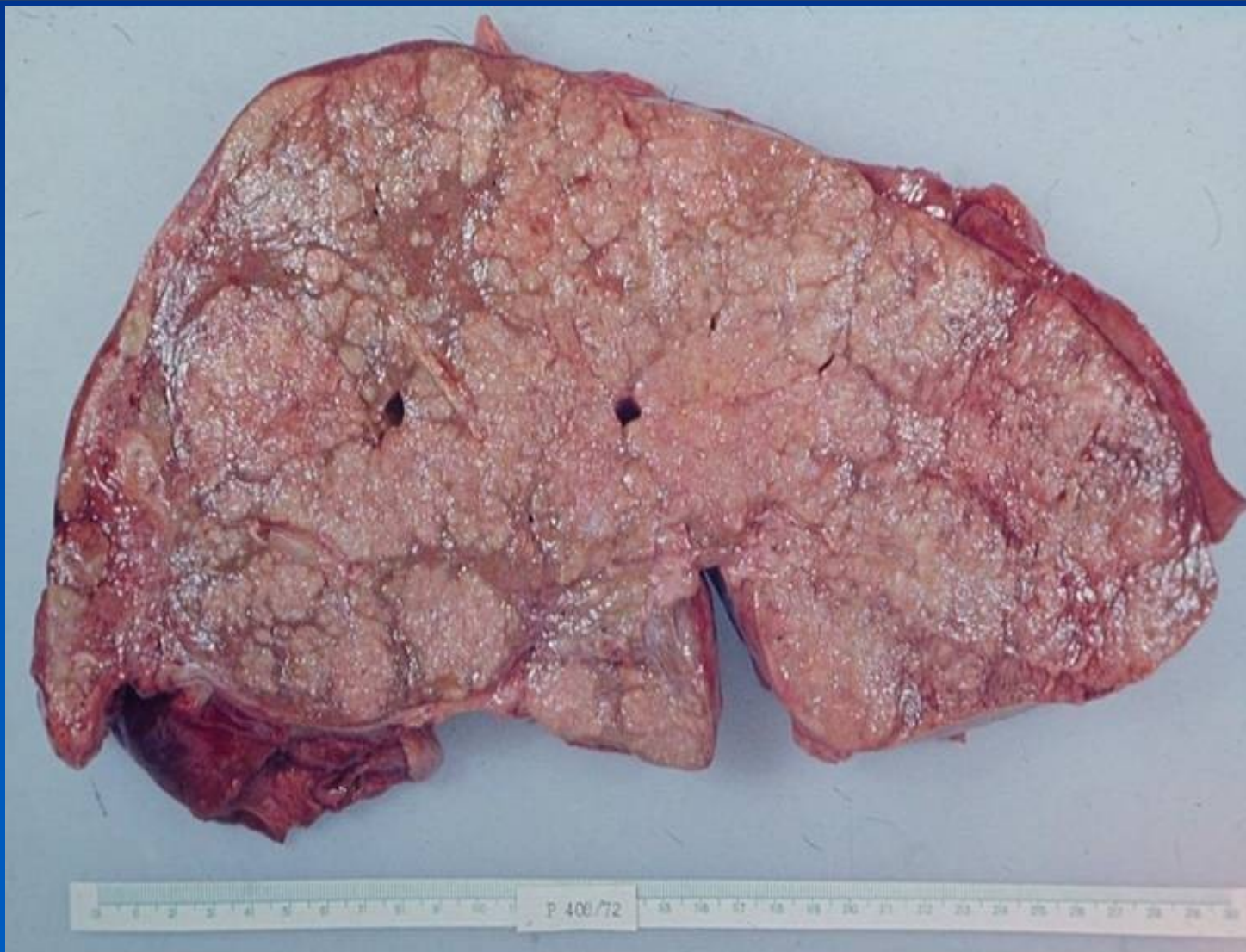
- větší jádra i nukleoly
- ↑ mitotická aktivita, atypie
- cytoplasma eosinofilní – světlá

⇒ *možná steatóza, tvorba žluči*

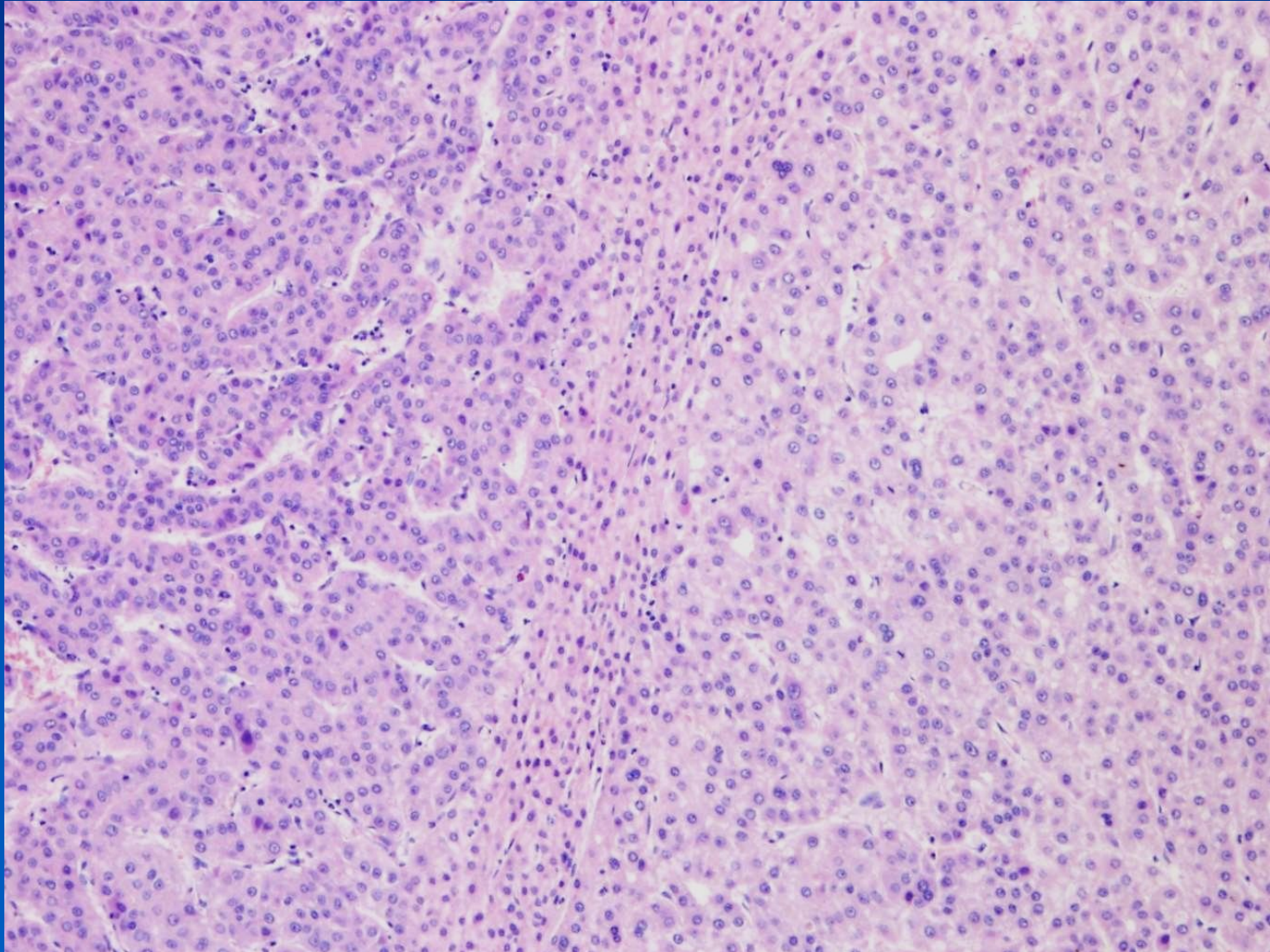
Hepatocelulární karcinom – masivní forma



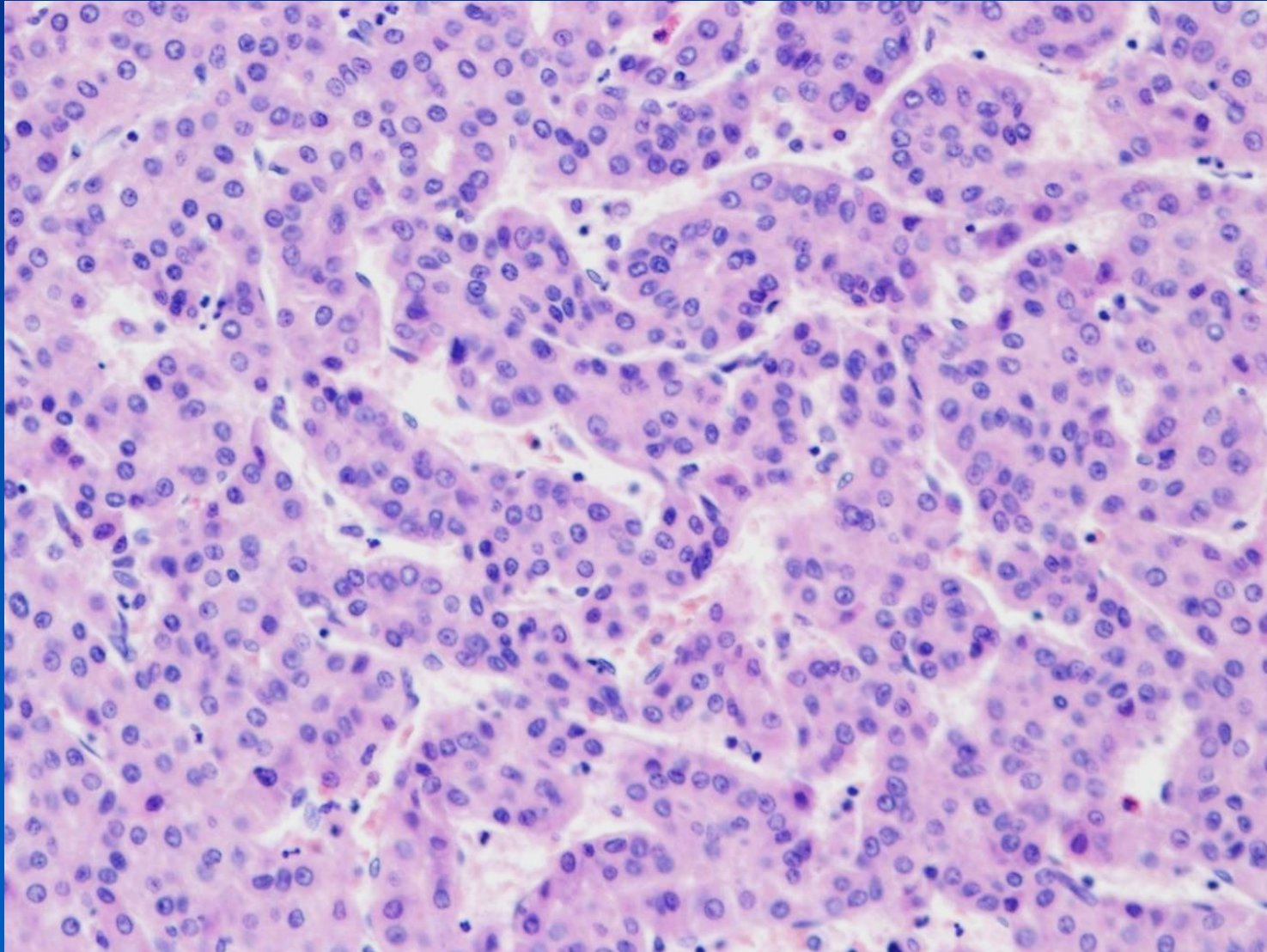
Hepatocelulární karcinom – difuzní forma



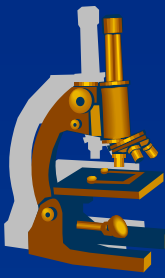
Hepatocelulární karcinom – trabekulární uspořádání



Hepatocelulární karcinom – trabekulární uspořádání



Světlobuněčný karcinom



- ✗ typicky se vyskytuje v ledvině
 - ⇒ *vychází z epitelii proximálních tubulů*

- ✗ označuje se též jako *Grawitzův nádor*

- ✗ Makro:
 - ⇒ *často dobře ohraničený a kulovitý*
 - ⇒ *na řezu pestrobarevný:*
 - žlutá barva (lipidy)
 - červená (hemoragie)
 - šedá (vazivo)

Světlobuněčný karcinom



x Mikro:

⇒ ***typ uspořádání (architektura):***

- solidně alveolární, trabekulární, tubulární, cystopapilární

⇒ ***polygonální buňky s velmi světlou (vodojasnou) cytoplazmou***

- depozita glykogenu a lipidů, jenž se při zpracování rozpustí

⇒ ***kulatá jádra***

- nukleární grading dle Fuhrmanové (I-IV)

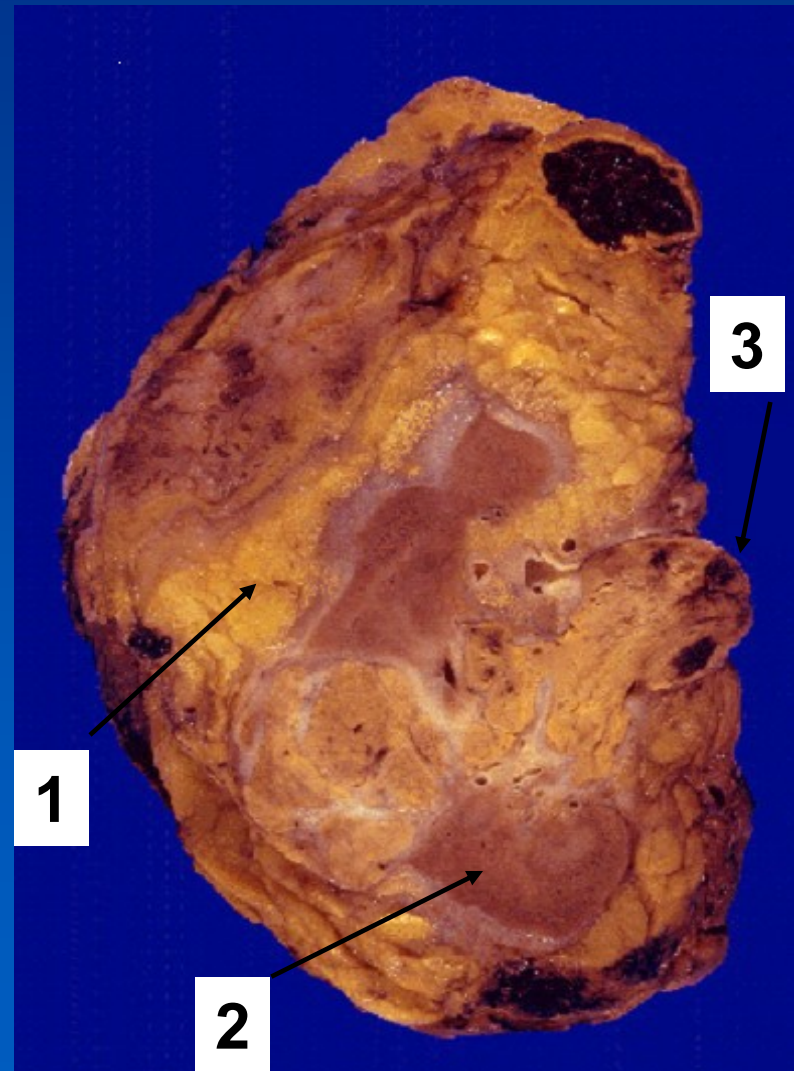
⇒ ***dobře patrná buněčná membrána***

⇒ ***nehojné fibrovaskulární stroma***

Světlobuněčný karcinom ledviny



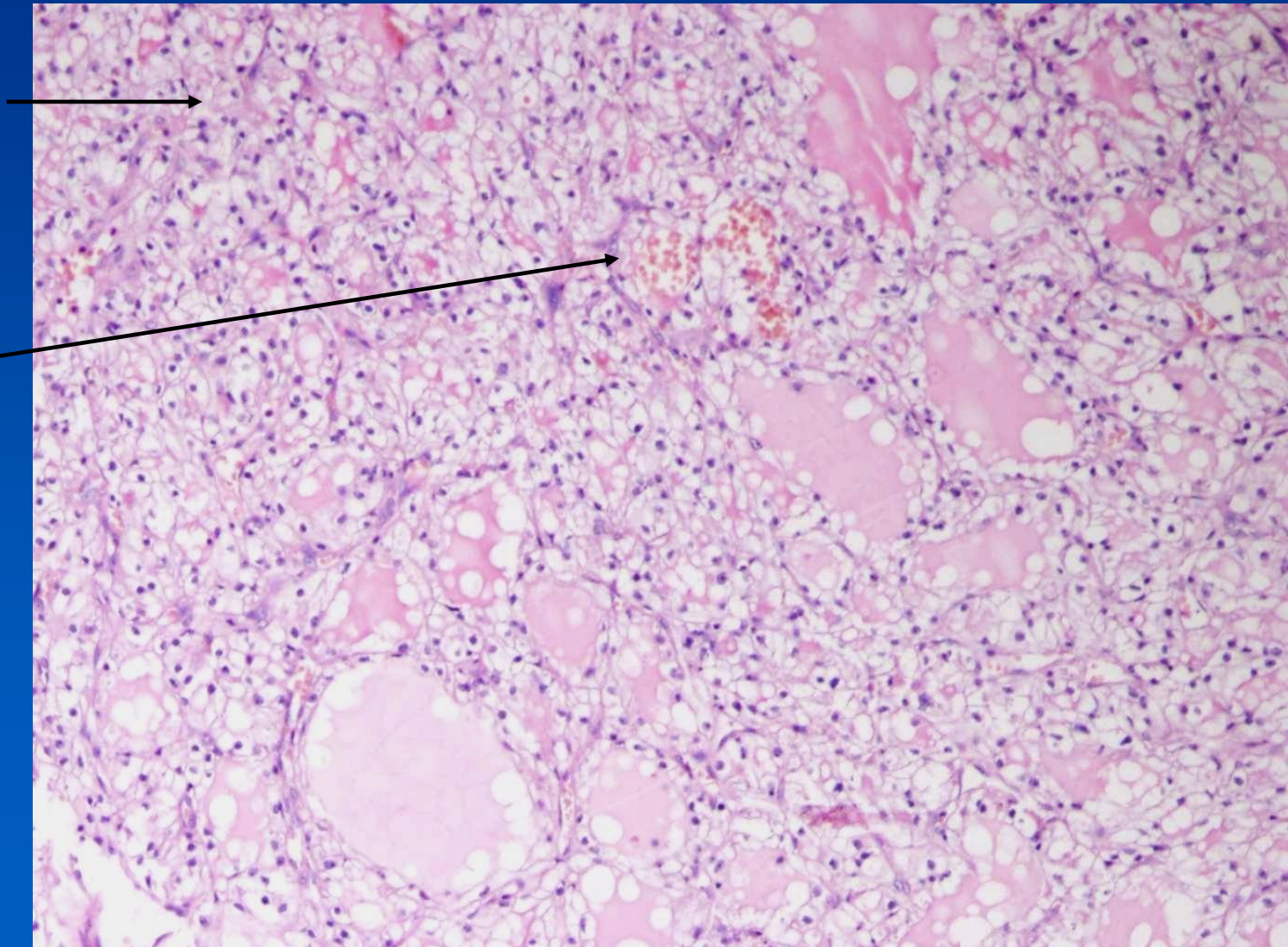
- 1. Nádor*
- 2. Reziduální parenchym ledviny*
- 3. Pronikání nádoru do hilové vény*



Světlobuněčný karcinom ledviny



*Trámce
nádorových
buněk*



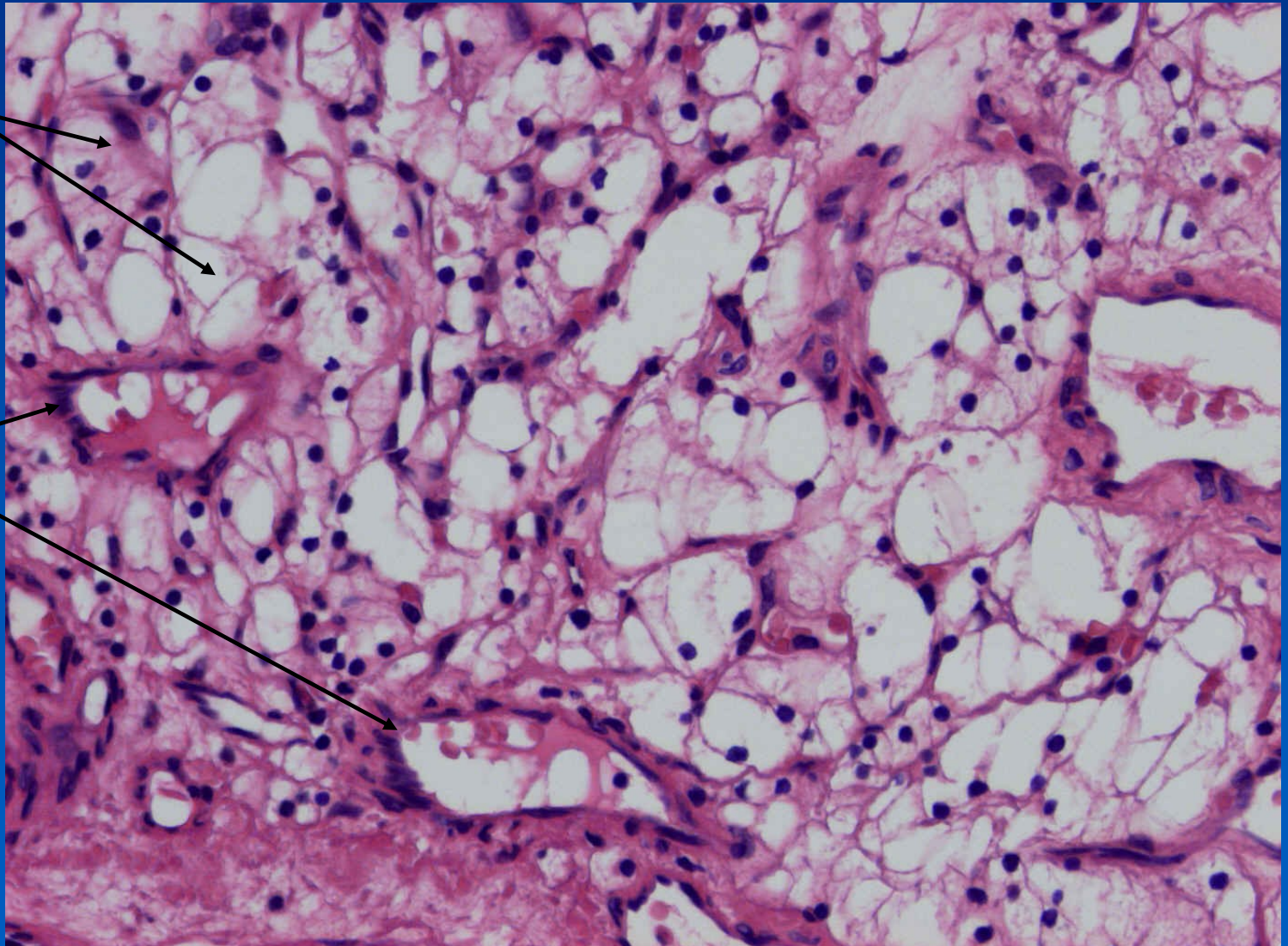
Cévy

Světlobuněčný karcinom ledviny

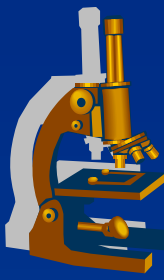


*Trámce
nádorových
buněk*

Kapiláry

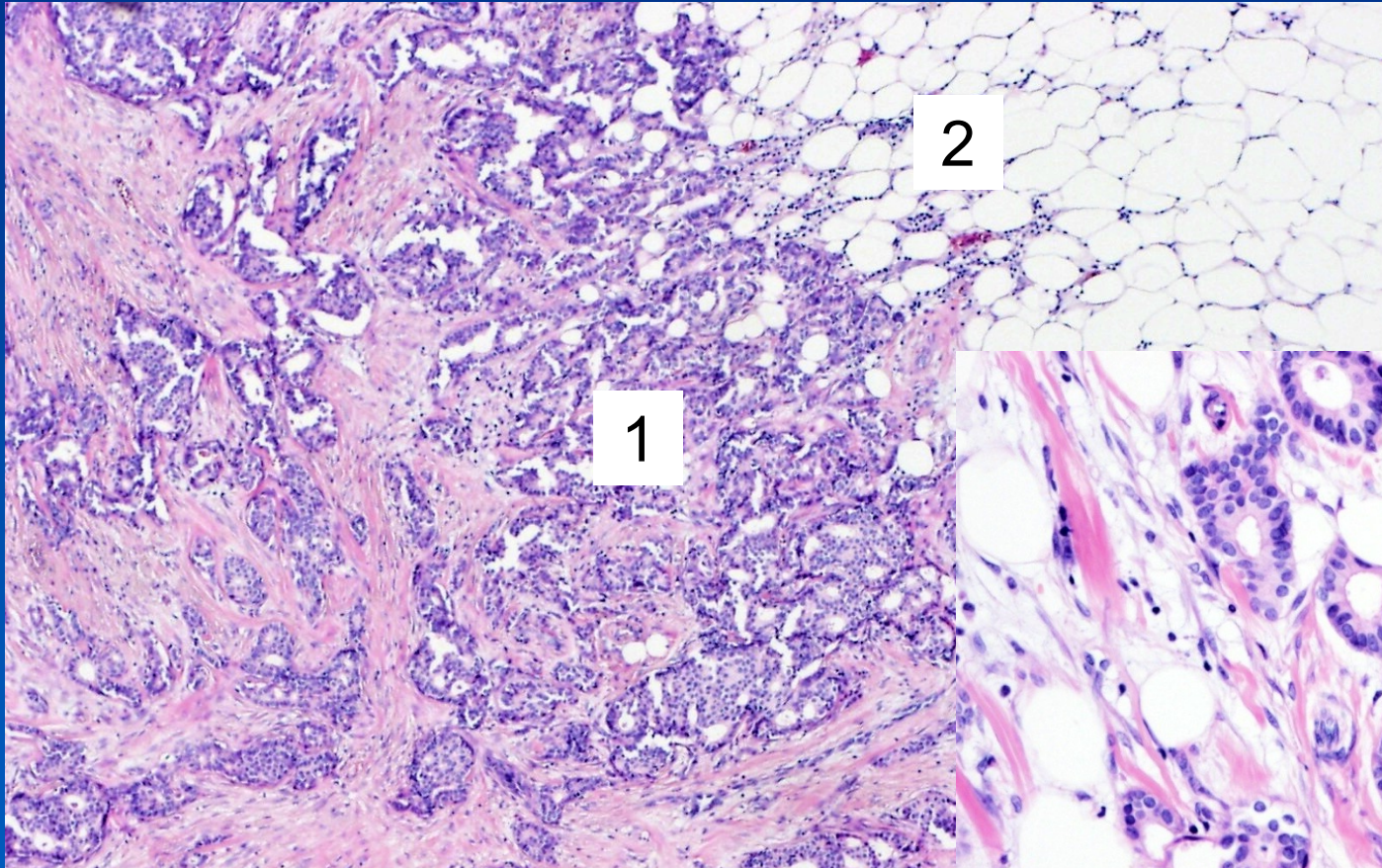
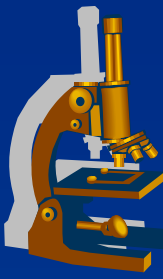


Karcinom mammy, NOS



- ✗ nejčastější
- ✗ dřívější název – invazivní duktální karcinom
- ✗ Makro:
 - ⇒ *tuhé, neostře ohraničené ložisko*
- ✗ Mikro:
 - ⇒ *nádorové buňky jsou kohezivní (E-cadherin+)*
 - tvoří tubuly, neluminizované shluky, pruhy
 - jádra s různým stupněm pleiomorfie, mitózy
 - ⇒ *chybí myoepiteliální vrstva (SMA-)*
 - ⇒ *stroma denzní, vazivové*
 - ⇒ *infiltrativní růst, většinou v blízkosti DCIS*

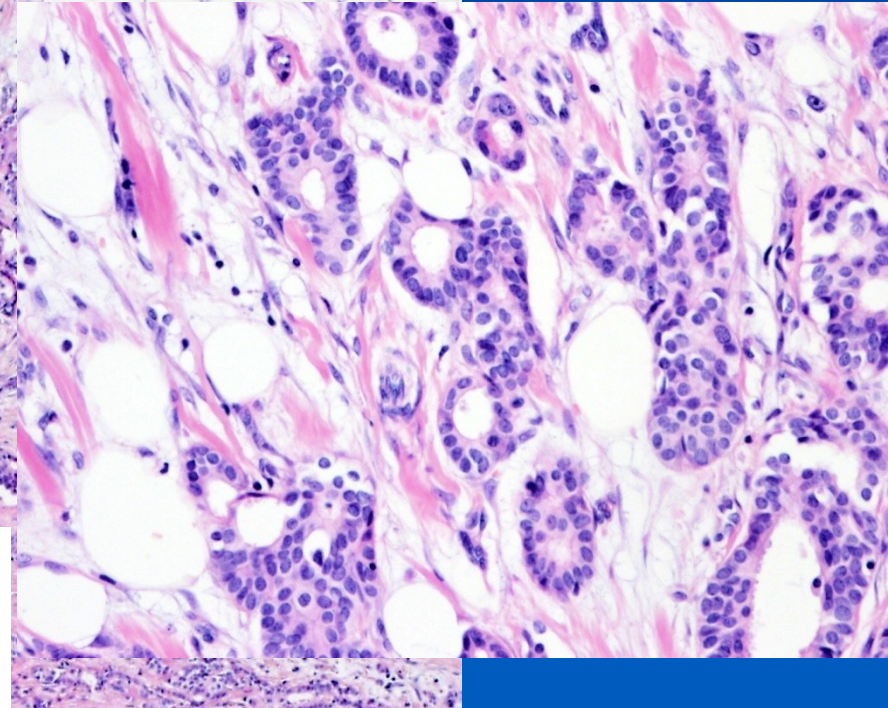
Karcinom mammy, NOS



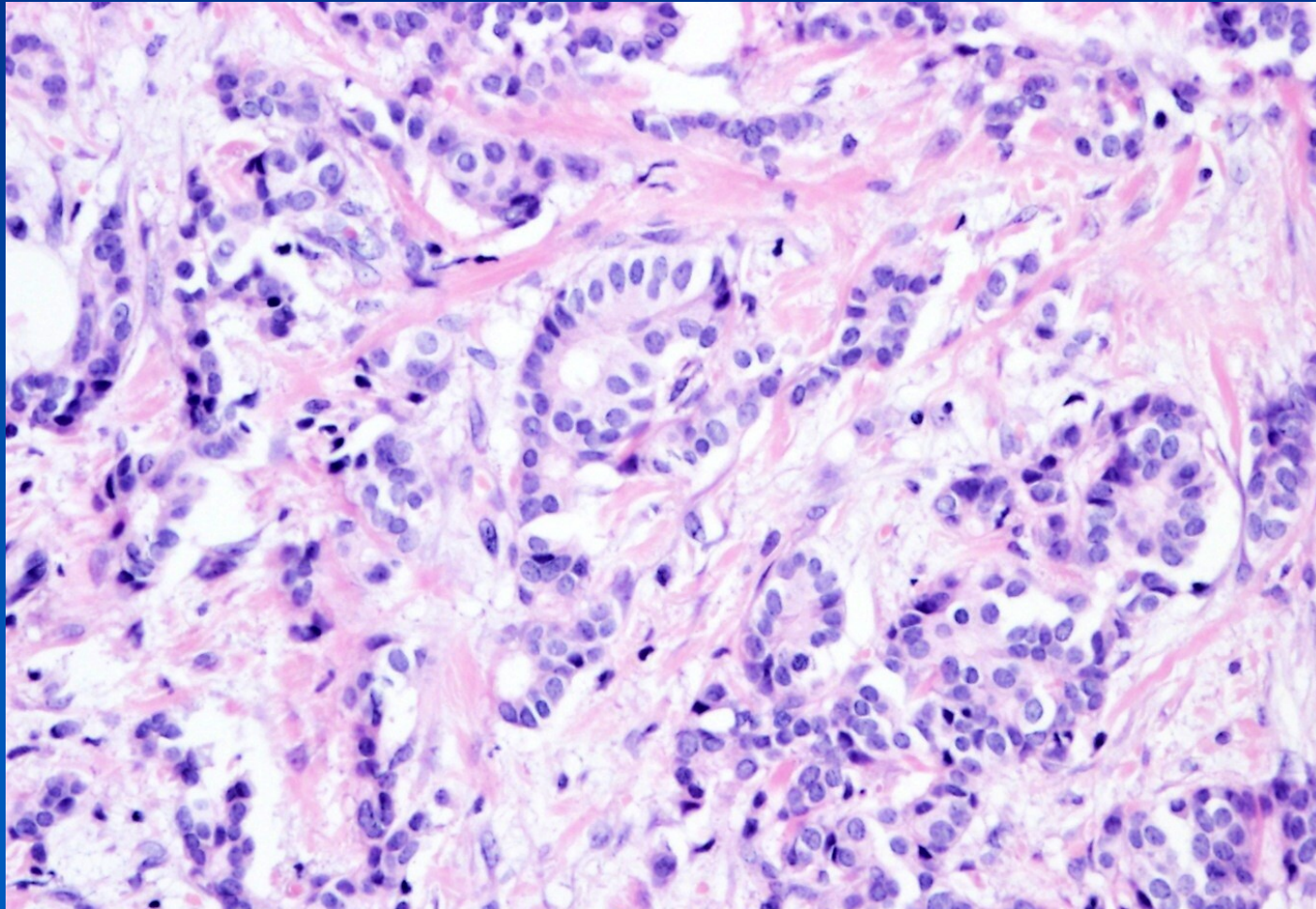
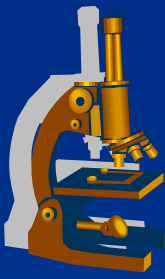
2

1

1 kohezivní nádorový infiltrát s ojedinělými tubuly
2 infiltrace tukové tkáně



Karcinom mammy, NOS



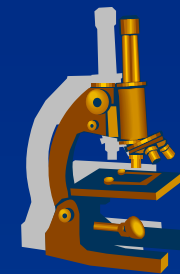
Detail nádorového infiltrátu s nepravidelnými drobnými tubuly

Neuroendokrinní neoplázie



- ✗ epitelové nádory s neuroendokrinní diferenciací
- ✗ představují heterogenní skupinu nádorů
- ✗ jsou charakterizovány tvorbou bioaminů nebo hormonů a působků s hormonální účinností
 - ⇒ *např. serotoninu, neuropeptidů,...*
- ✗ přibližně čtvrtina je endokrinně funkčních
 - ⇒ *karcinoidový syndrom*
- ✗ v cytoplazmě buněk jsou přítomna neurosekreční granula, která lze prokázat:
 - ⇒ *především imunohistochemickými metodami !*
 - serotonin, chromogranin, S100, NSE, CD56
 - ⇒ *stříbřící metodou podle Grimelia*

Neuroendokrinní neoplázie



- ✘ WHO klasifikace GI tumorů z r. 2010 a klasifikace dle ENETS (*European Neuroendocrine Tumor Society*) z roku 2011

- ✘ dělení dle mitotické a proliferační aktivity na:
 - ⇒ **neuroendokrinní tumory G1 (karcinoid)**
 - proliferační index Ki67 do 2 %
 - mitotický index méně než 2 mitózy na 10 zorných polí velkého zvětšení

 - ⇒ **neuroendokrinní tumory G2 (atypický karcinoid)**
 - proliferační index Ki67 do 3 - 20 %
 - mitotický index 2 – 20 mitóz na 10 zorných polí velkého zvětšení

 - ⇒ **neuroendokrinní karcinomy G3 (malobuněčný nebo velkobuněčný typ)**
 - proliferační index Ki67 více než 20 %
 - mitotický index více než 20 mitóz na 10 zorných polí velkého zvětšení

Karcinoid apendixu



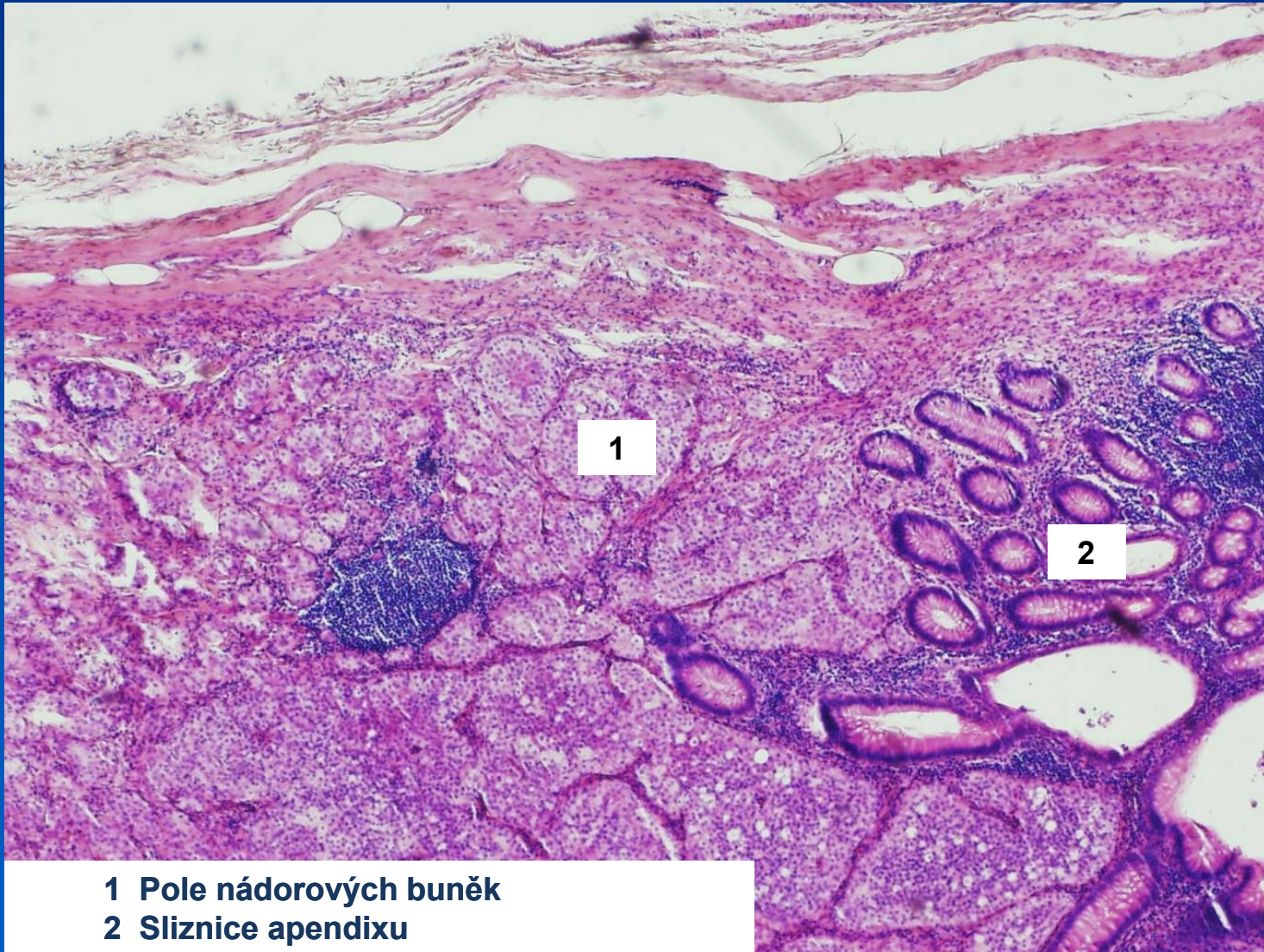
- ✘ dle WHO klasifikace z roku 2010:
 - ⇒ *neuroendokrinní tumor G1 (NET G1)*

- ✘ dle WHO klasifikace z roku 2000:
 - ⇒ *dobře diferencovaný neuroendokrinní nádor*

- ✘ Makro:
 - ⇒ *malé okrouhlé či ploché uzly žlutavé barvy, zasahující nestejně hluboko do stěny*
 - ⇒ *na povrchu intaktní nebo ulcerovaná sliznice*
 - ⇒ *někdy prominují do lumen*

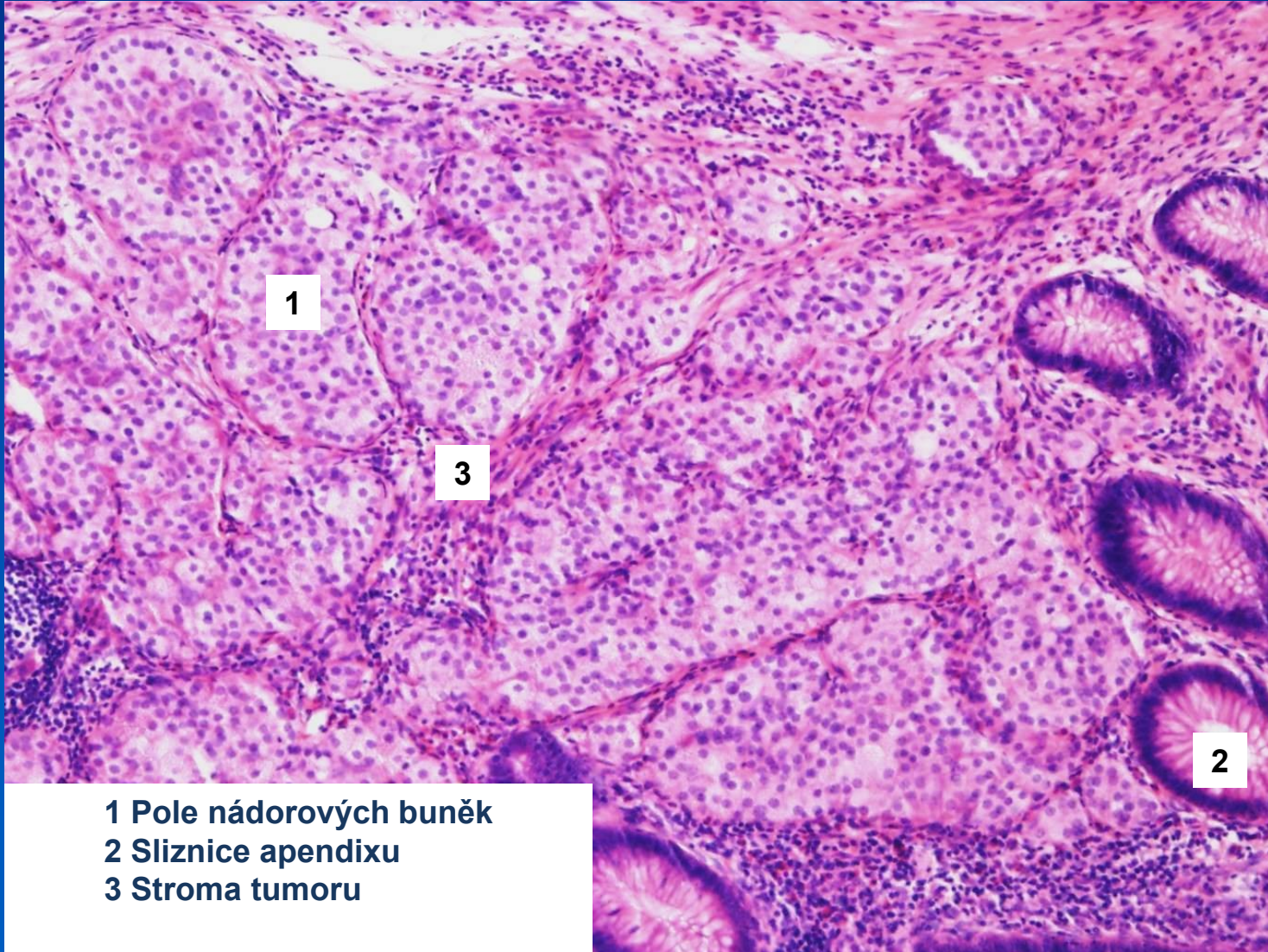
- ✘ Mikro:
 - ⇒ *trabekulární, glandulární struktura- tubuly, palisády či smíšená struktura*
 - ⇒ *pravidelné bb. se světlou cytoplazmou a kulatým či oválným jádrem; mírná polymorfie jader*
 - ⇒ *nevelká mitotická aktivita*
 - ⇒ *v cytoplasmě chromogranin A*

Karcinoid apendixu



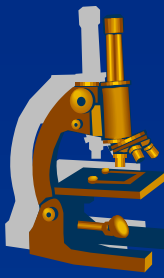
- 1 Pole nádorových buněk
- 2 Sliznice apendixu

Karcinoid apendixu



- 1 Pole nádorových buněk
- 2 Sliznice apendixu
- 3 Stroma tumoru

Malobuněčný karcinom plic



- ✘ nejmalignější varianta bronchogenního karcinomu

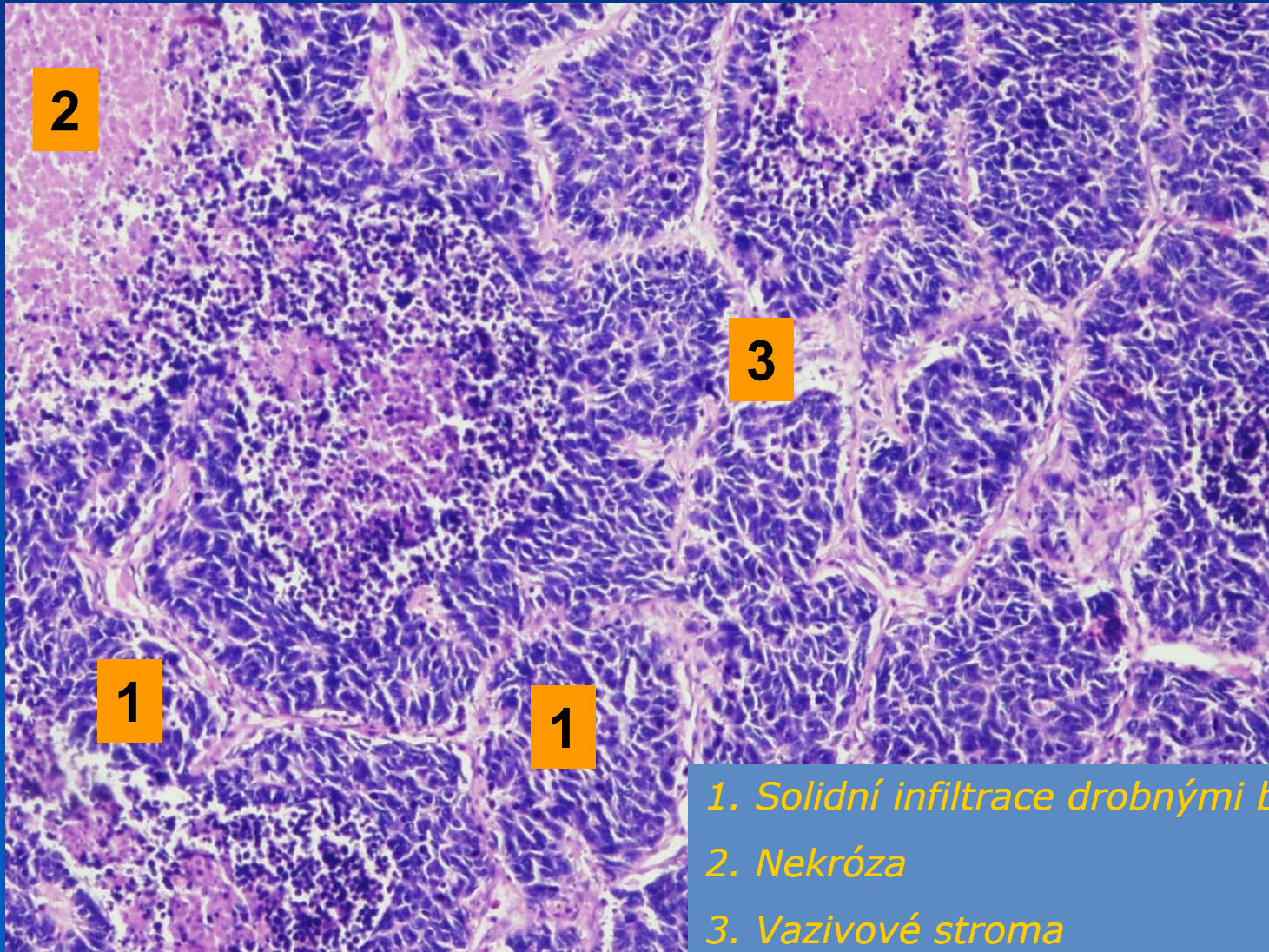
- ✘ Mikro:
 - ⇒ *malé modré buňky s nezřetelnou cytoplazmou*

 - ⇒ *drobná protáhlá hyperchromní jádra bez patrných jadérek (ovískový karcinom)*

 - ⇒ *solidní uspořádání*

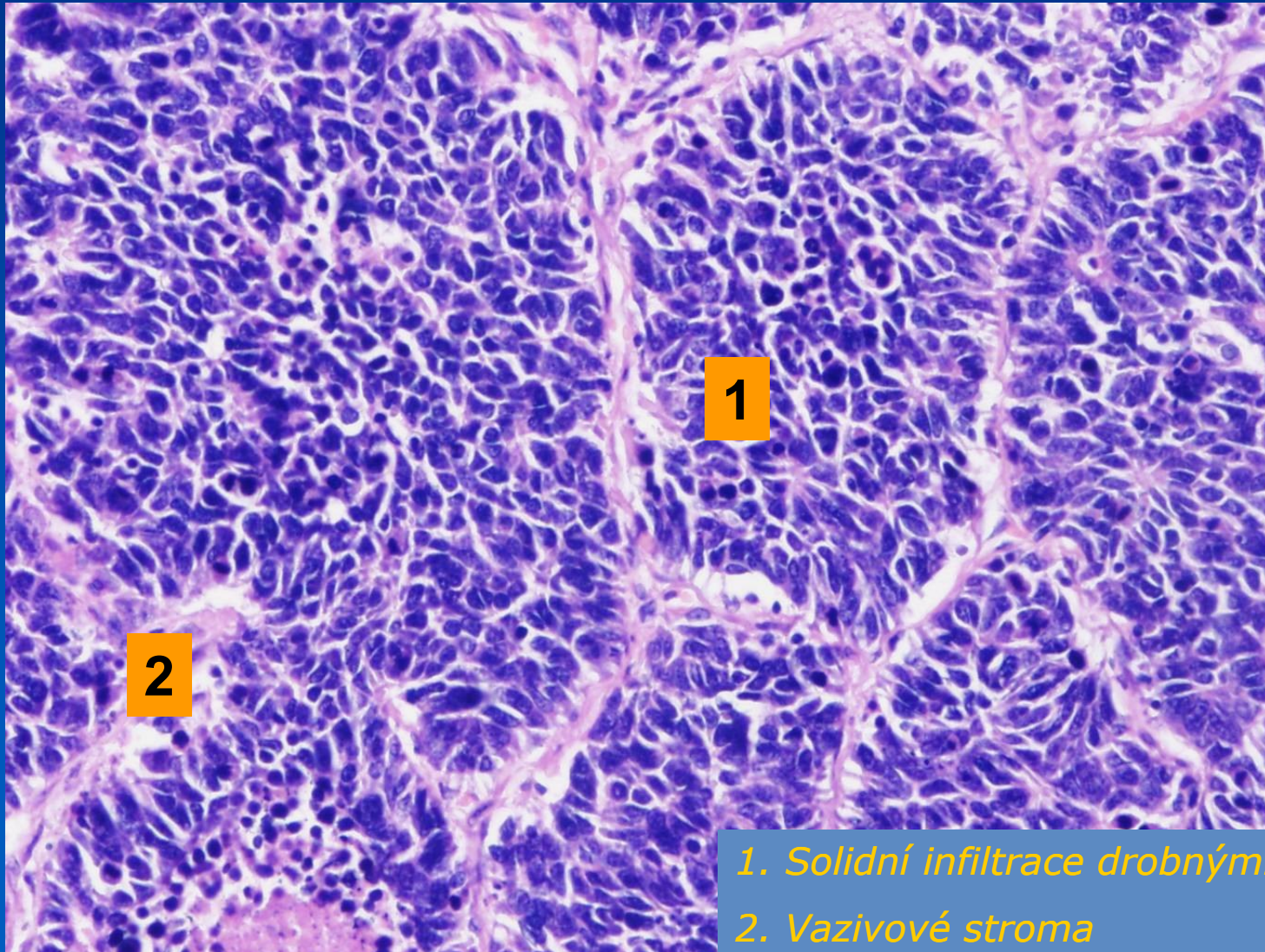
 - ⇒ *přítomnost neuroendokrinních sekrečních granul v cytoplazmě*
 - chromogranin, synaptophysin

Malobuněčný karcinom plic

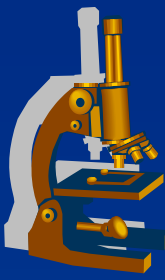


1. Solidní infiltrace drobnými buňkami
2. Nekróza
3. Vazivové stroma

Malobuněčný karcinom plic



1. Solidní infiltrace drobnými buňkami
2. Vazivové stroma



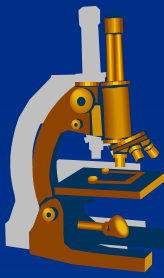
2. Mezenchymové nádory

Mesenchymové nádory



- ✗ vyskytují se ubikvitně
- ✗ značně heterogenní skupina nádorů
- ✗ většina nádorů vzniká **de novo**
- ✗ u části z nich však prokázána souvislost např. s:
 - ⇒ chemickými kancerogeny (např. herbicidy obsahující dioxiny)
 - ⇒ jizvami
 - ⇒ implantáty obsahující PVC
 - ⇒ radiací
 - ⇒ viry (HHV8 a Kaposiho sarkom)
 - ⇒ dědičnost (hereditární mnohotné lipomy)

Mesenchymové nádory



× dělení z hlediska biologického chování na:

⇒ **benigní**

- např. fibrom, lipom, hibernom, myxom, hemangiom, lymfangiom, leiomyom, rabdomyom, chondrom, osteom,...

⇒ **nádory intermediální povahy (semimaligní)**

- mohou lokálně recidivovat nebo vzácně metastazovat
- fibromatózy

⇒ **maligní (sarkomy)**

- vyšší metastatický potenciál

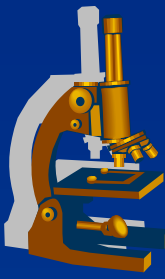
× benigní nádory se vyskytují přibližně 100x častěji

Mesenchymové nádory



- x třídí se podle výchozí mateřské tkáně
- x základním histologickým rysem je chybění formací typických pro epitely a absence vzájemné kohezivity
- x mezibuněčná hmota většinou obklopuje jednotlivé nádorové buňky

Mesenchymové nádory



× při imunohistochemickém vyšetření typická pozitivita vimentinu se současnou expresí dalších markerů typických pro danou tkáň:

⇒ *S-100 (tuková tkáň)*

⇒ *alfa aktin a desmin (svalová tkáň)*

⇒ *faktor VIII a CD31 (cévní endotel)*

Leiomyom



- × nádor hladké svaloviny, nejčastější mezenchymový nádor

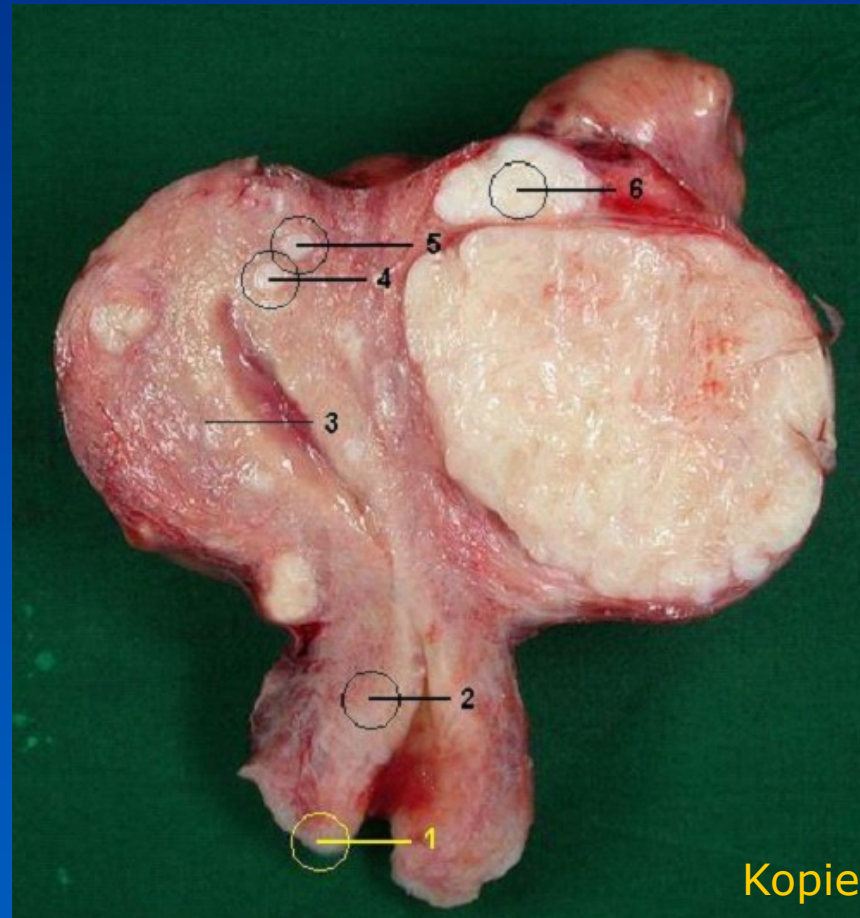
- × Makro:
 - ⇒ *ostře ohraničený kulovitý uzel*
 - ⇒ *často s regresivními změnami, fibrózou, kalcifikacemi*

- × Mikro:
 - ⇒ *svazky vřetenitých buněk s nezřetelnou eozinofilní cytoplazmou*
 - ⇒ *fascikulární uspořádání*
 - ⇒ *doutníková jádra*
 - ⇒ *absence cytonukleárních atypií či koagulčních nekrotů*

Uterus myomatosus



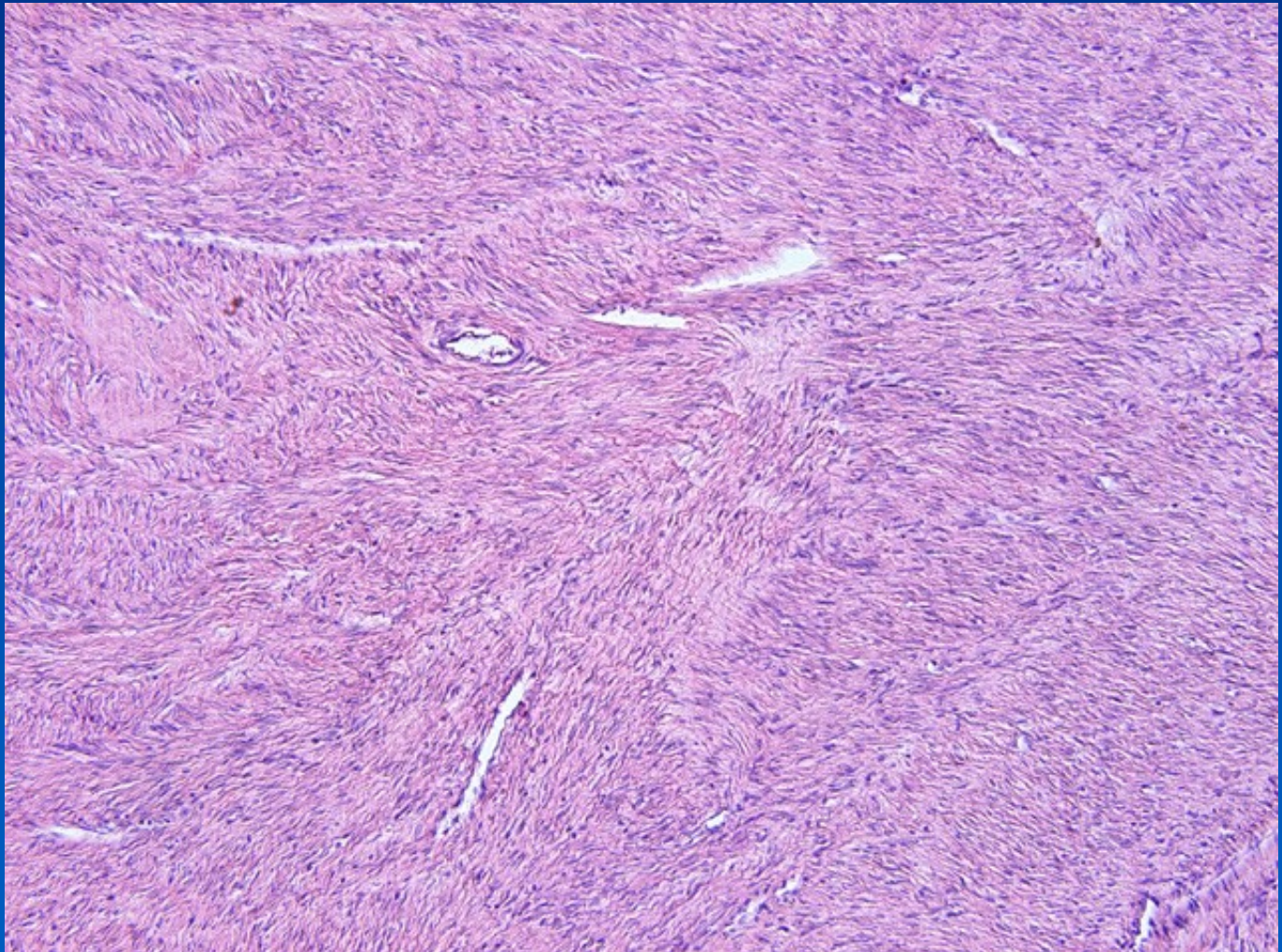
1. *Vaginální porce čípku*
2. *Endocervikální porce čípku*
3. *Tělo děložní*
4. *Submukózní leiomyom*
5. *Intramurální leiomyom*
6. *Subserózní leiomyom*



Leiomyom



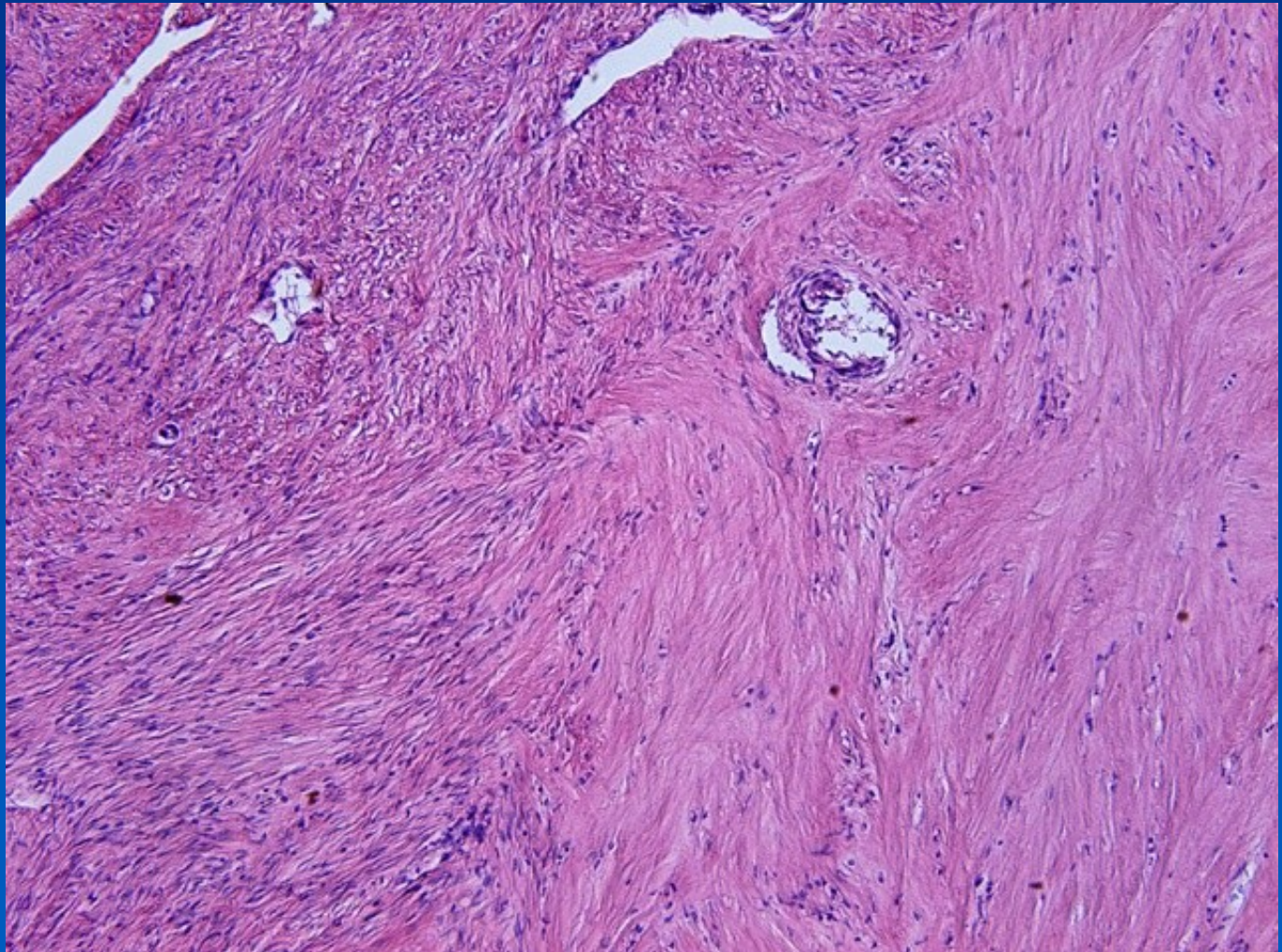
*Pravidelné
vřetenité buňky
fascikulární
uspořádání*



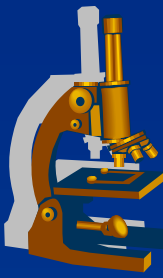
Leiomyom



*Pravidelné
vřetenité buňky
fascikulární
uspořádání*

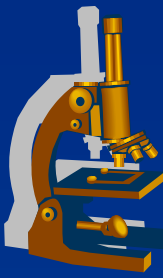


Gastrointestinální stromální tumory



- ✘ výchozí buňky:
 - ⇒ *pacemakery GIT (Cajalovy bb) ovlivňují peristaltiku*
- ✘ imunohistochemie:
 - ⇒ *pozitivita CD 34 a CD 117 (c-kit)*
- ✘ lokalizace všude v GIT- hl. žaludek a tenké střevo
- ✘ existují i extragastrointestinální stromální tumory (EGIST)
 - ⇒ *např. v pankreatu, retroperitoneu, mesenteriu tenkého střeva, slezině, nebo pánvi*
 - ⇒ *vyskytují se extrémně vzácně*

Gastrointestinální stromální tumory



x Makro:

- ⇒ *uzel ve stěně vyklenující se do lumen*
- ⇒ *sliznice nad nádorem intaktní nebo ulcerovaná*

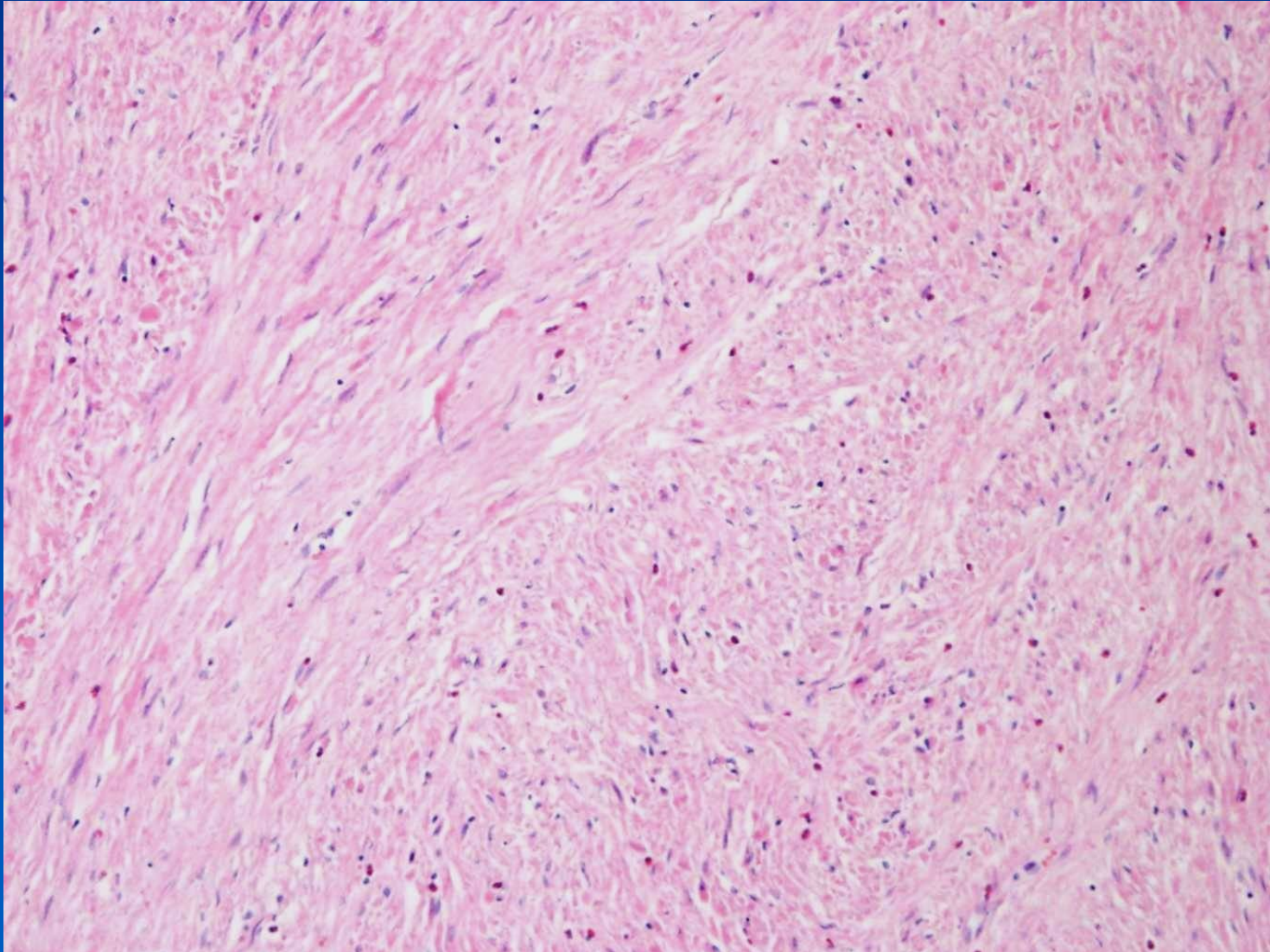
x Mikro:

- ⇒ *varianta z bb. protáhlých a epiteloidních*

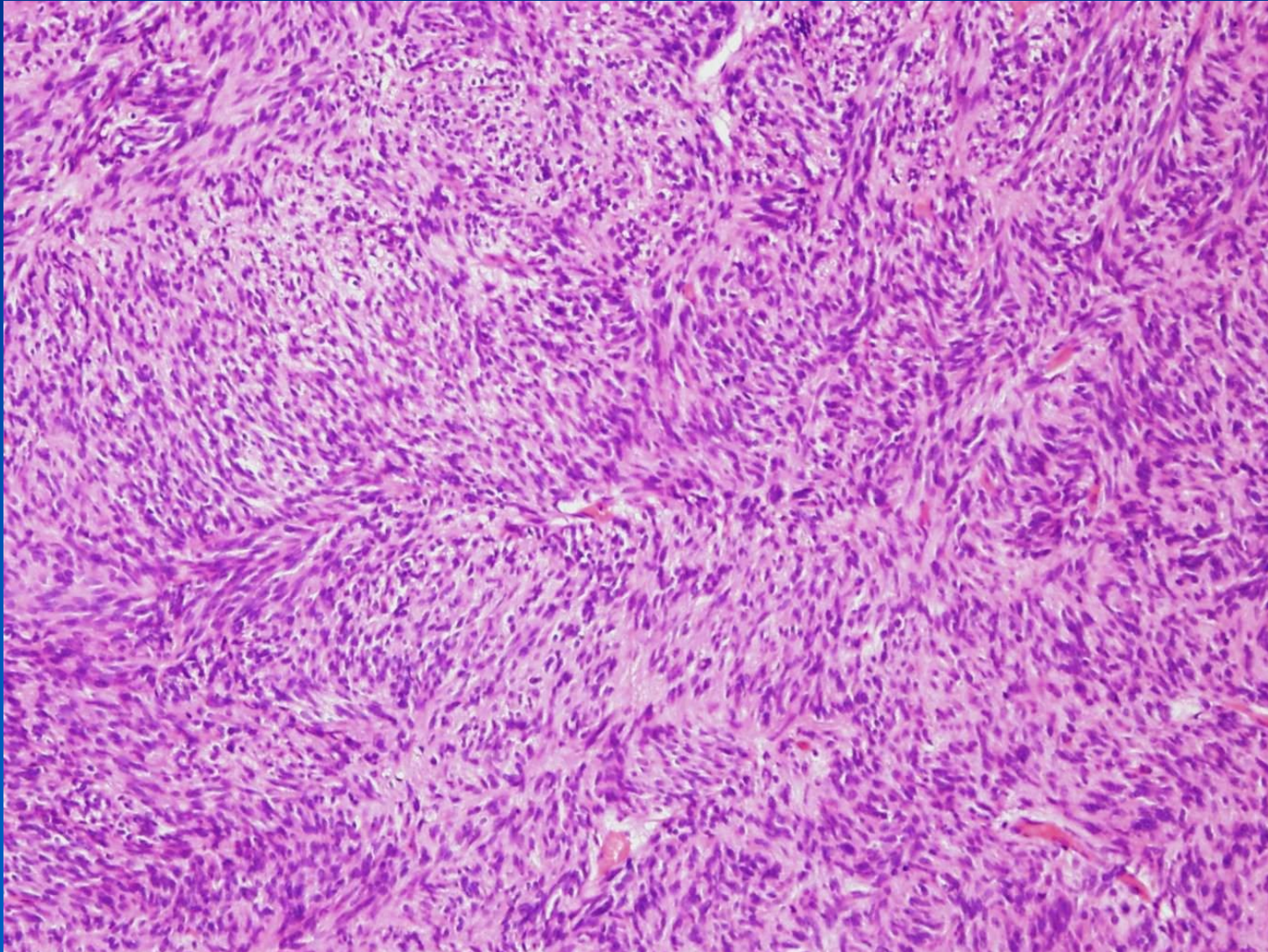
x predikce biologického chování:

- ⇒ *mitózy*
- ⇒ *velikost*
- ⇒ *lokalizace*

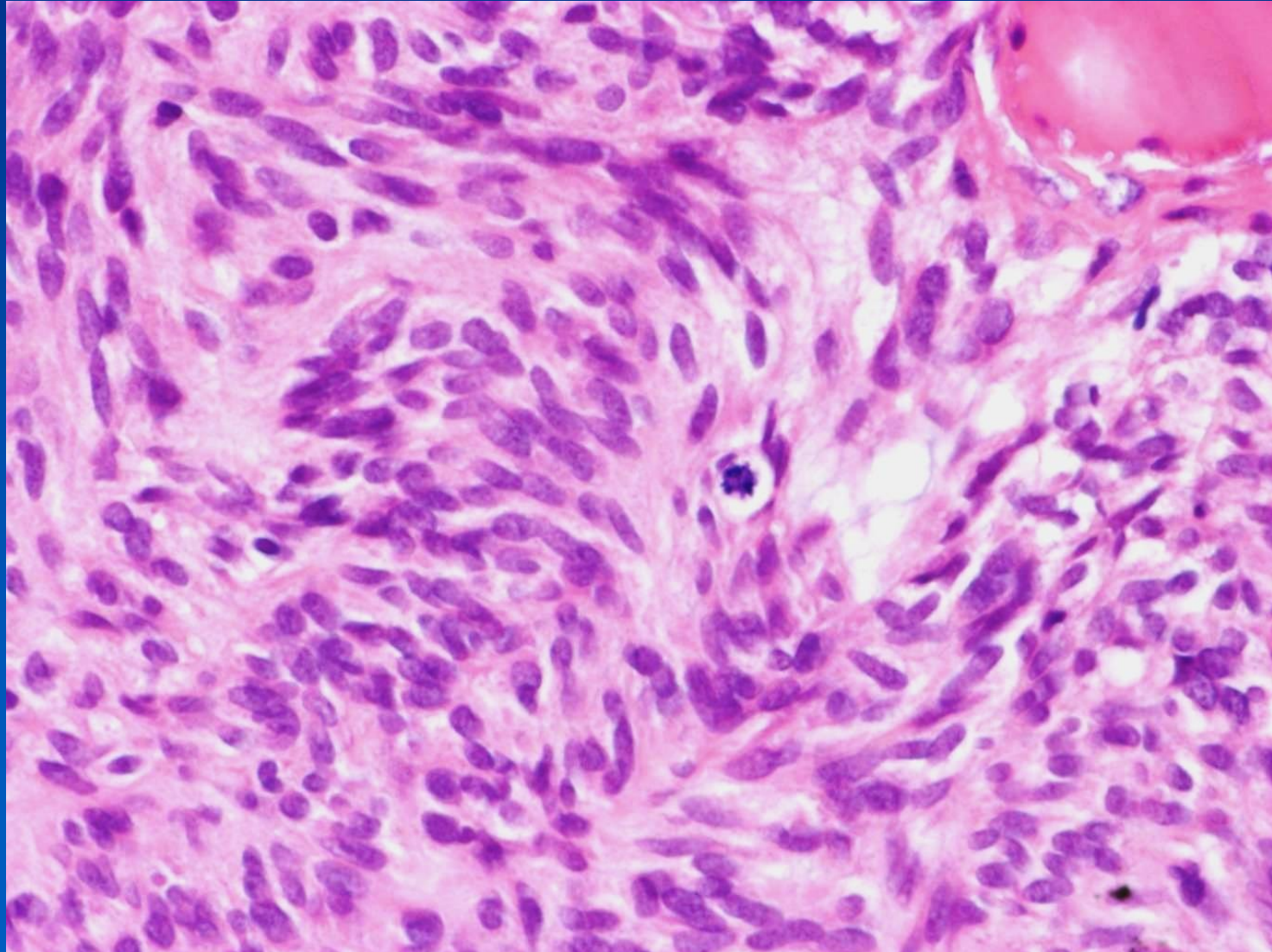
Gastrointestinální stromální tumory – nízce maligní



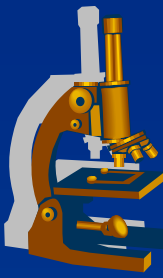
Gastrointestinální stromální tumory – vysoce maligní



Gastrointestinální stromální tumory – vysoce maligní



Hemangiom

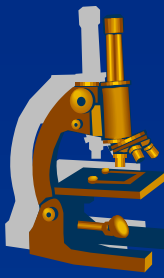


- ✗ benigní nádor z krevních cév

- ✗ podle kalibru cévních průsvitů a podle architektoniky se rozlišuje velké množství variant

- ✗ 3 základní varianty:
 - ⇒ *kapilární hemangiom*
 - ⇒ *kavernózní hemangiom*
 - ⇒ *arteriovenózní hemangiom*

Kapilární hemangiom

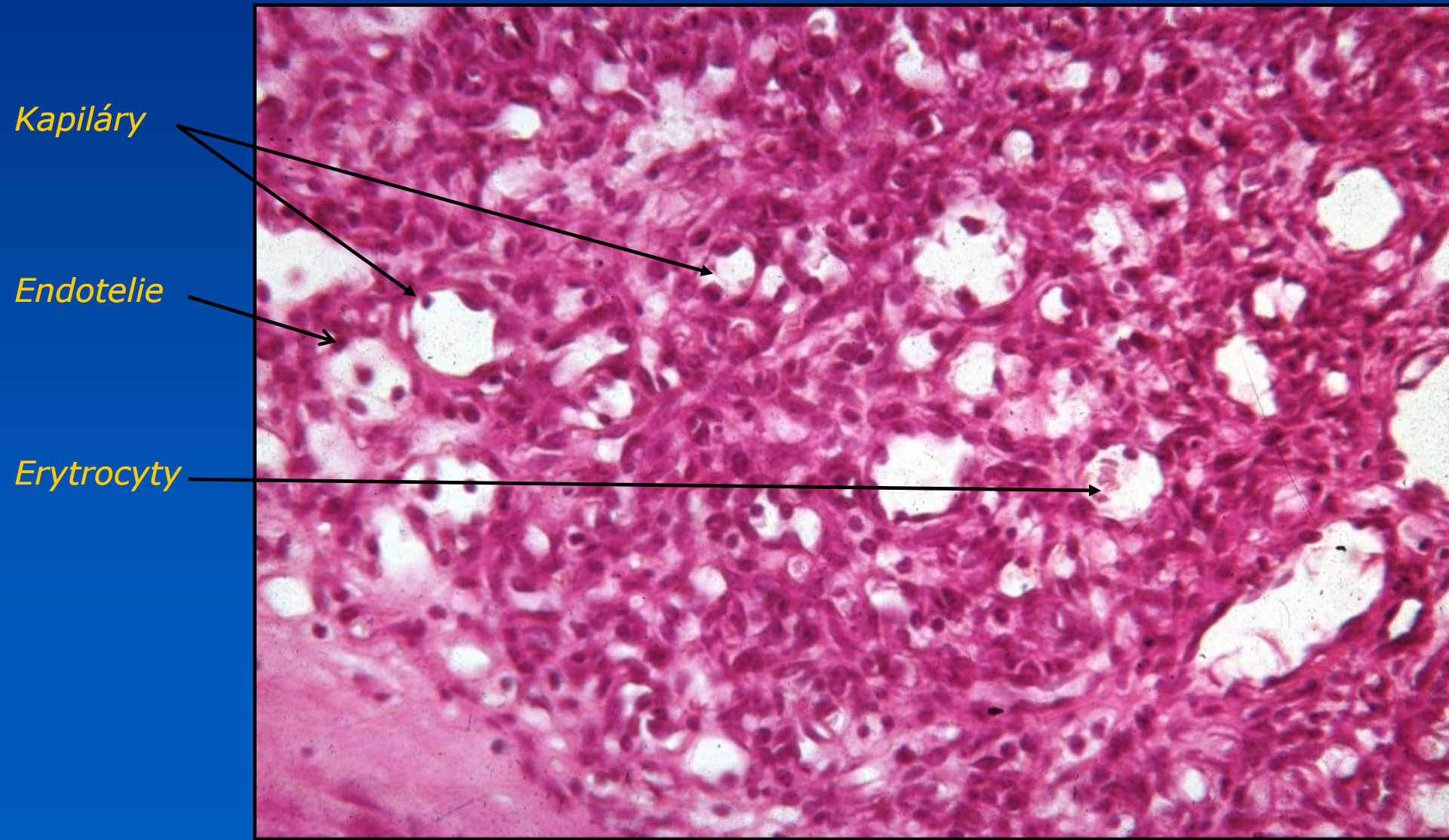


- ✘ častý v kůži a sliznicích

- ✘ Makro:
 - ⇒ *skvrny až výrůstky červené až modré barvy*

- ✘ Mikro:
 - ⇒ *drobná cévní lumina*
 - ⇒ *nemusí být přítomny erytrocyty (vytlačení při zákroku)*
 - ⇒ *některé průsvity utlačené*
 - ⇒ *většinou zásobován 1 arterií » regresivní změny:*
 - edém
 - hemoragie
 - fibróza
 - depozita hemosiderinu po krváceních

Kapilární hemangiom kůže

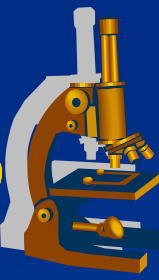


Kapiláry

Endotelie

Erythrocyty

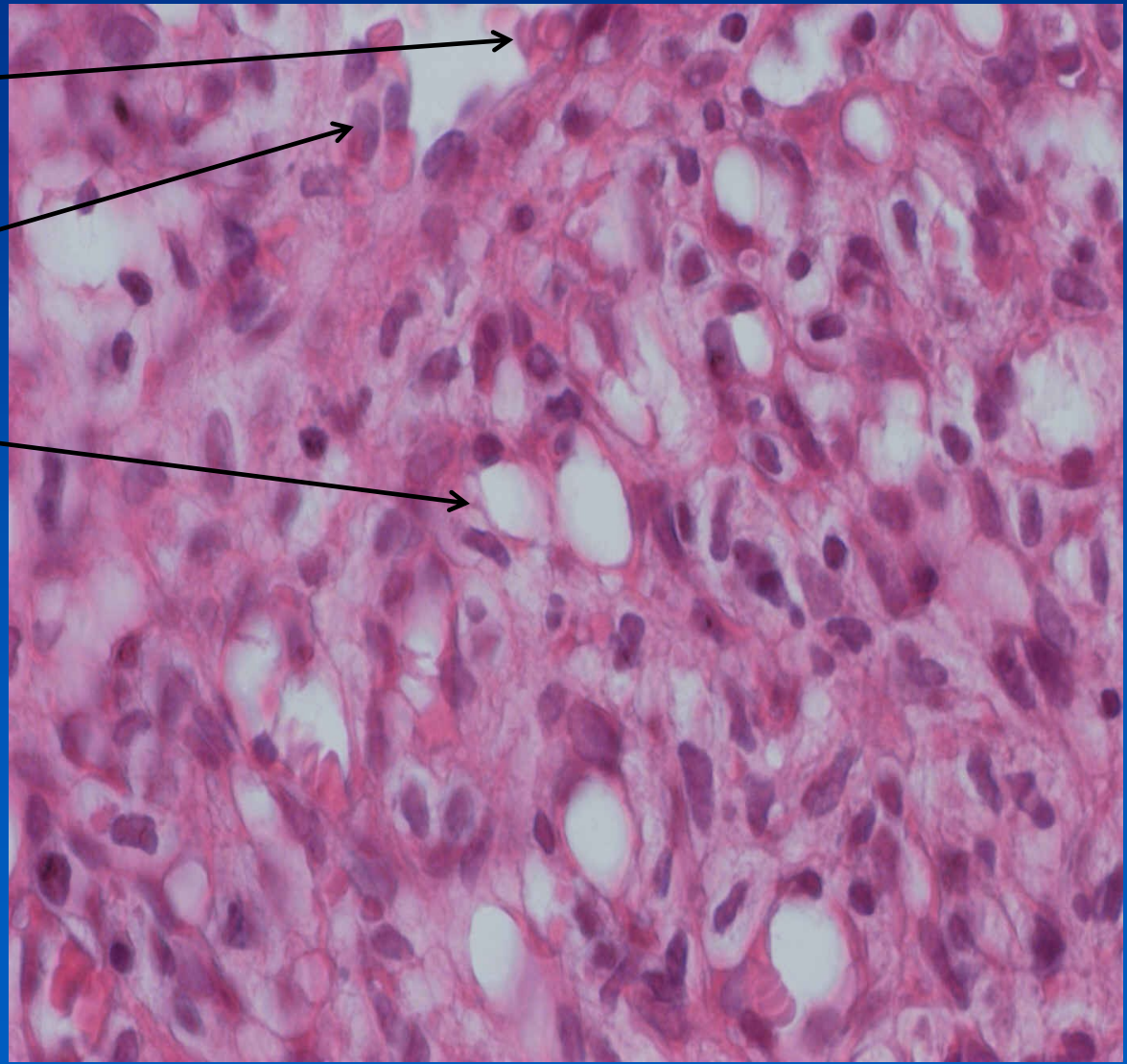
Kapilární hemangiom kůže



Erythrocyty

Endotelie

Kapiláry



Kavernózní hemangiom



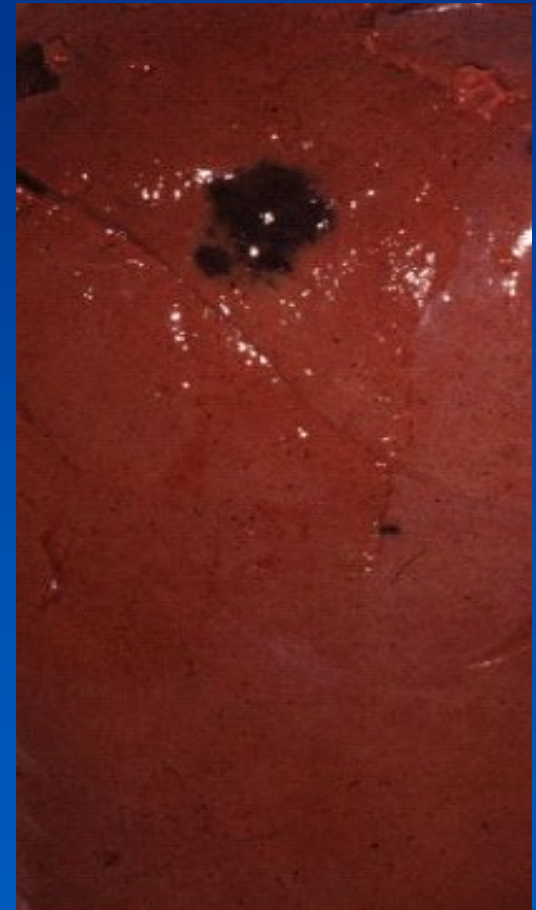
× Makro:

- ⇒ *uzel červené až modré barvy*
- ⇒ *může dosáhnout značných rozměrů*
- ⇒ *výskyt v játrech, méně slezina, kůže*

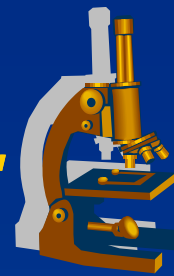
× Mikro:

- ⇒ *široké prostory oddělené fibrózními septy, obsahují erytrocyty (podobné kavernám topořivých těles)*

× nebezpečí krvácení do dutiny břišní

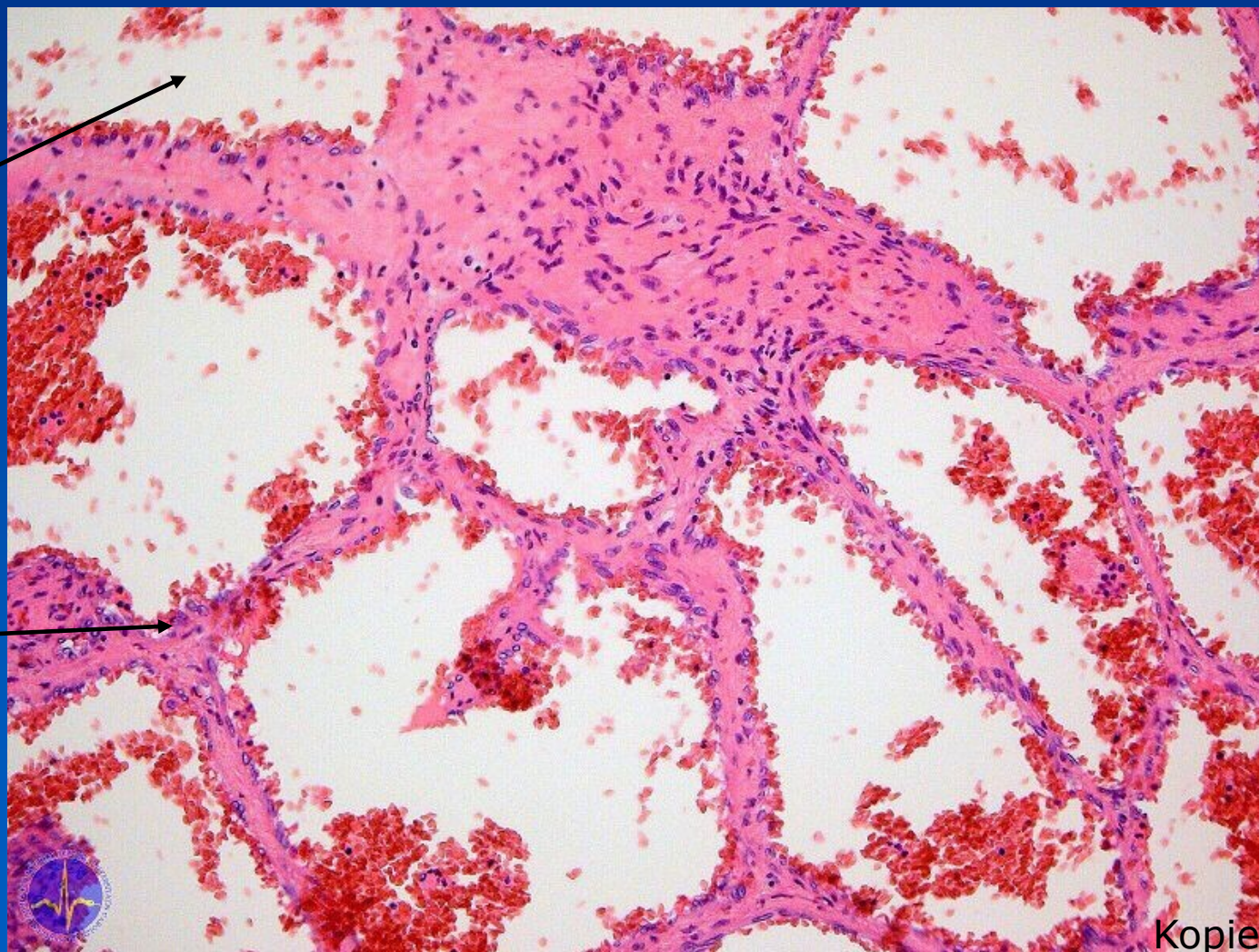


Kavernózní hemangiom jater



*Krevní
prostory s
endotelovou
výstelkou*

*Vazivová
septa*



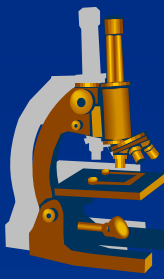
Kopie

Nediferencovaný sarkom



- × dřívější název **maligní fibrózní histiocytm**
- × vysoce maligní (high-grade) sarkom
- × dříve 30% všech sarkomů měkkých tkání
- × postihuje často oblast stehna
- × častěji u mužů vyššího věku
- × diagnóza je stanovena většinou per exclusionem po vyloučení jiného málo diferencovaného mesenchymového nebo neuroektodermového nádoru

Nediferencovaný sarkom



x Makro:

⇒ *bělavé infiltrativní masy*

x Mikro:

⇒ *výrazná pleomorfie*

⇒ *bizarní buňky*

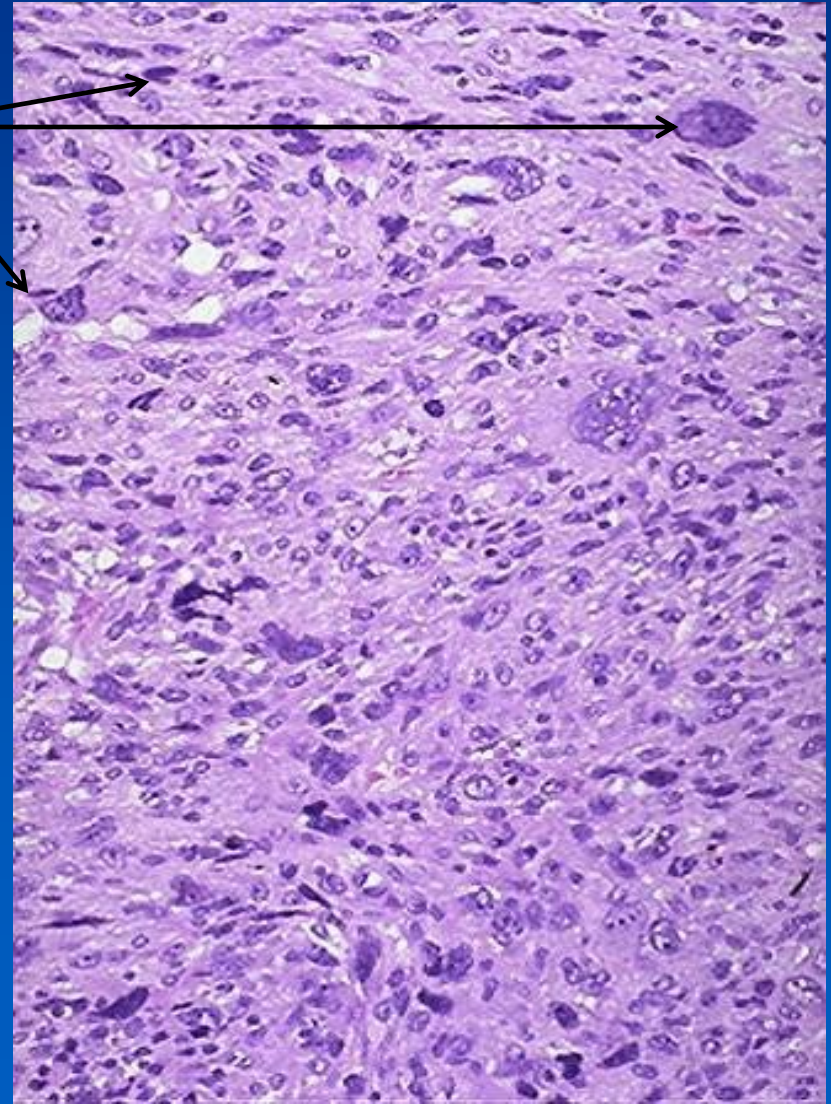
⇒ *varianty:*

- vřetenobuněčný
- kulatobuněčný
- epiteloidní
- pleomorfní
- NOS

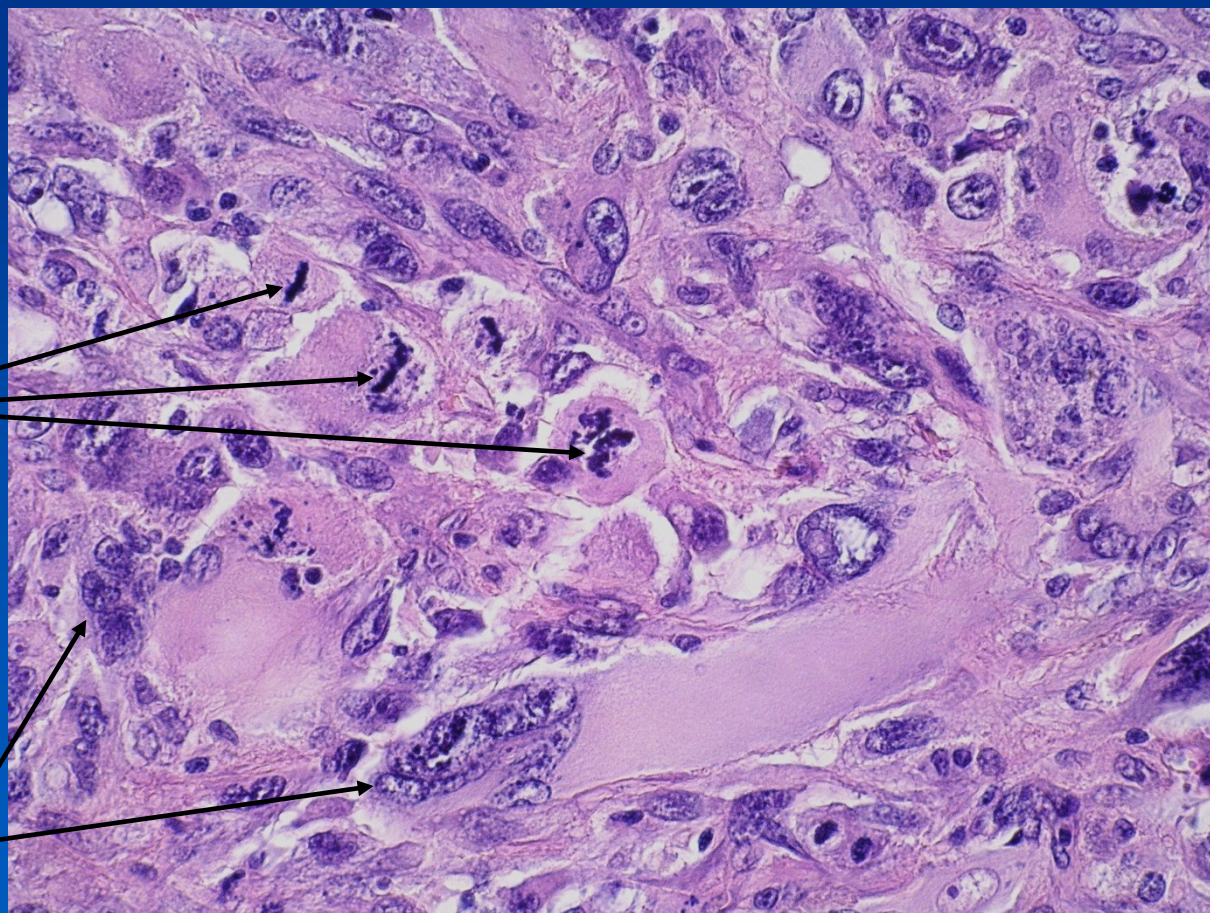
Nediferencovaný sarkom



*Polymorfní jádra nádorových
fibroblastů*



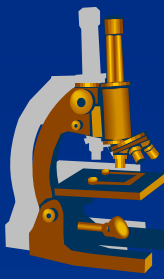
Nediferencovaný sarkom



Mitózy

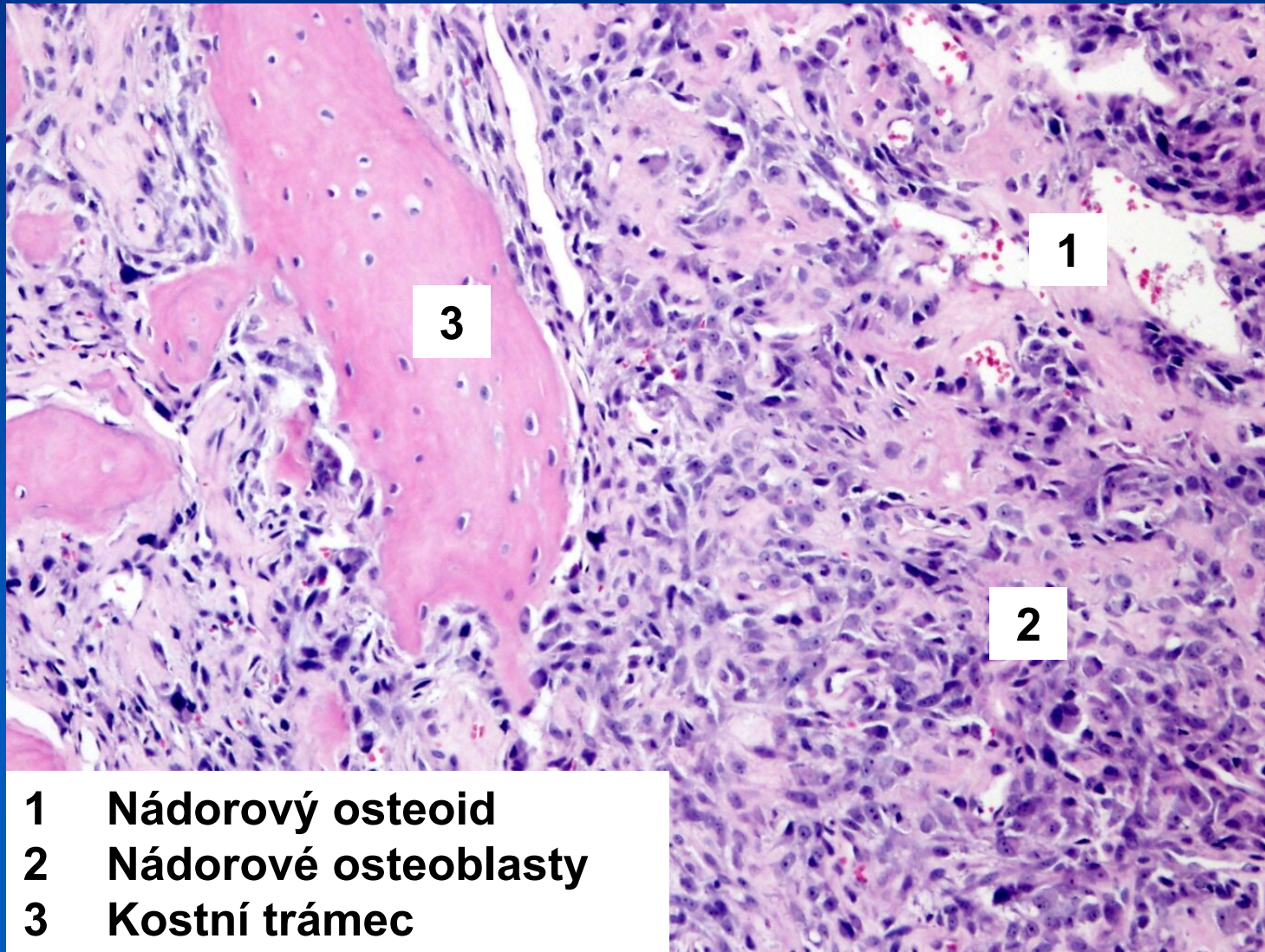
Polymorfní jádra
nádorových buněk

Osteosarkom



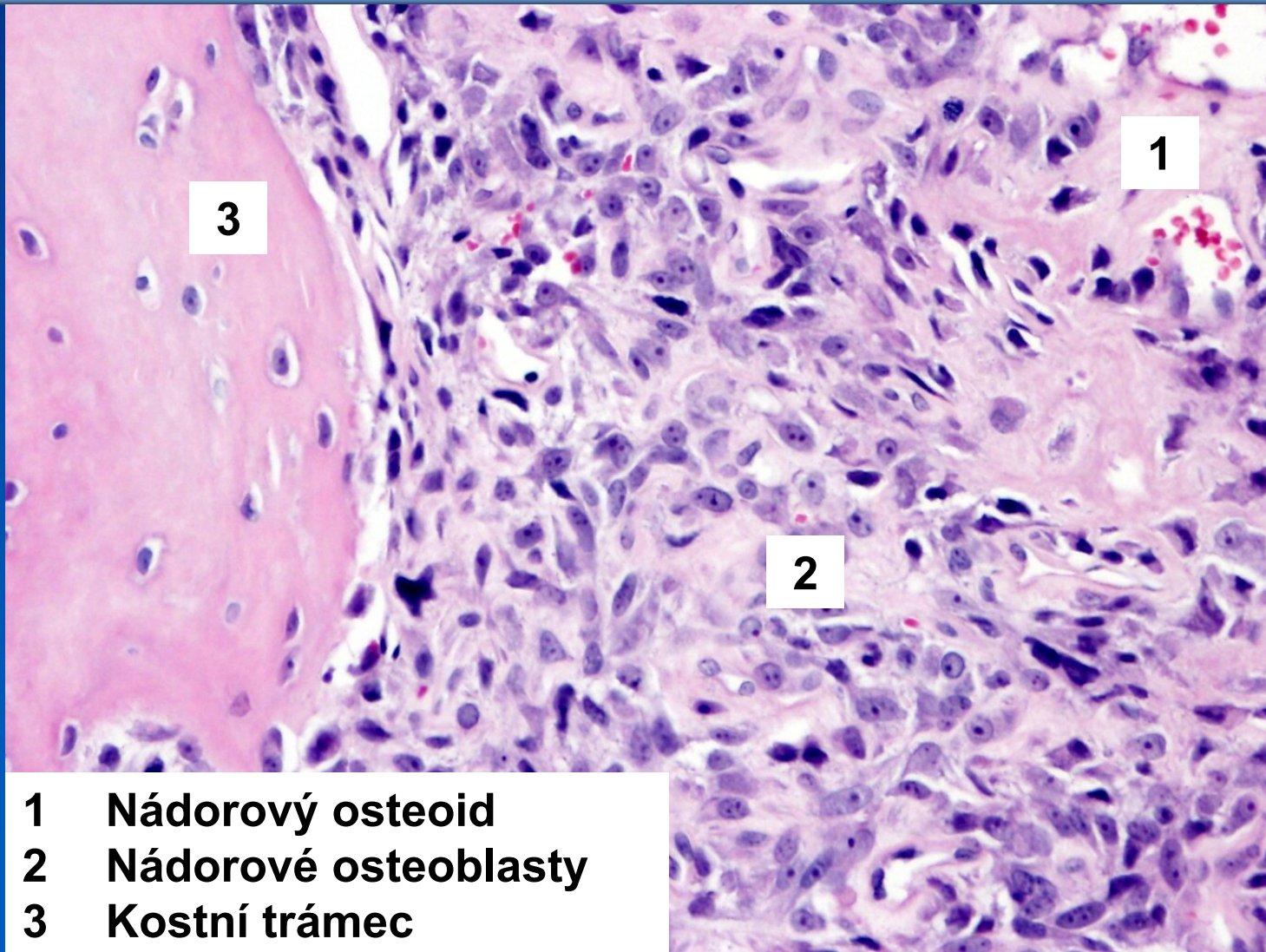
- ✗ postihuje mladé jedince do 25 let
- ✗ nejčastěji metafýzy dlouhých kostí
- ✗ 70% v distálním femuru a proximální tibii »
OBLAST KOLENE
- ✗ Mikro:
 - ⇒ *tvorí nádorovou kostní tkáň (osteoid)*
 - ⇒ *vřetenité buňky plemorfnní, atypické, s vysokou mitotickou aktivitou*
 - ⇒ *tvorba osteoidu*
 - ⇒ *varianty:*
 - fibroblastický, osteoblastický, chondroblastický

Osteosarkom



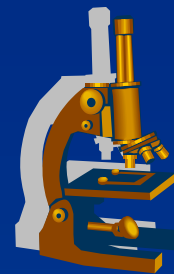
- 1 Nádorový osteoid
- 2 Nádorové osteoblasty
- 3 Kostní trámec

Osteosarkom

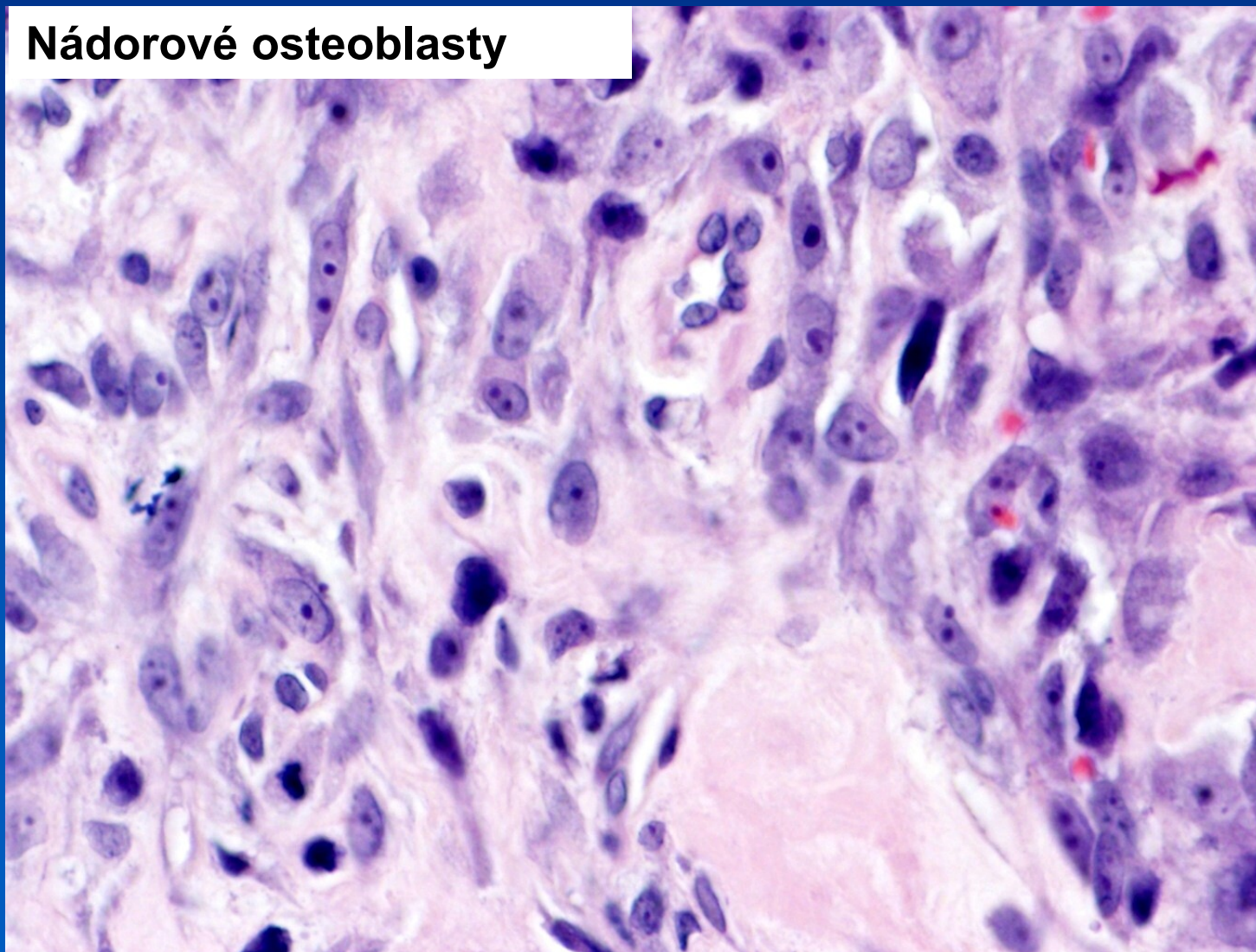


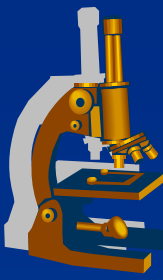
- 1 Nádorový osteoid
- 2 Nádorové osteoblasty
- 3 Kostní trámec

Osteosarkom



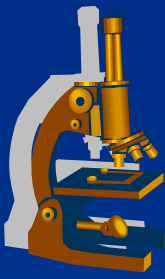
Nádorové osteoblasty





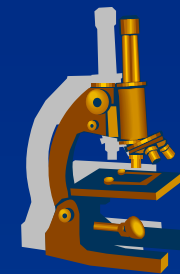
3. Nádory neuroektodermové

Nádory neuroektodermové



- x nádory centrálního nervového systému
- x periferní neuroektodermální nádory
- x nádory autonomního nervového systému
- x melanocytické nádory

Vybrané nádory CNS



x Astrocytické nádory:

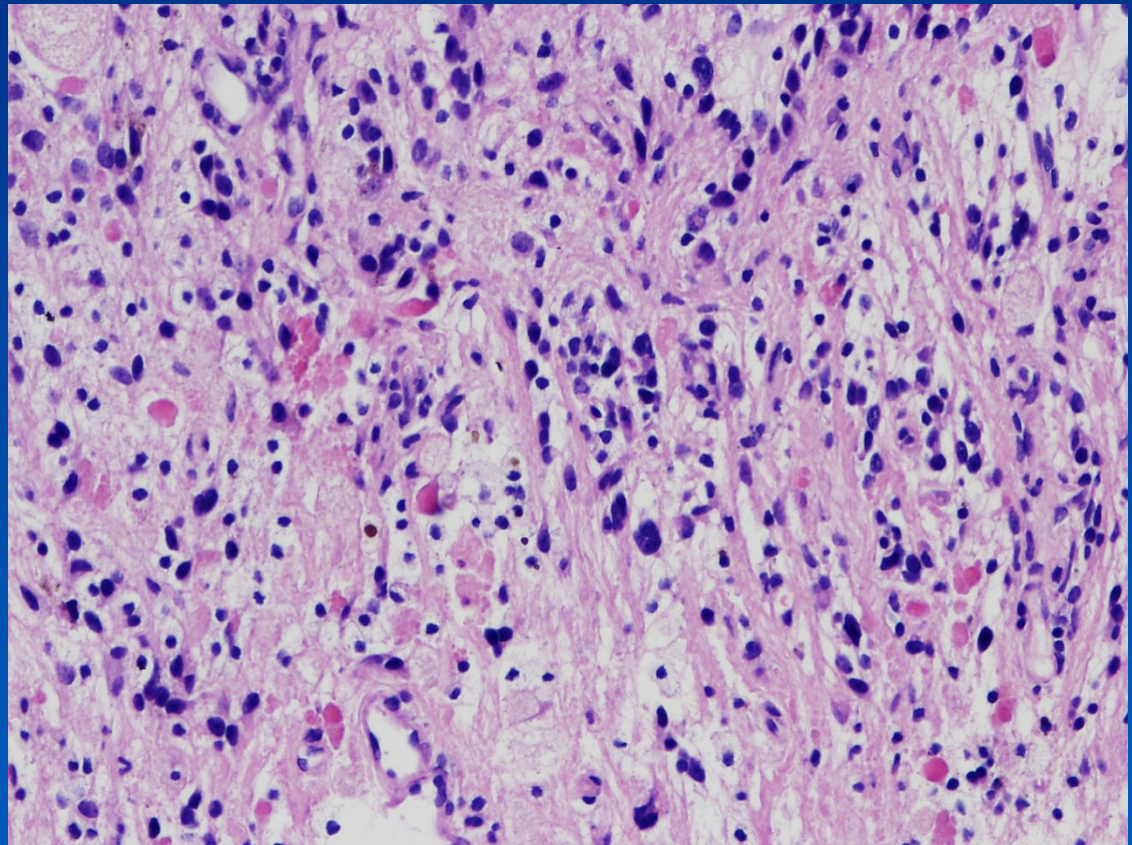
⇒ např. pilocytární astrocytom (Grade I dle WHO):

- bifazická stavba:
 - kompaktní oblasti s bipolárními nádorovými astrocyty s eosinofilními Rosenthalovými vlákny
 - mikrocystické řídké celulární oblasti s multipolárními nádorovými buňkami s granulárními eosinofilními tělísky a eosinofilními globulemi
- degenerativní atypie a kalcifikace
- nepočetné mitózy, jaderné pleiomorfie a hyperchromazie
- glomeruloidní vaskulární proliferáty
- možné drobné nepalisádující nekrózy

Pilocytární astrocytom



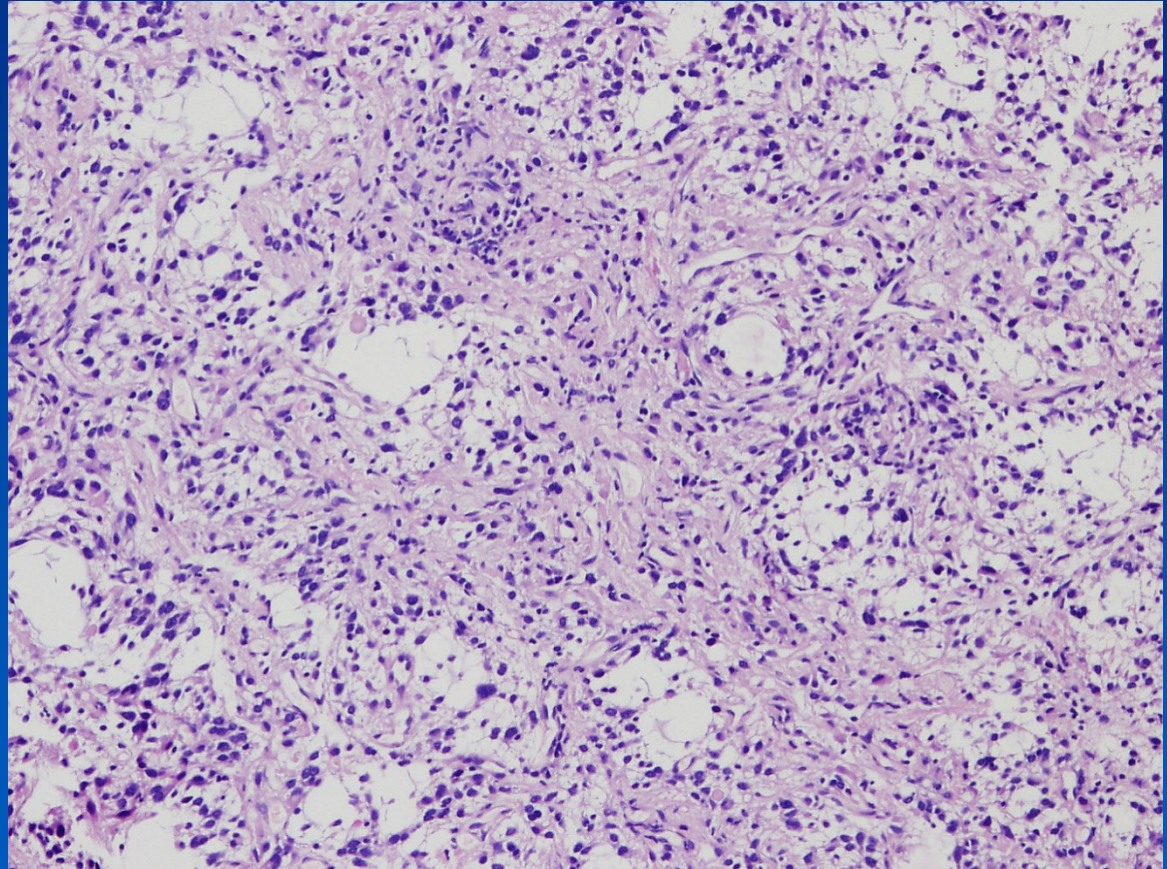
Bipolární piloidní buňky s
granulárními
eosinofilními tělísky a
Rosenthalovými vlákny



Pilocytární astrocytom



Mikrocystická oblast s
multipolárními
nádorovými buňkami



Vybrané nádory CNS

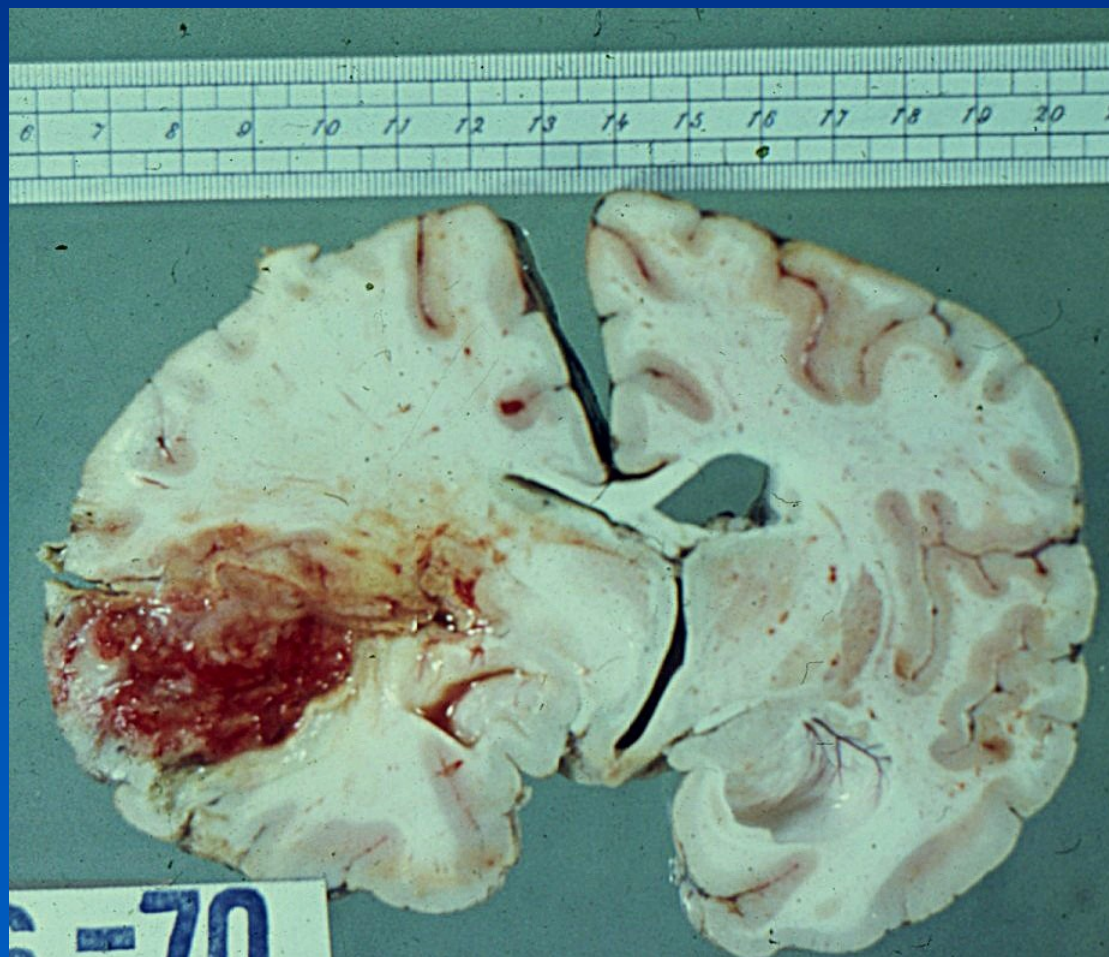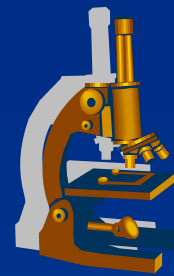


× Astrocytické nádory:

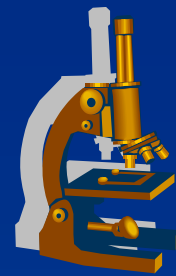
⇒ např. *glioblastoma multiforme* (Grade IV dle WHO):

- anaplastický buněčný gliom
- tvořen pleiomorfními buňkami s výraznými buněčnými i jadernými atypii, vysokou mitotickou aktivitou
- prominentní mikrovaskulární proliferace a/nebo nekrózy
- palisádovité řazení nádorových buněk v okolí nekróz
- regionální heterogenita nádoru:
 - atypické pleiomorfní úseky se mohou střídat s úseky s pravidelnějším uspořádáním

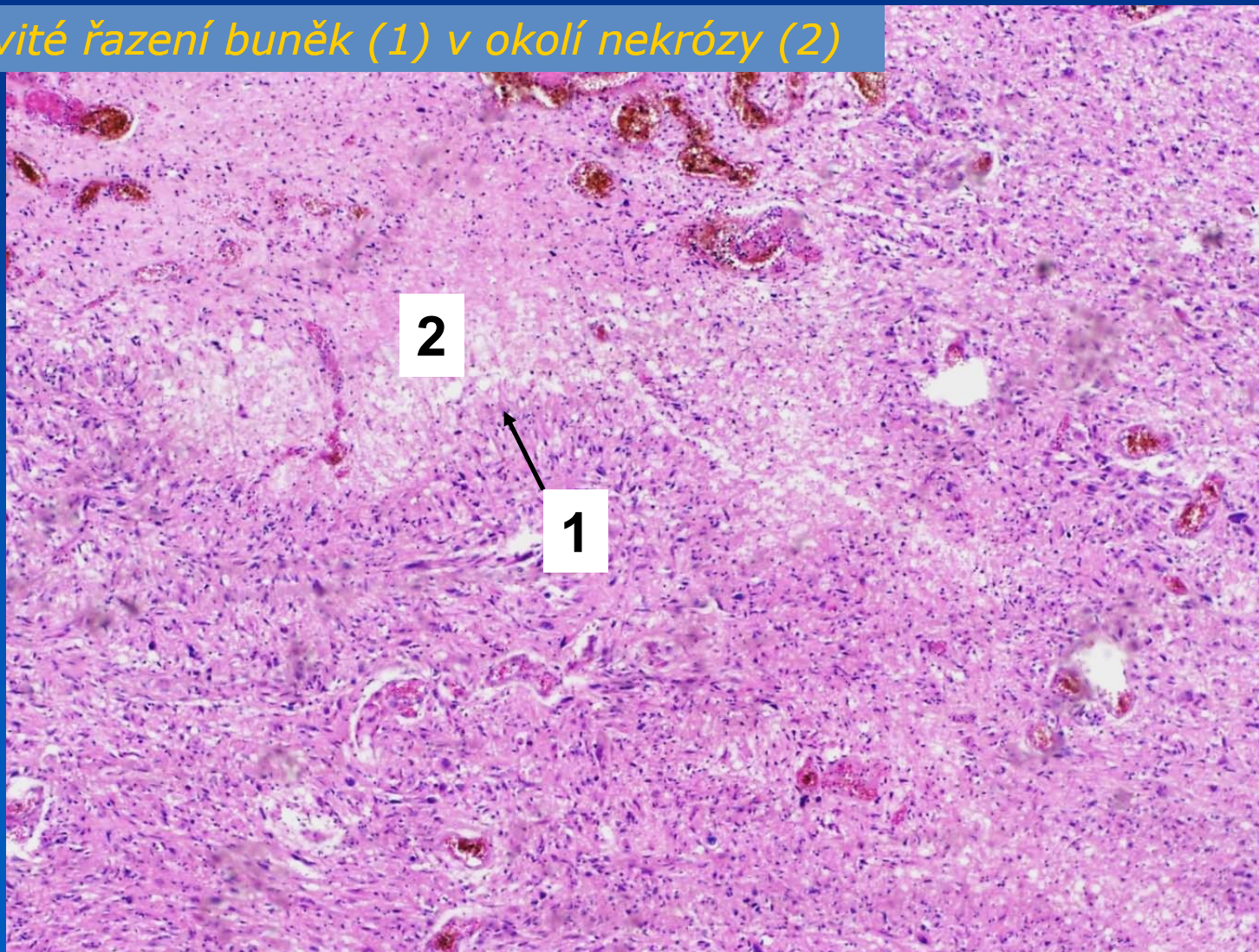
Multiformní glioblastom



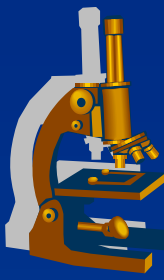
Multiformní glioblastom



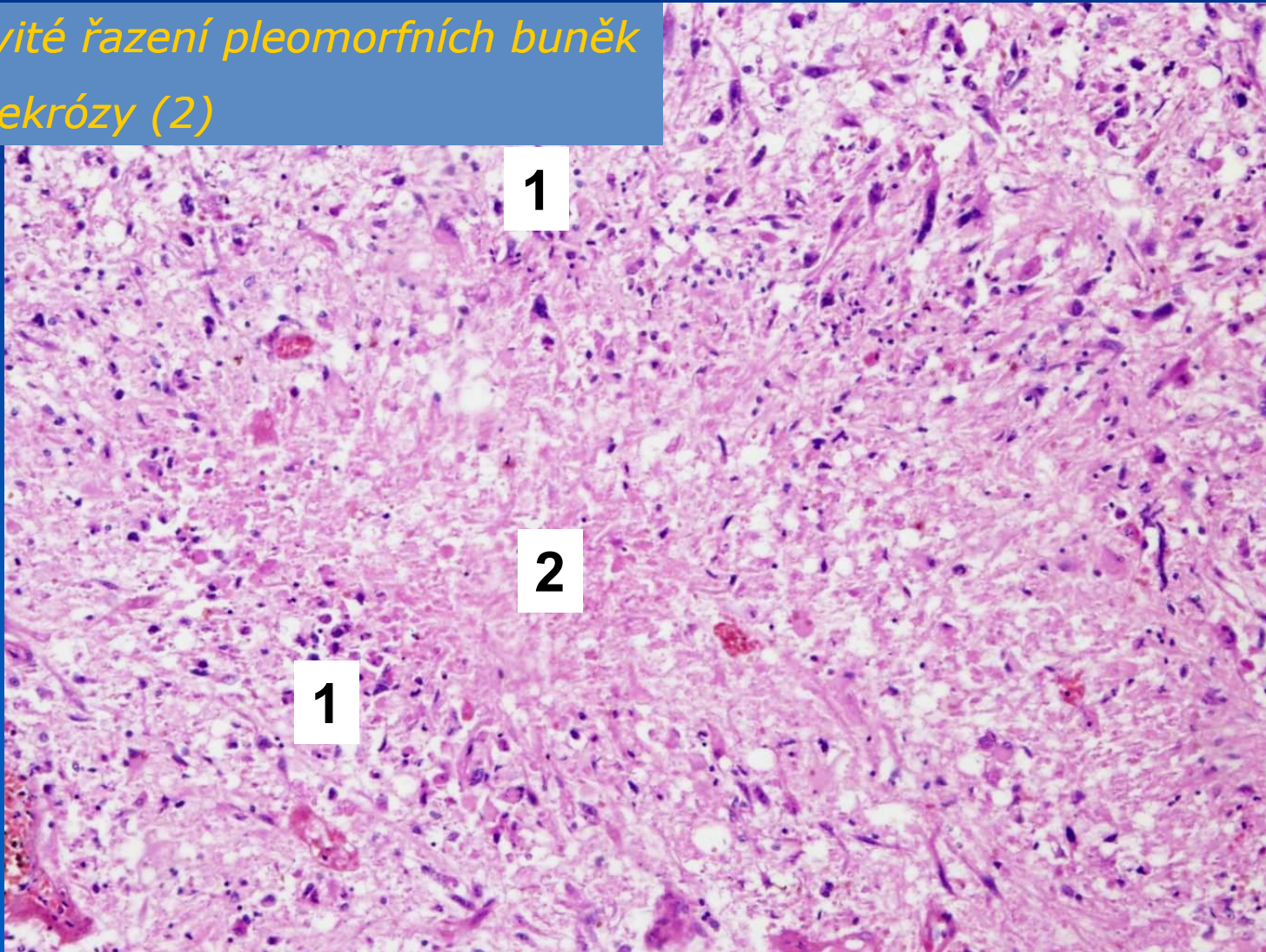
Palisádovité řazení buněk (1) v okolí nekrózy (2)



Multiformní glioblastom



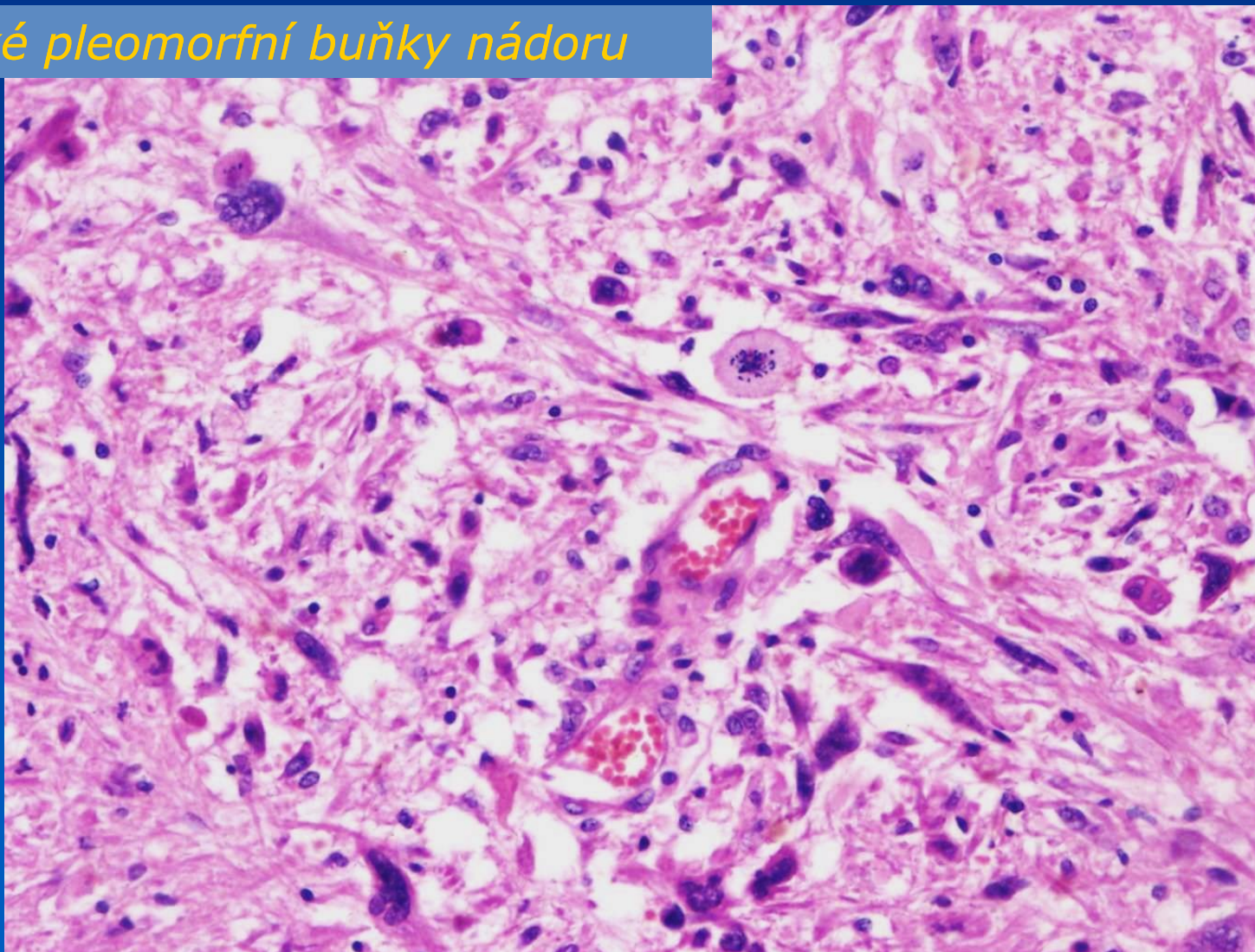
*Palisádovité řazení pleomorfních buněk
v okolí nekrózy (2)*



Multiformní glioblastom



Atypické pleomorfní buňky nádoru



Nádory mening



× Meningeom (Grade I dle WHO):

⇒ Makro:

- různě velký, dobře ohraničený, často kulovitý
- Ine k tvrdé pleně

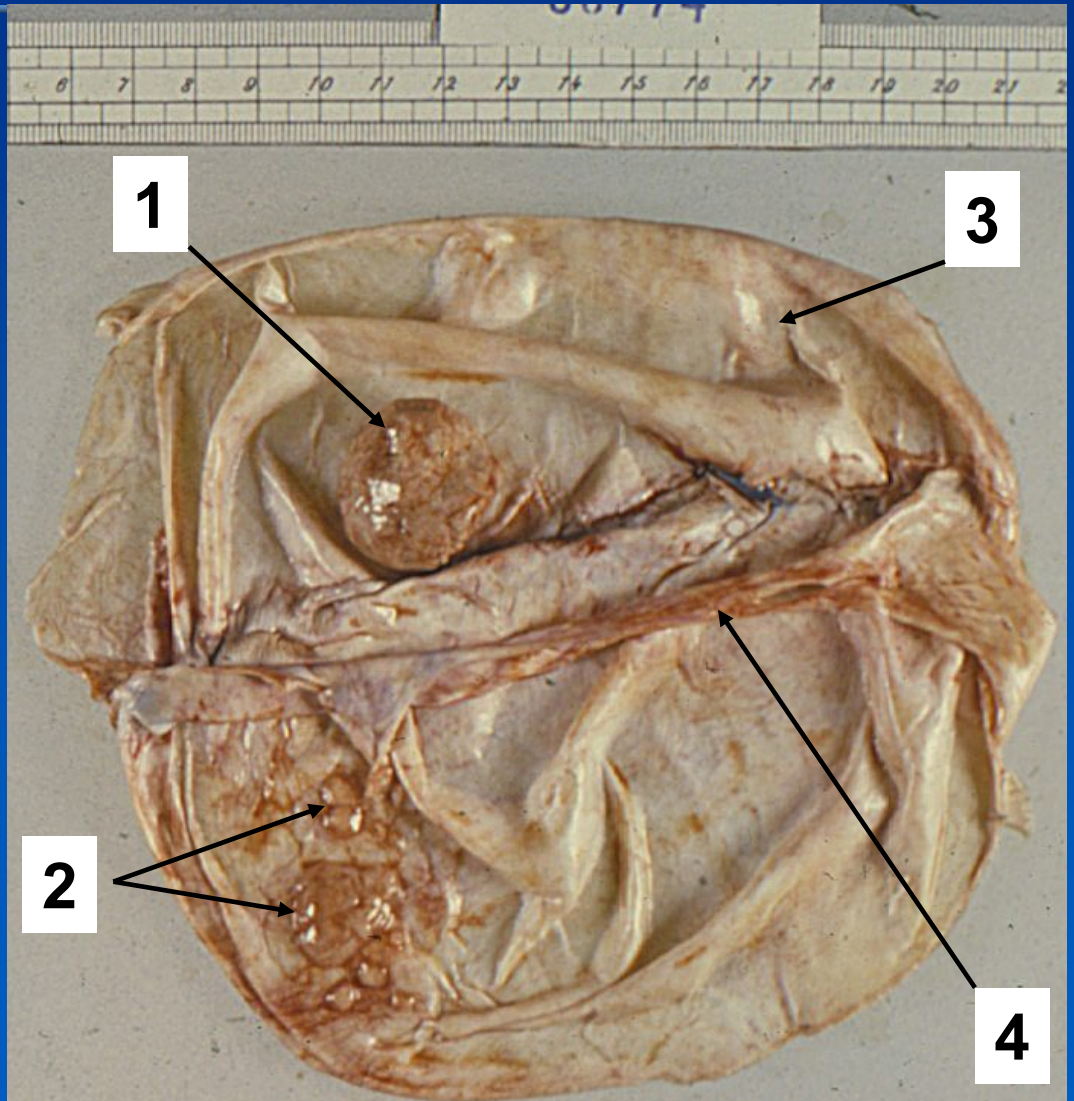
⇒ Mikro:

- vřetenité buňky
- uspořádání ve vírech, pruzích, nodulech
- častá psammomatózní tělíška:
 - bazofilní, koncentrická lamelární stavba

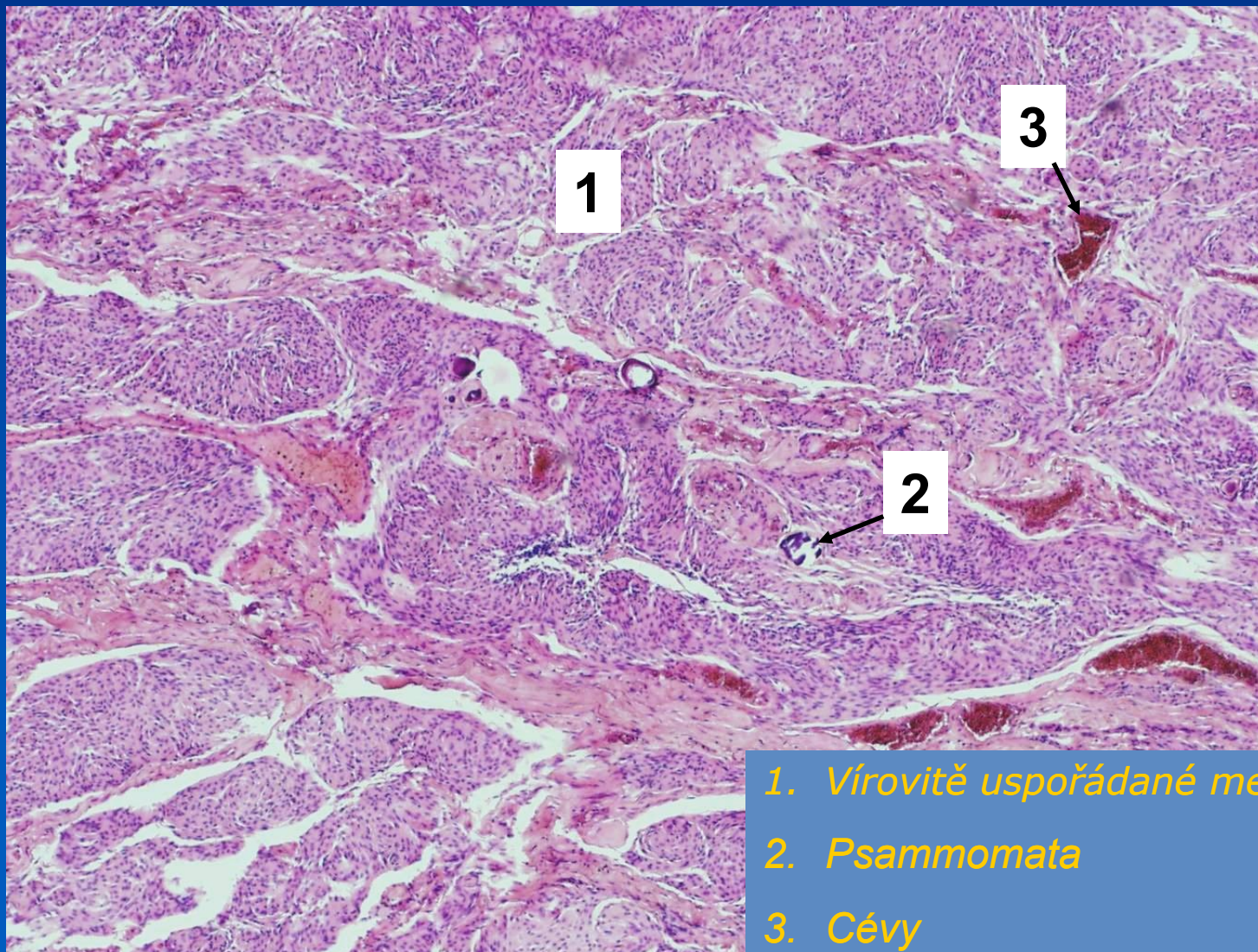
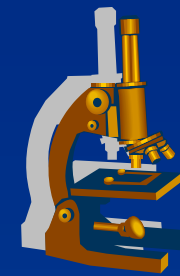
Meningeom



1. *Kulovitý meningeom*
2. *Ploché meningeomy*
3. *Dura mater*
4. *Falx cerebri*

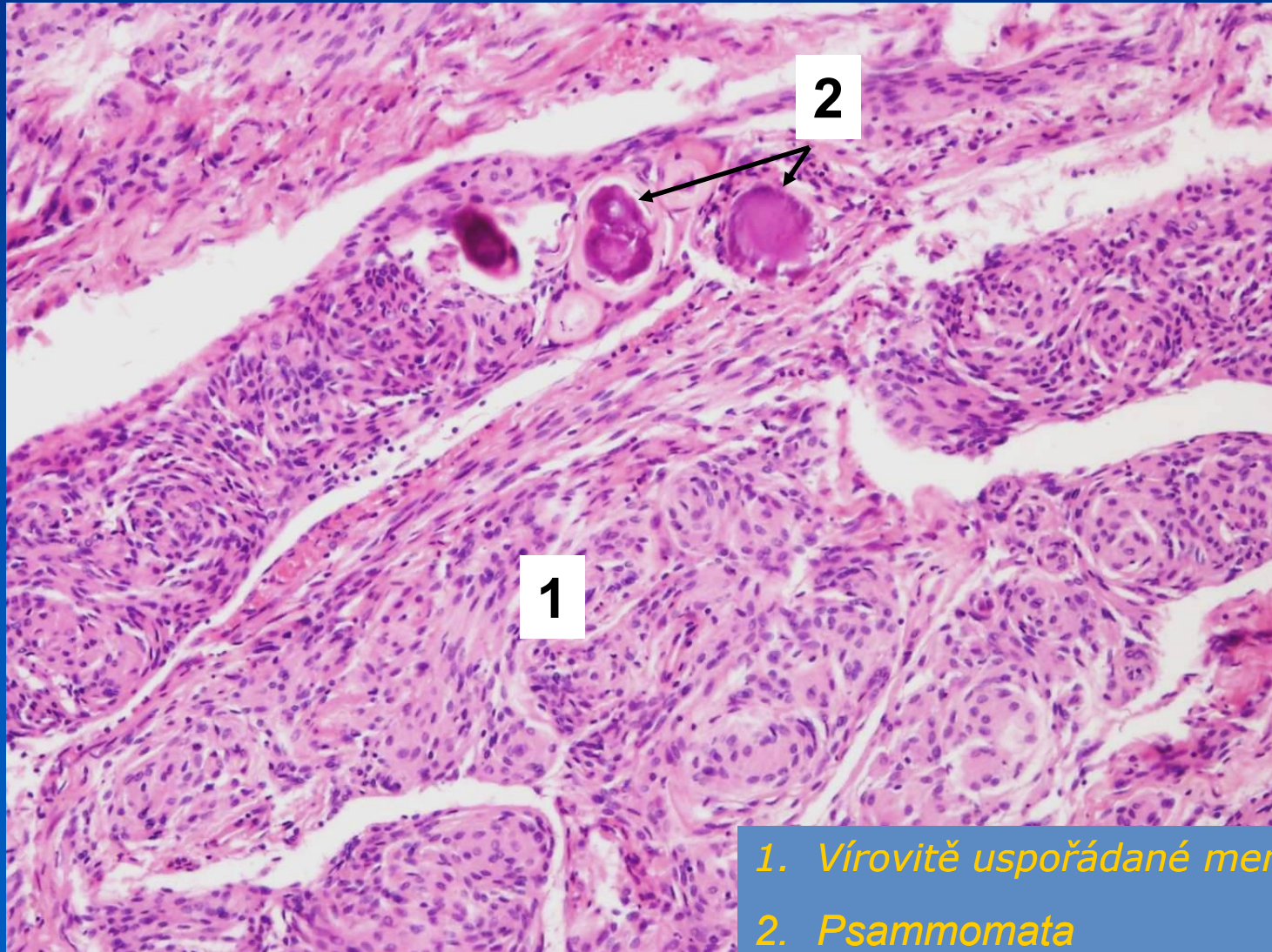


Meningeom



1. *Vírovitě uspořádané meningocyty*
2. *Psammomata*
3. *Cévy*

Meningeom

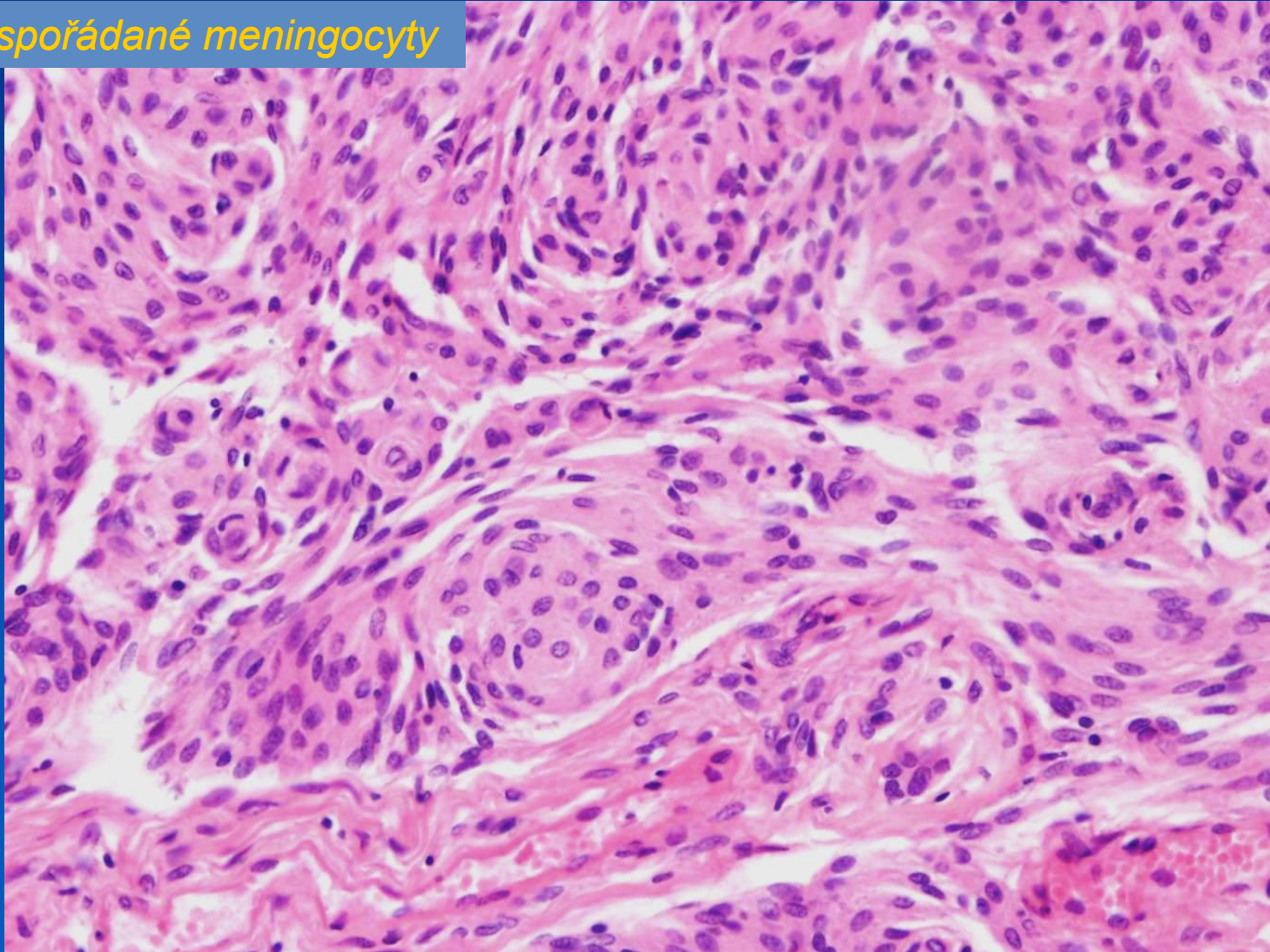


1. *Vírovitě uspořádané meningocyty*
2. *Psammomata*

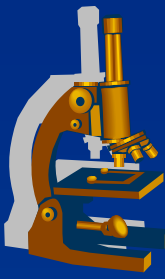
Meningeom



Vírovitě uspořádané meningocyty



Vybrané periferní neuroektodermální nádory

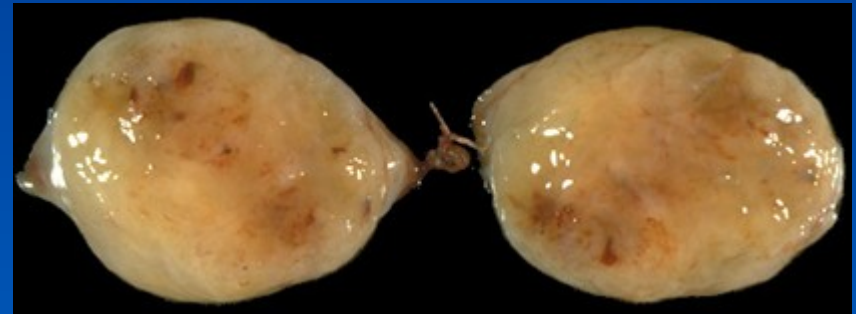
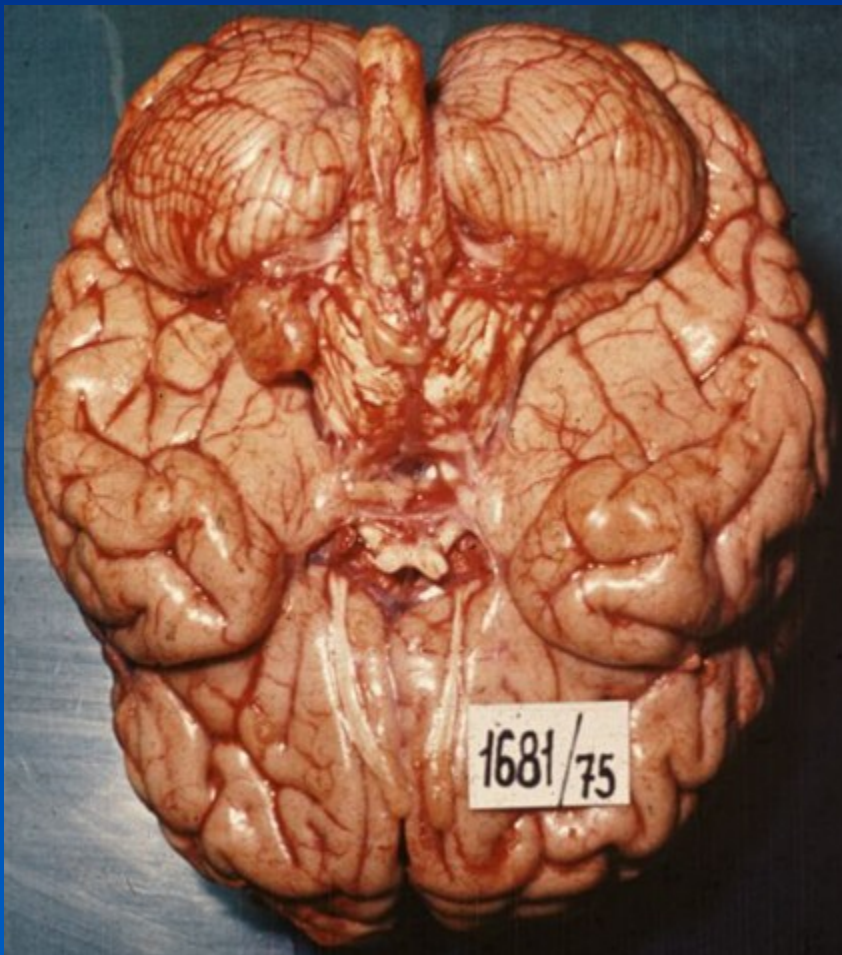
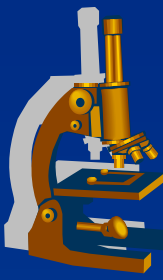
- ✘ např. neurinom (schwannom, neurilemmom)
 - ⇒ *roste v souvislosti s periferními nervy i intrakraniálně*

 - ⇒ ***Mikro:***
 - buněčné úseky se šikováním jader (**struktura Antoni A**)

 - méně buněčné úseky, často edematózní s volným uspořádáním (**struktura Antoni B**)

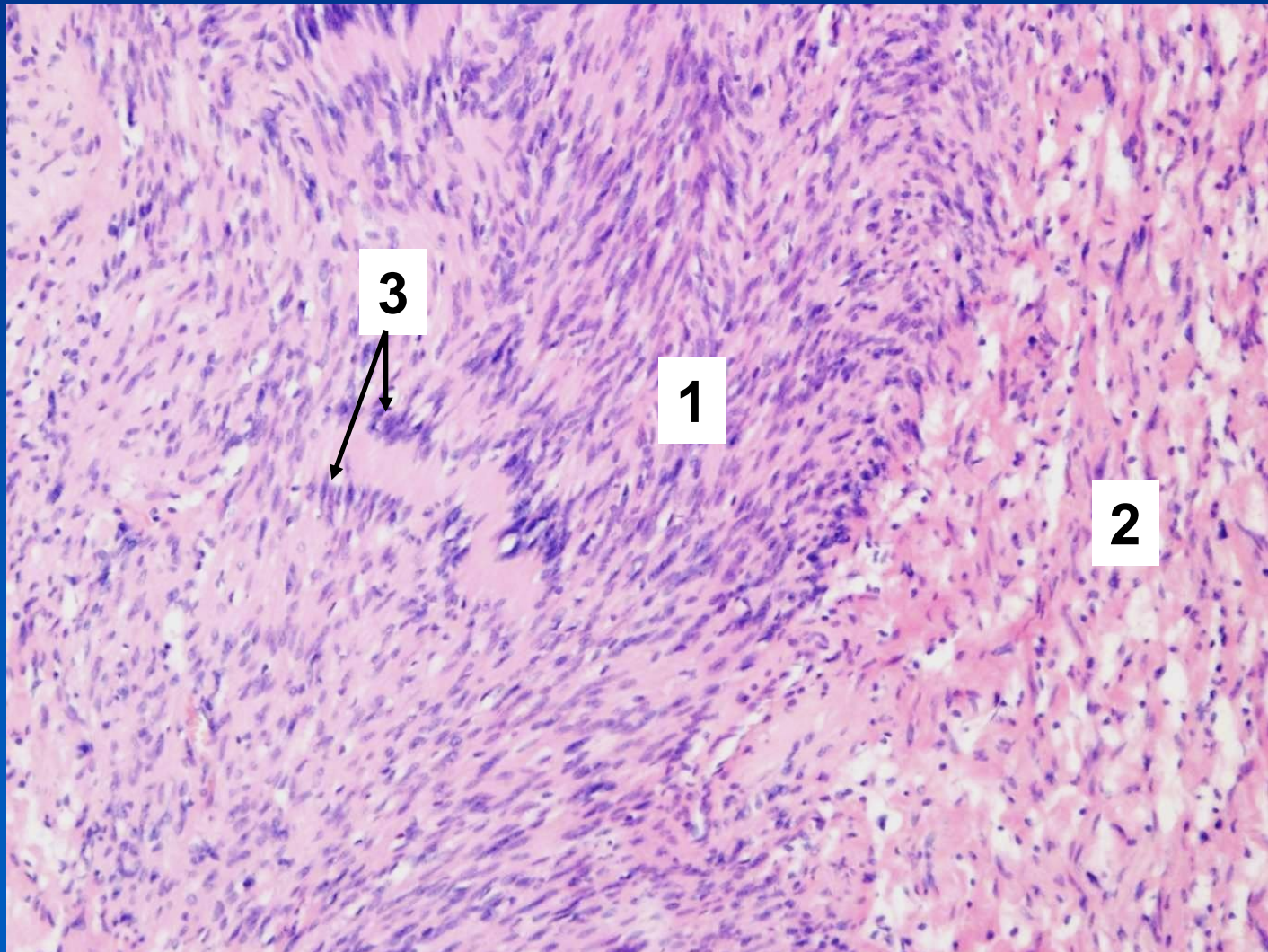
Neurinom





Neurinom

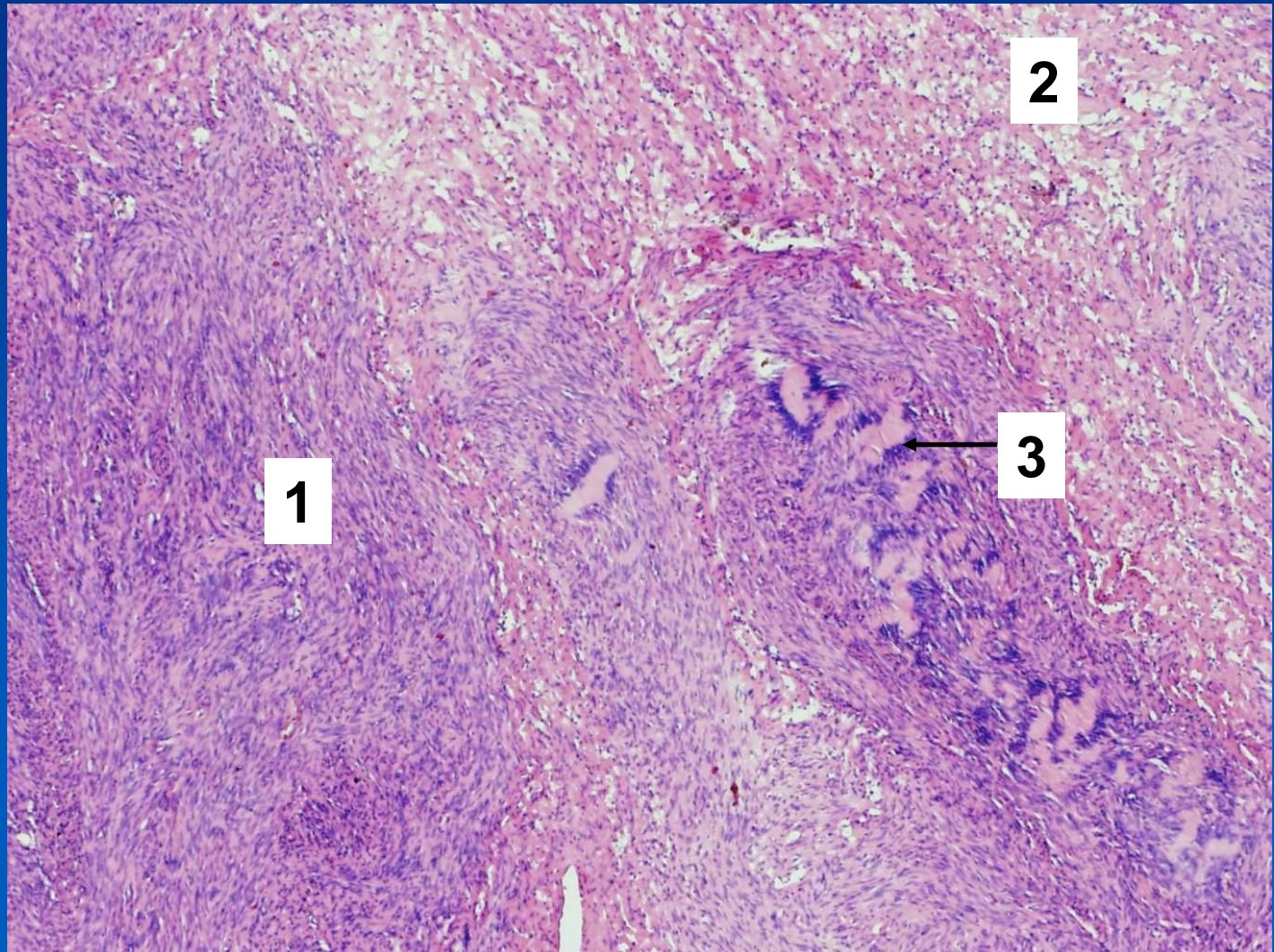
- 1. Antoni A
- 2. Antoni B
- 3. Sešikování jader



Neurinom



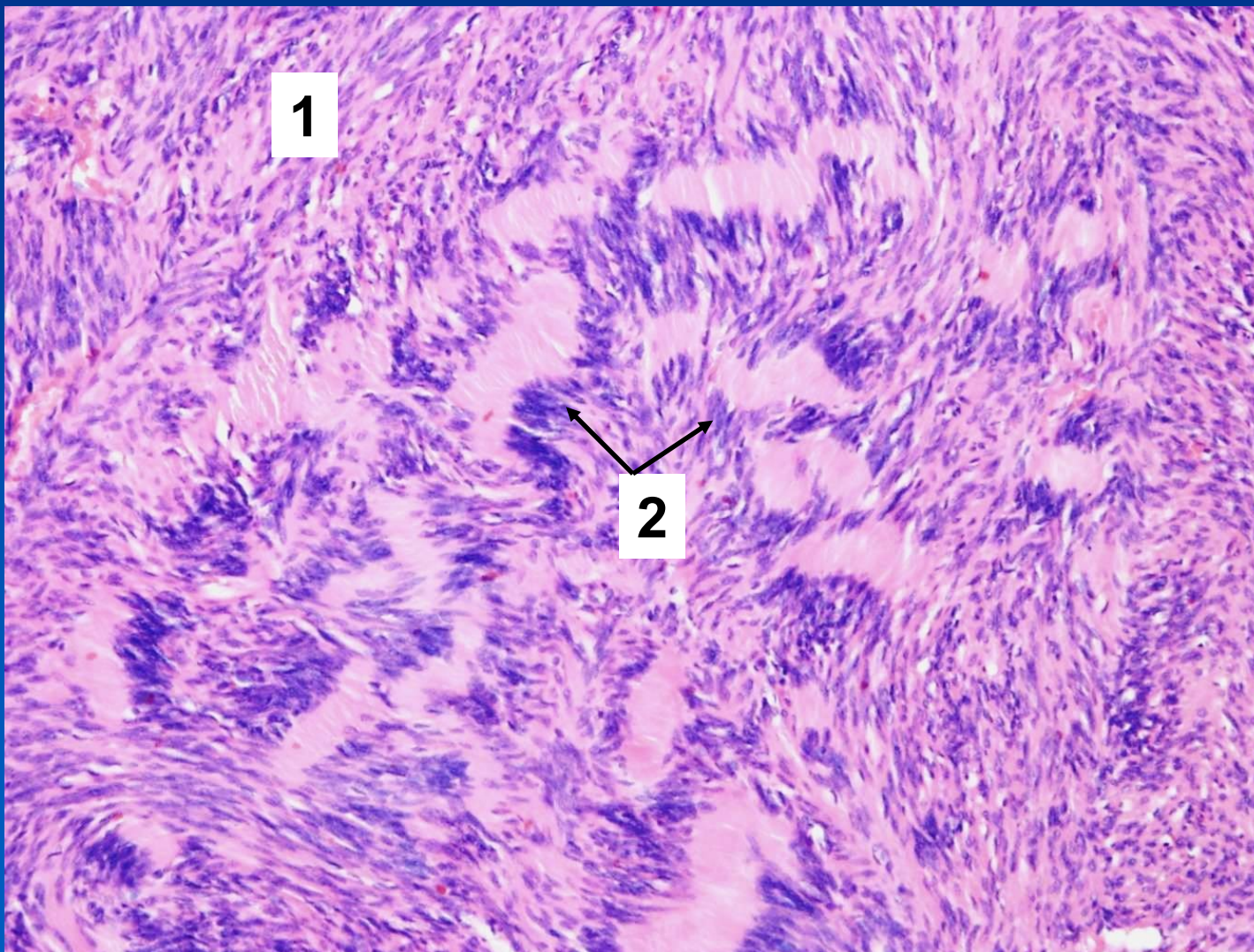
1. *Antoni A*
2. *Antoni B*
3. *Sešikování jader*



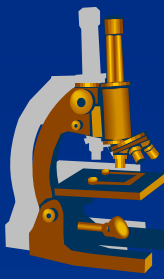
Neurinom



1. *Antoni A*
2. *Sešikování jader*



Melanocytické léze



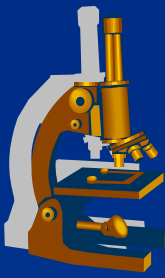
x Benigní:

- ⇒ *piha (ephelides)*
- ⇒ *benigní lentigo*
- ⇒ *pigmentové névy*
- ⇒ *Spitzové névus*
- ⇒ *dysplastický névus*

x Maligní melanom:

- ⇒ *Nodulární*
- ⇒ *Povrchově se šířící*
- ⇒ *Lentigo maligna*
- ⇒ *Akrolentiginózní melanom*

Maligní melanom



x vzniká:

⇒ *malignizací névů*

⇒ *de novo*

x výskyt:

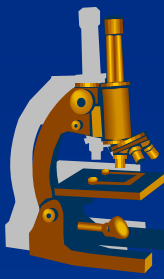
⇒ *kůže*

⇒ *sliznice*

⇒ *meningy*

⇒ *oko*

Maligní melanom



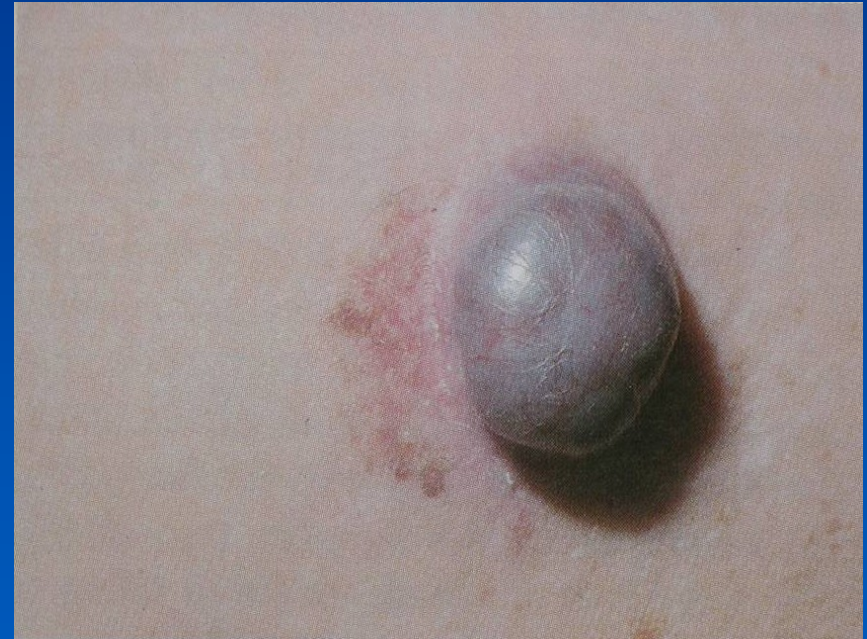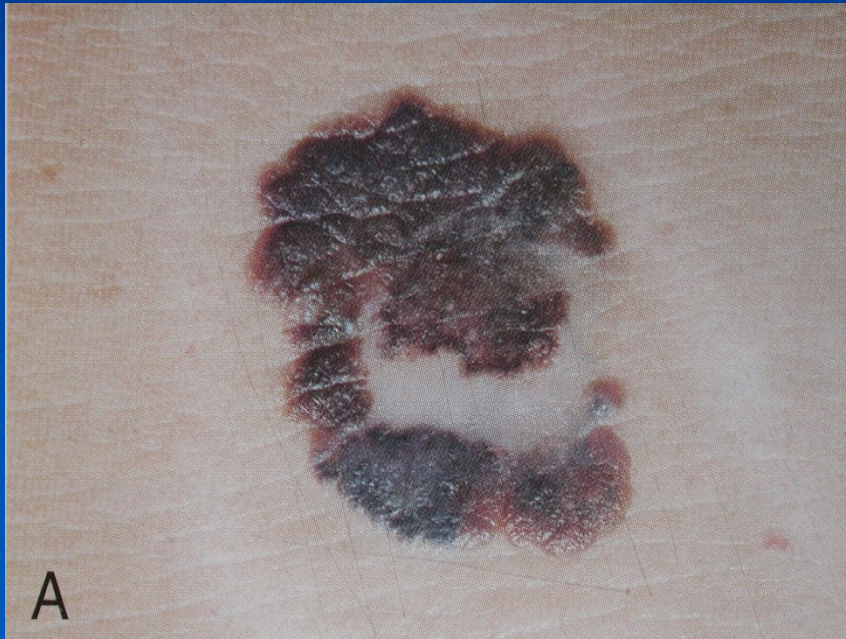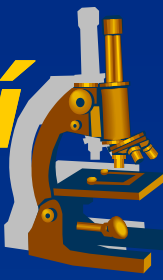
x Makro:

- ⇒ *v časných stádiích podobnost s mateřským znaménkem*
- ⇒ *nepravidelné okraje*
- ⇒ *nepravidelná pigmentace*
- ⇒ *v pozdějších stádiích léze ulceruje, tmavne*

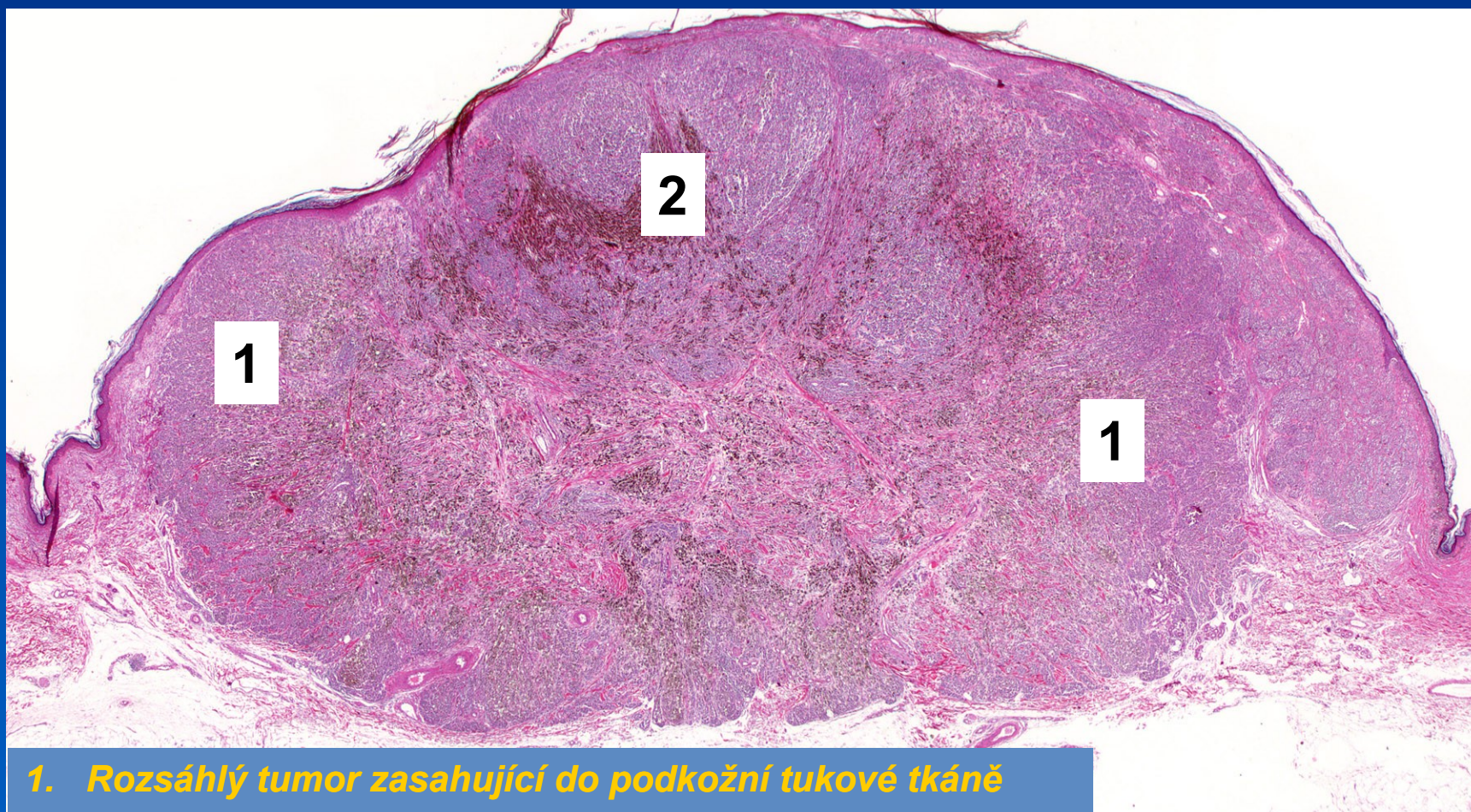
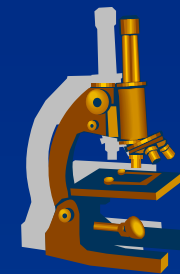
x Mikro:

- ⇒ *asymetrie léze*
- ⇒ *atypické pleomorfní epiteloidní resp. vřetenité buňky*
- ⇒ *velká hyperchromní jádra s výraznými jadérky*
- ⇒ *mitózy*
- ⇒ *asymetrické rozložení pigmentu*
 - *i kompletně apigmentované formy*
- ⇒ *imunoprofil:*
 - *Melan A, S-100, HMB-45*

Maligní melanom – radiální růstová fáze

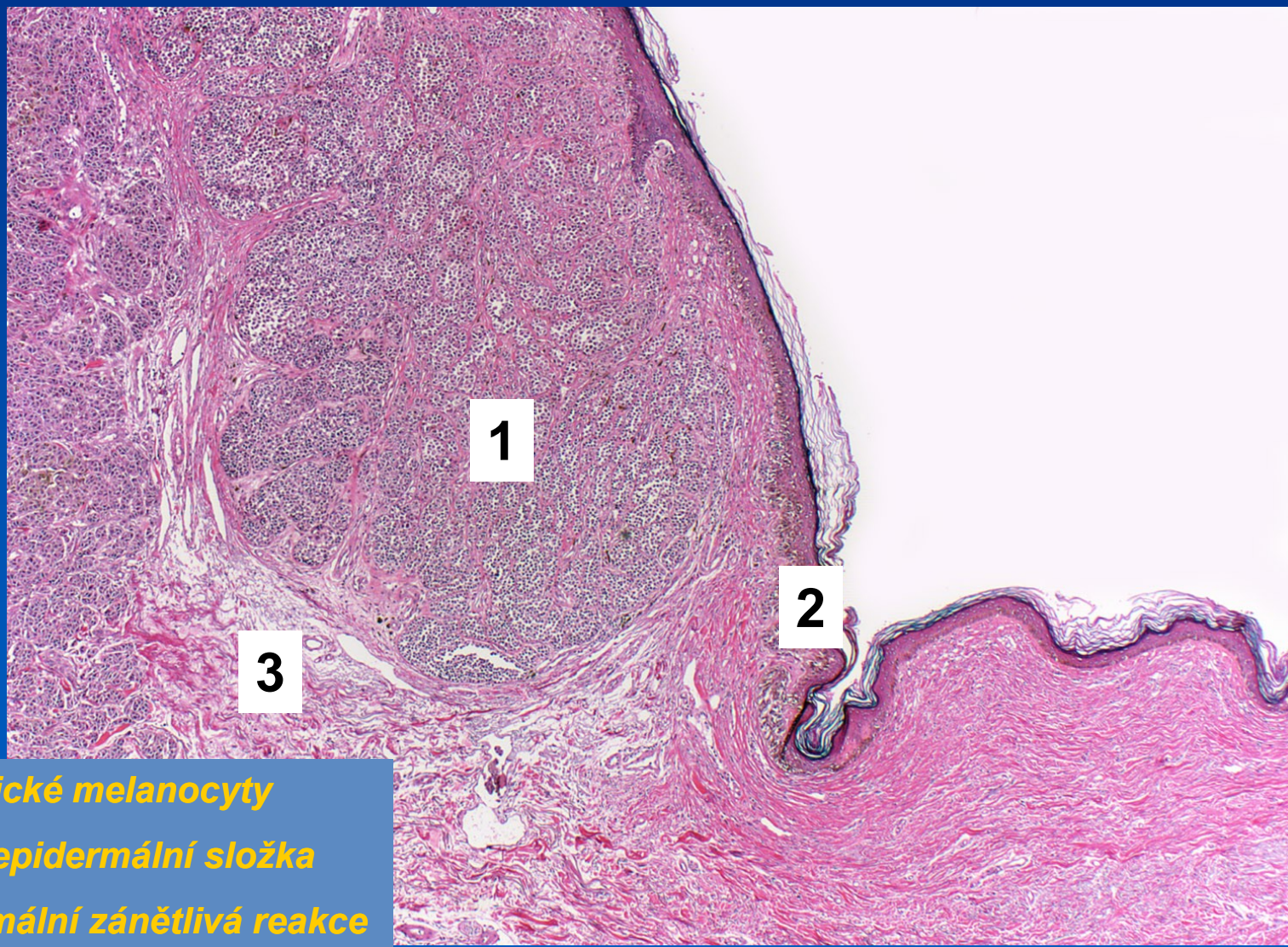
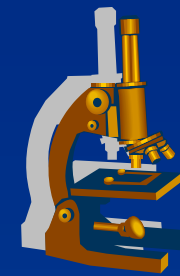


Nodulární melanom



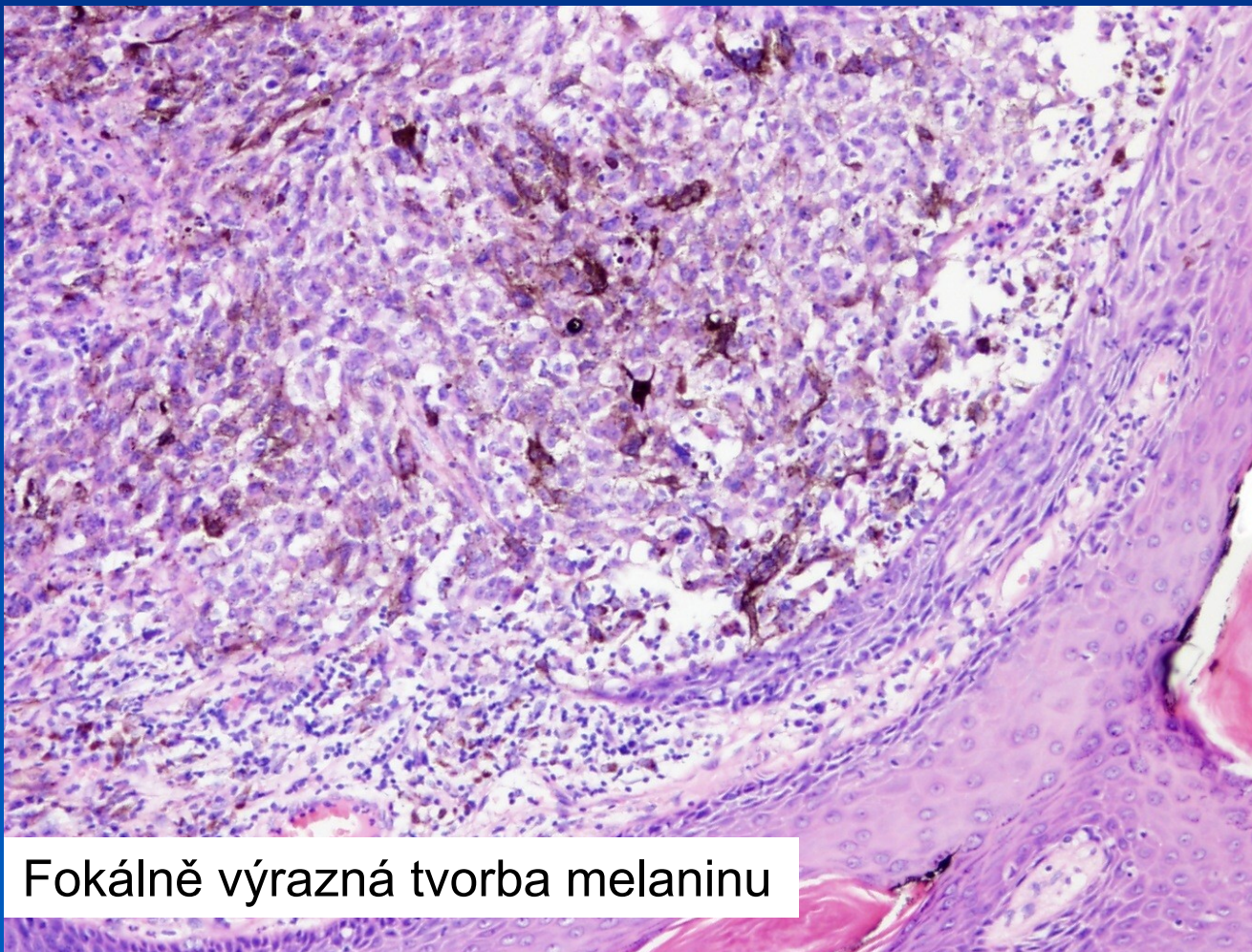
1. Rozsáhlý tumor zasahující do podkožní tukové tkáně
2. Fokálně tvorba melaninu

Nodulární melanom



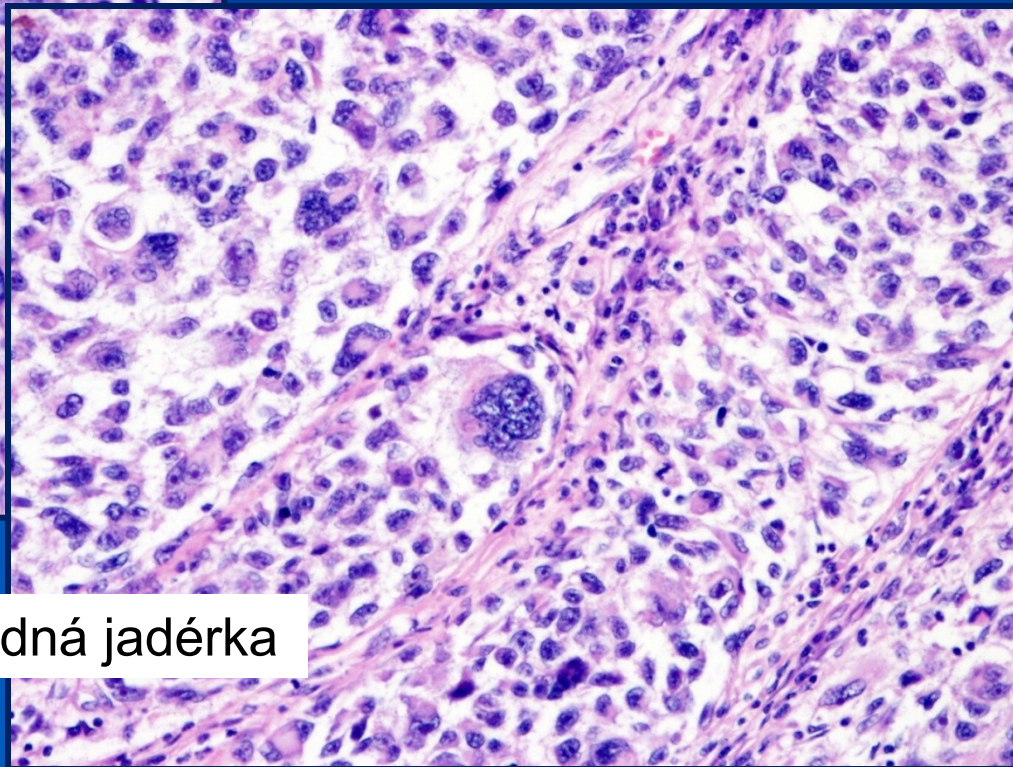
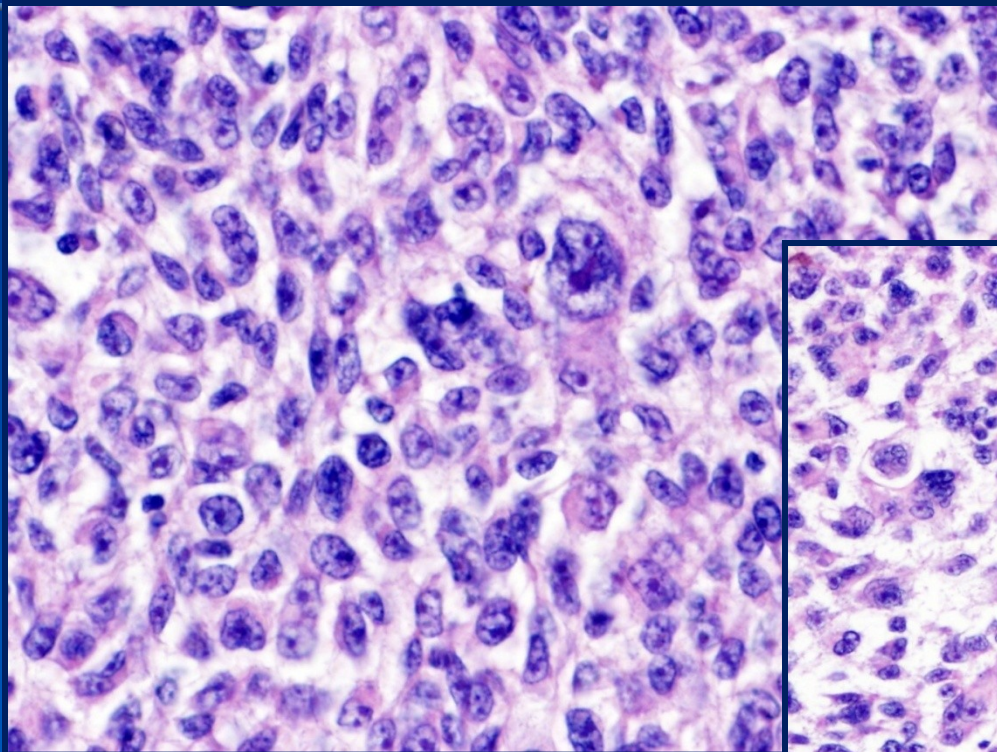
1. *Atypické melanocyty*
2. *Intraepidermální složka*
3. *Minimální zánětlivá reakce*

Nodulární maligní melanom

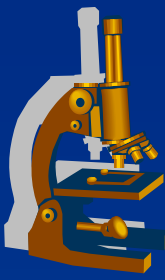


Fokálně výrazná tvorba melaninu

Nodulární maligní melanom

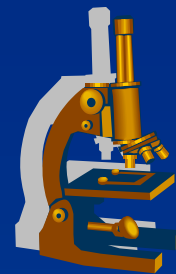


Atypické melanoblasty, nápadná jadérka



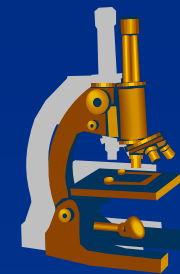
4. Germinální nádory

Germinální nádory



- ✗ nejčastěji se vyskytují v gonádách
- ✗ někdy i v extragonadální lokalizaci:
 - ⇒ *přední mediastinum, retroperitoneum, epifýza*
- ✗ mohou se vyskytovat i kongenitálně
 - ⇒ *např. teratom v sakrální lokalizaci*

Germinální nádory



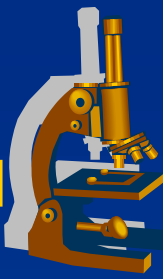
x klasifikace:

⇒ *tumory jednoho histologického typu*

- seminom
- neseminové nádory
 - choriokarcinom
 - embryonální karcinom
 - nádor ze žloutkového váčku (yolk sac tumor)
 - teratomy
 - » zralé
 - » nezralé
 - » s maligní transformací somatických elementů

⇒ *smíšené germinální nádory (tumory více než jednoho histologického typu)*

Histogeneze germinálních tumorů



Diferenciace primitivní buňky podél gonadální linie
(gonocyt, spermatogonie), bez rozvinutí diferenciálních potencií
- **Seminom**

Výchozí primitivní
germinální buňka

Totipotentní buňka

Nediferencovaná buňka
- **Embryonální karcinom**

Extraembryonálně diferencovaná
- **Nádor ze žloutkového váčku**
- **Chorionkarcinom**

Intraembryonálně diferencovaná
- **Teratom** (zralý, nezralý, s malignizací somatických elementů)
- **(Polyembryom)**

Seminom



- ✗ tvoří cca 50% všech germinálních nádorů
- ✗ Makro:
 - ⇒ *solidní, homogenní, šedorůžový s nekrózami*
 - ⇒ *často postižena velká část varlete, roste destruktivně*
 - ⇒ *i při značné velikosti často lokalizován intratestikulárně*
 - ⇒ *v pokročilých případech se šíří do rete testis, nadvarlete, semenného provazce, skrotálního vaku*

Seminom



x Mikro:

⇒ *roste převážně solidně*

- ojedinele i mikrocysticky, solidně alveolárně, kribriformně či tubulárně

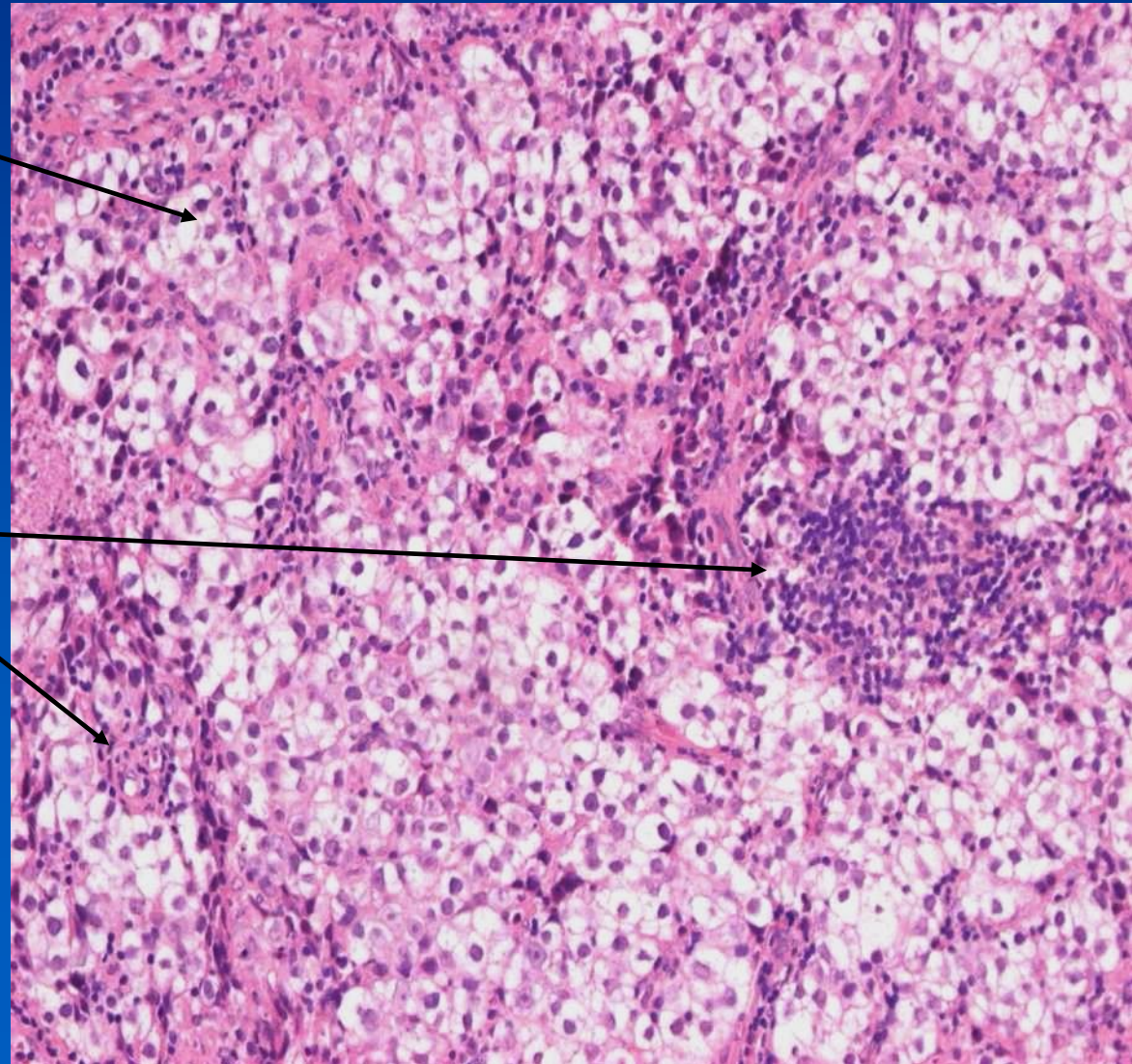
⇒ *uniformní polygonální buňky se zřetelnou membránou*

⇒ *světlá cytoplazma buněk (depozita glykogenu)*

⇒ *velká jádra s jedním až dvěma výraznými jadérky*

⇒ *stroma charakteru tenkých fibrovaskulárních sept s lymfocytární infiltrací s příměsí plazmatických buněk*

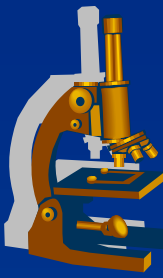
Seminom klasický



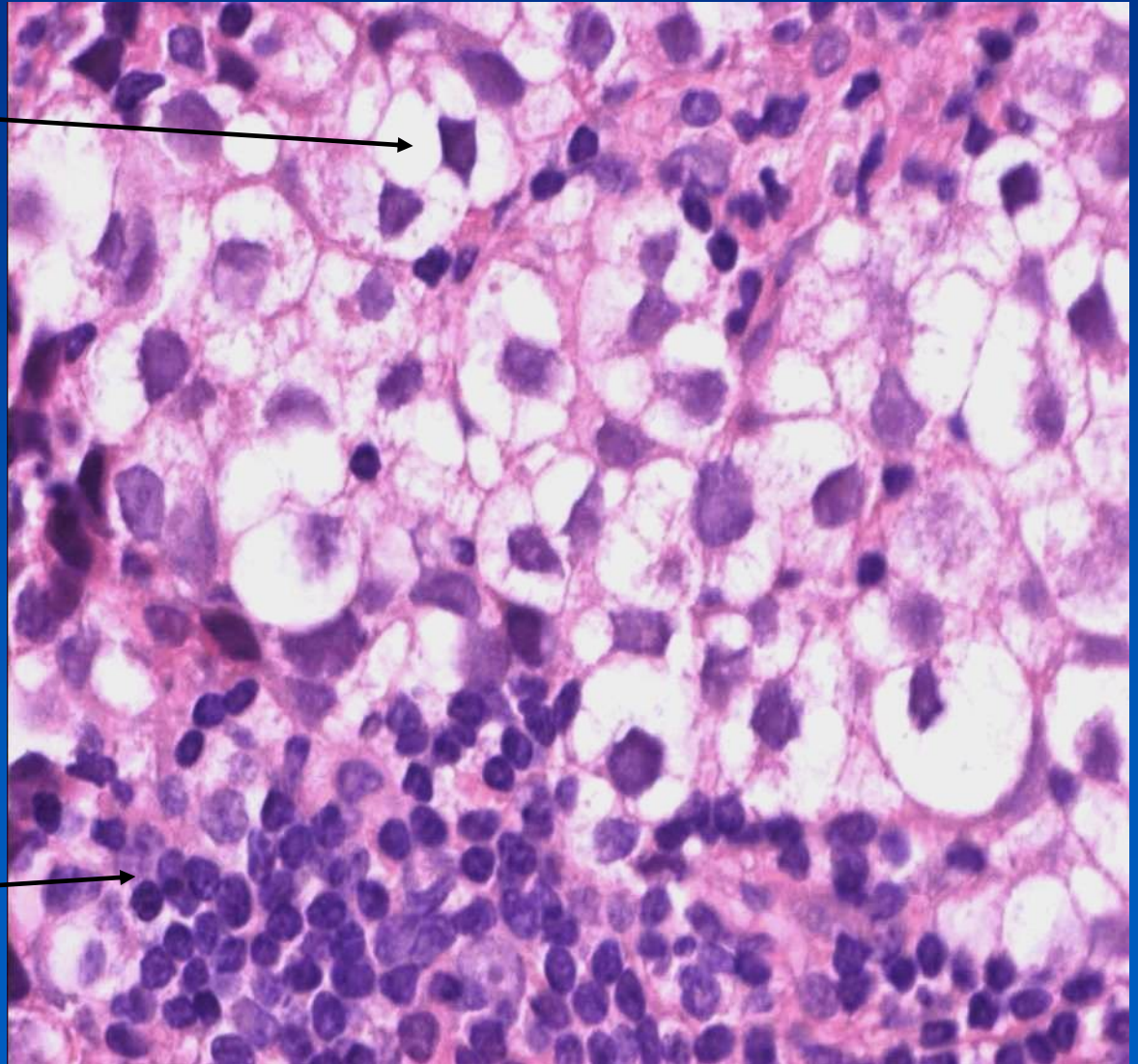
*Solidní struktury
seminomu*

*Fibrovaskulární
septa s
lymfocytární
celulizací*

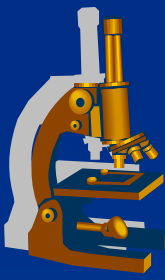
Seminom klasický



*Nádorové buňky s opticky
prázdnou cytoplazmou*

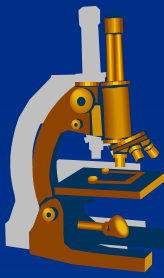


*Lymfocytární infiltrace
vazivových sept*



5. Smíšené nádory

Smíšené nádory



x jsou tvořeny dvěma nebo více tkáňovými komponentami identické nebo odlišné histogeneze a identické nebo rozdílné biologické povahy:

⇒ ***smíšené mezenchymové nádory***

- např. angiofibrom, angioleiomyolipom

⇒ ***smíšené mezenchymové/epitelové nádory***

- např. fibroadenom, adenosarkom, karcinosarkom

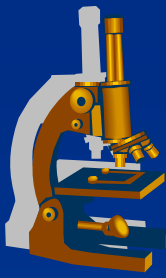
⇒ ***smíšené maligní epitelové nádory***

- např. adenoskvamózní karcinom

⇒ ***smíšené germinální nádory***

- např. kombinace seminomu a teratomu v jednom nádoru

Fibroadenom mammy



- ✗ nejčastější tumor mammy mladých žen

- ✗ benigní

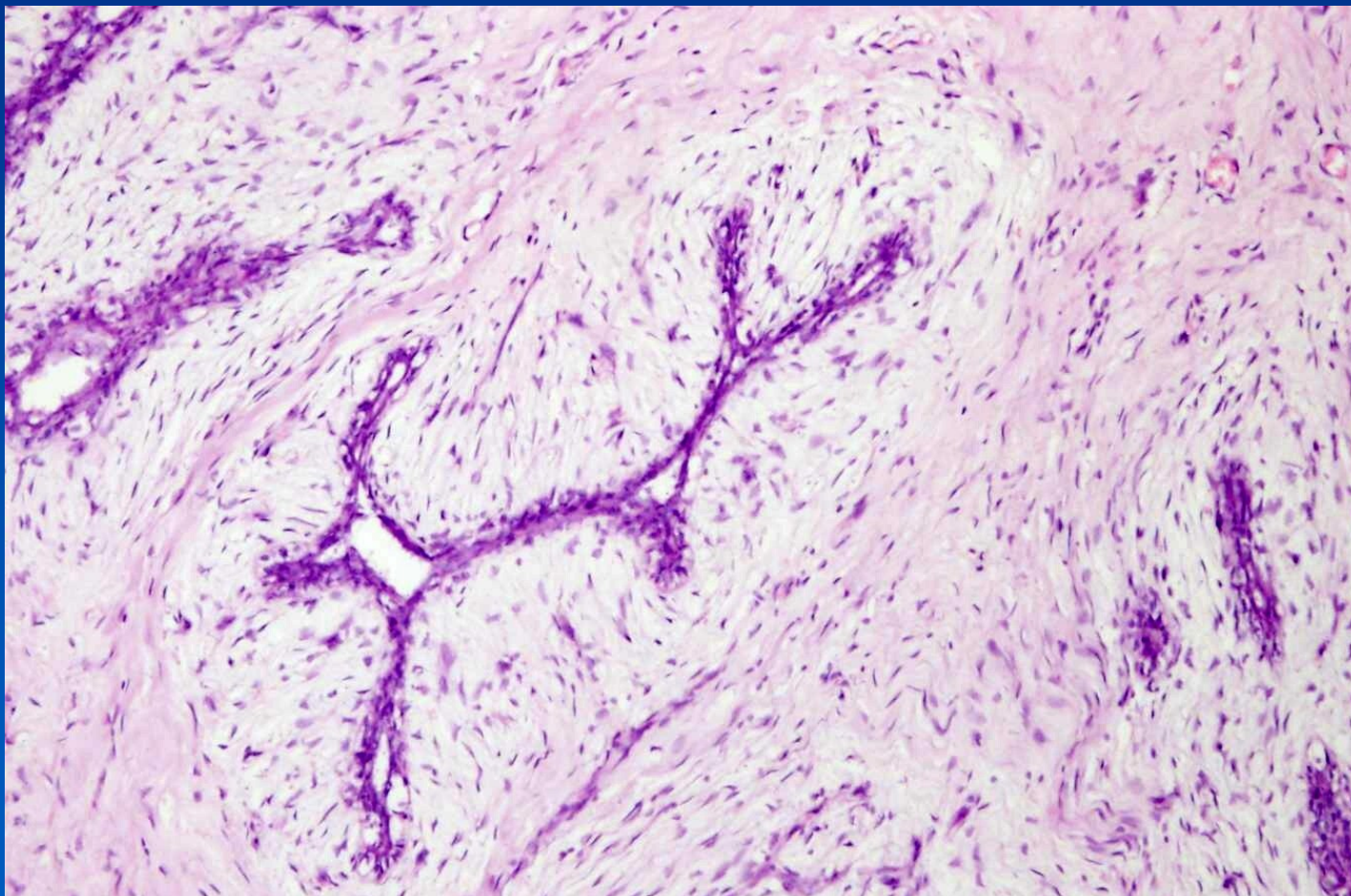
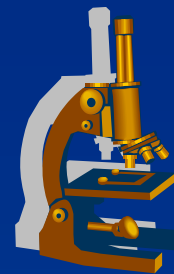
- ✗ **Makro:**
 - ⇒ *ohraničený, pohyblivý*

- ✗ **Mikro:**
 - ⇒ *proliferující vývody*

 - ⇒ *zmnožené stroma (edematózní nebo hyalinizované)*

 - ⇒ *dva typy:*
 - **perikanalikulární a intrakanalikulární typ (nemá praktický význam)**

Fibroadenom mammy



Intrakanalikulární typ: Zmnožené edematózně prosáklé stroma štěrbinovitě utlačuje novotvořené vývody