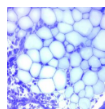


## Praktikum č. 11 – Nervová tkáň (odevzdat do 1. 5. 2020)

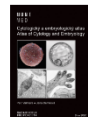1. Identifikujte a popište klíčové prvky morfologické stavby neuronu. Využijte schéma PNS neuronu ve studijních materiálech (případně nakreslete vlastní) a vhodné preparáty v Atlasech zachycující velké neurony (např. pyramidové buňky kůry koncového mozku, somatomotorické neurony míchy).
2. Vytvořte schéma (nebo tabulku) klasifikace neuronů podle a) celkové morfologie (počet výběžků), b) délky axonu, c) pozice a funkce v nervové síti, d) typu neurotransmiteru.
3. K bodu 2a) uveďte příklady výskytu jednotlivých typů neuronů.
4. Jaká cytoskeletární struktura zajišťuje axonální transport (viz cytologie), a proč je důležité na něj myslet v případě cytostatik působících na mitotické vřeténko?
5. Jaký stav chromatinu převažuje v neuronu? Jsou neurony proteosynteticky aktivní?
6. Graficky znázorněte Nisslovu substanci a určete, o jakou intracelulární strukturu se jedná.
7. S pomocí preparátu míchy charakterizujte a graficky znázorněte rozdíl mezi bílou a šedou hmotou CNS.
8. Klasifikujte gliové buňky v CNS a PNS, a podrobně popište jejich funkci.
9. Graficky znázorněte proces myelinizace Schwannovou buňkou. Co označuje termín mesaxon? Jaká je strukturní a funkční podstata Ranvierova zářezu?
10. Graficky znázorněte chemickou synapsi a určete klíčové struktury, které ji vytvářejí. Uveďte příklady a funkce významných mediátorů (neurotransmiterů).
11. Popište a graficky znázorněte jakou stavbu má hematoencefalická bariéra. Je propustnější než placentární bariéra?

Doporučené studijní materiály:

Histologický atlas  
Doporučený studijní materiál



Cytologický a embryologický atlas  
Doporučený studijní materiál



prezentace v 