

Orální manifestace systémových chorob, choroby jazyka

V. Žampachová

I. ÚP

Orální a systémové choroby

- *Vzájemné vztahy a ovlivňování na různých úrovních*
- *Nutné i primární posouzení celkového stavu pacienta ve vztahu k možným dentálním procedurám a jejich rizikům*

Posouzení rizik

Můžeme vůbec ošetřit pacienta bez ohrožení jeho (i našeho) zdraví?

- **Ano.** Neočekávají se žádné problémy, můžeme postupovat normálním způsobem.
- **Ano, ale...** Existují možná rizika, která je však možné zmírnit na přijatelnou úroveň (úprava medikace pacienta, modifikace postupu dentálního ošetření, aj.).
- **Ne.** Celkový stav pacienta i rizika jsou tak závažná, že dentální ošetření minimálně v současné době není vhodné.

Nejběžnější náhlé příhody v zubařské praxi

- Synkopa
- Posturální hypotenze
- Hyperventilace
- Mírná alergická reakce
- Astmatický záchvat
- Anafylaktický šok
- Srdeční zástava
- Infarkt myokardu
- Záchvat anginy pectoris
- Křeče
- Vystupňovaná reakce na podané léky

Mnohým z těchto příhod lze předejít, nebo alespoň snížit riziko jejich výskytu.

Orální a systémové choroby

- Vliv primárních lézí DÚ na choroby systémové, nebo postihující jiné orgány (např. periodontitis → bakteriémie → endokarditis)
- Symptomy či projevy systémových chorob v ústní dutině (např. anémie → bledá sliznice)
- Následky systémové terapie v ústní dutině (např. chemoterapie – mukozitida)

Vliv orálních lézí na celkovou kvalitu života

- Výživa: Orální dysfunkce může závažně ovlivnit stav výživy pacienta.
- Ztráta zubů: pacienti převážně preferují stravu bohatou na sacharidy, s nižším obsahem proteinů (! udržení svalové hmoty), vlákniny (! zácpa).
- Efektivita a schopnost žvýkání se zhoršují se ztrátou zubů, i přes přítomnost zubní náhrady, vedou celkově k nižší kvalitě složení stravy.

Vliv orálních lézí na celkovou kvalitu života

- Problémy se **spánkem**: 3-5 % populace uvádí dočasné či trvalejší spánkové problémy z důvodů bolesti nebo nepříjemných stavů spojených se zubními lézemi.
- Chronická bolest + nespavost zhoršují psychický stav pacienta včetně deprese (a naopak).

Vyšetření ústní dutiny

- Mnohé systémové i lokální choroby vykazují změny patrné v oblasti hlavy a krku, ev. v DÚ
- Kvalitní vyšetření s posouzením patologických znaků a symptomů podpoří diferenciální diagnostiku i případnou terapeutickou rozvahu

Vybrané symptomy ve stomatologii

Edém:

- zánětlivý (lokální, součást systémového zánětu, alergický, traumatický, toxický)
- kongestivní (venostatický)
- lymfostatický
- onkotický u hypoproteinémie (malnutrice, renální, hepatální)
- možná kombinovaná etiologie, např. u tumorů (lokální cévní blokáda + zánět + malnutrice), endokrinních lézí (hypotyreóza → myxedém, Cushingův sy → měsícovitý obličej)

Fokální edém

Většinou v rámci místních reaktivních změn

- Lokální zánět
- Cysty vč. retenčních cyst (slinných žláz)
- Tumory
- Jiné

Pachut' v ústech

Lokální problémy

- Kuřáci
- Špatná hygiena ústní dutiny
- Zubní kaz
- Periodontální léze
- Xerostomie
- Malignity DÚ
- Komplex lokálních problémů v rámci stárnutí

Vzdálené/systemové léze

- Diabetes
- Hypertenze
- Léky
- Léze jícnu (reflux, divertikl, tumor)
- Léze žaludku (zvracení, krvácení)
- Léze dýchacího traktu (kašel+ sputum, tumory)
- Urémie
- Neurologické léze
- Psychiatrické léze

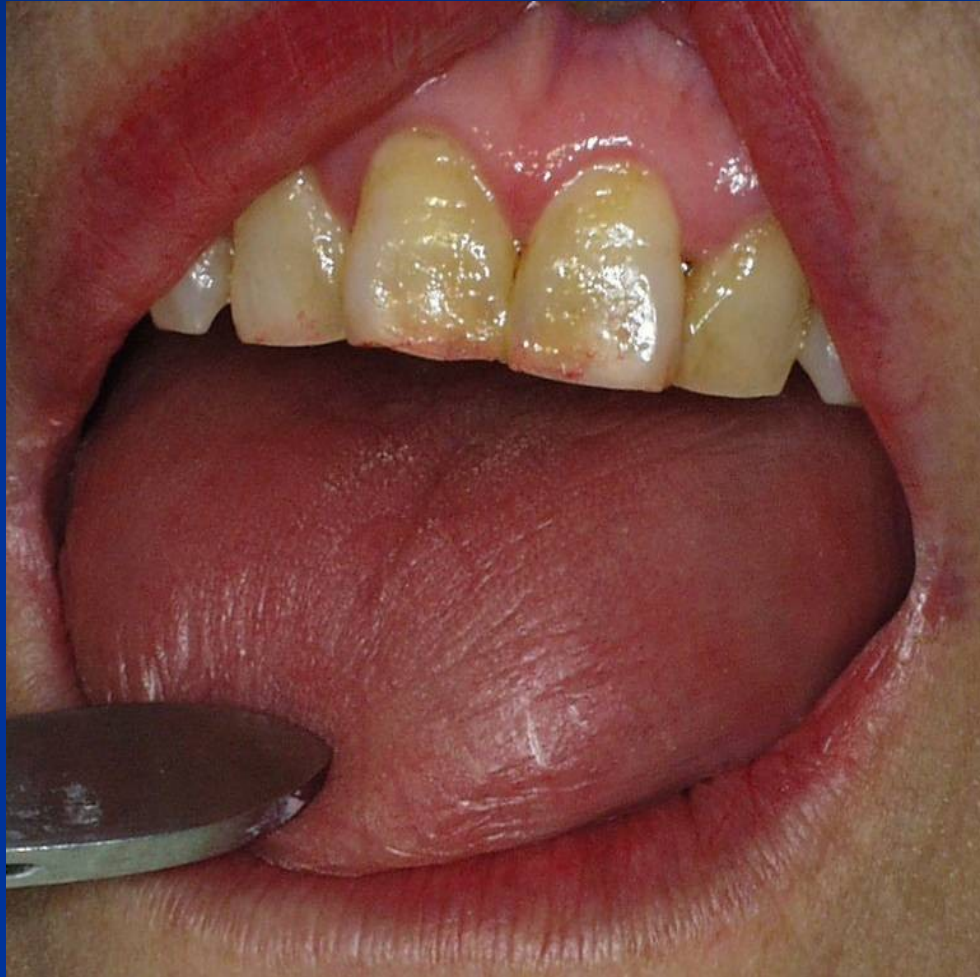Zvýšená tvorba slin

- Může souviset s psychosomatickými problémy
- Nová zubní náhrada

Xerostomie

- **Symptom:** pocit sucha v ústech, ↓ množství slin, často + snížená tvorba slin (hyposialismus)
- Fyziologická: dlouhé mluvení, ve spánku, ve stáří
- **Patologické příčiny:** místní zánět vč. infekce, atrofie + fibróza slinných žláz (např. autoimunitní Sjögrenův syndrom, HIV-asociovaná léze slinných žláz, ...)
- Dehydratace, alkoholismus, psychické problémy
- Diabetes, hypertyreóza
- Iatrogenní: léky (antihyperteziva, tricyklická antidepressiva, antihistaminika, sympatomimetika), chemoterapie, iradiace

Xerostomie



From: Oral pathology dept KMHU

Xerostomická mukozitida

Klinický příznak dysfunkce slinných žláz, ne vlastní chorobná jednotka.

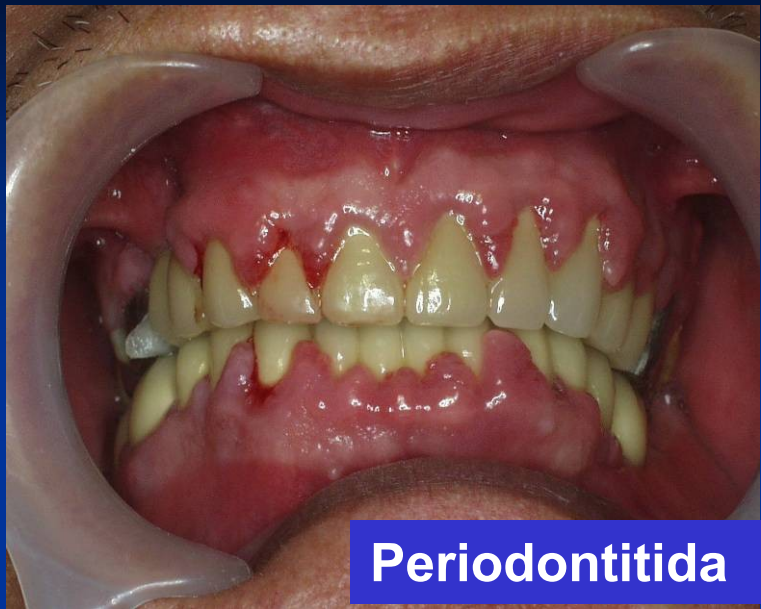- Klinické rysy:
 - Difuzní erytém sliznice.
 - Bolest zvl. v oblasti gingivy.
 - Absence výtoku slin při kompresi velkých slinných žláz
 - Rychle progredující zubní kaz, periodontální léze, sekundární kandidóza.

Vybrané symptomy ve stomatologii

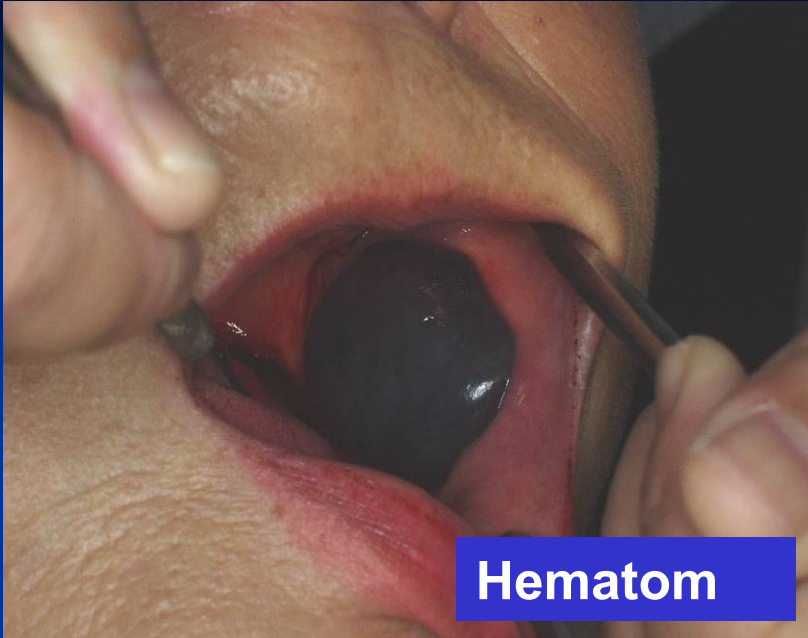Krvácení:

- akutní lokální příčiny (poranění, extrakce zubů – podezřelé při trvání > 1 den, gingivitis), léze místních cév, tumory, ...
- Systémové příčiny:
 - koagulopatie (hemofilie, jaterní insuficience...),
 - dlouhé závažné krvácení po nastupuje po krátké bezpříznakové době
 - trombocytopenie (léze kostní dřeně vč. hematologických malignit, postterapeutické...), purpura, petechie, ekchymózy
 - krvácení nastupuje okamžitě po traumatu → často se zastaví spontánně
 - vaskulopatie (vrozené; získané vč. deficitu vitamínu C, ...)
 - ruptura cév i při menším poranění, tlaku

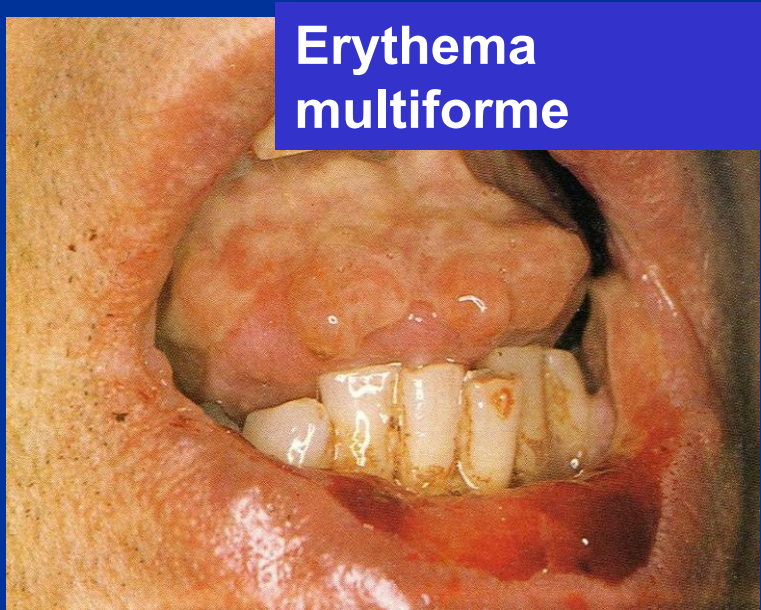
Krvácení



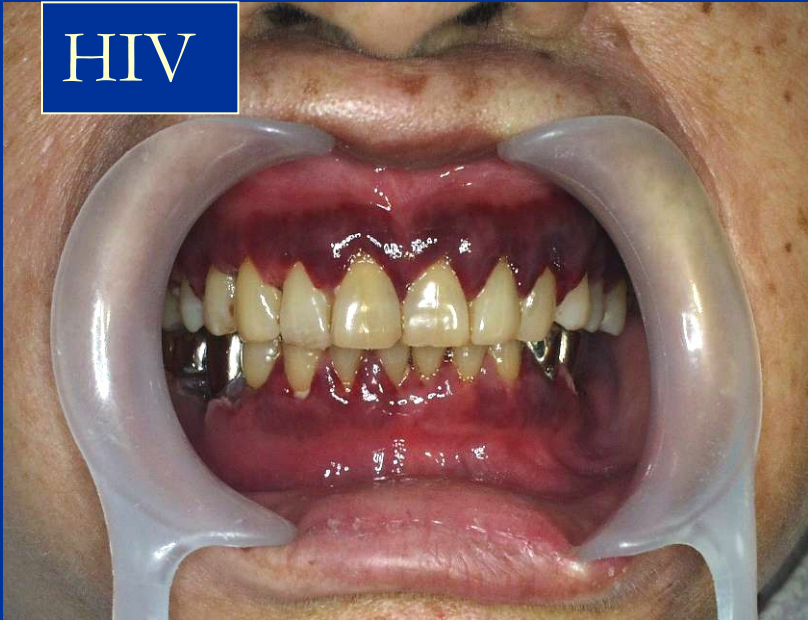Periodontitida



Hematom



Erythema multiforme



HIV

Hemoragické léze

Viz i další přednášky LS

Koagulopatie

- Hemofilie A (X chromozom)
 - nejčastější, manifestace v dětství
 - krvácení do svalů a kloubů (hemarthros)
- Získané poruchy
 - jaterní poruchy
 - deficit vitamínu K
 - antikoagulační terapie – heparin, warfarin, aj.

Trombocytopenie/patie

- Geneticky i imunitně podmíněné
- Polékové
 - acetylsalicylová kys. – „aspirin“, zvl. u pacientů s kardiovaskulárními nemocemi (hypertenze, ICHS)

Vybrané symptomy ve stomatologii

Změna barvy sliznice

- nespecifická hyperémie při zánětu
- specifické změny barvy u virových/bakteriálních infekcí (spalničky - Koplikovy skvrny, ...)
- intoxikace
 - třešňové zabarvení u otravy CO
 - cyanóza u methemoglobinémie – nitráty
- systemická cyanóza
 - kardiální a/nebo respirační insuficience
- pigmentace
 - endogenní (ikterus, grafitové skvrny u Addisonovy choroby)
 - exogenní

Vybrané symptomy ve stomatologii

- **Bolestivost:** přítomnost zánětu nebo lokálních defektů (ulcerace)
- **Pálení:** ztenčení nebo eroze povrchového epitelu
 - časté u xerostomie
 - infekce virové, plísňové, chron. bakteriální
 - anémie
 - vitaminové deficiency
 - psychické problémy

Vybrané symptomy ve stomatologii

Kontraktura (obtíže při otevírání úst)

- Lokální příčiny orální
 - záněty, myogenní léze, léze temporomandibulárního kloubu, neurogenní léze, traumata
- Extraorální lokální příčiny
 - parotitis, peritonzilární absces, jizvení
- Systémové příčiny
 - paralýza, tetanická křeč – trismus

Ústní dutina a diabetes mellitus

■ DM typ I

- časté a rychle progerující periodontální léze

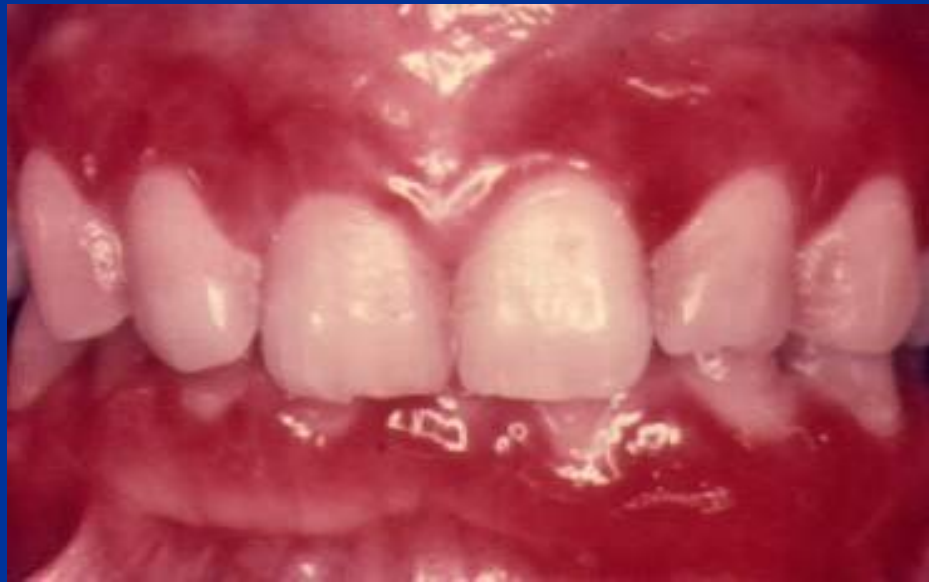■ DM typ I + II

- diabetická sialodenóza (bilaterální zvětšení parotid)
- mykotické infekce: orální kandidóza, zygomykóza
- benigní migratorní glositida
- xerostomie (1/3 diabetiků)

Ústní dutina a diabetes mellitus

- Diabetes mellitus + kouření
 - 20x vyšší riziko periodontitidy se ztrátou alveolární kostní tkáně
- Chronická periodontální léze může zhoršit kompenzaci/kontrolu diabetu
- Infekce
 - zvýšená náchylnost, zhoršení imunitní aj. odpovědi organismu
 - nadměrná produkce kolagenázy u periodontální léze – možný významný vliv na rozvoj periodontitidy

Gingivitis u DM



Ústní dutina a kardiovaskulární choroby

- Orální bakterie → bakteriémie → adheze na lipidní pláty v koronárních arteriích přispívá ke vzniku trombů.
- U pacientů s těžkou periodontální lézí 2x vyšší riziko fatální srdeční choroby.
- Exacerbace preexistující srdeční léze.
 - Rozporné údaje o nutnosti antibiotické clony při invazivních dentálních procedurách u pacientů se zvýšeným rizikem infekční endokarditidy.
 - U pacientů zařazených na transplantační čekací listinu nutnost eliminace všech možných fokusů infekce, vč. rozsáhlé či úplné extrakce zubů!

Ústní dutina a kardiovaskulární choroby

■ Infekční endokarditida

- zdroj: bakteriémie po čištění zubů, dentálních procedurách; možná smíšená flóra, např. str. viridans, Staph., skupina HACEK (Haemophilus, Actinobacillus, Cardiobacterium, Eikenella, Kingella)
- ohrožení zvl. pacienti s chlopňovou vadou (kongenitální, revmatická horečka, aj.)
- voperované bioprostetické chlopně, okolí umělých chlopní
- kolonizace srdečních chlopní → vegetace → destrukce chlopně

Ústní dutina a kardiovaskulární choroby

- antihypertenzivní léky
 - blokátory kalciových kanálů → gingivální hyperplazie
 - antikoagulancia (např. po trombózách, fibrilaci síní, aj.) → riziko krvácivých komplikací
 - diuretika → xerostomie
- implantované přístroje (defibrilátory, pacemakery)
 - riziko interference s používanými elektr. přístroji v DÚ

Ústní dutina a choroby CNS

- Možný vztah mezi periodontální lézí a CMP (cévní mozkovou příhodou).
- U pacientů s ischemickou CMP je častější přítomnost periodontálních zánětů
- Možná asociace periodontálních lézí se zvýšeným rizikem demence, zvl. Alzheimerova typu

Ústní dutina a respirační choroby

- Aspirace orálních bakterií
 - možnost aspirační pneumonie
 - exacerbace preexistující plicní choroby (chronická obstrukční choroba bronchopulmonální vč. bronchitidy)
 - vysoce nebezpečná aspirace fragmentů kariézního zubu – anaerobní až putridní bakterie – aspirační pneumonie až gangréna plic

Ústní dutina a respirační choroby

■ Orální tuberkulóza

- vzácná komplikace otevřené plicní TBC
- nebolestivý vřed na dorzu jazyka
- cervikální lymfadenopatie
- Mikro: kazeifikující epiteloïdní granulomy s multinukleárními Langhansovými buňkami

Ústní dutina a respirační choroby

■ Sarkoidóza

- chronická granulomatozní choroba nejasného původu
- plíce, LU (hilové), slinné žlázy; téměř jakákoliv tkáň
- orální: nabobtnání zduření – gingiva, rty
- možné orální ulcerace
- **diagnóza: biopsie malých slinných žlázek rtu**
- Mi: nekazeifikující tuberkuloidní granulomy + fibróza, možné kalcifikace
- **Heerfordtův syndrom:** parotitis se sarkoidózou + xerostomie + uveitis + horečka

Ústní dutina a GIT

- V ústní dutině často léze v rámci familiárních syndromů, mj.
 - Gardnerův – osteomy čelistí+ střevní polypozní adenomy s maligním potenciálem
 - Peutz-Jaegersův – pigmentované skvrny okolo rtů + intestinální polypóza
- Znamky malnutrice celkové i specifické (avitaminózy)

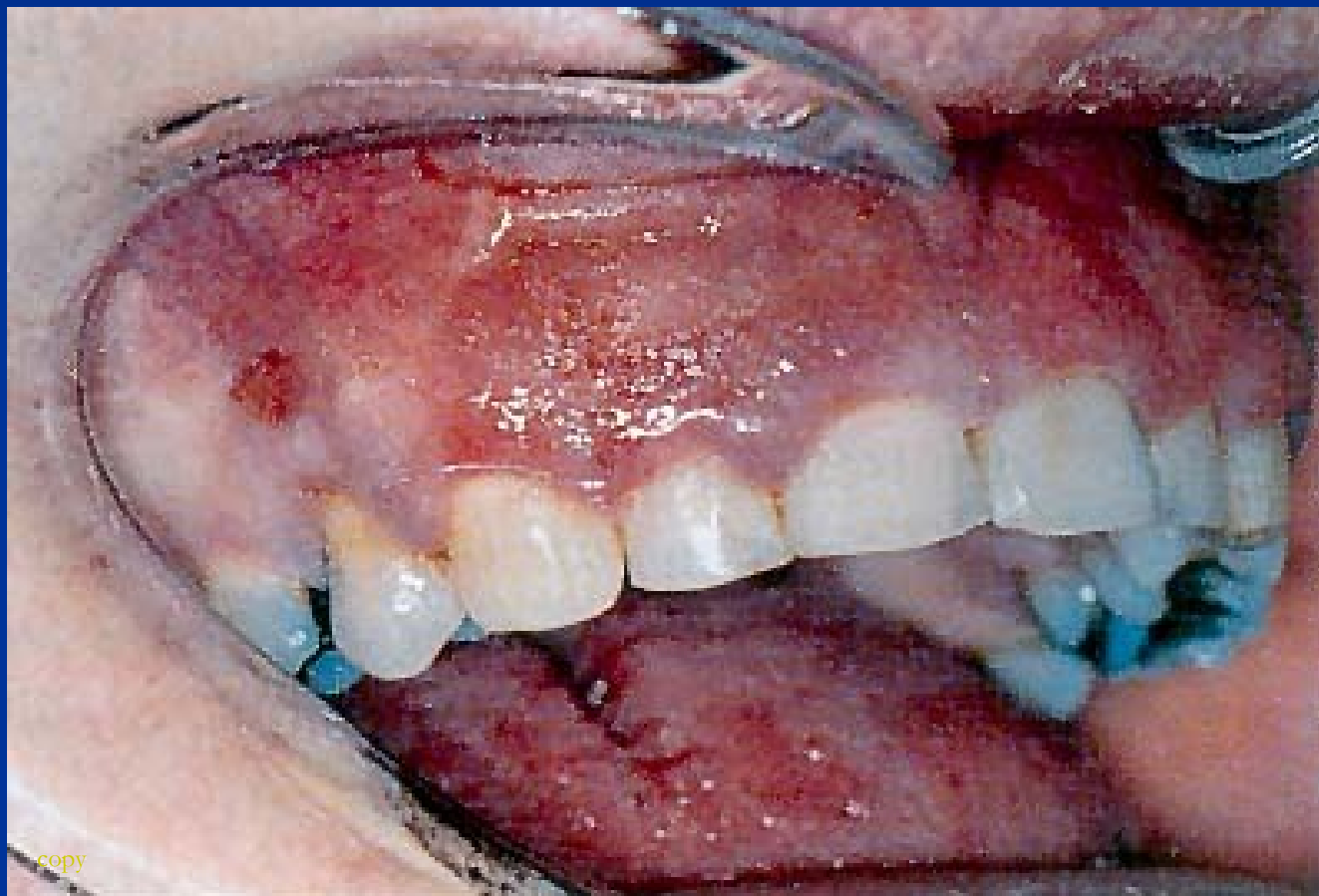Gastroezofageální reflux

- Regurgitace žaludečního obsahu
- Výrazné snížení pH v DÚ – eroze až rozpouštění skloviny, většinou na palatálním povrchu zubů horní čelisti – až expozice volného dentinu (citlivý na změny teploty) – ireverzibilní
- Rizikový faktor pro vznik karcinomů DÚ

Ústní dutina a IBD

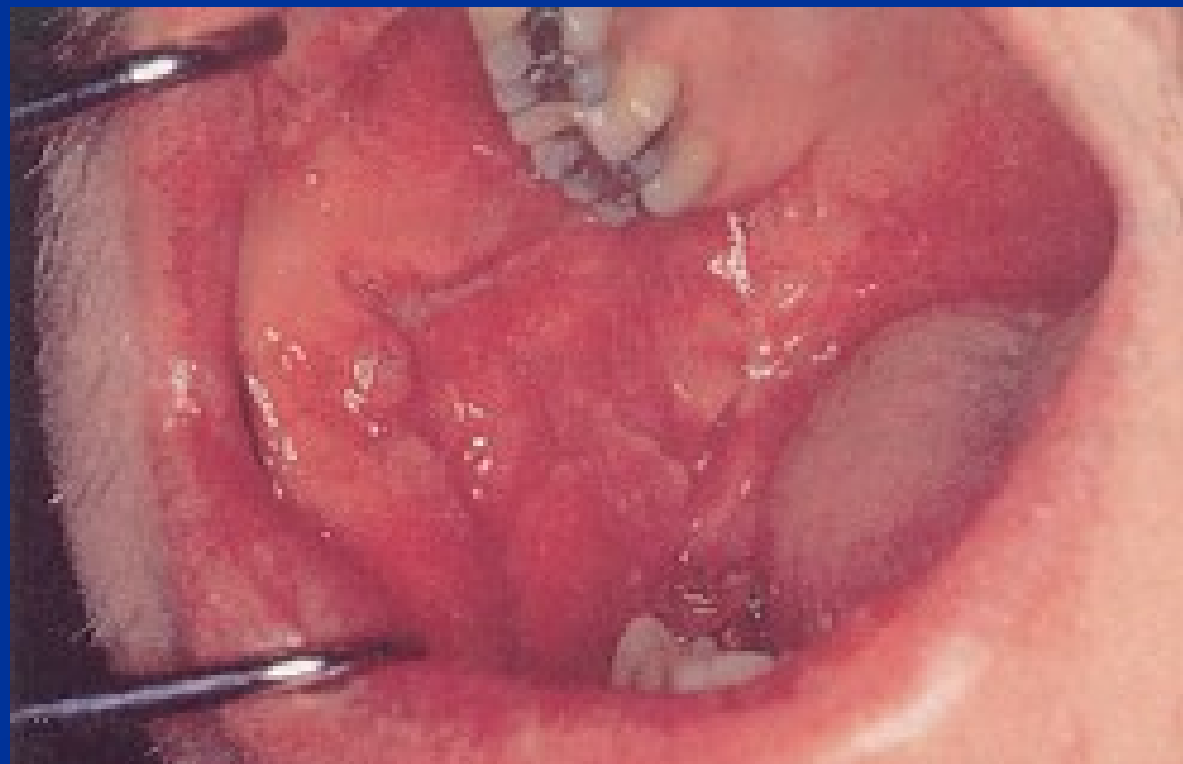- IBD – inflammatory bowel disease, nespecifické/idiopatické střevní záněty na imunologickém podkladu
- 10-20 % pacientů s Crohnovou chorobou má orální léze, často i před intestinálními projevy
- zánětlivá hyperplasie sliznice (rty, gingivy, tváře), bolestivá, s nepravidelným povrchem („dlažební kostky“), aftozními vředy, fisurami
- vředy, fibroepitelové polypy, angulární cheilitis
- v biopsii granulomy (až u 90 % pac. s orální lézí)
- gingivální krvácení, kovová pachut' v ústech

Crohnova choroba v ústní dutině



Pyostomatitis vegetans

- Stomatitida v rámci ulcerózní kolitidy či Crohnovy choroby
- Edém a erytém se zřasením bukální sliznice, pustulky, malé exopfytické vegetace, eroze, ulcerace a fibrinopurulentní exsudát.
- Pustuly praskají, splývají do mělkých vředů s typickým vzhledem „šnečí stopy“



Ulcerozní kolitida

- Nespecifický střevní zánět v tlustém střevě
- Orální projevy (aftozní ulcerace, hemoragické vředy) možné (5-10%), během akutní exacerbace střevních lézí

Ústní dutina a jaterní choroby

- Žloutenka, převážně na měkkém patře + sublingvální oblasti
- Koagulopatie (↓ produkce fibrinogenu + dalších koagul. faktorů, ↓ resorpce vitamínu K) – orální petechie, výrazné krvácení i při malém traumatu - ! na dentální procedury

Ústní dutina a choroby ledvin

- Uremická stomatitida – možná komplikace renálního selhání, zvl. akutního
- bílá ložiska na sliznici (!x leukoplakie)
- uremický zápach z úst (foetor ex ore)

Nutriční deficity

■ vitamín A

- dlaždicobuněčná metaplazie → keratinizace (leukoplakie), suchost (oční – ulcerace, slepota)

■ vitamín B2 (riboflavin)

- angulární stomatitida – bolestivé fisury ústních koutků
- kareňní glositida
- edém a erytém ústní sliznice

■ vitamín B3 (niacin)

- pellagra (dermatitis, demence, diarrhea)
- stomatitis + kareňní glossitis, jazyk červený, hladký

■ vitamín B6 (pyridoxin)

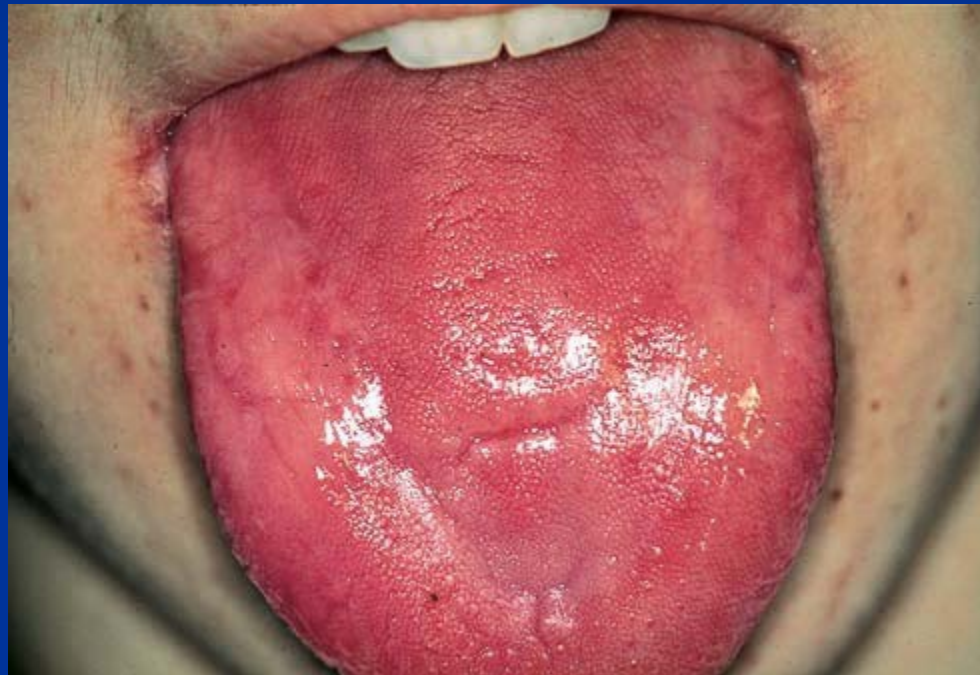- cheilitis + kareňní glossitis

Nutriční deficity

- **vitamín B12** (kobalamin) + vnitřní faktor – deficit vyvolá perniciozní anémii u autoimunitní atrofické gastritidy
 - glossitis, erytém + atrofie papil na jazyku
 - pocit bolesti a pálení na jazyku
 - angulární cheilitida
 - slizniční ulcerace
 - celkové příznaky obdobné jako u jiných anémií (bledost, únavnost, dyspnea, tachykardie)
 - možné snížení imunity - kandidóza

Perniciozní anémie: karenční glossitis

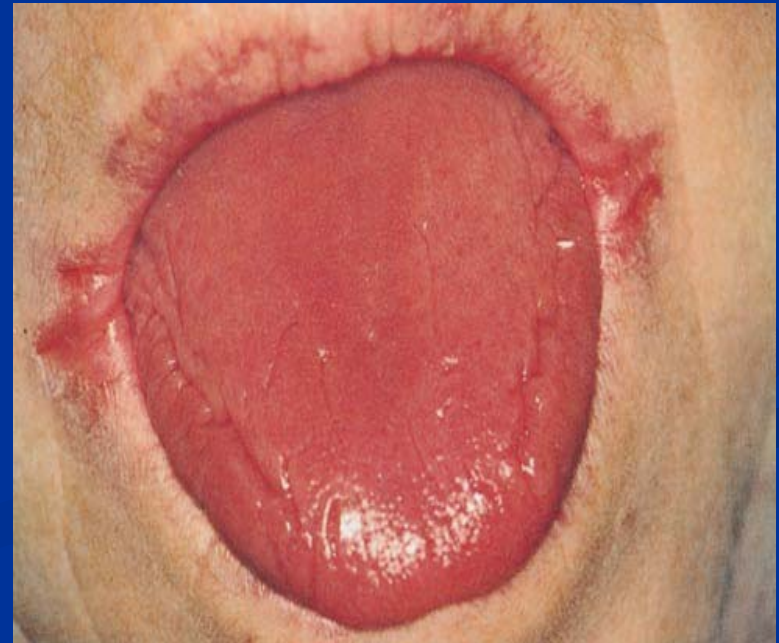červený a hladký jazyk



Syndrom Plummer–Vinson

Sideropenická anémie + kareňční glossitis + dysfagie

- Hladký červený bolestivý **jazyk** s atrofií papil
- **Atrofie** sliznic DÚ, faryngu a jícnu
- **Angulární cheilitida** – fissury v koutcích
- **Dysfagie** nebo pocit uváznutí sousta v krku, možná i kvůli stenóze jícnu
- **Premaligní léze** (terén změn s rizikem vzniku ca DÚ, jícnu)



Nutriční deficity

- **vitamín C** – kurděje → nedostatečná syntéza kolagenu, zpomalené hojení, krvácení
 - otoky dásní, krvácení, ulcerace
 - pohyblivost až ztráta zubů, ↑ periodontální infekce
- **vitamín D** – křivice v dětství, osteomalacie u dospělých – špatně mineralizovaná kost
 - i poruchy imunity (sclerosis multiplex?)

Nutriční deficity

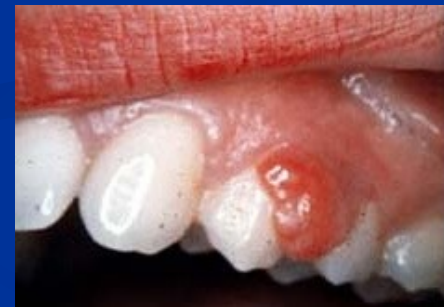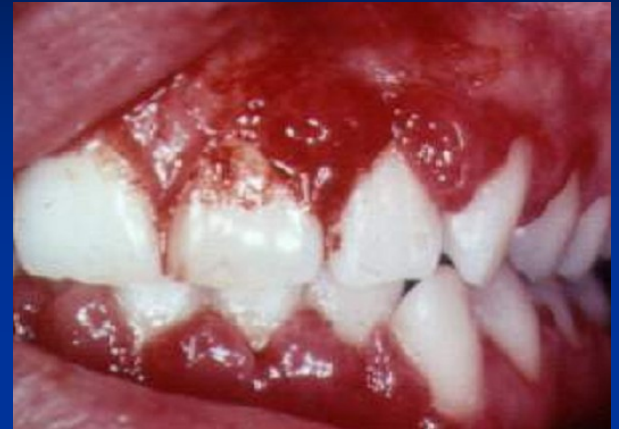- **Vitamín E** (α-tokoferol), deficit vzácný, možné mj. neurologické příznaky, poruchy plodnosti
- **Vitamín K** - koagulopatie

Endokrinní gingivitis

■ hyperplastická gingivitis:

- Puberta
- Těhotenství
- Menstruační cyklus

- Změna citlivosti a reakce na estrogen a progesteron v gingivě → zvýšená inflamatorní odpověď na plak + ↑cévní reakce
- možný i pyogenní granulom – granulační tkáň

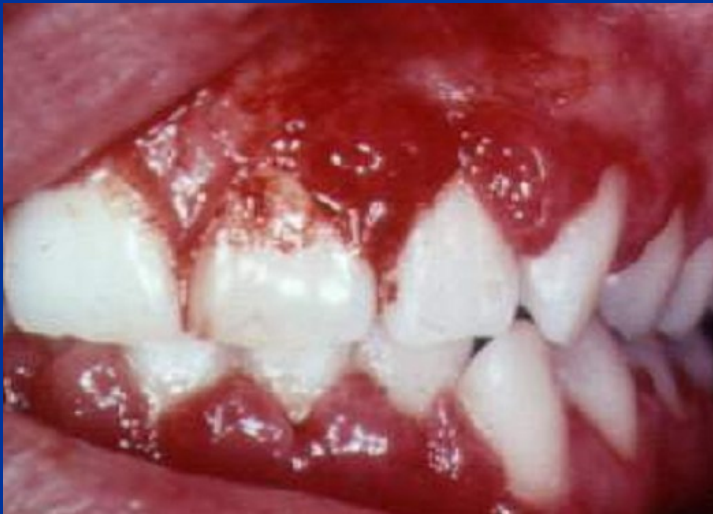

Endokrinní poruchy

- **Hyperfunkce hypofýzy** – nadprodukce růstového hormonu
 - gigantismus
 - akromegalie – růst akrálních částí těla: čelisti, jazyk, ruce, nohy

Endokrinní poruchy a gravidita

- Gingivitis: hyperplazie + erytém, v 5 %
- těhotenská epulida - pseudotumor
- rekurentní afty



Endokrinní poruchy

■ Adrenokortikální choroby

- **Addisonova choroba** = kortikální insuficience (autoimmitní, infekce, tumory)
- nedostatečná sekrece kortizolu a aldosteronu
- časný příznak – hnědá orální pigmentace (melanin), difuzní či fokální; gingiva, bukální sliznice, rty

Endokrinní poruchy

- **Cushingův syndrom** – hyperprodukce kortizolu
 - adrenální
 - ACTH
 - sekundární – delší terapie kortikosteroidy u transplantací, autoimunitních chorob, aj.)
- „moon face“ – kulatá „měsíčkovitá“ tvář
- hirsutismus, špatné hojení ran, osteoporóza, hypertenze

Endokrinní poruchy

Hyperparathyroidismus

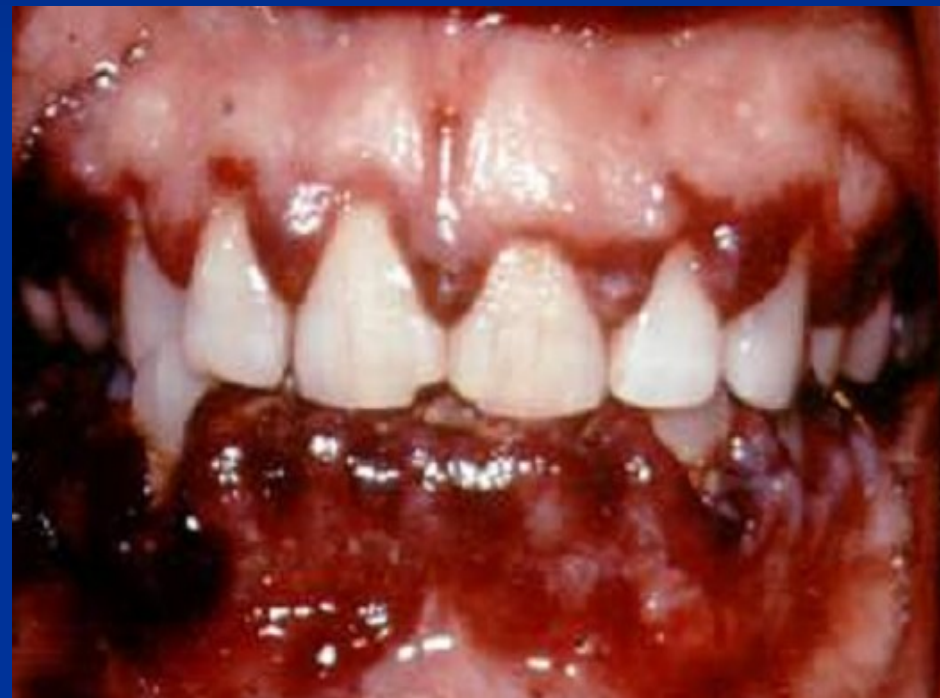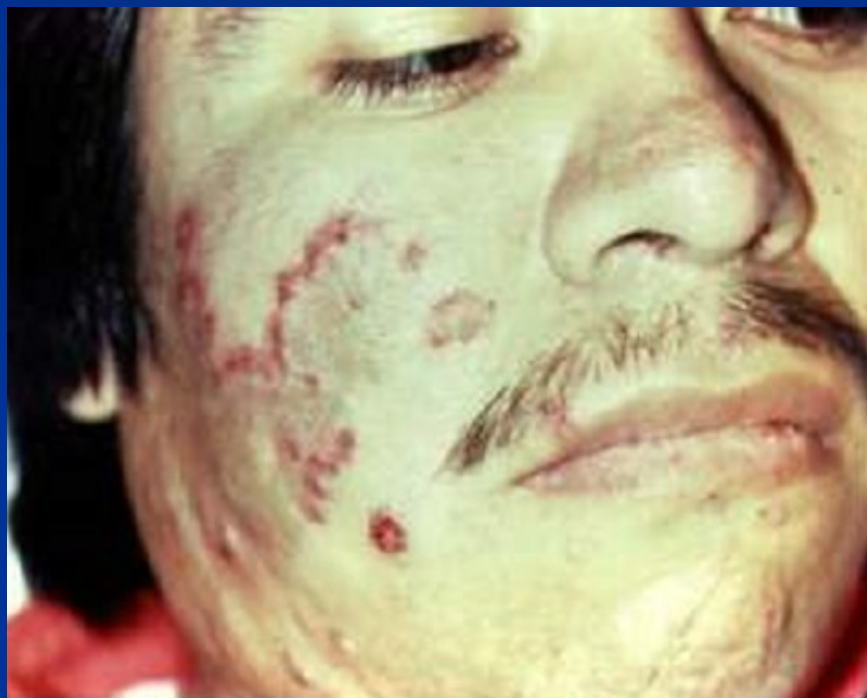- nadměrná sekrece PTH
- tvorba konkrementů – ledvinné kameny, metastatická kalcifikace
- kostní změny – ztenčení lamina dura okolo zubních kořenů, „hnědé“ kostní tumory vzhledu obrovskobuněčných granulomů čelistí (mnohojaderné elementy, hemosiderin)

Hematoonkologické choroby

- leukémie

- viz předchozí a následující přednáška

Gingivitis u leukémie



Autoimunitní choroby

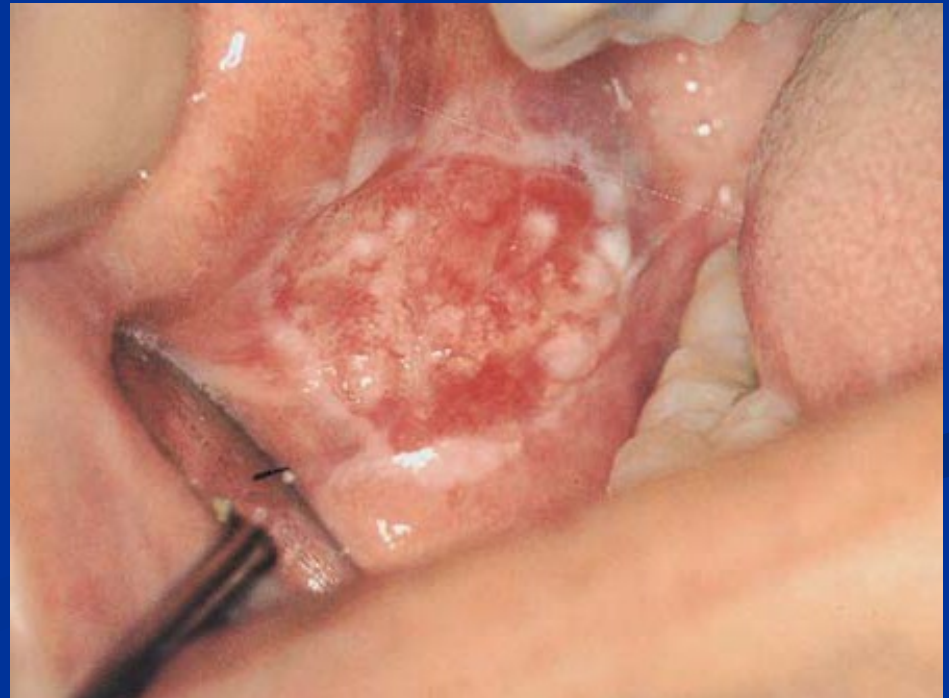- obě pohlaví, jakýkoliv věk, ale obecně častěji u žen středního věku
- možná přítomnost +/- specifických protilátek v krvi
- revmatoidní artritida (viz léze čelistí)
- Sjögrenův syndrom (slinné žlázy)
- lichen planus (stomatitidy a prekancerózy)
- systémový lupus erythematosus (stomatitidy a prekancerózy)
- IgG4 asociovaná systémová sklerozující choroba

Autoimunitní choroby

- **Systémový lupus erythematosus**
 - ~ 20% pacientů má orální symptomy
 - lichenoidní léze, ulcerace, cheilitis
- **Diskoidní (lokalizovaný) LE: Mukokutánní léze**

Diff. dg.

- erozivní lichen planus.
- kandidóza,
- alergická mukositis,
- erythema migrans,
- multifokální erytroplakie



DÚ při systémové terapii

- Orální mukozitida při chemoterapii
- Změny lokálního mikrobiomu + ↑ riziko mykotické superinfekce při antibiotické terapii
- ↑ riziko systémového šíření orální infekce
- Různé problémy u terapie HIV/AIDS
- Xerostomie (různé léky vč. antialergik)

Patologie jazyka

- Vrožené anomálie
- Získané anomálie tvaru a velikosti
- Povlak jazyka
- Glositidy
- Glosodynie
- Prekancerózy a nádory

Vrozené anomálie

celkově vzácné

- aglosie – chybění jazyka
- mikroglosie – nedostatečný vývin (+ jiné vady)
- makroglosie –
 - nadměrný/nesouměrný vývin (i u chromozomálních aberací – trisomie 21. chr.),
 - heterotopie jiných tkání (štítnice)
 - hamartomy (difuzní lymfangion)

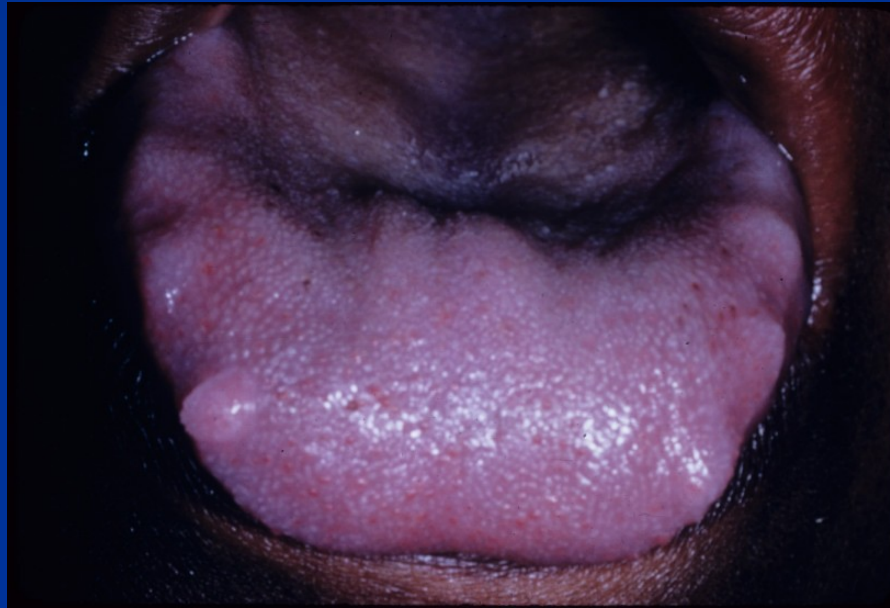Vrozené anomálie

- ankyloglosie – krátké linguální frenulum („uzdička“), snížená pohyblivost, nutný chirurgický zákrok

Vrozené anomálie

- *Lingua plicata (scrotalis)*
 - symetrické okrajové nerovnosti při hyperplazii svalových snopců
 - lze u makroglossie i při akromegalii
 - i jako součást Melkersson-Rosenthalova sy s granulomatozní cheilitidou a obrnou n. facialis –
?vrozená dispozice + atypická reakce na mikroorganismy
 - možný podíl reaktivní léze – tlak jazyka na zuby

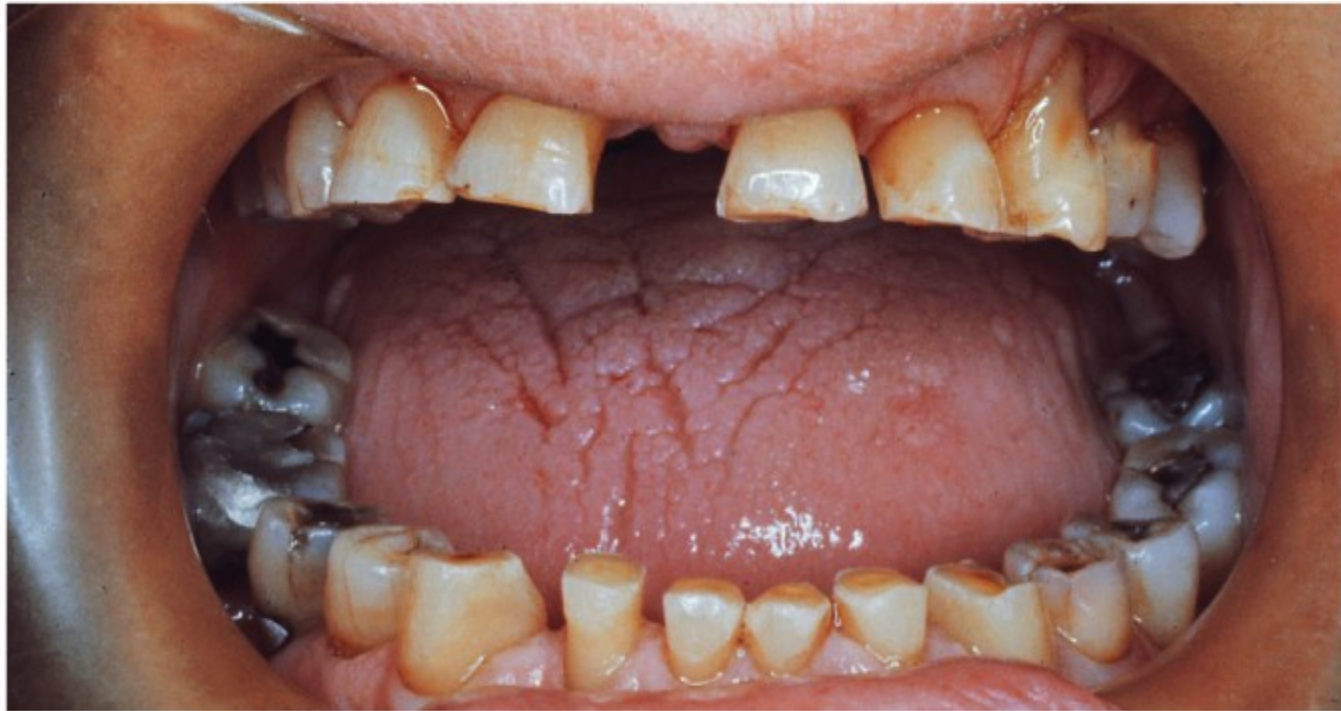Lingua plicata (scrotalis)



Lingua fissurata

- variace normy, neznámý původ
- karenční glossitis? chronické dlouhodobé trauma?
- hluboké fissury na dorzu jazyka, možná iritace zbytky potravy

Lingua fissurata

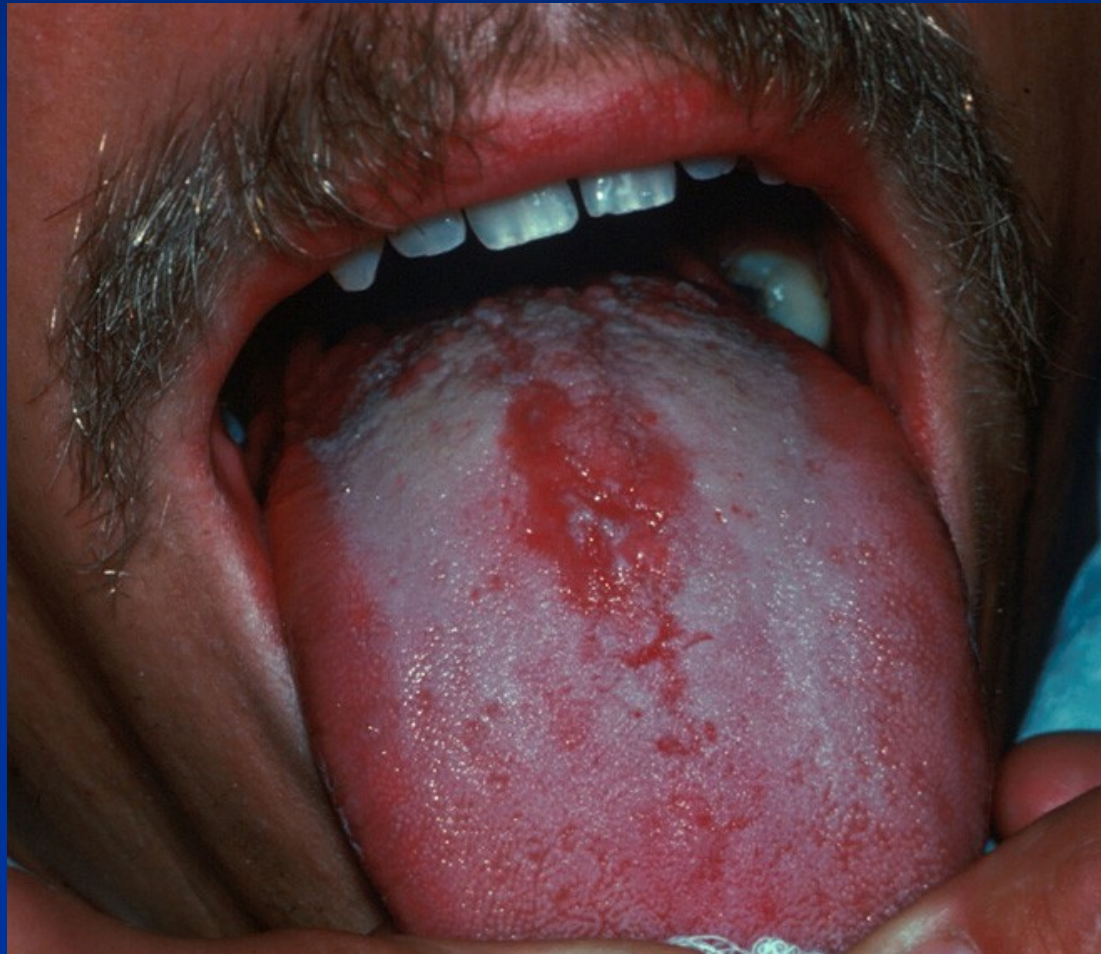

Copyright © 2003, Elsevier Science (USA). All rights reserved.

Glossitis rhomboides (rhombica) mediana

- absence filiformních papil v.s. poinfekční, kandidóza
- ve střední čáře na zadní části hřbetu jazyka
- ohraničený lesklý hladký červený úsek
- normálně asymtomatická léze
- sekundární změny (jiné infekce, hyperplazie epitelu)
- Dif. dg. neoplazie

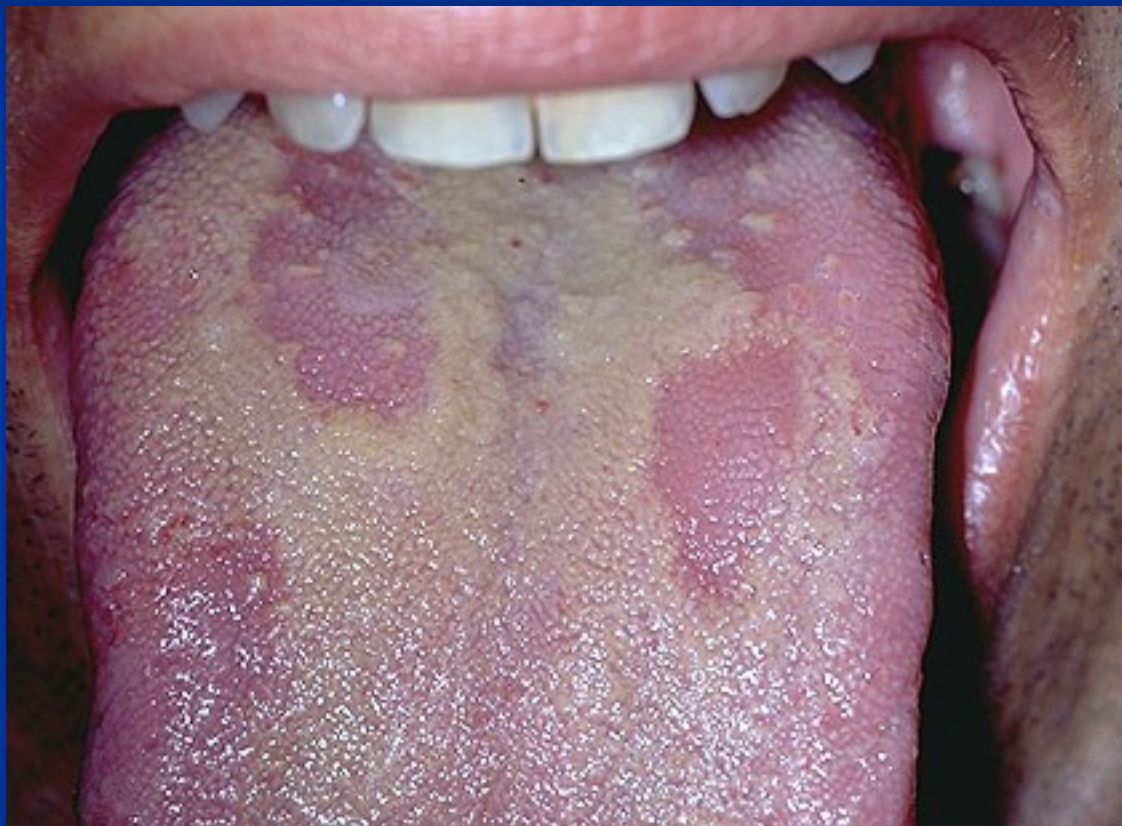Glossitis rhomboides (rhombica) mediana



Další anomálie

- **Lingua geographica / glossitis (erythema) migrans**
 - etiologie ?, familiární dispozice + aberantní reakce
 - častá, 1/5 populace alespoň 1 epizodu
 - nepravidelné měnící se ploché úseky absence filiformních papil v terénu bělavého hyperplastického dlaždicového epitelu
 - začátek v dětství, přetrvává celoživotně
 - glosodynne – bolestivá reakce na kyselá/pálivá jídla

Lingua geographica / glossitis migrans

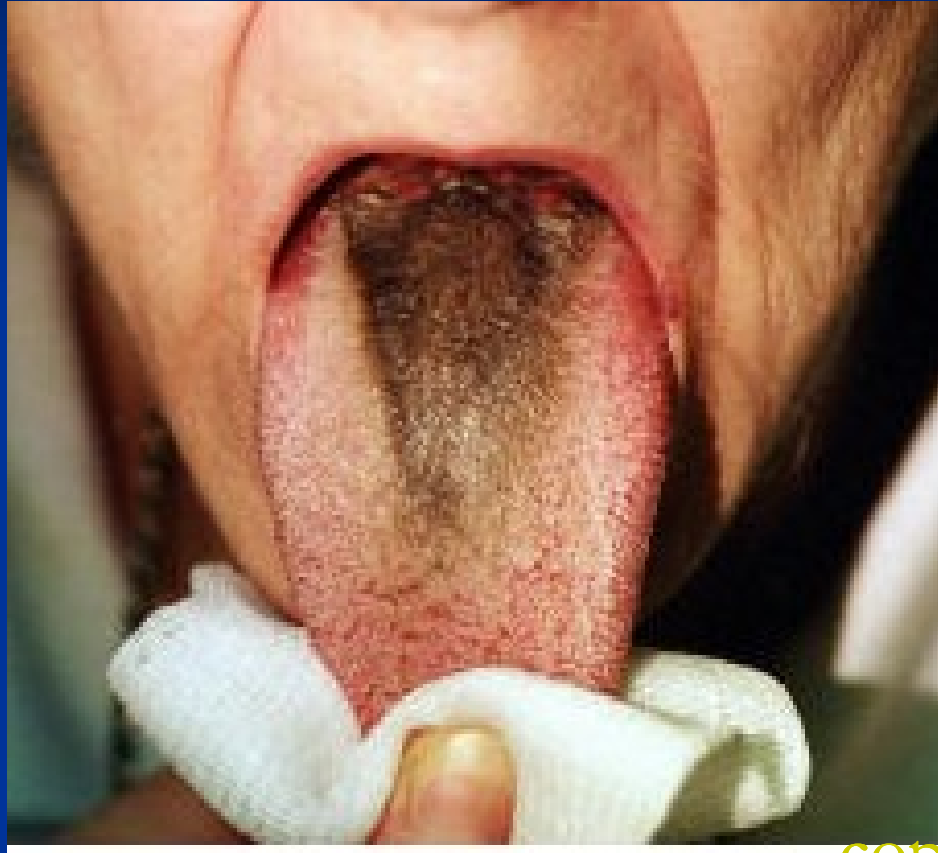

Patologický povlak jazyka

■ *Lingua villosa nigra*

- zmnožené/hyperplastické filiformní papily
- kuřáci, antibiotika, špatná ústní hygiena
- potencováno kandidózou
- sekundární zbarvení (potrava, nápoje, bakterie)

Lingua villosa nigra



copy

Patologický povlak jazyka

■ *Fuligo linguae*

- bělavý – hnědý povlak na dorzu jazyka
- u dehydratace, horečky, systémových chorob (urémie aj.)
- abnormální/chybějící deskvamace epitelu papil + mikroorganismy + zbytky potravy
- lze i s nasednutím kandidózy

Získané změny velikosti

- **Zmenšení** – nejčastěji po resekci
- **Zvětšení** – makroglosie
 - depozice cizorodého materiálu
 - amyloidóza: makroglosie až ve 20%, tuhý, špatně pohyblivý
 - myxedém u hypotyreózy (i vrozené)
 - jiné strádavé choroby
 - kongesce – městnání krve u srdeční insuficience
 - nadměrný růst
 - akromegalie: ↑somatotropin, zvětšení akrálních částí těla

Získané změny velikosti

- **nesymetrické: nádory!!!**
 - benigní vč. vaskulárních (hemangiom)
 - maligní vč. karcinomů z povrchového epitelu, slinných žláz;
mezenchymové nádory – sarkomy
maligní lymfomy
jiné
- viz další přednášky

Karenční glositidy

- u hypo/avitaminóz
 - viz výše
 - jazyk většinou vyhlazený, červený, lesklý
 - atrofie sliznice
 - možné sekundární změny

Glositidy v rámci jiných lézí DÚ

- Sjögrenův sy – sicca sy – atrofie sliznice
- bílé a pigmentované léze – viz předn. ZS
- infekční – viz předn. LS