

Odontogenní nádory

Markéta Hermanová

Odontogenní nádory

- Nádory dentálního původu
- Tvoří pouze 1 % nádorů dutiny ústní.
- Odontogenní nádory odvozeny od dentální lišty nebo jejich derivátů.
- Vznikají jak z ektodermální, tak z mezodermální části zubního zárodku nebo mohou obsahovat elementy obou zárodečných listů.

Klasifikace odontogenních nádorů

- Podle biologického chování

- Benigní
- Maligní

- Dle lokalizace

- Intraoseální
- Extraoseální

Klasifikace odontogenních nádorů

■ Histogenetická/histomorfologická klasifikace

■ Epitelové

- Bez odontogenního mesenchymu (epitelové)
- S odontogenním mesenchymem (smíšené)

■ Mezenchymové

■ Nejasné histogeneze

- melanotický neuroektodermální tumor dětského věku
- kongenitální gingivální nádor z granulárních buněk (epulis congenita)

Benigní epitelové odontogenní nádory

- **Bez odontogenního mesenchymu (epitelové)**

Ameloblastom

Skvamózní odontogenní nádor

Kalcifikující epiteliální nádor (Pindborgův)

Adenomatoidní odontogenní nádor

Keratinizující cystický odontogenní nádor

- **S odontogenním mesenchymem (smíšené)**

Ameloblastický fibrom a fibrodentinom

Ameloblastický fibrodontom

Odontoameloblastom

Kalcifikující odontogenní cysta = kalcifikující cystický odontogenní tumor +
dentinogenní ghost cell tumor

Komplexní odontom

Složený odontom

Benigní mesenchymální odontogenní nádory

■ Odontogenní fibrom

- benigní, vzácný, mandibula, maxila

■ Myxom

- benigní, recidivující, mandibula, maxila

■ Cementoblastom

- benigní, recidivující, spojení s kořenem zubu
- acelulární cementum-like materiál s neatypickými bb na povrchu, fibrovaskulární stroma

Maligní odontogenní nádory

■ Odontogenní karcinomy

Maligní ameloblastom/ameloblastický karcinom

Primární intraoseální karcinom (bez asociace se sliznicí DÚ!)

Světlobuněčný odontogenní karcinom

Maligní varianty jiných odontogenních epitelových nádorů

Maligní změny v odontogenních cystách

(metastázy do LU, plic, kostí,...)

■ Odontogenní sarkomy

Ameloblastický fibrosarkom

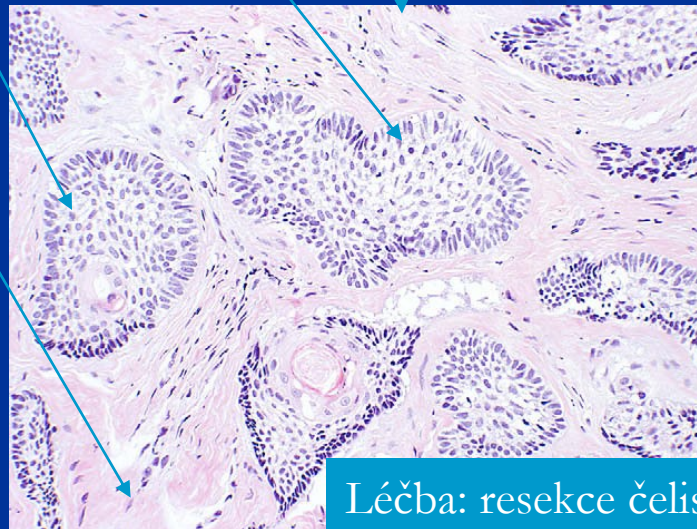
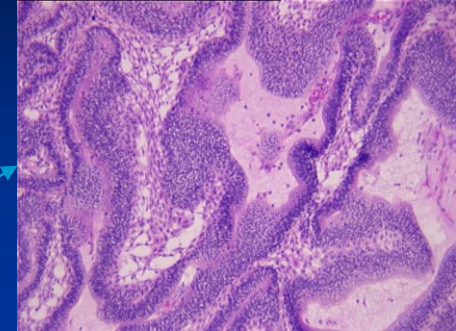
Ameloblastický fibro-odontosarkom

Ameloblastom (dříve adamantinom)

- Benigní, lokálně invazivní nádor, recidivy i po řadě let
- Subtypy:
 - Solidní/multicystický
 - Extraoseální/periferní (měkké tkáně nad mandibulou, starší pacienti)
 - Desmoplastický (přední maxila a mandibula)
 - Unicystický

Solidní multicystický ameloblastom

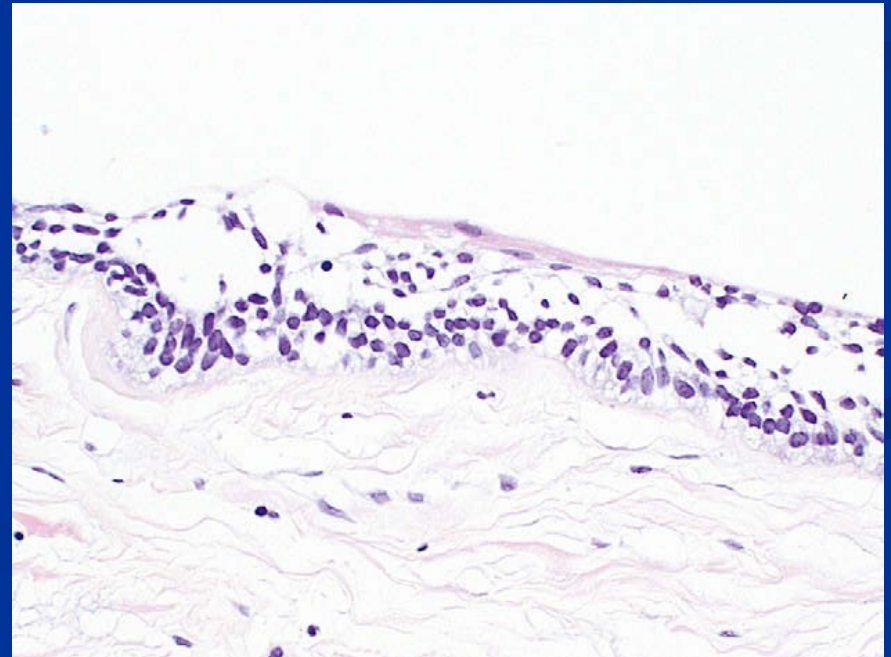
- 3.-5. decennium, úhel mandibuly (70 %) + zadní maxila
- Šíření trabekulární kosti čelisti, kortex intaktní
- Nejčastější histologické subtypy: folikulární a plexiformní
- *Varianty*: bazaloidní, granulární, akantomatózní, keratoakantomatózní
- Palisádující kolumnární/kuboidální buňky na periferii ostrůvků buněk (v.s. preameloblasty)
- Zralé fibrózní stroma, bez obsahu enamelu a dentinu



Léčba: resekce čelisti s negativními resekčními okraji

Unicystický ameloblastom

- V mladším věku
- Často asociace s neprořezaným zubem, makroskopicky imituje dentigerózní cystu
- Cystická léze vystlaná ameloblastomatózním epitelem, s palisádováním bazální vrstvy
- Luminální a murální varianty
- Luminální léčeny enukleací a kyretáží;
při murální infiltraci resekce



Ostatní benigní epitelové odontogenní nádory

■ Skvamózní odontogenní nádor

- benigní, lokálně agresivní, vzácný, v mandibule, M>Ž, 4. decenium
- hnízda dlaždicobuněčného epitelu ve fibrózním stromatu

■ Kalcifikující epiteliální odontogenní nádor (Pindborgův nádor)

- benigní, lokálně agresivní, 4. decennium, v mandibule (molárně a premolárně)
- plachty pleomorfních epitelových buněk, amyloid-like materiál, kalcifikace

■ Adenomatoidní odontogenní nádor

- benigní, hamartom?, 2.-3. decennium, přední část maxily, někdy u neprořezaného zubu
- solidní noduly a tubulární struktury + eosinofilní materiál, kalcifikace; léčba enukleací

■ Keratinizující odontogenní nádor = odontogenní keratocysta (WHO 2005 pravý tumor)

- benigní, lokálně agresivní
- úhel mandibuly (50 %), 60 % recidivuje; léčba enukleací?
- asociace s Gorlin-Goltzovým syndromem

Odontogenní keratocysty

- Bimodální věková distribuce – 2.-3. dekáda a 5. dekáda
- Málo symptomatická; minimálně expandující; může být objemná
- Unilokulární/multilokulární prosvětlení; může simulovat dentigerózní cystu
- Častěji v mandibule než v maxile, časté rekurence
- Může být mnohočetná; asociovaná se syndromem névoidních basaliomů (névoidní BCC)

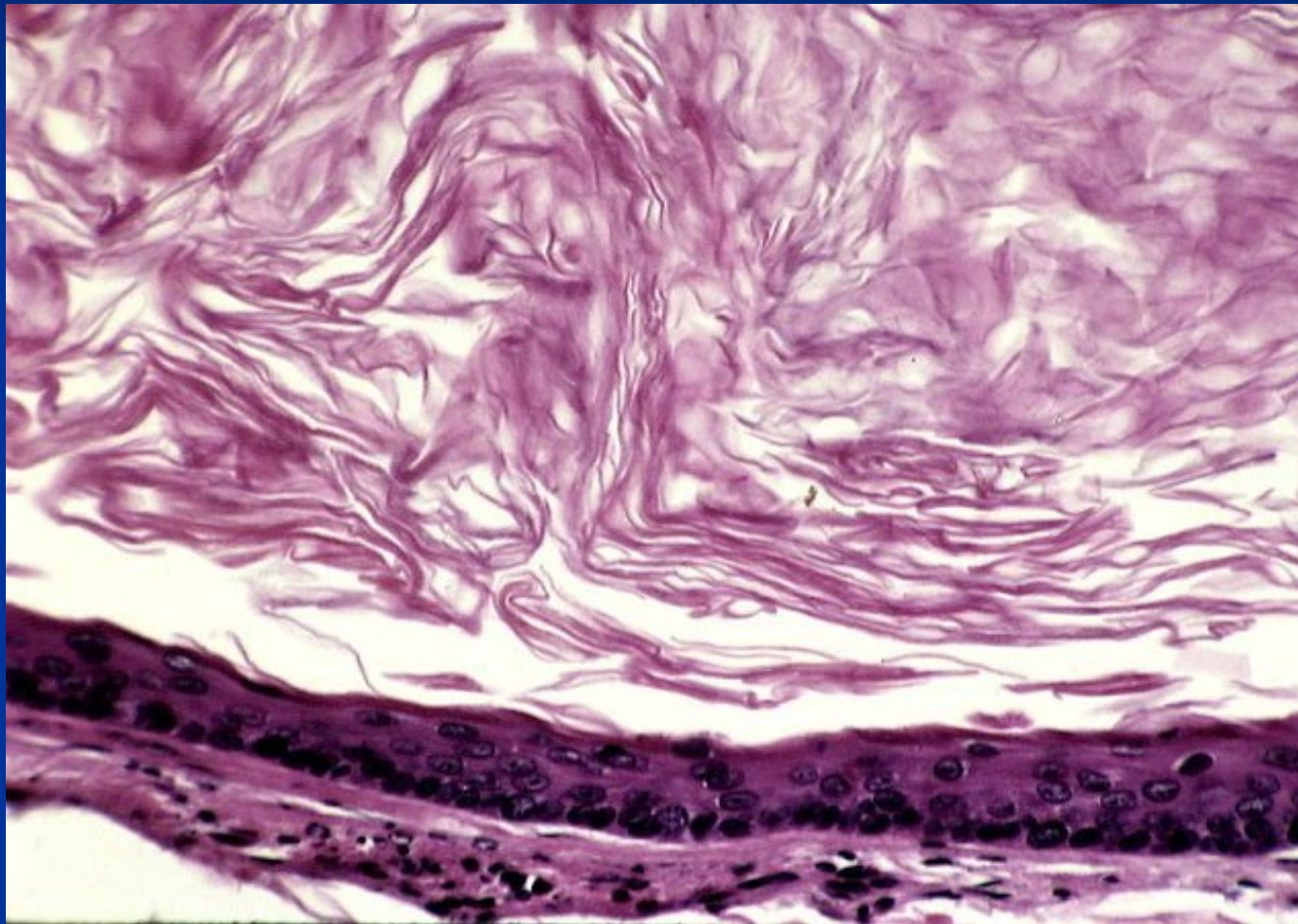
Syndrom névoidních basaliomů – basocelulárních karcinomů (Gorlin-Goltzův syndrom)

- AD
- mnohočetné névoidní BCC + mnohočetné odontogenní keratocysty + skeletální abnormality (abnormality žeber, deformity obratlů, polydaktylie, rozštěpy rtu a patra) + kalcifikovaný falx cerebri + mozkové tumory
- Mutace v tumor supresorovém genu gene PTCH (9q)
- Mutace v tumor supresorovém genu gene PTCH ovlivňuje funkci *Hedgehog* signální dráhy
- *Hedgehog* signální dráha řídí transkripci genů v průběhu embryonálního vývoje a růstu v řadě tkání a orgánů

Odontogenní keratocysty

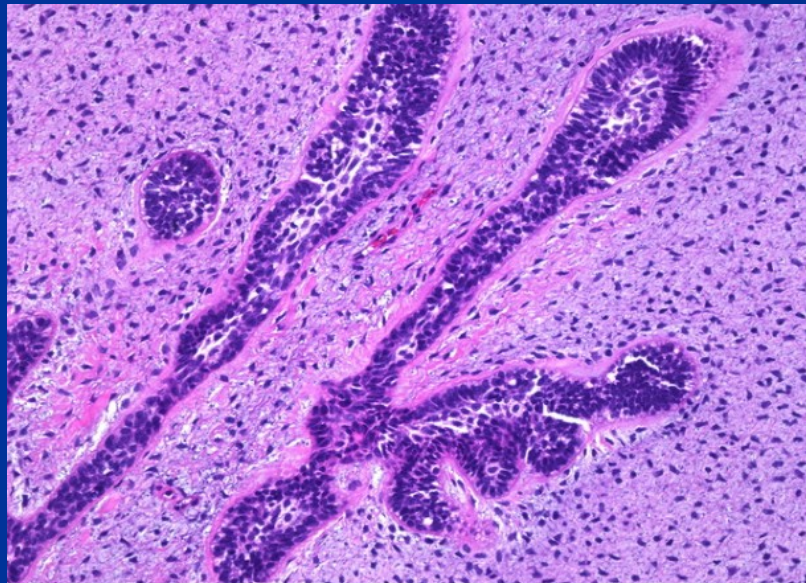
- **Tenká stěna**
- **Lemována nízce vrstevnatým parakeratinizujícím dlaždicovým epitelem**
- **Palisádující bazální epitelie**
- **Satelitní cysty v kapsule**
- **Tendence k rekurenci/obtížné kompletní chirurgické odstranění**
 - Tenká kapsula s rizikem ruptury
 - Provazcovité výběžky epitelu zdrojem recidivy
 - Satelitní cysty v kapsule
- **Růst keratocyst**
 - Oblasti aktivního růstu ve stěně, jejich extenze
 - Produkce faktorů zodpovědných za resorpci kosti

Odontogenní keratocysta



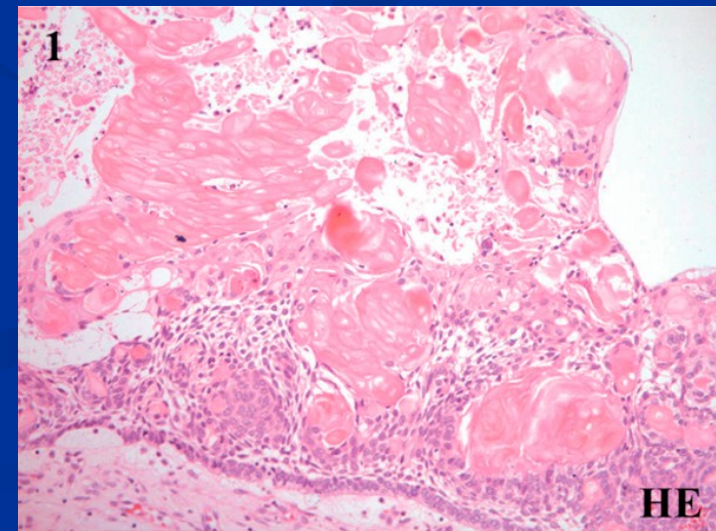
Ameloblastický fibrom, fibrodentinom, fibro-odontom

- Benigní nádory, fibroodontom v.s. hamartom
- Dobře ohraničené, výskyt v 1.-2. deceniu, zadní mandibula
- Odontogenní epitel + buněčnou mesenchymální tkání
- Fibrodentinom obsahuje dentin, fibroodontom sklovinu a dentin
- Dif. dg. odlišení od ameloblastomu, odlišná léčba (kyretáž)!



Kalcifikující odontogenní cysta (Gorlinova cysta) =kalcifikující cystický odontogenní tumor

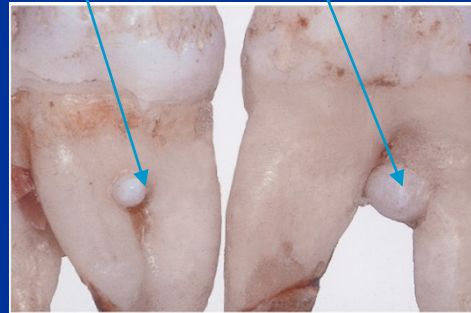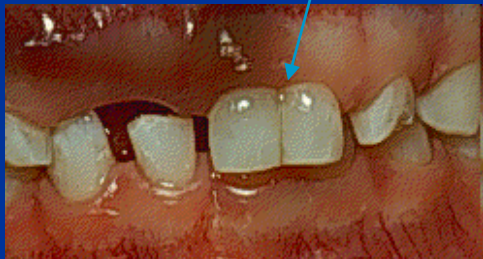
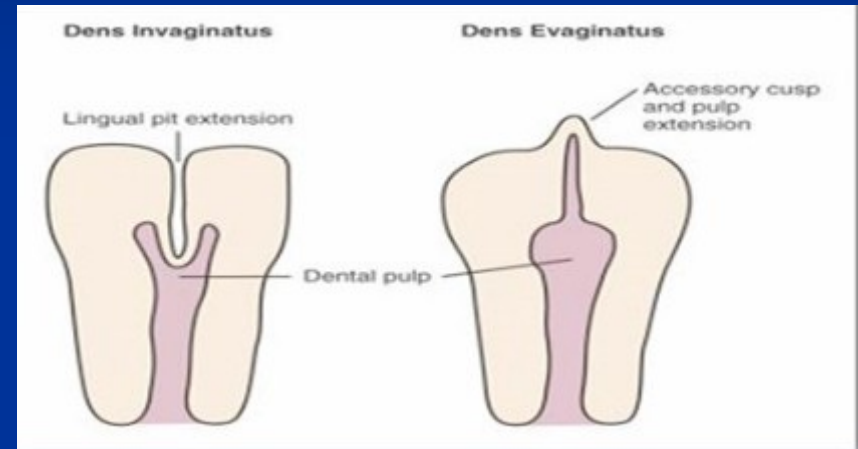
- WHO 2005 pravý tumor
- Bez věkové predilekce
- Přední mandibula, maxila, gingiva
- Cysta vystlaná ameloblastickým epitelem, „ghost cells“ → kalcifikace, dentin v epitelu či ve stěně
- Recidivující, někdy asociace s ameloblastomem
- Léčba: enukleace



Odontomy

(pravé nádory?, hamartomy, vývojové anomálie?)

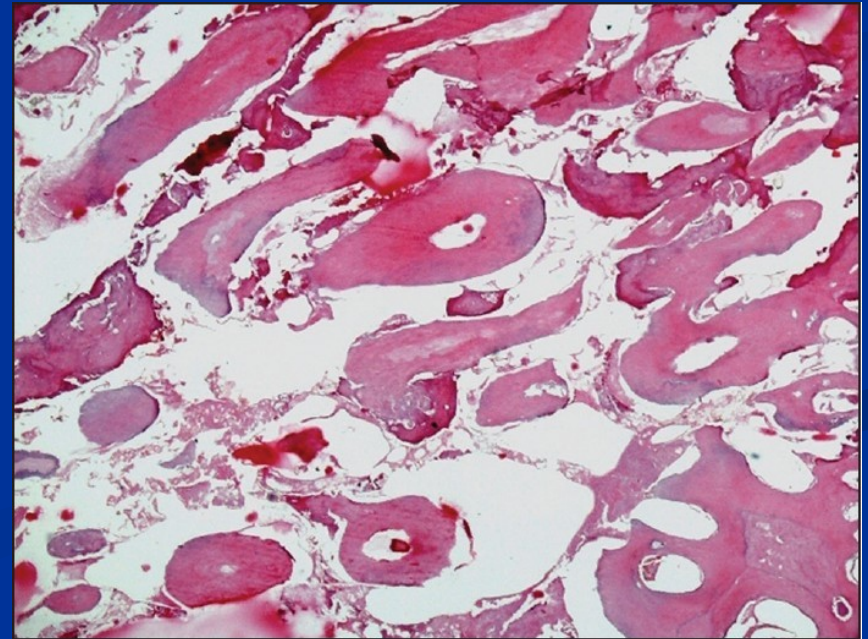
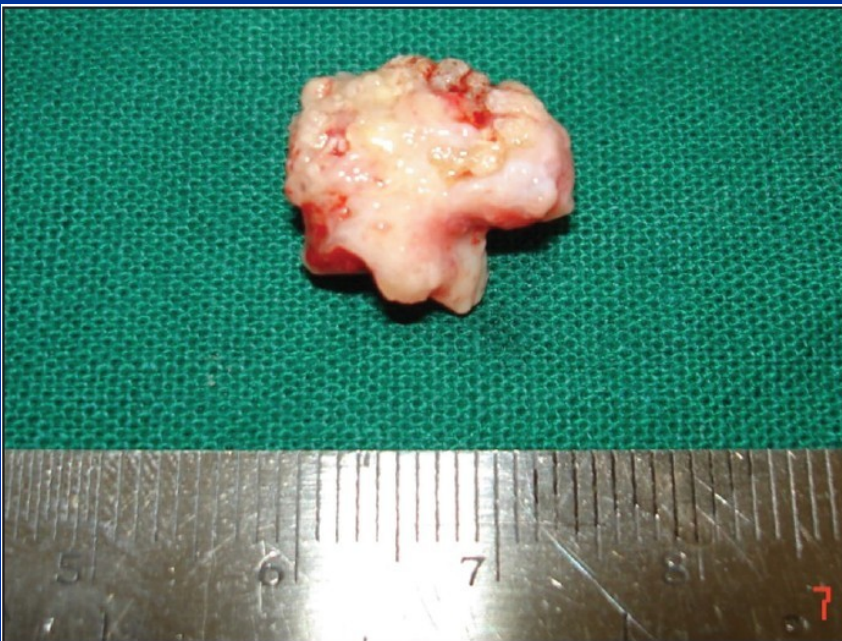- Invaginovaný (dens-in-dente, dens invaginatus)
- Evaginovaný (dens evaginatus)
- Enamelové perly/enamelomy
- „Double tooth“ (geminace, fúze)



- Komplexní odontom
- Složený odontom

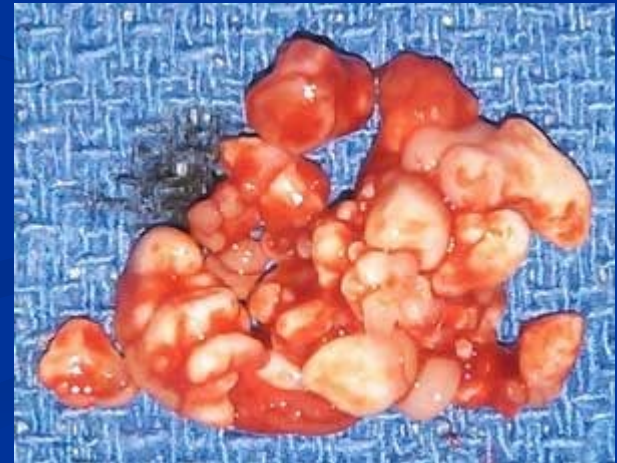Komplexní odontom

- Vývojová anomálie tvořená neuspořádanými zubními tkáněmi
- 2.-3. dekáda, oblast mandibulárních molárů



Složený odontom

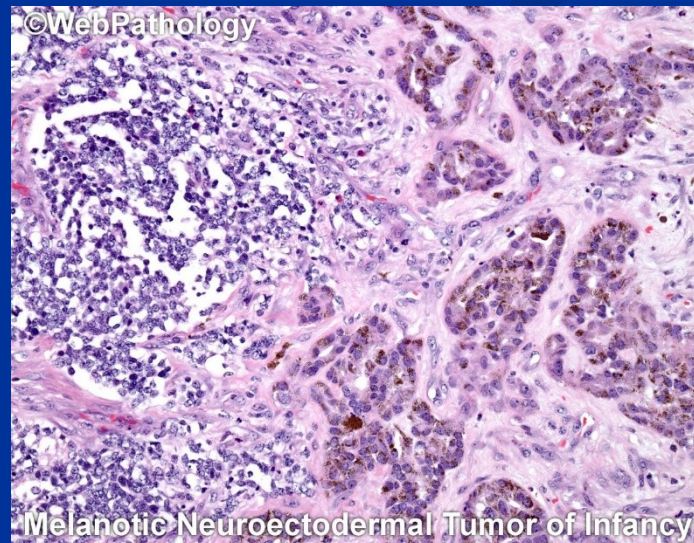
- 1.-2. decennium; přední maxila dominantně
- Vývojové léze – akumulace dentiklů oddělených kostěnými septy; často překrývá korunku neprořezaného zubu
- Dentikly obsahující enamel, dentin, cement, pulpu v normálních anatomických poměrech
- Jednotlivé dentikly identifikovatelná na rtg



Melanotický neuroektodermální tumor dětského věku

Synonyma: melanotický progonom, retinal anlage tumor,...

- Extrémně vzácný
- Nádor dětského věku, 80 % < 6. měsíc, 95 % do 1 roku věku
- Ž:M: 2:1
- maxila > mandibula > lebka
- Rychle rostoucí pigmentovaná masa
- Lokálně recidivující, metastazující (7 %): LU, játra, kosti

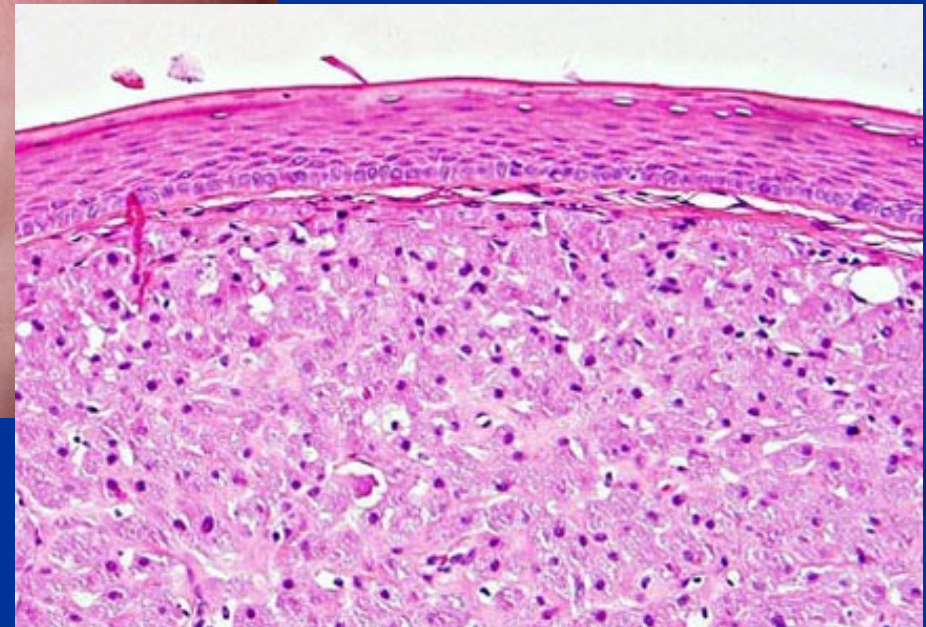
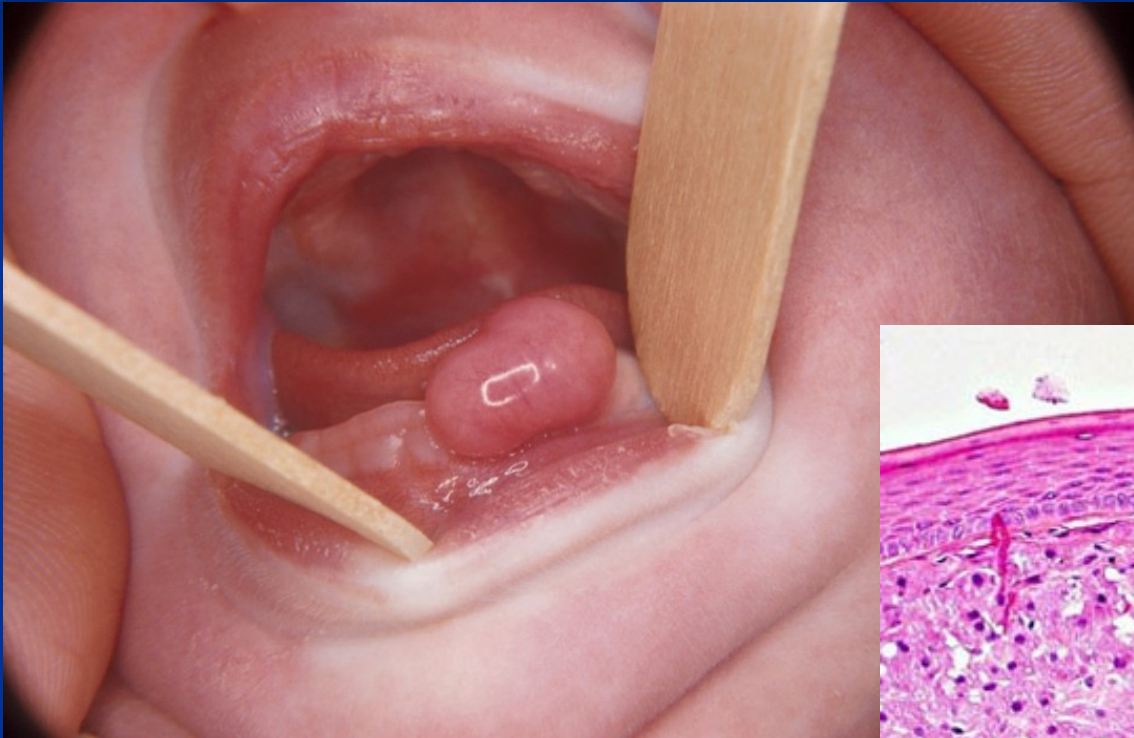


Epulis congenita novorozenců

– kongenitální gingivální nádor z granulárních buněk:

- Samostatná s klasickými epulidami nesouvisející jednotka
- Oblast horních řezáků, F>M
- Akumulace granulárních buněk, dlaždicový epitel
- Benigní léze, etiologicky nejasná
(reaktivní?, ...neoplastické???, bez vztahu k nádoru z granulárních buněk jazyka)

Epulis congenita novorozenců – kongenitální gingivální nádor z granulárních buněk



Take home message

- Odontogenní nádory jsou vzácné, ale vyskytují se
- NEJEN ameloblastom
- Často jsou benigní x lokálně agresivní
- Nespoléhat jen na rtg, každá léze včetně cysty musí být histopatologicky vyšetřena!
- Sekundární zánět může zastřít některé znaky

