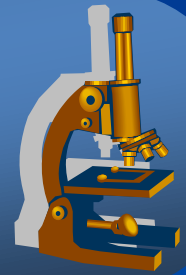


5. praktikum z obecné patologie



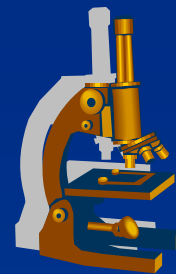
Nádory II (hematoonkologie).
Patologie LU.

Náplň praktika

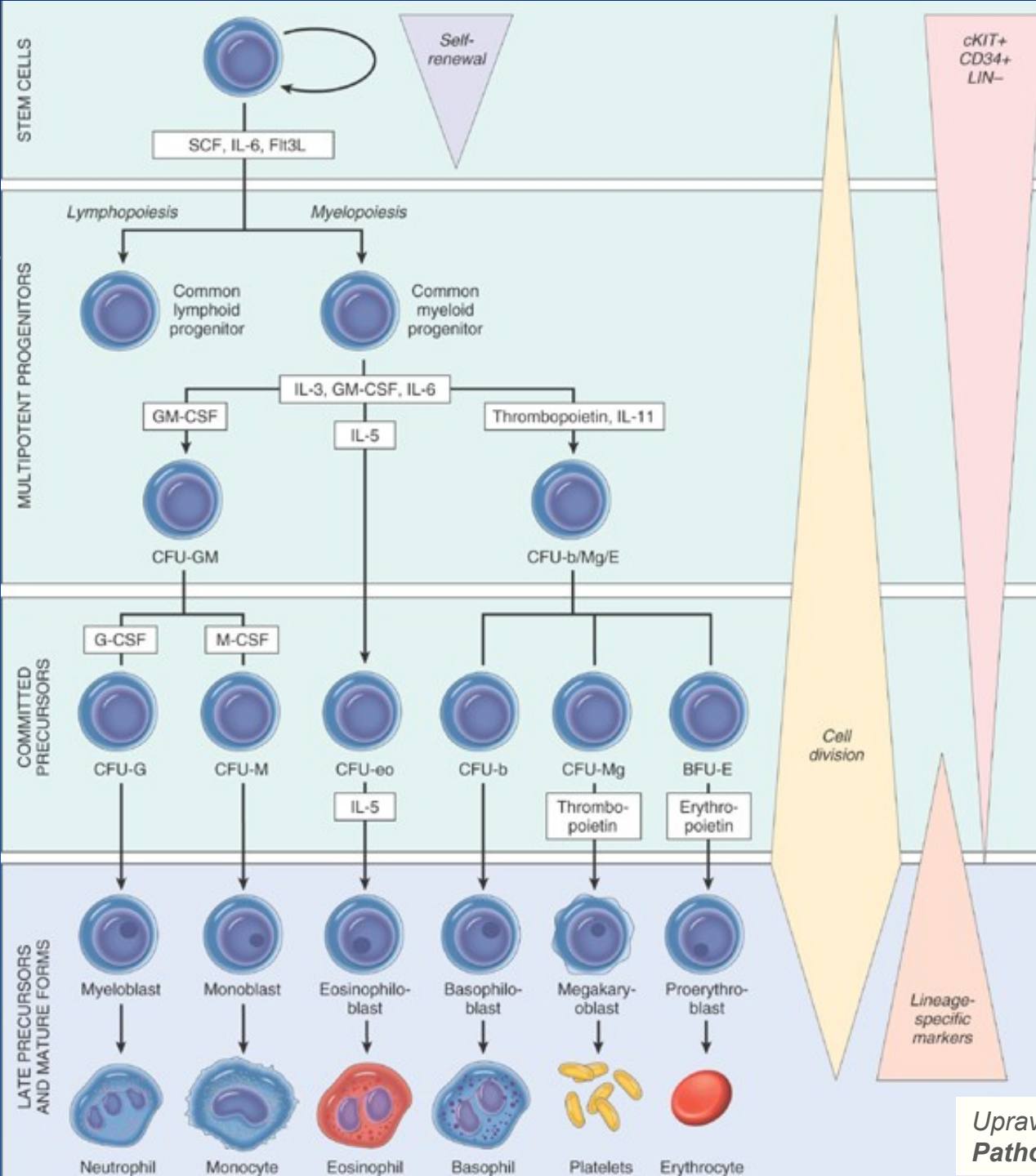


- Hematopoéza
- Nádory myeloidní řady
- Nádory lymfoidní řady
 - *NHL*
 - *HL*
- Reaktivní změny LU

Hematopoéza



- vychází z **hematopoetické kmenové buňky**
- **HSCs (*Hematopoietic Stem Cells*) jsou pluripotentní, mají schopnost sebeobnovy**
 - ⇒ *důsledku asymetrického dělení vznikají:*
 - **fenotypicky identické bb. – tj. HSCs**
 - **fenotypicky odlišné bb. – tj. multipotentní bb. (progenitorové bb. myeloidní řady nebo progenitorové bb. lymfoidní řady)**
 - z HSC vznikají všechny bb. hematopoézy
 - *hematopoéza regulována pomocí růstových faktorů (RF)*
 - *receptory pro RF jsou exprimovány během vývoje a diferenciace krevních buněk*



Hematopoetické kmenové bb:

- v KD zcela oj (<0,1%); dělí se minimálně, schopny sebeobnovy, morfologicky připomínají ly

Progenitorové bb:

- v KD zcela oj (<0,1%); dělí se minimálně, schopny sebeobnovy???, morfologicky připomínají ly

Progenitorové bb:

- dělí se intenzivně, morfologicky připomínají ly

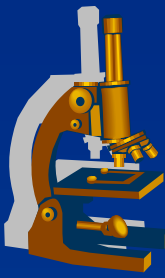
Prekurzorové bb:

- dělí se intenzivně, morfologicky připomínají ly/zralejší elementy

Pozdní prekurzorové a zralé bb.:

- morfologicky diferencované

Hematoonkologické choroby



- **Leukémie (hemoblastózy)**

- *nádorové bb. difúzně infiltrují KD, následně v různé míře leukemizují (do periferní krve)*
- *infiltrace periferních orgánů (jater, sleziny, LU, mozkových plen, gonád...)*

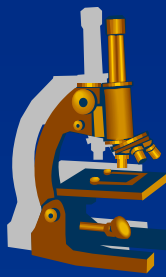
- **Lymfomy (hemoblastomy)**

- *neoplastické bb. tvoří nádorovou masu (nejčastěji v LU, ale i extranodálně)*

! lymfomy se ale mohou projevit i leukemickými infiltráty a naopak leukémie solidními tumory (např. měkkých tkání)

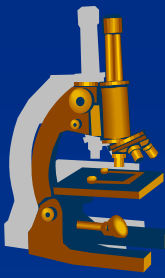
⇒ **jedná se tedy o tutéž jednotku s variabilní klinickou prezentací**

Hematoonkologické choroby

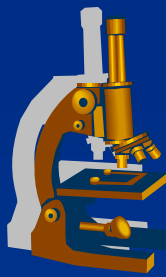


- **Myeloidní neoplázie**
 - *z kmenových bb., které jsou normálně zdrojem formovaných krevních elementů (granulocytů, ery, destiček)*
 - *3 kategorie:*
 - Akutní myeloidní leukémie
 - Chronické myeloproliferativní choroby
 - Myelodysplastický syndrom
- **Lymfoidní neoplázie**
 - *2 kategorie*
 - Non-hodgkinské lymfomy (vč. lymfocytární leukémie a dyskrázie plazmatických buněk)
 - Hodgkinův lymfom
- **Histiocytární neoplázie**

Etiopatogeneze leukémií, lymfomů



- ???
- **hereditární syndromy**
 - *syndromy s vrozenou genetickou instabilitou (Bloomův sy, ataxia teleangiectasia...), Downův sy, NF typ I...*
- **onkogenní viry**
 - *HTLV-1, EBV, HSV-8*
- **chronická stimulace imunitního systému**
 - *Helicobacter pylori, gluten-senzitivní enteropatie (celiakie)*
- **iatrogenní příčiny**
 - *radioterapie, chemoterapie*
- **kouření**



NÁDORY MYELOIDNÍ ŘADY

***Vychází z HSCs → monoklonální proliferace
nádorových buněk nahradí normální buňky KD***

× Hematopoéza

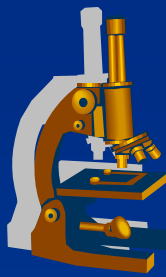
• **Nádory myeloidní řady**

• Nádory lymfoidní řady

⇒ NHL

⇒ HL

• **Reaktivní lymfadenopatie**



1. **Myelodysplastický syndrom (*MDS*)**
2. **Akutní myeloidní leukémie (*AML*)**
3. **Myeloproliferativní onemocnění**

× Hematopoéza

• **Nádory myeloidní řady**

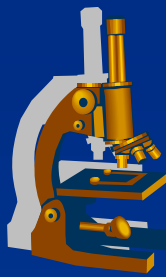
• Nádory lymfoidní řady

⇒ *NHL*

⇒ *HL*

• **Reaktivní lymfadenopatie**

MDS



- **skupina chorob charakterizovaná defektní maturací myeloidních progenitorových bb.**
- ***KD: hypercelulární / normocelulární***
- ***periferní krev: cytopenie 1 / více řad***
- ***riziko transformace do AML***
 - abnormální klon kmenové bb. je geneticky nestabilní → přídatné mutace → AML
- **u starších pacientů**
 - většinou náhodný nález (únava, infekce, krvácivost...)
 - incidence 1-2/100 000 (u starých lidí cca 40/100 000!)

× Hematopoéza

• **Nádory myeloidní řady**

• Nádory lymfoidní řady

⇒ NHL

⇒ HL

• **Reaktivní lymfadenopatie**

MDS



- **WHO klasifikace (netřeba aktivně vědět)**
 - ⇒ *Refrakterní anémie (RA)*
 - ⇒ *RA s ringsideroblasty*
 - ⇒ *RA s dysplázií více řad*
 - ⇒ *RA s excesem blastů 1, 2*
 - ⇒ *MDS neklasifikovatelný*
 - ⇒ *MDS s delecí 5q*
- **exitus v důsledku selhání KD či transformace do AML**
- **tp.: alogenní transplantace KD**

× Hematopoéza

• **Nádory myeloidní řady**

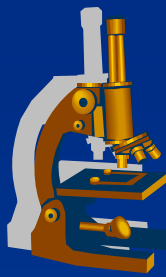
• Nádory lymfoidní řady

⇒ *NHL*

⇒ *HL*

• **Reaktivní lymfadenopatie**

AML



- **ztráta schopnosti diferenciaci HSC či myeloidní progenitorové b.**
- **KD zaplavena nádorovými blasty, které vyplavovány do periferní krve**
- **hiatus leucemicus**
- **leukemické infiltráty v KD, játrech, slezině, LU...**
- **vzácně se AML projeví jako solidní tumor (granulocytární sarkom)**
- **v kterékoli věkové kategorii, častěji u dospělých**
 - *anémie (únava, bledost)*
 - *trombocytopenie (krváčivost)*
 - *leukopenie (bakteriální infekce, záněty v DÚ)*
- **obecně velmi špatná prognóza !**

× Hematopoéza

• **Nádory myeloidní řady**

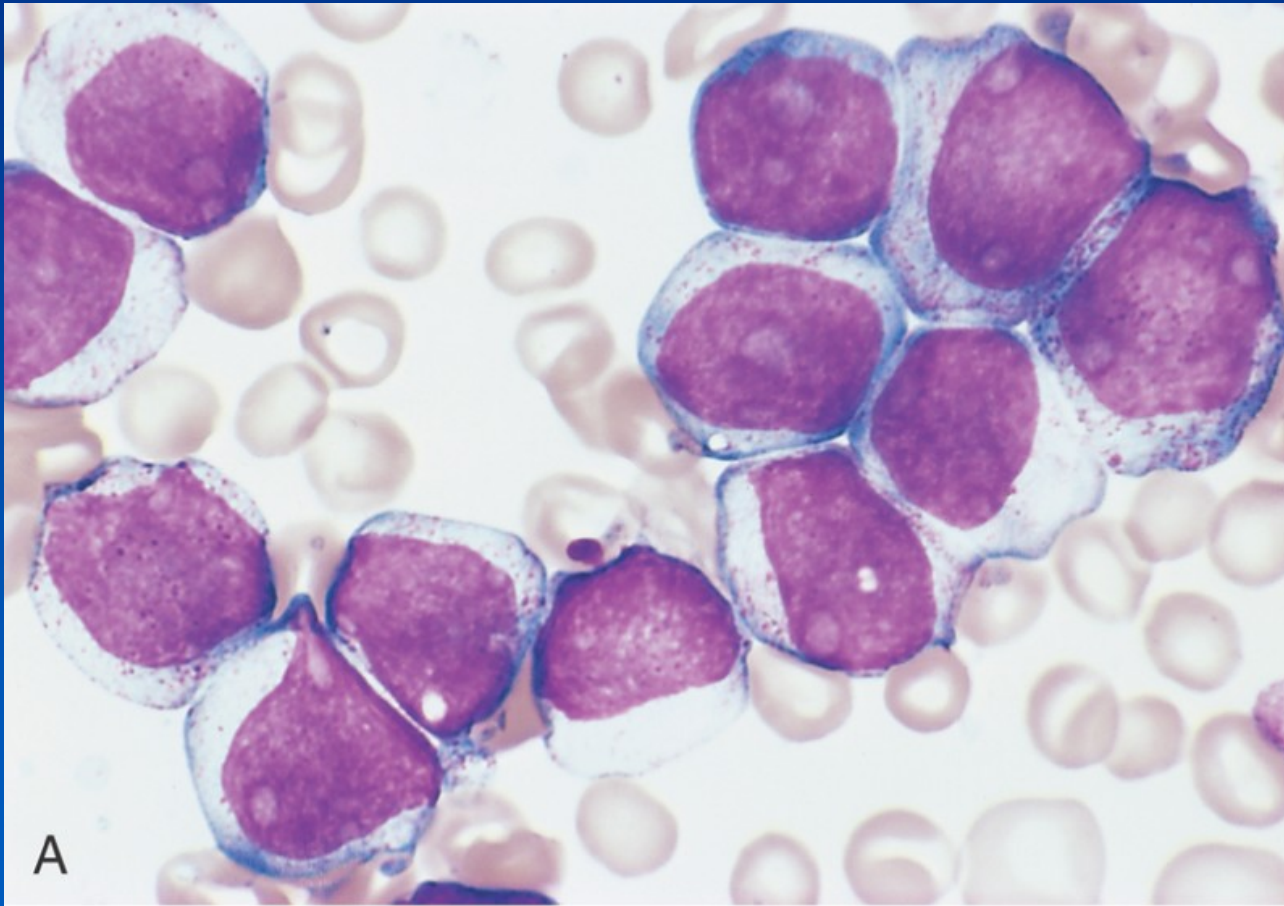
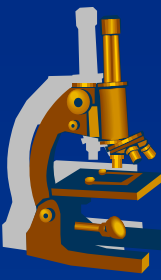
• Nádory lymfoidní řady

⇒ NHL

⇒ HL

• **Reaktivní lymfadenopatie**

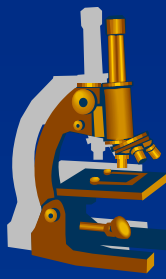
AML



A

Kumar et al: Robbins & Cotran Pathologic Basis of Disease, 8th Edition.
Copyright © 2009 by Saunders, an imprint of Elsevier, Inc. All rights reserved.

Myeloproliferativní choroby



- **nádorové myeloidní progenitory si udržují schopnost terminální diferenciaci při dysregulované / zvýšené proliferaci**
- **v periferní krvi** zmnožena 1 / více řad formovaných elementů (granulocytů, ery, destiček)
- **nádorové buňky osídlují také sekundární hematopoetické orgány (slezinu, játra, LU)**
 - *hepatosplenomegalie, lymfadenopatie, extramedulární hematopoéza*
- **chronicky probíhající choroby dospělého věku**
 - často dochází k postupné fibróze KD
 - mnohdy hrozí progrese do AML

× Hematopoéza

• **Nádory myeloidní řady**

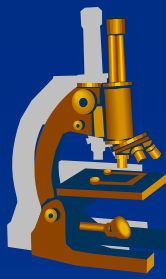
• Nádory lymfoidní řady

⇒ NHL

⇒ HL

• **Reaktivní lymfadenopatie**

Myeloproliferativní choroby



- v důsledku genetických alterací je v nádorových bb. **zvýšená tyrozinkinázová aktivita** (= získaná genetická porucha) ⇒ **tp.**
- **tp.:**
 - nízké dávky CHT (zpomalující progresi)
 - inhibitory tyrosinkináz (viz. dále u CML)
 - venepunkce (u PV)
 - alogenní transplantace KD

× Hematopoéza

• **Nádory myeloidní řady**

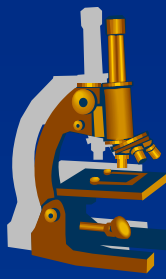
• Nádory lymfoidní řady

⇒ *NHL*

⇒ *HL*

• **Reaktivní lymfadenopatie**

Myeloproliferativní choroby

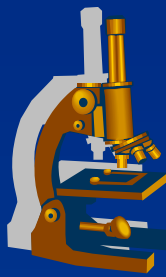


1. *Chronická myeloidní leukémie*
2. *Esenciální trombocytémie*
3. *Polycythaemia vera (rubra)*
4. *Chronická idiopatická myelofibróza*
5. *Chronická neutrofilní leukémie*
6. *Chronická eozinofilní leukémie*
7. *Chronická myeloproliferativní choroba, neklasifikovatelná*

× Hematopoéza

- **Nádory myeloidní řady**
- Nádory lymfoidní řady
 - ⇒ NHL
 - ⇒ HL
- Reaktivní lymfadenopatie

CML



- získaná genetická abnormalita:
 - v důsledku reciproční translokace **t(9;22)** vzniká na 22. chromozomu **BCR-ABL** fúzní gen = **Philadelphský chromozom**
 - *chimérický protein BCR-ABL je tyrozinkináza*
- CML vzniká z pluripotentní kmenové b.
- klinické příznaky:
 - *pomalá progrese (únava, slabost, hubnutí)*
 - *fáze akcelerace*
 - *blastický zvrát (~ AML)*
- tp.:
 - ⇒ Imatinib mesylát (inhibitor BCR-ABL tyrozinkinázy)
 - ⇒ alogenní transplantace KD

× Hematopoéza

• **Nádory myeloidní řady**

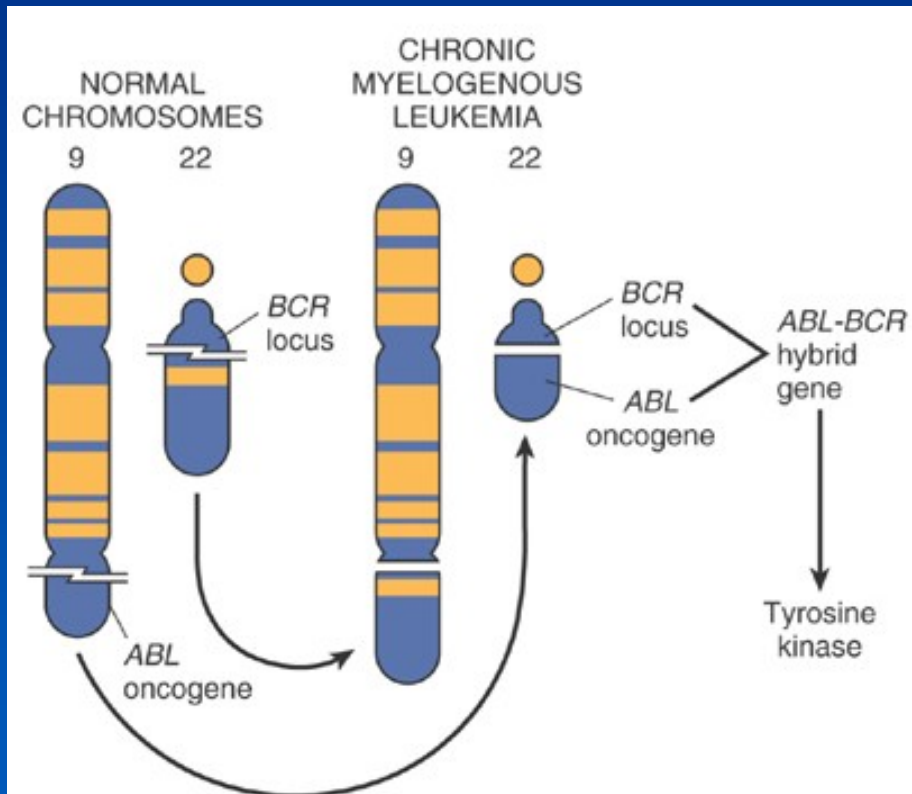
• Nádory lymfoidní řady

⇒ NHL

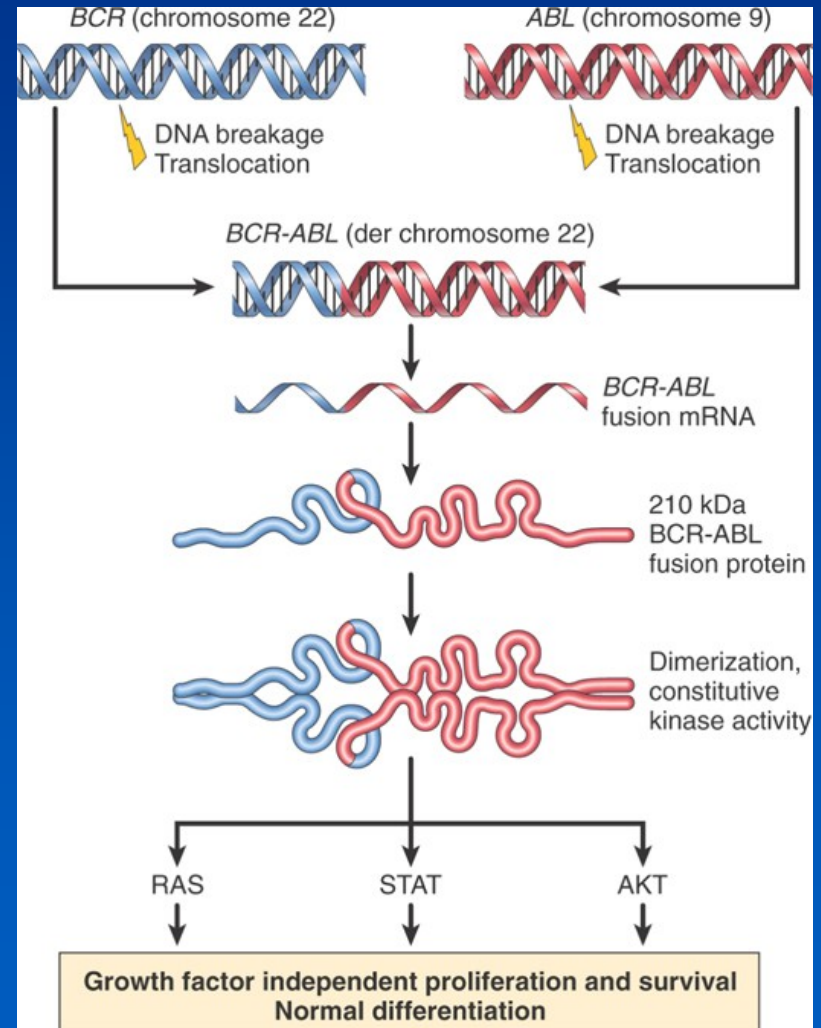
⇒ HL

• **Reaktivní lymfadenopatie**

Philadelphský chromozom → tyrozinkinázová aktivita (2. posel) → proliferace



Kumar et al: Robbins & Cotran Pathologic Basis of Disease, 8th Edition.
Copyright © 2009 by Saunders, an imprint of Elsevier, Inc. All rights reserved.



Kumar et al: Robbins & Cotran Pathologic Basis of Disease, 8th Edition.
Copyright © 2009 by Saunders, an imprint of Elsevier, Inc. All rights reserved.

CML



- **starší dospělí** (nejvíce ve 4. – 5. dekádě)
- **hypercelulární KD**
 - *hyperplázie granulocytárních a megakaryocytárních prekurzorů*
- **masivní leukocytóza**
 - *cirkulující bb. jsou převážně neutrofily, metamyelocyty a myelocyty, myeloblastů je <5 %*
- **extrémní splenomegalie** (slezina až 20 kg!)
- **extramedulární hematopoéza**
- **v játrech** jsou infiltráty **intralobulárně** (v dilatovaných sinusech)

× Hematopoéza

• **Nádory myeloidní řady**

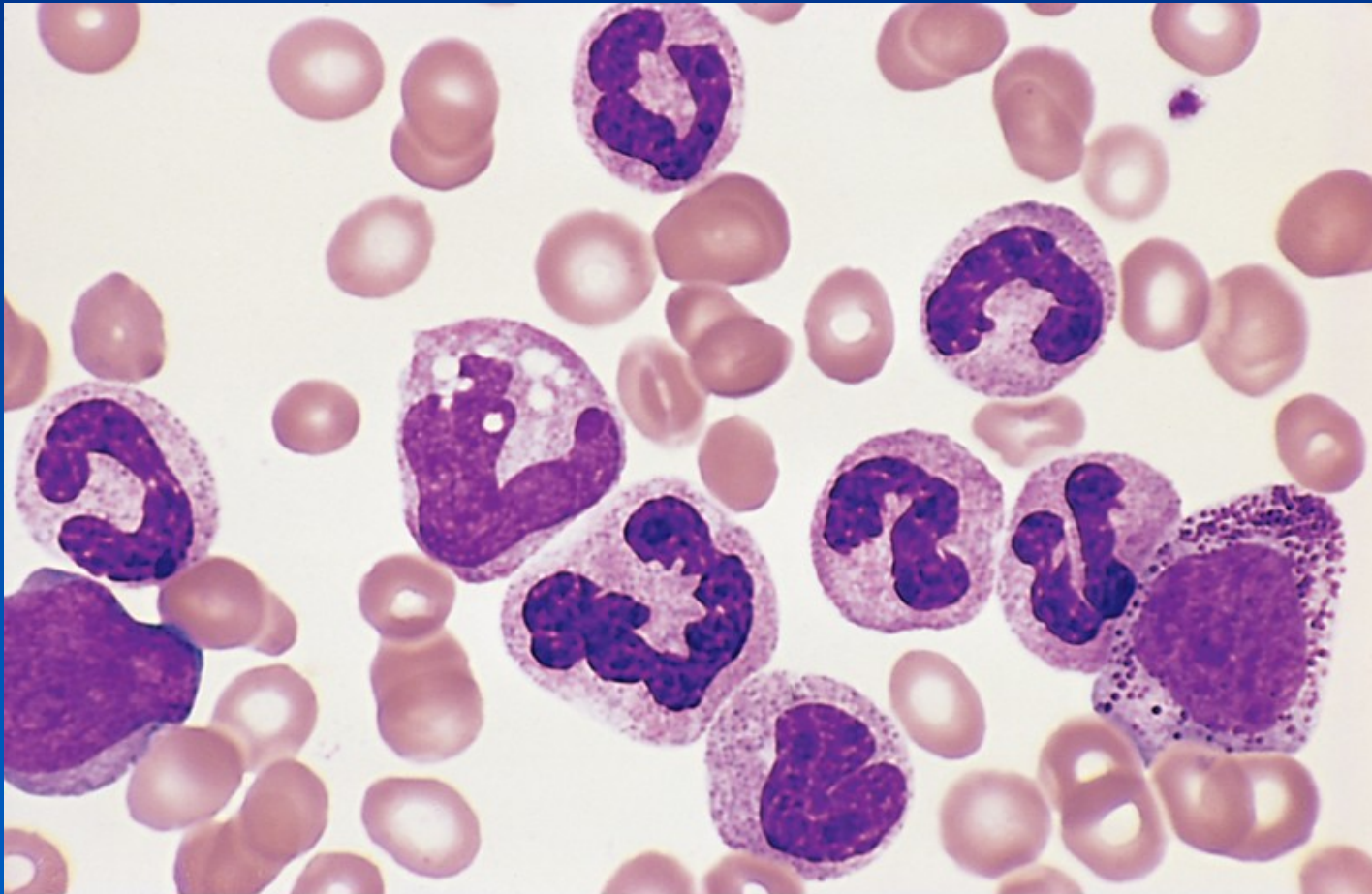
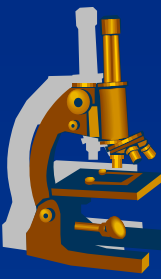
• Nádory lymfoidní řady

⇒ NHL

⇒ HL

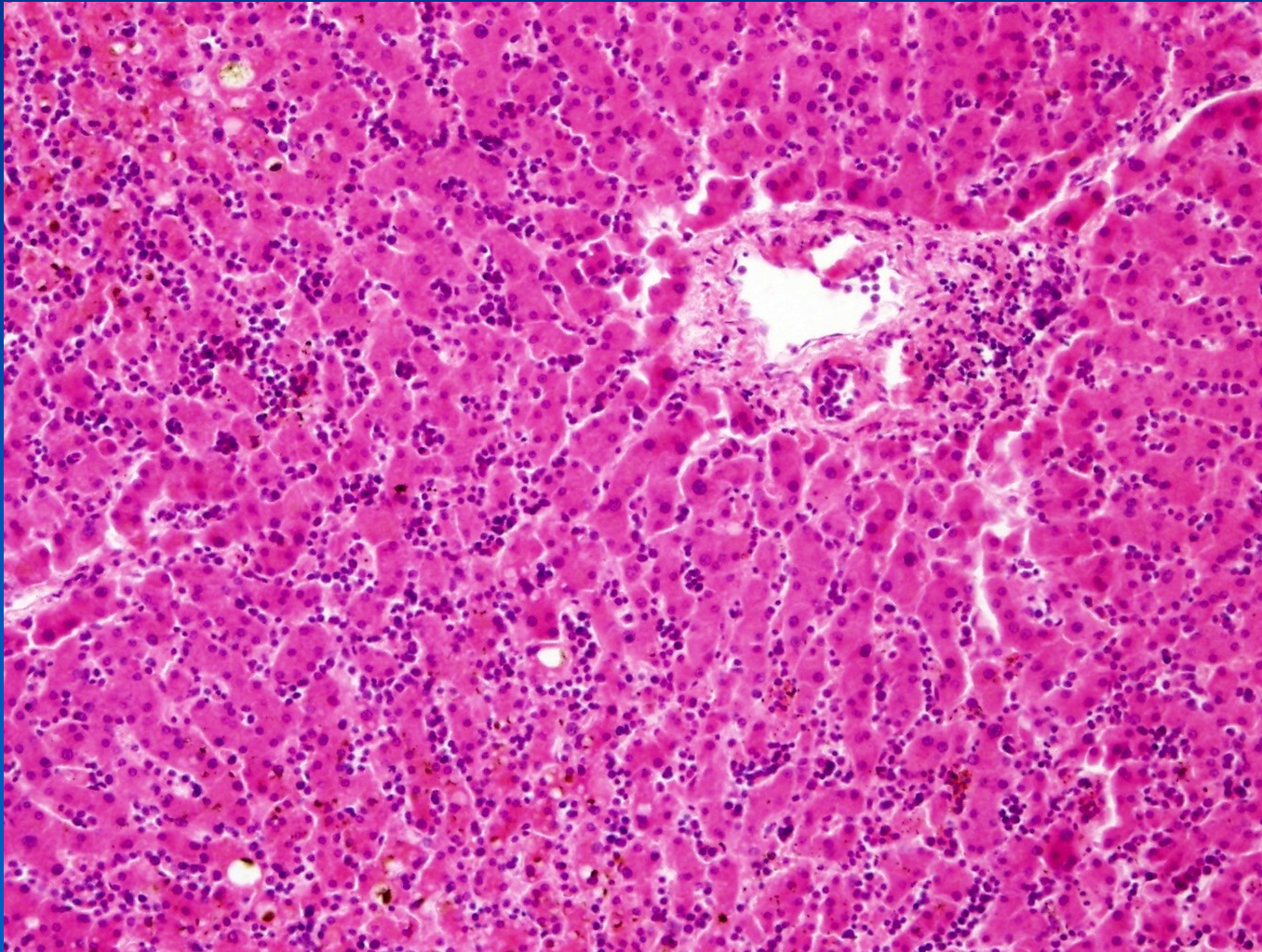
• Reaktivní lymfadenopatie

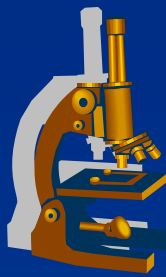
CML



Kumar et al: Robbins & Cotran Pathologic Basis of Disease, 8th Edition.
Copyright © 2009 by Saunders, an imprint of Elsevier, Inc. All rights reserved.

CML – leukemické bb. intralobulárně

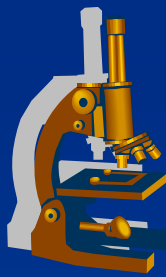




NÁDORY LYMFOIDNÍ ŘADY

- základní klasifikace:
 - **Non-hodgkinské lymfomy (NHL)**
 - včetně lymfocytárních leukémií a dyskrázií z plazmatických bb.
 - **Hodgkinův lymfom (HL)**

- × Hematopoéza
- × Nádory myeloidní řady
- **Nádory lymfoidní řady**
 - ⇒ NHL
 - ⇒ HL
- Reaktivní lymfadenopatie

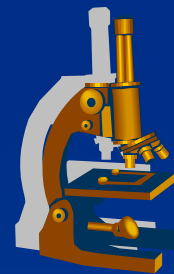


Non-hodgkinské lymfomy/leukémie

- × Hematopoéza
- × Nádory myeloidní řady
- **Nádory lymfoidní řady**
 - ⇒ *NHL*
 - ⇒ *HL*
- Reaktivní lymfadenopatie

NHL lymfomy

!! WHO klasifikace !!



| z B- bb. | z T- bb. |
|---|---|
| <ul style="list-style-type: none">• z prekursorových bb. <p><i>ALL / akutní lymfoblastický B-lymfom</i></p> | <ul style="list-style-type: none">• z prekursorových bb. <p><i>ALL / akutní lymfoblastický T-lymfom</i></p> |
| <ul style="list-style-type: none">• z periferních bb. <p><i>viz. dále WHO klasifikace</i></p> | <ul style="list-style-type: none">• z periferních bb. <p><i>viz. dále WHO klasifikace</i></p> |

× Hematopoéza

× Nádory myeloidní řady

• **Nádory lymfoidní řady**

⇒ NHL

⇒ HL

• Reaktivní lymfadenopatie

WHO klasifikace lymfomů/leukémií



I. Z prekurzorových B- bb.

- B- akutní lymfoblastická leukémie/lymfom (B-ALL)

II. Z periferních B- bb.

- B- chronická lymfocyt. Leukémie/malobuněčný lymfom (CLL/SLL)
- B- prolymfocytární leukémie
- Lymfoplazmocytární lymfom
- Splenický a nodální lymfom marginální zóny
- **Extranodální lymfom marginální zóny**
- **Lymfom z buněk plášťové zóny (MCL)**
- **Folikulární lymfom (FL)**
- Vlasatobuněčná leukémie
- **Plazmocytom/plazmocelulární myelom**
- **Difúzní velkobuněčný B-lymfom (DLBCL)**
- **Burkittův lymfom**

× Hematopoéza

× Nádory myeloidní řady

• **Nádory lymfoidní řady**

⇒ NHL

⇒ HL

• **Reaktivní lymfadenopatie**

WHO klasifikace lymfomů/leukémií



III. Z prekurzorových T- bb.

- T- akutní lymfoblastická leukémie/lymfom (T-ALL)

IV. Z periferních T- bb.

- T- prolymfocytární leukémie
- **Mycosis fungoides/Sézaryho syndrom**
- Periferní T- lymfom nespecifikovaný
- Angioimunoblastický T- lymfom
- **Anaplastický velkobuněčný T- lymfom**
- **S enteropatií asociovaný T- lymfom**
- Panikulitidě podobný T- lymfom
- Hepatosplenický $\gamma\delta$ T- lymfom
- Extranodální NK/T- bb. lymfom
- Leukémie z NK-bb.
- **Adultní T-bb. leukémie/lymfom**

× Hematopoéza

× Nádory myeloidní řady

• **Nádory lymfoidní řady**

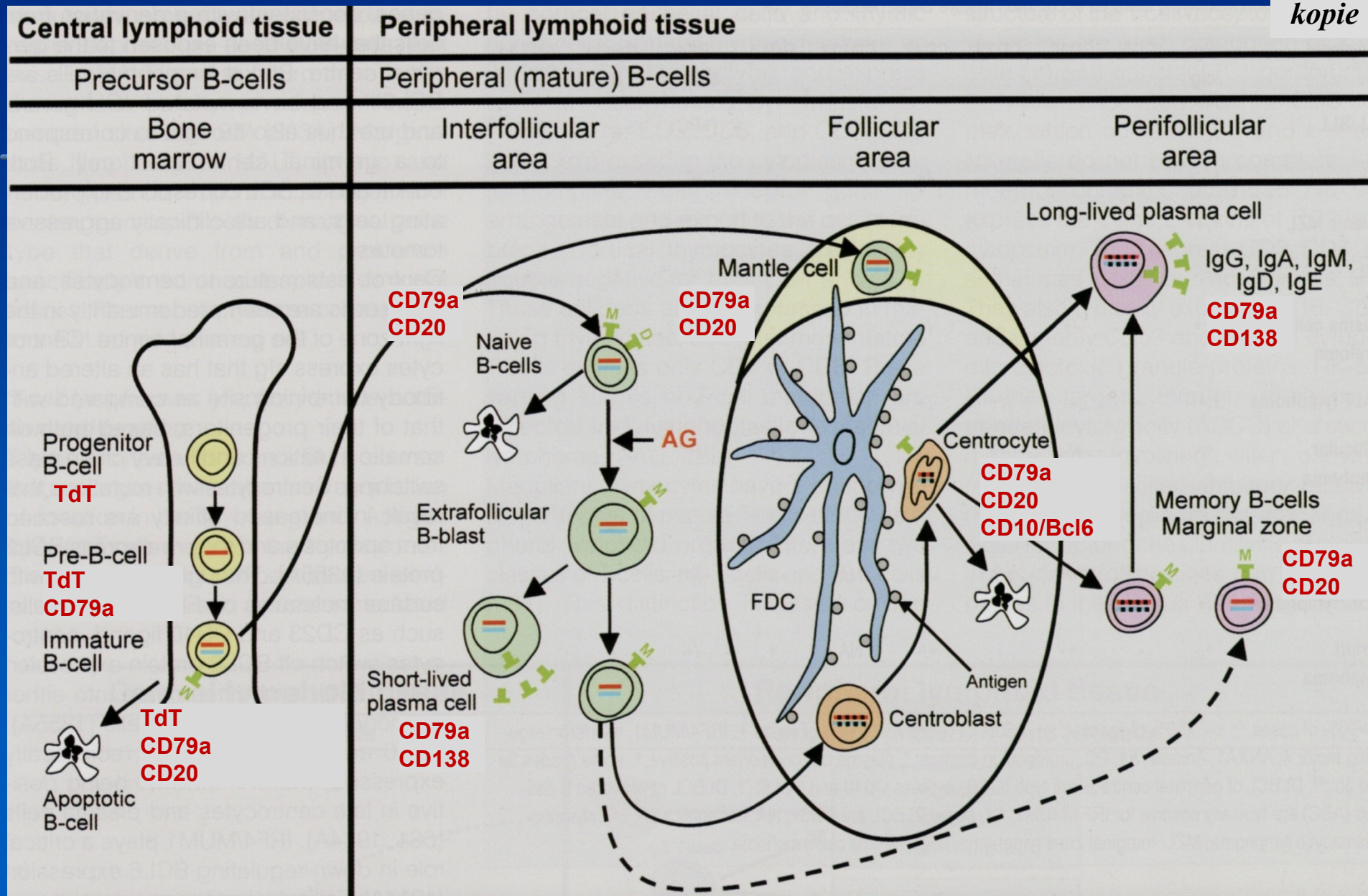
⇒ NHL

⇒ HL

• **Reaktivní lymfadenopatie**

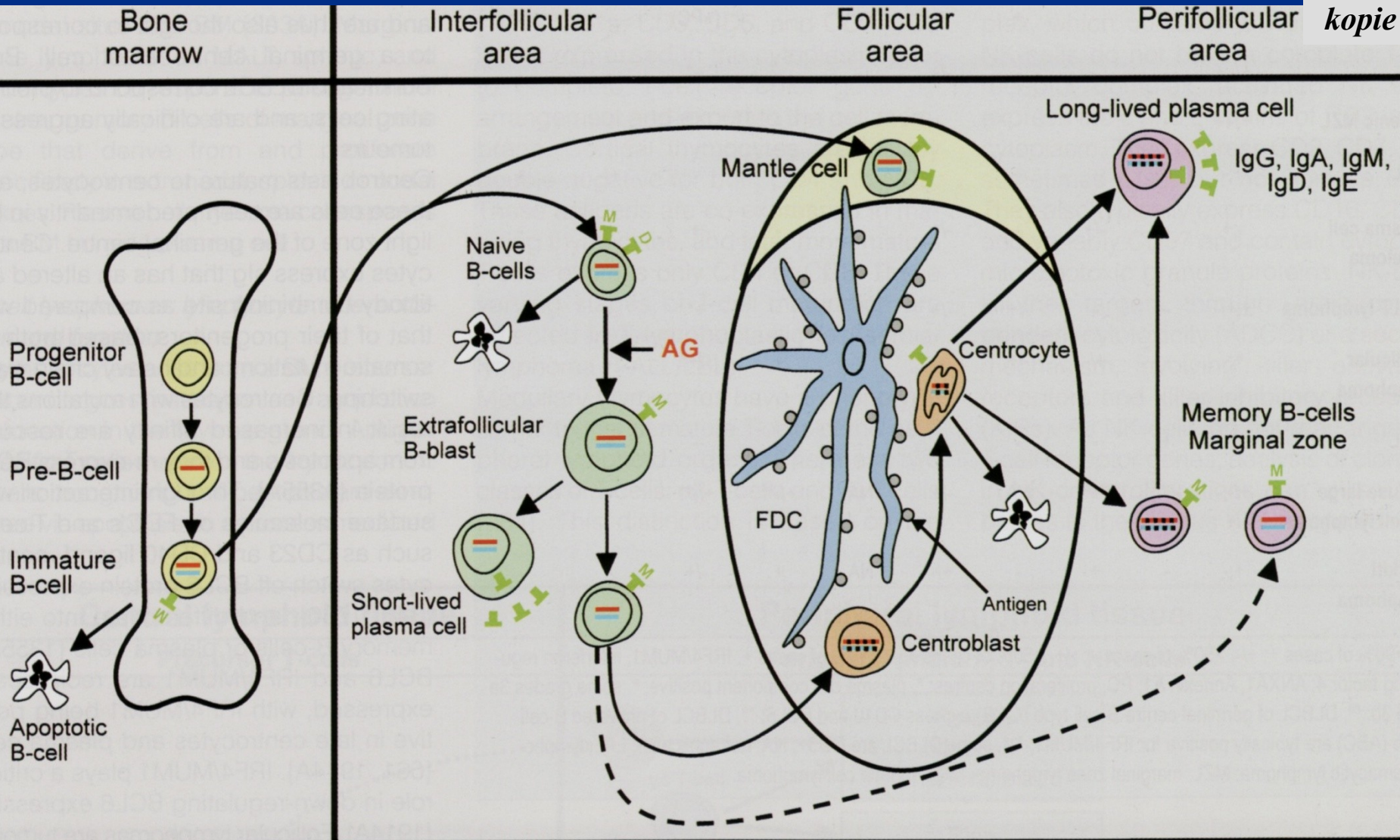
LYMFODINÍ NÁDORY B – imunofenotyp buněčných zdrojů

kopie



LYMFOIDNÍ NÁDORY B – BUNĚČNÉ ZDROJE

kopie



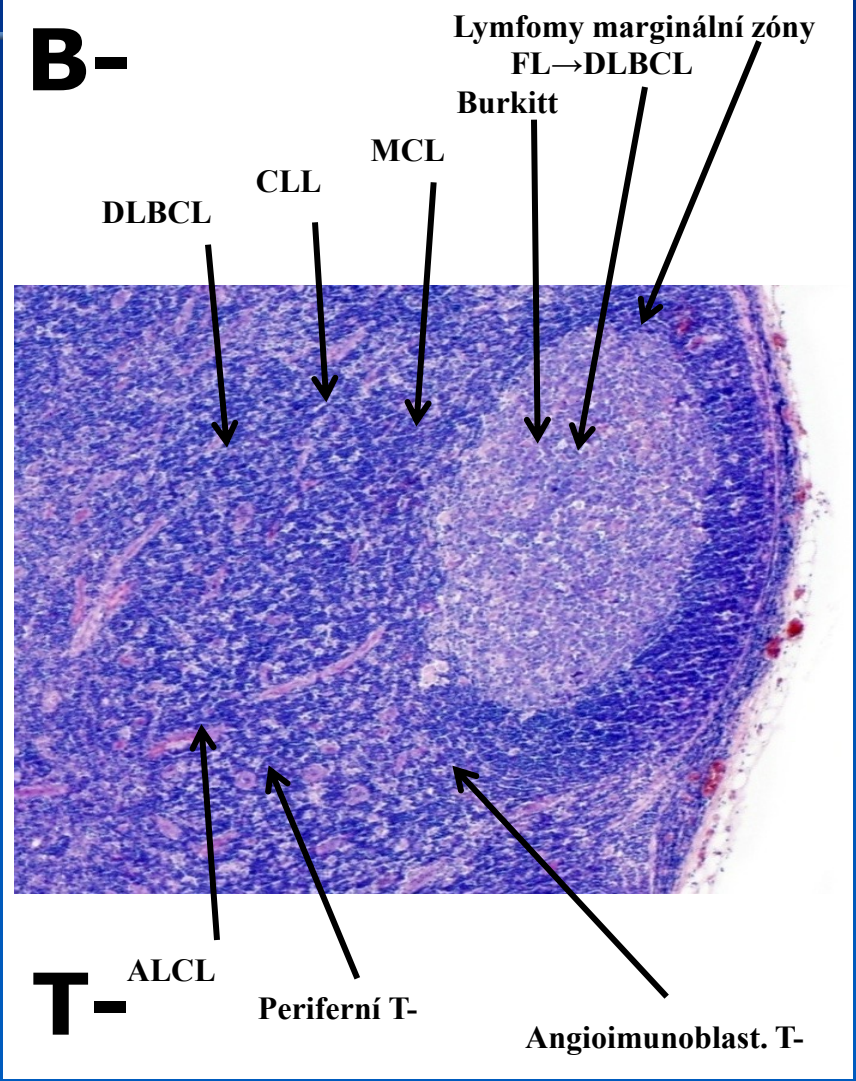
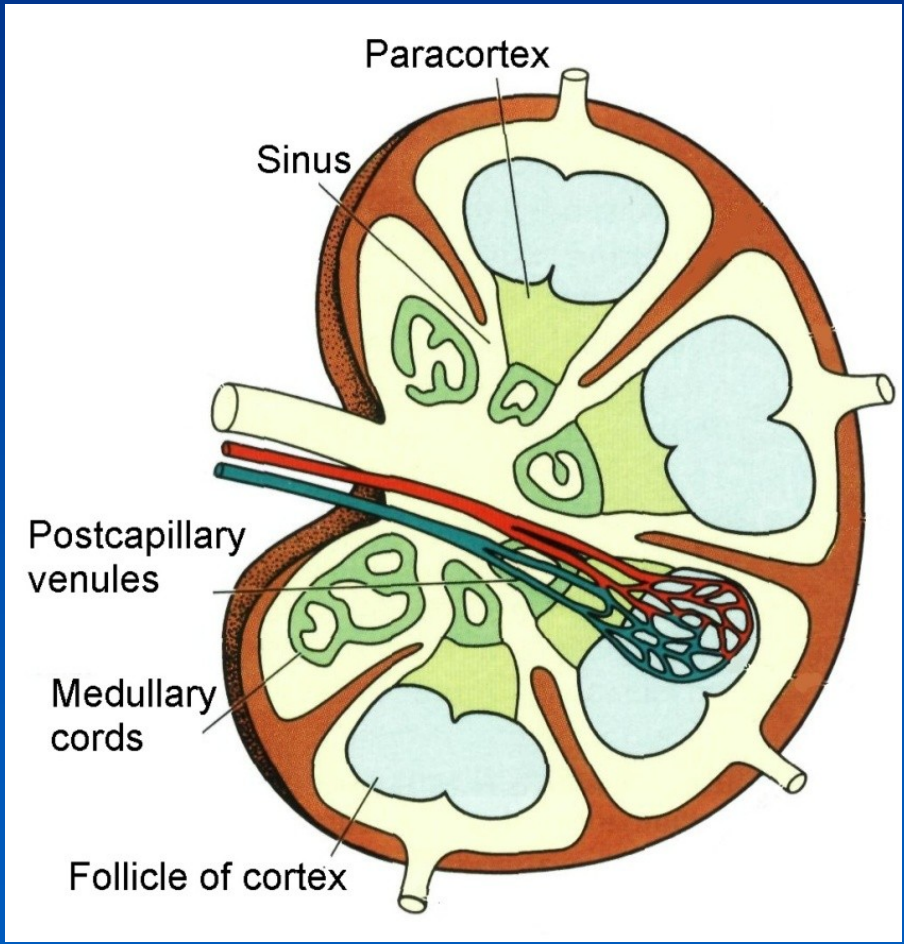
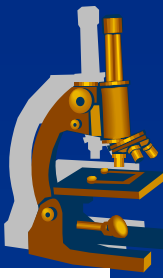
Precursor B-cell neoplasms
 B lymphoblastic leukaemia/lymphoma

Pre-GC neoplasm
 Mantle cell lymphoma

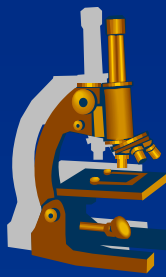
GC neoplasms
 Follicular lymphoma
 Burkitt lymphoma
 DLBCL (some)
 Hodgkin lymphoma

Post-GC neoplasms
 Marginal zone & MALT lymphoma
 Lymphoplasmacytic lymphoma
 CLL/SLL, DLBCL (some)
 Plasma cell myeloma

Nodální lymfomy - lokalizace



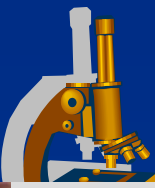
Akutní B-lymfoblastická leukémie, B-lymfoblastický lymfom



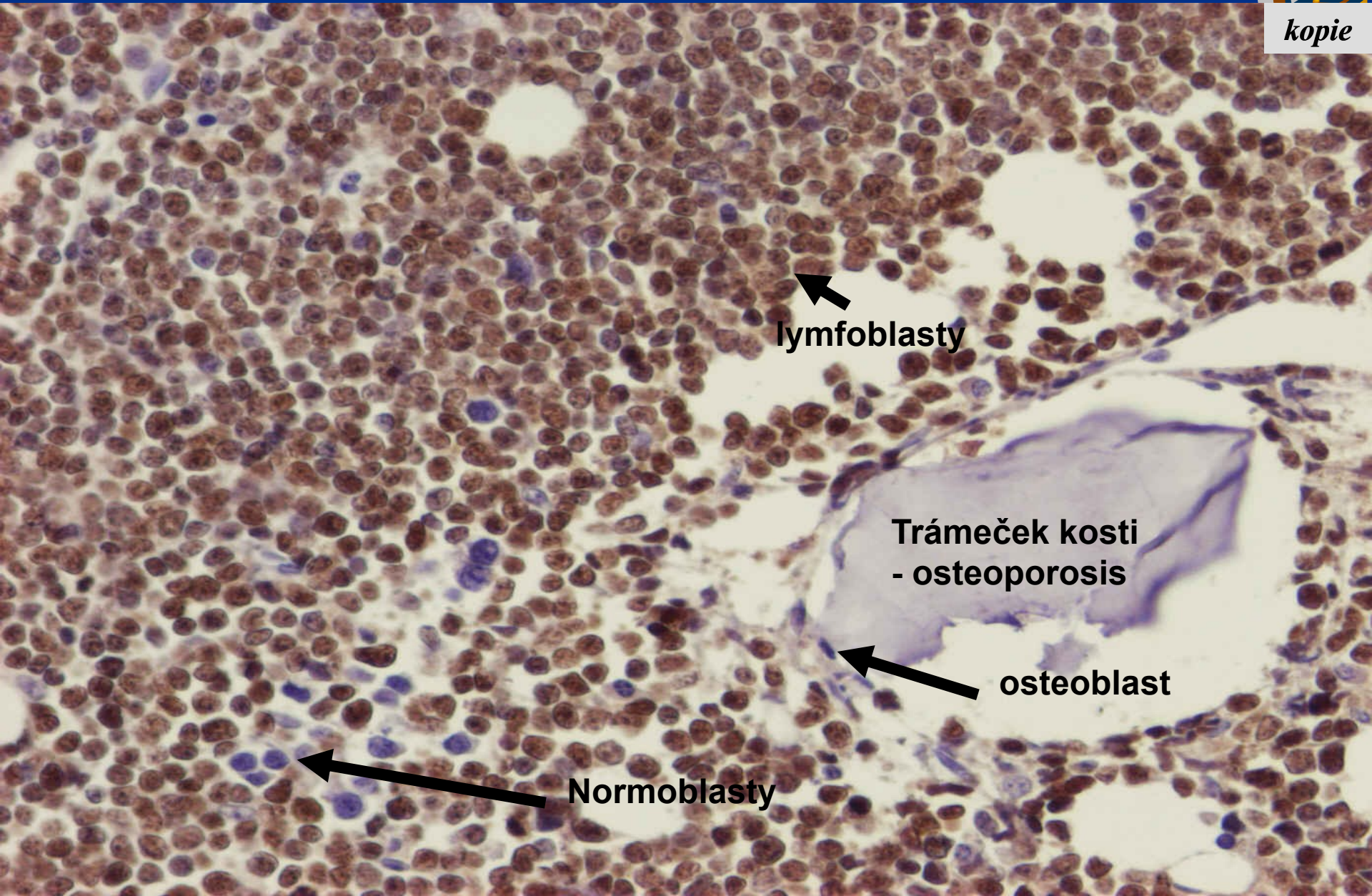
- nejčastější malignita dětí (kolem 4. roku)
- infiltrace kostní dřeně, uzlin, jater, sleziny...
- nádorové blasty jsou **antiTdT** pozitivní (terminální deoxynukleotidyl transferáza)
- **vysoce agresivní**, ale dobře reaguje na chemoterapii (⇒ většinou výborná prognóza)

- × Hematopoéza
- × Nádory myeloidní řady
- **Nádory lymfoidní řady**
 - ⇒ *NHL*
 - ⇒ *HL*
- Reaktivní lymfadenopatie

B-ALL, imunohistochemie: antiTdT



kopie



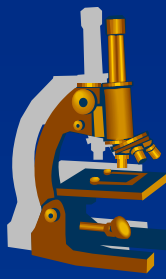
lymfoblasty

Trámeček kosti
- osteoporosis

osteoblast

Normoblasty

CLL/SLL



- nejčastější leukémie dospělých
- generalizovaná lymfadenopatie, hepatosplenomegalie, infiltrace KD...
- může dojít k transformaci do agresivnějšího lymfomu (do DLBCL = tzv. Richterův syndrom)
- probíhá pomalu (často i 10 let a více), většinou neléčitelná

- × Hematopoéza
- × Nádory myeloidní řady
- **Nádory lymfoidní řady**
 - ⇒ NHL
 - ⇒ HL
- Reaktivní lymfadenopatie

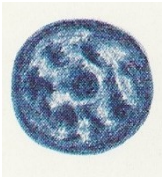CLL/SLL



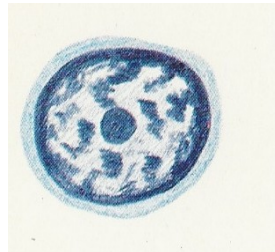
- **v LU roste difúzně, stírá jejich strukturu**
 - nádorové bb. připomínají malé lymfocyty
 - příměs větších prolymfocytů, které se shlukují do proliferačních center (pseudofolikulů), málo paraimunoblastů

- **Hematopoéza**
- **Nádory myeloidní řady**
- **Nádory lymfoidní řady**
 - ⇒ *NHL*
 - ⇒ *HL*
- **Reaktivní lymfadenopatie**

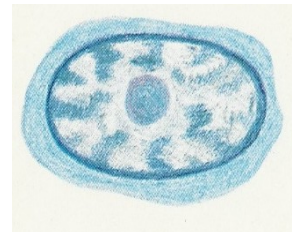
kopie



lymfocyt

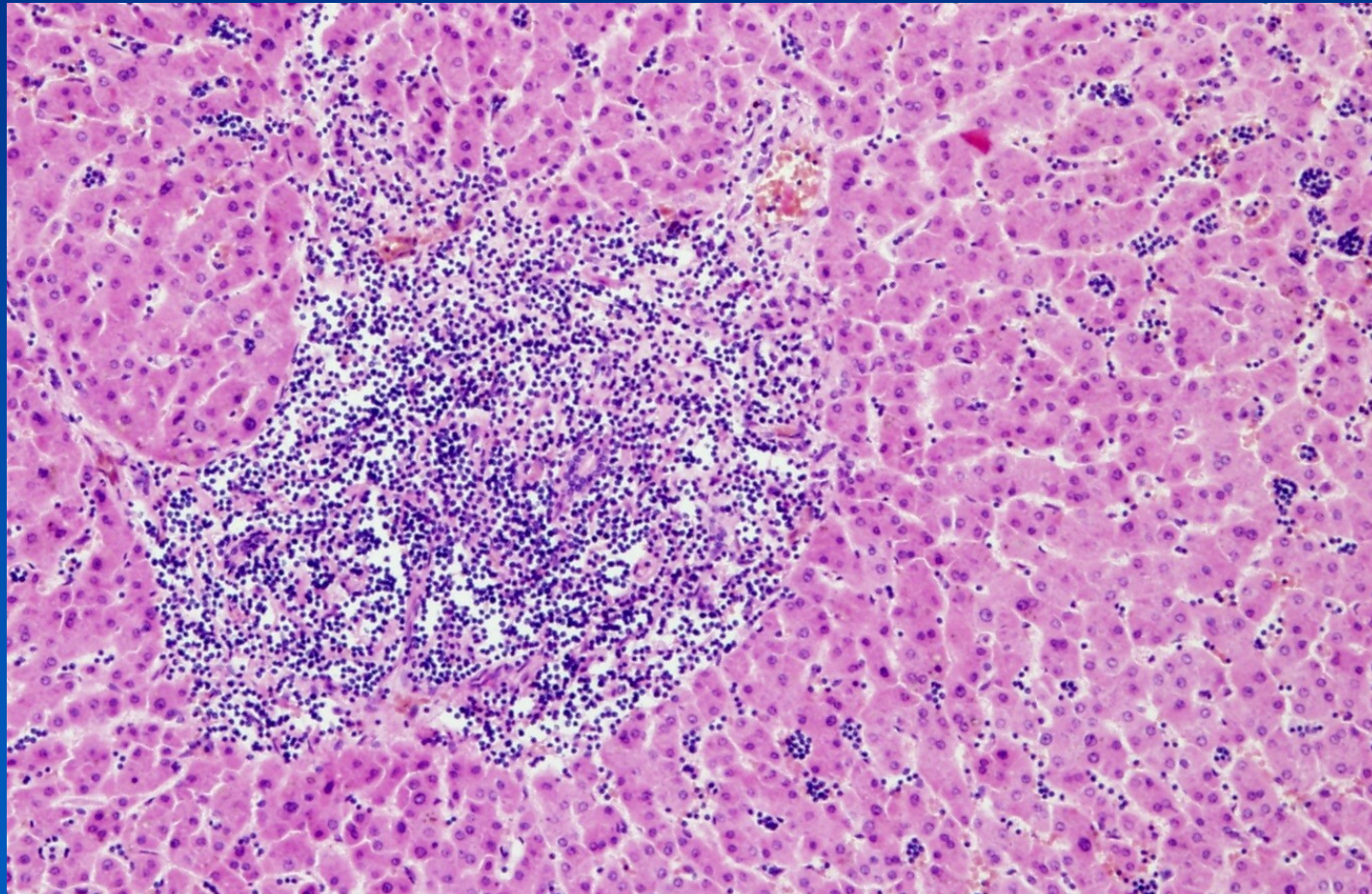


prolymfocyt



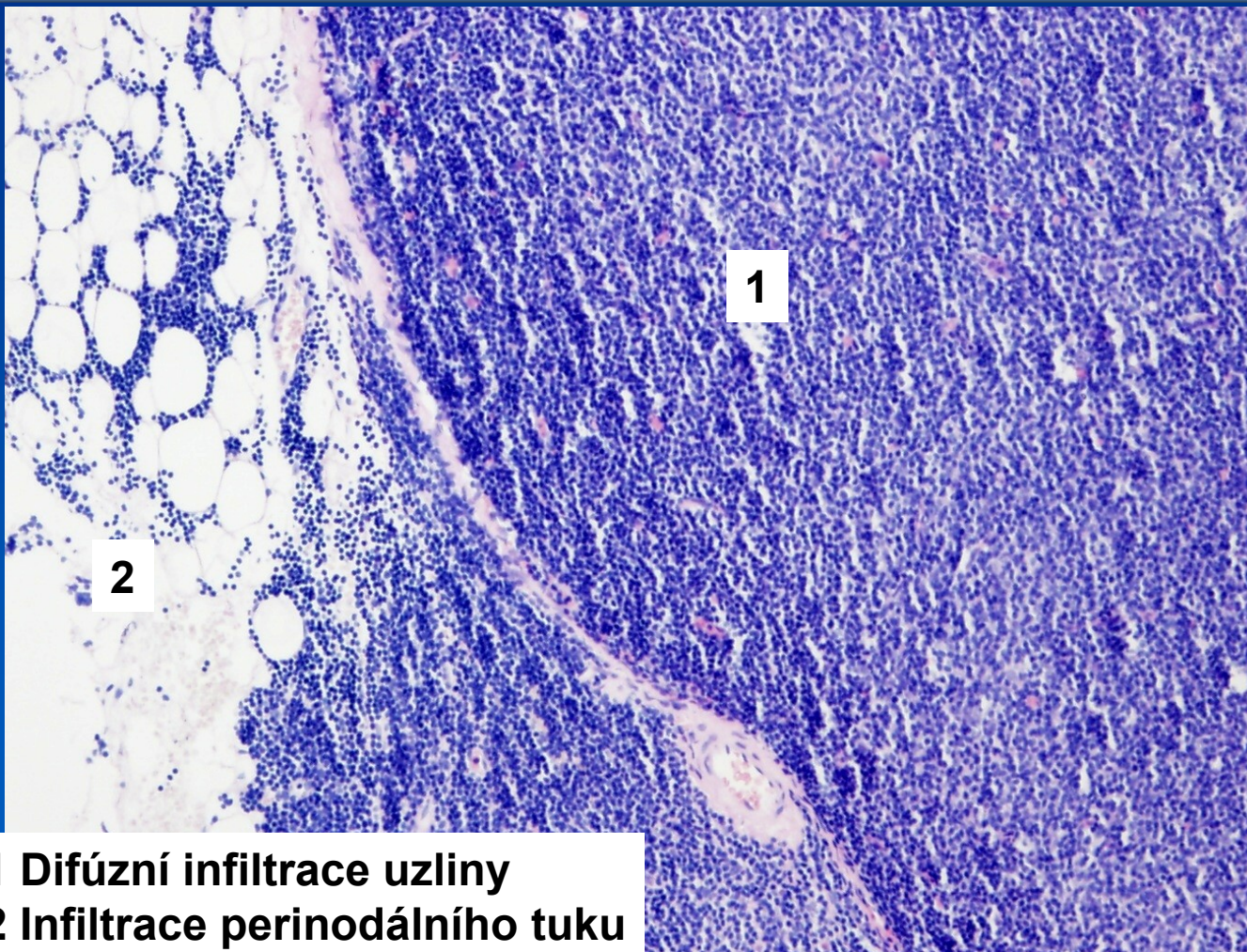

paraimunoblast

B-CLL/SLL – periportální infiltrace jater



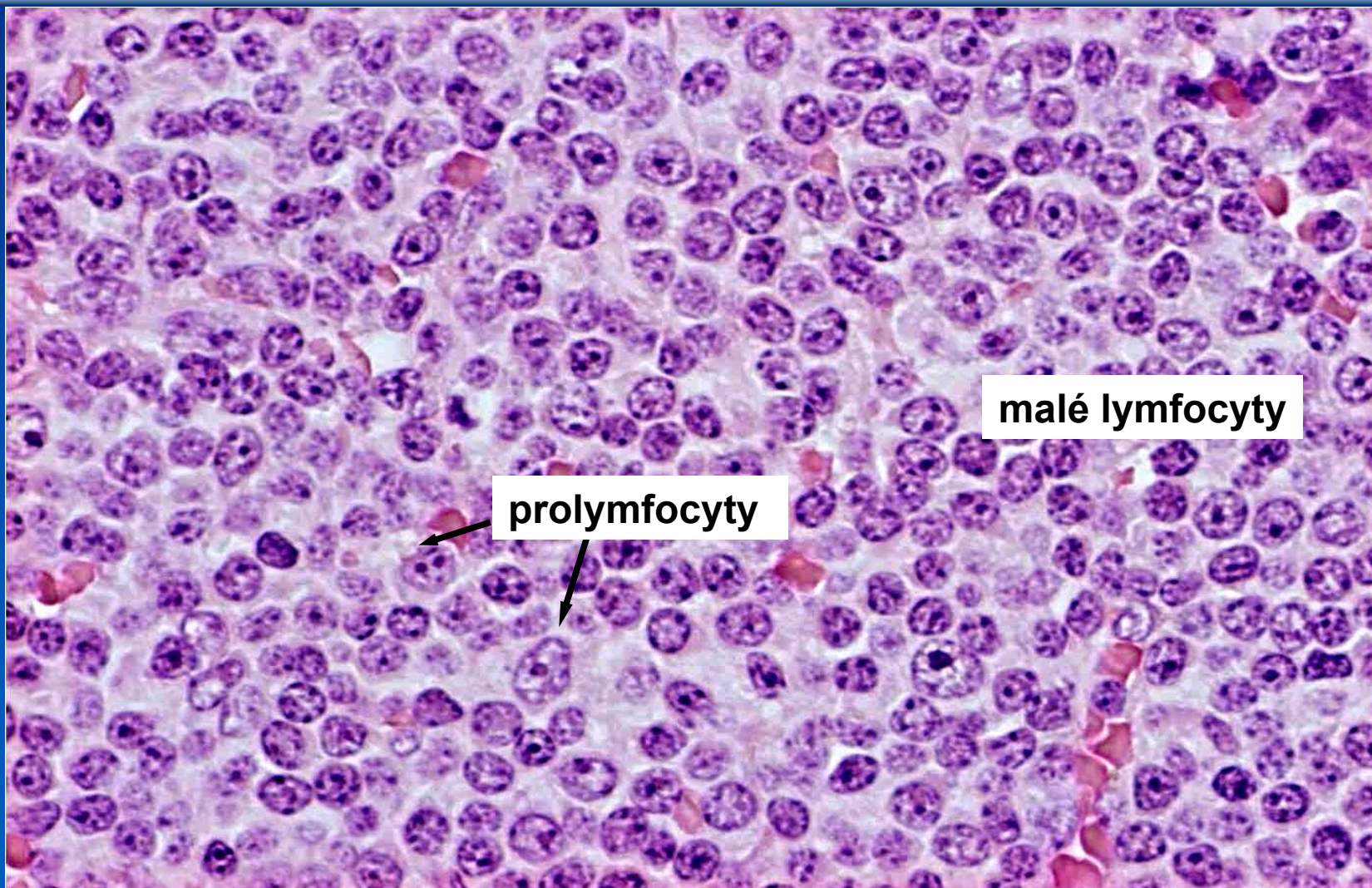
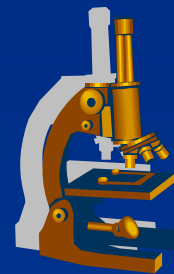
V játrech leukemické infiltráty **periportálně** (X CML)
→ ostře ohraničený infiltrát proti jaternímu parenchymu

B-CLL/SLL – infiltrát v mízní uzlině - přehled



- 1 Difúzní infiltrace uzliny
- 2 Infiltrace perinodálního tuku

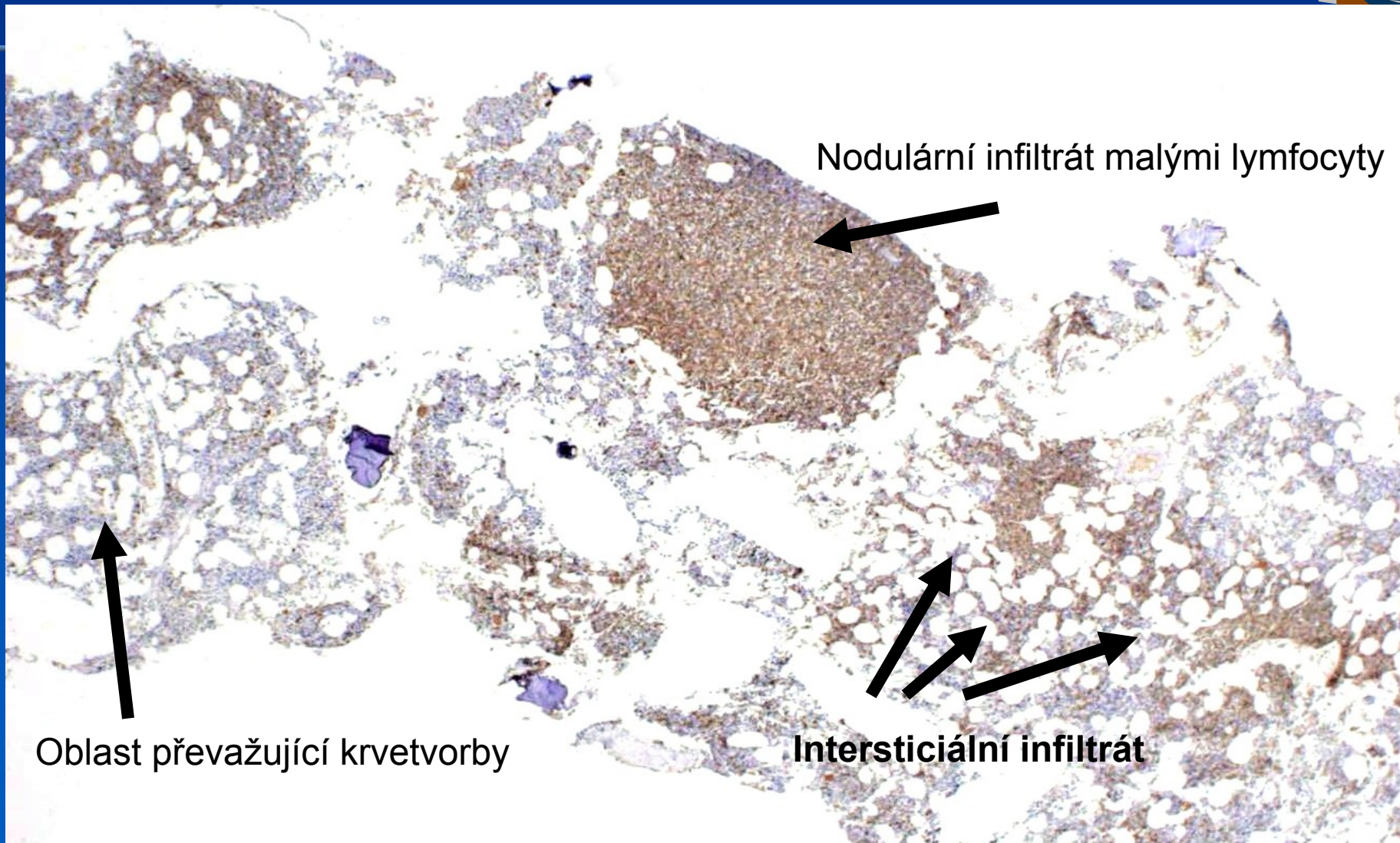
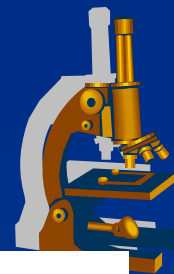
B-CLL/SLL - infiltrát v mízní uzlině



malé lymfocyty

prolymfocyty

B-CLL/SLL infiltrace kostní dřeně (anti CD 20)

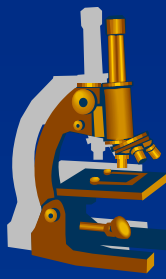


Nodulární infiltrát malými lymfocyty

Oblast převažující krvetvorby

Intersticiální infiltrát

MCL



- **středně agresivní NHL**, pacienti středního věku/starší dospělí
- vzdor léčbě trvale progreduje
- **v LU plášťový typ růstu**
 - bb. o málo větší než malé ly (jádra s mírně nepravidelnou konturou) + epiteloidní histiocyty + hyalinizované cévy
- dále postižena KD, slezina GIT...
- **t(11;14)** → overexprese cyclinu D1

× Hematopoéza

× Nádory myeloidní řady

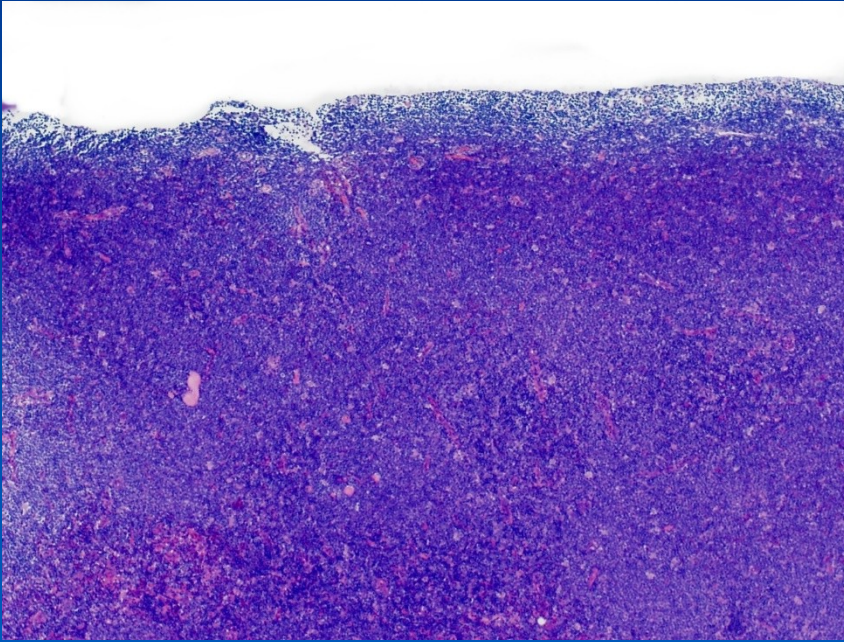
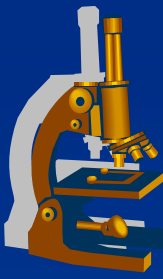
• **Nádory lymfoidní řady**

⇒ *NHL*

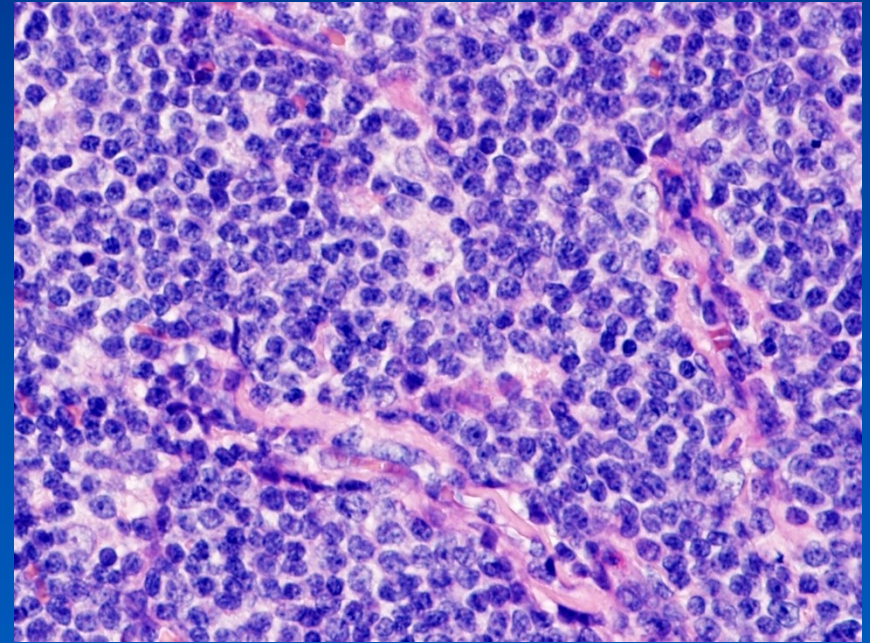
⇒ *HL*

• **Reaktivní lymfadenopatie**

MCL

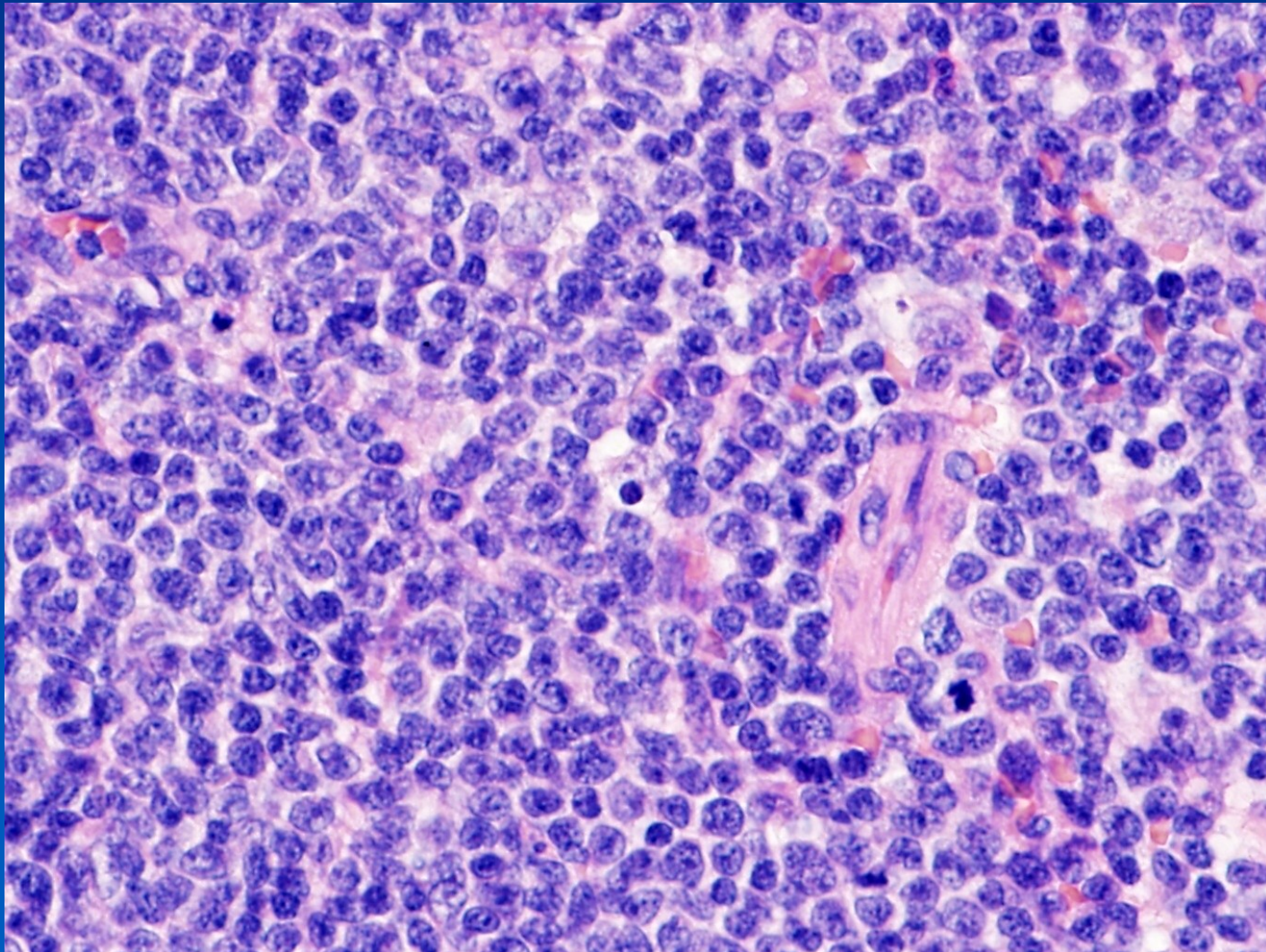
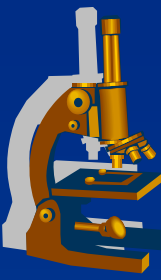


Struktura LU je setřelá monomorfním lymfoidním infiltrátem.

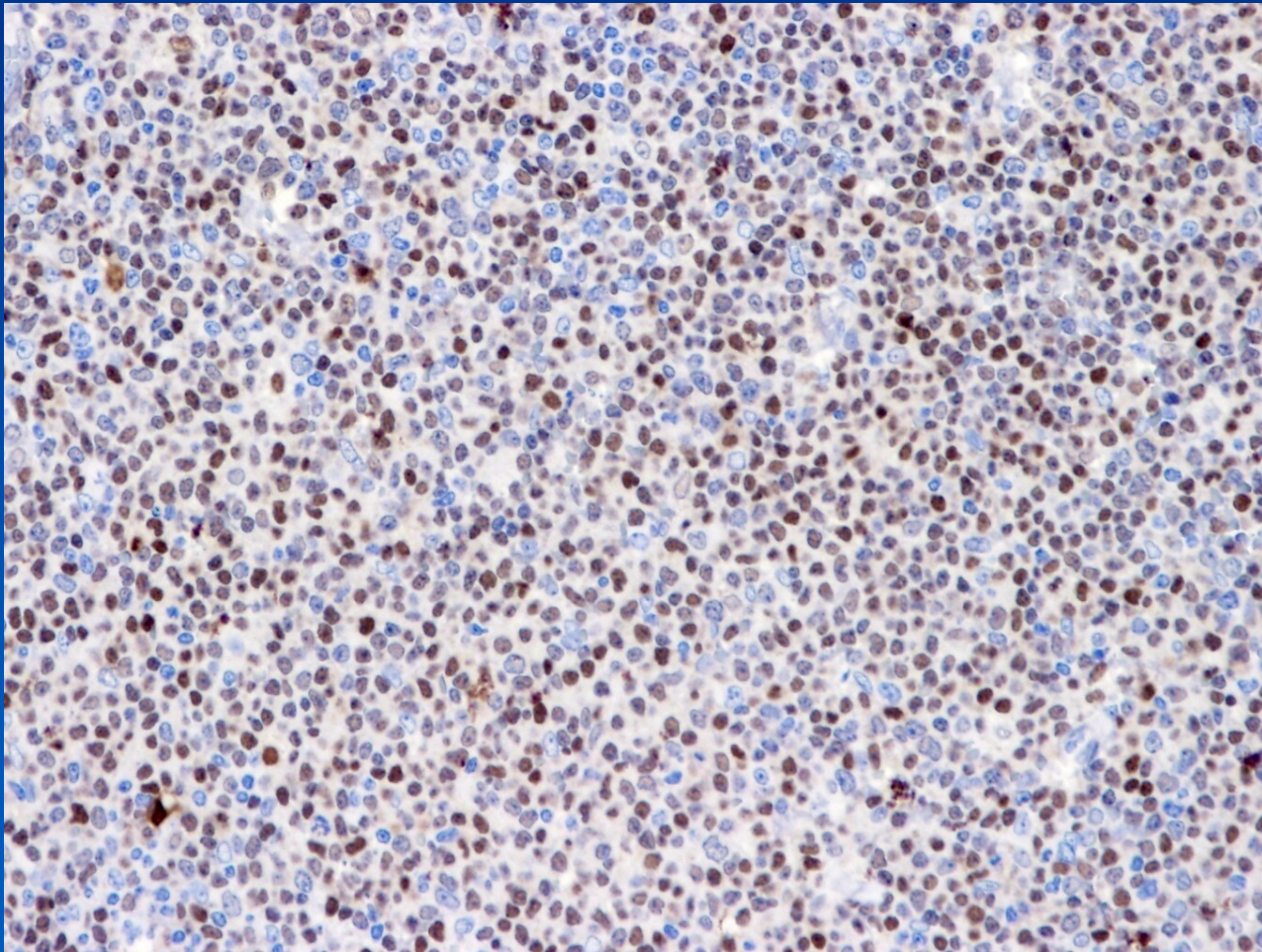


Nádorové bb. jsou větší než lymfocyty. Hyalinizované cévy.

MCL



MCL – cyclinD1



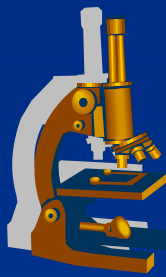
Folikulární lymfom



- cca **40% NHL, starší dospělí**
- pomalu až středně rychle progreduje (5 -10 let)
- může se transformovat do agresivnějšího NHL (často do DLBCL)
- t (14;18) → overexprese bcl-2/IgH
- **generalizovaná lymfadenopatie:**
 - ⇒ *v LU roste nodulárně / difúzně*
 - napodobuje lymfatické folikly, ale tyto jsou stejného tvaru a velikosti, chybí polarizace ZC (X zánět)


- × Hematopoéza
- × Nádory myeloidní řady
- **Nádory lymfoidní řady**
 - ⇒ *NHL*
 - ⇒ *HL*
- Reaktivní lymfadenopatie

Folikulární lymfom

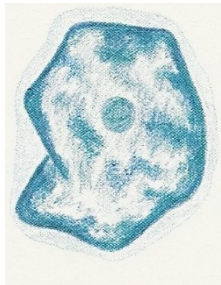


- bb. lymfomu připomínají centrocyty + variabilní příměs centroblastů

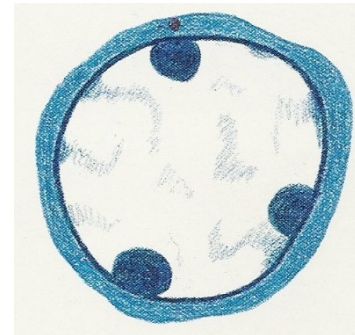
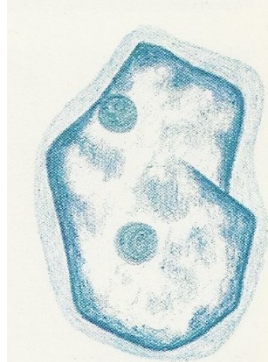
kopie



lymfocyt



malý a velký centrocyt



centroblast


- **×** Hematopoéza
- **×** Nádory myeloidní řady
- **Nádory lymfoidní řady**
 - ⇒ *NHL*
 - ⇒ *HL*
- **Reaktivní lymfadenopatie**

Folikulární lymfom

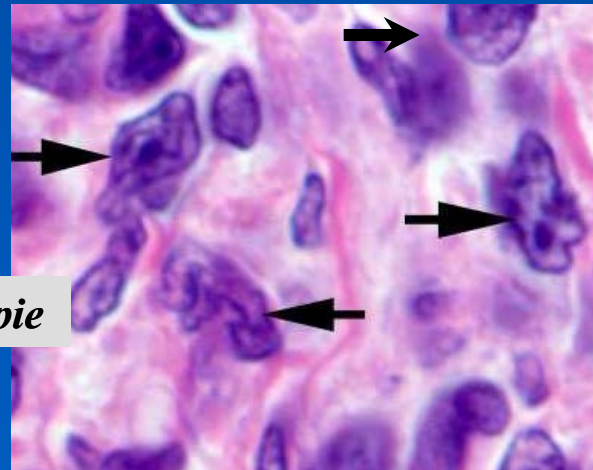


CENTROCYT

- velikost b. přibližně jako jádro histiocytu
- na jádře podélný zářez (připomíná kávové zrno)

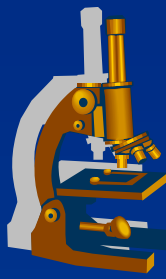


kopie



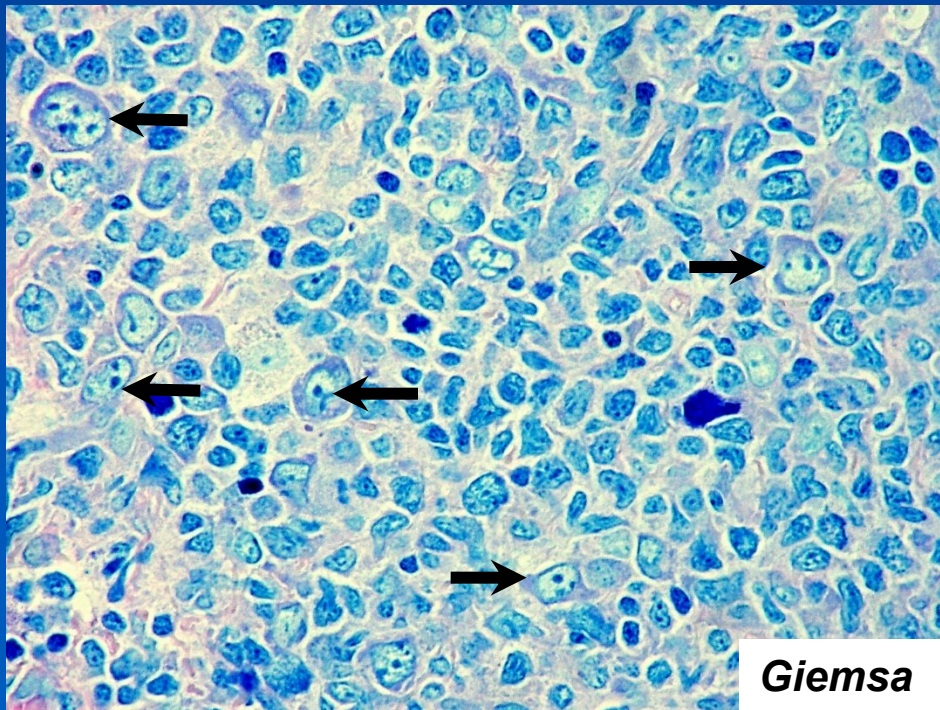
- × Hematopoéza
- × Nádory myeloidní řady
- **Nádory lymfoidní řady**
 - ⇒ *NHL*
 - ⇒ *HL*
- Reaktivní lymfadenopatie

Folikulární lymfom



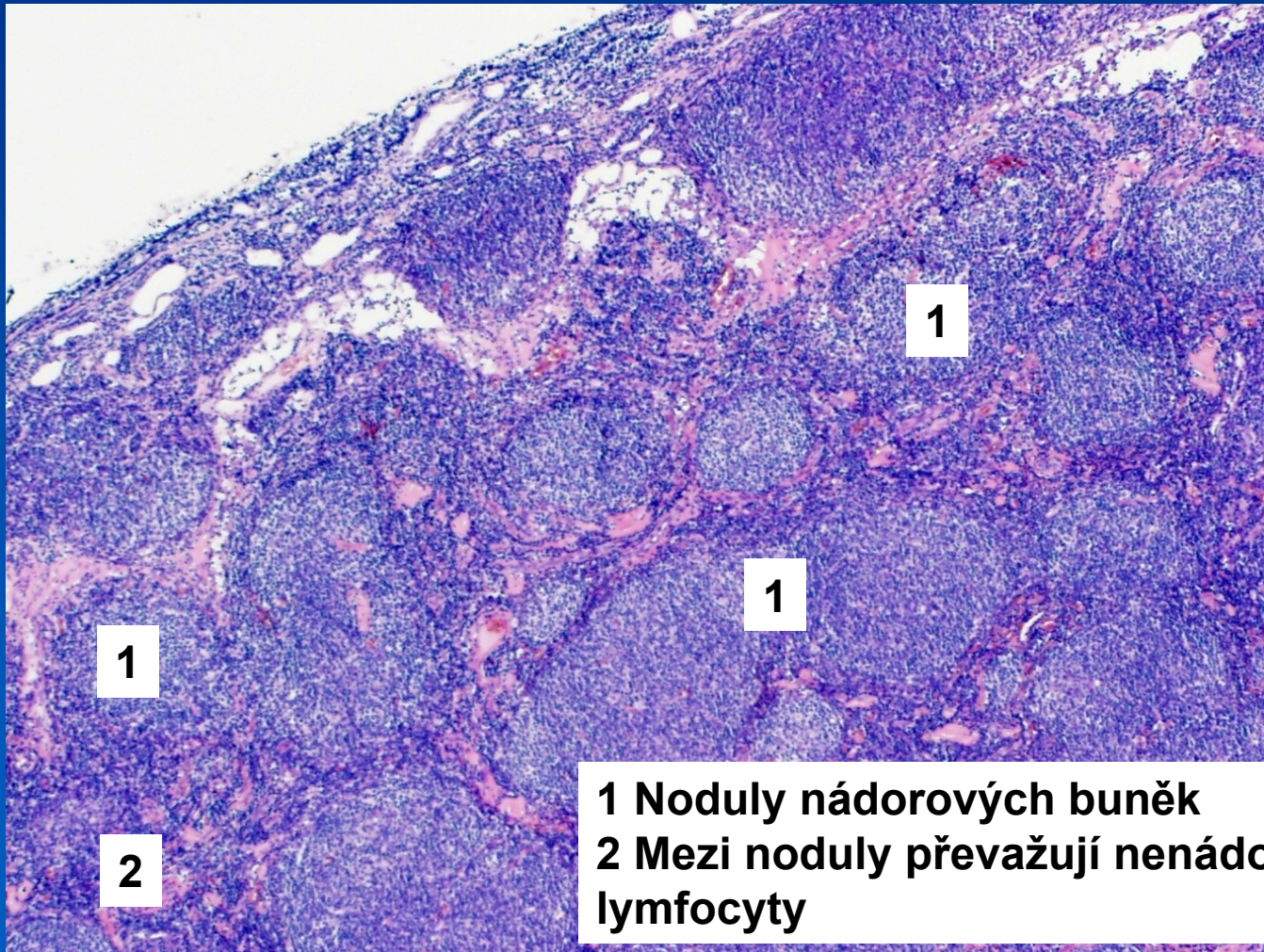
CENTROBLAST

- velká b. s několika jadrky při jaderné membráně



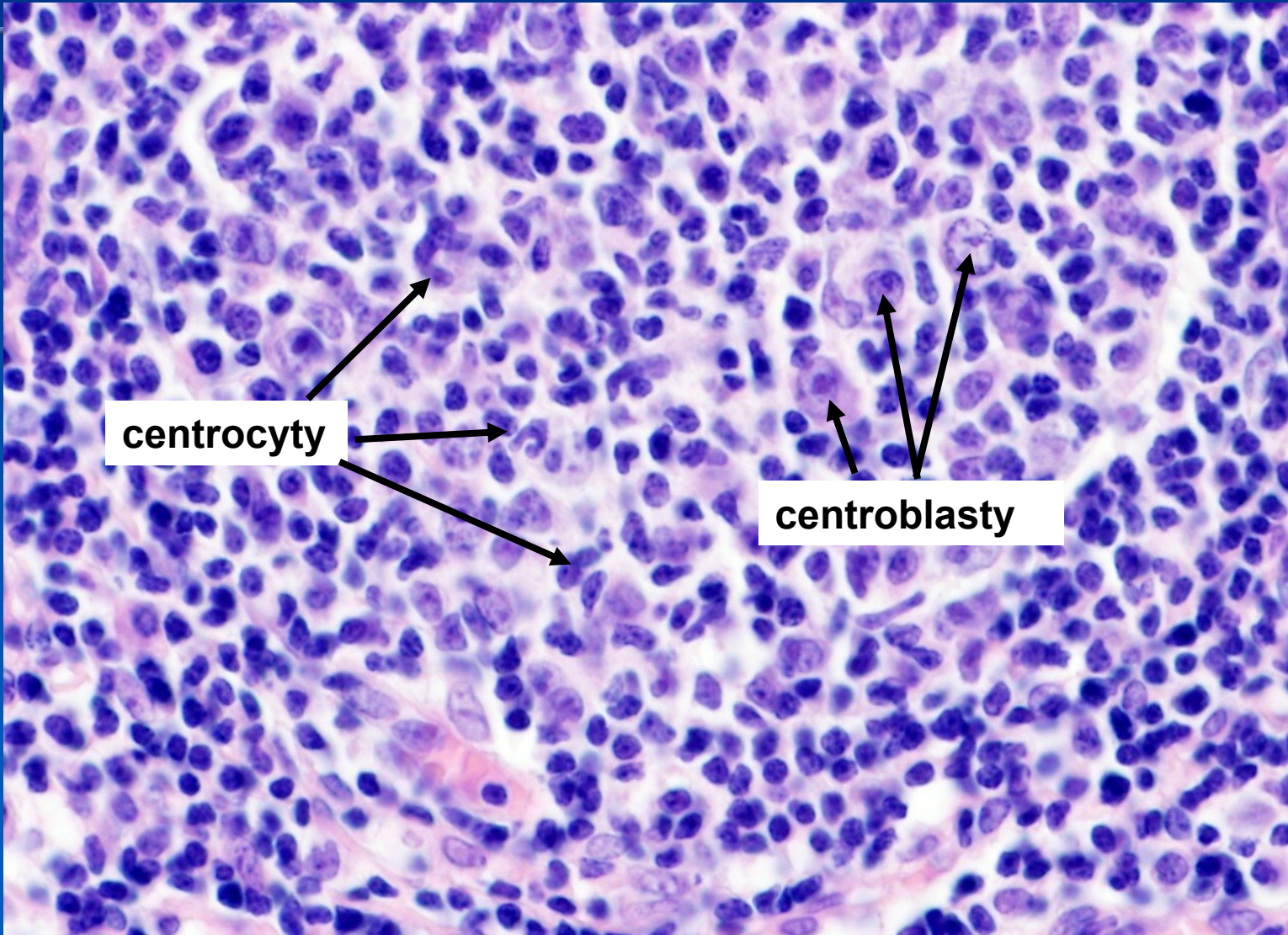
- × Hematopoéza
- × Nádory myeloidní řady
- Nádory lymfoidní řady
 - ⇒ NHL
 - ⇒ HL
- Reaktivní lymfadenopatie

Folikulární lymfom - přehled



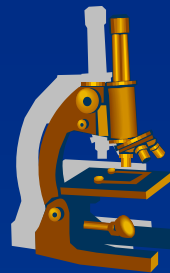
1 Noduly nádorových buněk
2 Mezi noduly převažují nenádorové lymfocyty

Folikulární lymfom

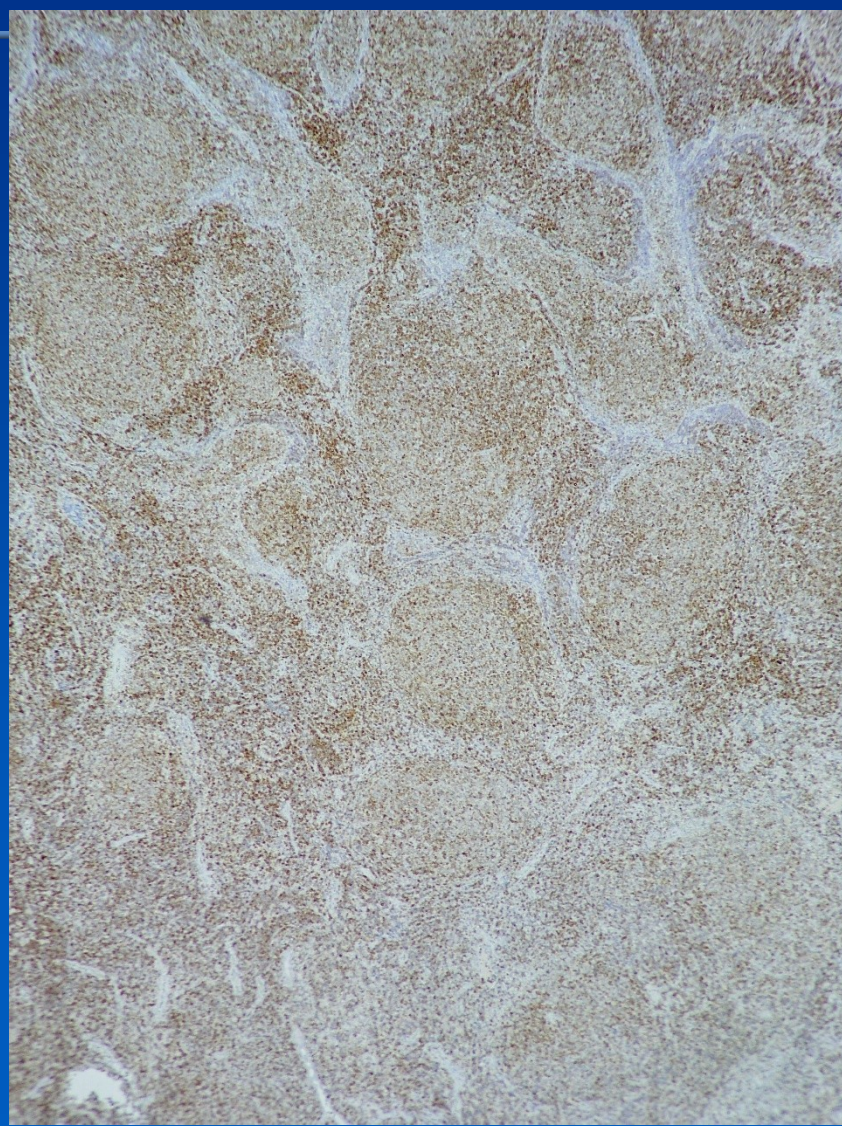
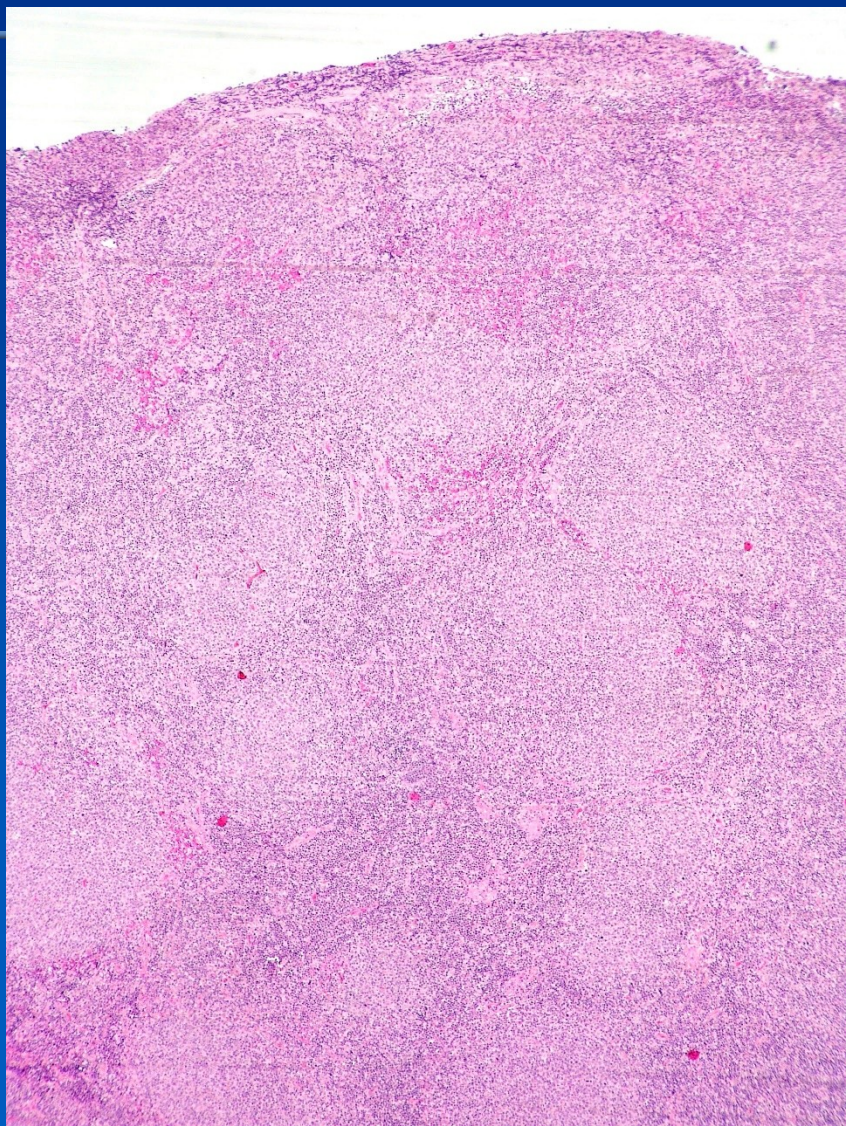


centrocyty

centroblasty



Folikulární lymfom – přehled, Bcl-2

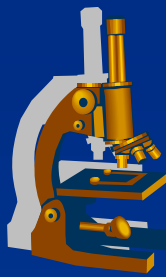


LYMFOMY Z B-bb. marginální zóny



- Splenický lymfom z B buněk marginální zóny
- Nodální lymfom z B buněk marginální zóny
- **Extranodální lymfom z B buněk marginální zóny typu MALT (MALTom)**

Extranodální lymfom z marginální zóny (MALTom)



- **vyrůstá v MALT, BALT, BLEL**
- **při chronické stimulaci imunitního systému**
 - např.: při chronické gastritidě asociované s infekcí *Helicobacter pylori* (HP)
- **nízce agresivní lymfom**
- **může reagovat na eradikaci HP (tedy na ATB)**

- **Hematopoéza**
- **Nádory myeloidní řady**
- **Nádory lymfoidní řady**
 - ⇒ *NHL*
 - ⇒ *HL*
- **Reaktivní lymfadenopatie**

Difúzní velkobuněčný B-lymfom (DLBCL)



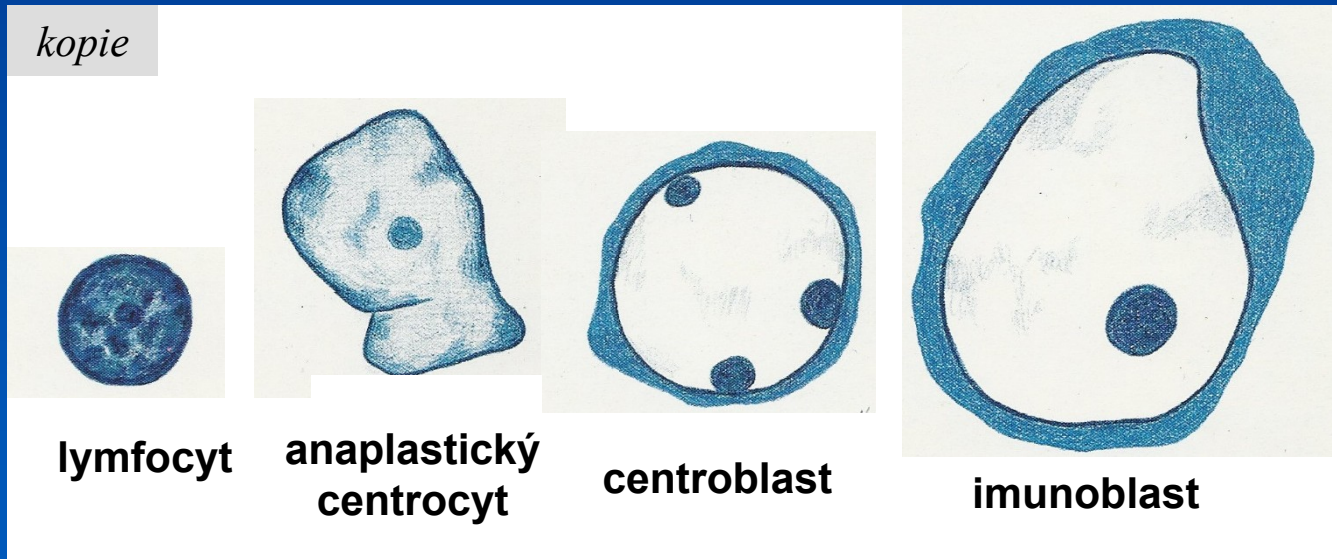
- **starší dospělí**, častý lymfom
- **vysoce agresivní**, bez léčby rychle fatální
- vzniká **de novo** nebo **progresí** z méně agresivního lymfomu (CLL, FL, MALTomu...)
- roste **v LU i extranodálně** (tonzily, adenoidní tkáň, GIT, kůže, kosti, štítná žláza, mozek...)
 - neoplastické bb. vzhledu centroblastů a imunoblastů

- × Hematopoéza
- × Nádory myeloidní řady
- **Nádory lymfoidní řady**
 - ⇒ *NHL*
 - ⇒ *HL*
- Reaktivní lymfadenopatie

Difúzní velkobuněčný B-lymfom (DLBCL)

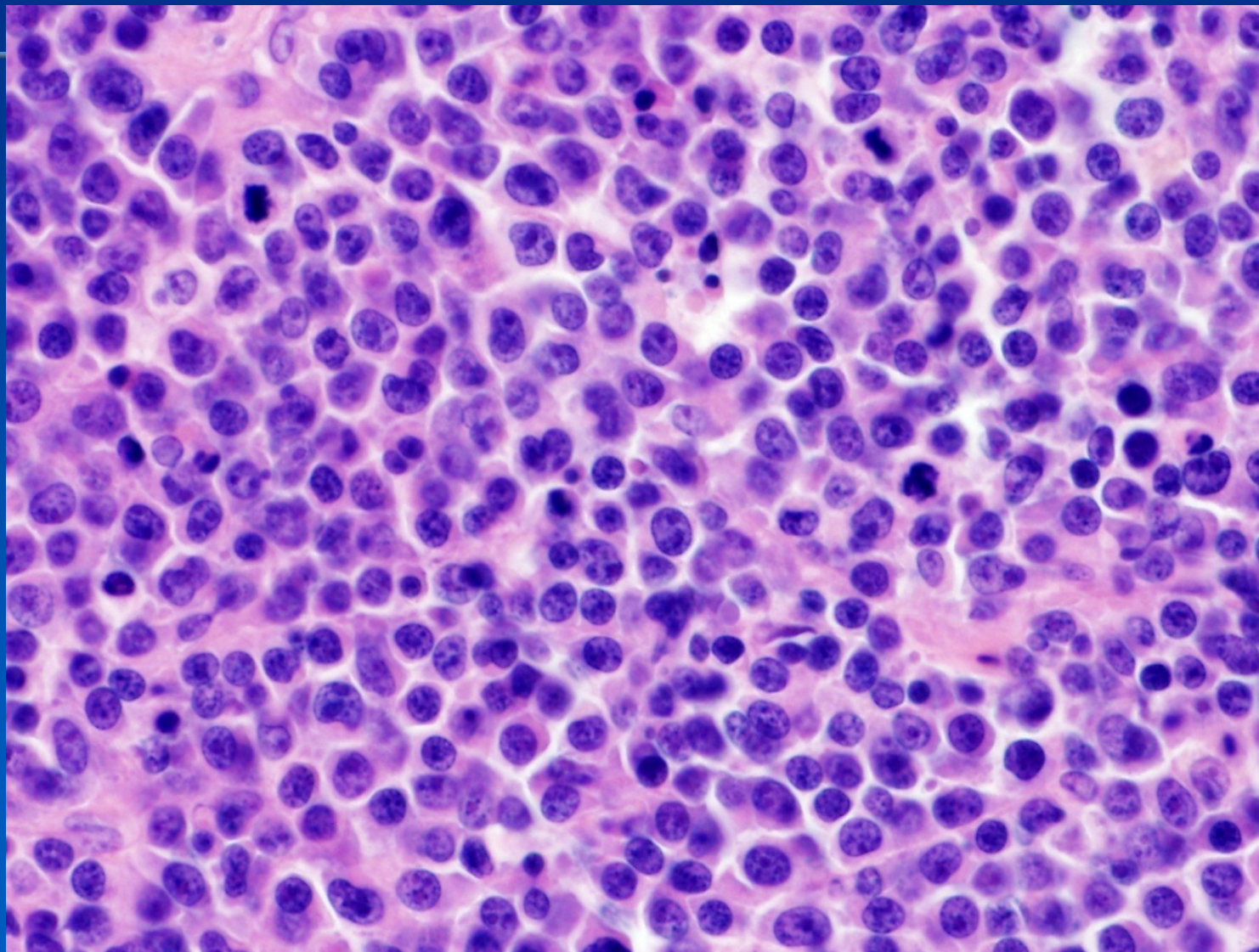
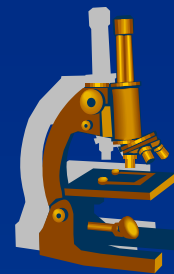


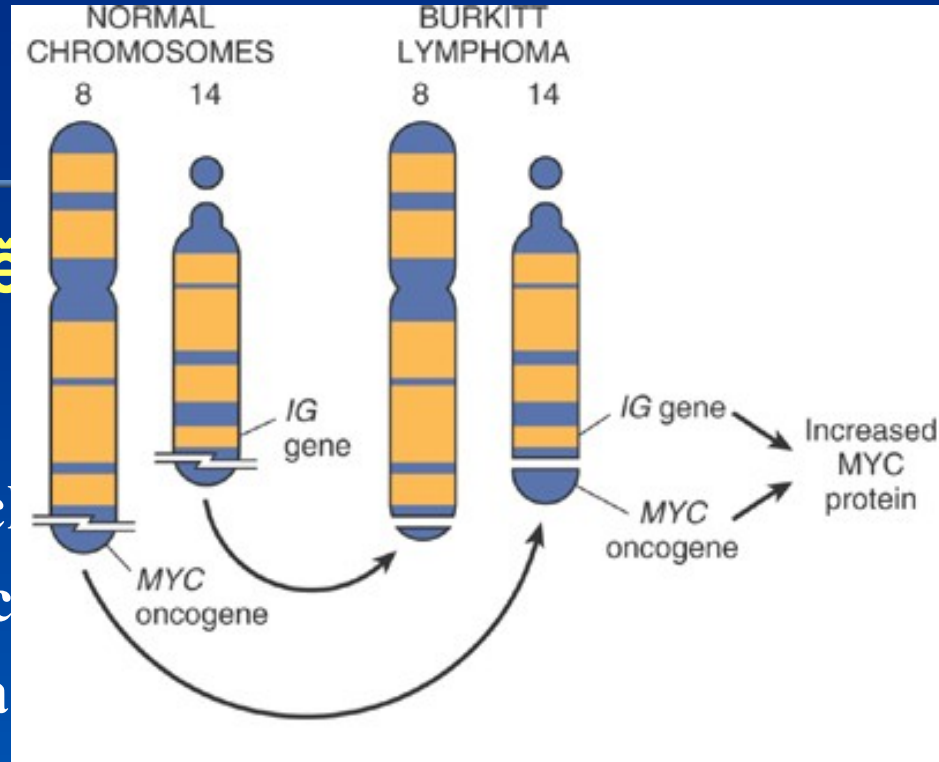
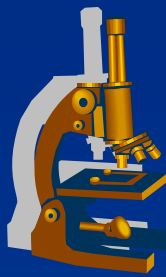
- **nádorové buňky vzhledu centroblastů a imunoblastů, příměs anaplastických centrocytů**



- **Hematopoéza**
- **Nádory myeloidní řady**
- **Nádory lymfoidní řady**
 - ⇒ *NHL*
 - ⇒ *HL*
- **Reaktivní lymfadenopatie**

DLBCL - nodální - detail



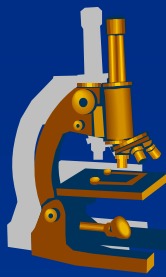


- extrémně
- varianty:
 - endemická
 - sporadická
 - asociovaná

• **t(8;14) → vznik chimerického genu c-myc-IgH → → → neregulovaná briskní proliferace**

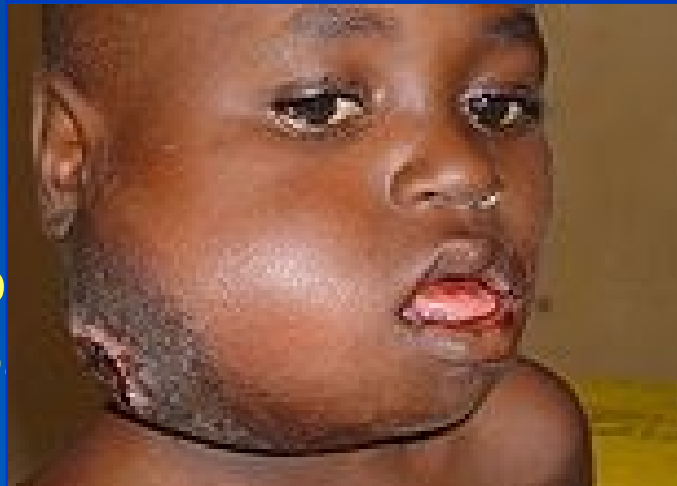
- Hematopoéza
- Nádory myeloidní řady
- **Nádory lymfoidní řady**
 - ⇒ NHL
 - ⇒ HL
- Reaktivní lymfadenopatie

Burkittův lymfom



- rychle tvoří objemné nádorové masy tumoru („bulk“), typicky mimo LU, v oblasti:
 - hlavy – mandibula, maxila (endemická varianta)
 - orgánů malé pánve a dutiny břišní (sporadická varianta)

- tp.:
 - CHT (vysoce agresivní, dlouhodobě)

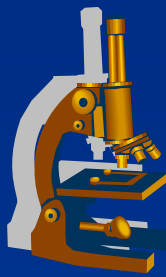


or →

Kopie: upraveno dle Blyth M., 2002

- × Hematopoéza
- × Nádory myeloidní řady
- **Nádory lymfoidní řady**
 - ⇒ NHL
 - ⇒ HL
- Reaktivní lymfadenopatie

Burkittův lymfom



- **mikroskopicky:**

- uniformní středně velké bb. s oválnými či okrouhlými jádry a několika nápadnými jadérky
- extrémně vysoká proliferační aktivita (Ki67 ~ 100%)
- **obraz „hvězdného nebe“** („starry sky“)

- **x**Hematopoéza

- **x**Nádory myeloidní řady

- **Nádory lymfoidní řady**

 - ⇒ *NHL*


 - ⇒ *HL*

- **Reaktivní lymfadenopatie**

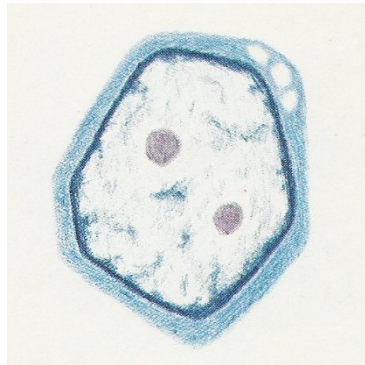
Burkittův lymfom



kopie

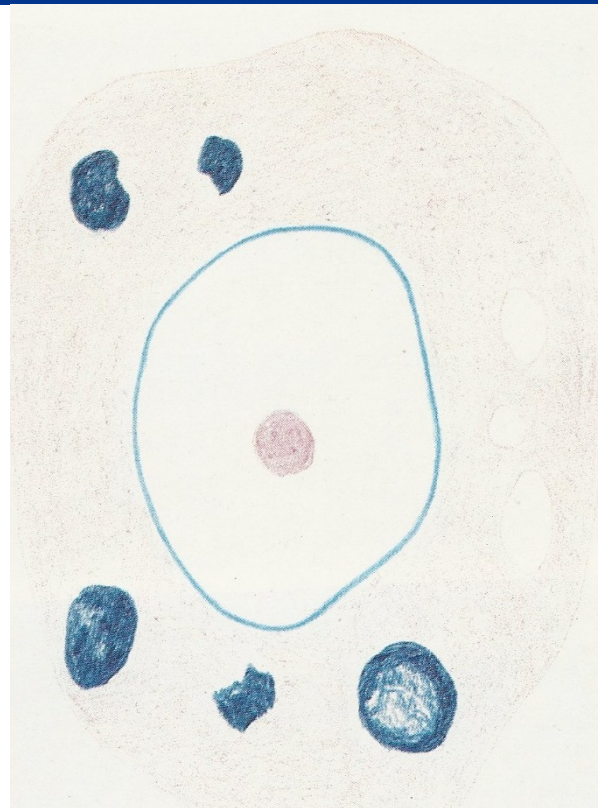


lymfocyt



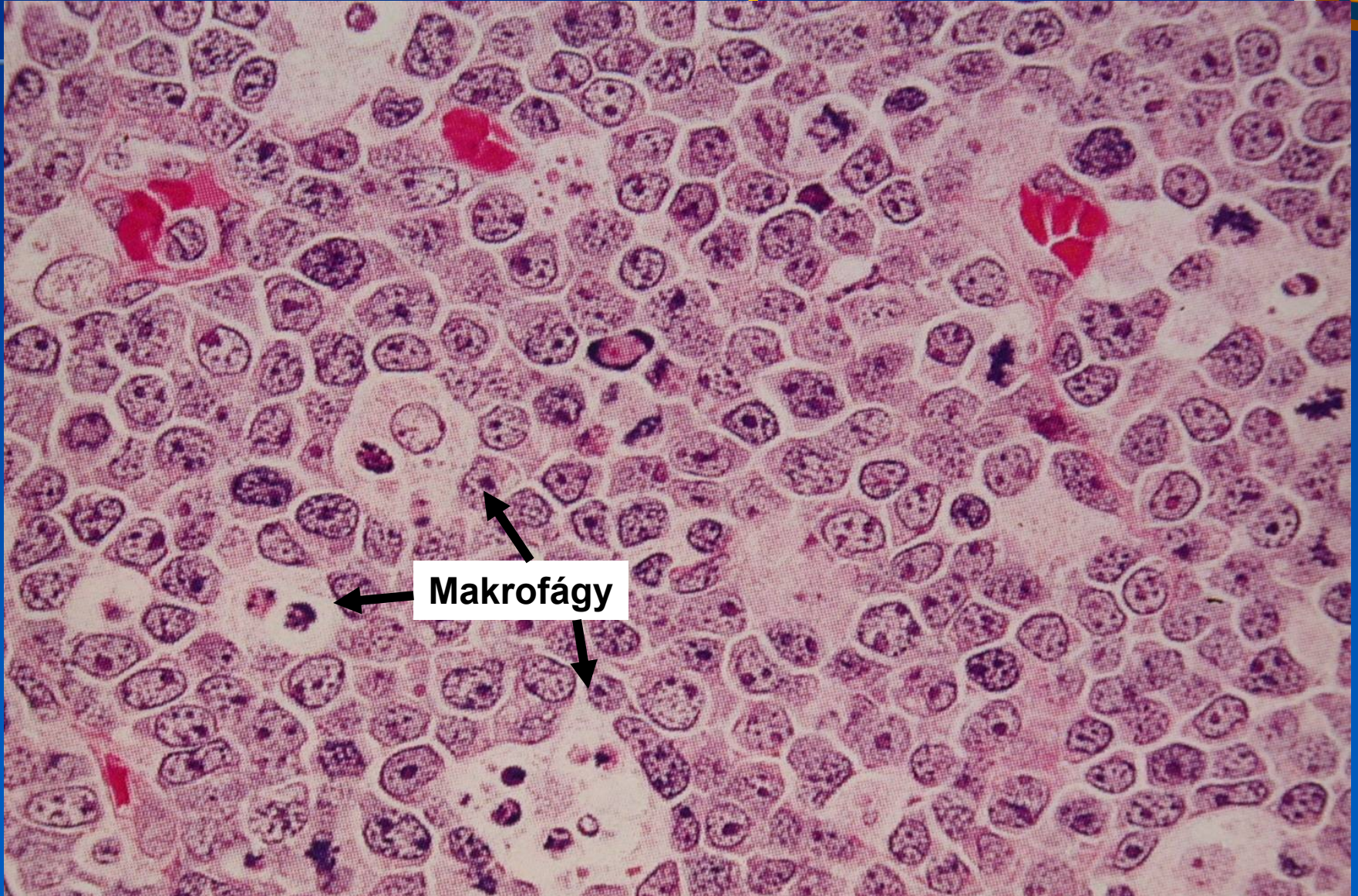
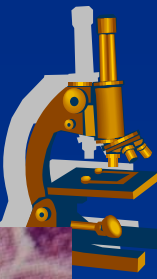
lymfoblast

makrofág (b.
hvězdného nebe)

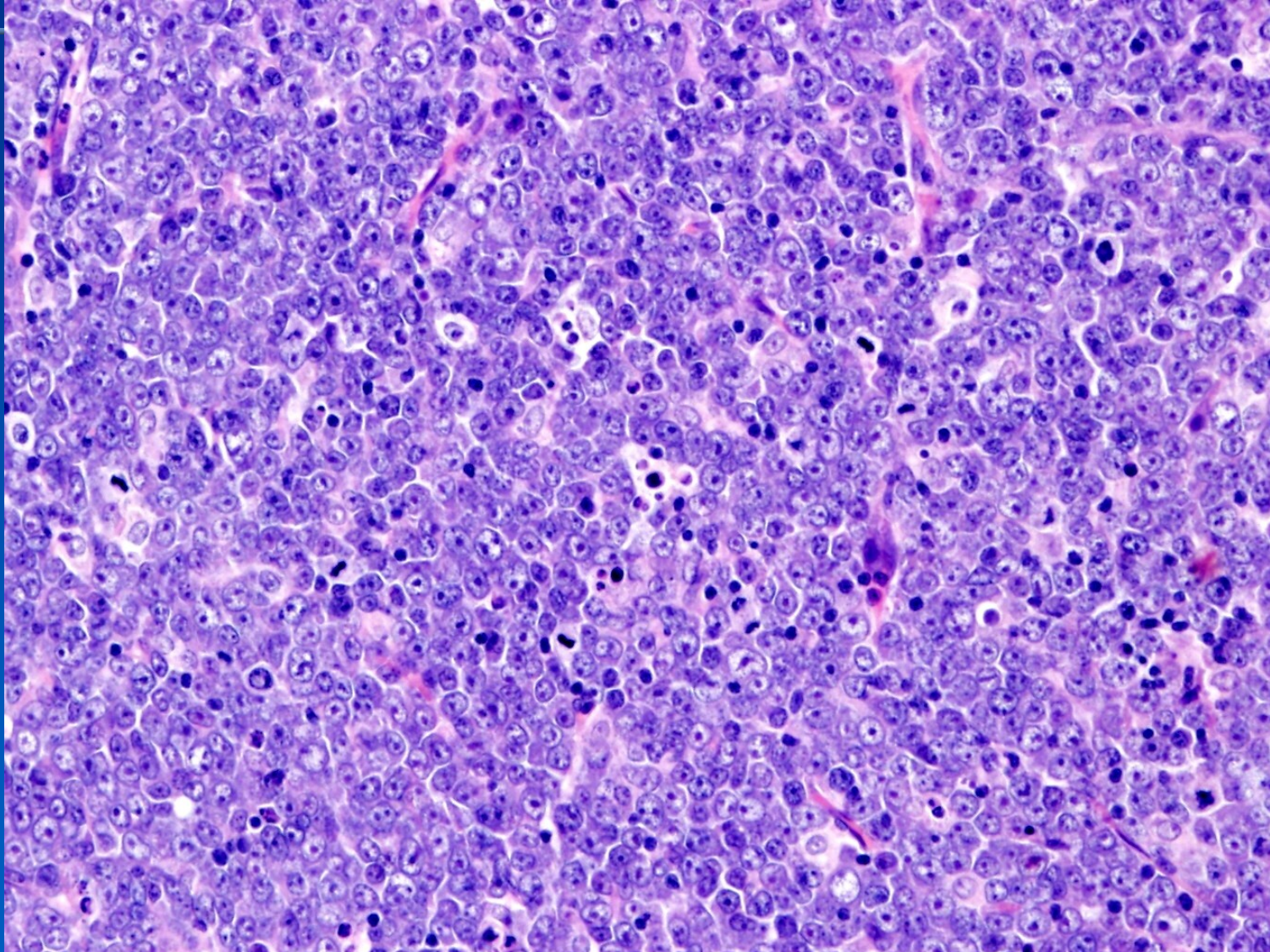


- ✗ Hematopoéza
- ✗ Nádory myeloidní řady
- **Nádory lymfoidní řady**
 - ⇒ *NHL*
 - ⇒ *HL*
- Reaktivní lymfadenopatie

Burkittüv lymfom



Burkittuv lymfom



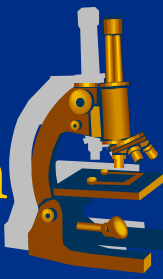
Dyskrázie plazmatických buněk



- **Plazmocelulární myelom (mnohočetný myelom)**
- **Solitární plazmocytom**
- **Nemoc těžkých řetězců**
- **Primární amyloidóza**
- **Monoklonální gamapatie nejasného významu (MGUS)**
 - ročně dochází u cca 1% pacientů k progresi do konkrétního typu dyskrázie plazmatických buněk

- × Hematopoéza
- × Nádory myeloidní řady
- **Nádory lymfoidní řady**
 - ⇒ *NHL*
 - ⇒ *HL*
- **Reaktivní lymfadenopatie**

Plazmocelulární myelom, plazmocytom



- **starší dospělí**
- **1 ložisko = plazmocytom**
- **>1 ložisko = plazmocelulární myelom**
 - v kostech tvoří **osteolytická** ložiska → patologické fraktury (na rtg obraz „prostrílené kalvy“)
 - infiltruje také KD → anemie, leukopenie...
 - AL amyloidóza
 - tzv. **myelomová ledvina**
 - ukládání paraproteinu (Bence-Jonesova bílkovina)

× Hematopoéza

× Nádory myeloidní řady

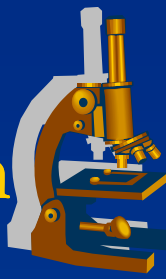
• **Nádory lymfoidní řady**

⇒ *NHL*

⇒ *HL*


• **Reaktivní lymfadenopatie**

Plazmocelulární myelom, plazmocytom



- **mikroskopicky**

- plazmocyty (různě diferencované)
- málo mitóz



- **×** Hematopoéza

- **×** Nádory myeloidní řady

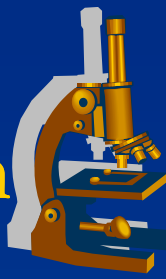
- **Nádory lymfoidní řady**

 - ⇒ *NHL*

 - ⇒ *HL*

- **Reaktivní lymfadenopatie**

Plazmocelulární myelom, plazmocytom



- **tp.:**

- u symptomatických pacientů CHT, RT, příp. alogenní transplantace KD
- kauzálně je ale neléčitelný, postupně progreduje – medián přežití cca 5 let

- **x**Hematopoéza

- **x**Nádory myeloidní řady

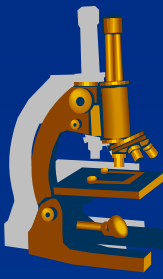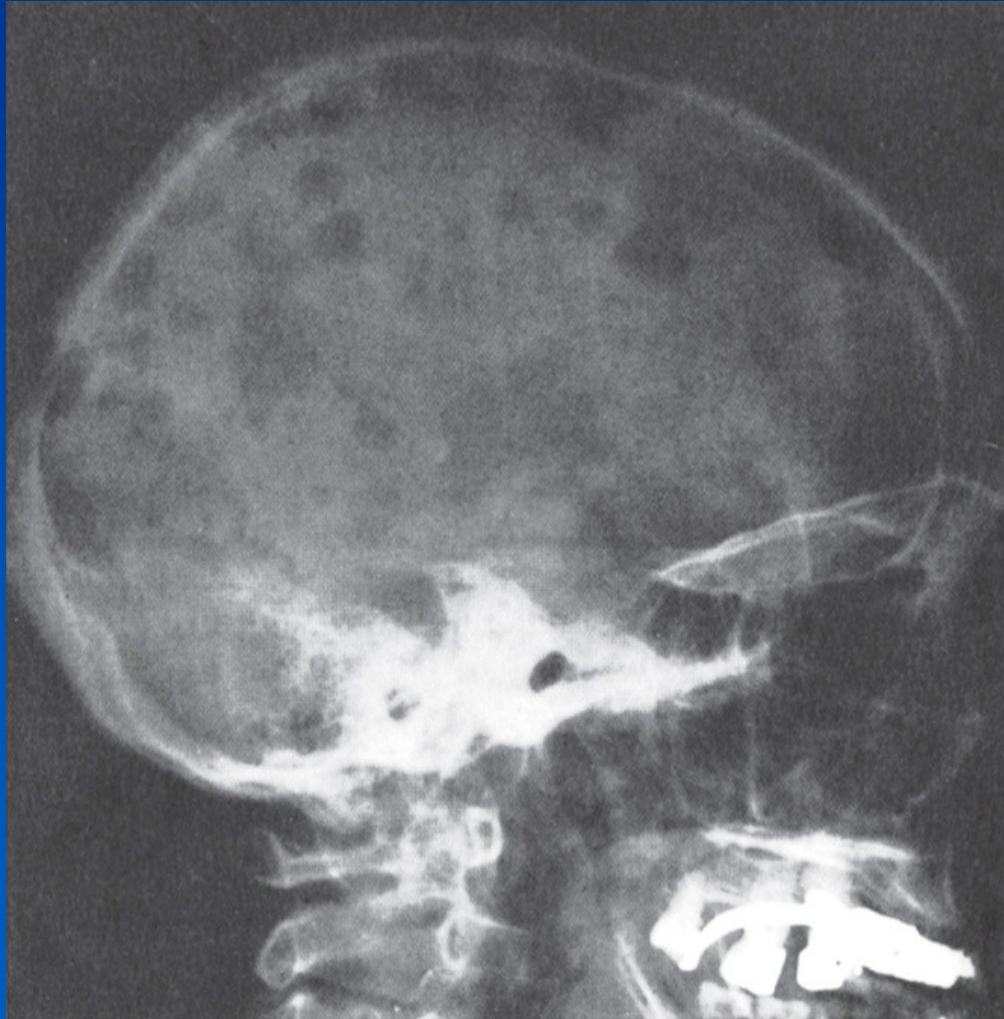
- **Nádory lymfoidní řady**

 - ⇒ *NHL*

 - ⇒ *HL*

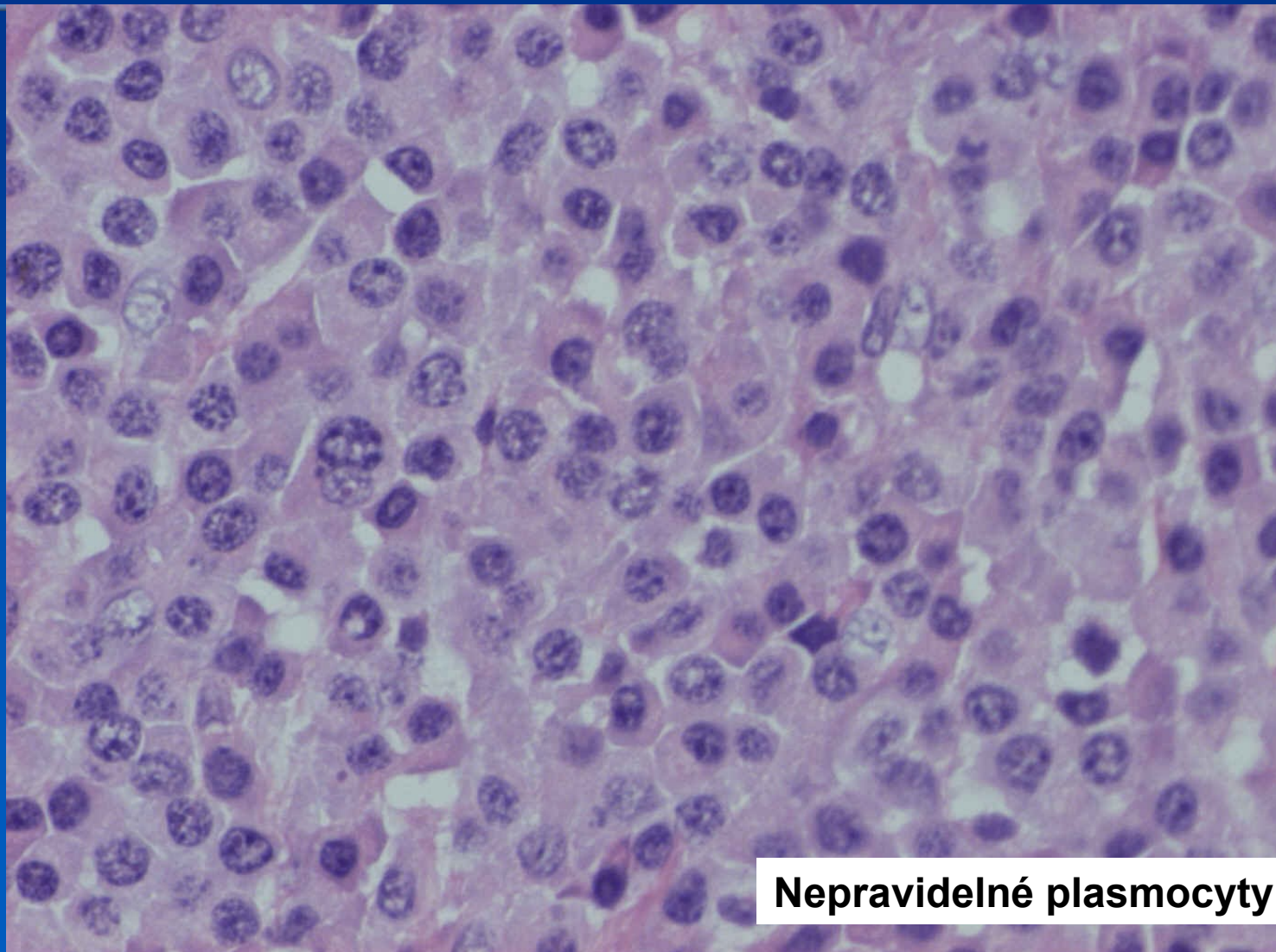
- **Reaktivní lymfadenopatie**

Plazmocelulární myelom



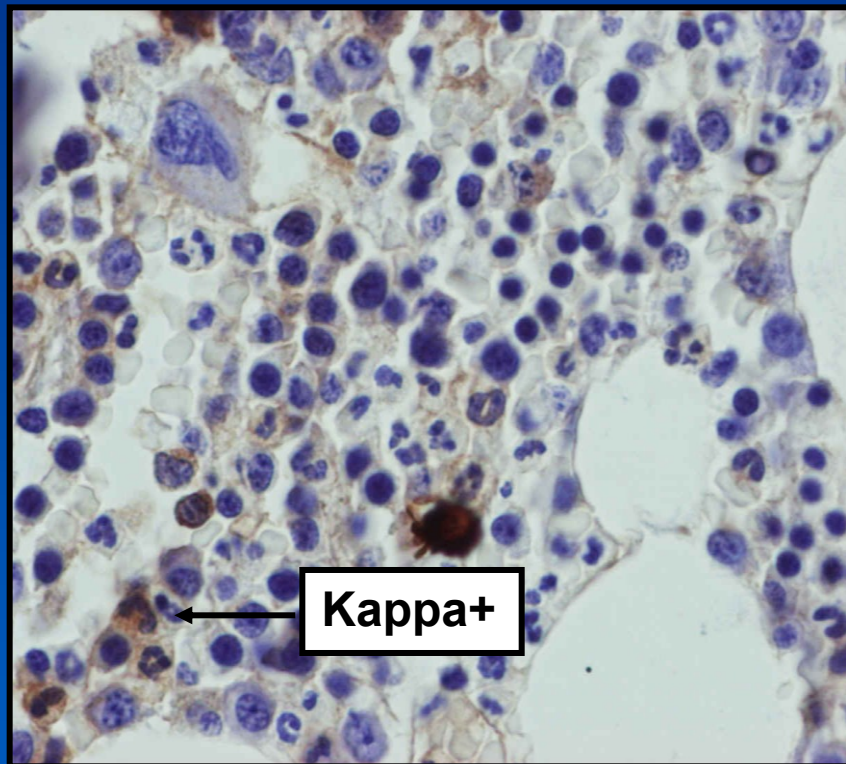

Kumar et al: Robbins & Cotran Pathologic Basis of Disease, 8th Edition.
Copyright © 2009 by Saunders, an imprint of Elsevier, Inc. All rights reserved.

Plazmocytární myelom – kostní ložisko



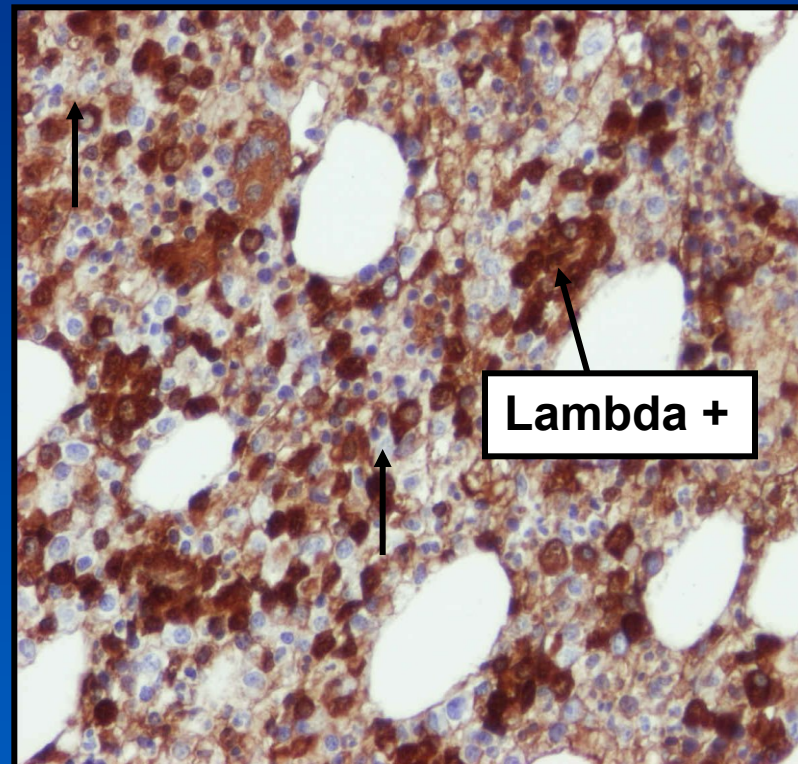
Nepravidelné plasmocyty

Myelom – průkaz monoklonality plasmocytů



Kappa+

Kappa lehké řetězce Ig



Lambda +

Lambda lehké řetězce Ig

LYMFOIDNÍ NÁDORY T – BUNĚČNÉ ZDROJE



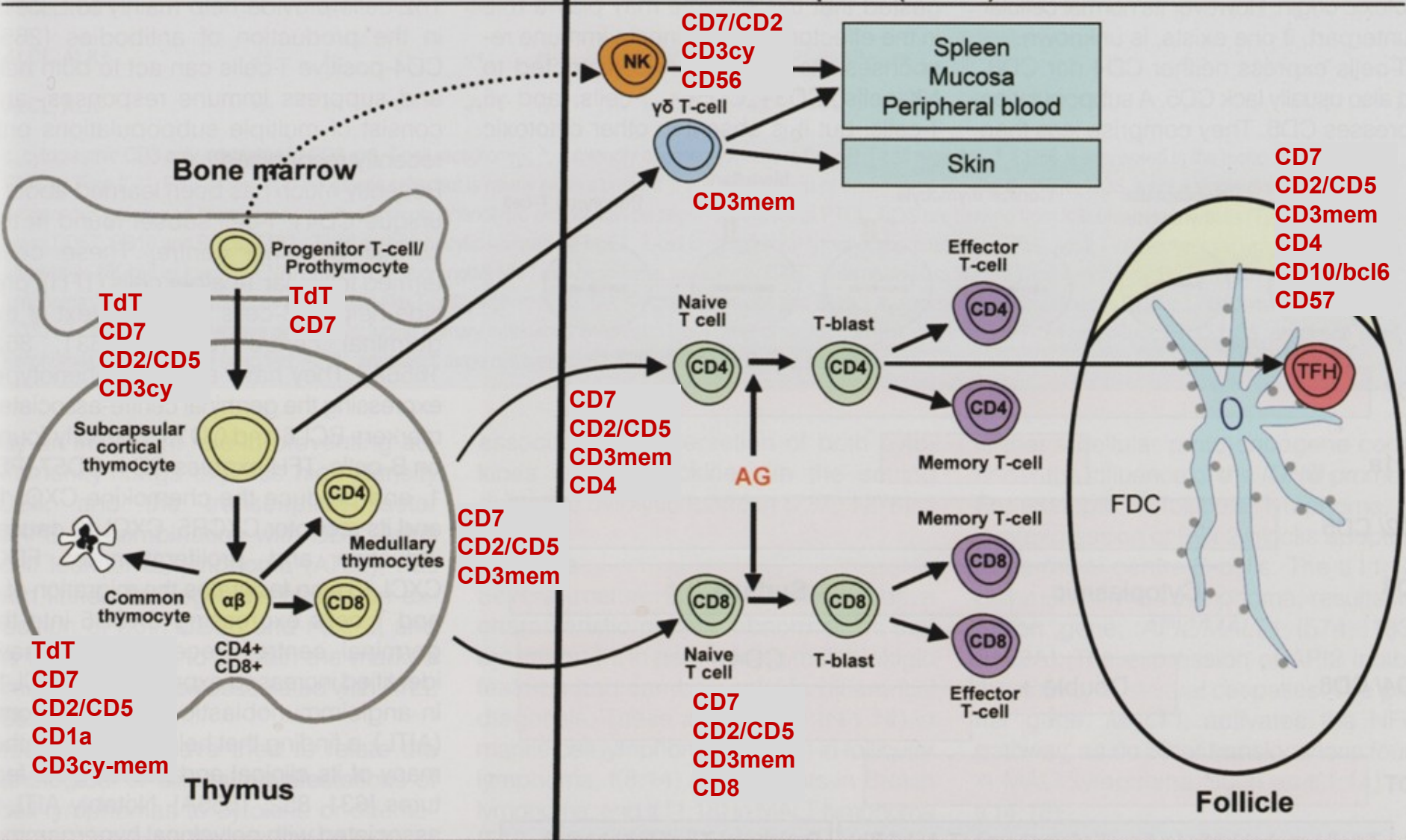
kopie

Central lymphoid tissue

Peripheral lymphoid tissue

Precursor T-cells

Peripheral (mature) T- and NK-cells



T lymphoblastic lymphoma/leukaemia

Peripheral (mature) T-cell and NK-cell lymphomas/leukaemias

Vybrané T-lymfomy



- **T-ALL**

- *T-ALL* <<<< *B-ALL*

- **Mycosis fungoides/Sézáryho syndrom**

- *MF* = primární kožní T-lymfom
- *SS* = erythroderma, leukemické infiltráty

- **ALCL**

- *hallmark cells* = pleiomorfní lymfomové bb. s podkovovitými jádry

- **x** Hematopoéza

- **x** Nádory myeloidní řady

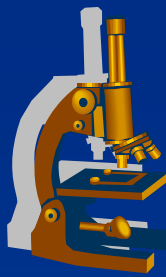
- **Nádory lymfoidní řady**

- ⇒ *NHL*

- ⇒ *HL*

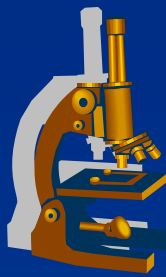
- **Reaktivní lymfadenopatie**

Vybrané T-lymfomy



- **S enteropatií asociovaný T-lymfom**
 - *vzniká v souvislosti s celiakií refrakterní na bezglutenovou dietu*
- **ATCL**
 - *asociovaná s infekcí HTLV-1, nejčastěji v Asii – Japonsku*

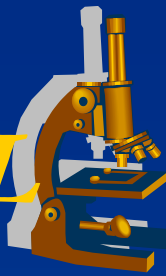
- × Hematopoéza
- × Nádory myeloidní řady
- **Nádory lymfoidní řady**
 - ⇒ *NHL*
 - ⇒ *HL*
- Reaktivní lymfadenopatie



Hodgkinův lymfom

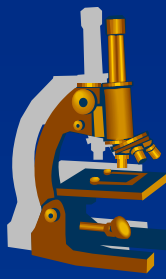
- × Hematopoéza
- × Nádory myeloidní řady
- **Nádory lymfoidní řady**
 - ⇒ *NHL*
 - ⇒ *HL*
- Reaktivní lymfadenopatie

Základní charakteristiky HL a NHL



| HL | NHL |
|--|--|
| Většinou lokalizován v jedné axiální skupině LU (krční, mediastinální, paraaortální) | Postihuje mnohočetné periferní LU |
| Kontinuální šíření | Nekontinuální šíření |
| Mezenterické LU a Waldeyerův okruh málokdy postiženy | Mezenterické LU a Waldeyerův okruh postiženy často |
| Extranodálně vzácně | Extranodálně často |
| Diagnostické (nádorové) bb. roztroušeny na reaktivním pozadí | Nádorové/lymfomové bb. převažují |
| Vychází z B-bb. | Vychází z B- i T- bb. |

Hodgkinův lymfom



- jedna z nejčastějších malignit mladých dospělých
- **klasifikace HL** (podrobněji viz. dále):
 - *KLASICKÝ HL*
 - *NODULÁRNÍ HL s LYMFOCYTÁRNÍ PREDOMINANCÍ*
- **tp.:**
 - *RT, CHT → vynikající prognóza, ale hrozí sekundární malignity (MDS, AML, bronchogenní ca)*

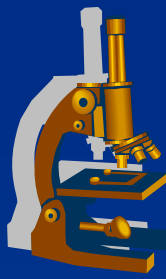
- × Hematopoéza
- × Nádory myeloidní řady
- **Nádory lymfoidní řady**
 - × NHL
 - ⇒ HL
- Reaktivní lymfadenopatie

Hodgkinův lymfom



- **diagnostické (nádorové) bb.:**
 - = Reedové-Sternbergovy bb (RS-bb.) + varianty
 - vylučují chemokiny / cytokiny
 - → chemotaxe hojných ly, makrofágů a granulocytů (vč. četných eozinofilů)
 - = **reaktivní Nnádorové pozadí**

- × Hematopoéza
- × Nádory myeloidní řady
- **Nádory lymfoidní řady**
 - × NHL
 - ⇒ HL
- Reaktivní lymfadenopatie



Hodgkinův lymfom

- morfologie diagnostických bb.

- **dg. bb. (= RS-bb.):**
 - velké bb. s **jedním / více** laločnatými **jádry** s **inkluzoidními jádérky** (jádérko velikosti ly!)
 - cytoplazma hojná, světlá
 - **klasická RS-b. je dvoujaderná** (uspořádání 2 jader a nukleolů ~ „**soví oči**“)
- **dg. důležité varianty RS-bb.:**
 - **lakunární buňka**
 - cytoplazma svažtělá u jádra, mezi bun. membránou a svažtělou cytoplazmou je arteficiální lakuna
 - **lymfocytární a histiocytární, L&H b.**
 - jádro ~ popcorn → „popcorn cell“

× Hematopoéza

× Nádory myeloidní řady

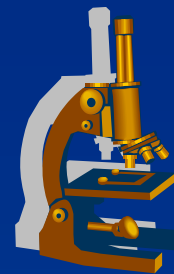
• **Nádory lymfoidní řady**

× *NHL*

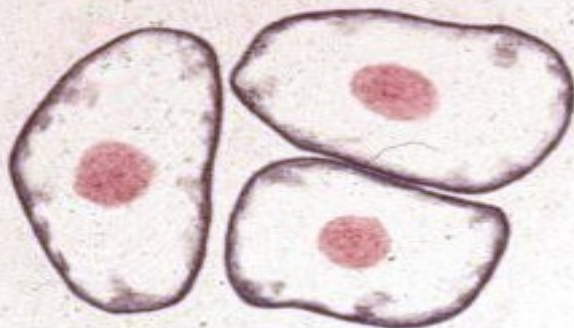⇒ *HL*

• **Reaktivní lymfadenopatie**

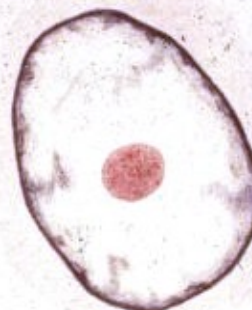Typy diagnostických buněk HL



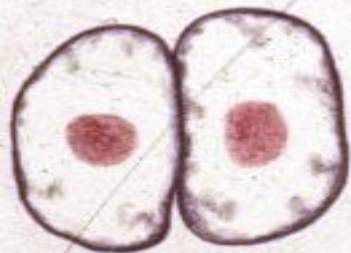kopie



Sternbergova b.



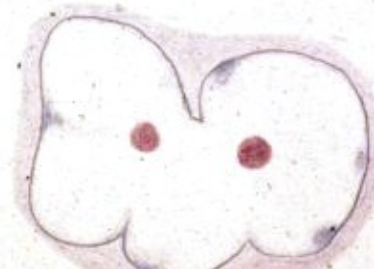Hodgkinova b.



Reedové-Sternbergova b.

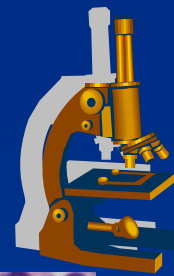


Lakunární b.

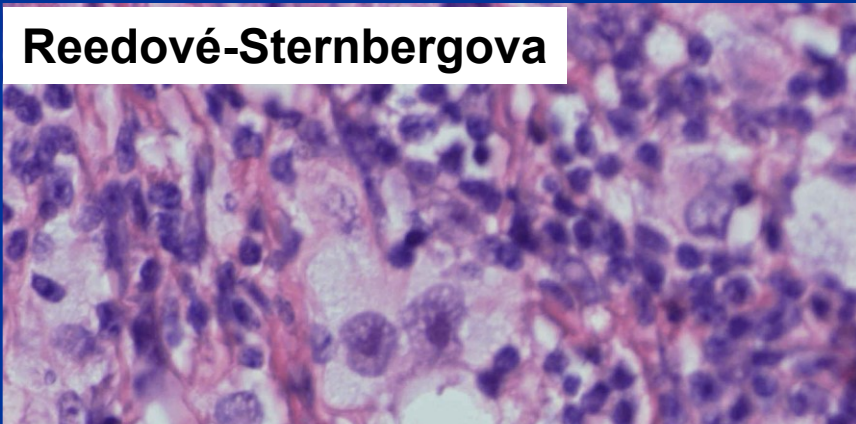


L&H bb.

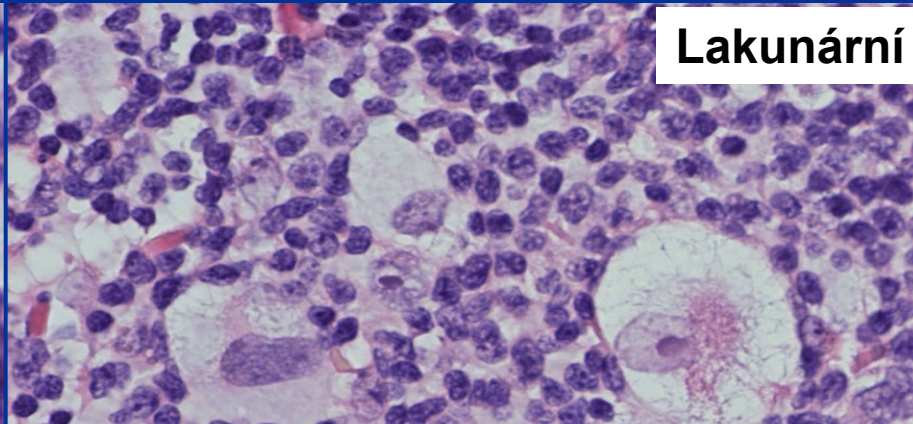
Typy diagnostických buněk klasického HL



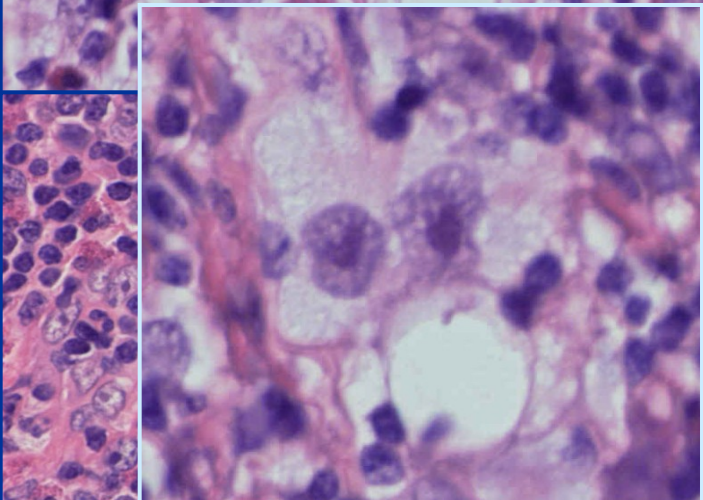
Reedové-Sternbergova



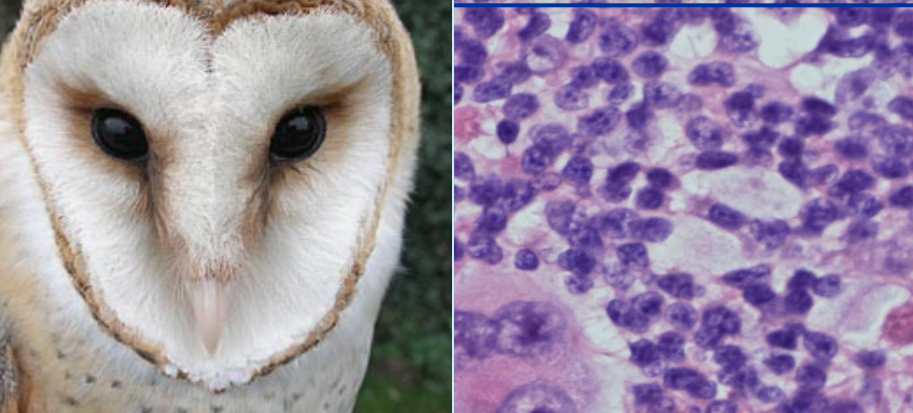Lakunární



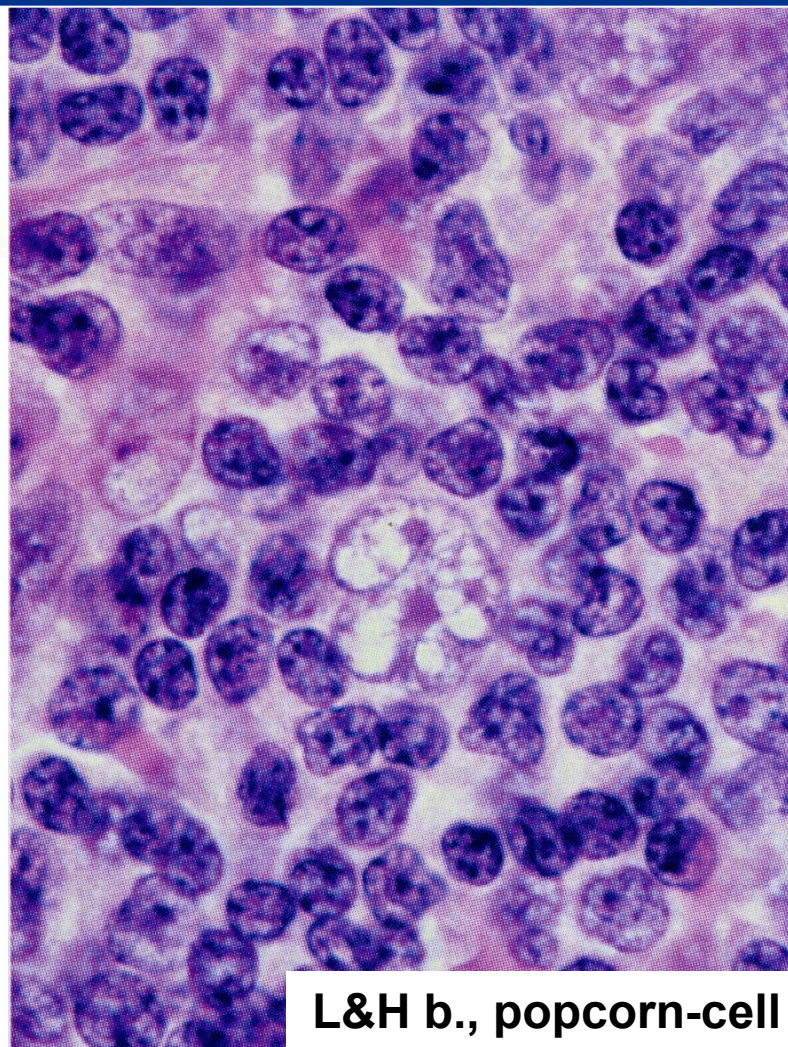
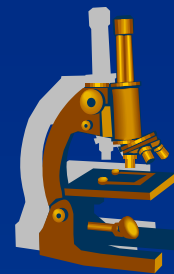
Hodgkinova



Sternbergova

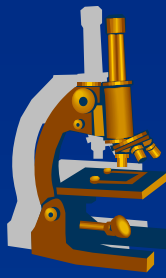


Diagnostická b. HL s lymfocytární predomancí



L&H b., popcorn-cell

Hodgkinův lymfom - klasifikace



1. Klasický HL

⇒ dg. bb. jsou CD15+ / CD30+, ly na pozadí T- >> B-

- **Nodulární skleróza** (lakunární b., může být asociována s EBV infekcí)
- **Na lymfocyty bohatý**
- **Smíšená buněčnost**
- **Lymfocytární deplece** (nejhorší prognóza)

2. Nodulární HL s lymfocytární predomancí

⇒ L&H bb., jsou CD20+ / CD15- / CD30-, málo T-ly

× Hematopoéza

× Nádory myeloidní řady

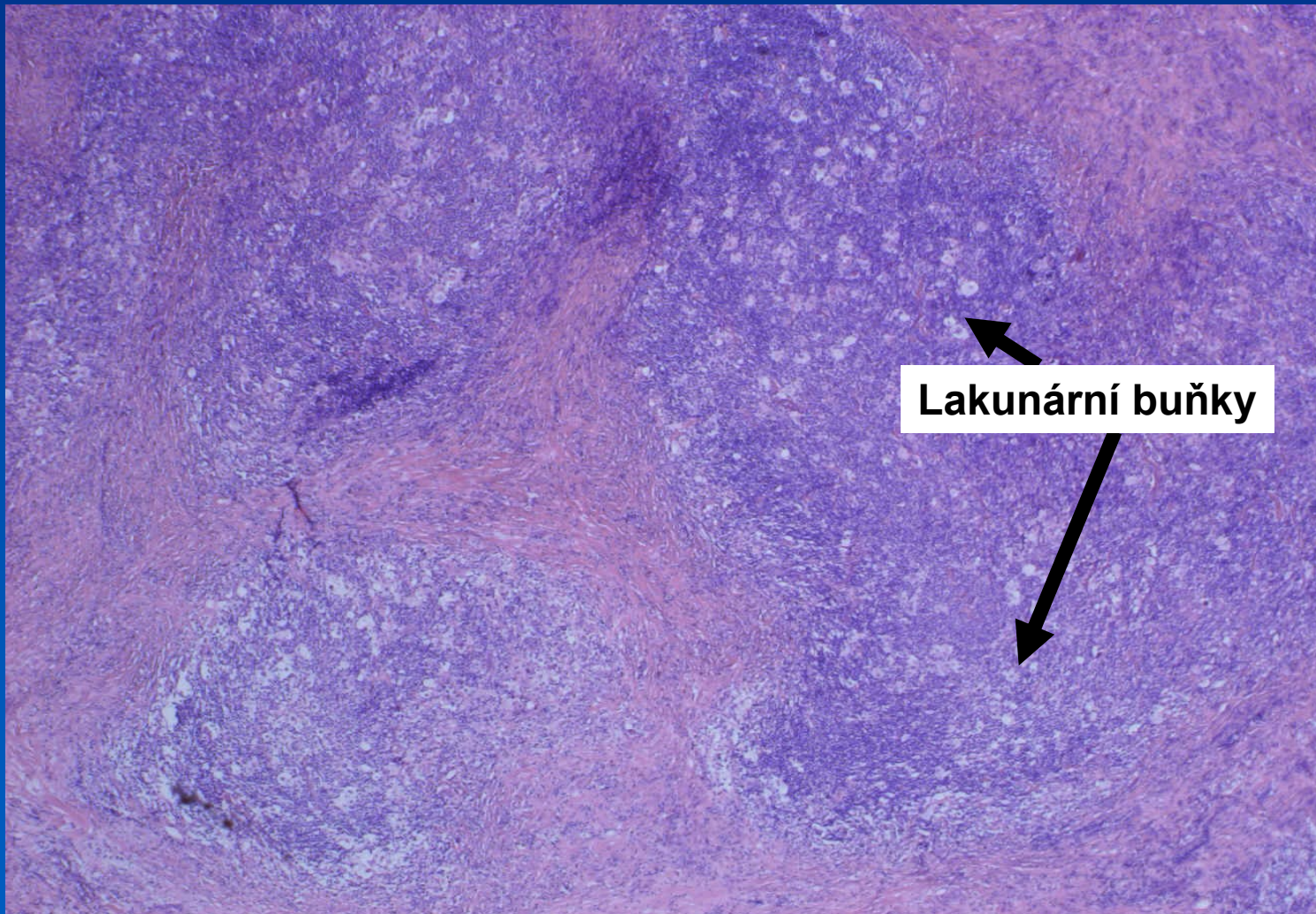
• **Nádory lymfoidní řady**

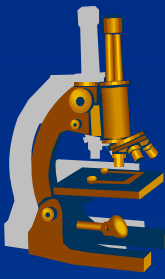
× NHL

⇒ HL

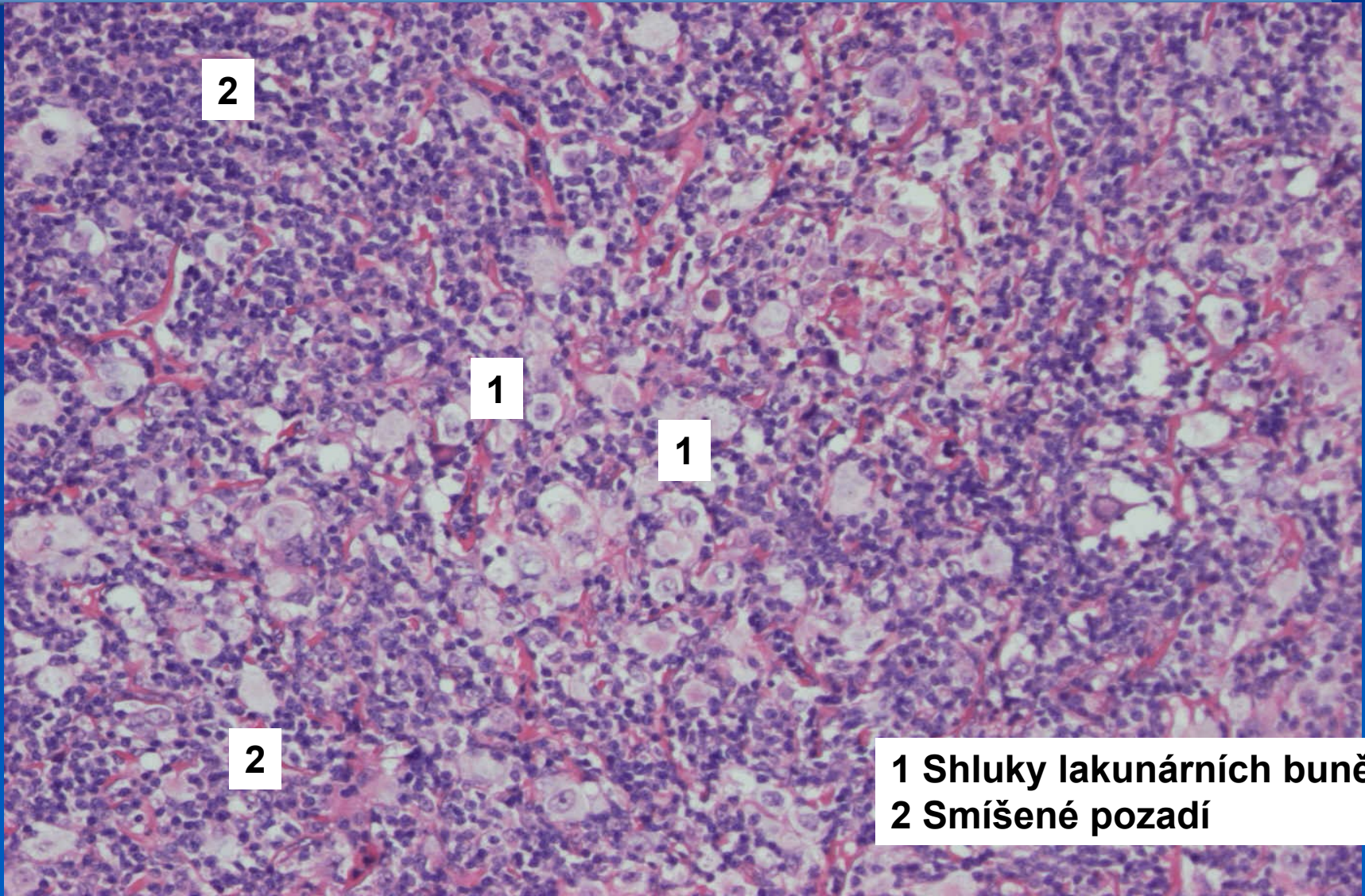
• **Reaktivní lymfadenopatie**

Hodgkinův lymfom, klasický, nodulární skleróza - přehled





Hodgkinův lymfom, klasický, nodulární skleróza



2

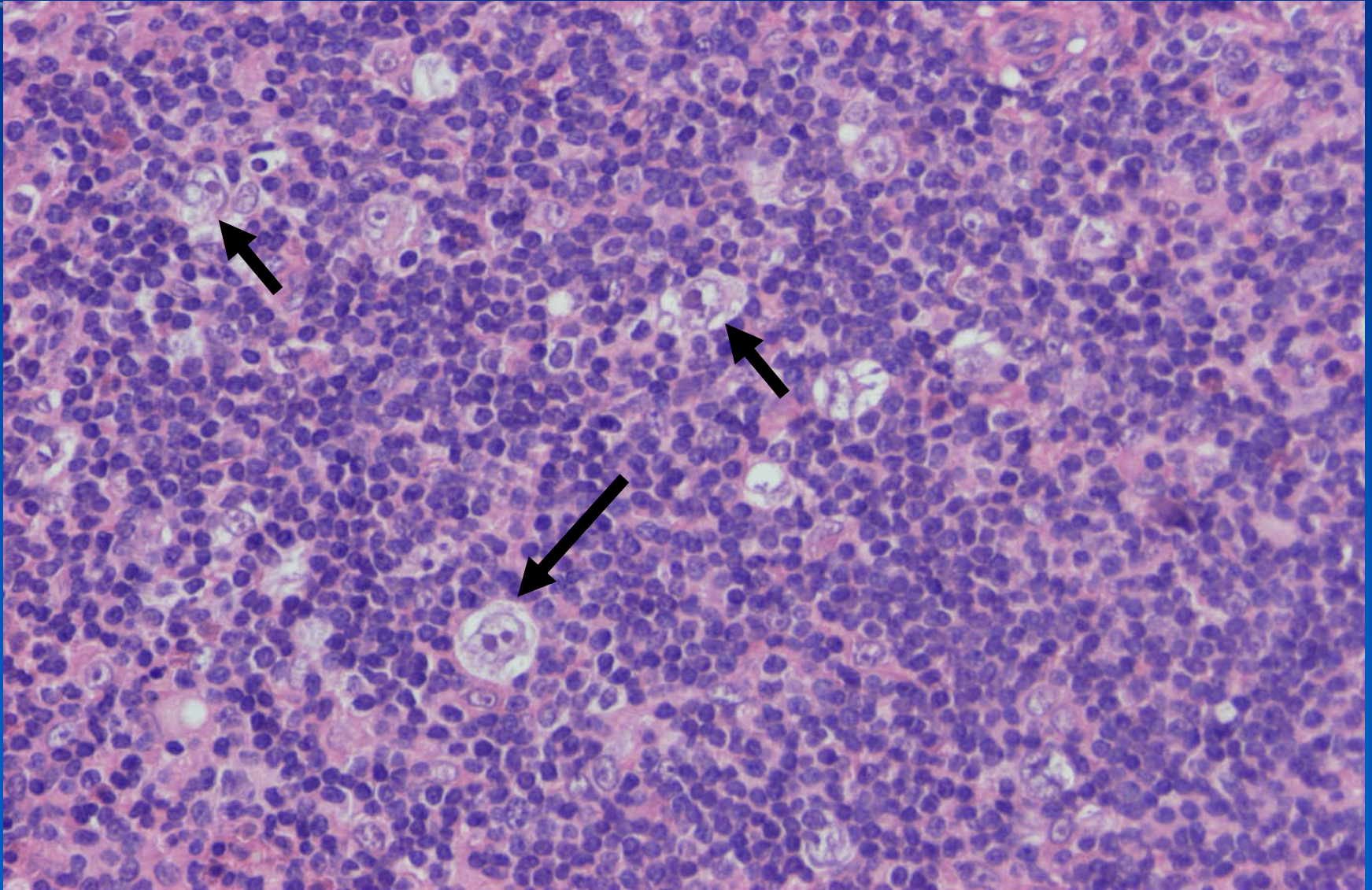
1

1

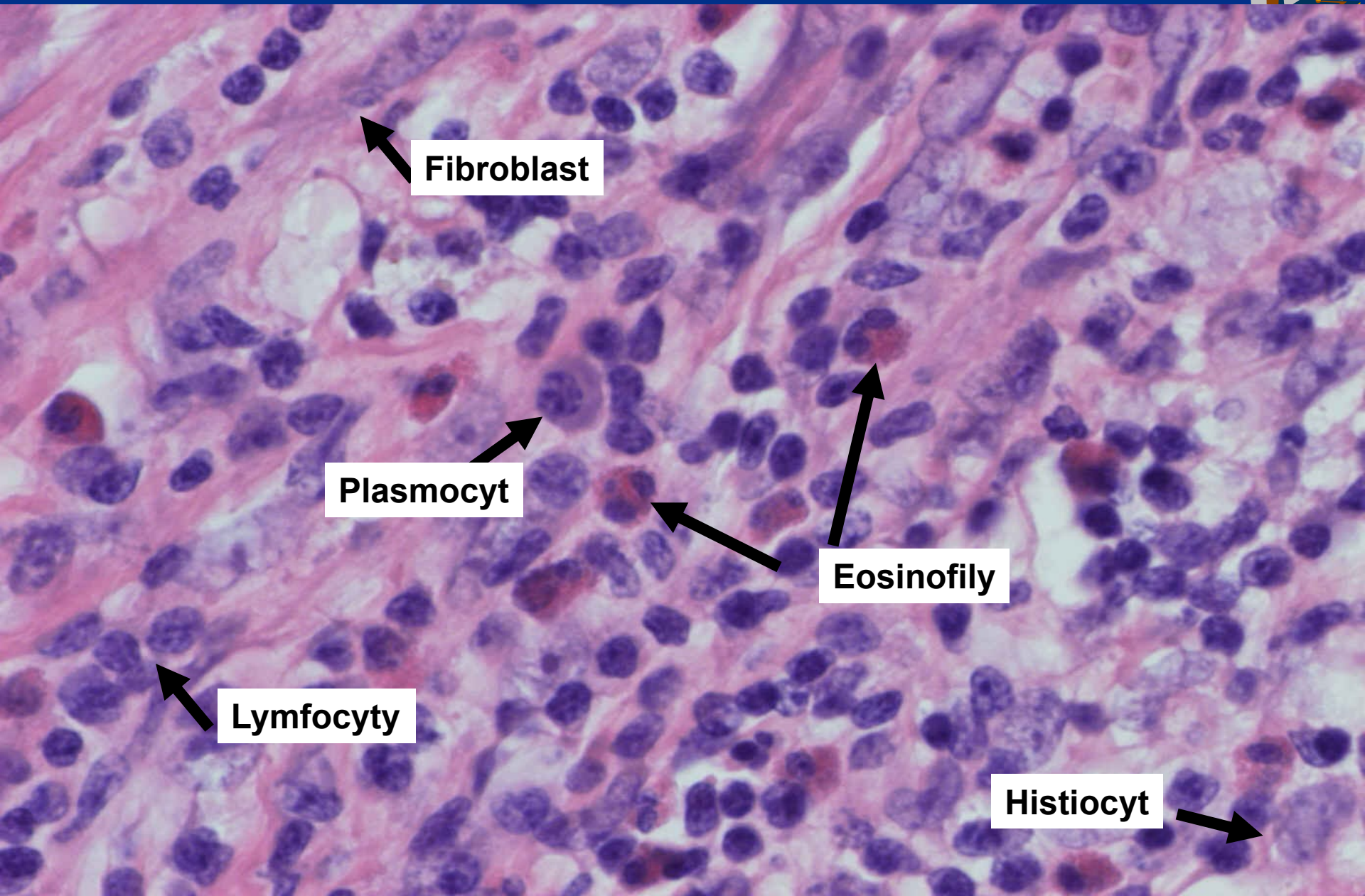
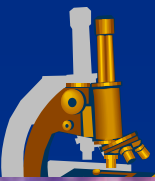
2

1 Shluky lakunárních buněk
2 Smíšené pozadí

HL, klasický, smíšená buněčnost Hodgkinovy bb., RS bb.



Klasický HL – buňky nenádorového pozadí !!!!!



Fibroblast

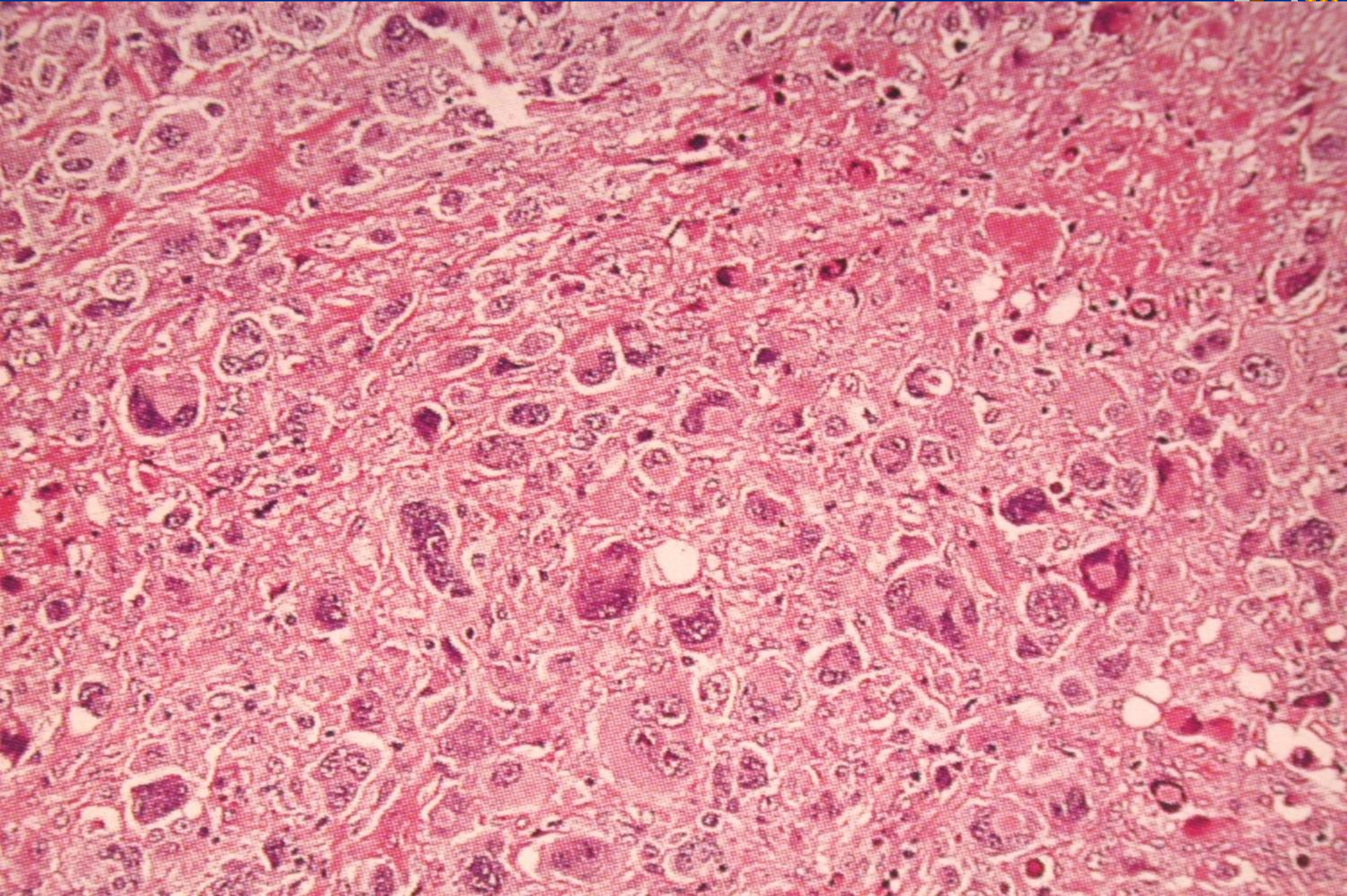
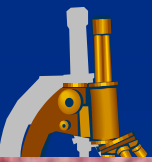
Plasmocyt

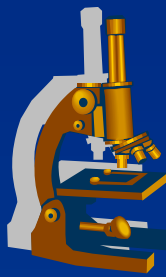
Eosinofily

Lymfocyty

Histiocyt

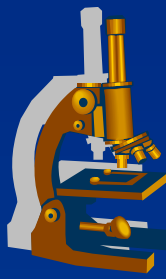
Klasický HL – lymfodepleční typ



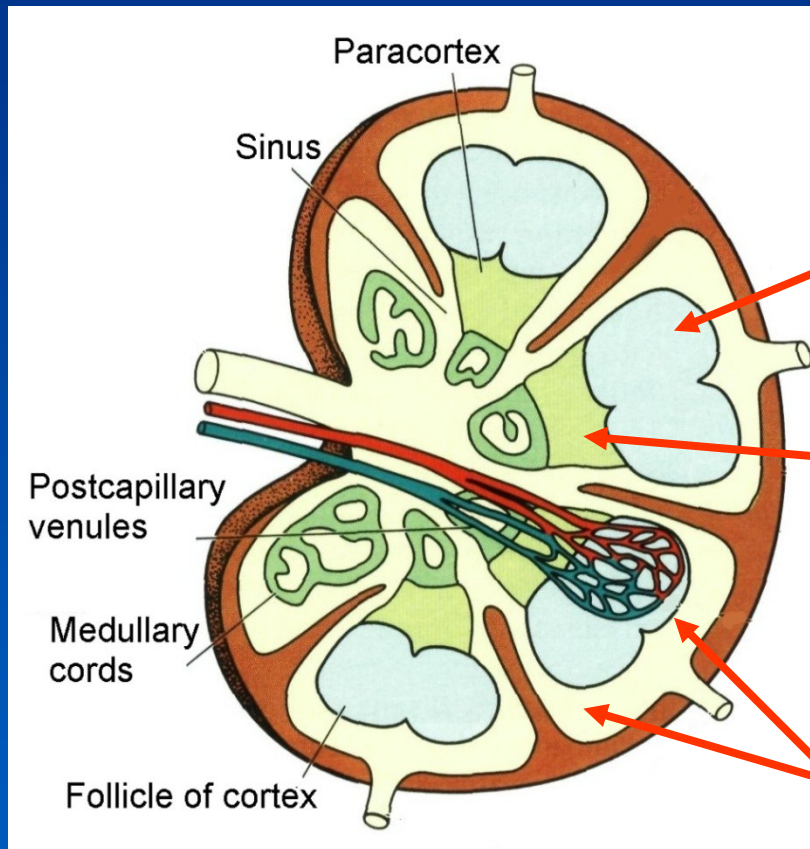


Reaktivní lymfadenopatie

- × Hematopoéza
- × Nádory myeloidní řady
- **Nádory lymfoidní řady**
 - ⇒ *NHL*
 - ⇒ *HL*
- Reaktivní lymfadenopatie



Reaktivní lymfadenopatie



- **Reaktivní hyperplázie:**

- *Folikulární (B)*
(bakterie, sterilní záněť)

- *Parakortikální (T)*
(viry, chronické záněty)

- **Sinusová histiocytóza**

- **x**Hematopoéza

- **x**Nádory myeloidní řady

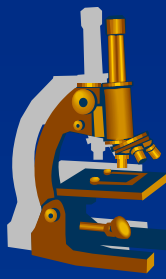
- **x**Nádory lymfoidní řady

- **x**NHL

- **x**HL

- **Reaktivní lymfadenopatie**

Reaktivní lymfadenopatie



- **folikulární hyperplázie**

- ZC jsou zvětšená, nepravidelného tvaru, polarizovaná
- tingible macrophages
- při **bakteriálních** infekcích (hl. hnisavých),
toxoplazmóze, sterilních zánětech (při nekrózách,
popáleninách)

- **parakortikální hyperplázie**

- zmožené T-ly v parakortexu
- parafolikulární transformace do velkých proliferujících blastů
- při **virózách, chronických zánětech** (IBD, hepatitidy),
po **vakcinaci...**

- **x**Hematopoéza

- **x**Nádory myeloidní řady

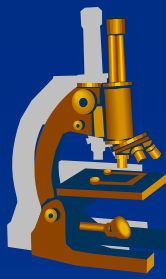
- **x**Nádory lymfoidní řady

- **x**NHL

- **x**HL

- **Reaktivní lymfadenopatie**

Reaktivní lymfadenopatie



- **sinusová histiocytóza**

- sinusy dilatované
 - výstelka = hypertrofické endoteliální bb.
 - vyplněné zmnoženými makrofágy
- většinou **nespecifická reakce**, ale i ve spádových LU karcinomů

- **granulomatózní zánět** (viz. praktika obecné patologie č. 3)

- *s nekrózou* (TBC, nemoc kočičího škrábnutí)
- *bez nekrózy* (sarkoiidóza)

× Hematopoéza

× Nádory myeloidní řady

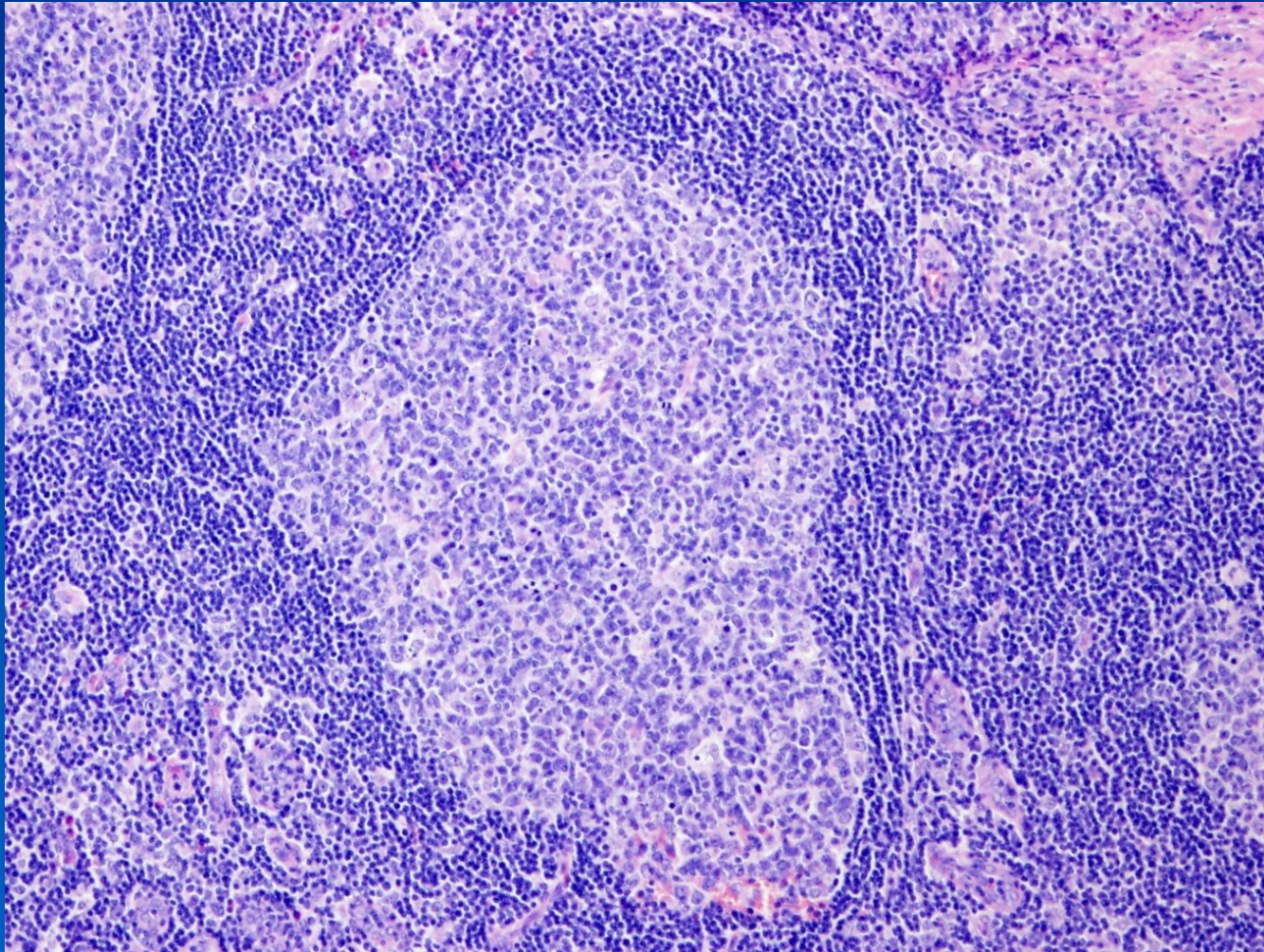
× Nádory lymfoidní řady

× *NHL*

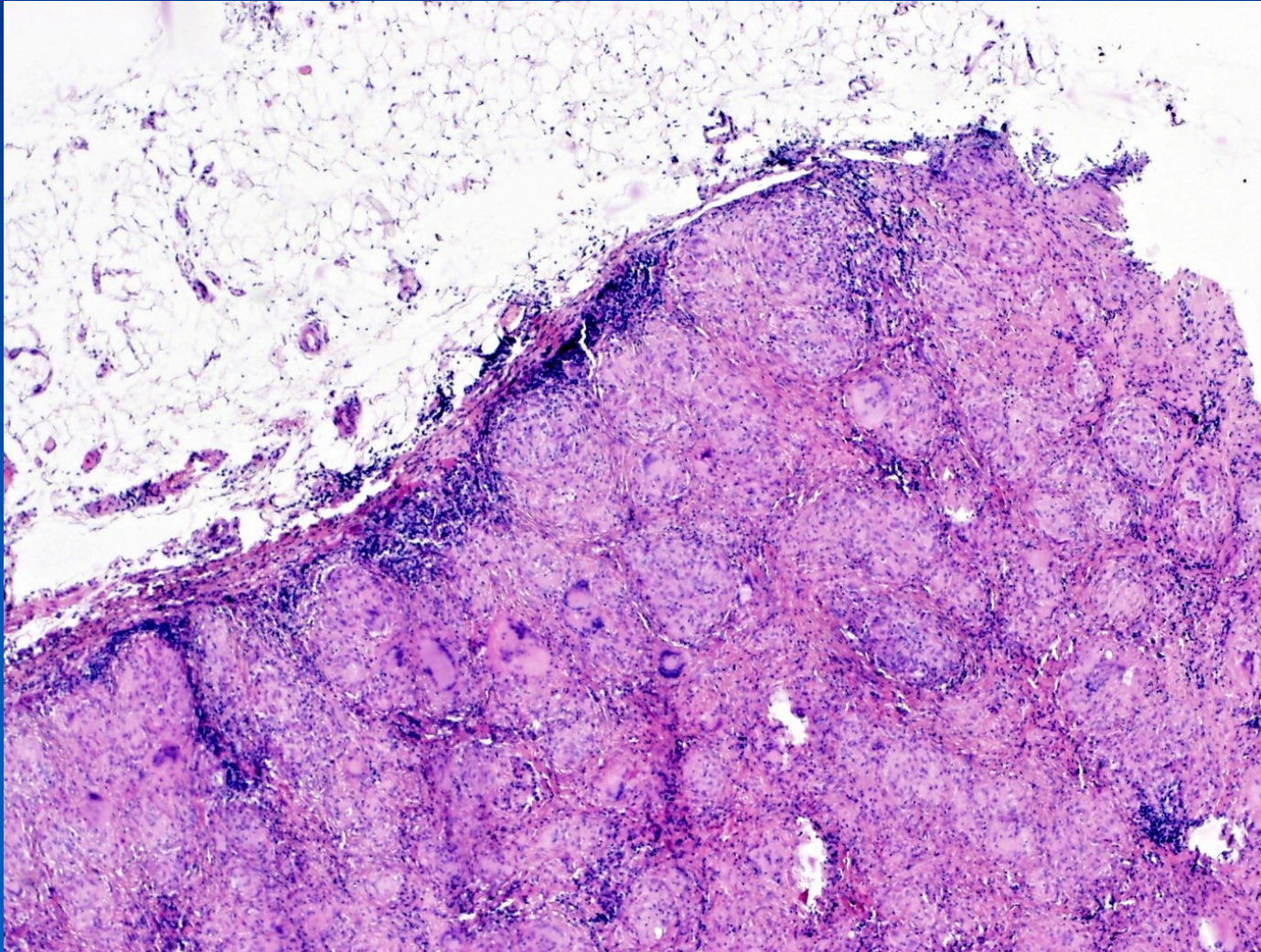
× *HL*

• **Reaktivní lymfadenopatie**

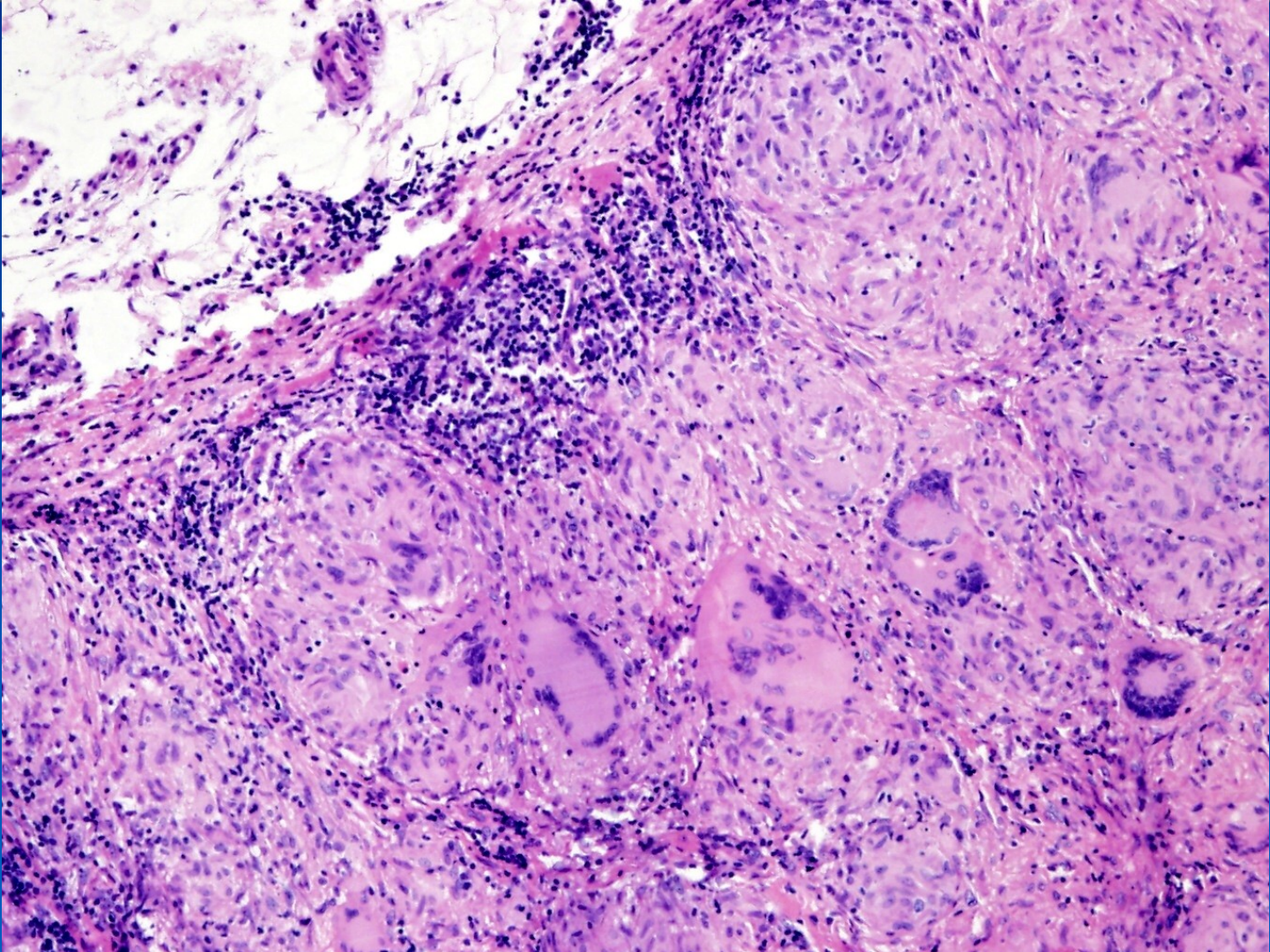
Reaktivní ZC

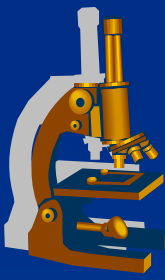


Sarkoidóza mediastinální LU



Sarkoidóza mediastinální LU





Děkuji za pozornost...