

Chirurgické výkony v souvislosti s endodontickým ošetřením

Rozdělení

- Preendodoncie – gingivektomie, prodloužení klinické korunky
- Výkony v akutní fázi ošetření – incize abscesu, trepanace alveolu
- Výkony doplňující endodontické ošetření – endodontická chirurgie, hemiextrakce

Výklony doplňující endodontické ošetření – endodontická chirurgie

Amputace (resekce) kořenového hrotu

- odstranění patologických procesů v periodonciu a kořenového hrotu, zaplnění kořenového systému a tergo

Periapikální exkochleace

- odstranění granulační tkáně a zaplnění kořenového systému a tergo

Indikace

- Neúspěch endodontického ošetření
- Zablokovaný kořenový kanálek
 - neodstranitelná kořenová výplň
 - kořenová nástavba
 - kořenový nástroj zalomený v apikální části kořene
 - obliterace
- Via falsa v apikální oblasti

Kontraindikace

- Všechny situace, kdy lze situaci zvládnout ortográdně
- Všechny stavy kontraindikující chirurgický výkon
- Stavy, kdy pacient je vystaven extrémnímu riziku fokální infekce
- Vertikální fraktura kořene nebo stripping
- Primárně parodontální léze – resorpce alveolární kosti, viklavost
- Resorpce postihující střední nebo koronální třetinu kořene
- Kombinovaná onemocnění zubní dřeně a periodoncia
- Velká ztráta vestibulární kostní lamely – riziko velkého posttraumatického defektu

Faktory ovlivňující indikační rozvahu

- Poměr délky klinické korunky a kořene
- Míra ztráty zubních tkání (možnost rekonstrukce zubu)
- Rozsah ložiska a přítomnost okolních struktur (mandibulární kanál, maxilární sinus, výstupy nervů)
- Přístup k lézi
- Celkový zdravotní stav pacienta
- Schopnost a ochota ke spolupráci

Typy chirurgických výkonů

- Amputace kořenového hrotu a/nebo periapikální kyretáž v klasické podobě
- **Endodontická mikrochirurgie**

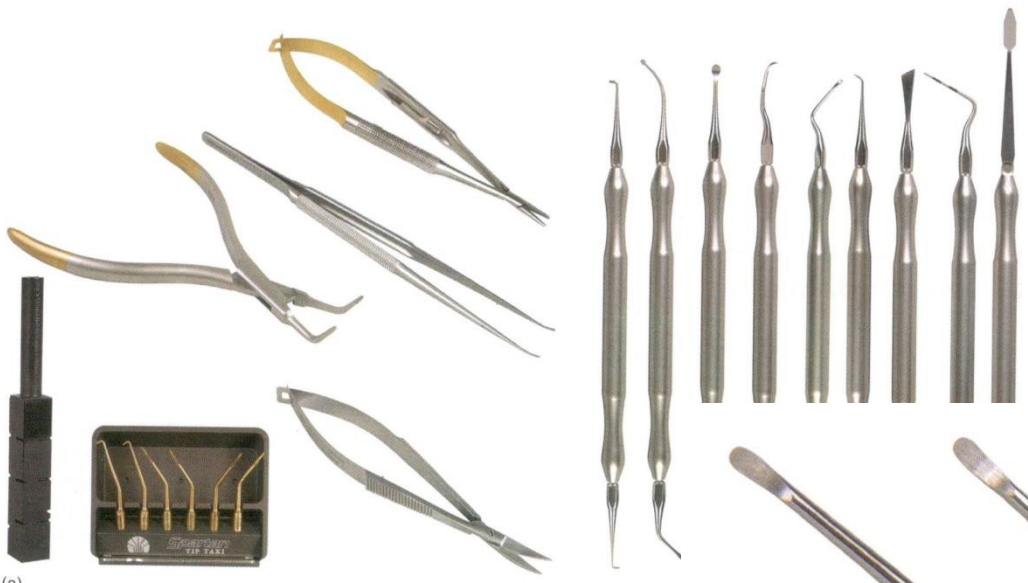Instrumentarium

- Běžné chirurgické nástroje

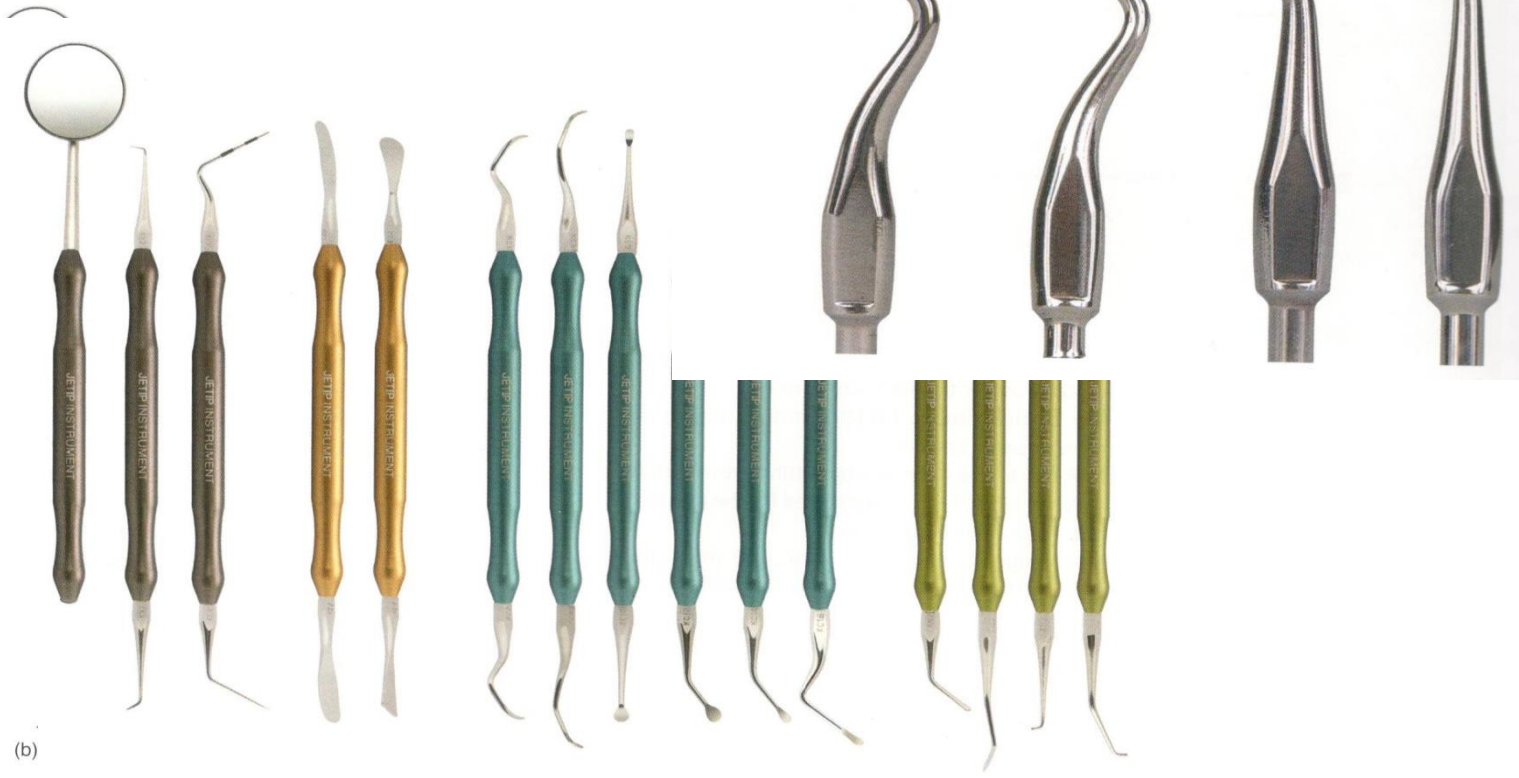- Nástroje pro mikrochirurgii:

Ocelové, titanové, speciální, malých rozměrů.

- Ultrazvukové špičky
- Kostní vrtáčky
- Kolénkové násadce



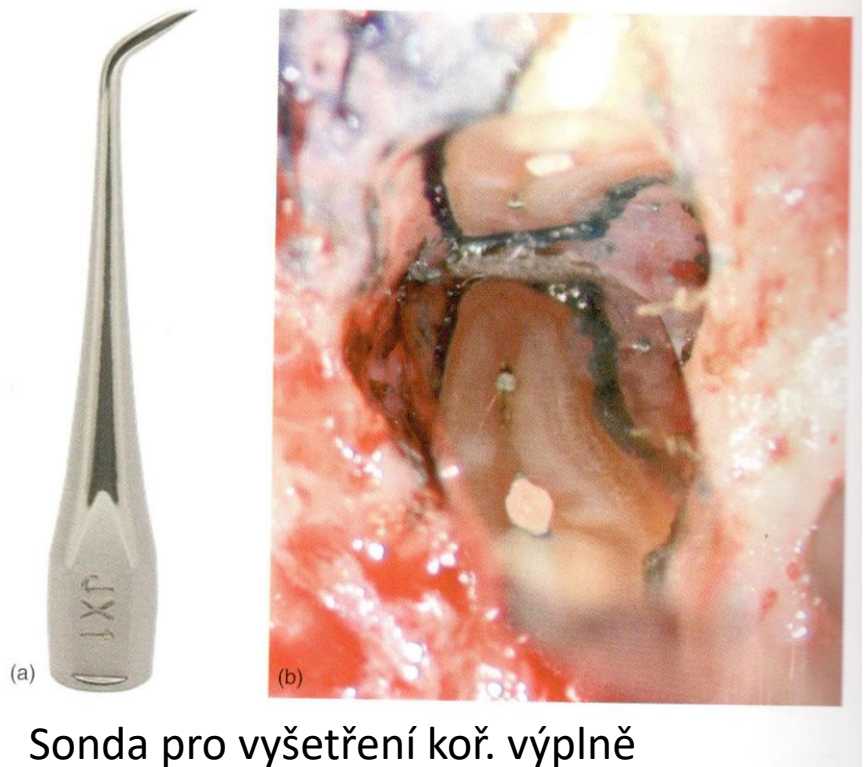(a)




(b)

in Fr. in 1/2 in 3/4 in 1 in 1 1/4 in 1 1/2 in 1 3/4 in 2 in 2 1/4 in 2 1/2 in 2 3/4 in 3 in 3 1/4 in 3 1/2 in 3 3/4 in 4 in 4 1/4 in 4 1/2 in 4 3/4 in 5 in 5 1/4 in 5 1/2 in 5 3/4 in 6 in 6 1/4 in 6 1/2 in 6 3/4 in 7 in 7 1/4 in 7 1/2 in 7 3/4 in 8 in 8 1/4 in 8 1/2 in 8 3/4 in 9 in 9 1/4 in 9 1/2 in 9 3/4 in 10 in

Kolénko pro apikální chirurgii



Sonda pro vyšetření koř. výplně



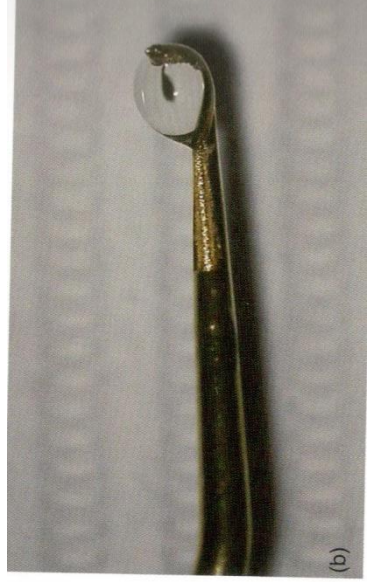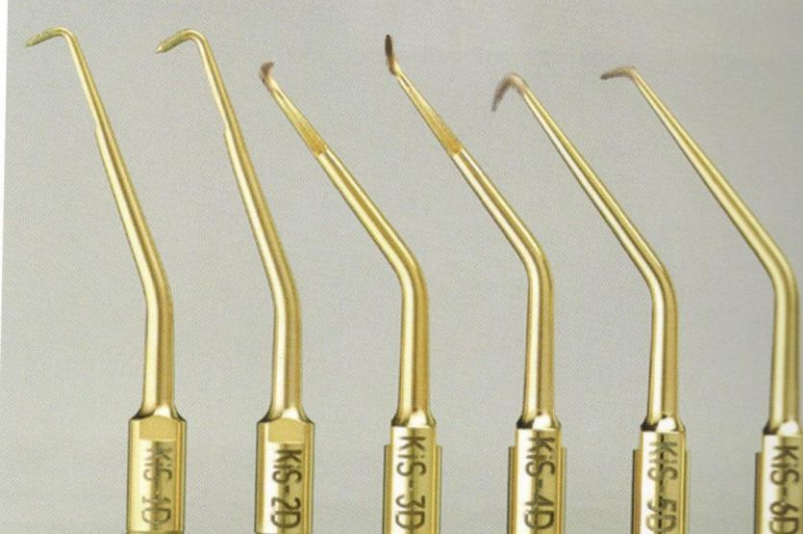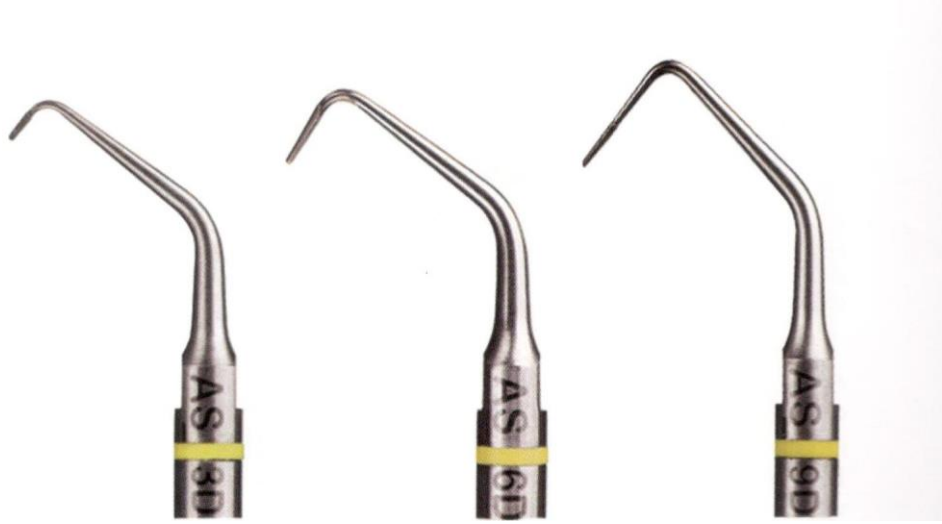Zrcátka běžná a mikrochirurgická

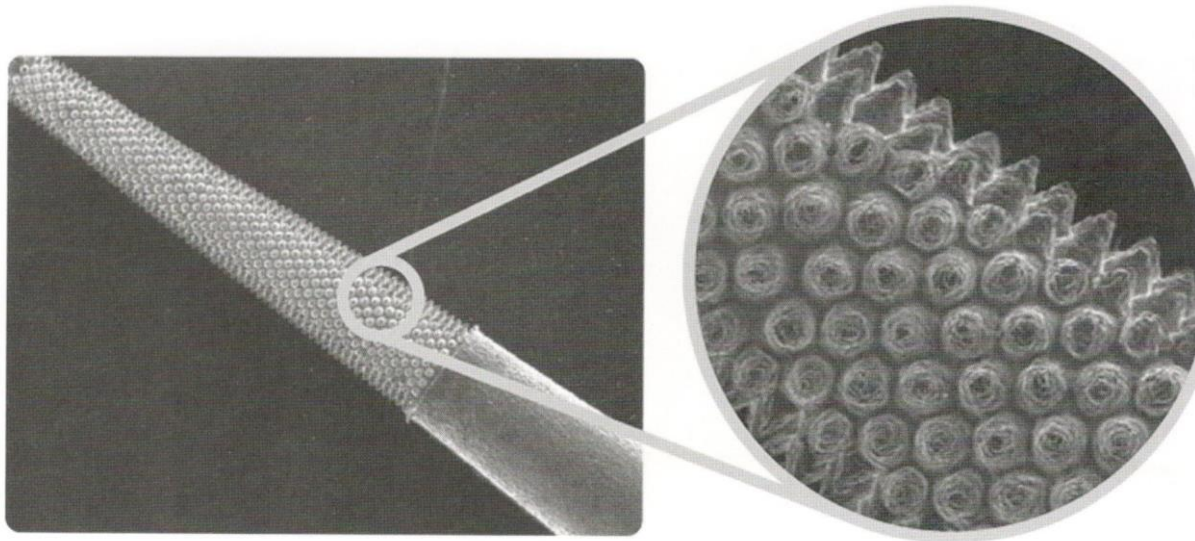
Jehelce pro mikrochirurgii



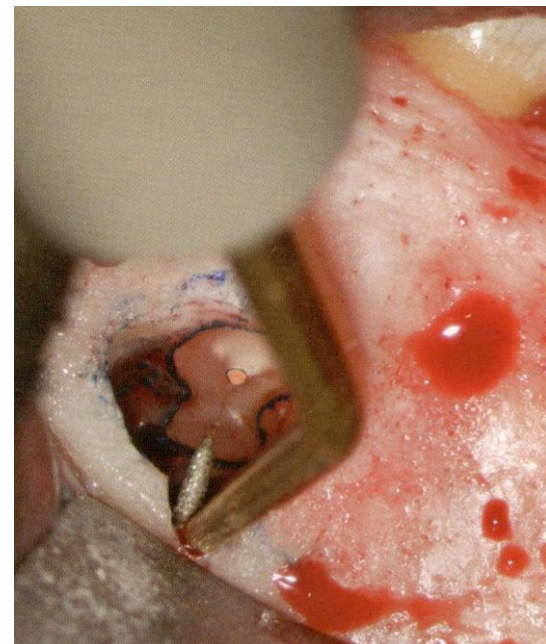
Ultrazvuk pro apikální mikrochirurgii

- Piezoelektrické přístroje (30 – 40kHz)
- Speciální uz špičky pro preparaci kk v dlouhé ose zubu
 - Různých tvarů (zaúhlení)
 - Předehnutelné
 - ocelové, popř. diamantované
 - ocelové, pokryté nitridem zirkonia
 - ✓ hladké
 - ✓ s drsným povrchem





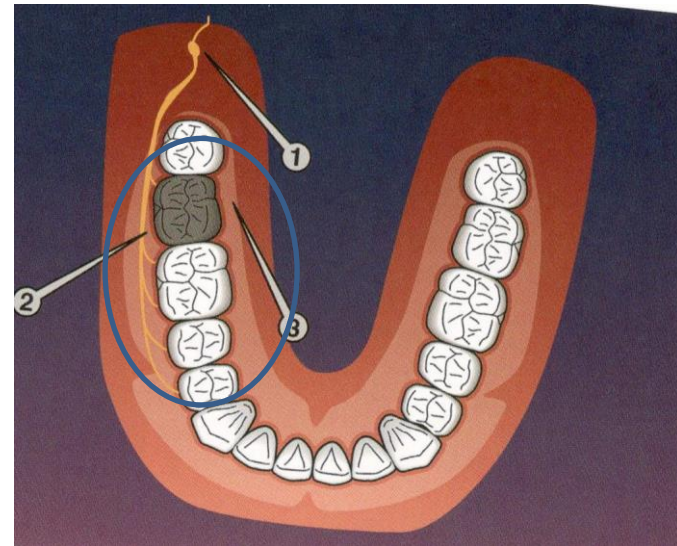
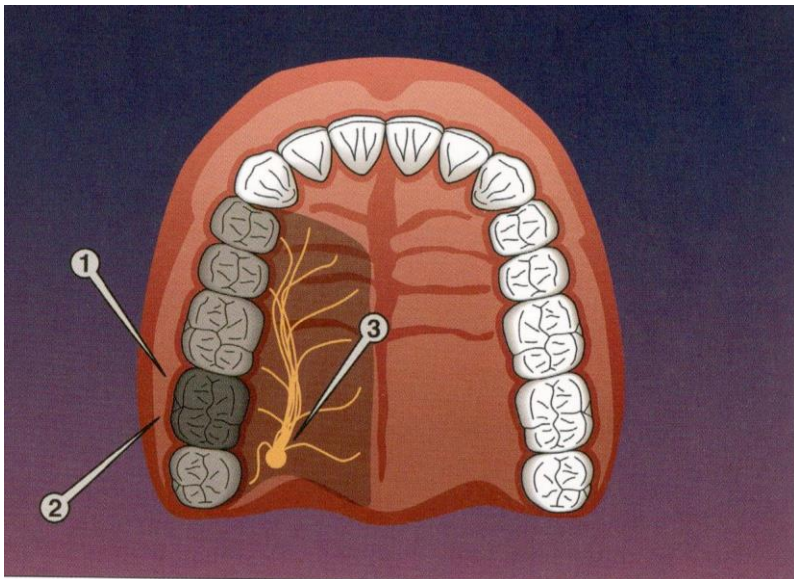
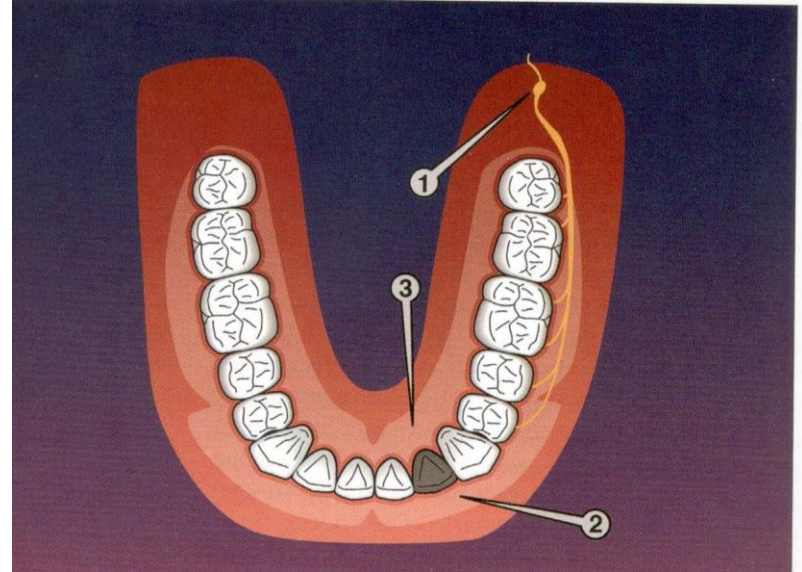
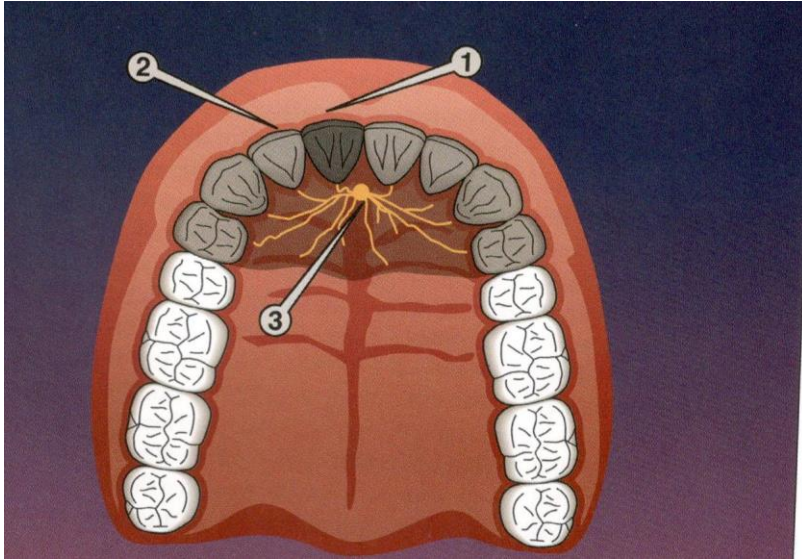
Speciální po vrchová úprava, možnost předehtnutí



Anestezie

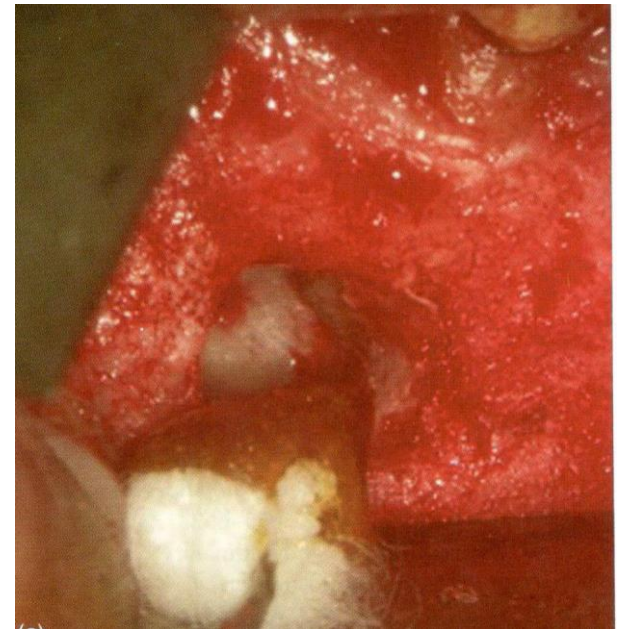
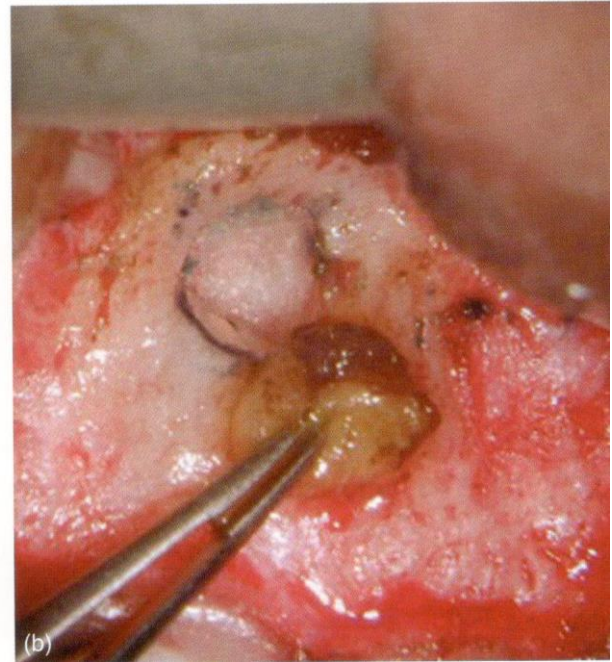
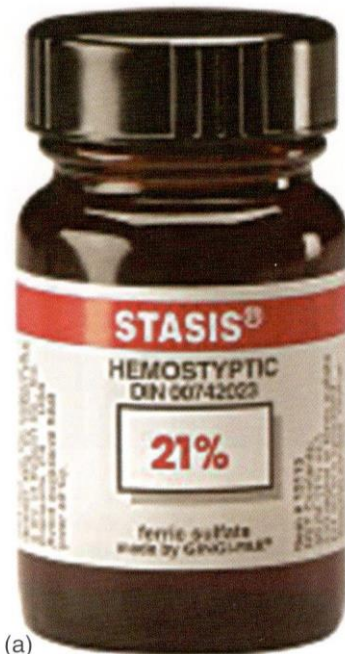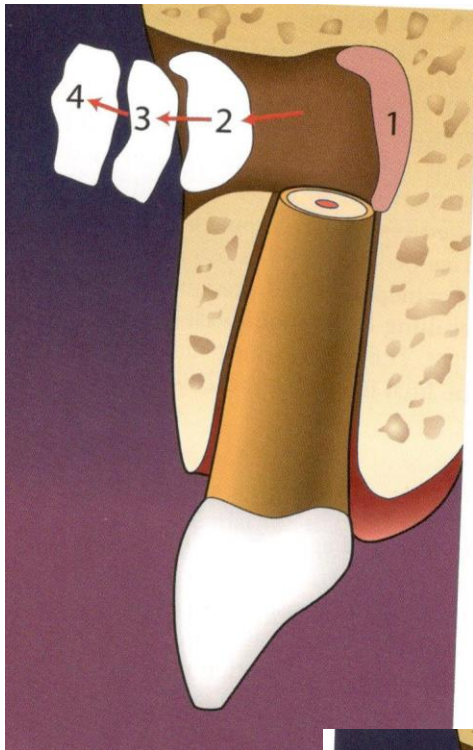
- Infiltrační, svodná

Počkat až anestetikum začne působit



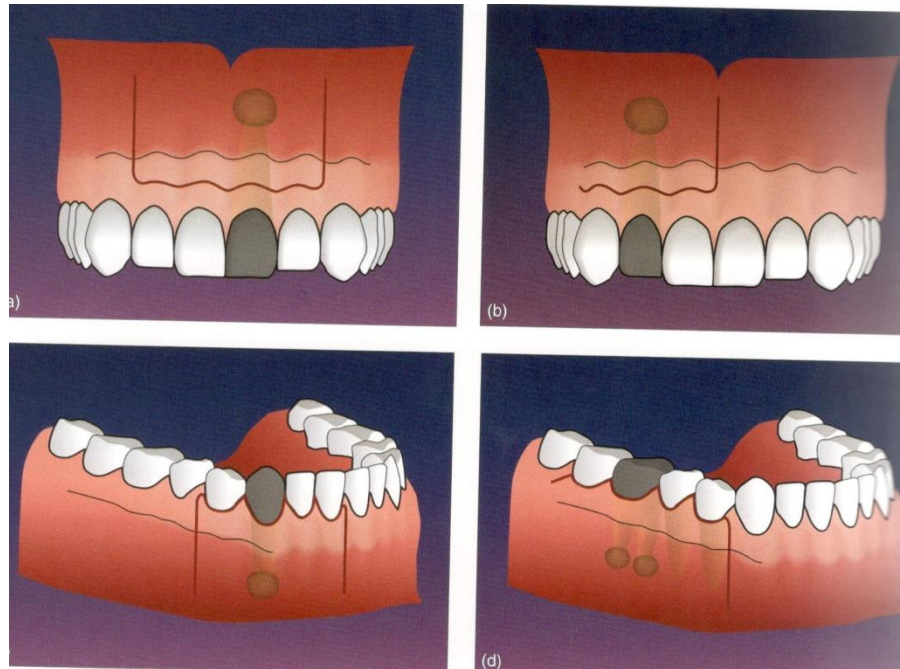
Hemostáza

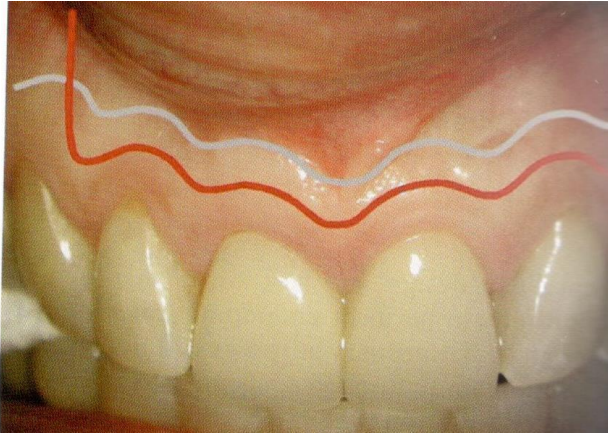- Mechanicky
 - Ethicon
- Chemicky
 - Adrenalin
 - Chlorid železitý
- Biologicky
 - Trombin
- Resorbovatelné materiály
 - Fibrin
 - Kolagen



Vedení řezu

- Submarginální
- Sulkulární (šetření papily)

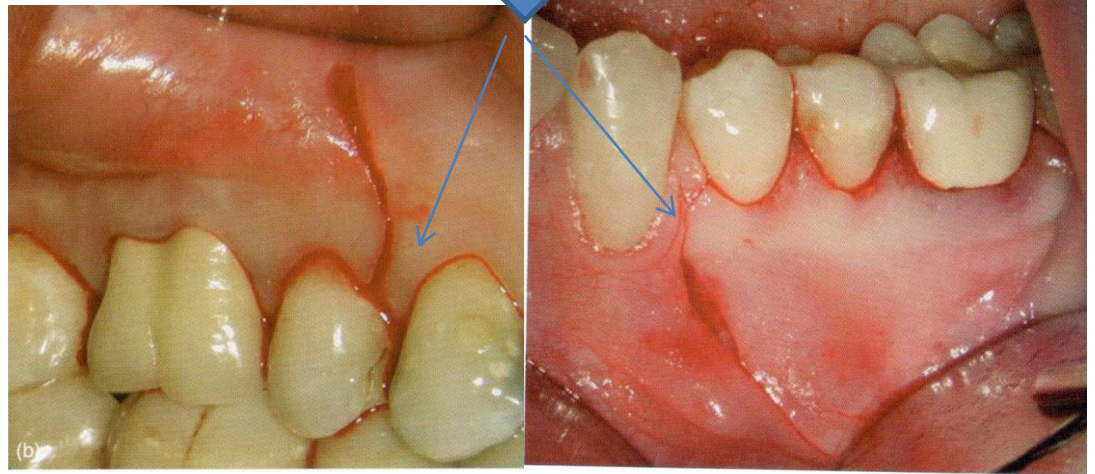
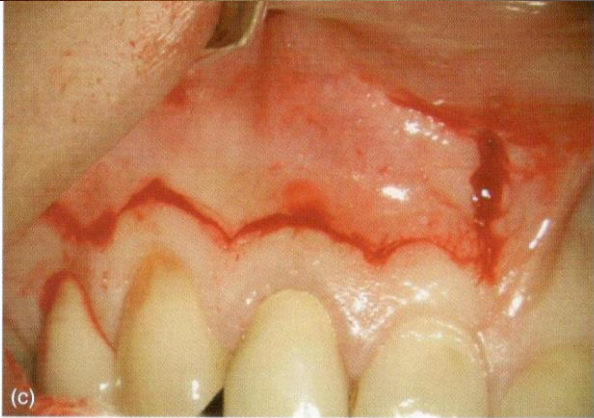



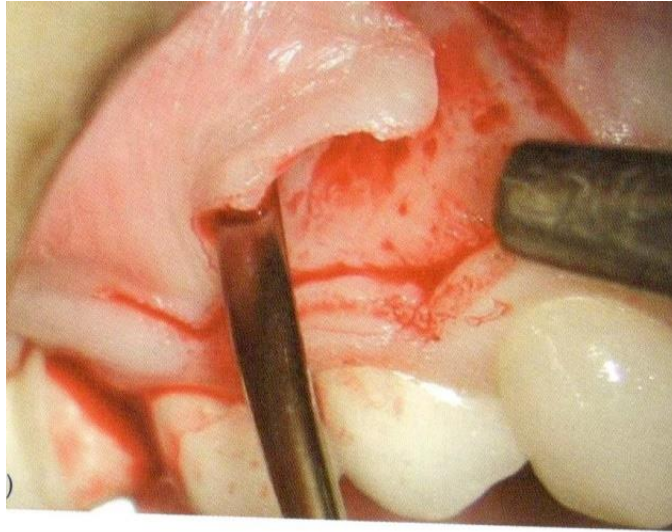
Submarginální vedení řezu



Sulkulární vedení řezu – řez šetřící papilu

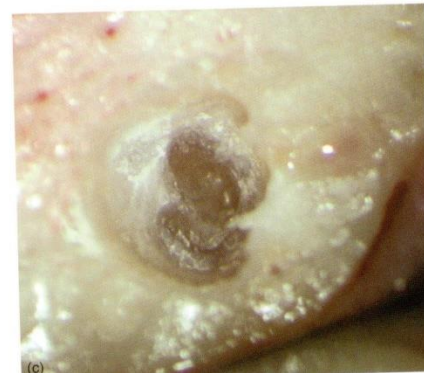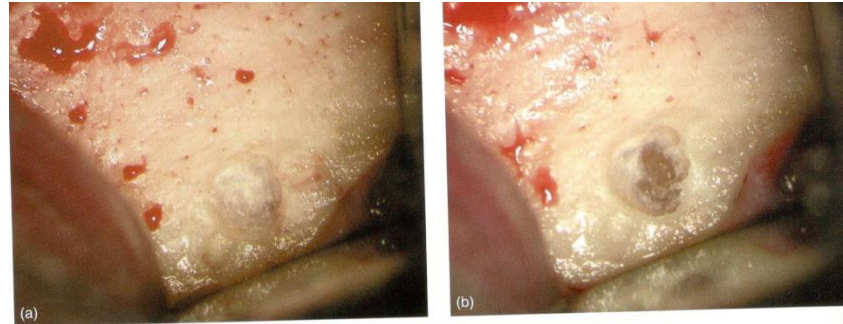



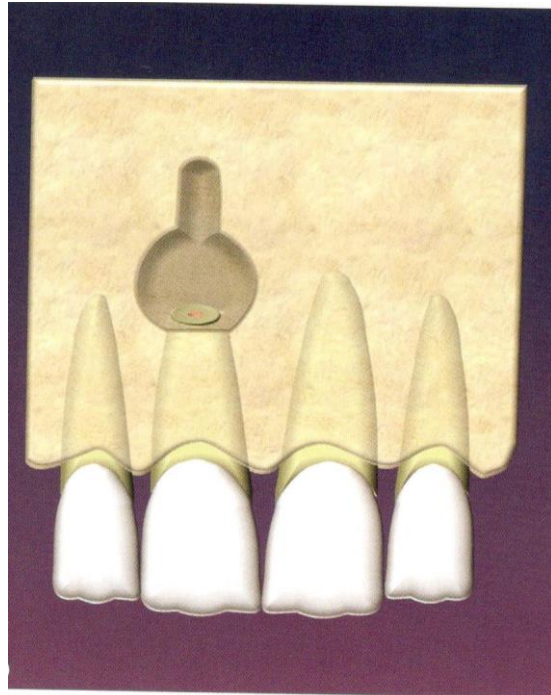
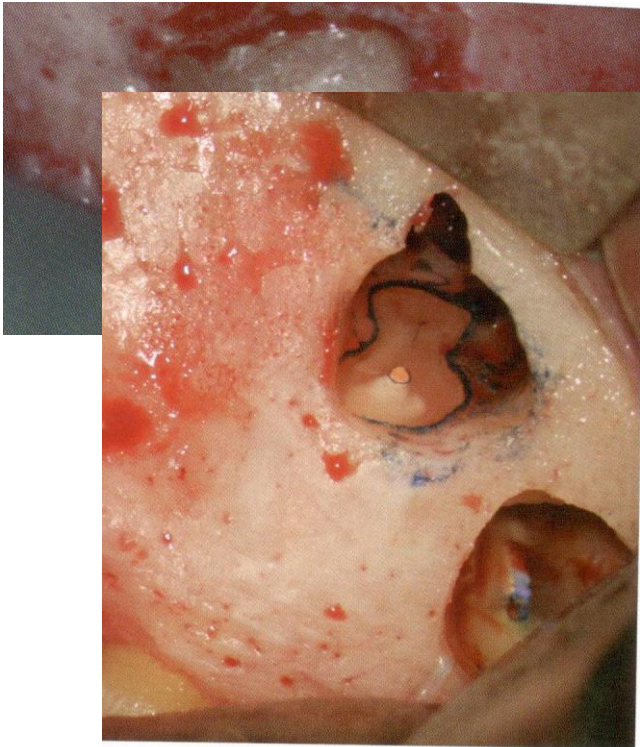
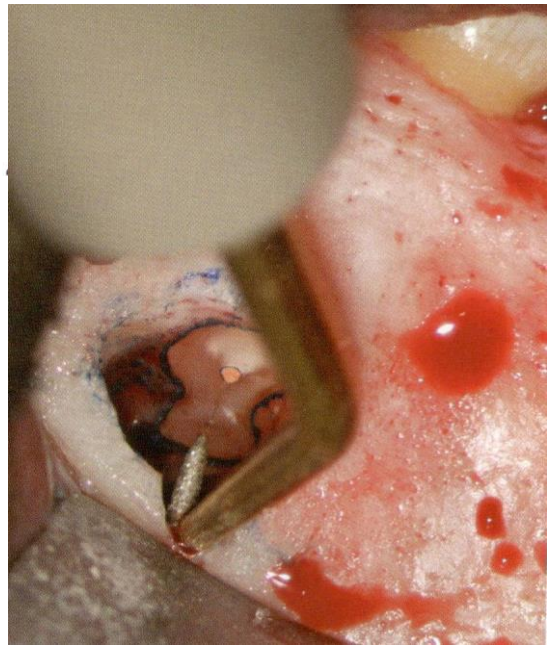
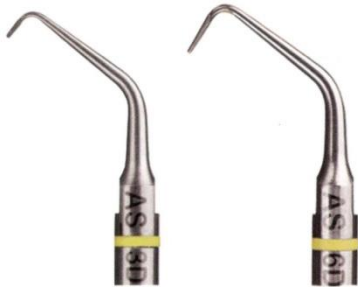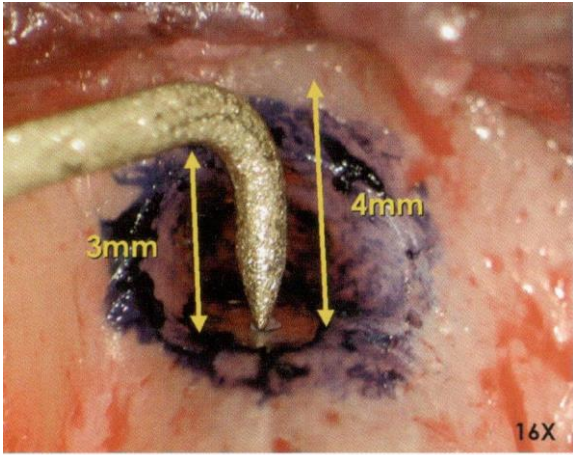
Odklopení laloku



Přístup k ložisku

- Vhodné CBCT předem
- Speciální nástroje



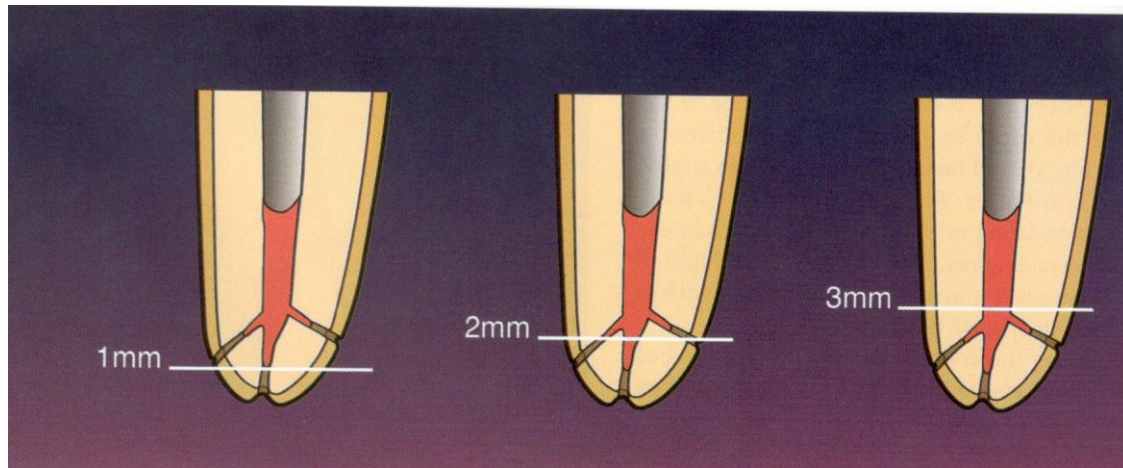
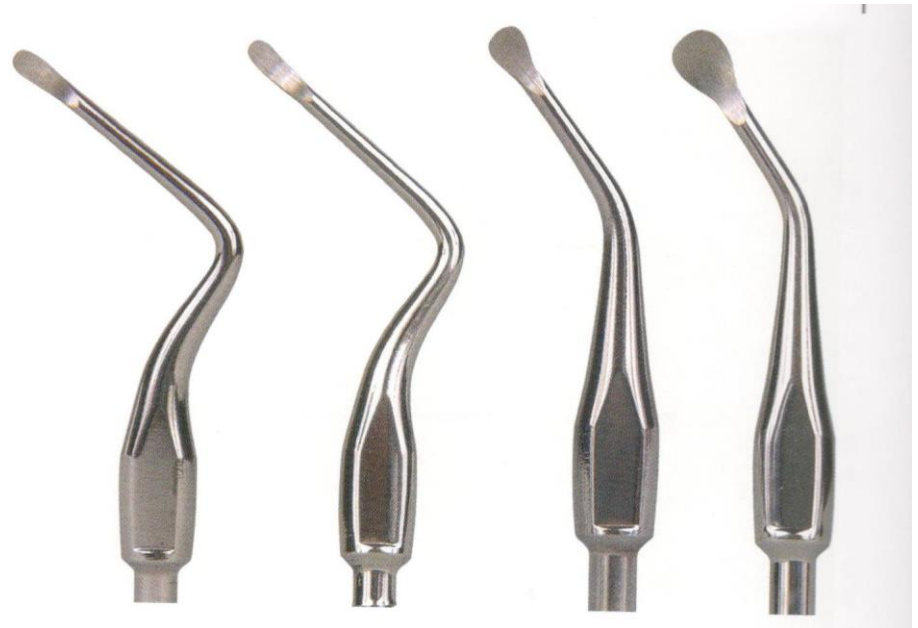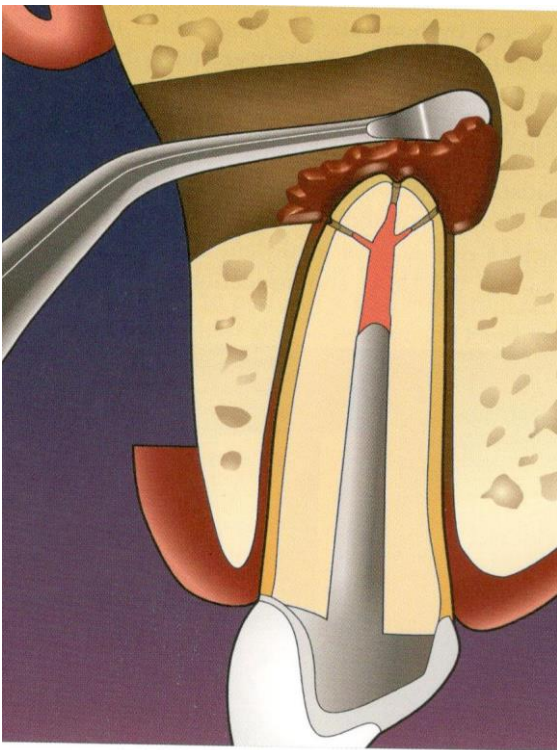


Odstranění kořenového hrotu

- Následuje po odstranění granulační tkáně
- Odstraní se apikální 3mm

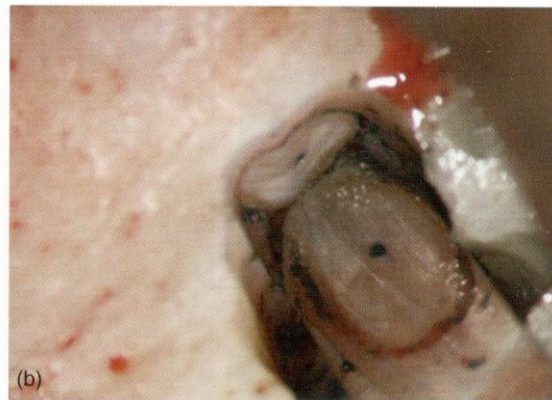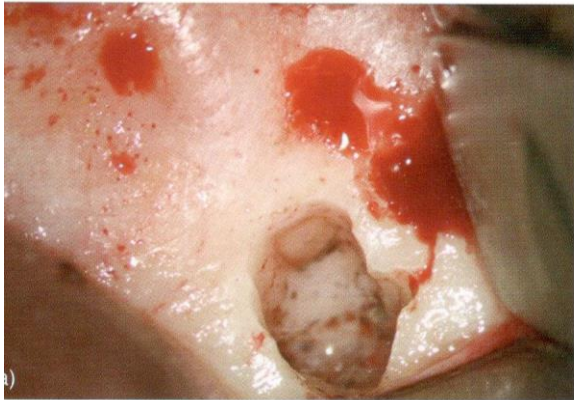
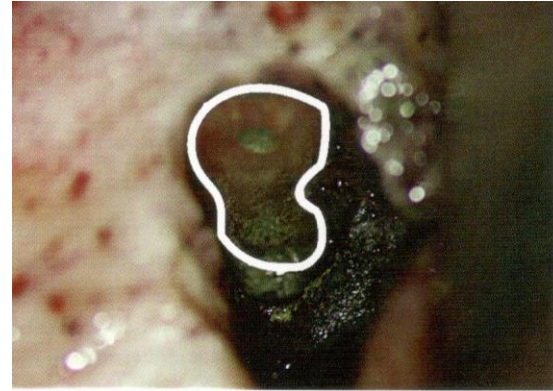
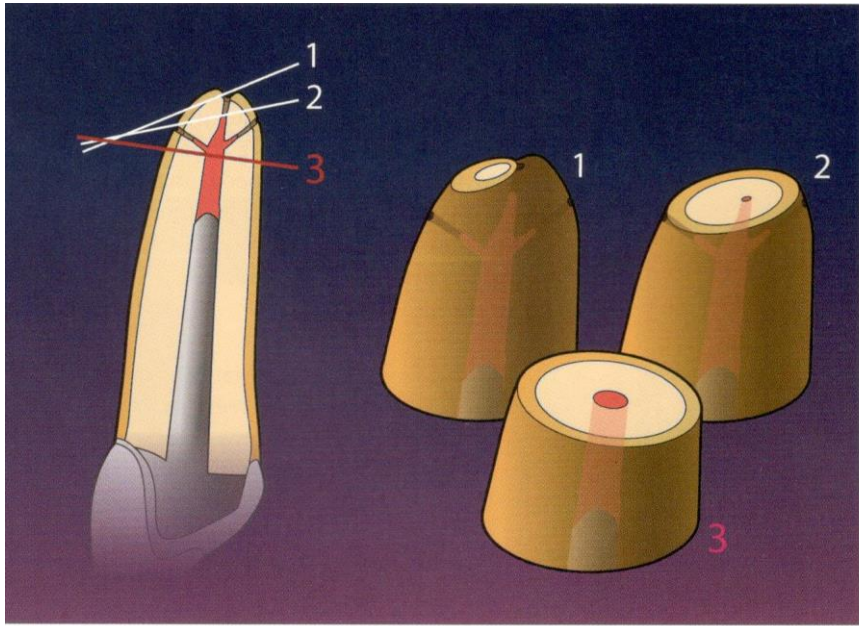
Důvody:

- Odstranění anatomických variací (delta, akcesorní kanálky, ramifikace, závažná zakřivení kořenového kanálku
- Odstranění iatrogenních škod (ledging stripping, zalomený nástroj)
- Lepší podmínky pro odstranění granulací
- Lepší podmínky pro kontrolu stávající kořenové výplně a pro vytvoření nové výplně
- Možnost vyšetření stavu kořene a odhalení fraktur
- Významné snížení rizika fenestrace apexu (apex není kryt kostí, ale jen měkkou tkání)



3 mm

- 98% redukce apikálních ramifikací
- 93% redukce laterálních kanálků



Odstranění kořenového hrotu

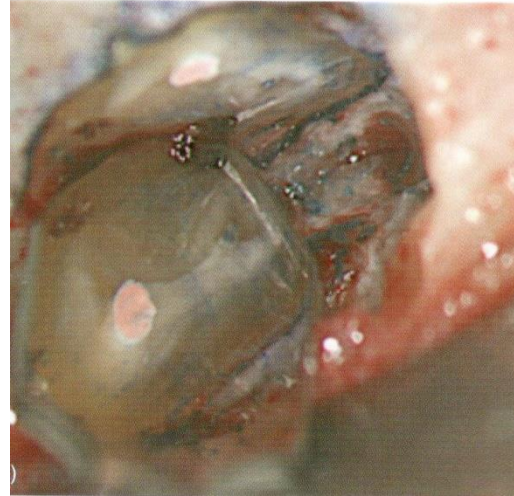
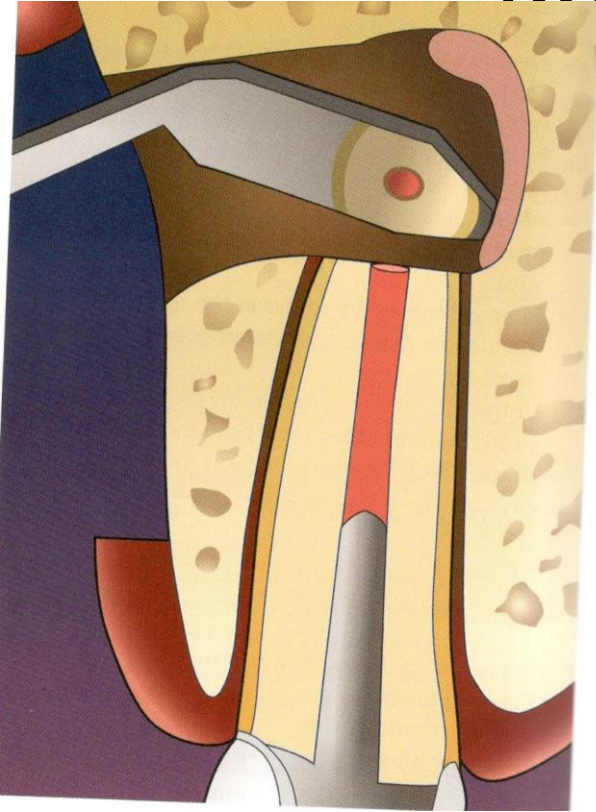Úhel řezu

40° - 60°: lepší přehled o apikální části, lepší přístup k preparaci a plnění a tergo. Platí hlavně pro konvenční přístup

Riziko komplikací: poškození bukální kosti, nekompletní odstranění hrotu, ponechání ramifikací a laterálních kanálků, větší otevření dentinových tubulů – větší riziko reinfekce

90°: větší pravděpodobnost kompletního odstranění ramifikací v orální části, menší polocha otevřených dentinových tubulů, kompletní odstranění kořenového hrotu (menší riziko ponechání části hrotu)

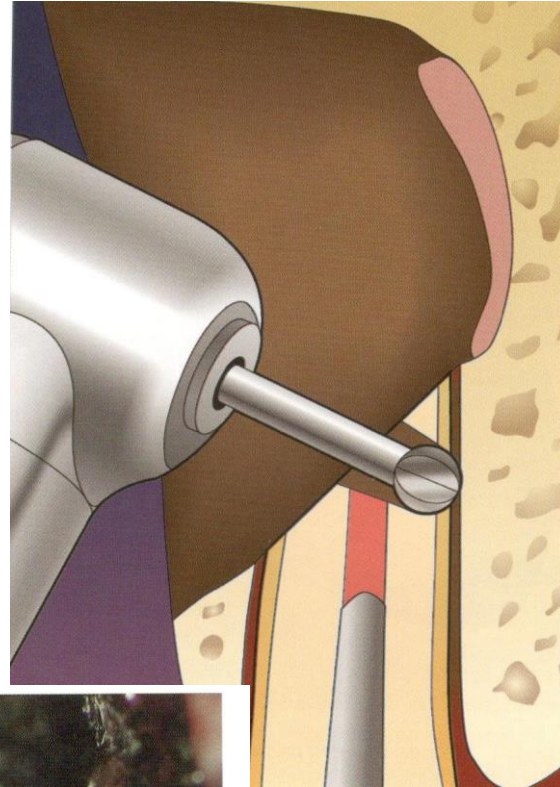
Kontrola



Preparace a tergo

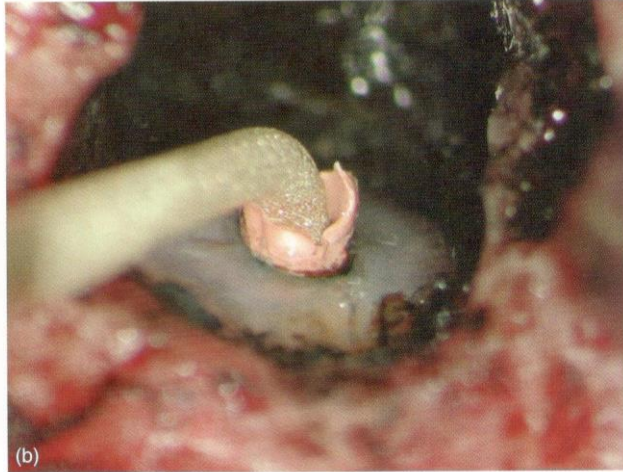
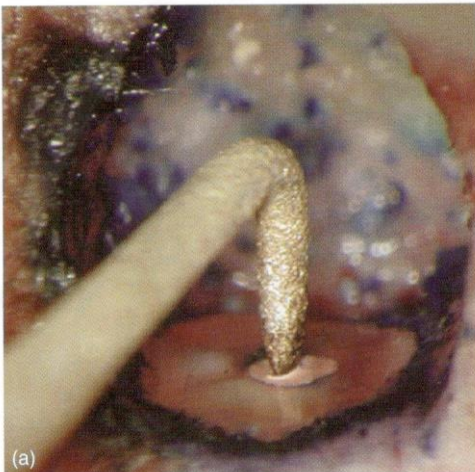
- Vrtáčky 

úskalí vedení nástroje

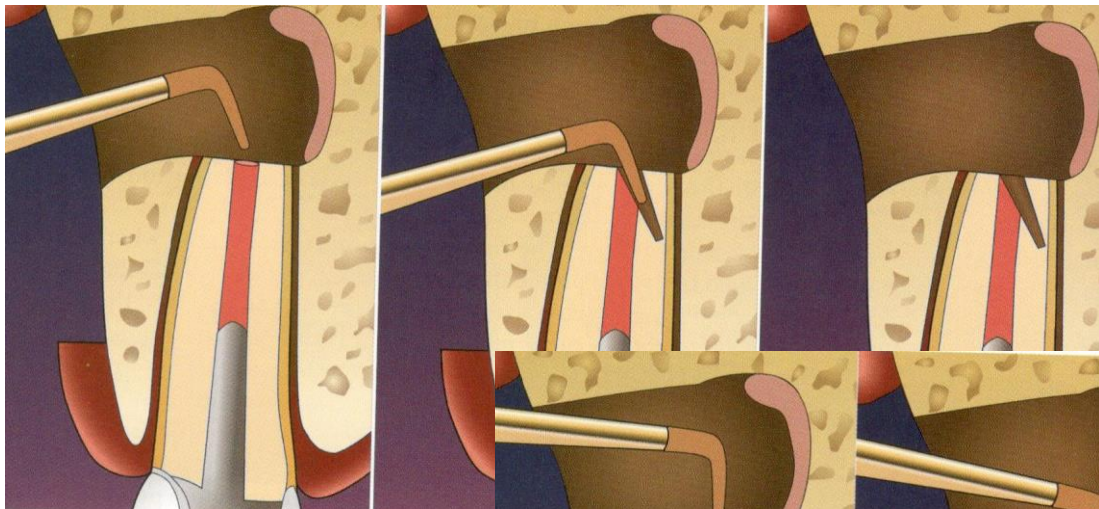


- Ultrazvuk

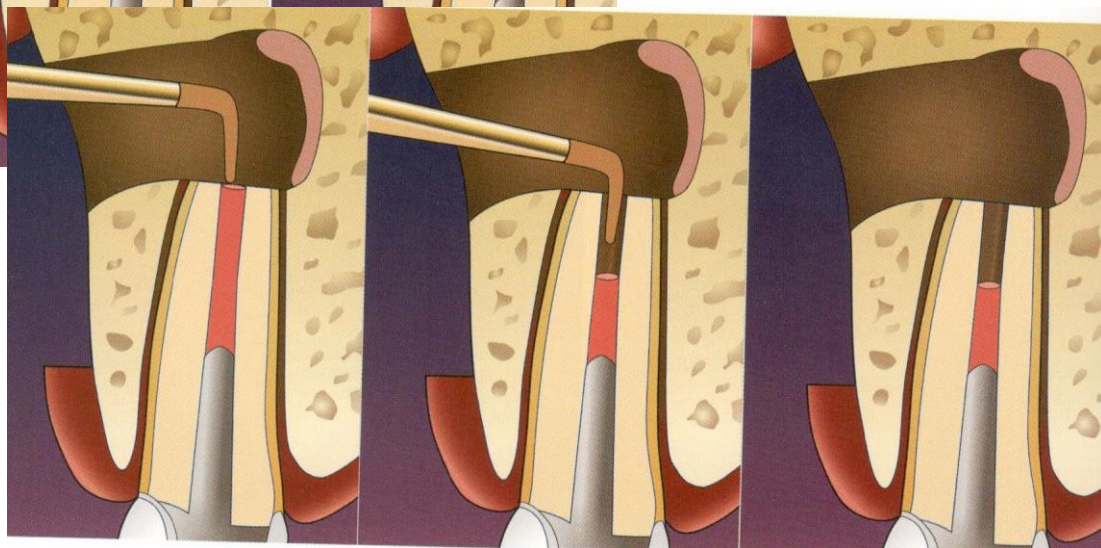
snazší vedení nástroje v dlouhé ose



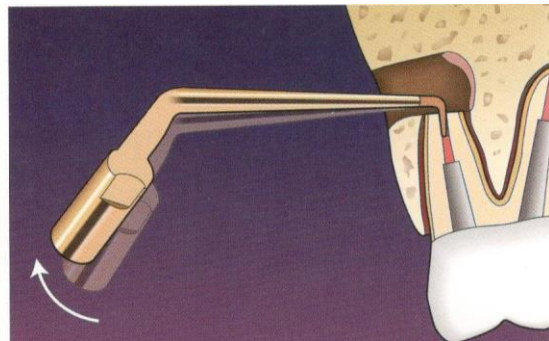
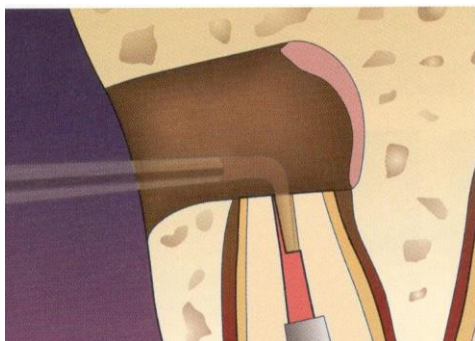Nesprávné vedení nástroje



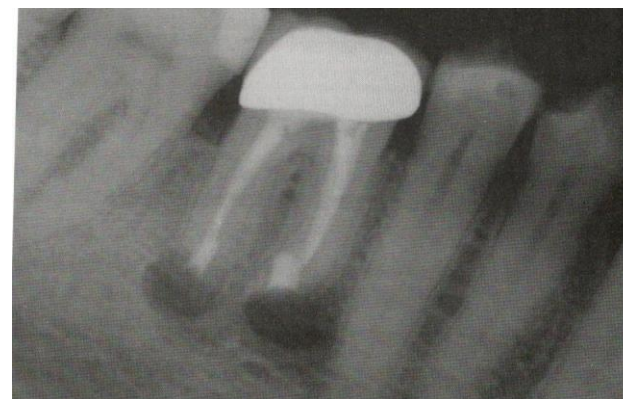
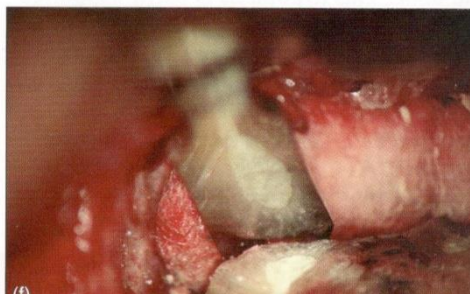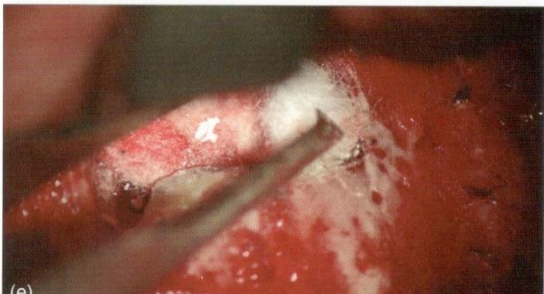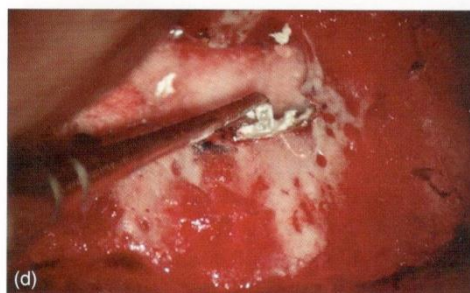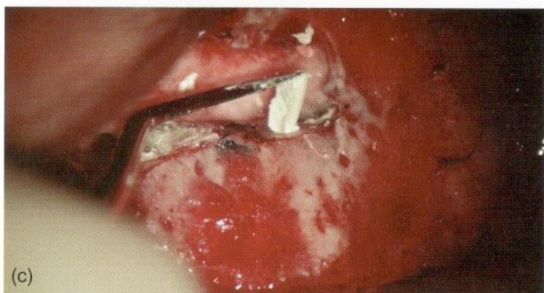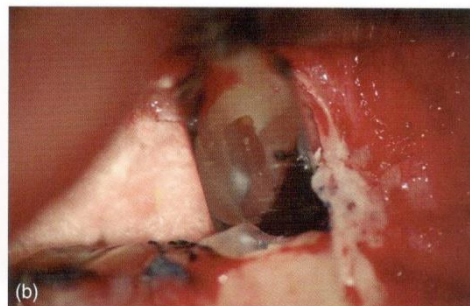
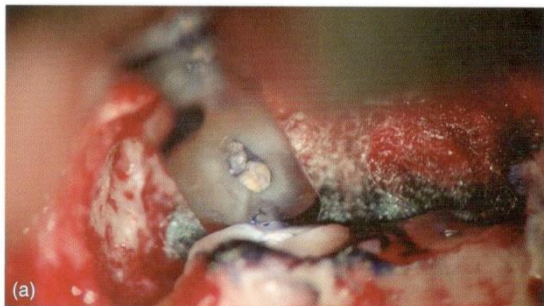Správné vedení nástroje



3 – 4 mm



Zaplnění a tergo



Vhodné materiály

- MTA

Výhody:

- Kvalitní okrajový uzávěr
- Biokompatibilita a bioaktivita

Nevýhody:

- Obtížnější manipulace
- Obsah kovů
- Diskolorace
- Dlouhá doba tuhnutí – modifikace (přísady)

Vhodné materiály

- Další biokeramické materiály

Bioaktivní materiály trikalcium silikátové a fosfátové (RRM – root canal repair material)

Ostatní materiály

- Amalgám
 - ✓ Toxicita, koroze, tetováž, mikropraskliny kořene
- IRM (Intermediate restorative material)
 - ✓ Modifikovaný ZOE cement zesílený přísávkem polymethylmetakrylátové pryskyřice v prášku
 - ✓ Nepatrná iritace, dobrá tolerance

Ostatní materiály

- SuperEBA (Super etoxybenzoová kyselina)
- ✓ Modifikace ZOE cementu - kyselinou etoxybenzoovou (EBA)

EBA - částečně nahrazuje eugenol v tekutině

Prášek obsahuje:

60% ZNO, 34% SiO₂ % přírodní pryskyřice

Tekutina obsahuje:

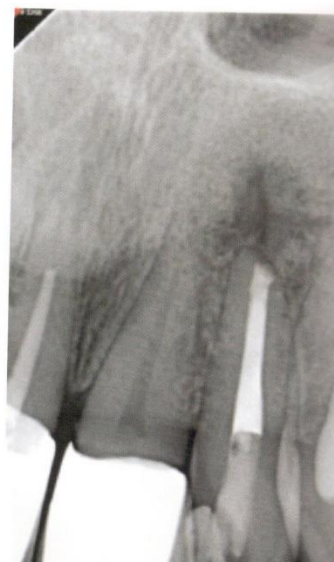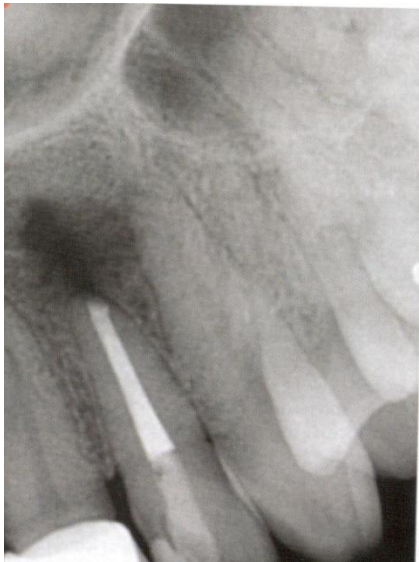
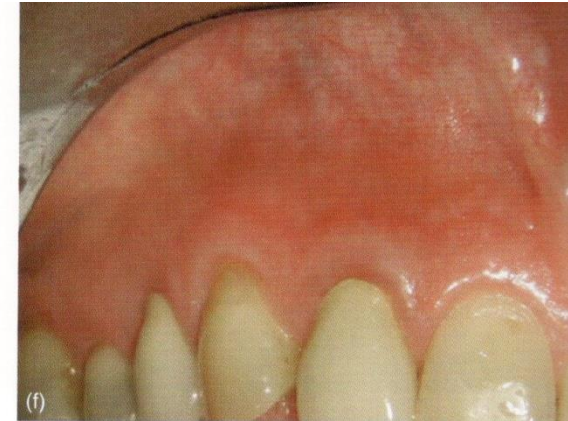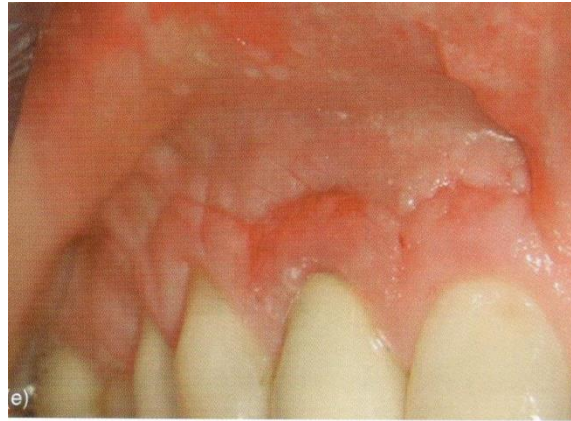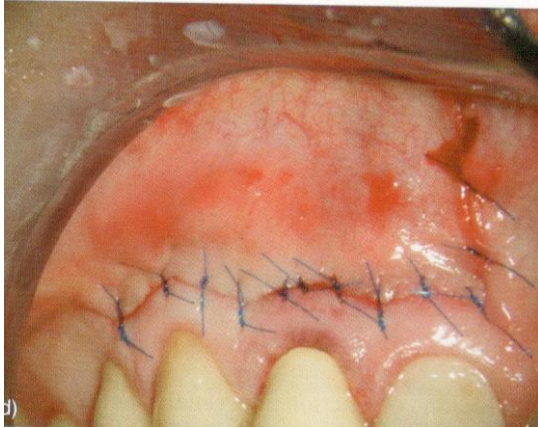
62,5% etoxybenzoové kyseliny

37,5% eugenolu

Ostatní materiály

- SuperEBA
 - ✓ Dobrá tolerance
 - ✓ Rychlé tuhnutí
 - ✓ Objemová stálost
 - ✓ Snadná povrchová úprava
 - ✓ Velmi dobrý okrajový uzávěr
 - ✓ Obtížná manipulace
 - ✓ Citlivost k vlhkosti a teplu
 - ✓ Menší rtg kontrast

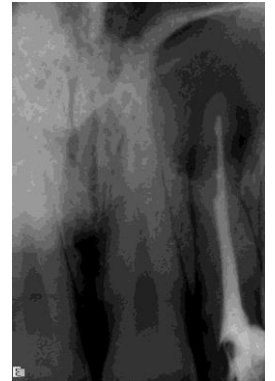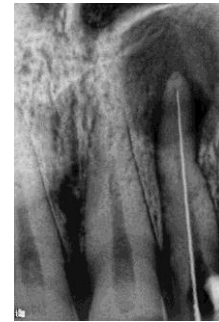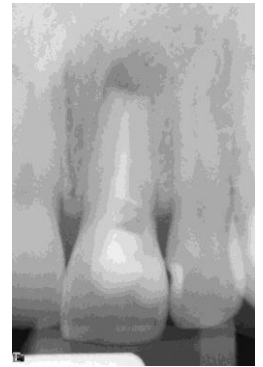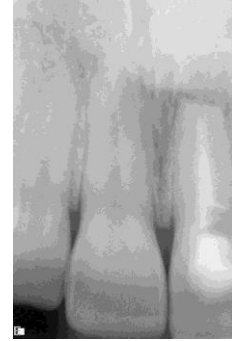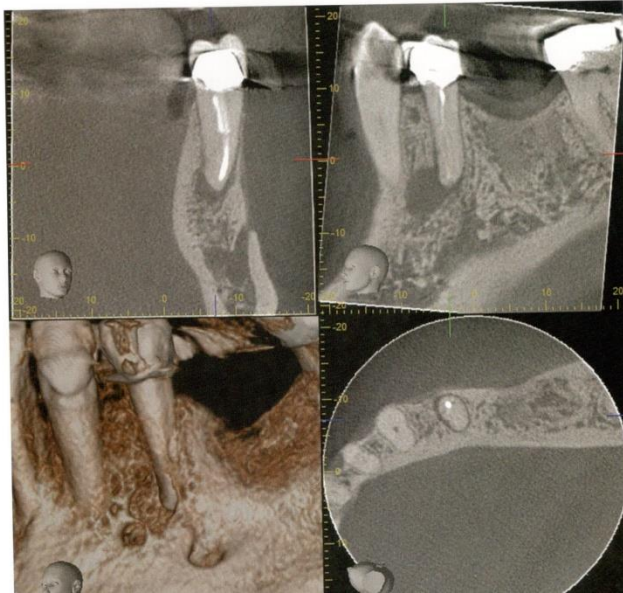
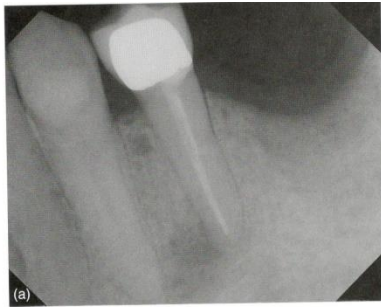Repozice laloku a sutura, hojení



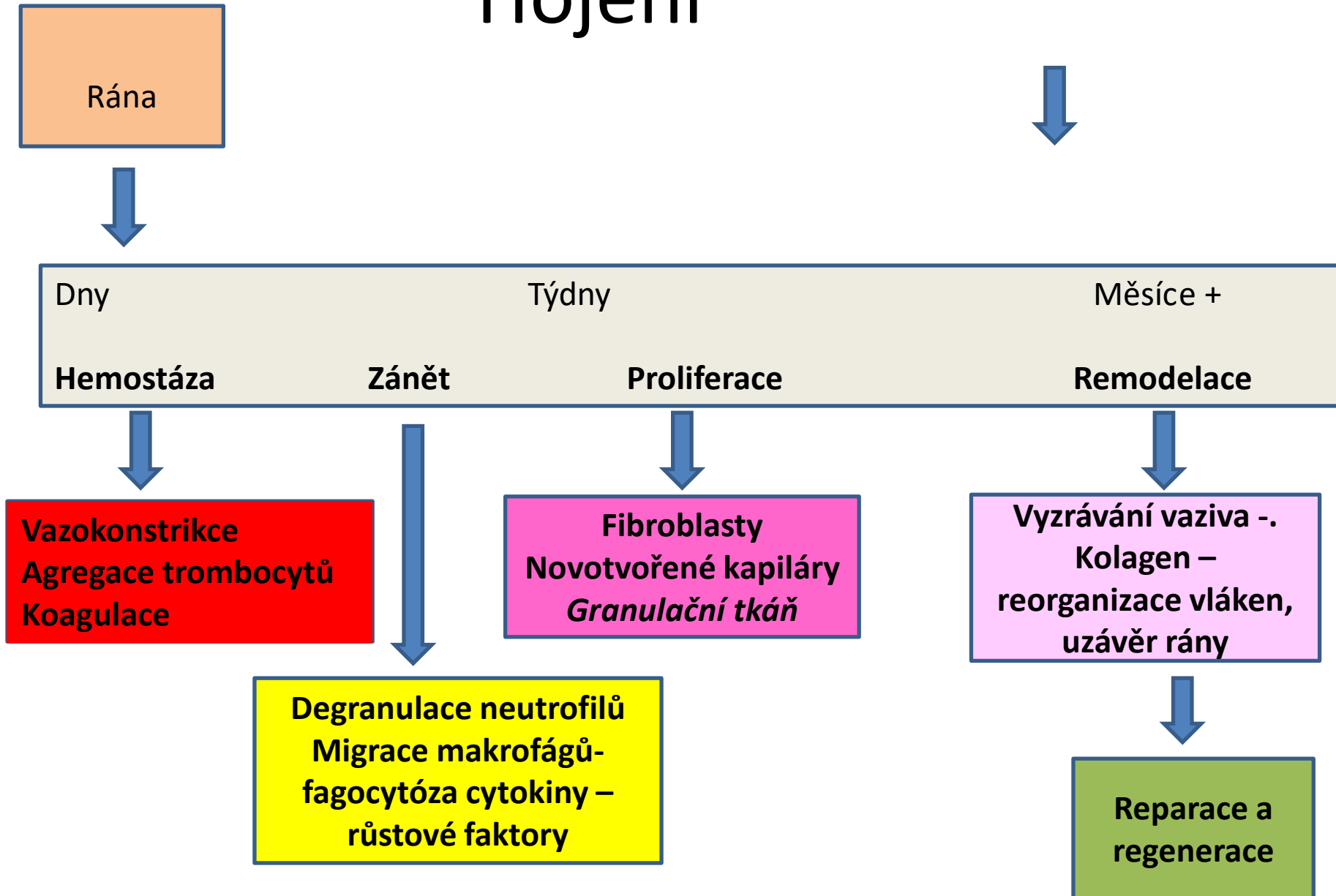
Sledování rtg

CBCT

CBCT



Hojení



Další výkony

- Hemiextrakce – odstranění části zubu
- Odstranění celého kořene

