

Endodoncie

- Problematika onemocnění zubní dřeně a periodontia.

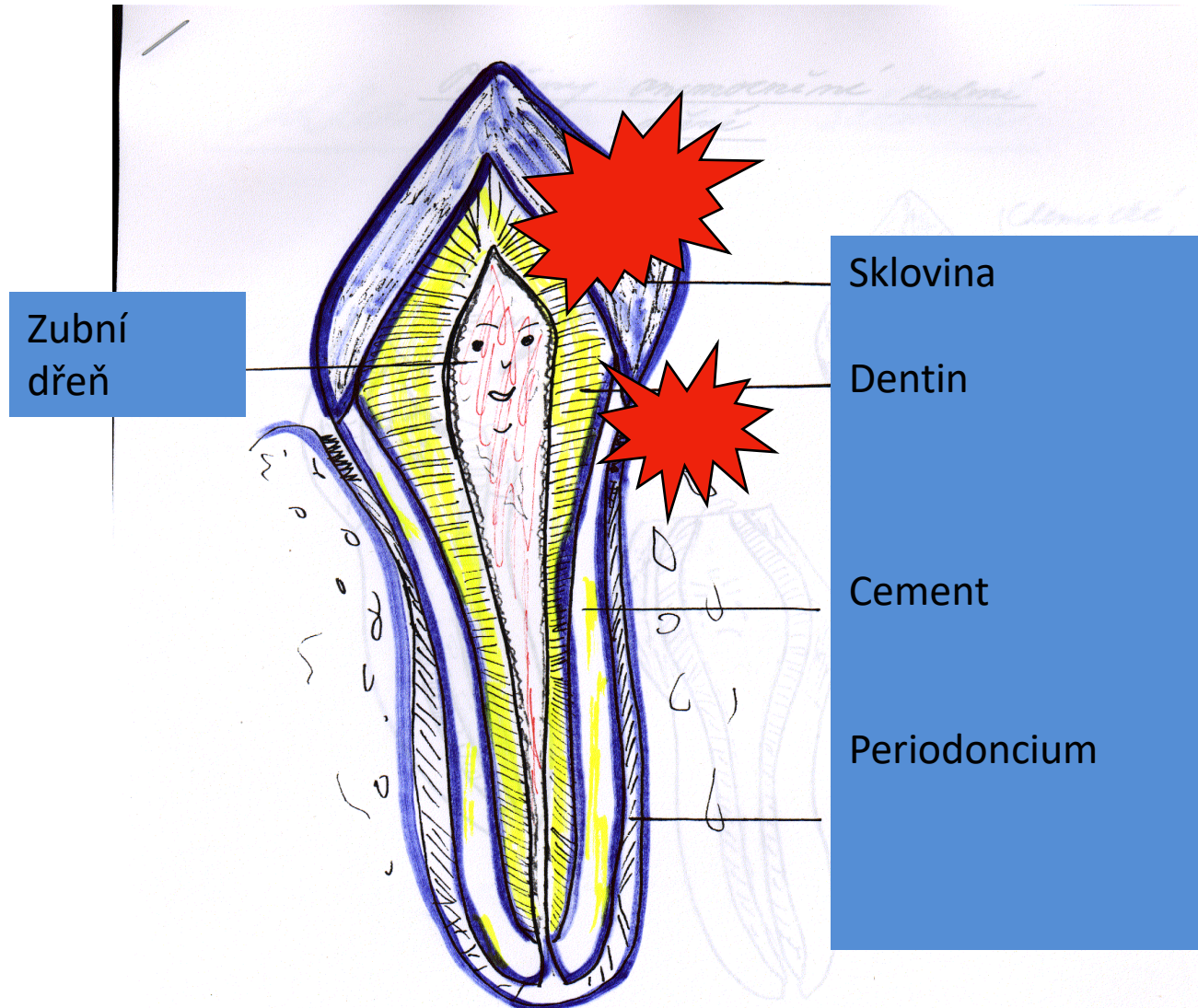
Cíl endodoncie


- **Udržet zub s ošetřenou zubní dřní nebo se zaplněným kořenovým kanálkem co nejdéle ve funkci.**

„ Endodontista přírodě jenom pomáhá“

W.D.Miller

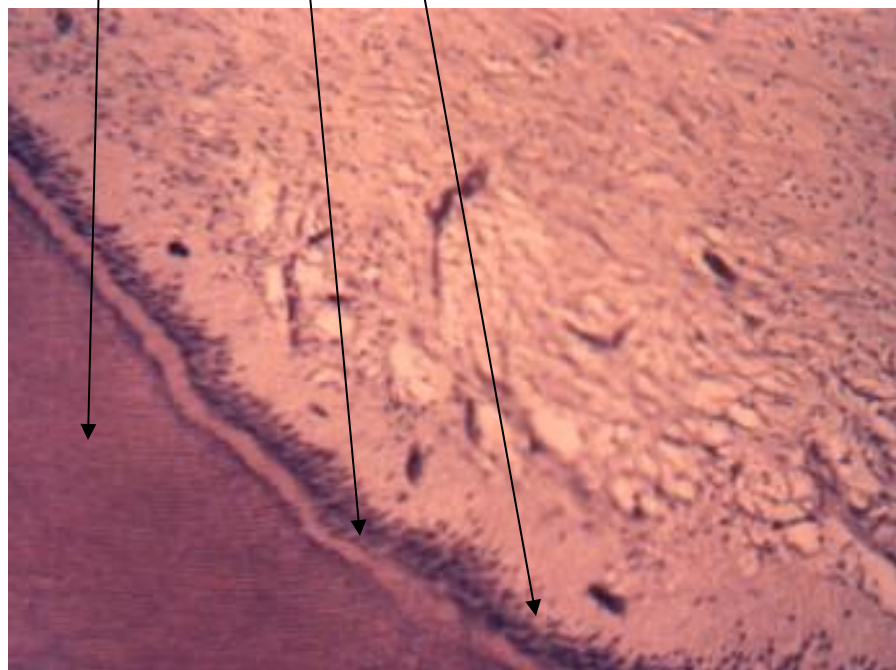
Morfologické základy endodoncie





Exstirpovaná zubní dřeň

Odontoblasty
Predentin
Dentin



Endodontická morfologie

pojmy

- Dřeňová dutina
- Kořenový kanálek
- Foramen physiologicum apikální konstriktce
- Foramen apicale
- Periodontální štěrbina
- Makrokanálový systém
- Mikrokanálový systém

Endodontická morfologie

základní poučky

- Kořenový kanálek do Kořenový kanálek neprobíhá rovně, ale sklání se více nebo méně distálně
- Kořenový kanálek je zřídka okrouhlý, obvykle je více či méně mesiodistálně oploštělý
- Každý kořenový kanálek má větvičky, které ústí do periodoncia – ramifikace.
- Nejvíce ramifikací je v blízkosti kořenového hrotu –apexu, jde o apikální ramifikace
- periodoncia vyúsťuje nálevkovitě – rozšiřuje se směrem do periodoncia
- Ústí hlavního kořenového kanálku neleží na hrotu kořene, ale pod ním nejčastěji distálně nebo distoorálně od hrotu
- Všechna vyústění kořenového kanálku do periodoncia jsou obklopena cementem.

Endodontická morfologie

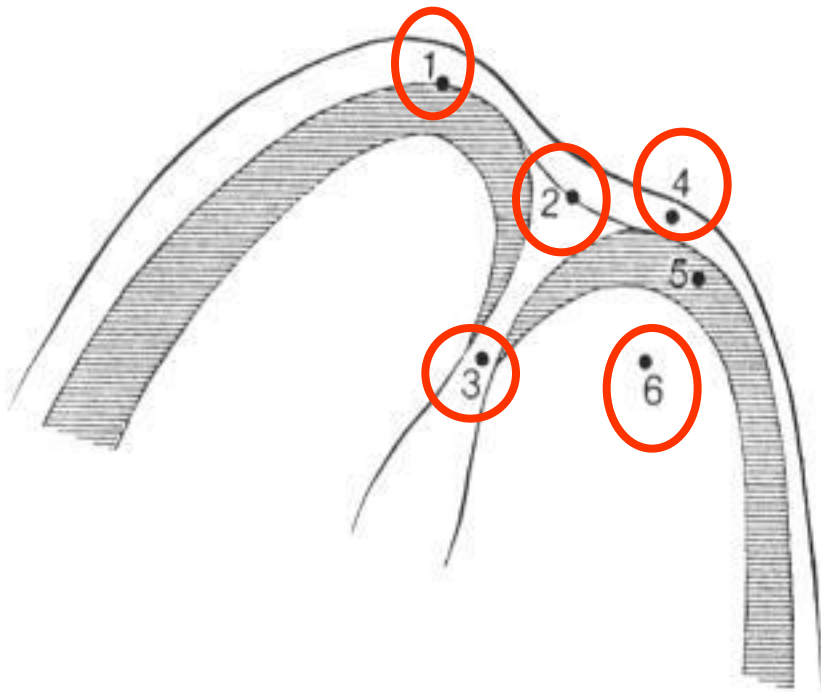
základní poučky

- Kanálek do periodoncia vyústuje nálevkovitě – rozšiřuje se směrem do periodoncia
- Ústí hlavního kořenového kanálku neleží na hrotu kořene, ale pod ním nejčastěji distálně nebo distoorálně od hrotu
- Všechna vyústění kořenového kanálku do periodoncia leží v cementu

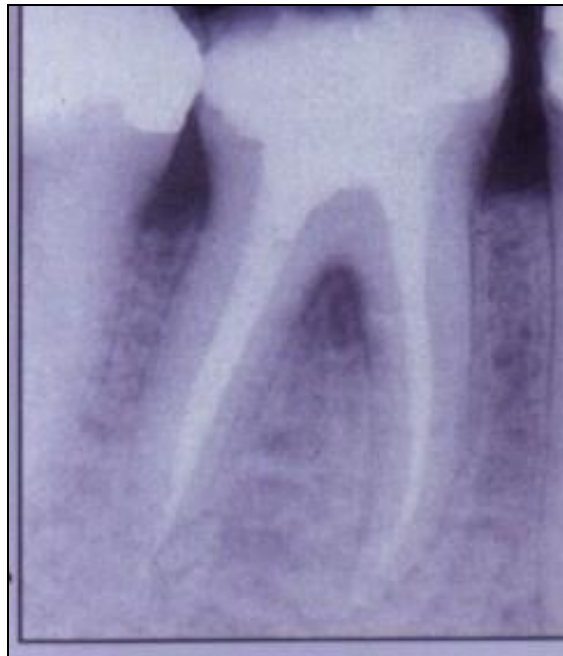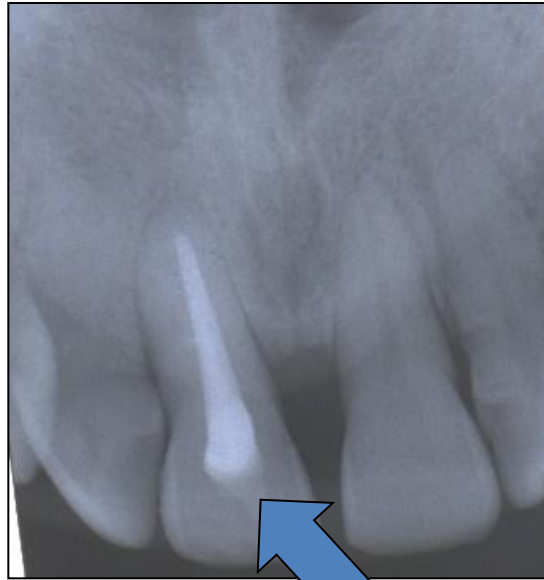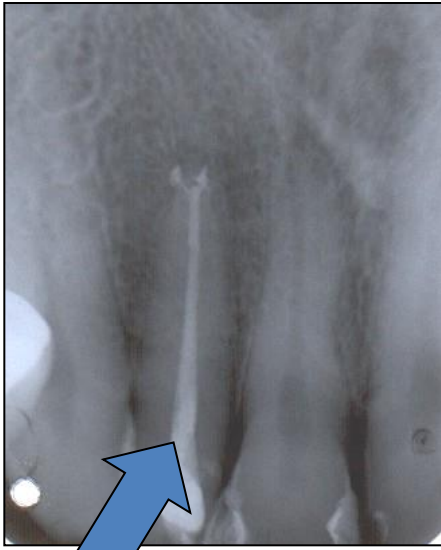
Morfologie apikální oblasti

- Hrot kořene – rtg apex
- Foramen physiologicum – apikální konstriktce
- Foramen apicale (foramen anatomicum)
- Cement
- Dentin
- Periodoncium (periodontální membrána)

Apikální morfologie



1. Apex
2. Rtg apex
3. Foramen physiologicum – apikální konstriktce (foramen minor)
4. Foramen anatomicum, foramen apicale (foramen major)
5. Apikální konstriktce
6. Periodoncium
7. Cement
8. Dentin



Apikální morfologie

- Vzdálenost mezi anatomickým apexem a foramen anatomicum je průměrně 0,5 – 0,75 mm
- Vzdálenost mezi foramen anatomicum a foramen physiologicum je 0,5 – 0,75 mm, mění se s věkem
- Vzdálenost mezi anatomickým apexem a f. physiologicum je 1 – 1,5 mm

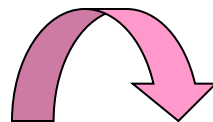
Preparace kořenového kanálku končí v apikální konstrikci

- Malá komunikace
- Menší riziko poškození periodoncia
- Prevence přeplnění
- Prevence apikálního transportu infikovaného materiálu
- Možnost dobré bakteriální dekontaminace
- Možnost dobré kondenzace výplně v kořenovém kanálku.

NOXY

Úprava ad integrum ?

ZUBNÍ DŘEŇ



Zánět

Akutní

Chronický

Nekróza

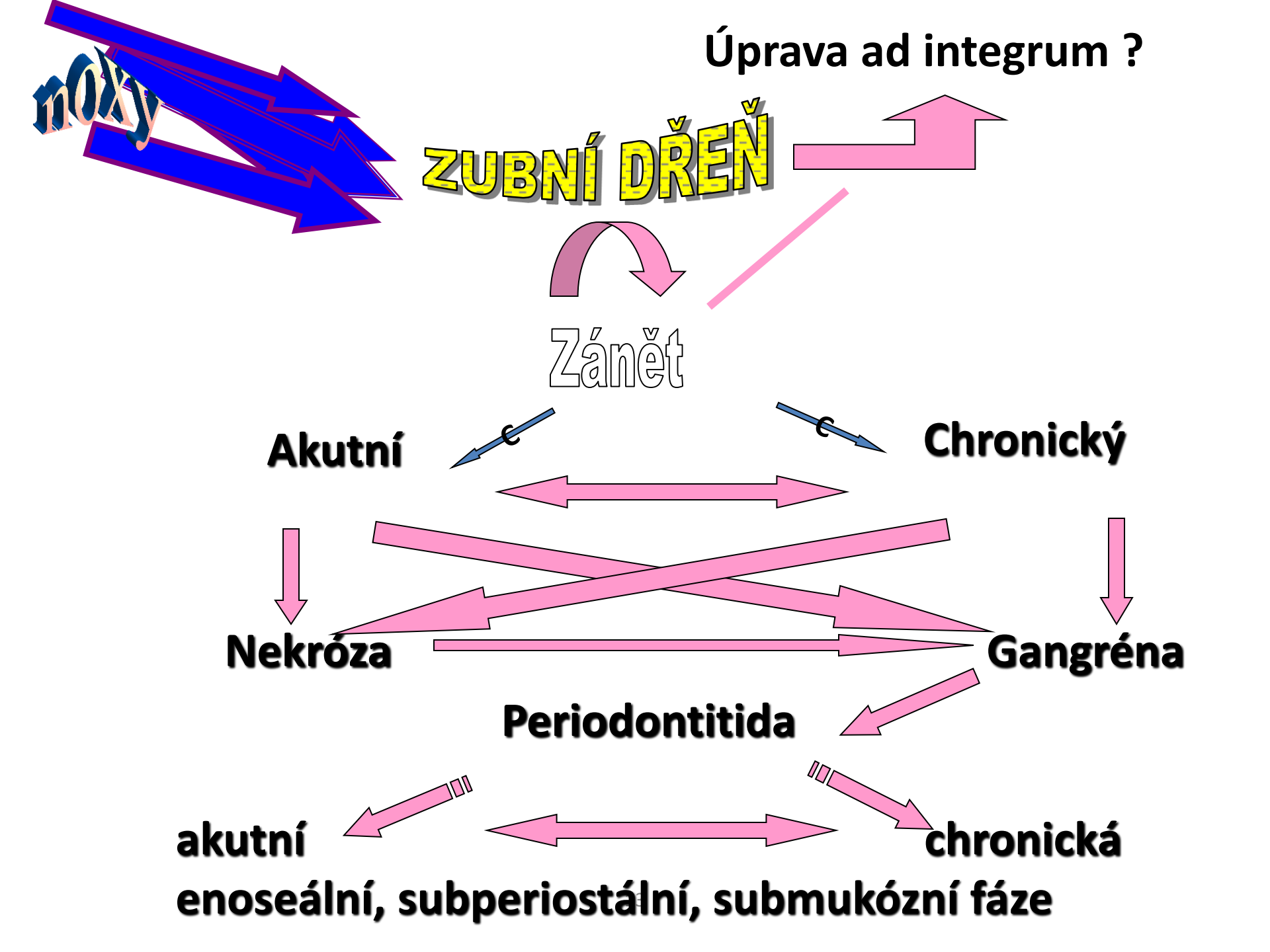
Gangréna

Periodontitida

akutní

chronická

enoseální, subperiostální, submukózní fáze



Klasifikace stavů zubní dřeně

- **Histopatologická**

Akutní zánět

Chronický zánět

Částečný

Celkový

Serózní

Hnisavý

Otevřený zavřený (týká se chronických)

Klinická klasifikace stavů zubní dřeně

- Dřeň bez klinických příznaků (zdravá?)
- Reverzibilní postižení zubní dřeně
- Ireverzibilní postižení zubní dřeně

Zánět zubní dřeně - symptomatologie

Bolest

- na podnět
- spontánní – záchvaty, vyzařování, obtížná lokalizace, noční bolest


Znaky ireversibility:

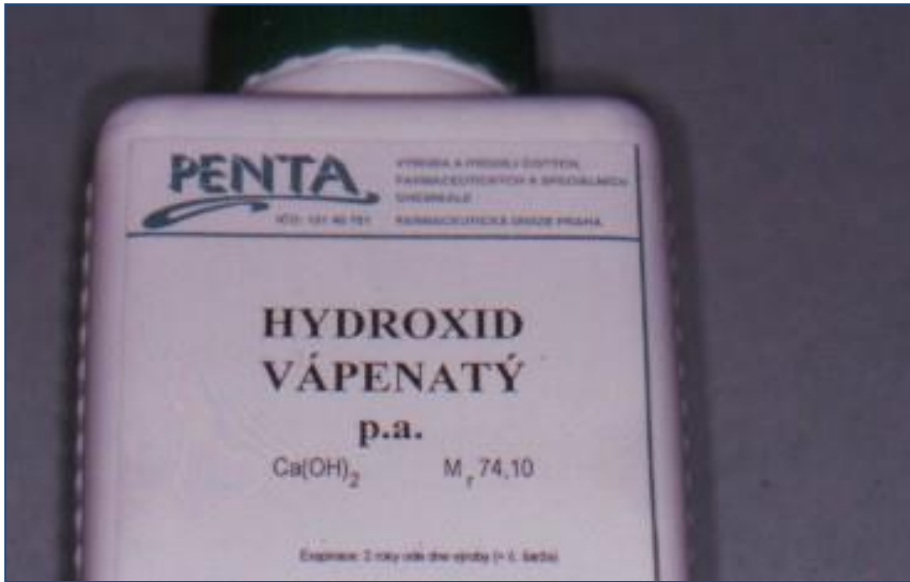
Bolest na teplo, na poklep.

Pulpoperiodontální syndrom

- Bolest na poklep
- Rozšířená periodontální štěrbina

Kumulativní trauma zubní dřeně

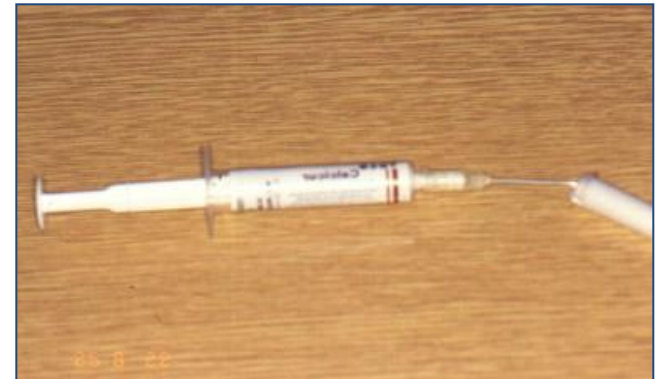



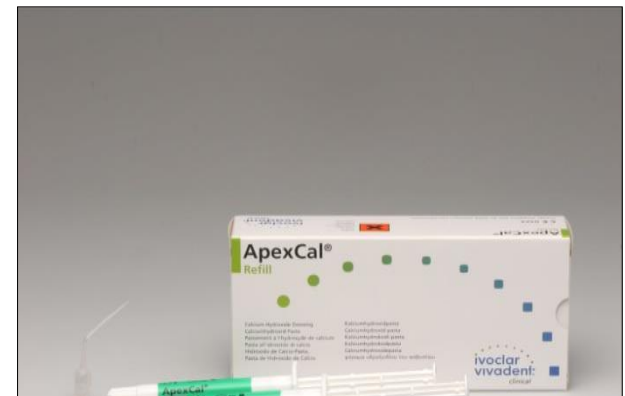Antiflogistický

Dentinogenní

Antimikrobiální efekt



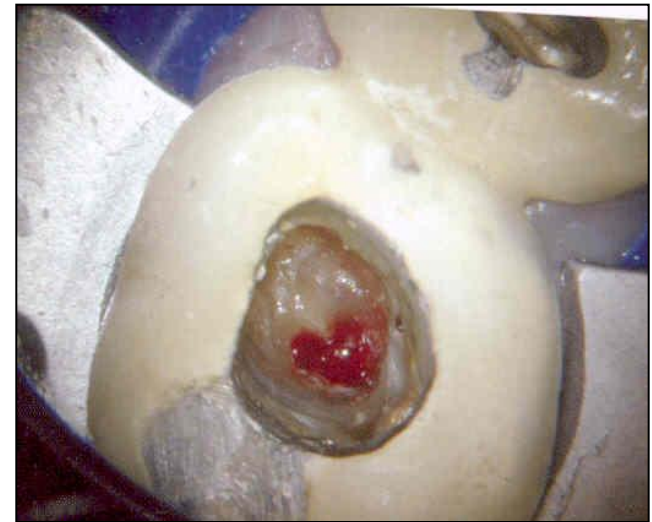- Suspenze
- Cementy
- Kořenová výplň
- krátkodobě
- střednědobě
- dlouhodobě



Perforace zubní dřeně

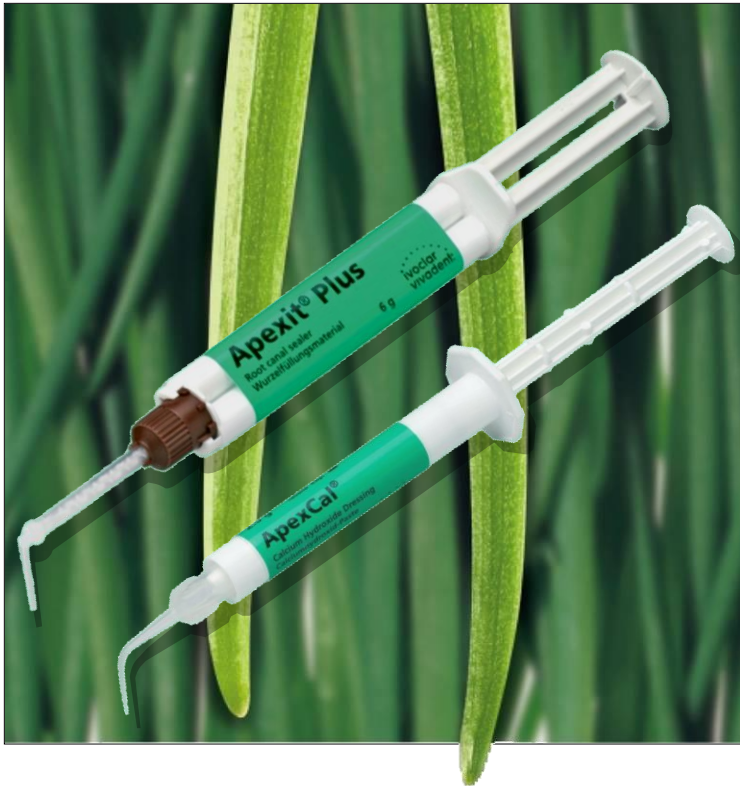- Přímé překrytí pouze u bodové perforace obklopené zdravým dentinem ihned po otevření.

V ostatních případech endodontické ošetření



Suspensní preparáty

Cementy (na bázi kalciumsylicylátu)



Apexit® Plus

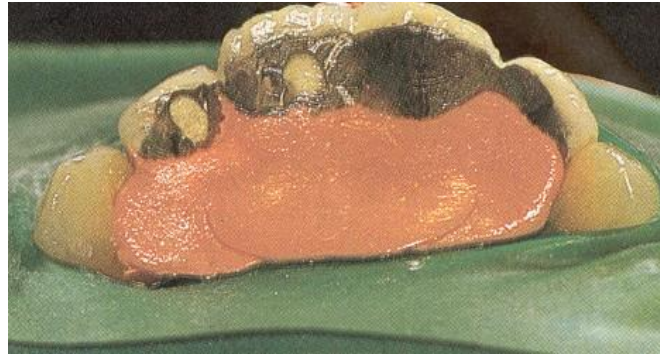
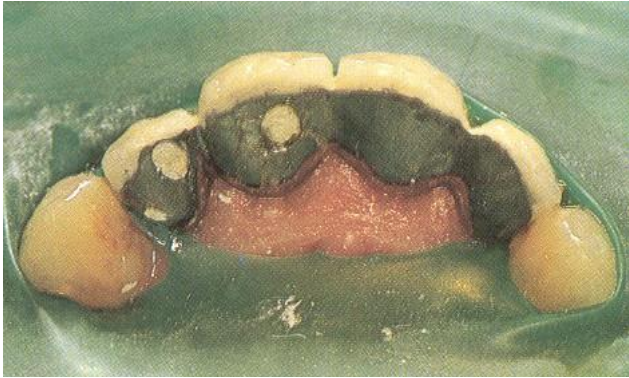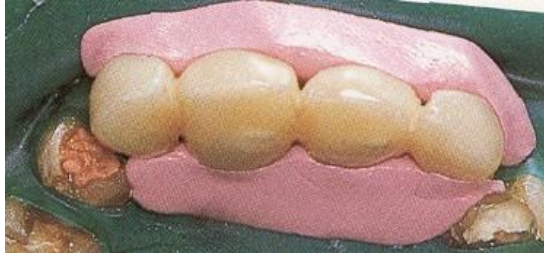
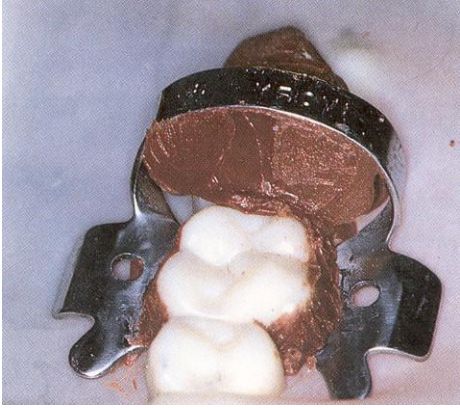ApexCal®

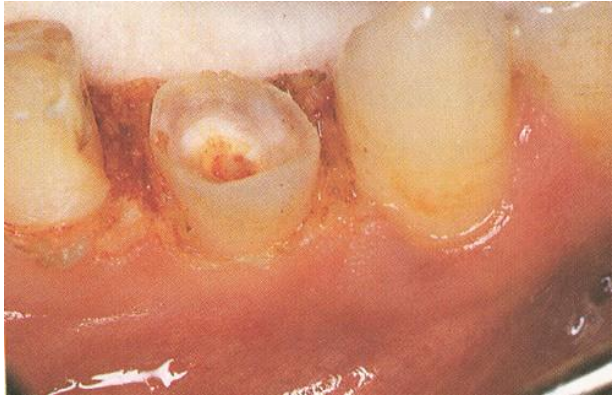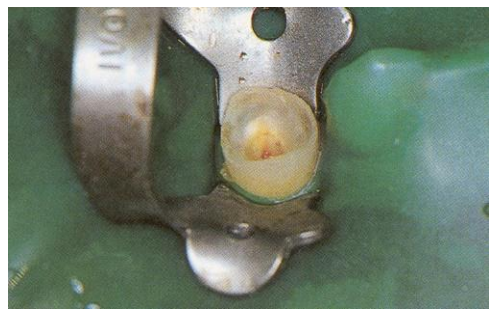
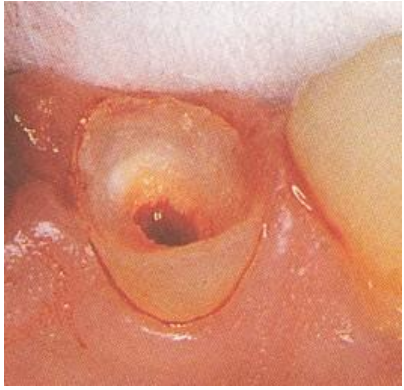
Fáze endodontického ošetření

- **Vyšetření pacienta, diagnostický (situační) snímek, rozvaha (hledisko místní, regionální, celkové)**
- **Odstranění výplní, změklého dentinu, případné provizorní dobudování korunky, aby bylo možné nasadit kofferdam.**
- **Suché pracovní pole**
- **Trepanace dřeňové dutiny – preparace přístupové kavity**

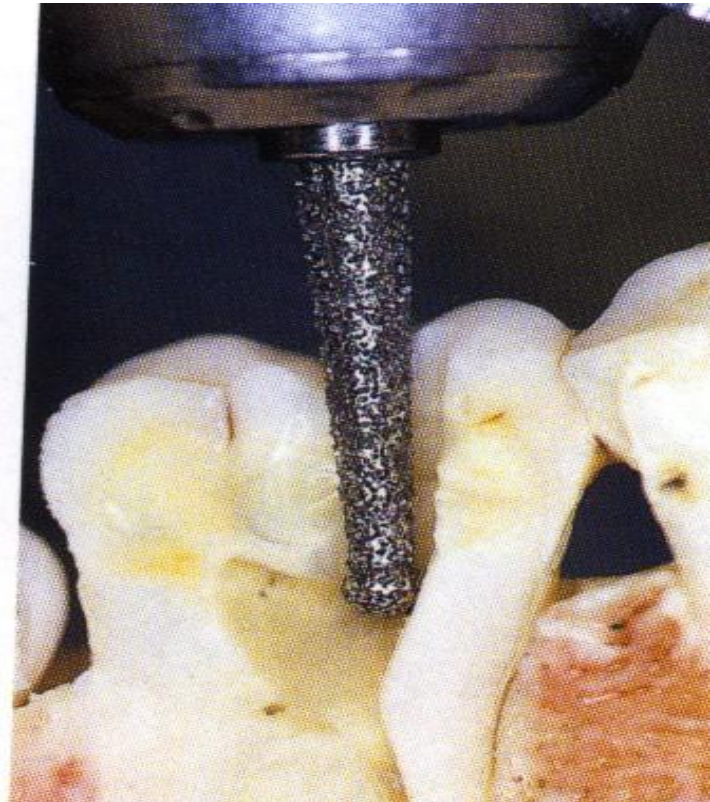
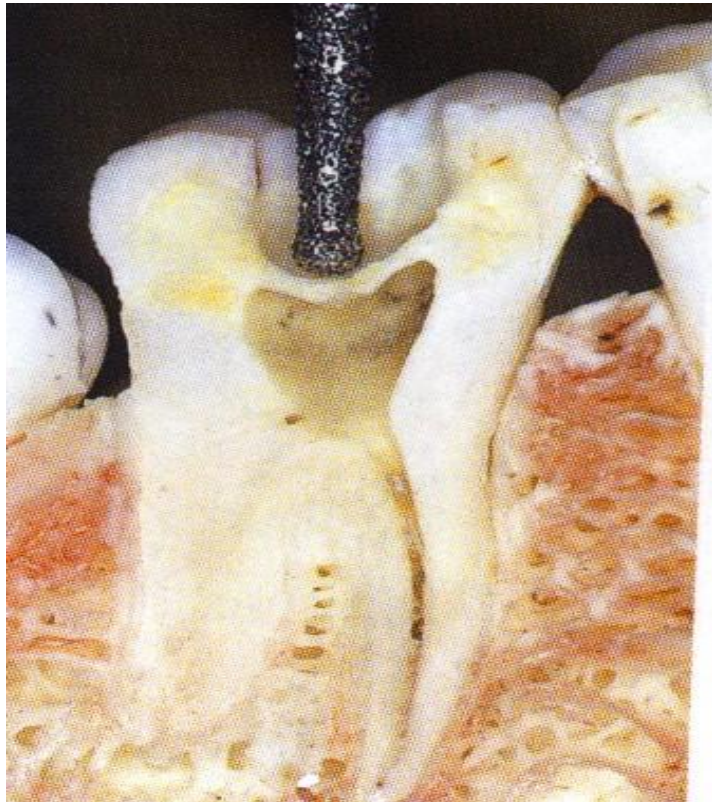
Fáze endodontického ošetření

- Rozšíření vchodů do kořenových kanálků
- Sondáž, odstranění obsahu a první rozšíření – bezpečná délka – iniciální flaring
- Určení pracovní délky kanálku
- Opracování stěn kanálku s výplachy
- Rekapitulace
- Sušení
- Plnění

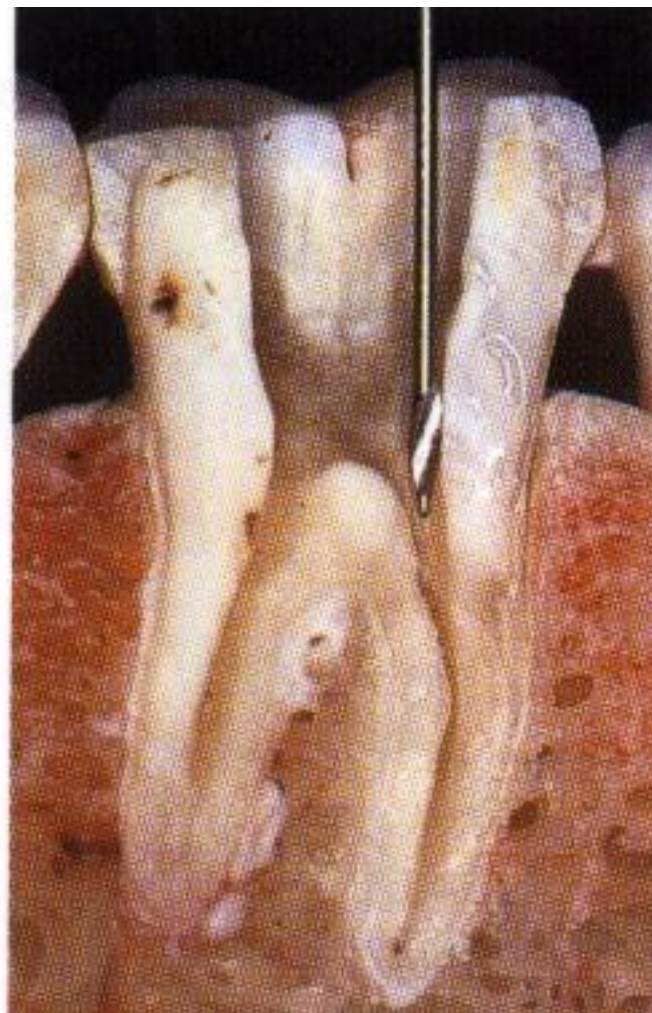
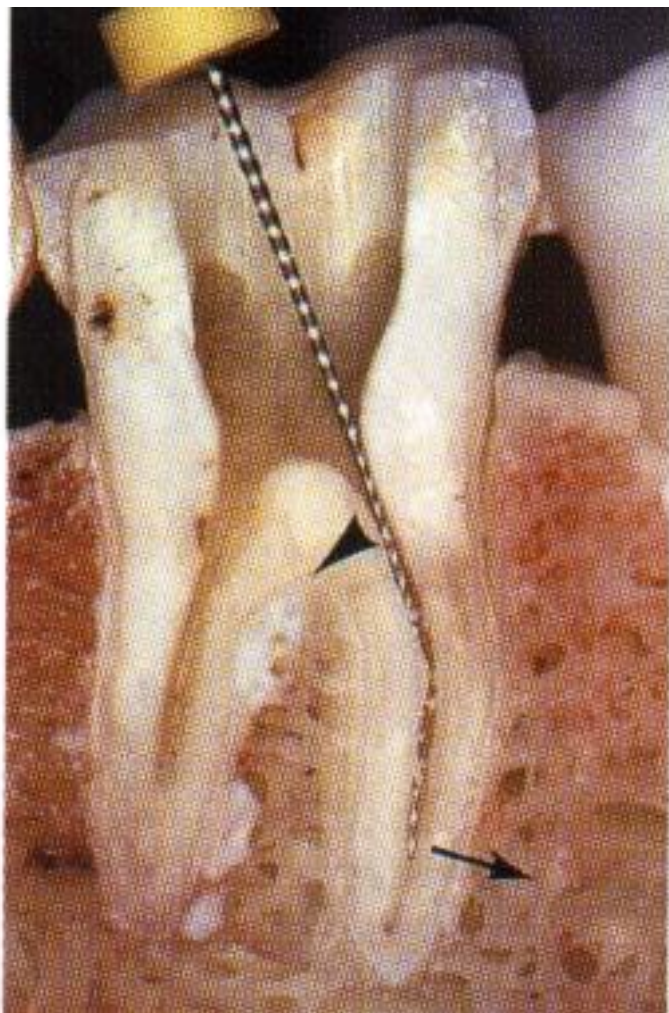




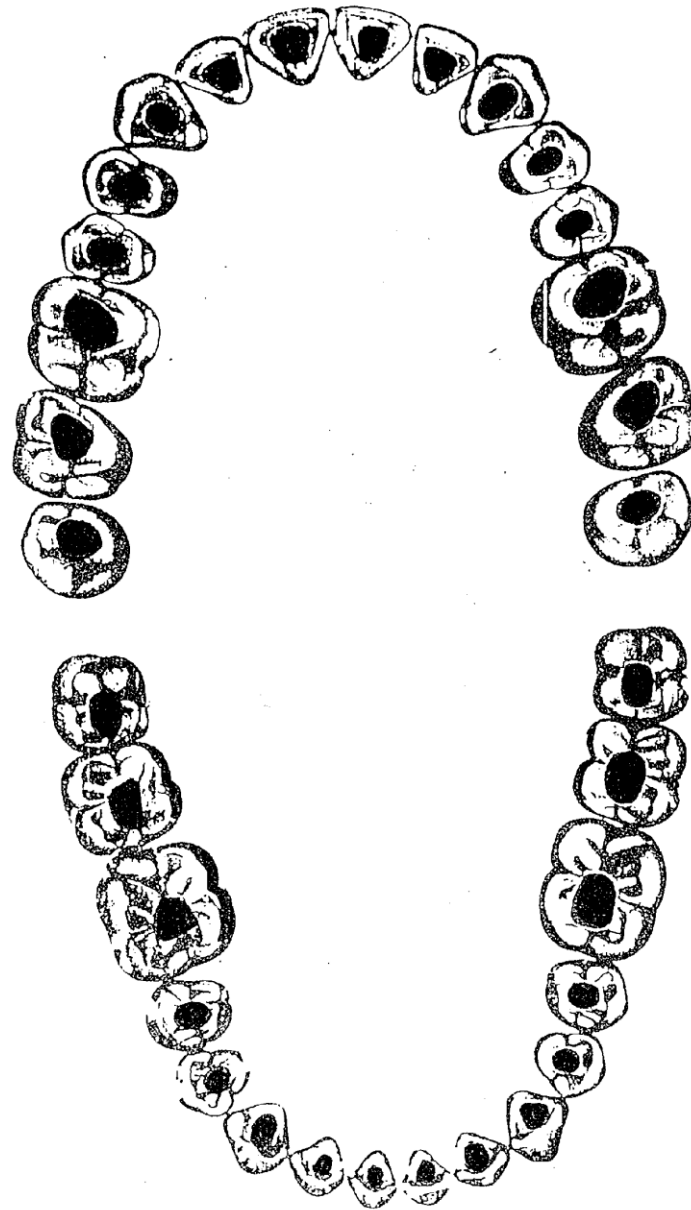
Trepanace zubní korunky



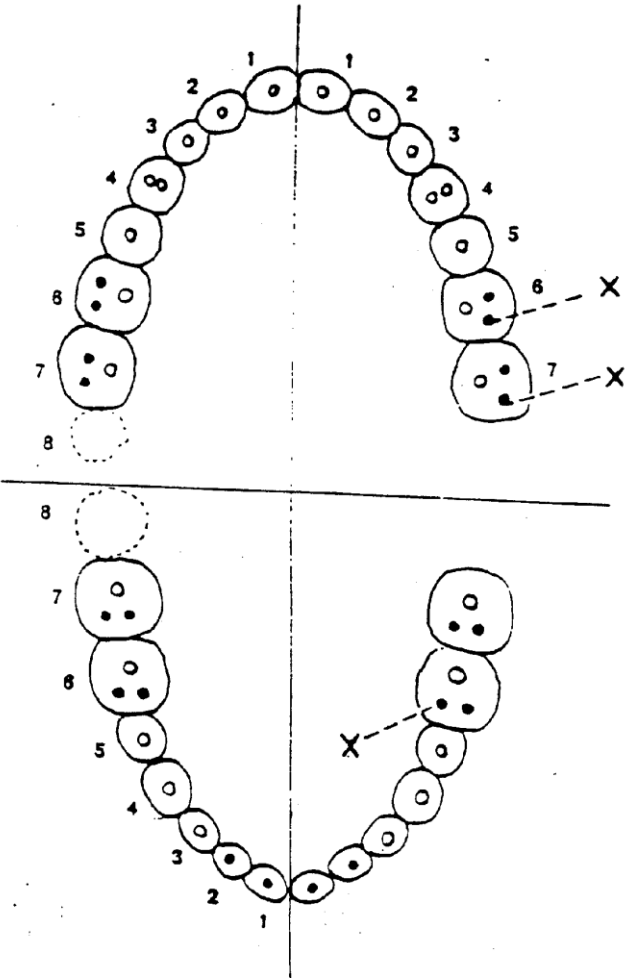
Rozšíření vchodu do kanálku



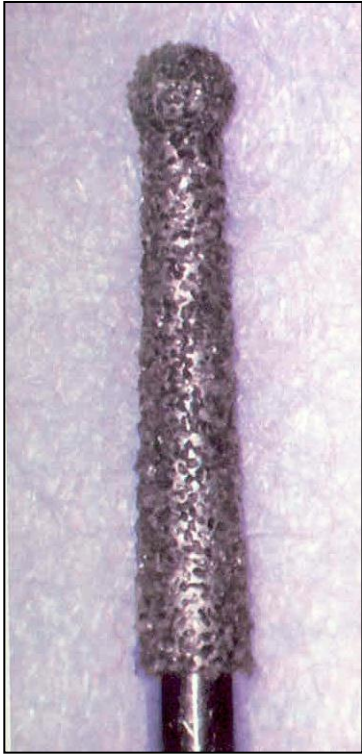
Tvary trepanačních otvorů



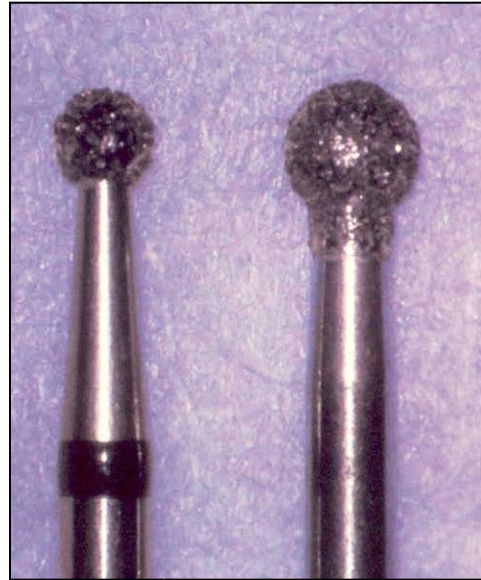Počty kořenových kanálků



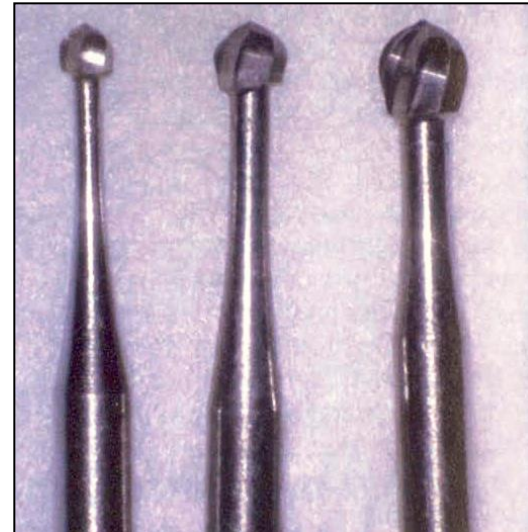
Preparace přístupové kavity



Dia trepan

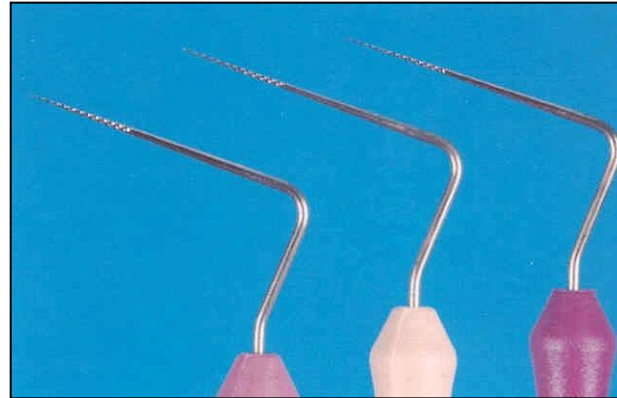


Dia kuličky

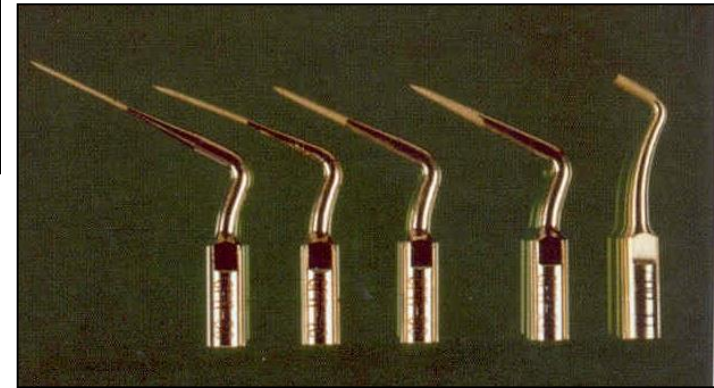


Kuličkové vrtáčky

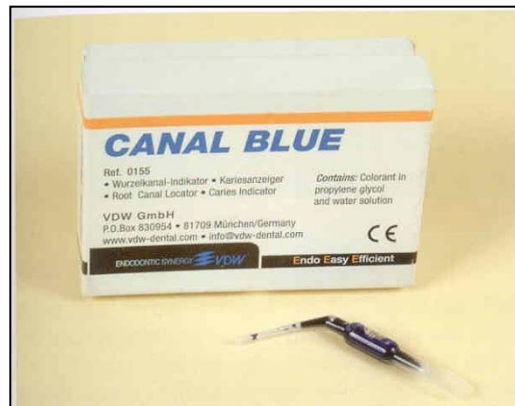Nalezení a rozšíření vstupu do kořenových kanálků



↑
← Endodontické sondy,
microopenery

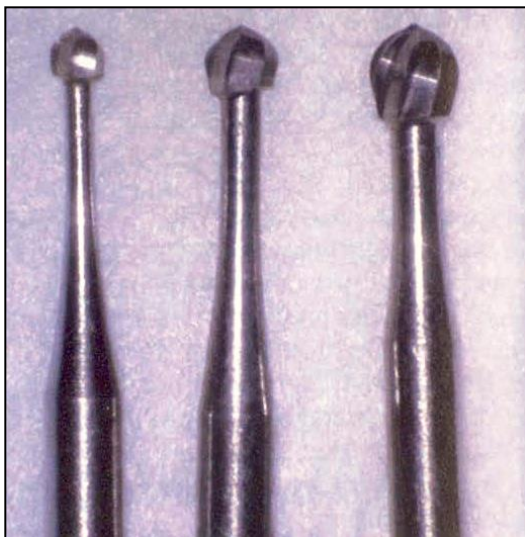

Uz špičky

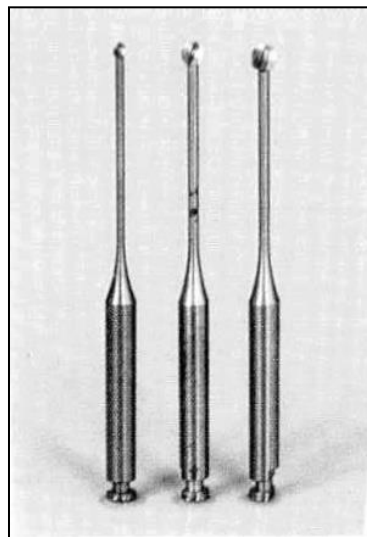


Barviva

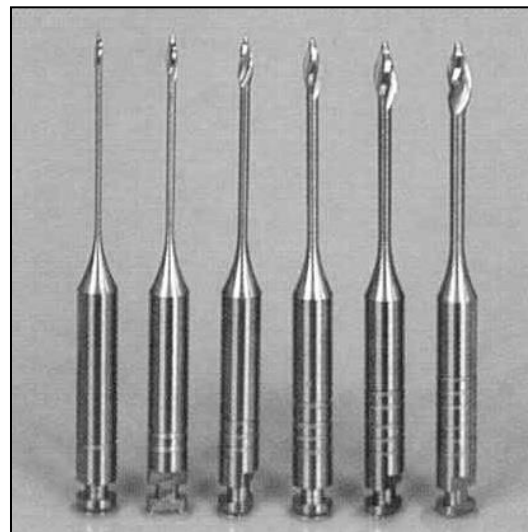
Nalezení a rozšíření vstupu do kořenových kanálků



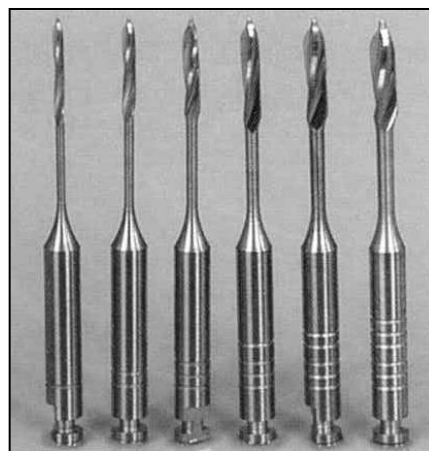
Kuličkové vrtáčky



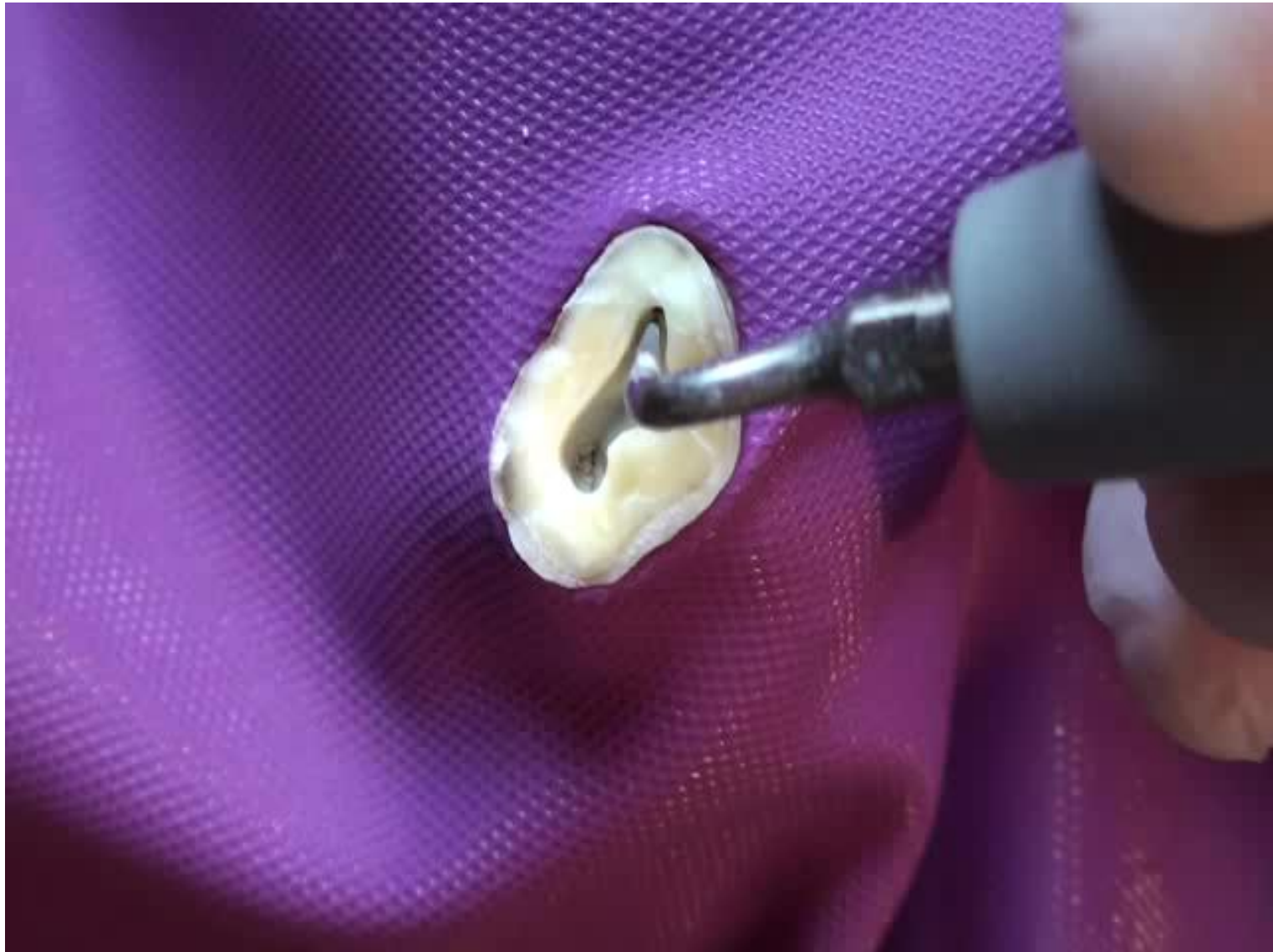Millerovy amputační vrtáčky

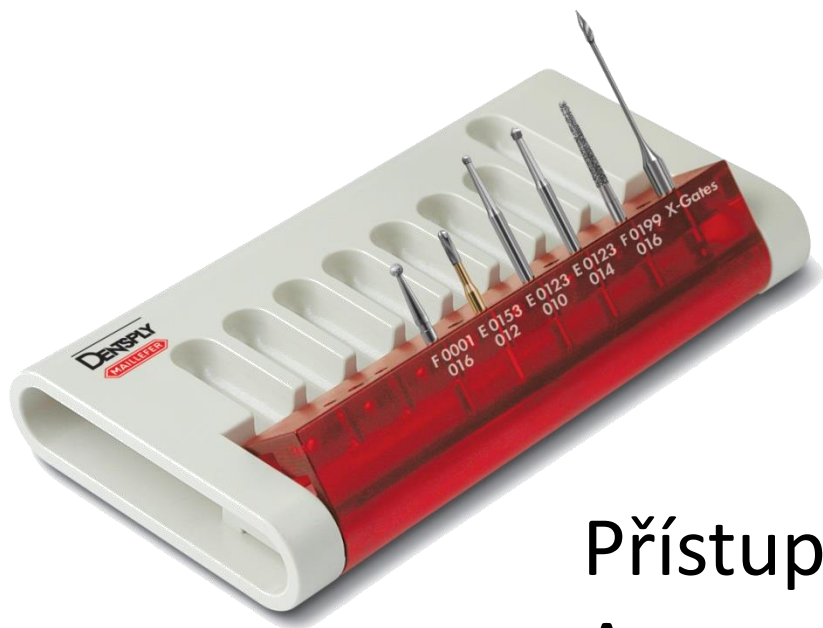

Gates Gliddenovy vrtáčky




Peeso – Largo vrtáčky

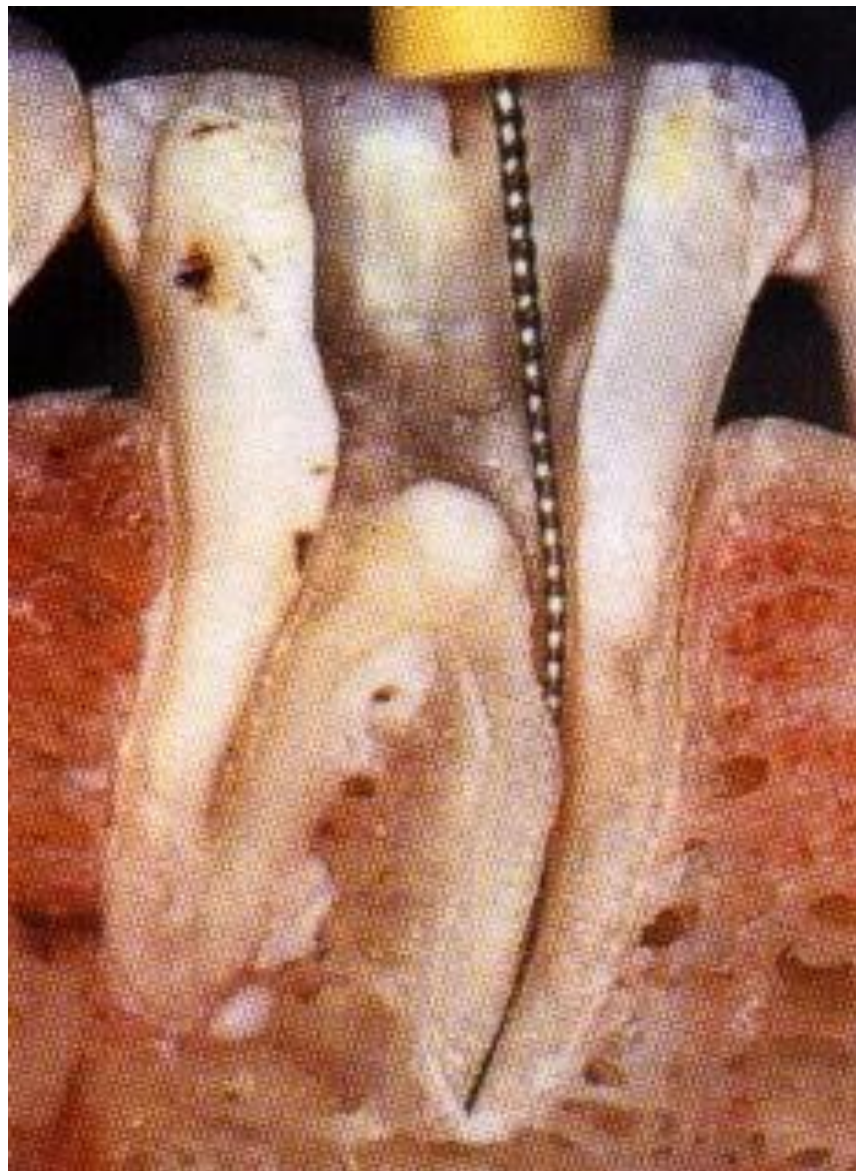





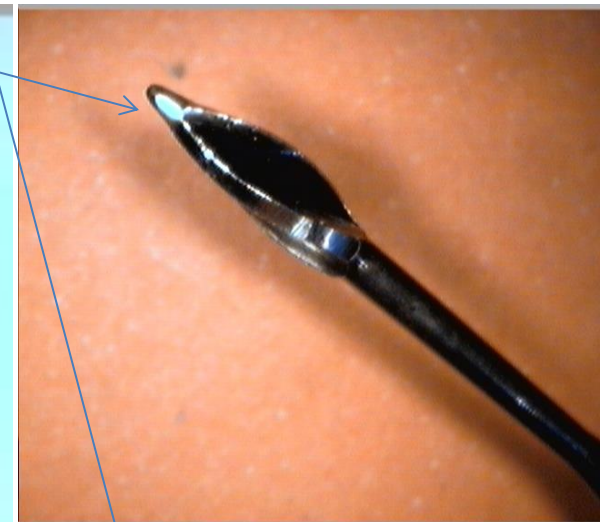
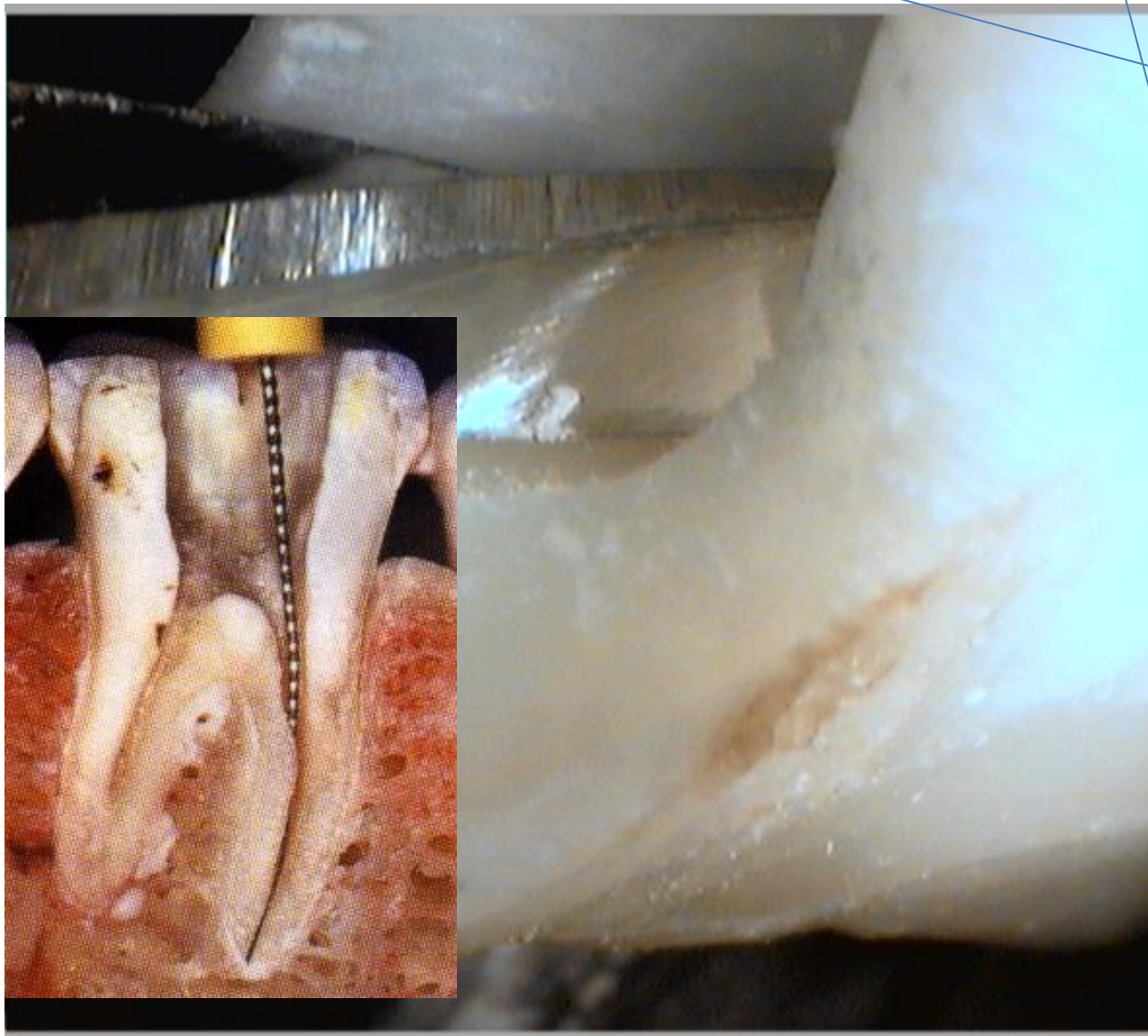
Přístupové sady Access kits



Stav po trepanaci dřevné dutiny a rozšíření vchodu do kořenového kanálku



Vchodové rozšiřovače: Gates Gliddenův vrtáček, Peeso - Largo



Rozšíření vchodu do kořenového kanálku

- Vchodové rozšiřovače
 - Gatesův
 - Peesův
 - Vchodový rozšiřovač Beutlerockův

Mají většinou plamínkovitý tvar,
slouží k odstranění zúžení při
odstupu kanálku

Odstranění obsahu kořenového kanálku

- Exstirpační jehla, nervová jehla, pulpeextraktor

- z měkké oceli, ostré výběžky

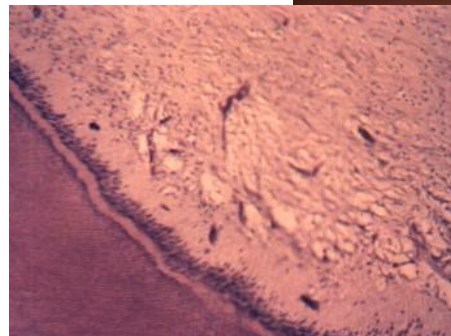
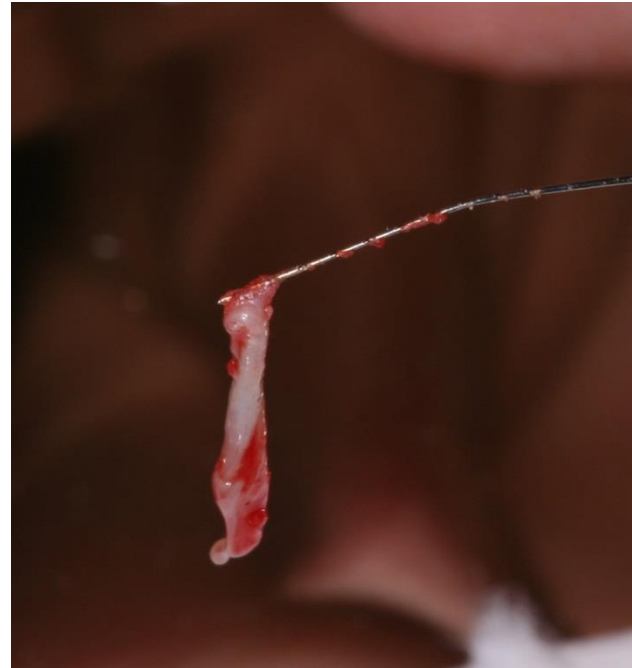
Opatrné zavedení dokud

neucítíme kontakt se stěnou, mírně povytáhneme (není odpor), rotujeme (1 ½ otáčky), potom asi ½ otáčky nazpět

Pomalu táhneme z kanálku

Na jedno použití!

Pulpektor-exstirpační jehla



Nevýhoda:
Odlámání vyběžků – přetlačení
přes apex, dráždění, zánět.

Ruční kořenové nástroje

- Pronikače
- Pilníky

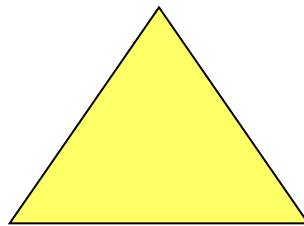
Vyrobeny z vysoce kvalitních nerezavějících ocelí

Reamer


Výstružník, pronikač.

K -reamer = Kerrův pronikač

Symbol trojúhelník.



Reamer



Pracovní část

Dřík

Stopper

Držátko

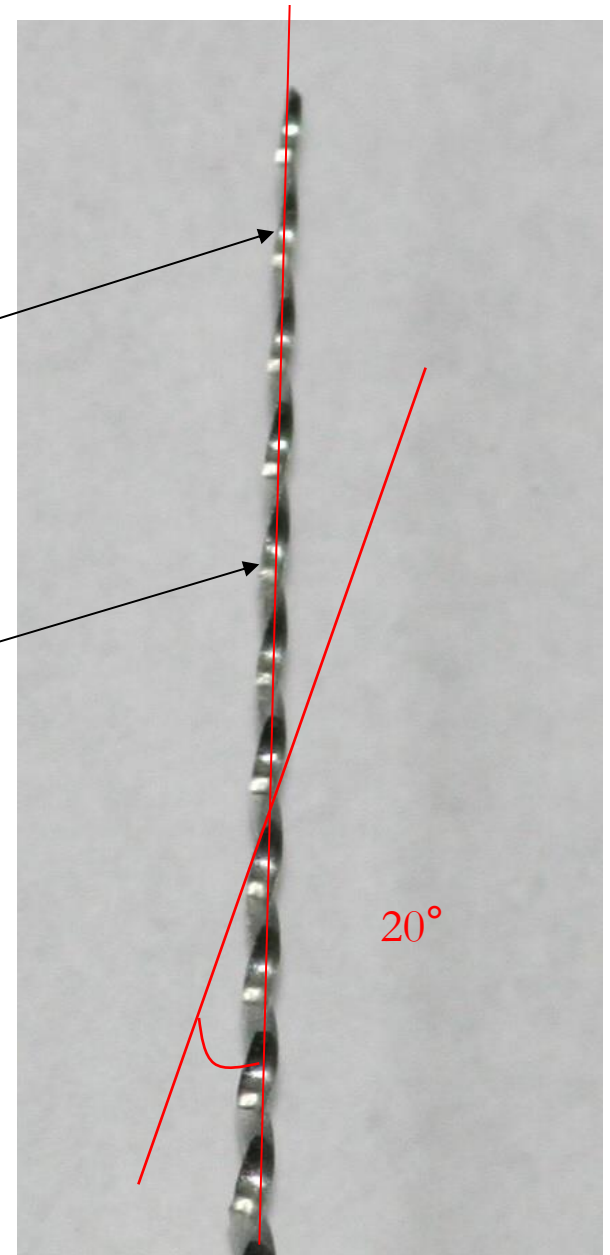


Reamer

Řezné hrany

Prostor pro odvod pilin

Při rotaci ve směru hodinových ručiček dochází k soustružení a posunu pilin ven



Opracování kořenových kanálků

Odstranění infekce

Mechanicky – instrumentace, výplach


Chemicky – výplach, dočasná kořenová výplň
(dezinfekční vložky – zastaralé)

Reamer – použití

Otáčíme a tím pronikáme do kanálku, lze i pilovat (menší efekt) a lze jím nanést materiál do kanálku (otáčením proti směru hodinových ručiček)

K file

Čtvercová symbolika
vyšší stupeň stočení



C-file, C+ file – kratší pracovní část, větší stabilita




K-file

***Zpětný pohyb nástroje
- pilování***

Je možná i rotace

*(rovné kanálky,
rozmezí rotace 45° - 90°)*



K-flexofile, flexicut, flex-R

- Vždy z trojúhelníkovitého drátu (symbolika čtverec!)


Flexibilita

K- flexofile a flex – R file: tupá špička a otupené první břity.

Použití jako K-file



K- flex



Kosočtvercový průřez,
dva břity v akci,
dobrý odvod pilin,
flexibilita, účinnost

Použité jako K-file


K-file a reamer: rozdíl



H-file

= Hedströmův pilníček,
H. protahováček

Kruhová symbolika





H- file

Pouze zpětný pohyb, nikdy rotace!!!

Riziko zalomení při malých velikostech.

S-file esovitý průřez. Připouští lehkou rotaci



S -file

- Esovité průřez, připouští se mírná rotace.

ISO norma

06 růžová

08 šedá

10 fialová

15 bílá

20 žlutá

25 červená

30 modrá

35 zelená

40 černá

45 bílá

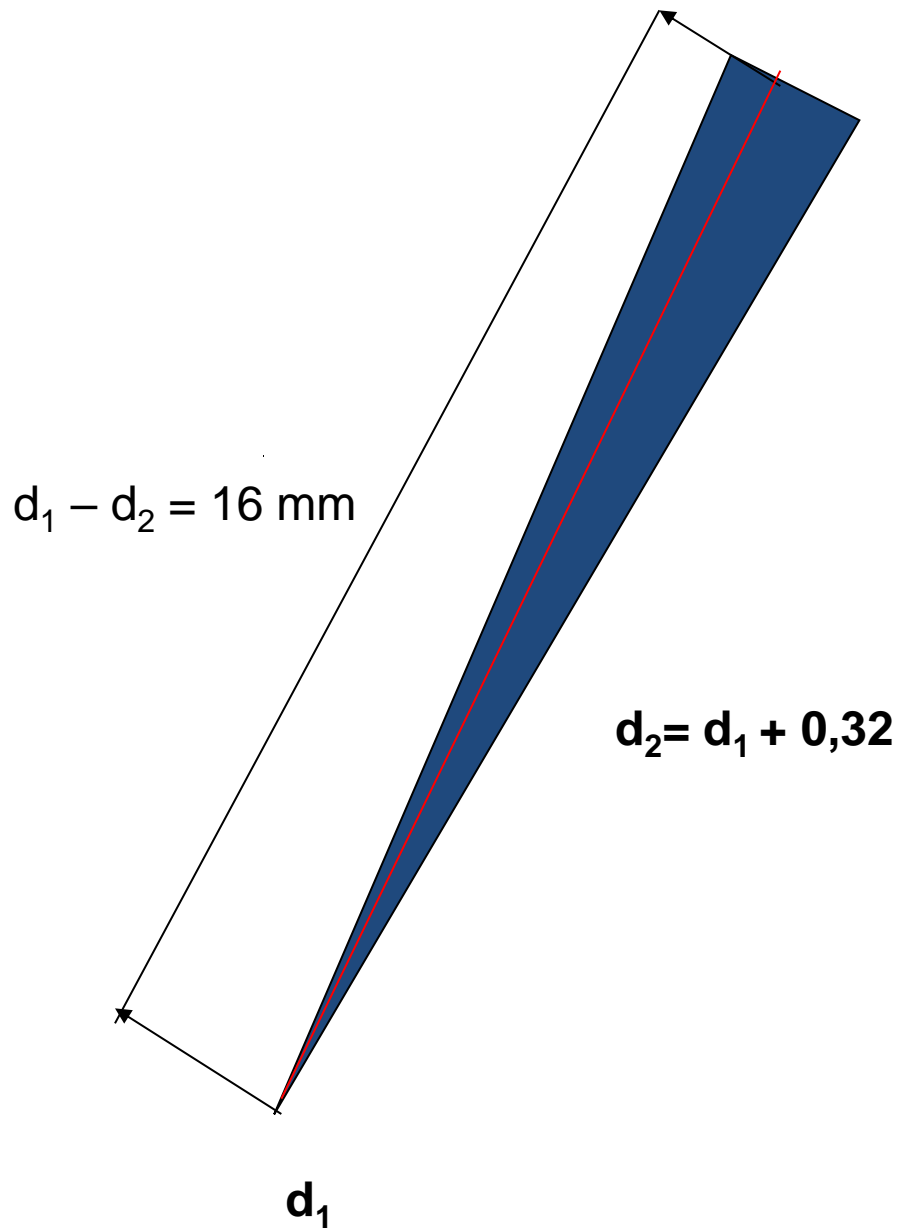
50 žlutá

55 červená

60 modrá

70 zelená

80 černá




d_2

$$d_2 = d_1 + 0,32$$

d_1

Konus 2%

0,02 mm na 1mm

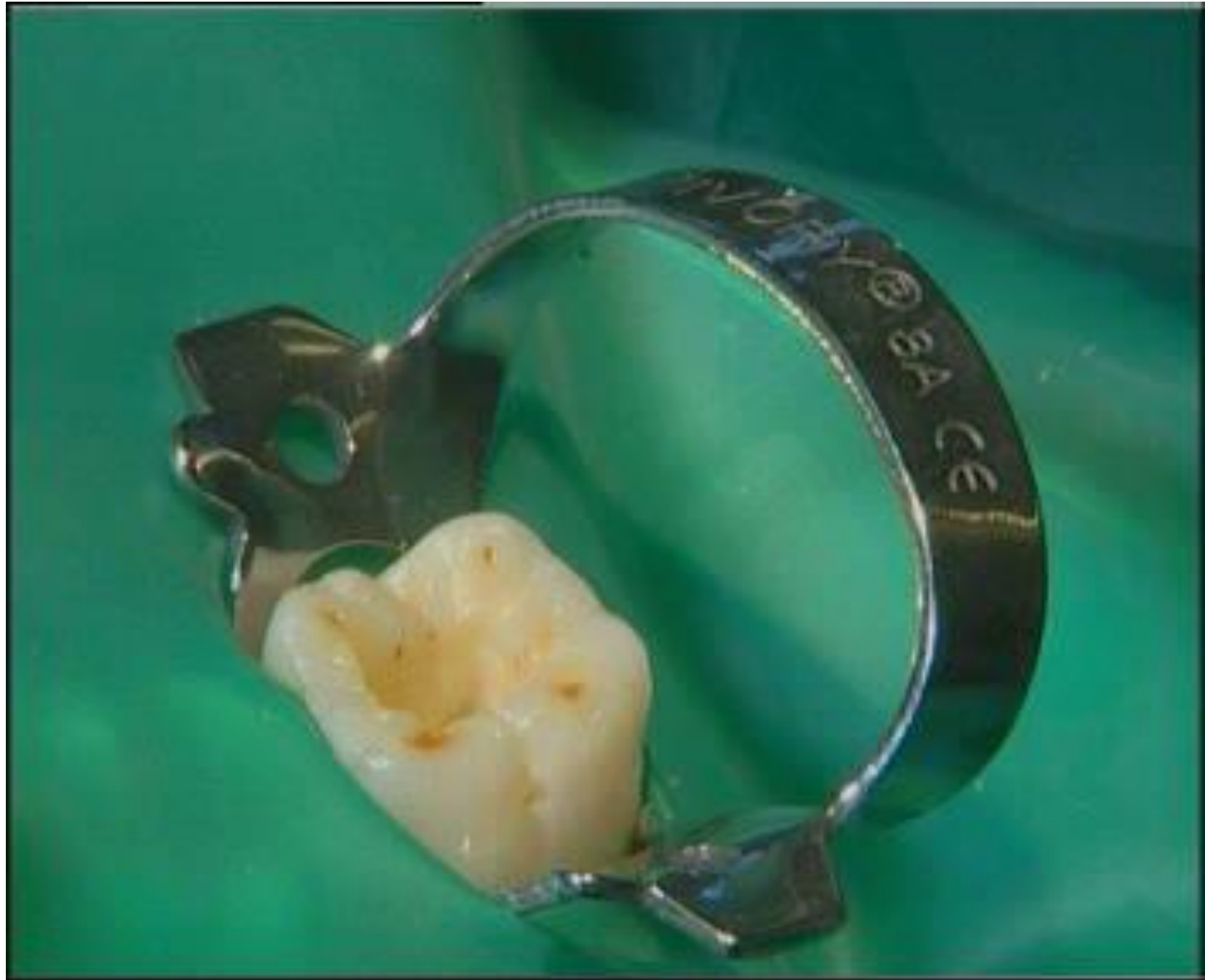

Konus 4%

0,04mm na 1 mm

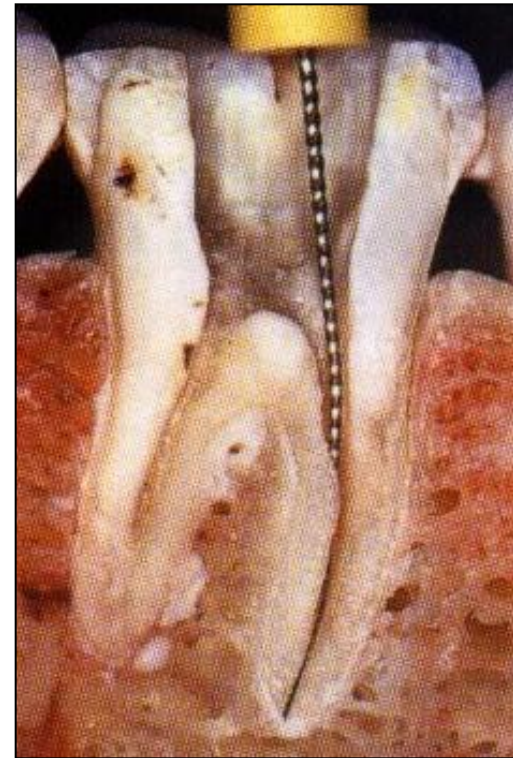
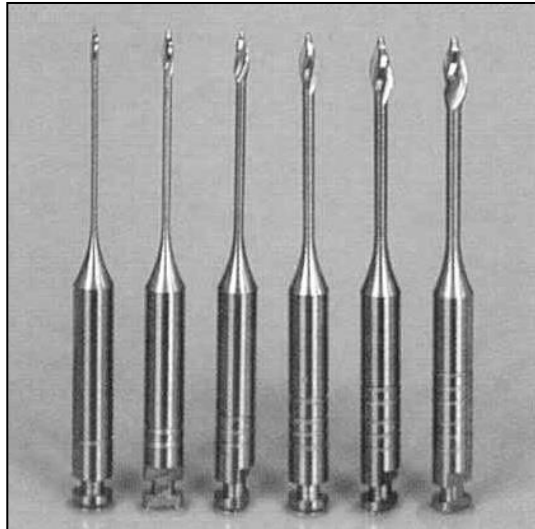
Access opening

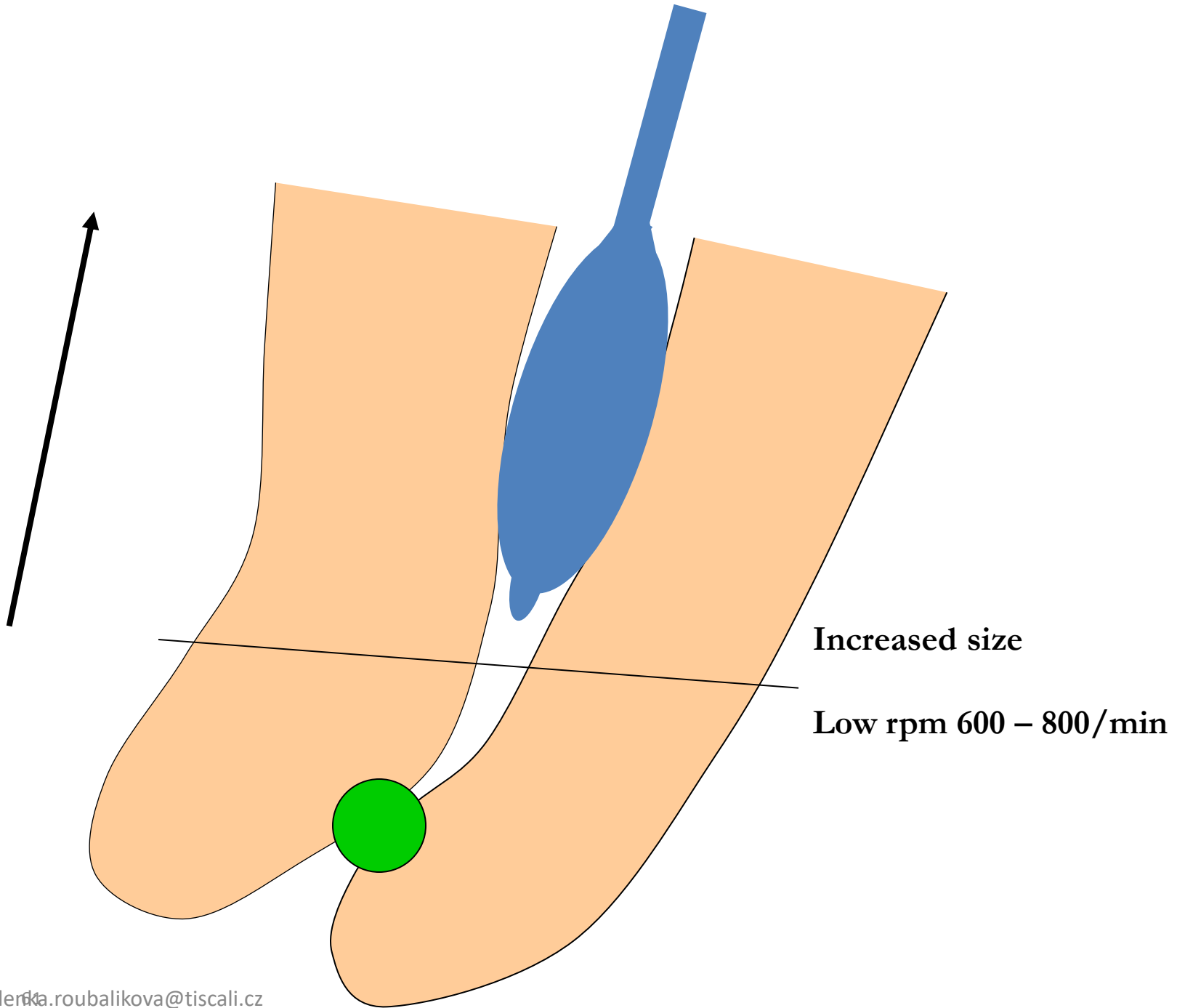
- Exstirpation
- Initial flaring



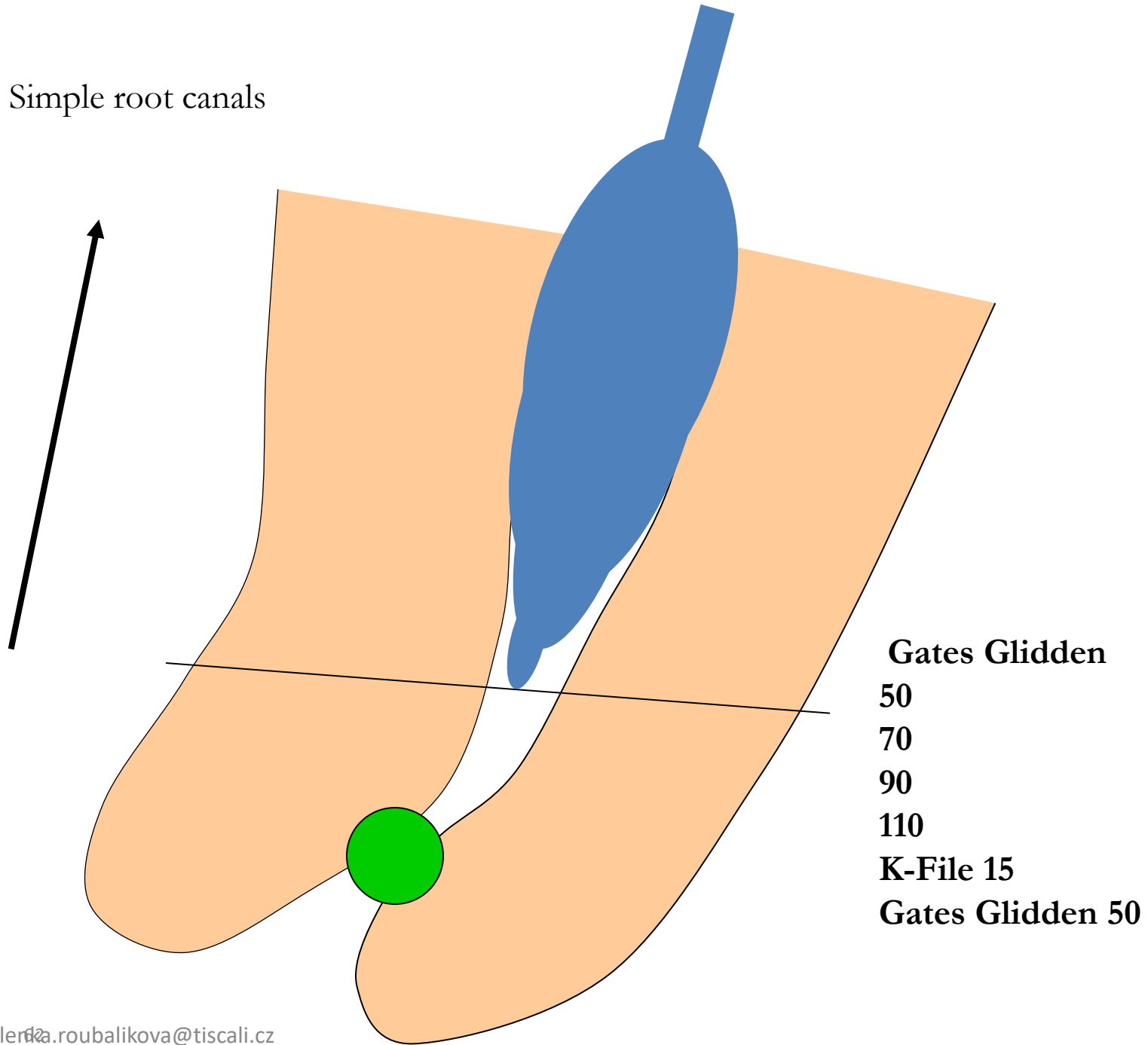
Coronal flaring

Weine 1982, Peřinka 2003



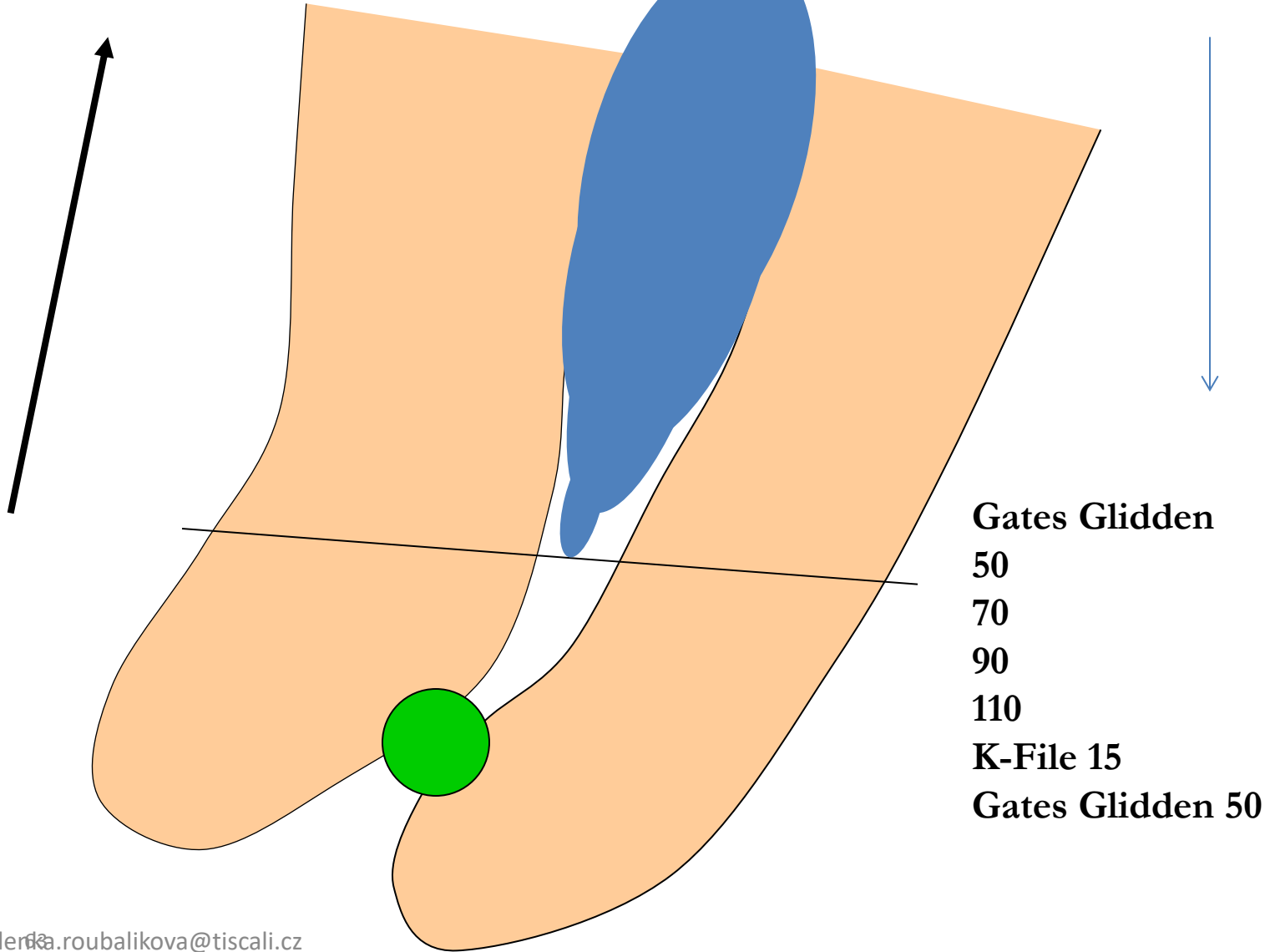


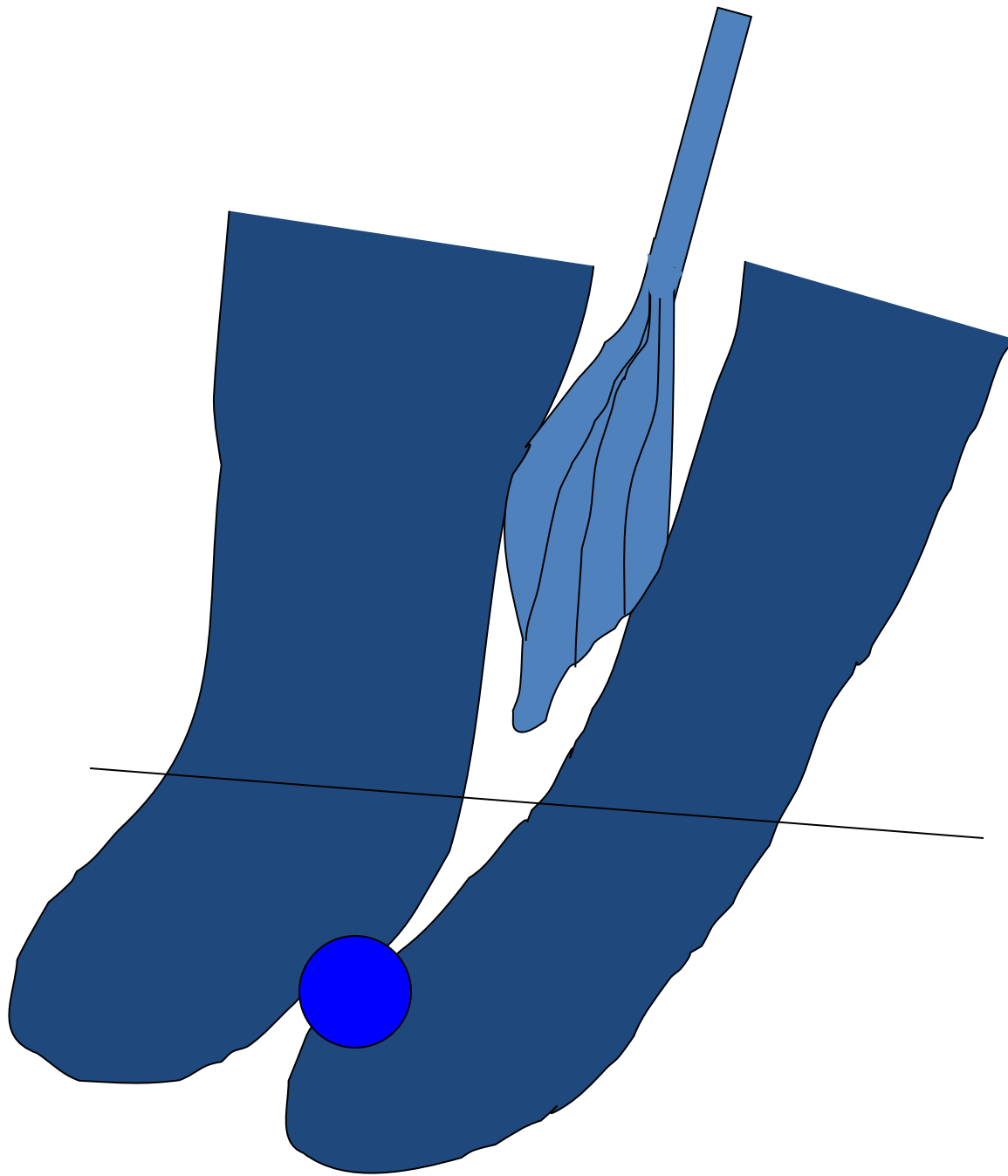
Simple root canals



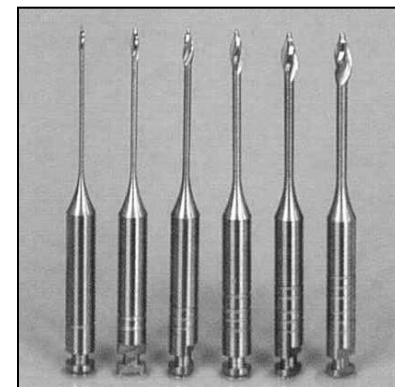
Narrow root canals

Hand instrumentation till ISO 30





Koronální flaring



Phases of endodontic treatment

- **Opening root canals orificies**
- **Initial flaring,exstirpation**
- **Establisshment of working length**
- **Root canal shaping and cleaning**
- **Recapitulation**
- **Drying**
- **Root canal filling**

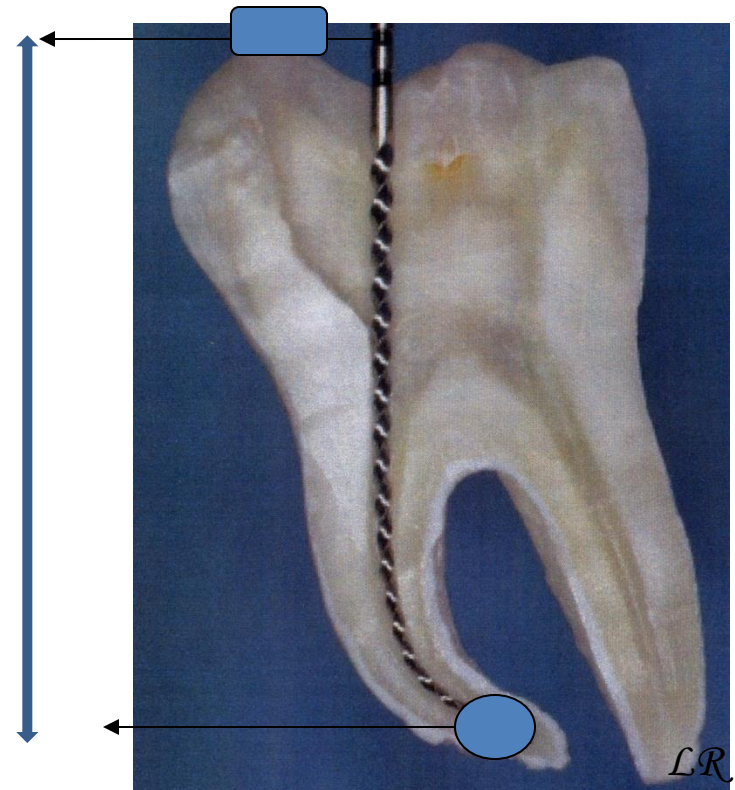


Working length determination

- Pracovní délka je vzdálenost mezi referenčním bodem na korunce a apikální konstrikcí

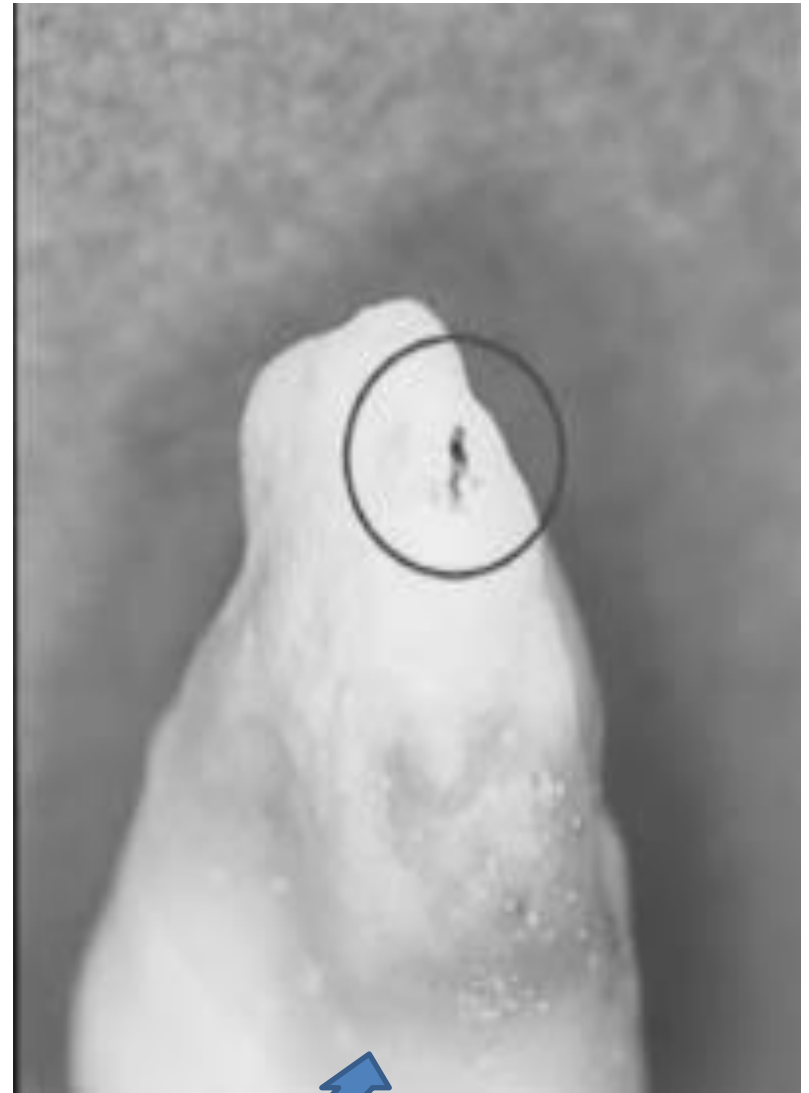
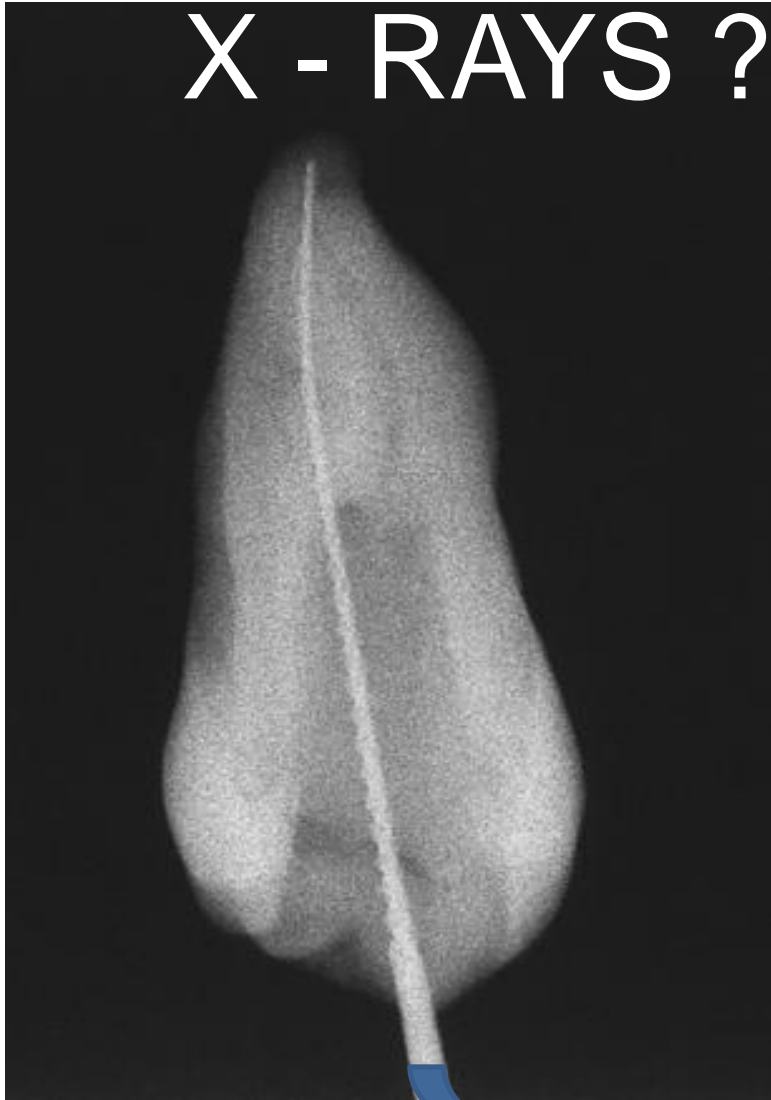Určení

- Rentgenologicky
- Apexlokátorem
- Kombinace



WORKING LENGTH DETERMINATION

X - RAYS ?



Electronic Apex Locators



Why root canal shaping terminates in apical constriction ,

?

- Malá apikální komunikace
- Menší riziko poranění periodoncia
- Prevence přeplnění
- Prevence apikálního transportu infikovaného materiálu
- Možnost dokonalého odstranění infikovaného obsahu
- Dostatečná kondenzace výplně v kanálku

X-ray method

- Radiogram of tooth with inserted root canal instrument – safe length

Bezpečná délka: Average length shortened for
2 – 3 mm

Clinical crown is not destroyed



Postup při stanovení pracovní délky

- Nástroj ISO 15 zavedeme do kk, aby stop terčík byl na referenčním bodě.
- Odhadneme místo, kde je apikální konstrikce (1 – 1,5 mm od rtg apexu)

Je-li vzdálenost mezi hrotem nástroje a předpokládanou apikální konstrikcí větší než 2 mm – znovu

Je-li vzdálenost rovna nebo menší než 2 mm, přičte se tato vzdálenost k délce nástroje.

Měřicí snímky



Recommended safe length

- Upper jaw:

I1 20

I2 18

C22-24

P20

M 18 mkk, 20 P

Recommended safe length

- Lower jaw

I 18


C20 -22

P18

M18

Odontometry

- Odontometry




Establishment of WL based on measurement of electrical resistancy –impedancy.

Apexlocators

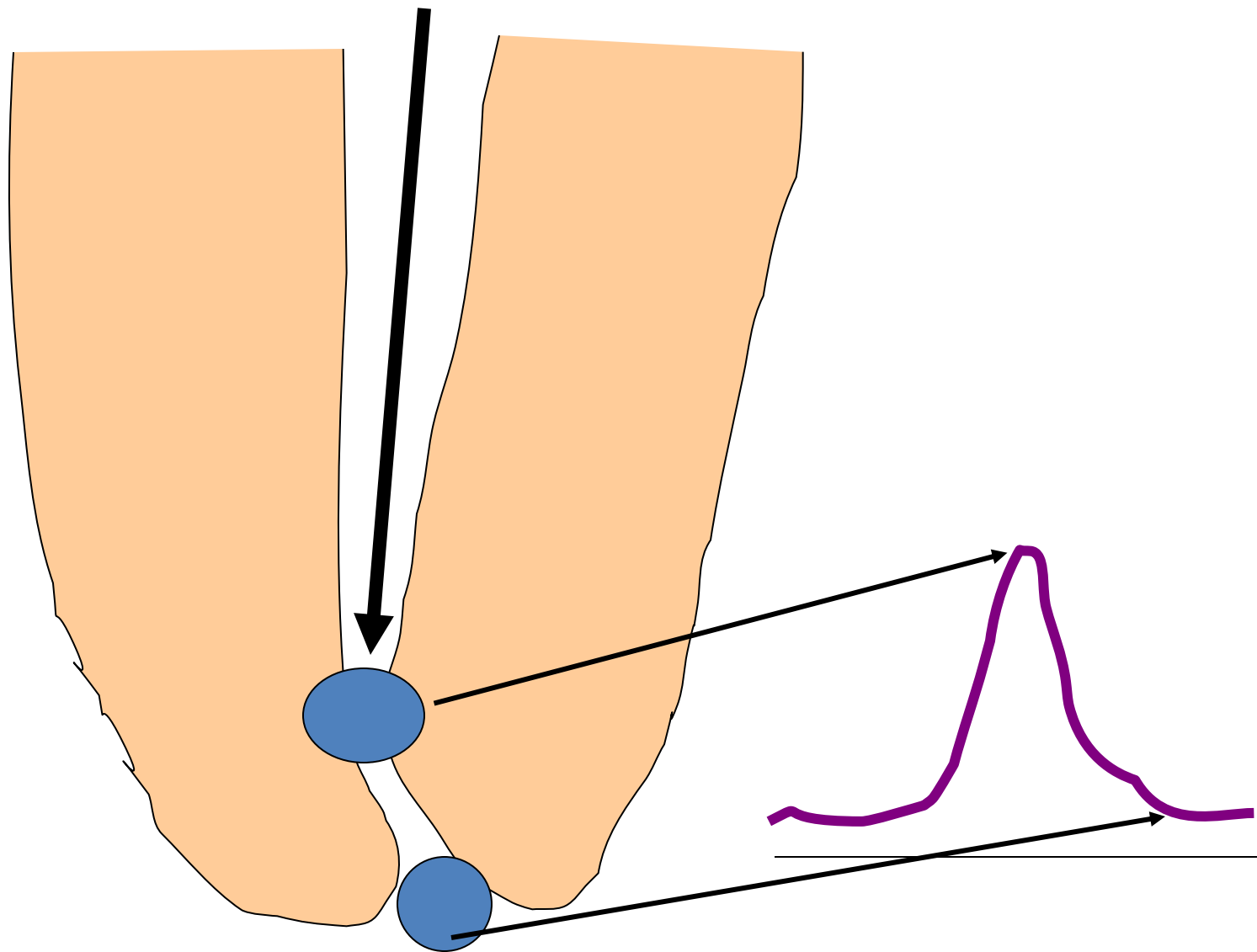
Výhody apexlokátorů


Není třeba rtg snímek


Lokalizace apikální konstriktce 
vzdálenosti od periodontální membrány

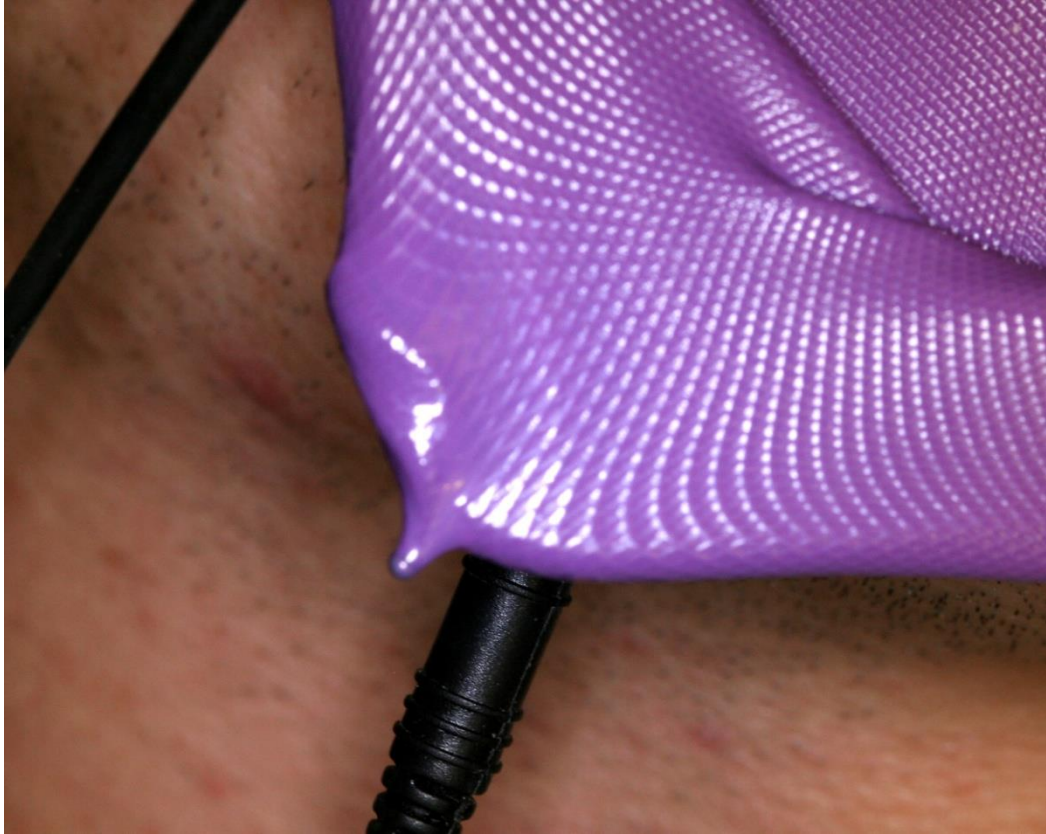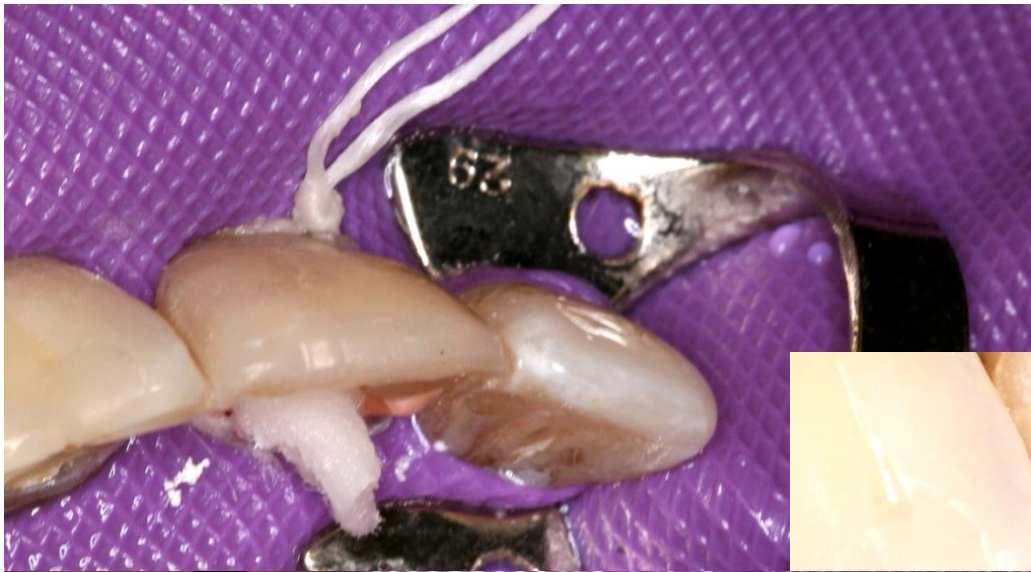
Nezáleží na síle nástroje, na roztoku

Urychlení práce

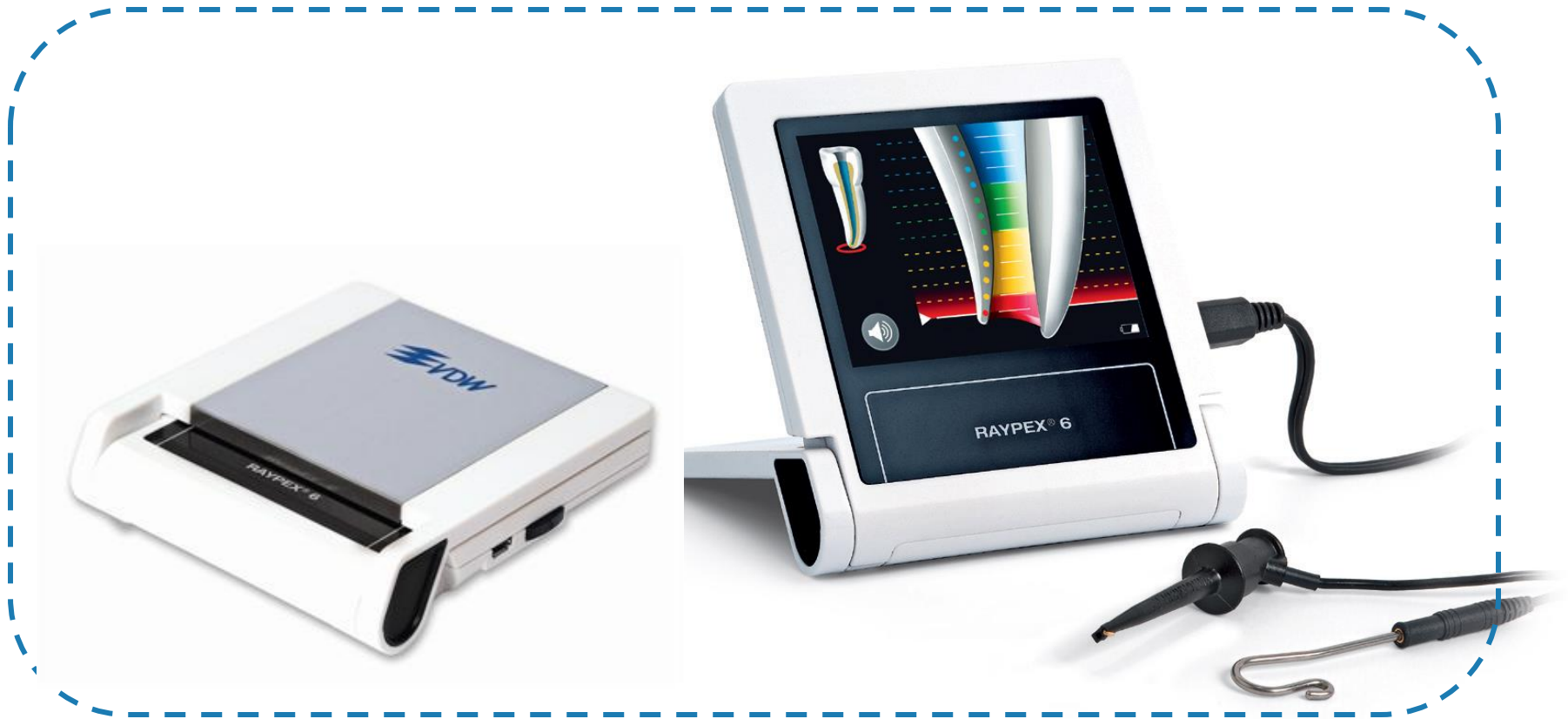



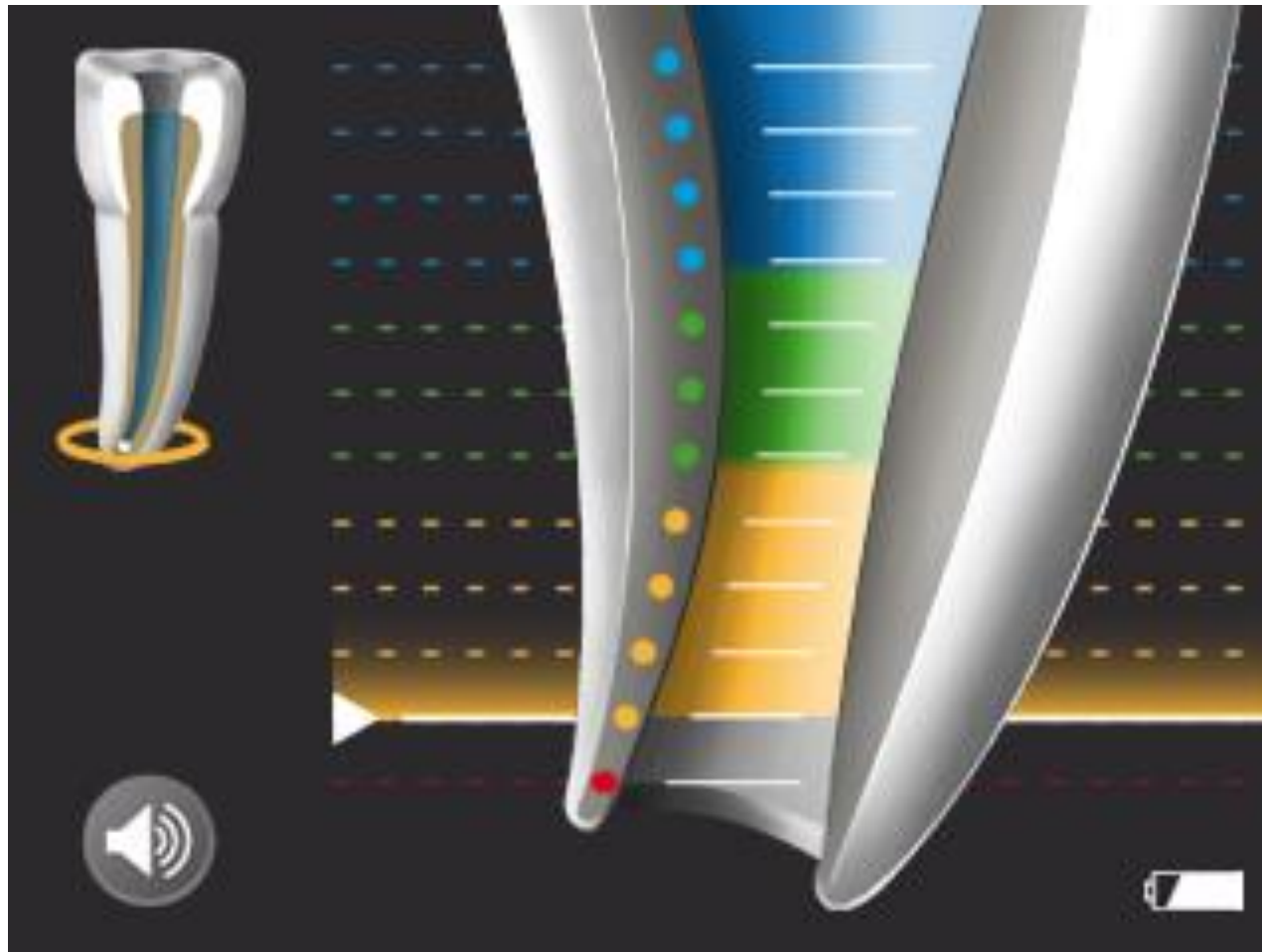


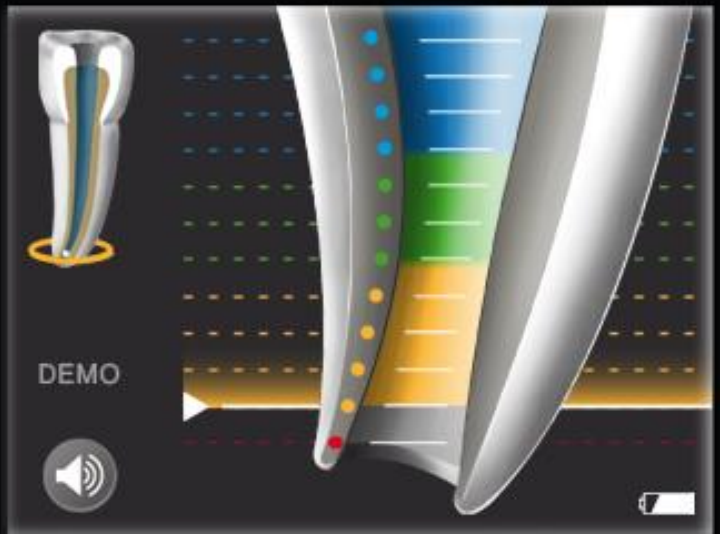


RAYPEX[®] 6



Měření – apikální zoom



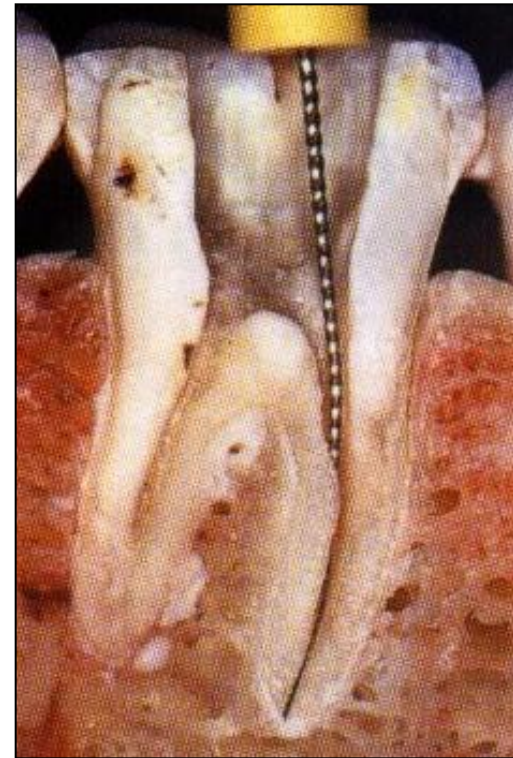
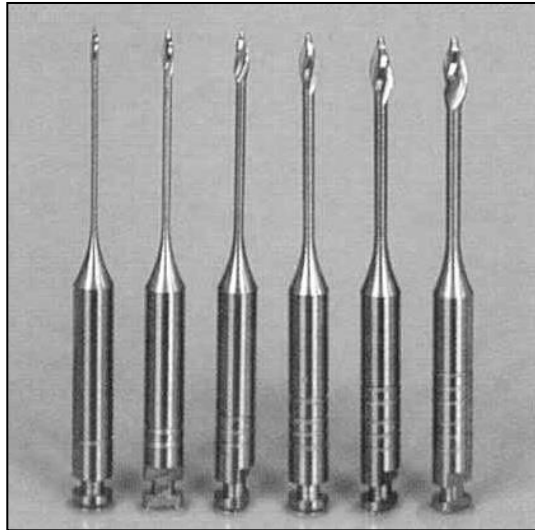


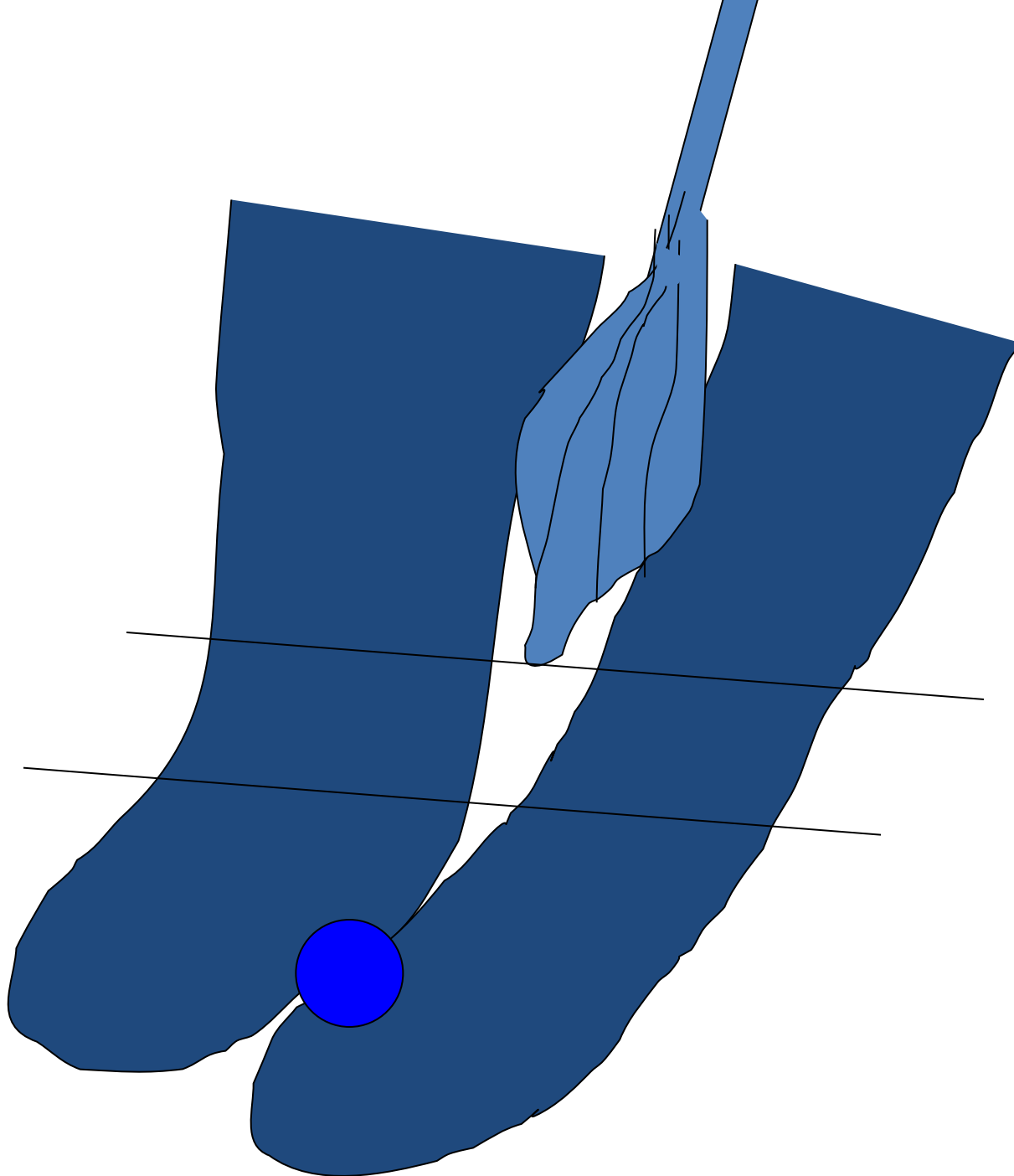
RAYPEX® 6

Root canal shaping – techniques and methods

Coronal flaring

Coronal flaring (Weine 1982, Peřinka 2003)

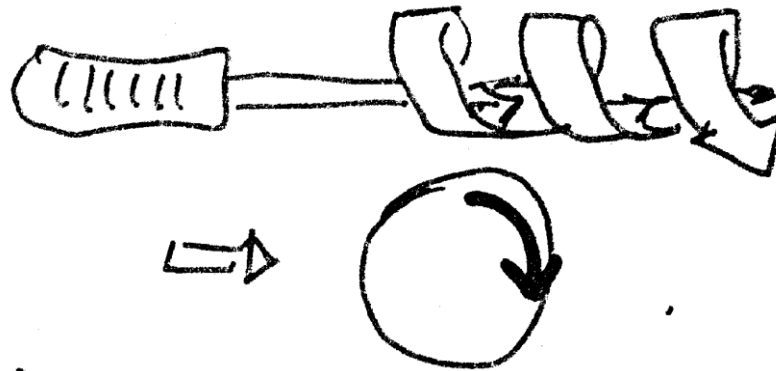




Root canal shaping techniques

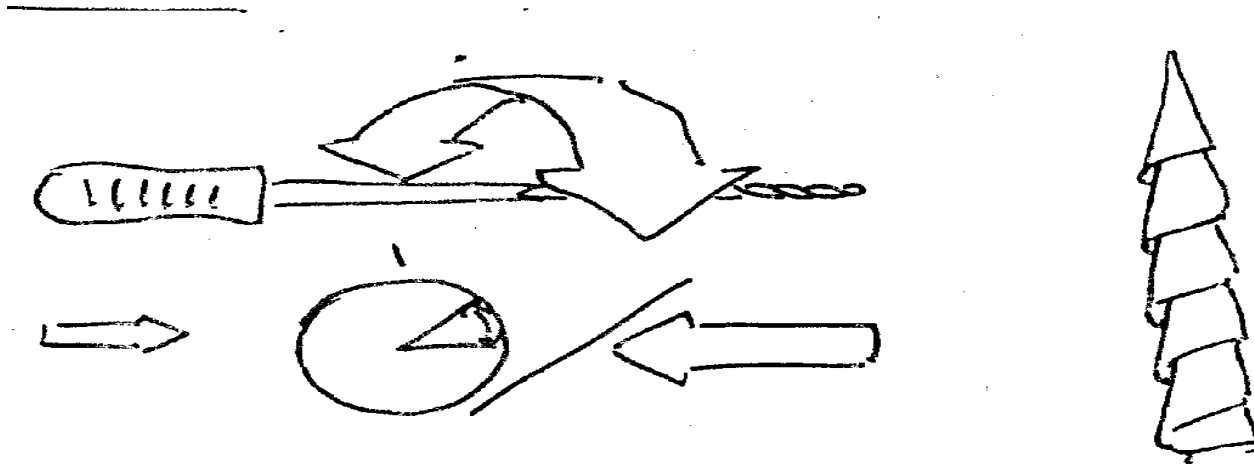
- Slight rotation clockwise and contraclockwise
- Rotation and pull motion
- Filing form the apex to the crown
- Balanced force technique

Reaming action

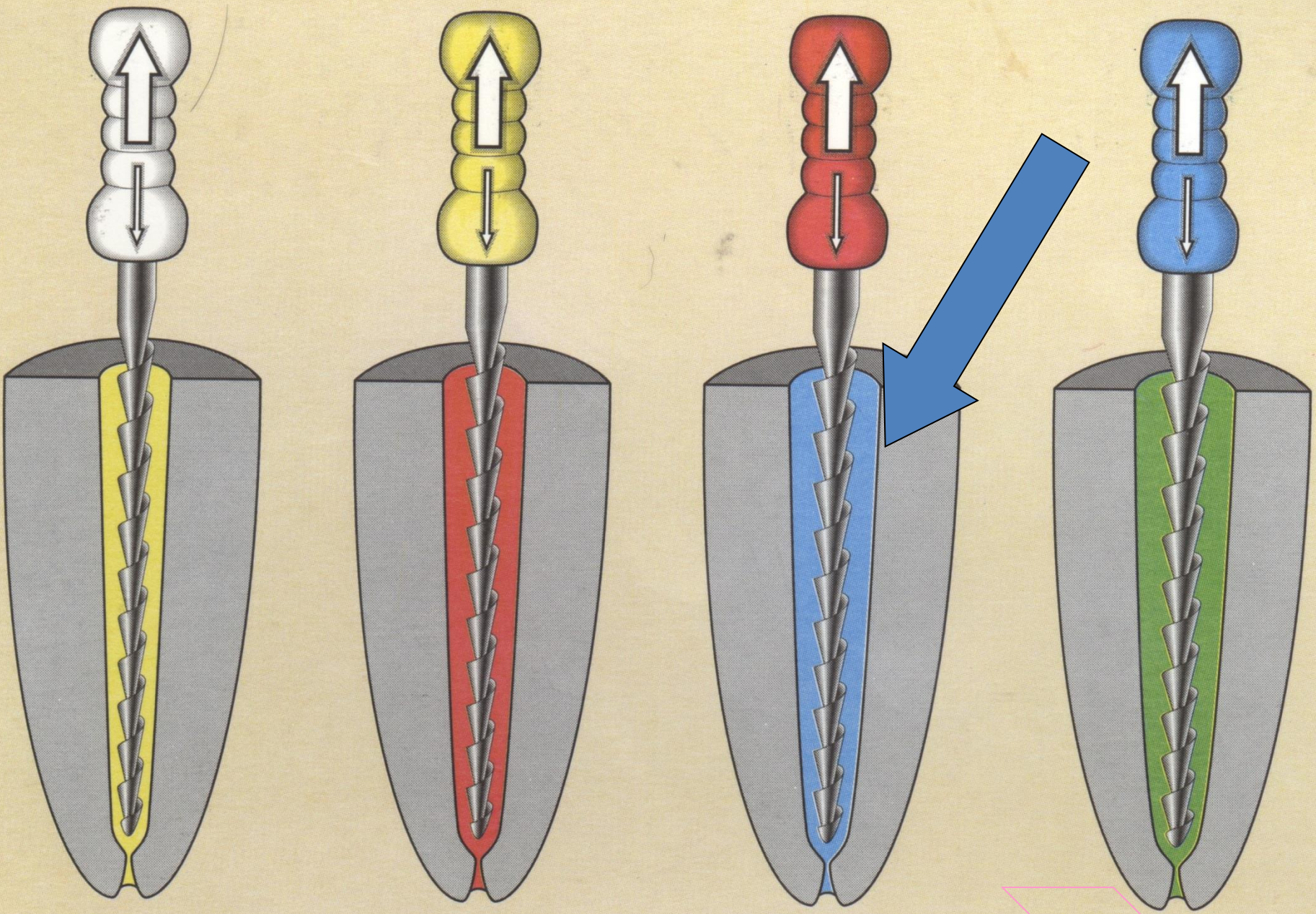


Simple rotation, very slight pressure apically

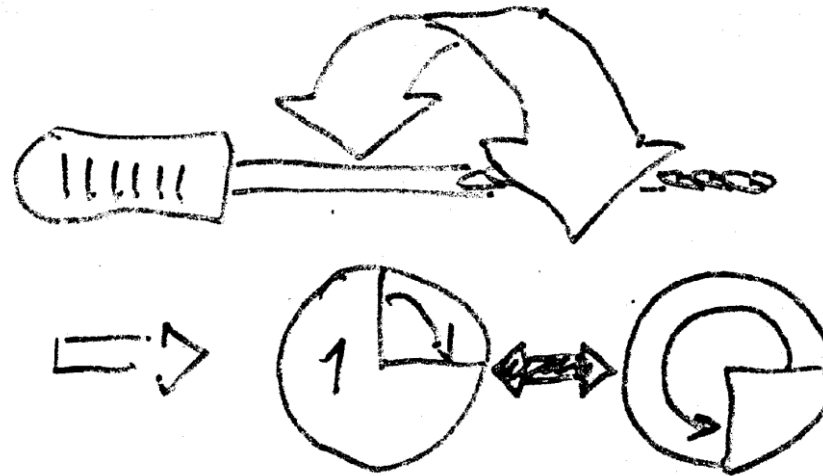
Filing



Insertion, pull motion, circumferential filing



Balanced force



1. Insertion 1 ISO size bigger than apical size rotation clockwise 1/4 -1/2 circle
2. Contraclockwise motion and slight pressure forward
4. Pull motion and rotation clockwise again

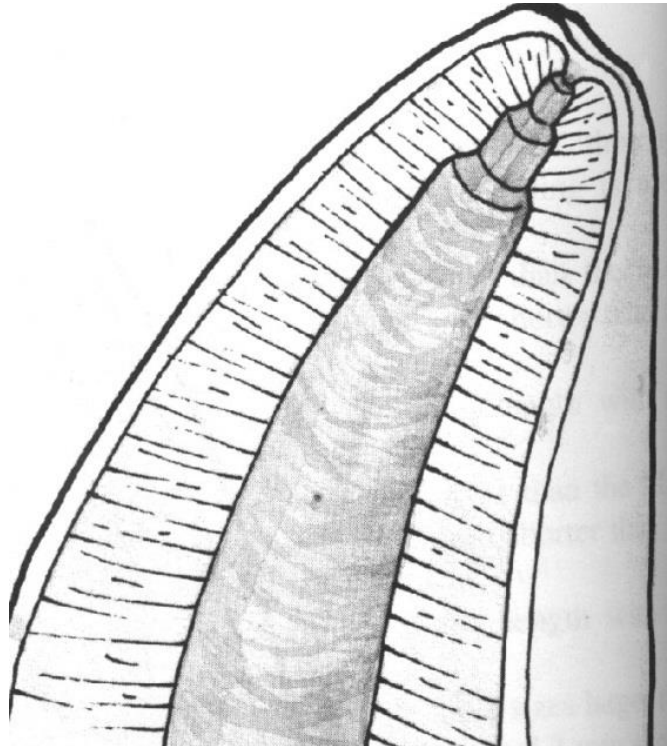
Methods – combined rotation and linear motion

- Reaming + filing

Good for straight root canals

Step back

- Shortening of root canal instruments with increasing diameter

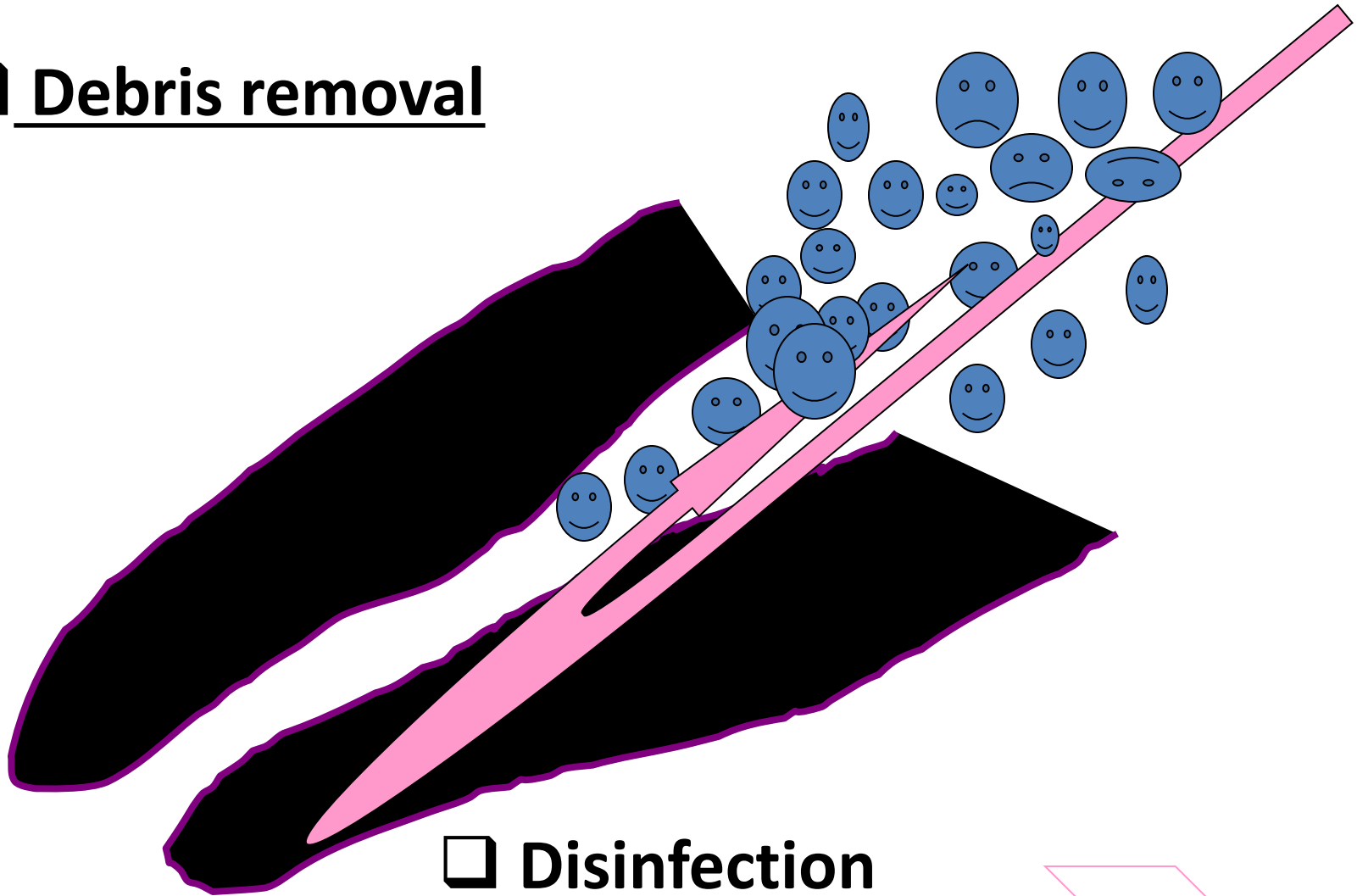


Modified double flared

- I. Access opening + coronal
- II. Apical preparation
till ISO 30 – 35 using balance force (master file - MAF)
- III. Step back
- IV. Final flaring (MAF)

Irrigation

Debris removal




Disinfection




Irrigants

- **Sodium hypochlorite (1,5 – 5,5%)**
- **Chlorhexidin (0,12% - 0,2%)**
- **Physiological solution**
- **EDTA – 17% (ethylenediaminetetraacetic acid)**







ISI


LEI

5.0kV

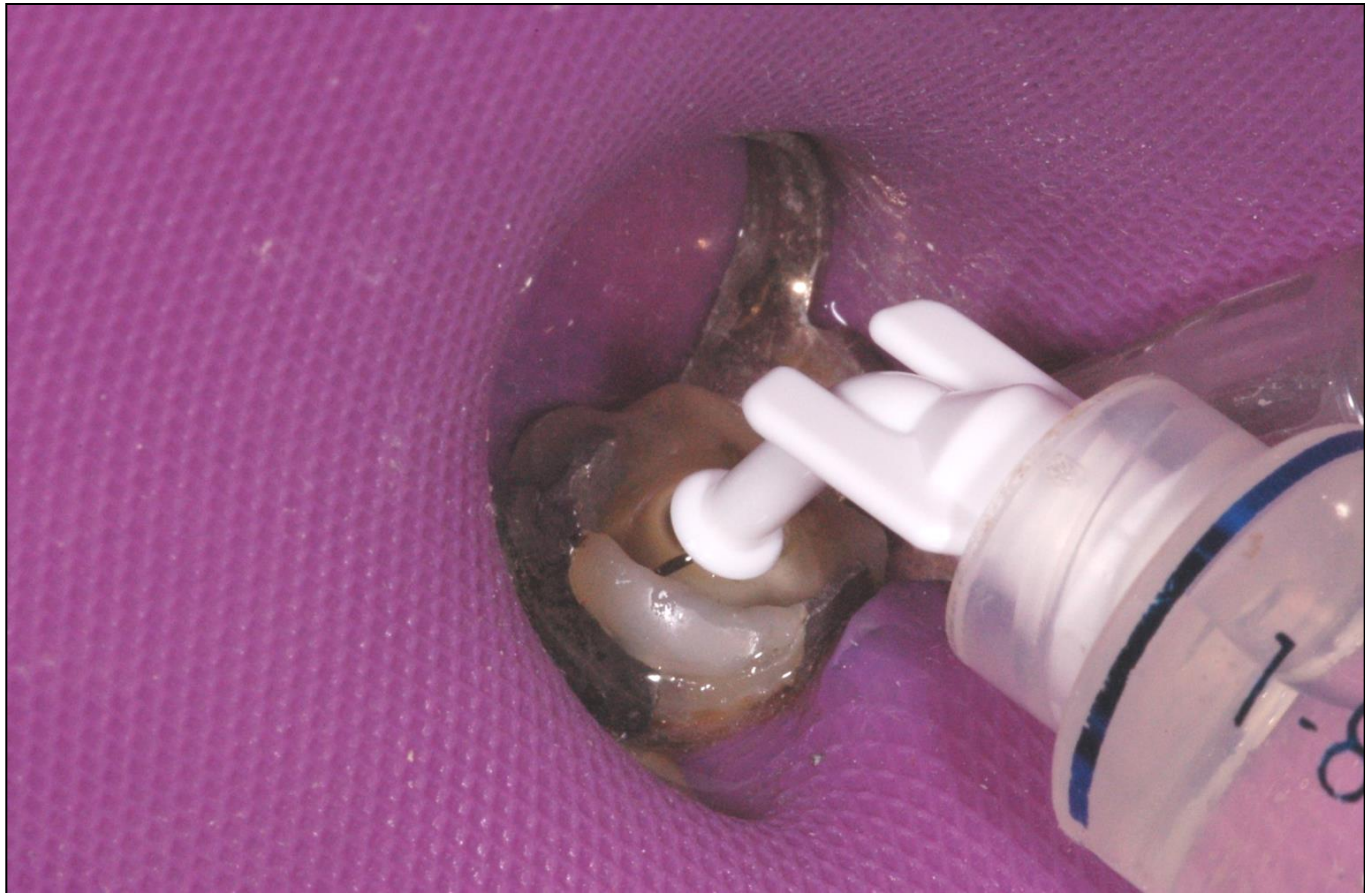X2,000

10μm

WD 8.1mm



Syringe and canula



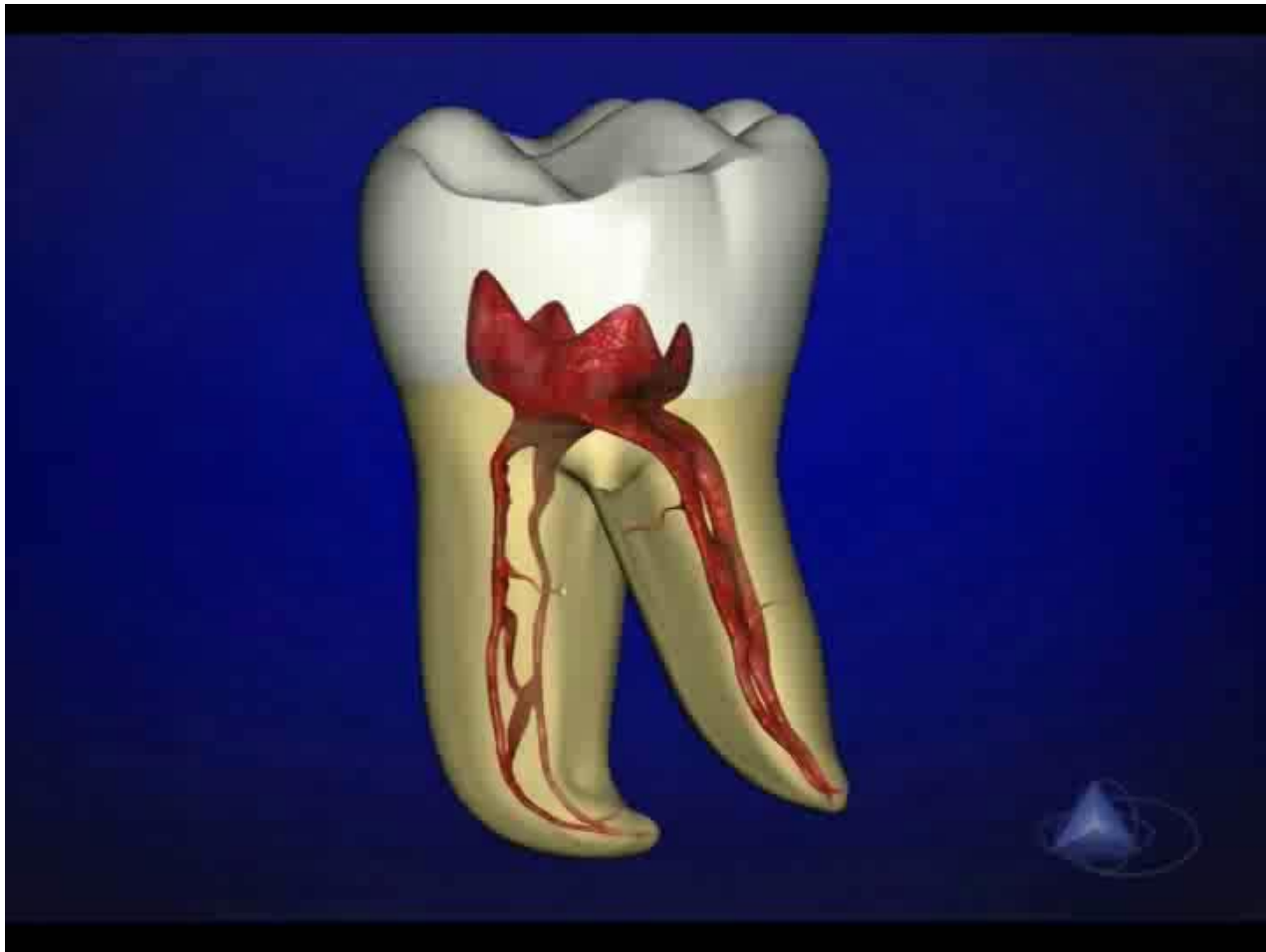
Activation

- Increasing effect

Vibration

Heating

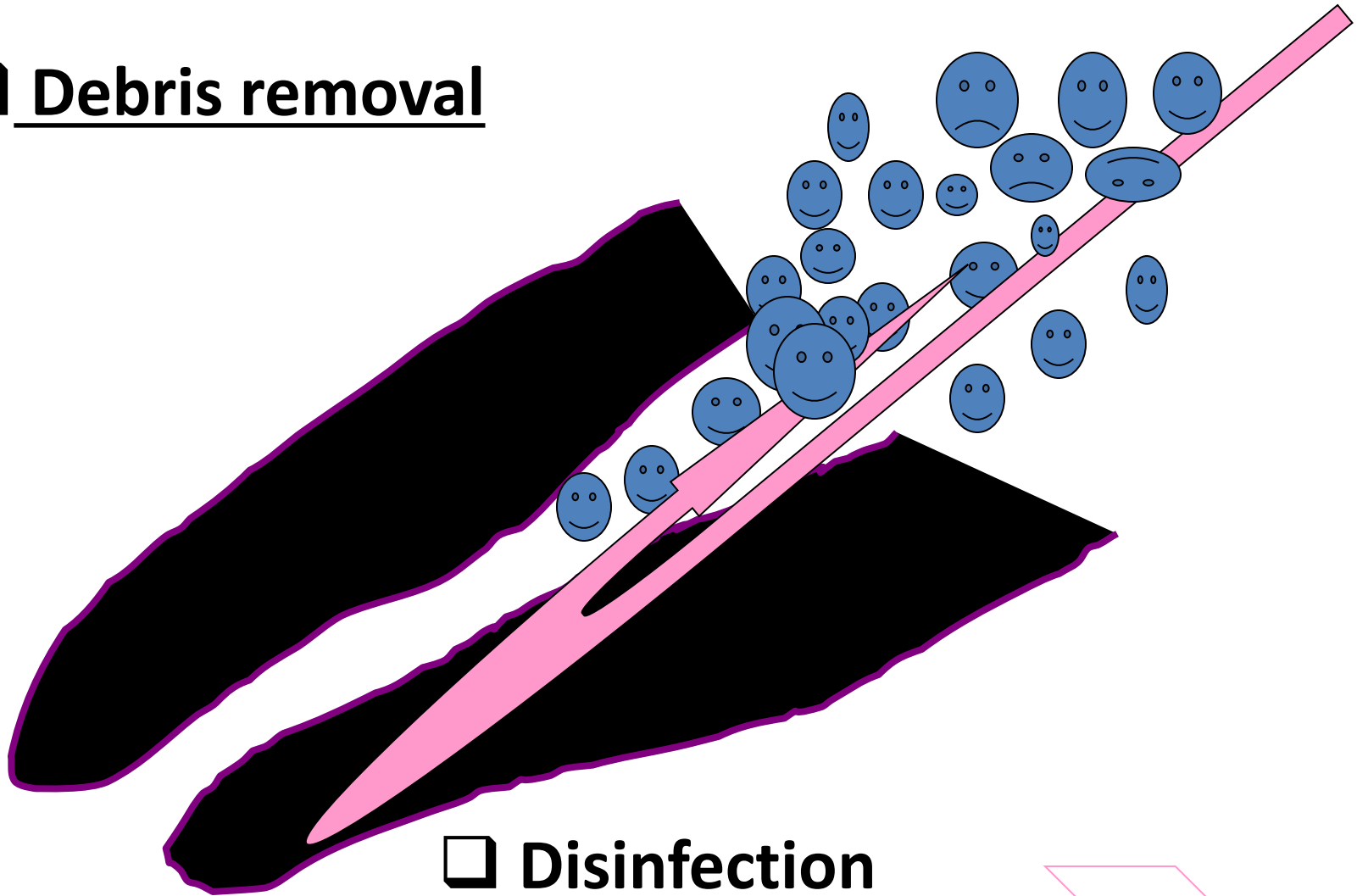
Decomposition of irrigants





Irrigation

Debris removal



Disinfection



Irrigants

- Sodium hypochlorite (2 – 6%)
- Chlorhexidin (0,12% - 0,2%)
- Physiological solution
- EDTA – 17% (ethylenediaminetetraacetic acid)



Root canal filling

- Power driven - lentulo

Slow rpm (do 1000/min), in action when pulling out


- Hand – cold and warm techniques using guttapercha and sealer

Cold techniques:


- Single cone technique
- Lateral compaction

Warm techniques: warm lateral compaction, vertical compaction, injection and others.

Spreader

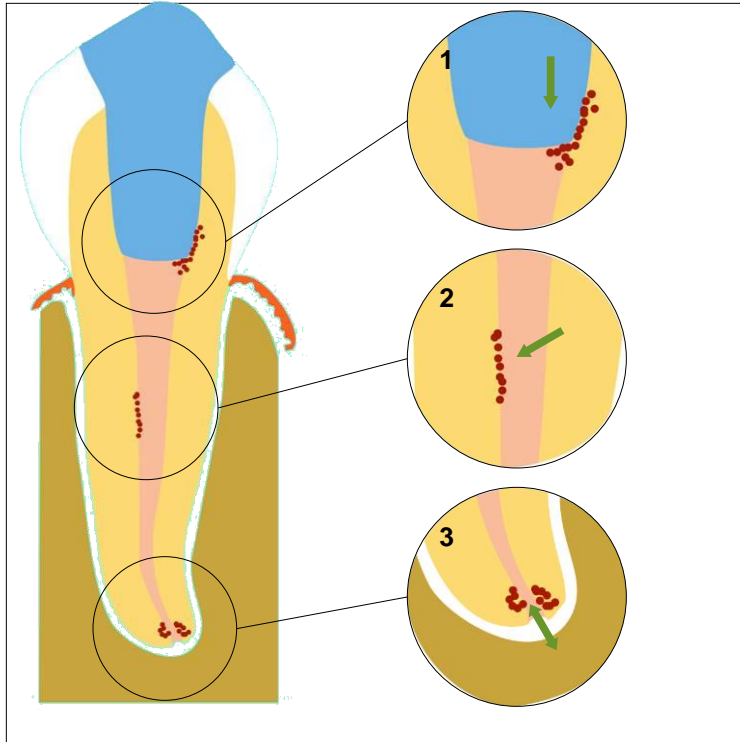


Plugger



Lentulo

Function of root canal filling



1. **Good seal against infection and liquid**
2. **Close residual bacteria in root canal**

Quality guidelines for endodontic treatment,
European Society of Endodontology (ESE), 1994

Ideal root canal filling (Grossman 1988)

- 1. Easy mixing**
- 2. Sufficient working time**
- 3. Good seal**
- 4. X- ray contrast**
- 5. Easy removal**
- 6. No shrinkage**
- 7. Long term volume stability**
- 8. No bacterial growing**
- 9. No permeability for fluids**
- 10. Biocompatibility**
- 11. No staining**

Classification of root canal fillings

➤ Solid

➤ Semisolid

➤ Pastes

Guttapercha

Dried juice of the Taban tree (*Isonandra percha*)
(gutta)

1,4 - polyisoprene

Crystallin structure (60%)

Brittle

Guttapercha

- **Beta phase**
- **Alpha phase 42 – 49 °C**
 - plastic
 - **Gamma phase 56 – 62° (amorfní)**

Cooling process

very slowly (less than 0,5°C) – alpha phase

normal cooling – beta phase

Composition of guttapercha materials in endodontic

Guttapercha 19% – 22%

Zinc oxide 59 - 79%

Heavy metal salts 1% - 7%

Wax or resin 1% - 4%

Sealers

Chemically curing plastic materials

Good adhesion to root canal walls as well as solid cones

X- ray contrast

Biocompatibility

Sealers

Zinc Oxide-Eugenol

Calciumhydroxide

Resins

Glasionomer

Silicone

Sealers

Importance

Filling of the spaces between the solid cones



Seal of the root canal filling

Zinc - Oxid Eugenol

Powder:

Zinc oxide

Liquid:

Eugenol

Acidic resins

Good adhesivity, antimikrobial effect, cytotoxic.
(resorbable)

Zink Oxid Eugenol sealers

Pulp Canal Sealer (Kerr, USA))

Tubuli- Seal (Kerr, USA)

Caryosan (Spofa Dental, ČR)

Calciumhydroxide sealers

Base (powder)

Calcium hydroxide

Zinc oxide

Other components and vehicula

Calcium hydroxide sealers

Catalyst (paste)

Zinc stearat

Titanium dioxide

Baryum sulphate

or

Eugenol,. Eukalypt

others

Calcium hydroxide sealers

- Increase of the healing potential of periapical tissues
- Antibacterial effect
- Easy manipulation

But!

Resorbable if not homogeneous

Not suitable for the single cone technique

Resins

➤ Rezorcin formaldehyd

➤ Epoxide

➤ Polyketone

➤ Metacrylate

Rezorcín – formaldehyd resins

Toxicity

N2, Endomethason, Riebler's paste, Foredent

Epoxide resin

➤ Base (powder, paste)

Bismuth oxid

Titanium dioxide

Hexametylentetramine

(Silver)

➤ Catalyst (liquide, paste)

Bisphenoldiglycidylether

Epoxid resin (*advantages*)

- Long working time
- Hydrophilic (good penetration)
- Good adhesion to the root canal walls
- Volume stability
- No dissolution
- Antibacterial

Epoxid resin (*disadvantages*)

- Difficult removal
- Staining
- Initiatory roxicity

Polyketone

➤ Base

Zinc oxide

Bismuth phosphate

Hexametylentetramine

➤ Liquid

Bisphenolglycidylether and other components

Polyketon resins

Advantages

Good adhesion

No contraction

No dissolution

Disadvantages

High stickness

Not removable

Products: Diaket, Diaket A (3M ESPE)

Methacrylate resins

Endo ReZ (Ultradent) – UDMA

For injection – single cone technique

Epiphany (Pentron)

Bis- GMA, etoxy bif- GMA, hydrophilic bifunctional methacrylates

Calcium hydroxide, baryum sulphate, baryum glass silica.

Sealer in combination with Resilon

Glasionomer sealers

- Base (powder)

Aluminium silicate glass

- Liquid

Polyacrylic acid, polymaleic acid, tartaric acid

Glasionomer sealers

(Advantages and disadvantages)

Advantages:

Curing under wet conditions, chemical bonding to hard dental tissues, no staining

Disadvantages

Short working time, difficult removal,
porous

Products

Ketac Endo (3M ESPE), Endion (VOCO)

Silicon based sealers

Polyvinylsiloxane (ev. in mixture with powdered guttapercha)

Biocompatibility

Hydrophilic

Further investigation desirable.

Root canal filling

- A cone inside the sealer – core material

Guttapercha

Resilon

Silver cones

Custom cones

Root canal filling

Guttapercha

Trans isomer of polyisoprene

2 crystalline forms (alpha, beta)

Beta – room temperature

Alpha after heating

Various process of cooling

Extremely slow cooling: Alpha phase recrystallize.

65°.

Less shrinkage, more dimensionally stable

Root canal filling

Guttapercha

20% gutta-percha

65% zink oxide

10% radioopacifiers

5% plasticizers

Root canal filling

Guttapercha

Cones: conventional and standardized sizes

Conventional: dimension of the tip and body

Standardized cones are designed to match the taper of the instrument.

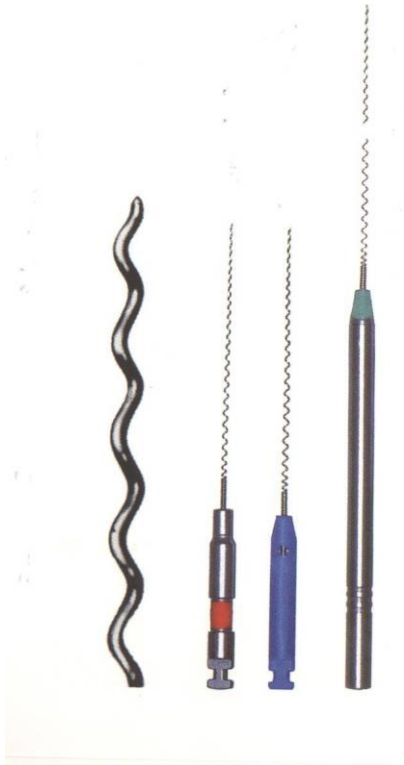Root canal fillings - forms

- **Points (Cones)**
- **Materials for injection**
- **Plastic materials**

Instruments

- Lentulo
- Compactors
- Compactors - carriers
- Others


Lentulo



- delivers pastes
- 1,5 – 2 mm ahead
- at most for $\text{Ca}(\text{OH})_2$

Compactors

Spreader



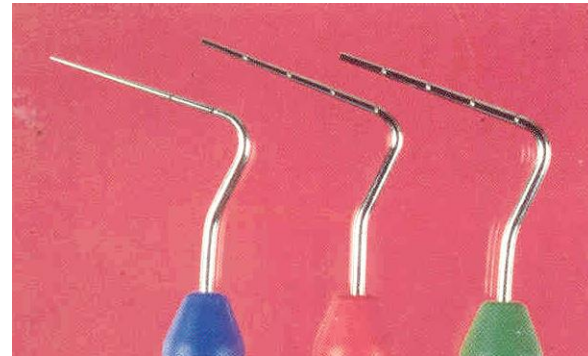Pointed

Vertical introduction

Lateral condensation
technique ↓

Compactors


Plugger



Not pointed

Vertical introduction

*Vertical condensatuion
- compaction*

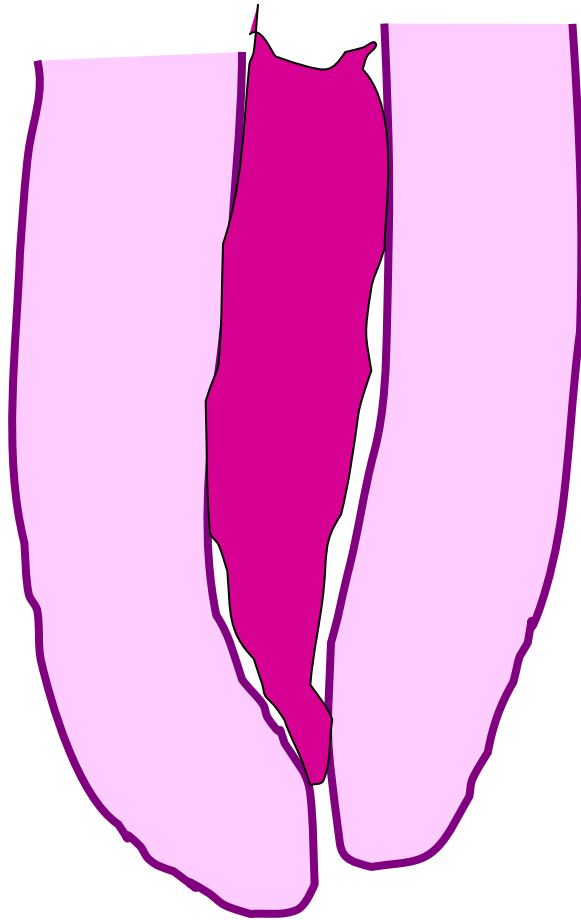


Filling techniques

Cold

Warm

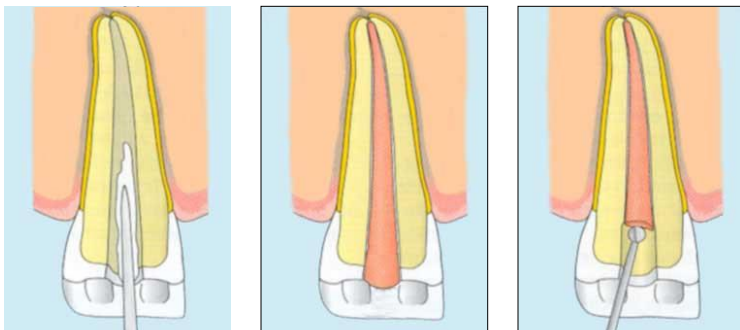

Paste only



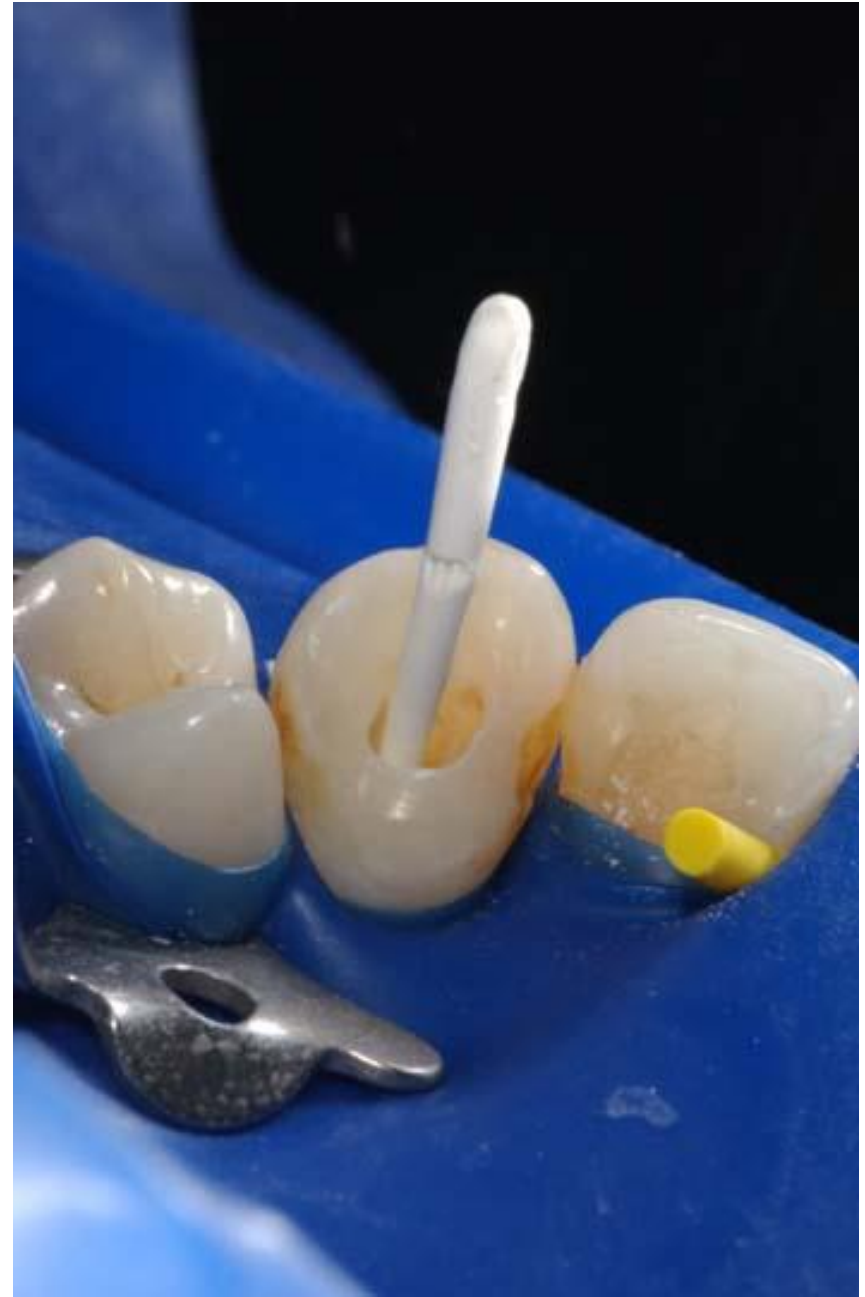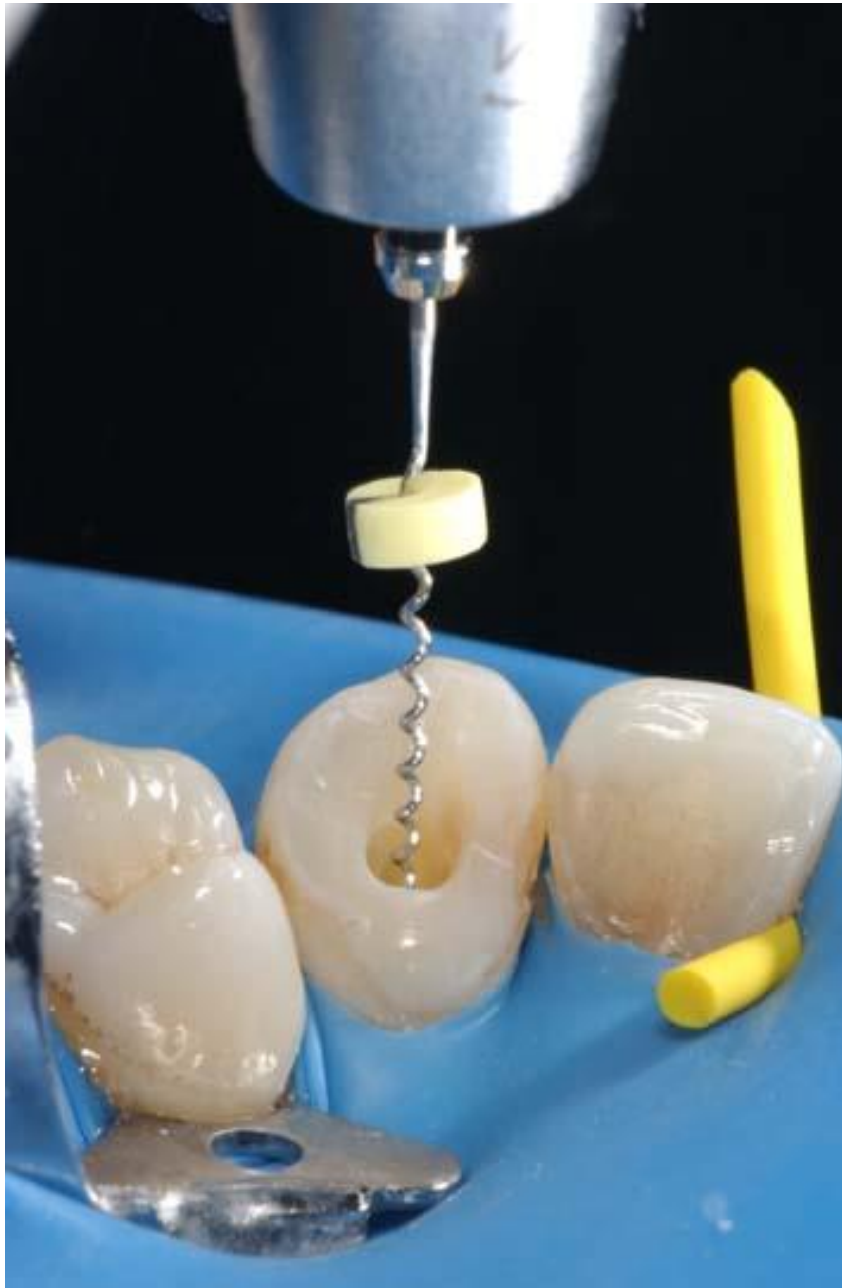**Shrinkage, difficult
removal**


Single cone technique

- Easy
- Fast
- Good control of WL
- Standard round preparation – risk of leakage

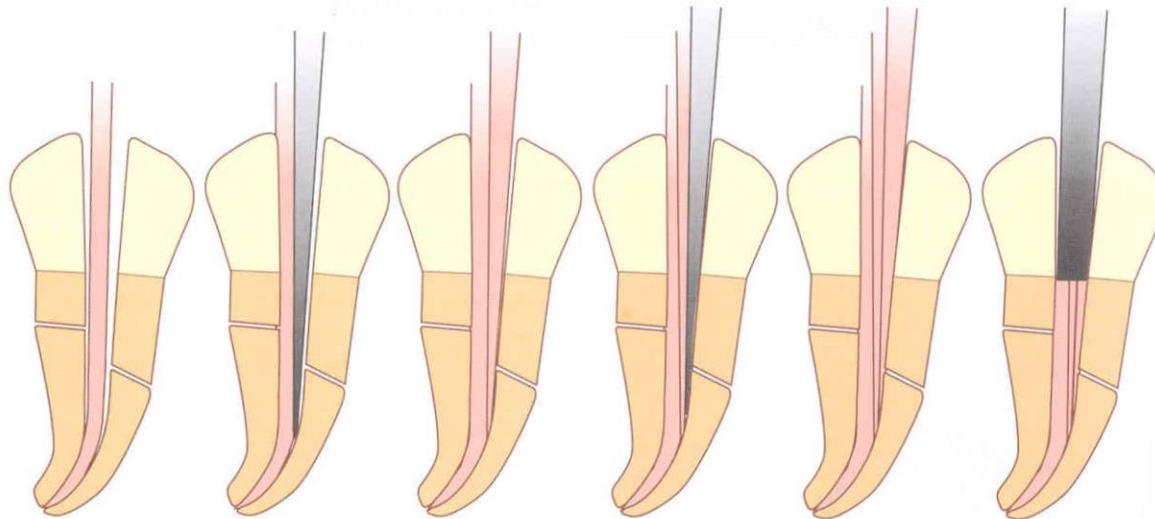


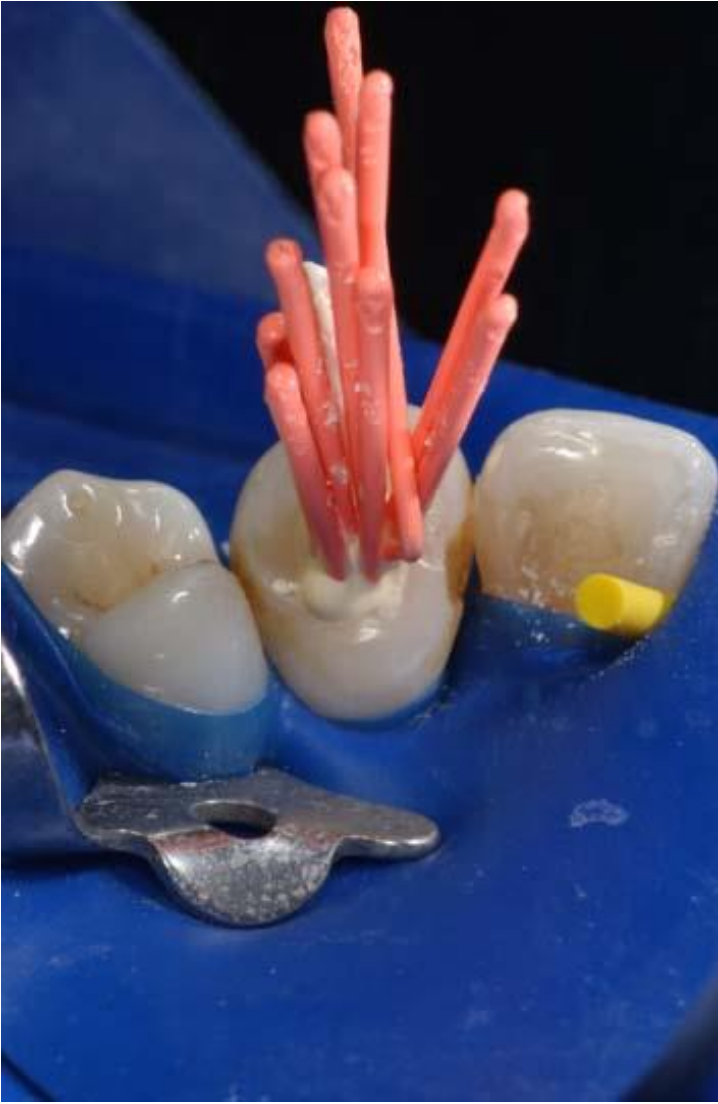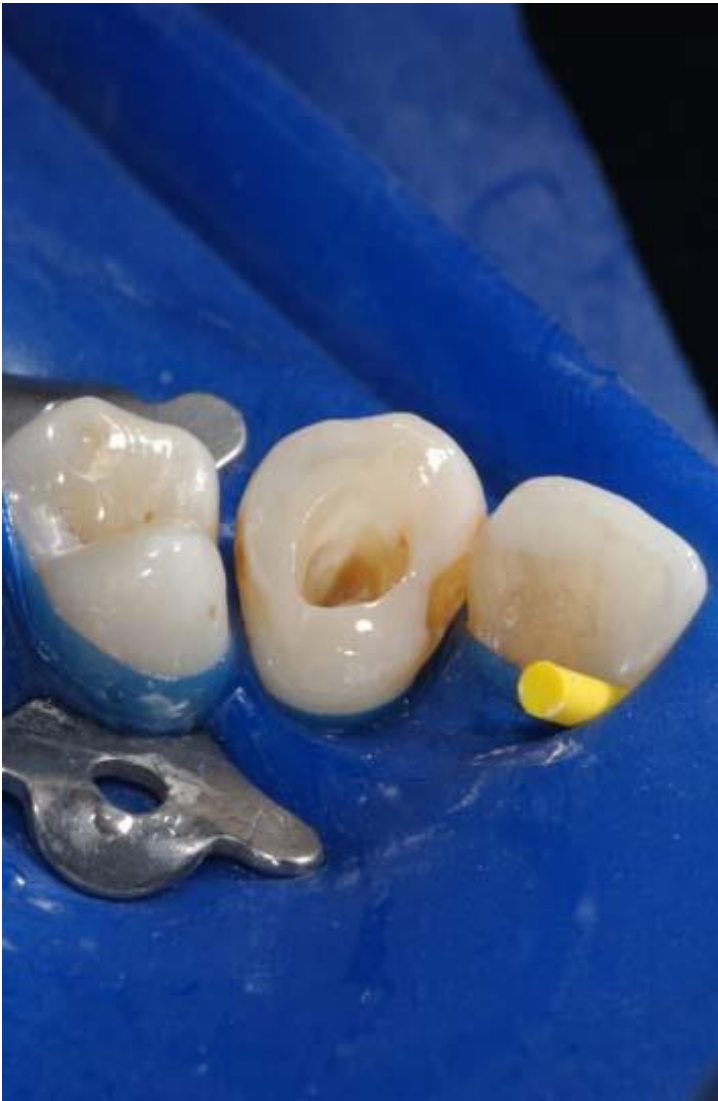Wesselink, P.: Root filling techniques, Textbook of Endodontology; p. 286-299, Blackwell Munksgaard 2003, Oxford



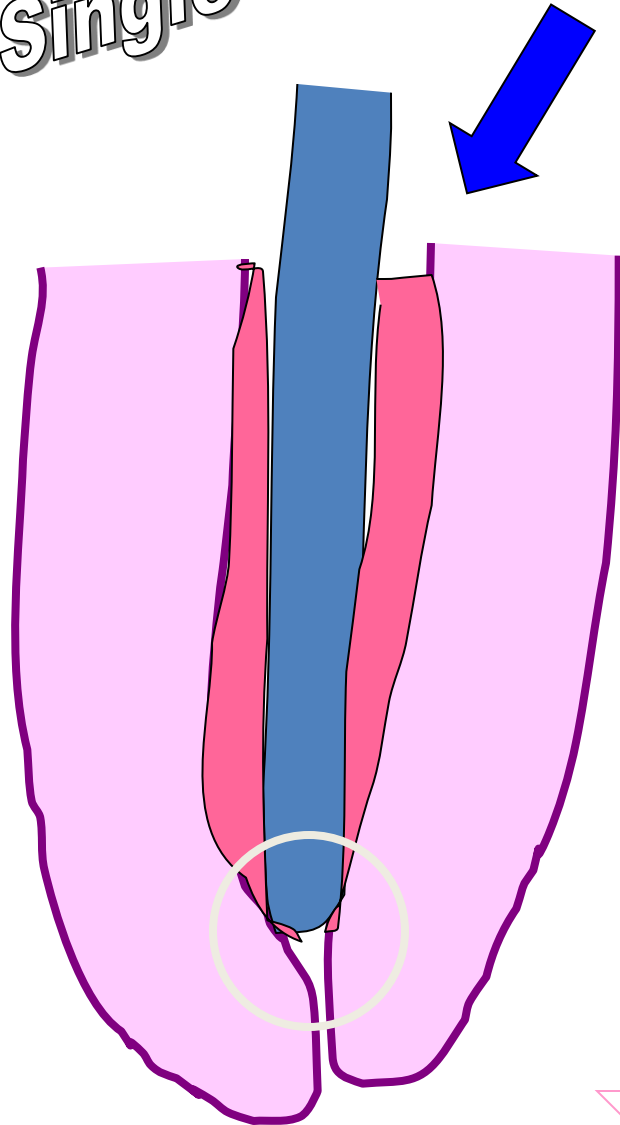


A

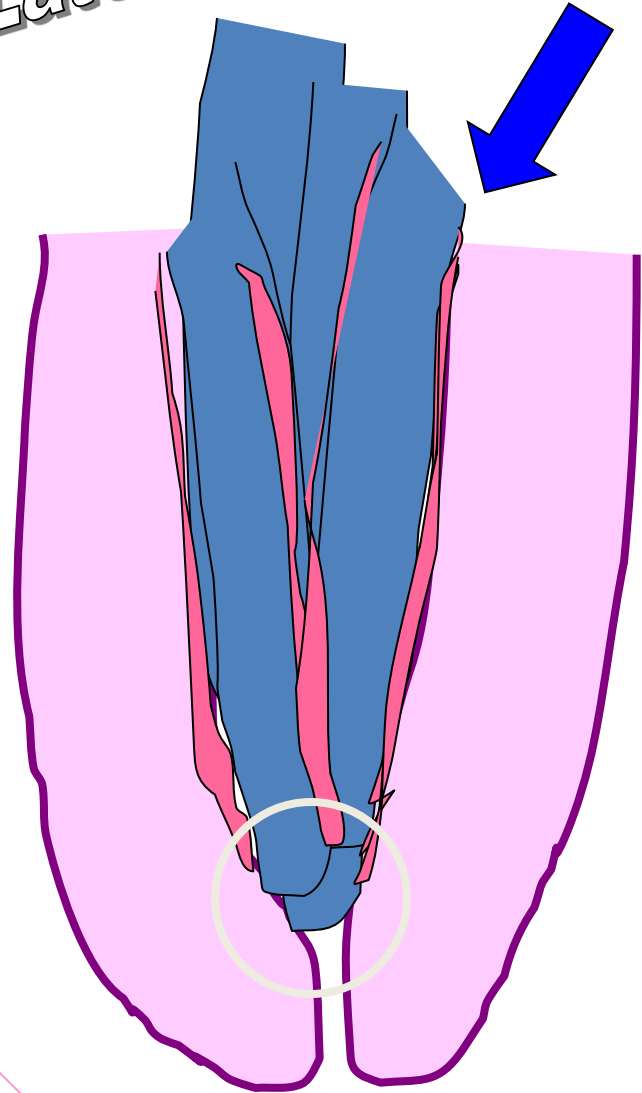




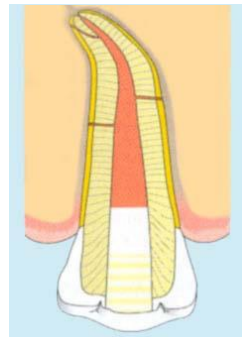
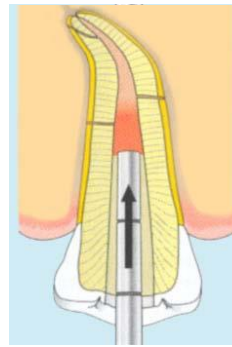
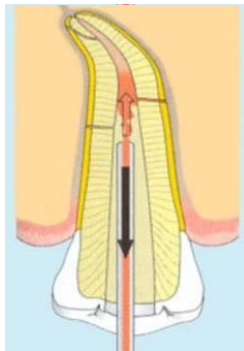
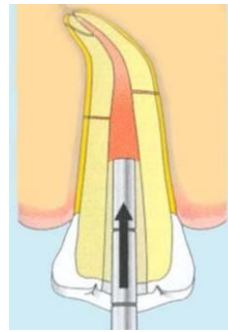
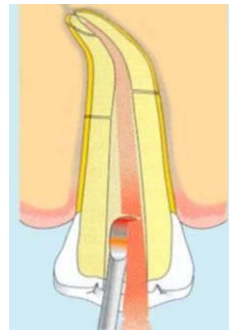
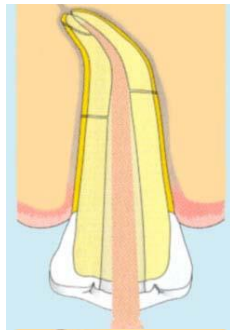
Single cone

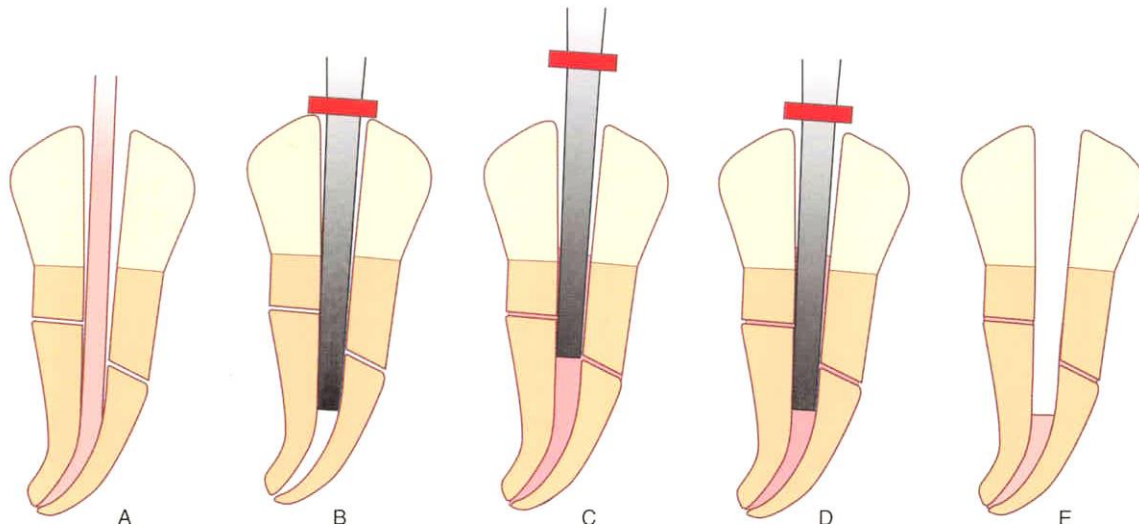
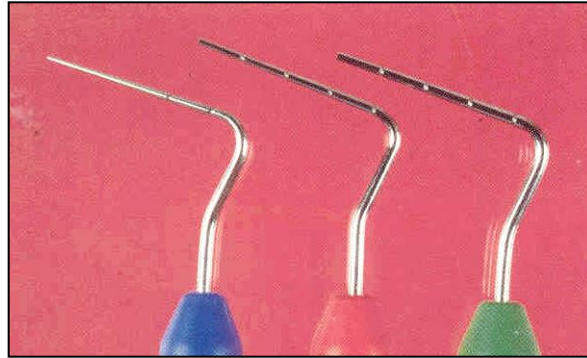

Lateral compaction



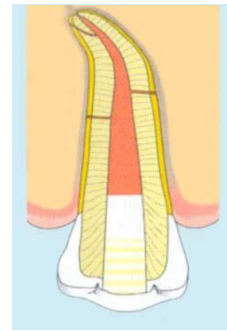
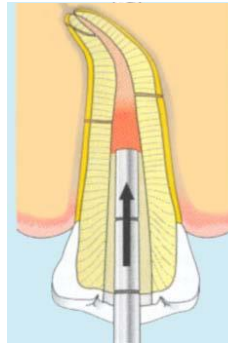
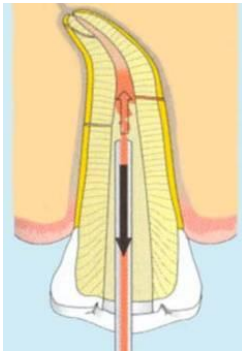
Vertical condensation (compaction)





Injection

- Rychlá technika
- Možná extruze sealeru
- Teplo

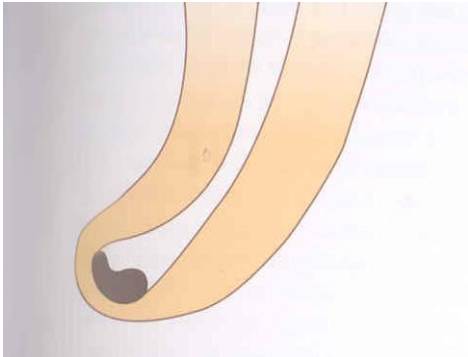
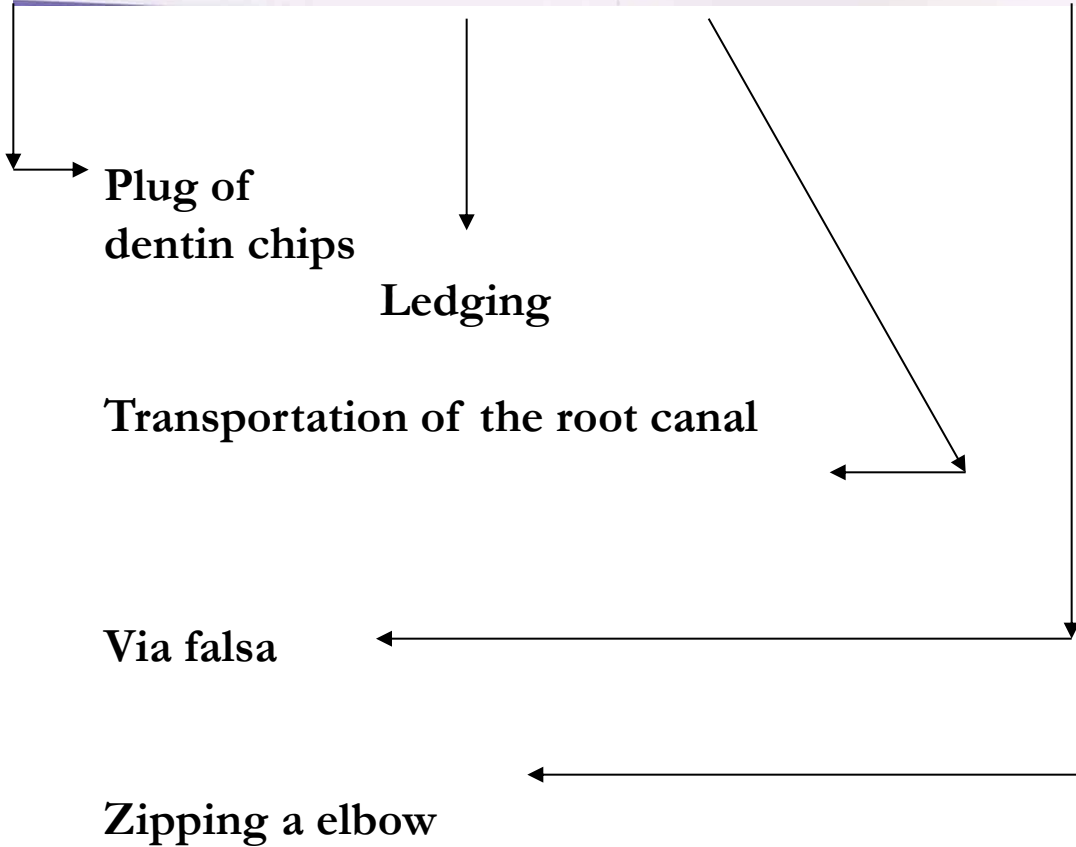
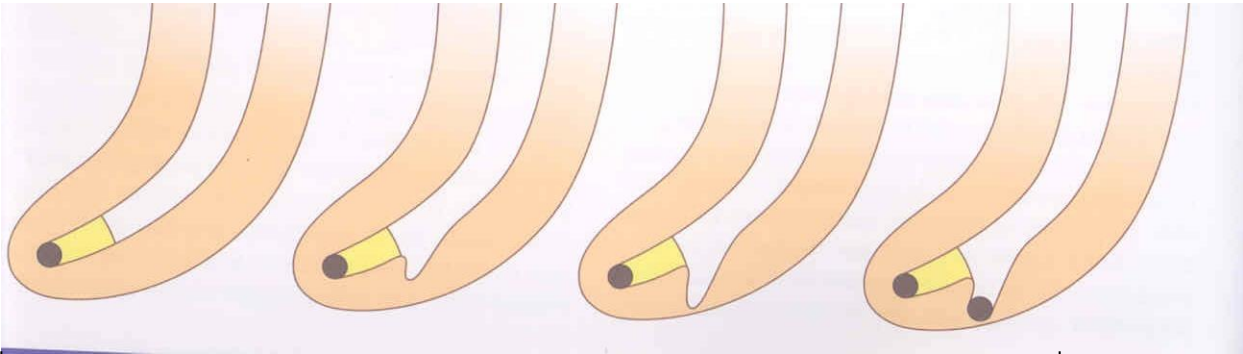


Complications of endodontic treatment

Local

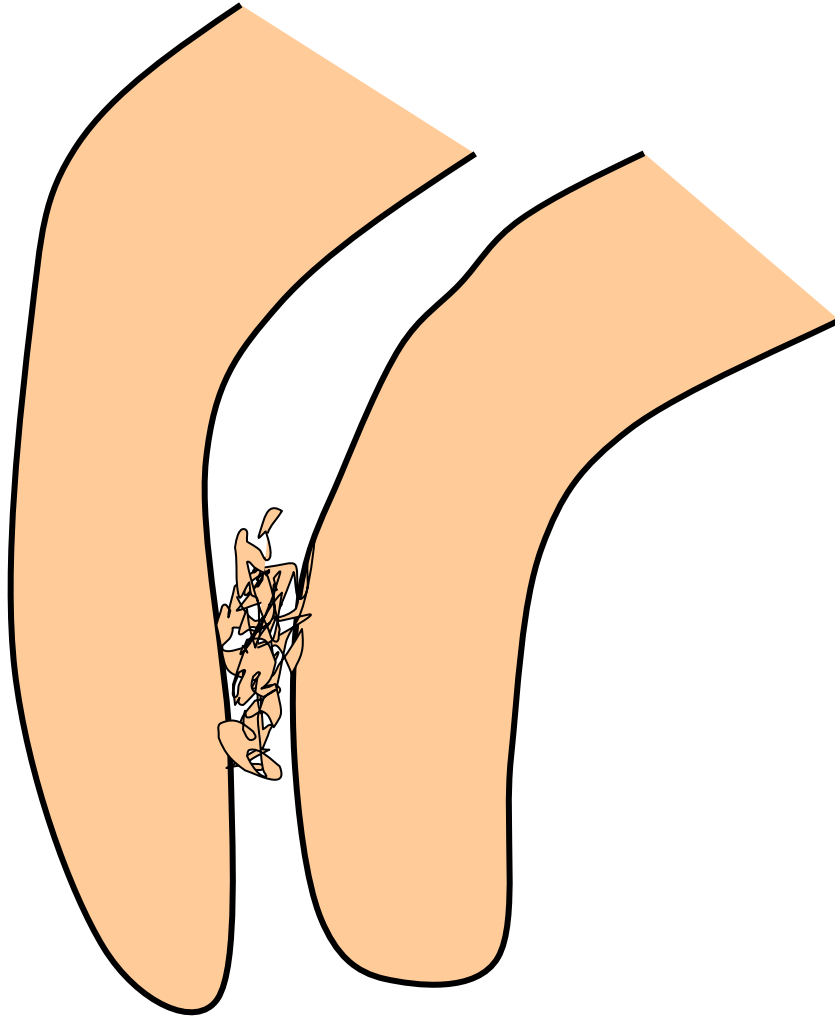
Regional

Systemic



Local complications

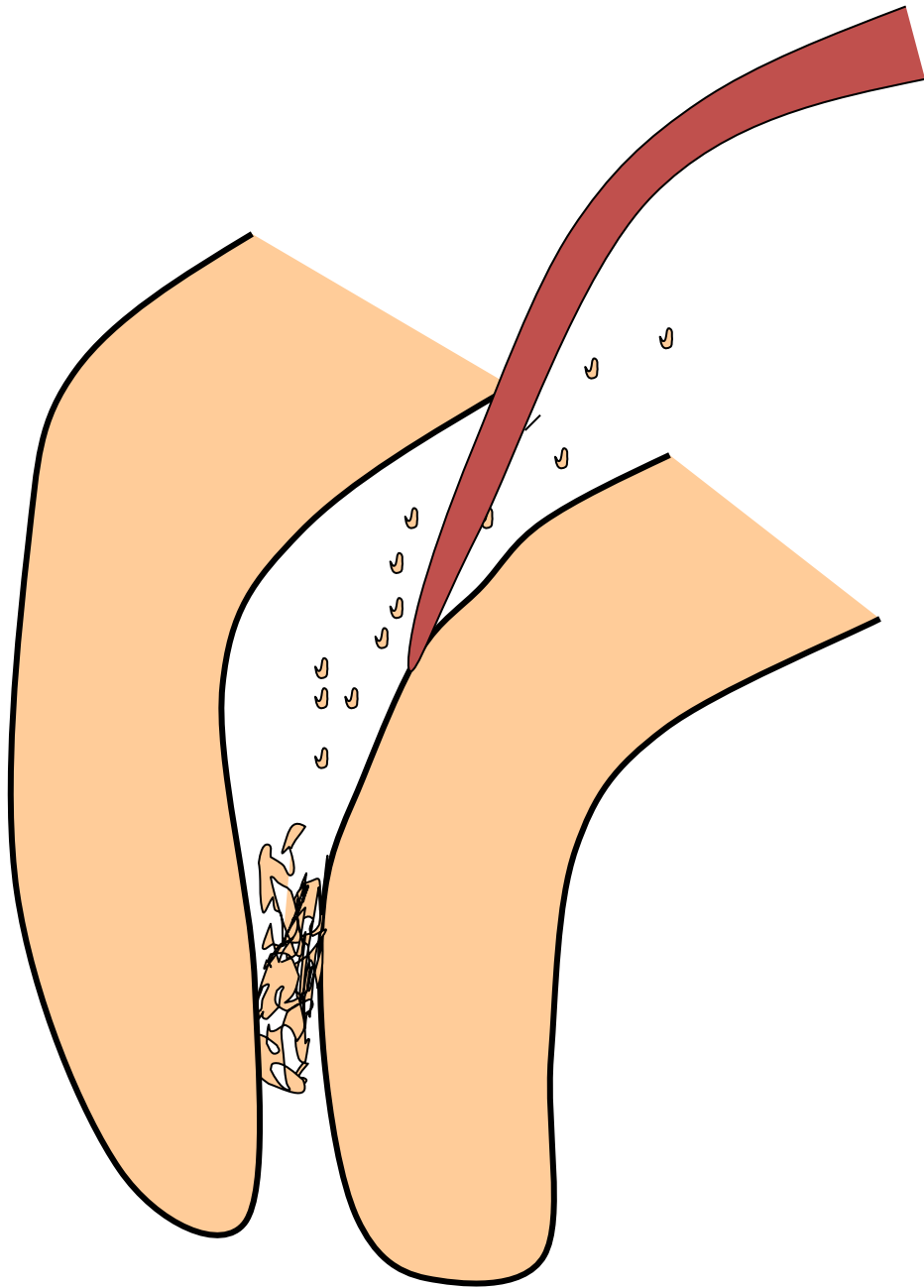
Plug



Reasons

**Insufficient irrigation and
recapitulation**

Loss of the working length




Solution

**Repeated careful
instrumentation
with a thin
instrument**

*Irrigation is not
effective in this
case!!!*

Ledging



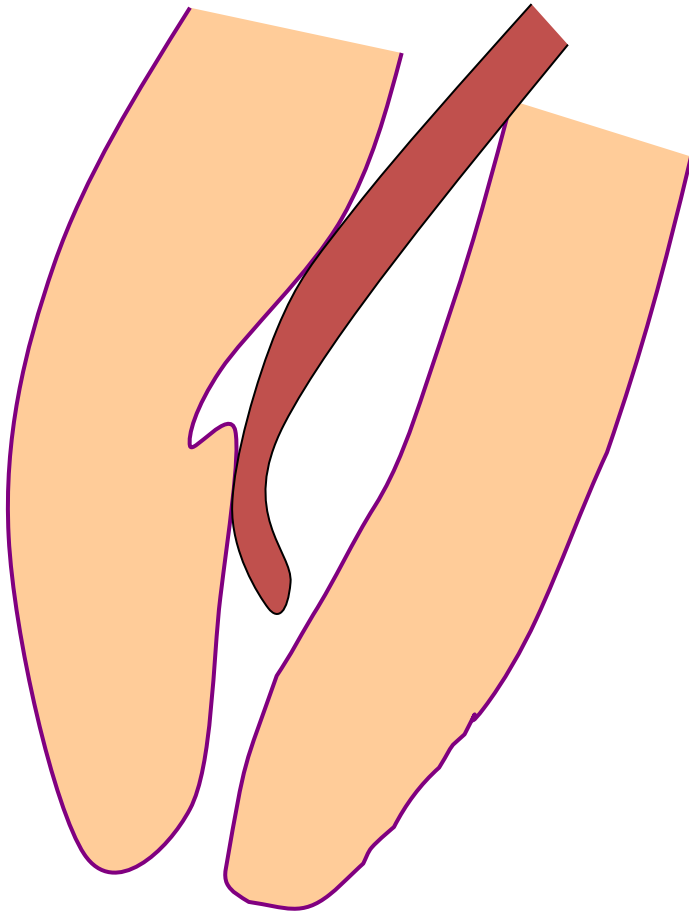
Reasons

The instrument is not bended in advance!

No control of the WL

=

No recapitulation Loss of the WL



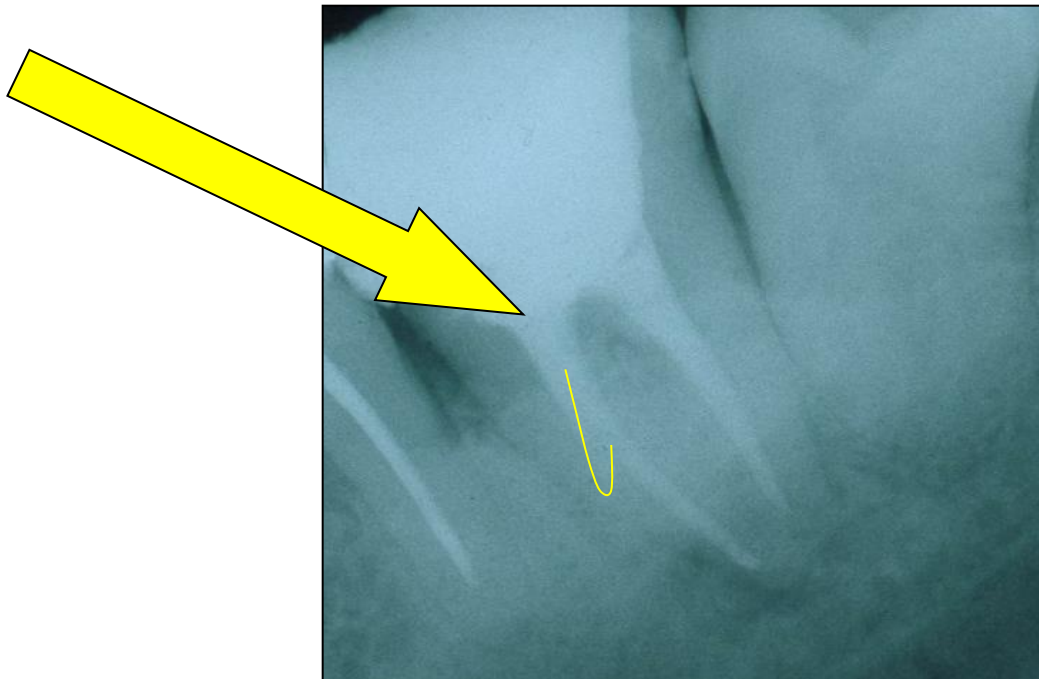
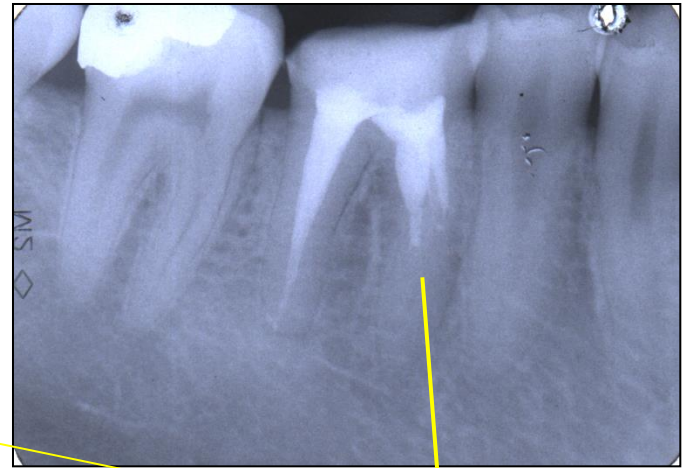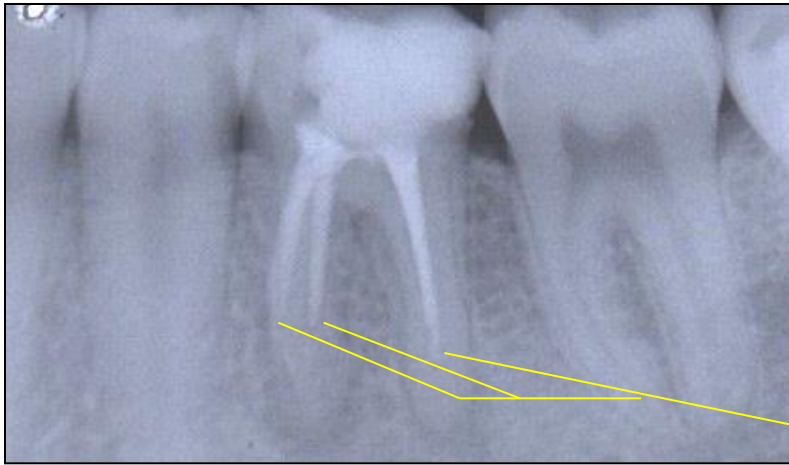
Solution

The instrument must be
bended in advance

Careful but complete rotation

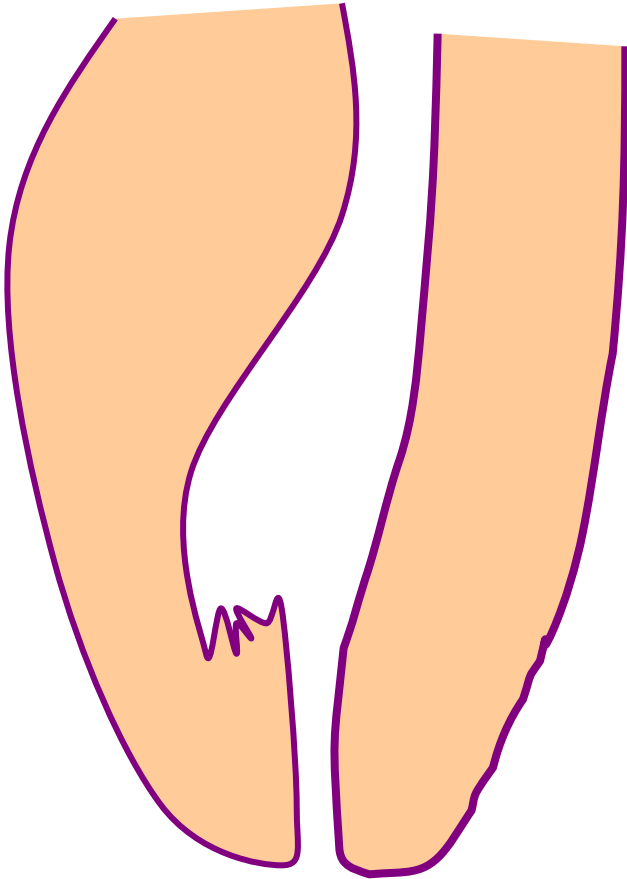
Finishing with the fine filing

No NiTi!!!



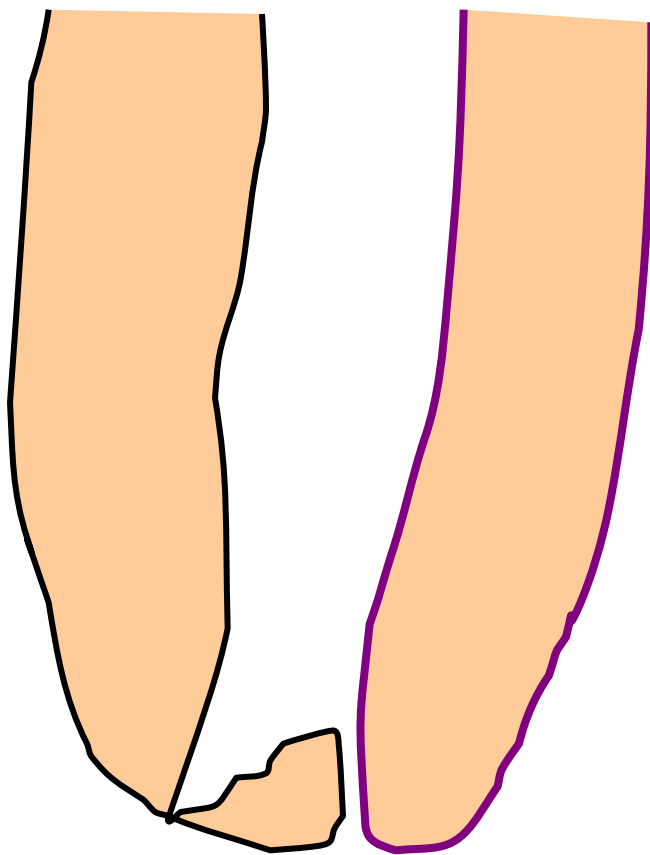
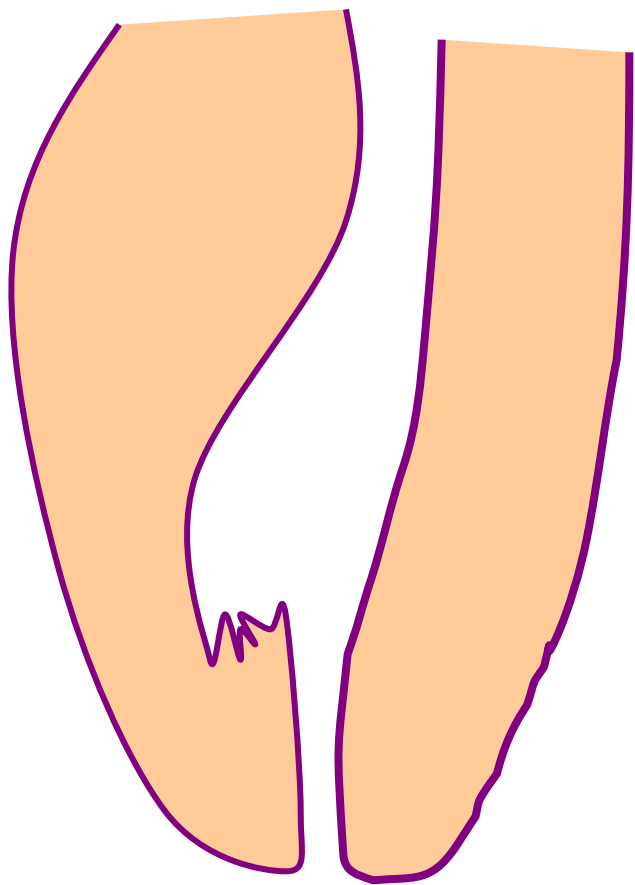
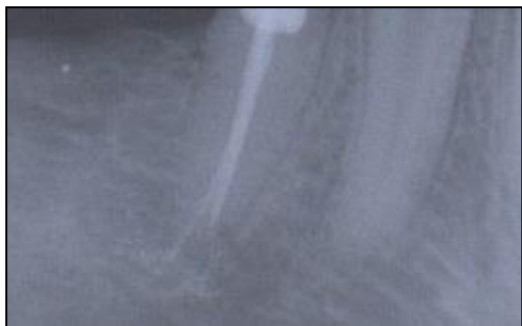Ledging

Zippering a Elbow



The instrument is not bended in advance!

Rotation in curved canals



Stripping

Reasons

**Bad orientation in morphology – no diagnostic x-
Instruments are not bended
Rotary NiTi with a big taper**

Dangerous zones

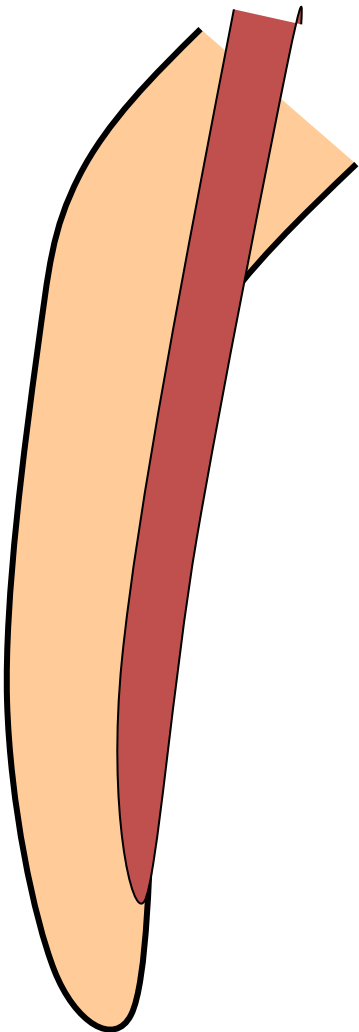
Mandibular molars – mesial roots

Premolars, esp. maxillar

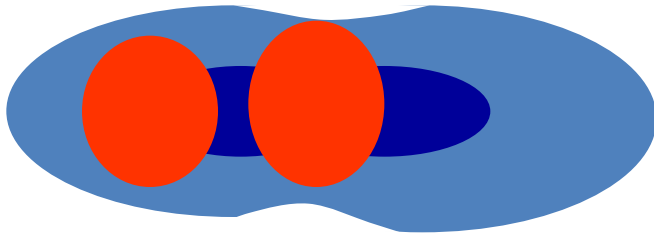
Mandibular incisors



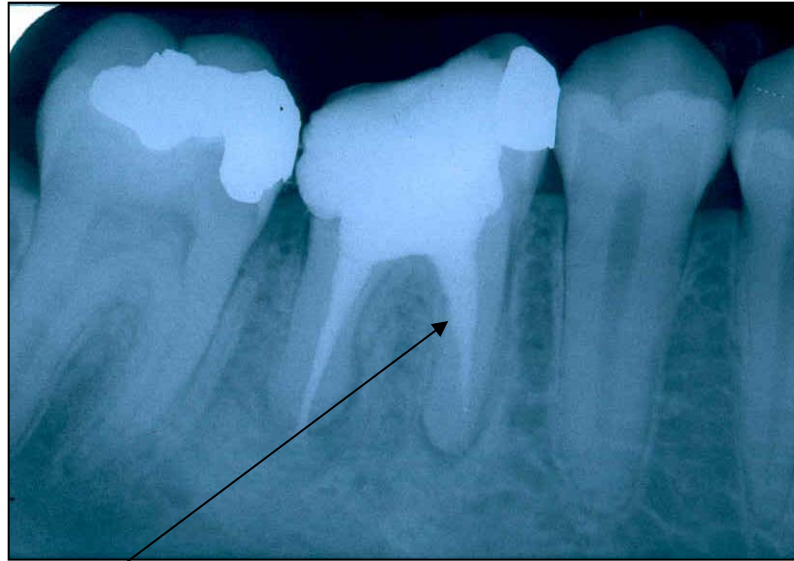Oblast isthmu



Stripping



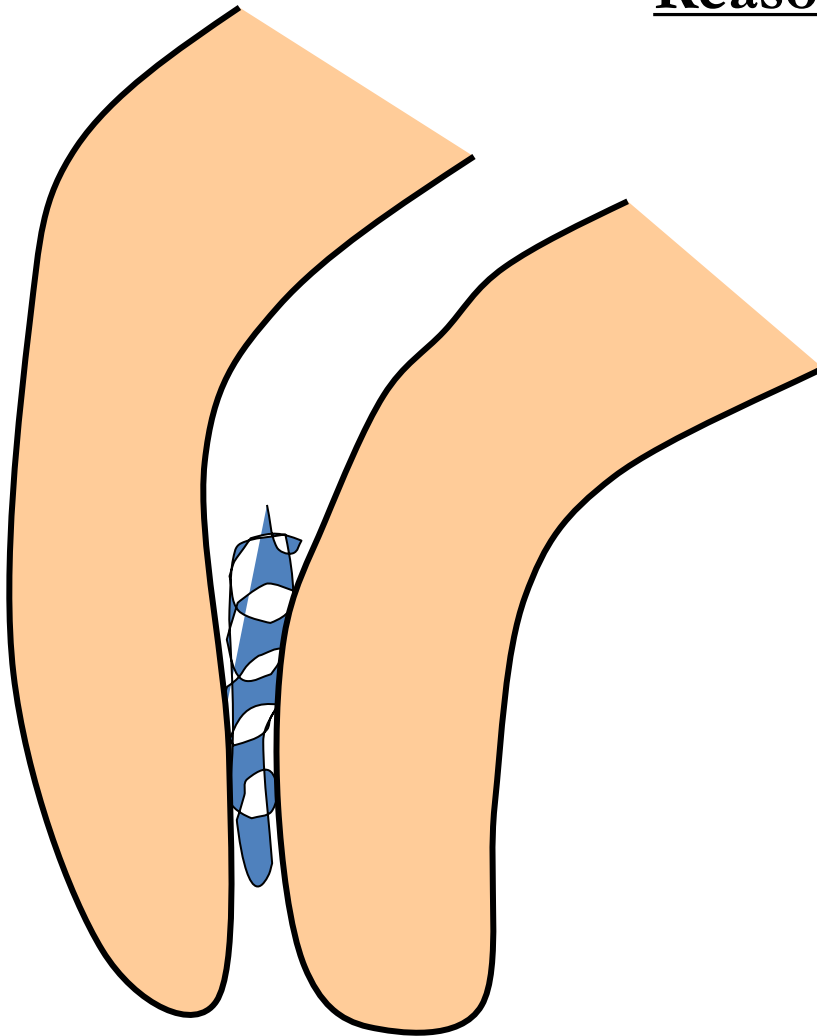
Stripping



Bend the instrument and eventually blunt it !

Fracture of the root canal instrument

Reasons



**Insufficient
coronal flaring**

**Old root canal
instrument**

Aggressive force

**Incorrect
movement of the
root canal
instrument**

Solution

Enlargement of the
root canal till the
instrument

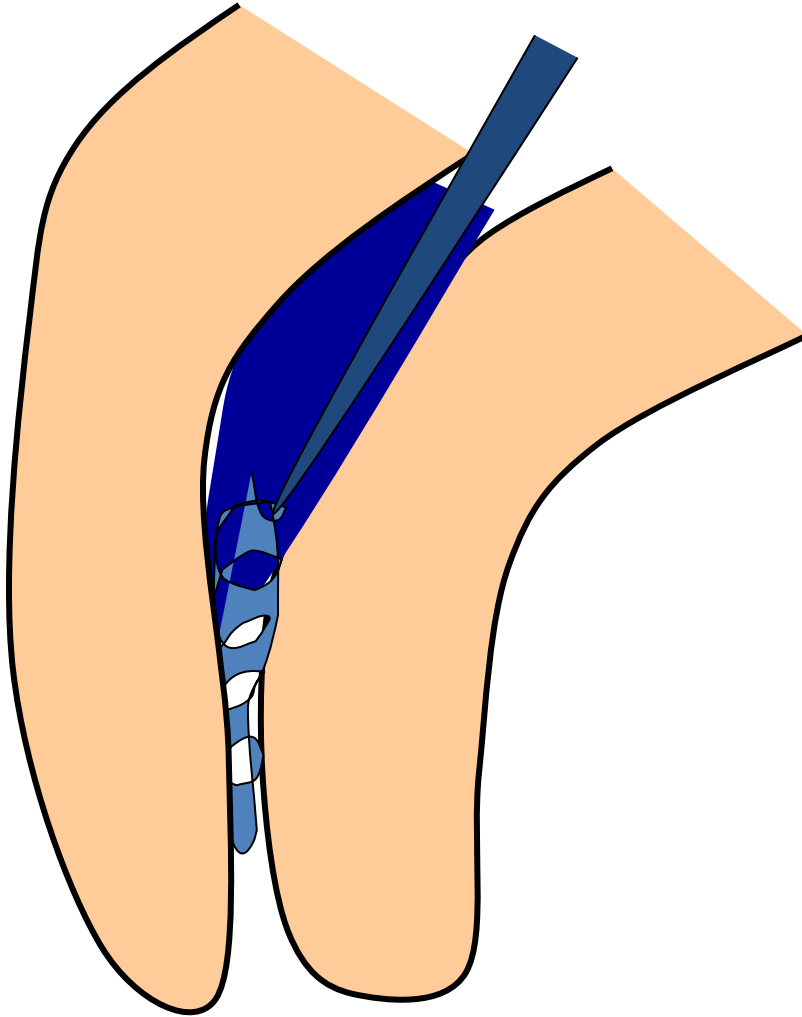
Ultrasound tips

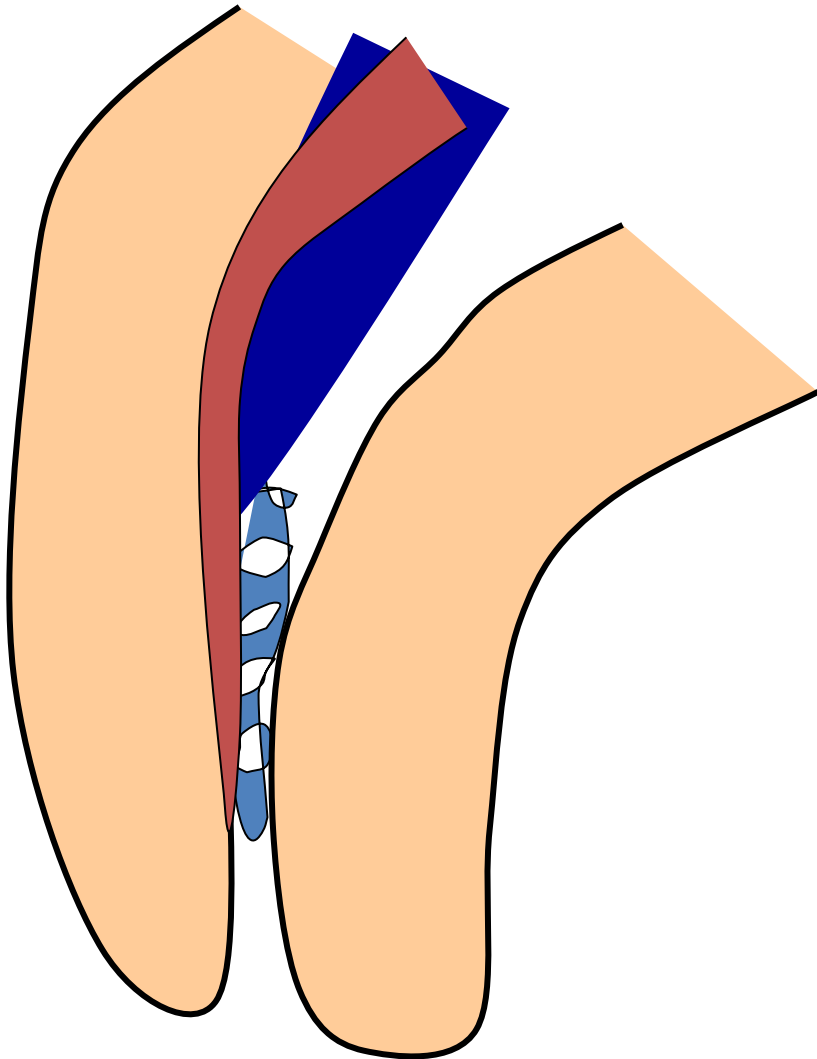
Rotating root canal
instrument – caution!

Bypass

Leaving in

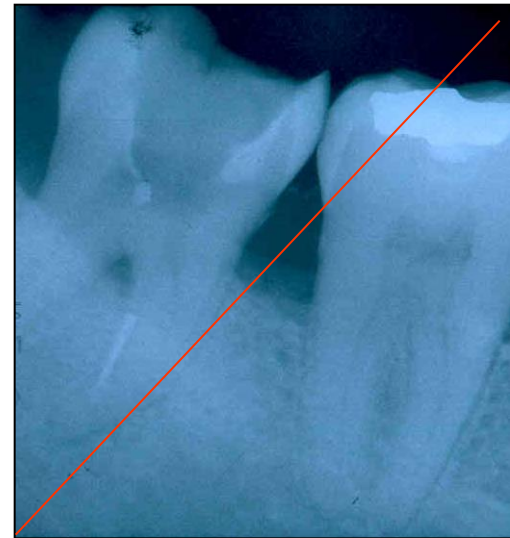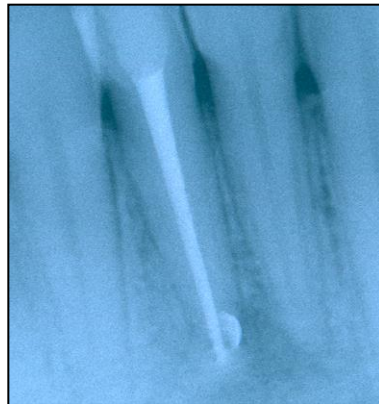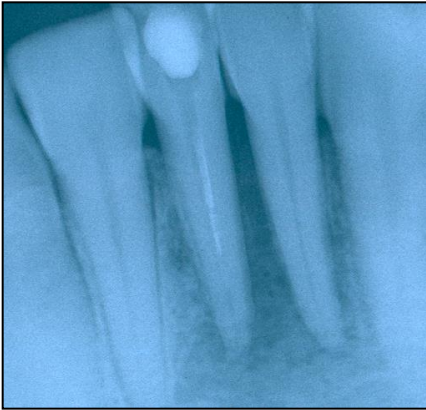
Surgical treatment





Bypass

Fractured instrument



Via falsa

- Perforation of the bottom of the pulp chamber or the coronal part of the root canal
- Perforation in the middle part of the root canal
- Apical perforation

LOT 000724 EXP 0507

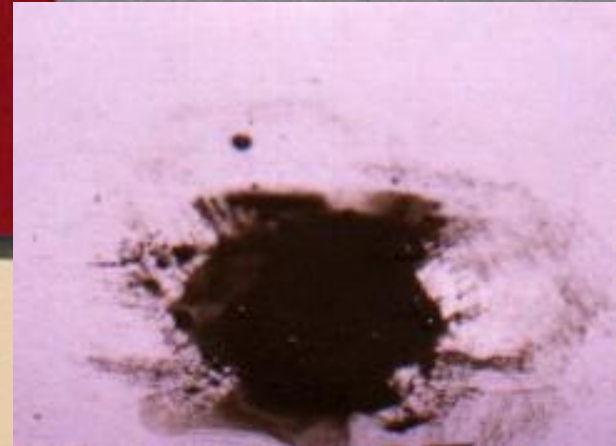
DENTSPLY

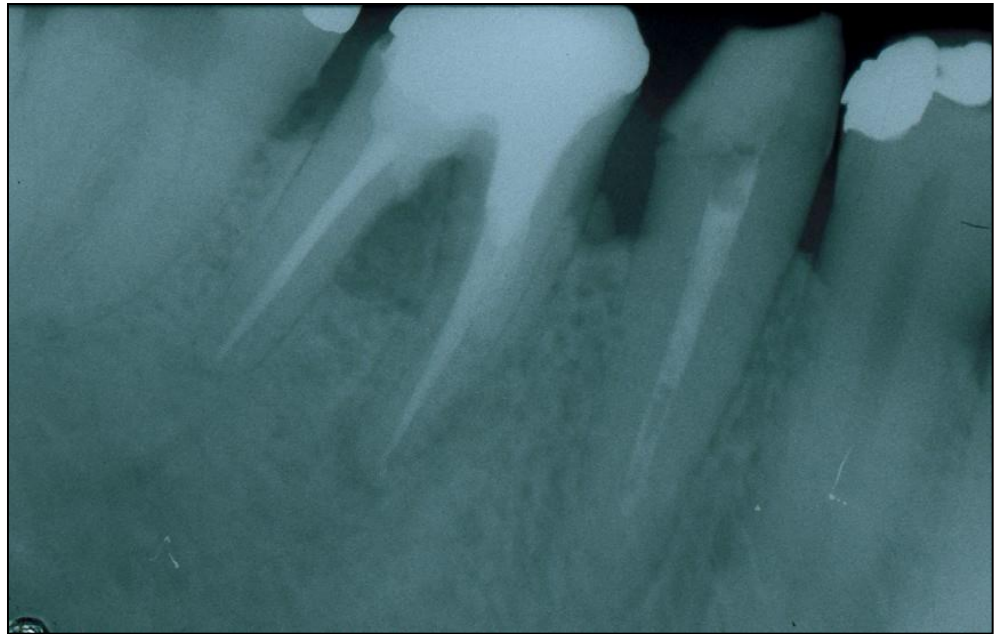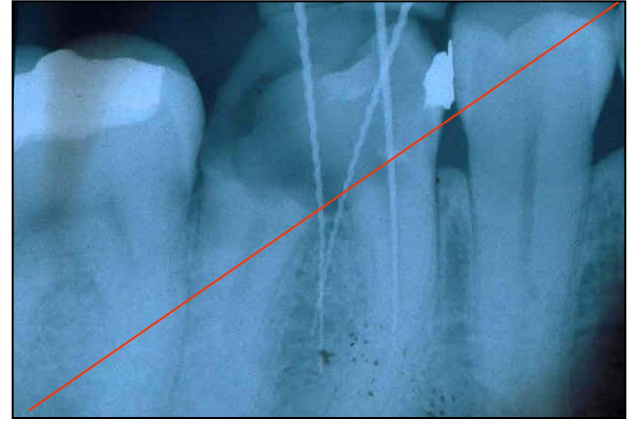
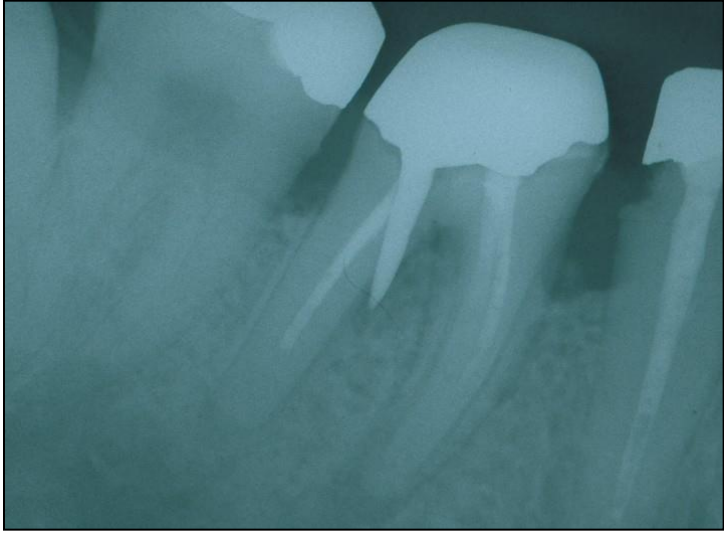PRO ROOT™

*MTA (Mineral Trioxide Aggregate)
Root Canal Repair Material*

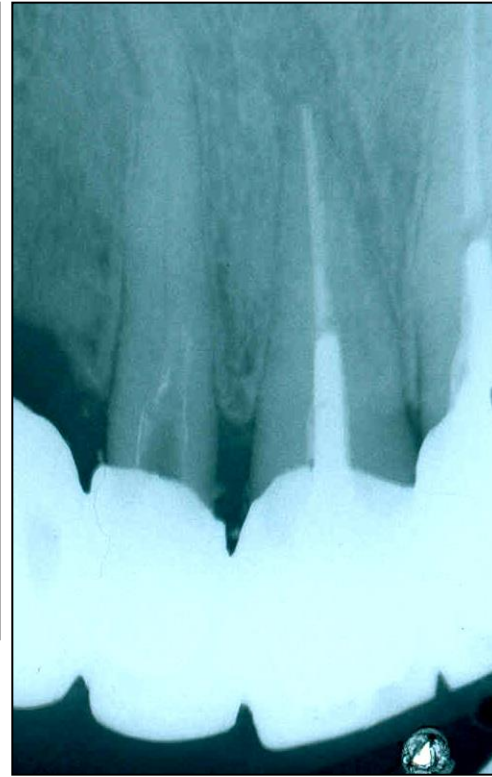
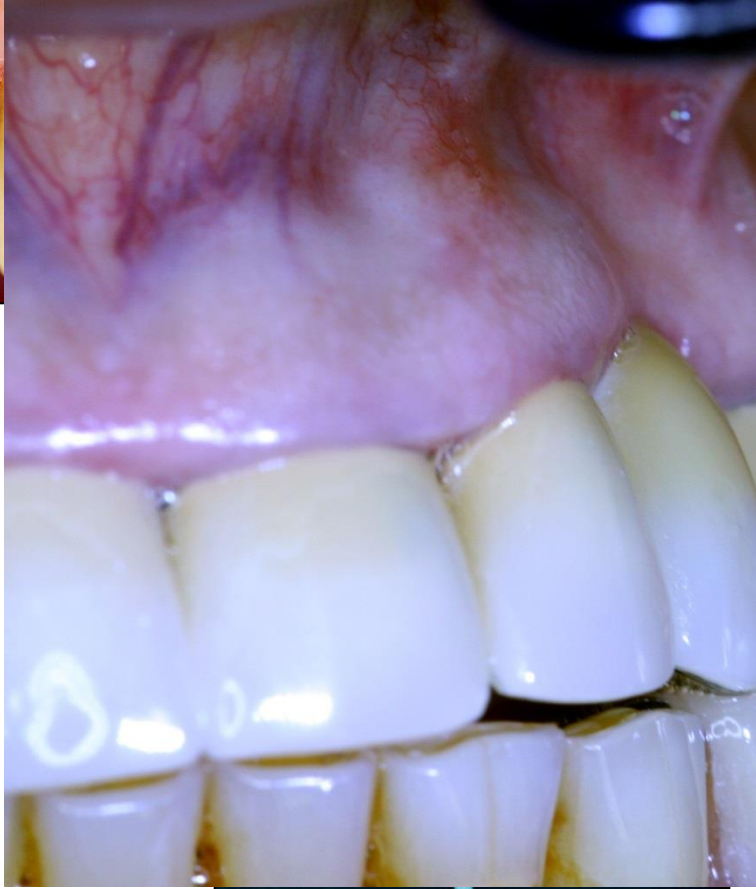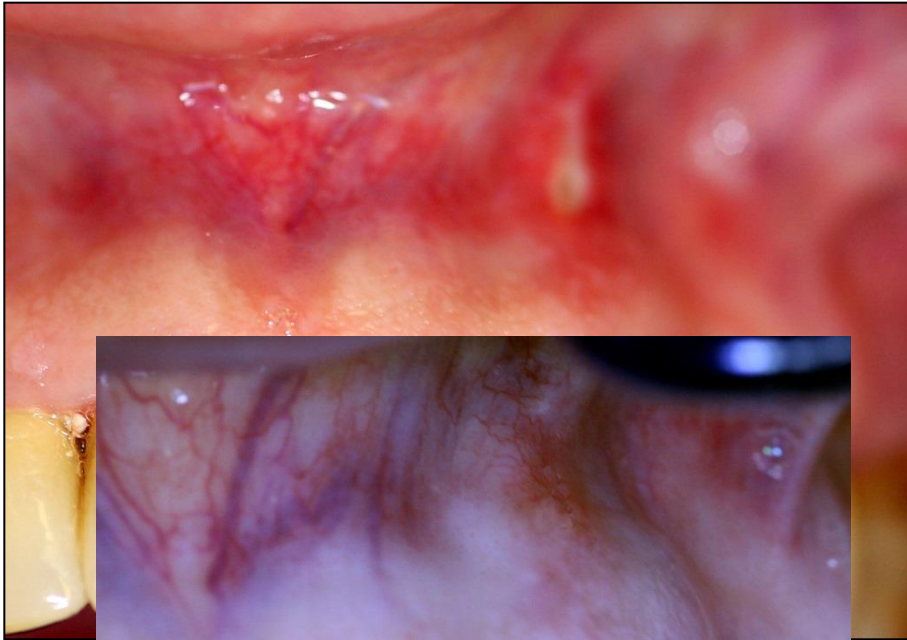
Contents: 1 gram (1 treatment)

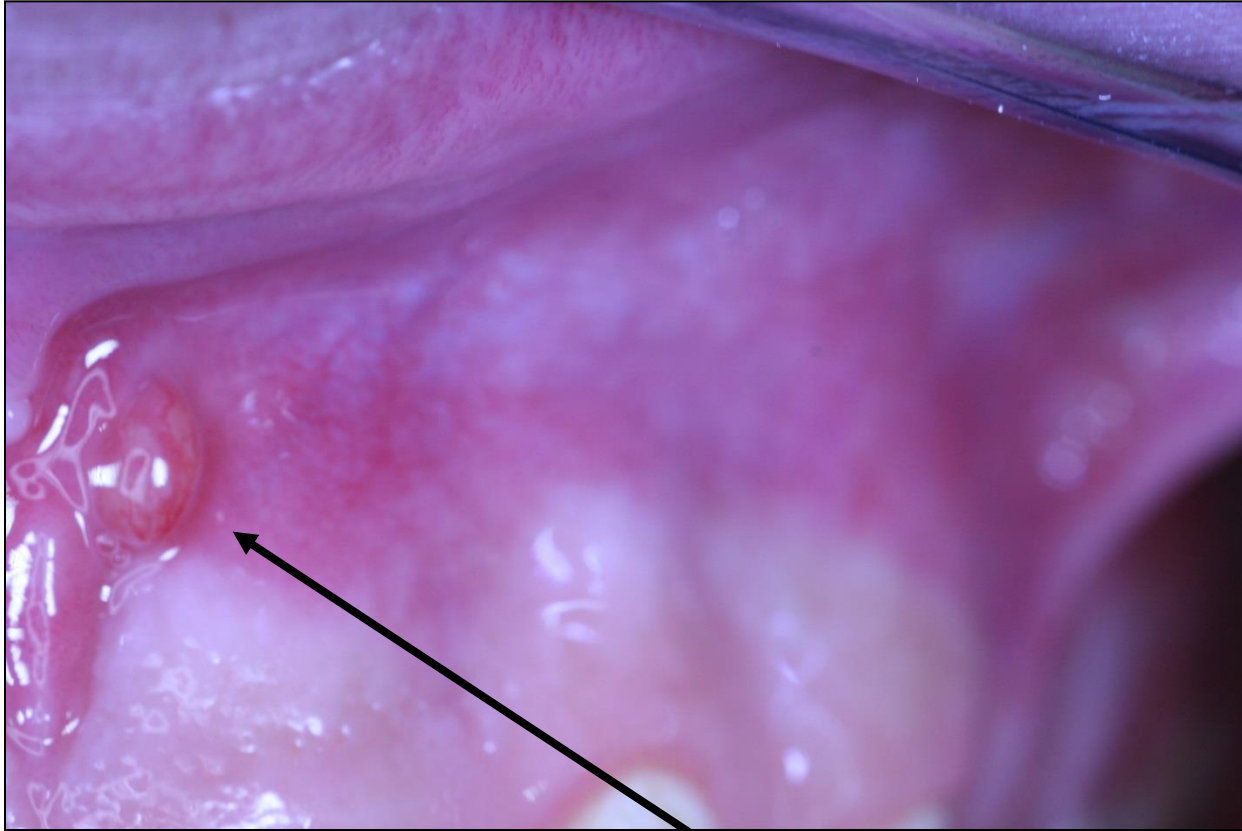
CE
0120





Regional complications



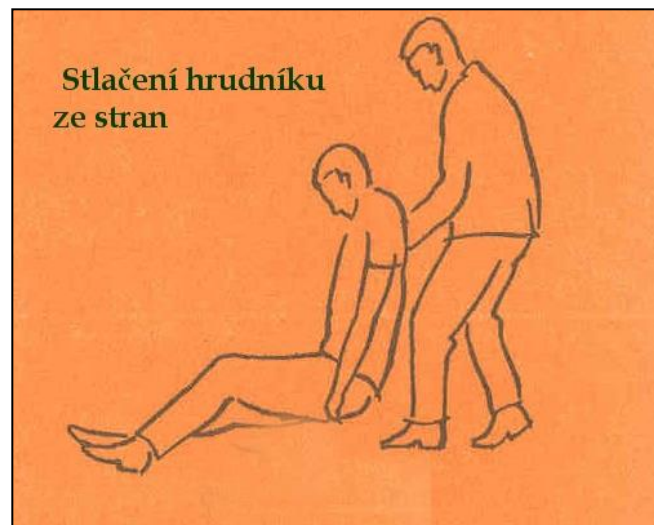
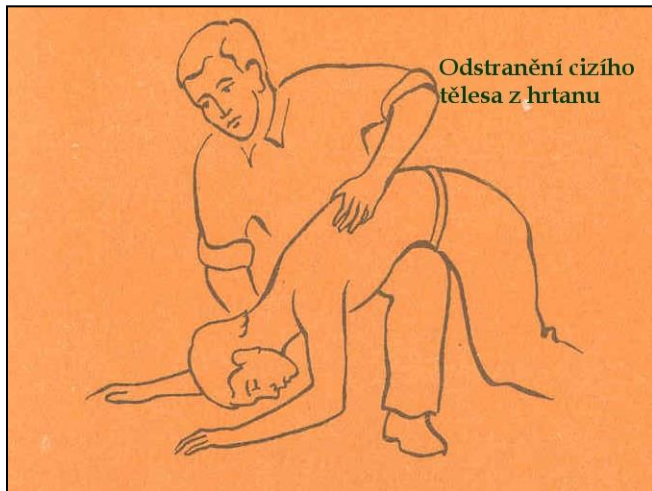

Píštěl

Systemic complications

Systemic complications

- Periostitis
- Inflammation of soft tissues (face, neck)
- Gulp of the instrument (X ray, remnant diet, information)- cough
- Aspiration of the instrument -emesis



Caution!

Always find the loss instrument !!!!!

Medicaments in endodontics

- Calcium hydroxide
- MTA
- Irrigants
- Necrotizing pastes
- Antibiotics and corticoids
- Disinfectants