

-princíp založen na chování atomových jader v magnetickém poli, nejčastěji - H, dále P a Na

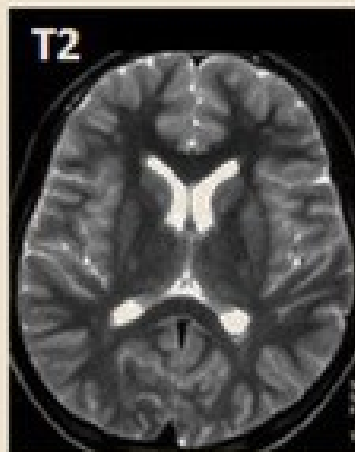
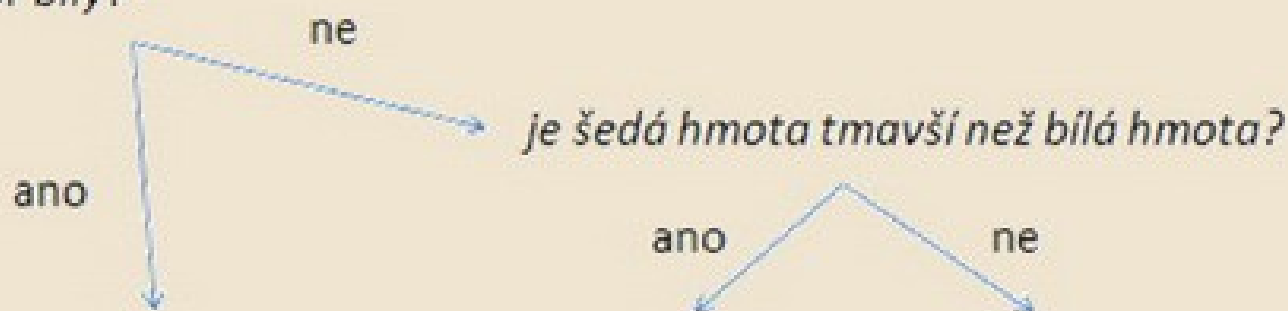Výhody oproti CT



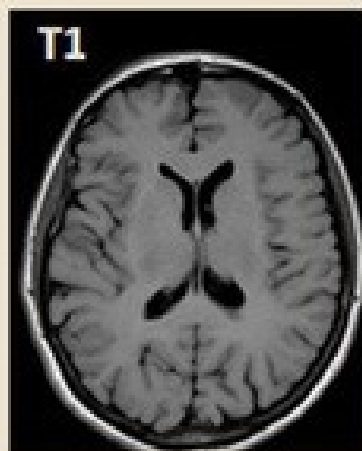
Nevýhody MR

- vyšší náklady a delší trvání vyšetření
- není možno běžně vyšetřovat nemocné při řízené ventilaci (dýchací přístroj z nemagnetického materiálu většinou není k dispozici)
- malé děti a nespolupracující nemocní musí být tlumeni nebo v celkové anestézii. Riziko pohybových artefaktů je i za těchto podmínek velké.

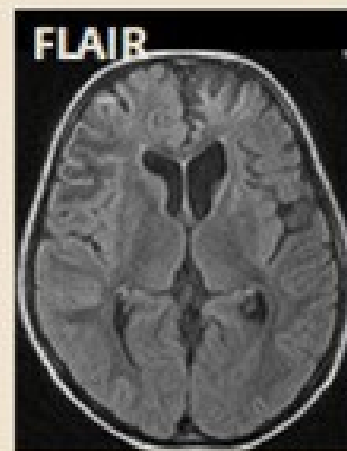
je likvor bílý?



Hyperintenzita (likvor, edém,
ischemie)
Hypointenzita (starší krvácení)



Ideální pro posouzení
anatomických poměrů



Hyperintenzita (edém, demyelinizace,
ischemie, tumor)
Hypointenzita (starší krvácení, likvor)

•

•

•

•

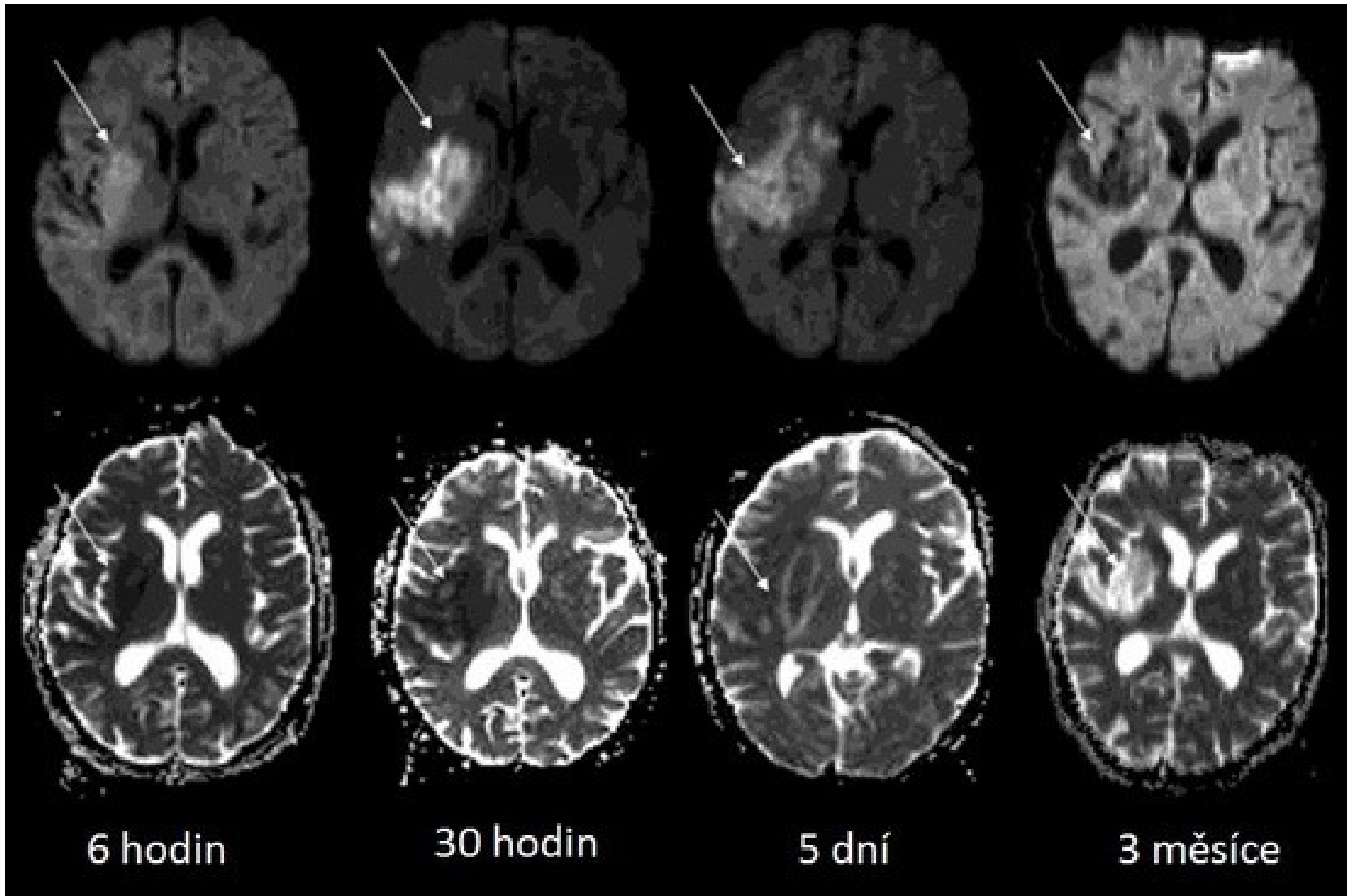
•

•

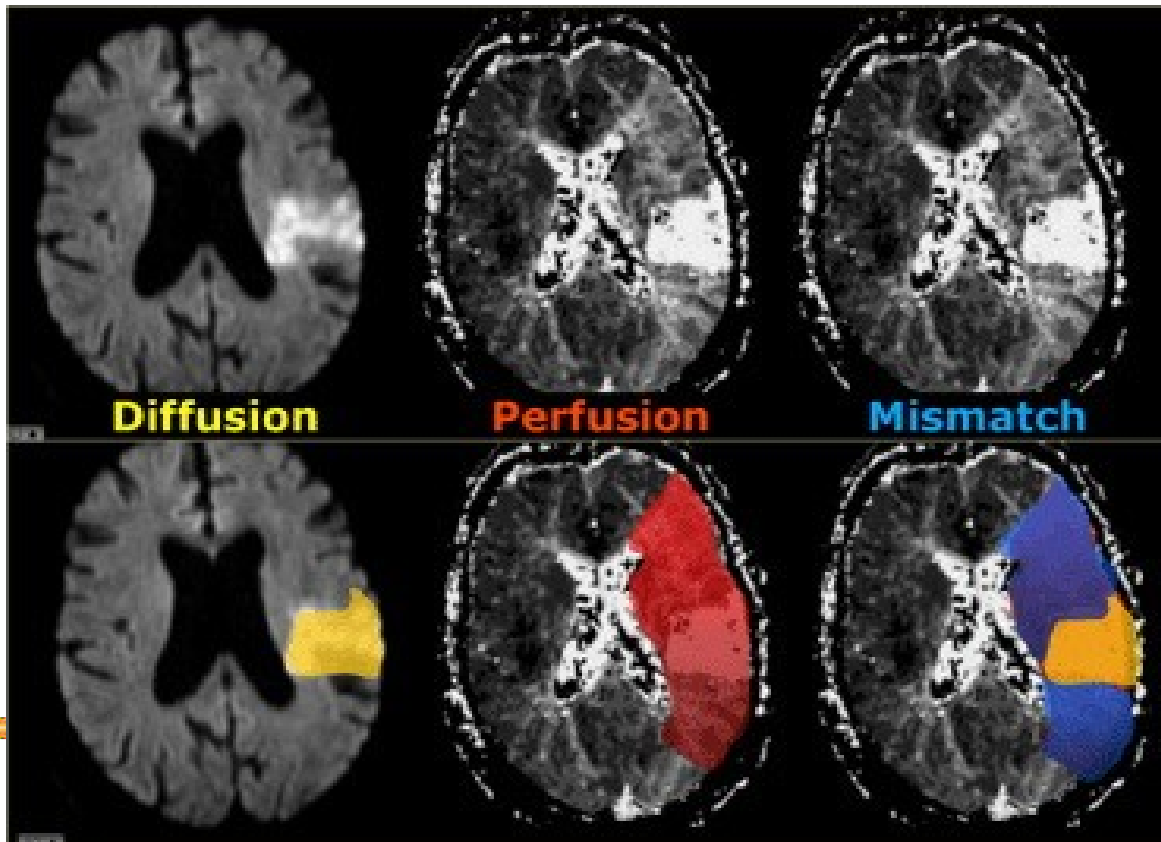
•

•

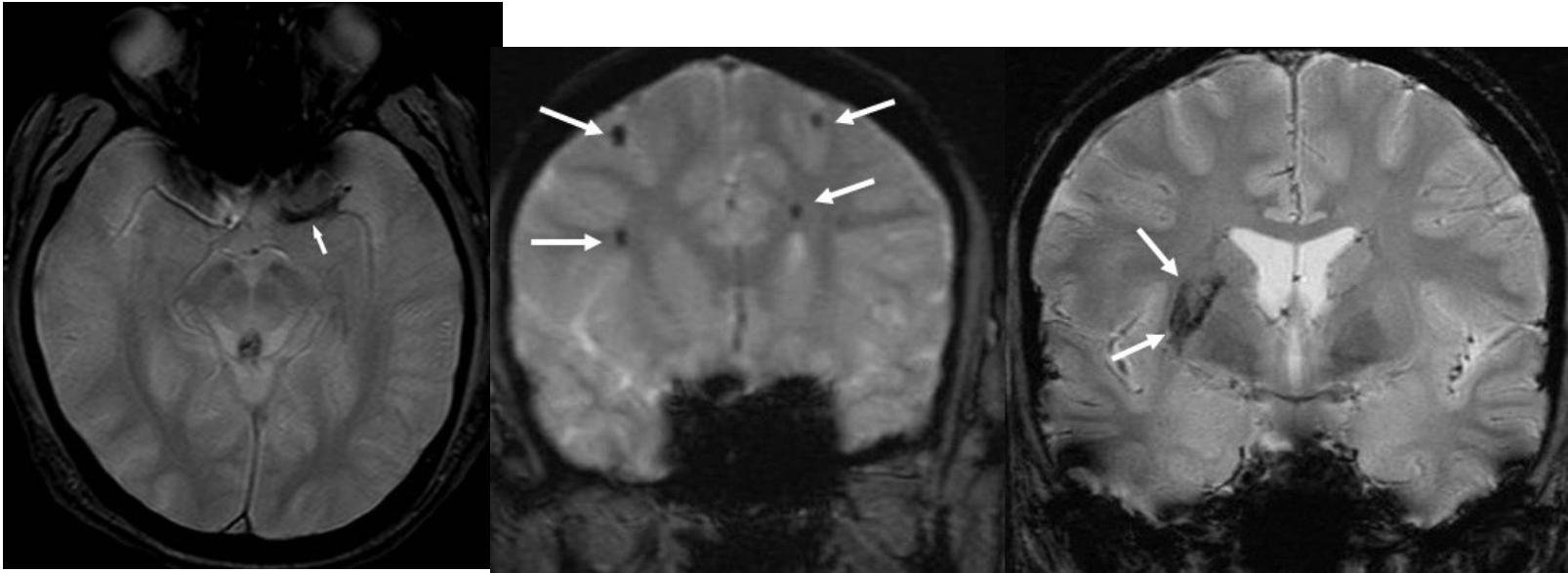


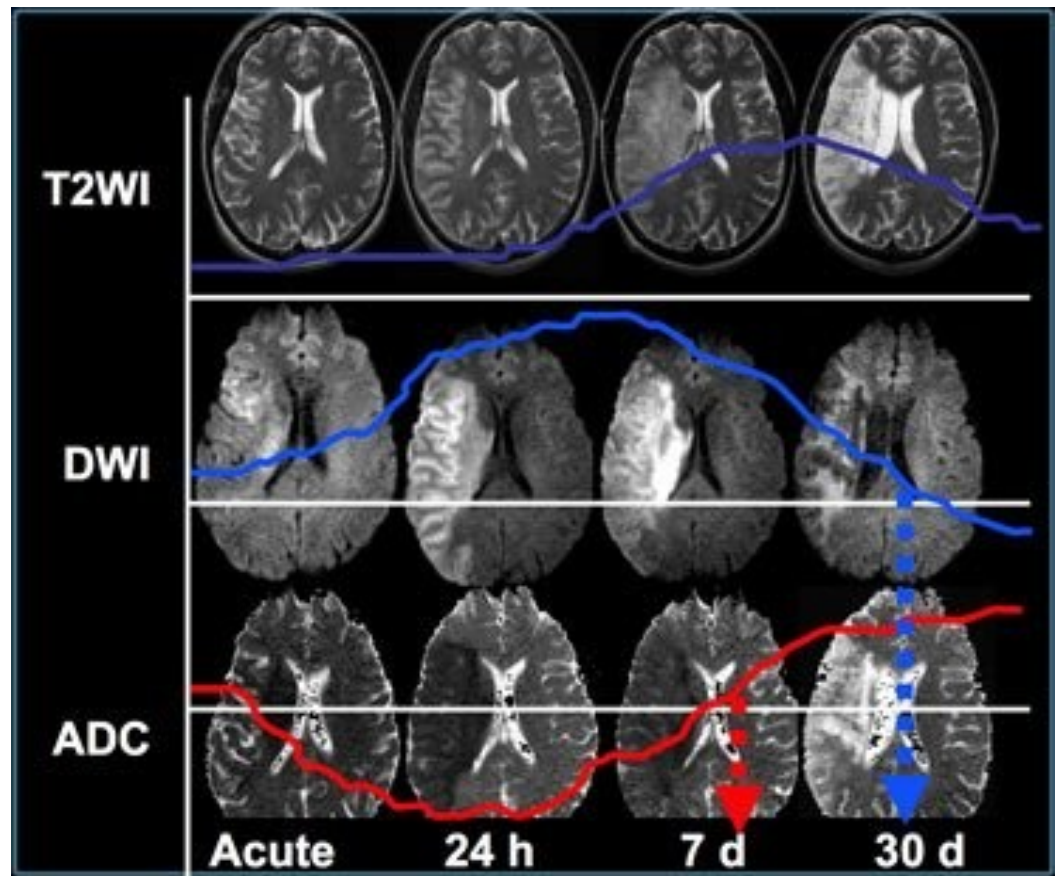


-
-
-

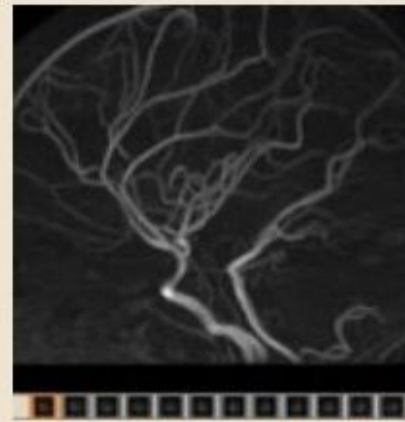


-
-
-
-
-

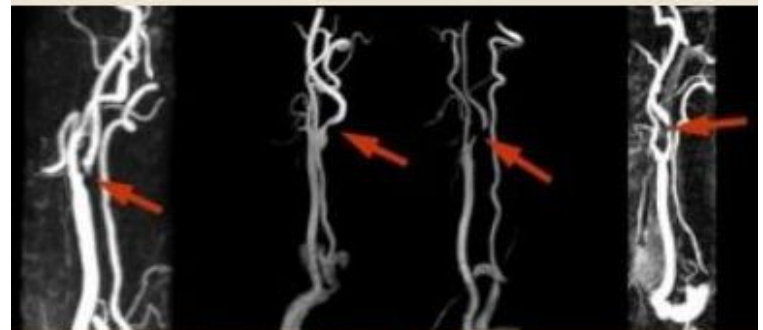



-
-
-
-
-
-
-
-
-
-



*Stenóza ACM v MRA obraze
(susp vaskulitida u mladé pacientky)*



Stenózy ACI v MRA obraze

Absolutní kontraindikace

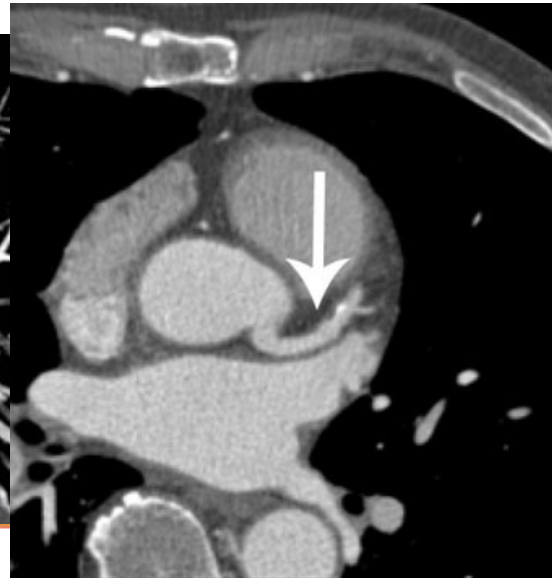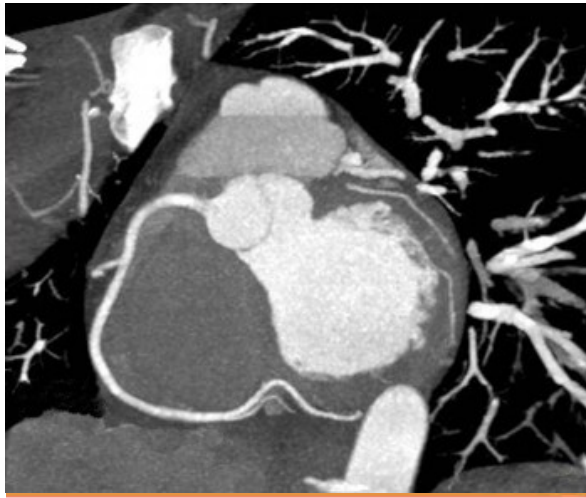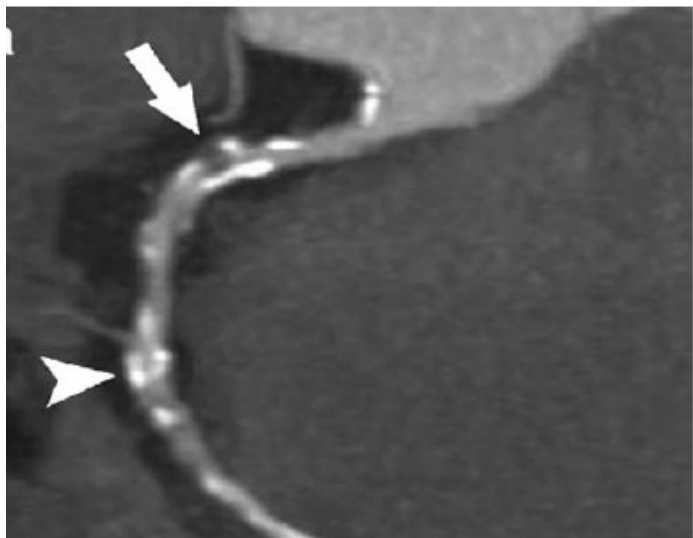
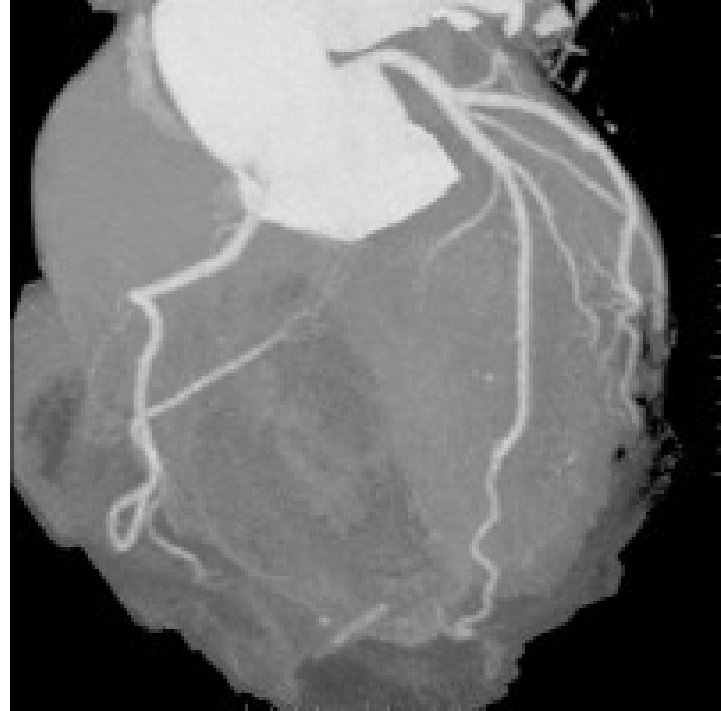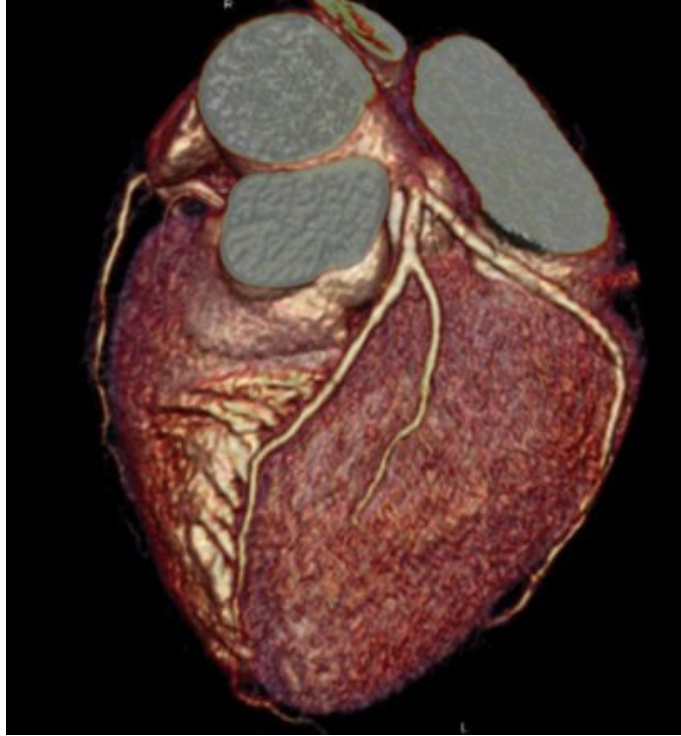
-
-
-
-

Relativní kontraindikace

-
-
-
-
-
-



- **CTA** – **stavu koronárního řečiště**
 tvaru levé síně před radiofrekvenční ablací **vývojových anomálií**
- **CTA** **koronárních tepen**
- **koronarografie (DSA)** **selektivní**
- **kalciové skóre**
- **Nevýhody:**
- **Výhody:**



- myokarditidy kardiomyopatie k zobrazení tumorů.

-
-
-
-
-
-
-

• troponin a myoglobin myokardu – posoudit vhodnost k revascularizačním opatřením

MR/37/1
Coronal
t25_t1_r_SA
20 ML Multihance

H

42Y MMR/28/1
4272-1970/13 Coronal
3.6.2013t25_t1_rephas_SA
20ML MULTIHANCE

H

42Y M
4272-1970/13-2
25.9.2013

R

LR

L

postkontrastně se objevuje
ložiskový late-enhancement
inferolaterální stěny ve
středním segmentu,
transmurální, špatně
ohraňovaný

ET: 1
TR: 700.0
TE: 4.3
TI: 265.0
TT: 587.5
Velikost pixelu: 1 | 406 mm
Pozice: 60.0 mm
W: 66 L: 25

F

DFOV: 36.00 x 36.00cm

ET: 1
TR: 700.0
TE: 4.3
TI: 230.0
TT: 590.0
Velikost pixelu: 1 | 250 mm
Pozice: 70.0 mm
W: 112 L: 36

F

DFOV: 32.00 x 32.00cm

myokarditidy