

Pediatrie

neonatologie

Hmotnost novorozence

- Eutrofický- váha mezi 10.-90.percentilem
- Hypotrofický- váha pod 10.percentil
- Hypertrofický- váha nad 90.percentil
- Normální délka gestace 38.-42.týden

Nedonošený a hypotrofický novorozenec

- 5-8% všech narozených
- 2/3 nedonošení
- 1/3 hypotrofičtí

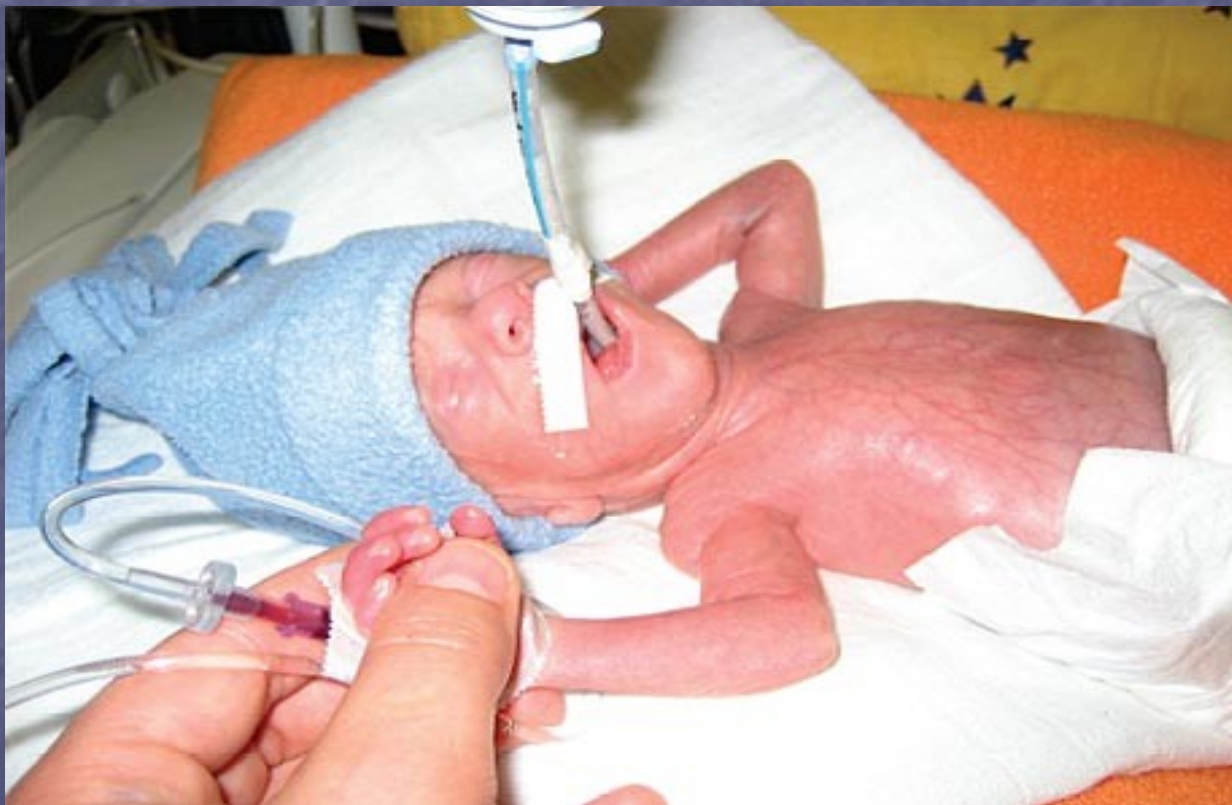Nedonošený

- Do 28.týdne 500-999 g
= ELBW(extremely- low- birth- weight infant)
- Do 32.týdne 1000-1499 g
= VLBW(very-low-birth-weight infant)
- Do 34.týdne 1500-1999 g = středně nezralí
- Do 38.týdne 2000-2499 g = lehce nezralí

Nedonošení

- Vzhled kůže
- Podkoží
- Lanugo
- Rýhování plosek
- Genitál
- Boltce
- Nehty
- Prsní žlázy a dvorec
- Křik a tonus

Nedonošené dítě



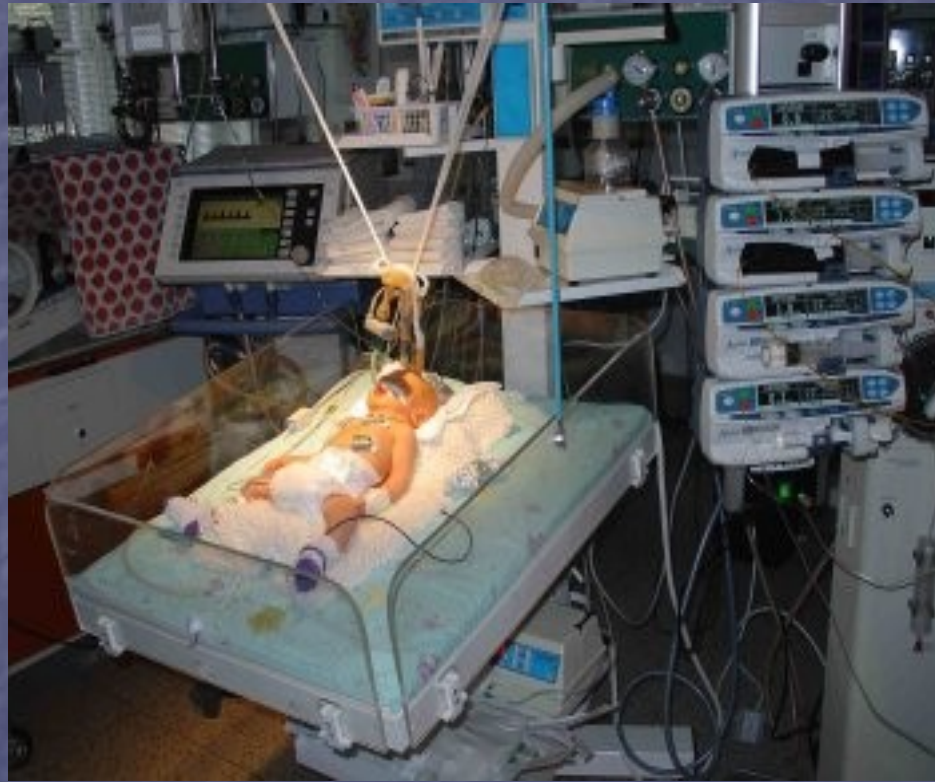Nedonošení-nezralost funkcí

- Dýchání - kolabování alveolů ,
IRDS - nedostatek surfaktantu
- Zažívání, méně trávicích šťáv,
smolka tmavá
- Vyměšování - nezralé ledviny,
minimum moči 1 ml/kg/24 hodin
- Žloutenky - nezralá játra
- Termolabilita

Nedonošené dítě v inkubátoru



Nedonošené dítě vyhřívané lůžko



Hypotrofický novorozenec

- Chudé podkoží
- Relativně větší hlavička s malou obličejovou částí
- Svráštělý výraz obličeje
- Kratší obvod stehna
- Užší hrudník
- Rozšířené švy na hlavě a široká VF
- Kratší noha

Komplikace hypotrofických novorozenců

- Hypoglykemie
- Respirační distress
- Hypotermie
- Infekce
- Iontové dysbalance

Příčiny hypotrofie

- Snížený růstový potenciál- I.trimestr
- Oslabené zdroje pro růst- 2.polovina gravidity

Přenášení novorozenci

- Narození po 42.týdnu
- Silný křik
- Kůže bledá a silnější
- Chudé podkoží
- Macerované plochy a dlaně, olupování kůže, rýhování
- Zbarvení kůže podle plodové vody
- Tenký pupečník
- Rýhované a pigmentované skrotum

Komplikace u přenášených

- Polycytemie
- Hypoglykemie
- Asfyxie
- Aspirace plodové vody s mekoniem
- Perzistující plicní hypertenze

Zralý fyziologický novorozenec

- Narozený mezi 38.-42.týdnem
- Váha 3200-3300 g(2500-4500g)
- Všechny orgány funkční
- Spontánně dýchá 40 dechů/1 min
- Akce srdeční 130/min
- Tělesná teplota v konečnicku $36,8 \pm 0,2$
- Reflexy: hledací, sací, polykací
- Funguje zažívání, vyměšování

Zralý novorozenec



Tělesné znaky novorozence

- Kůže - mázek, lanugo, barva, mongolské skvrny, novorozenecký exantém
- Hlava - porodní nádor, kefalhematom, VF
- Oči - subkonjunktivální hematomy, křečizace očí
- Hrudník - klíční kosti, fraktury
- Břicho - pupečník
- Končetiny - ve flexi, symetrie

Postavení

- Hlavička na jednu stranu
- Na bříšku krátce zvedne hlavu, uvolní nos
- Při tahu do sedu hlava padá vzad
- V závěsu končetiny skrčené, hlava balancuje
- Postaven na podložku - opře se chodidly

Kardiopulmonální přestavba a poporodní adaptace

Změny krevního oběhu

- Placenta je nízkoodporová a obsahuje 1/3 objemu krve. Po porodu je vhodná střední placentární transfuze = zaškrtnutí pupečnicku po prvním vdechu (rozvinou se plíce a naplní se plicní cévy krví)
- Do 2-3 min ustává proudění krve pupečnickem
- Uzavření ductus venosus
- Do několika hod-dnů uzávěr tepenné dučeje a foramen ovale poklesem prostaglandinů a vzestupem O_2

Mechanizmy zahájení dýchání

- Mělké dýchání již intrauterinně
-dechové centrum je aktivní
- Po narození periferní chemoreceptory
-stimulace dechového centra
- Centrální chemoreceptory v CNS stimulovány
hyperkapnií a acidozou
- Odstranění plicní tekutiny - při fyziologickém
vaginálním porodu se stlačením hrudníku
vytlačuje tekutina z plic a dále resorpce
- do krevních kapilár plicních sklípků a mízními
cévami

Asfyxie novorozence

- **ČAS** (časný asfyktický syndrom)
 - není začátek dýchání do 30 sek.
 - nebo přítomnost rytmického dýchání do 90 sek.
- **Příčiny asfyktického syndromu**
 - **Centrální** (útlum dechového centra-intrauterinní hypoxie, krvácení do CNS, anestezie matce)
 - **Periferní** (překážky v plicích, kardiovaskulární dysfunkce - VVV srdce, plic, anemie, polycytemie)

Dlouhodobé následky hypoxie

- Poruchy motoriky-DMO
- Senzorické poruchy
- Zrak- retinopatie
- Sluch
- Epilepsie
- Mentální retardace LMD (lehká mozková dysfunkce, výchovné problémy)

Hodnocení hypoxie novorozence

- **Apgar skóre** hodnotí novorozence po porodu i úspěšnost resuscitace
- Hodnocení v 1.,5.,10.minutě
- Srdeční frekvence, dýchání, svalové napětí, reflexní odpověď, barva kůže = 0,1,2 body
- 0-3 body=těžká asfyxie
- 4-6 bodů=střední asfyxie
- 7-8 bodů=mírná asfyxie
- Hodnocení ASTRUP- hypoxie pH pod 7,2

Resuscitace novorozence

- **A** (airway)-dýchací cesty-odsátí max 30 sek.
(delší odsátí reflexní bradykardie)
- **B** (breathing)-dýchání- taktilní stimulace plosky nohou, rukou, páteř, ambuvak, O₂, endotracheální intubace
- **C** (circulation) -krevní oběh
-bradykardie P pod 100/1 min, pod 80/1 min -
nepřímá masáž srdce, plasma, albumin
- **D** (drugs)-medikamenta-podáváme v.umbilikalis, endotracheálně, intrakardiálně
 - Adrenalin, isoprenalin, bicarbonát sodný 4,2%, kalcium glukonikum, naloxon (matka opiáty před porodem)

Porodní traumatizmus

Mechanické poranění novorozence - predisponující faktory

- Protrahovaný nebo překotný porod
- Nepoměr mezi velikostí hlavičky a pánví matky
- Abnormální poloha plodu(čelní obličejová k.p.
- Kleště, vakuumextraktor
- Vícečetné těhotenství
- Nezralý plod

Poškození povrchových tkání a svalů

- Caput succedaneum-porodní nádor
- Kefalhematom
- Povrchové kožní oděrky
- Tortikolis-krvácení

Poranění kostí

-nejčastěji konec pánevní

- Zlomenina klíčku
- Zlomenina pažní kosti-nutná fixace Desault
- Zlomenina stehenní kosti-vertikální závěs obou končetin
- Zlomeniny lebečních kostí-impresivní (kleště)

Poranění nervů

- **Plexus brachialis**
 - horní** typ-Erb-Duchenne
(nehýbe ramenem)
 - dolní** typ-Dejerine-Klumpkeove
(nehýbe zápěstím a rukou)
- **Obrna lícního nervu** –tlakem kleští
- **Rehabilitace!!!!!!!!!!**

Poranění vnitřních orgánů a nitrolební krvácení

- Ruptura jater
- Ruptura sleziny-splenektomie
- Krvácení do nadledvin-šok
- Subdurální a subarachnoidální krvácení
- Krvácení při hypoxii
-převážně nedonošení

Plicní patologie novorozence

- **Tachypnoe** - zrychlené dýchání
- **Dyspnoe** - zatahování, dýchání s velkým úsilím
- **Alární souhyb** - souhyb s chřípím nosu
- **Grunting** - naříkavý dech
(výdech proti staženým hlasivkám)

Přechodná tachypnoe novorozence -vlhká plíce

- Prodloužená očista plic od plicní tekutiny
- D nad 100/1 min
- Spontánní úprava do 1-3 dnů

Sy respirační tísně novorozence-RDS

- Častěji u **nedonošených**, diabetických matek, kriticky nemocných zralých novorozenců
- Nedostatek surfaktantu-antiatelektatického faktoru. Dostatečně od 35.týdnu.
- Vznikají atelektazy, plicní edém, odumírání výstelky-vytvářejí hyalinní blanky
- Komplikace RDS-mozkové krvácení z hypoxie
- Typický RTG obraz- 1.,2.,3.,4.stupeň od jemné retikulární až „bílá plíce“

Profylaxe a terapie RDS

- Oddálení porodu
- Maturace plic plodu-aplikace matce kortikoidy, Ambrobene
- Dítě JIP
- O₂
- Intubace, UPV
- Surfaktant intratracheálně

Aspirace mekonia

- Smolka -mekonium se vyloučí do plodové vody při asfyxii plodu (uvolnění svěračů)
- Dušení- hluboký vdech v děloze a tím plod vdechne plodovou vodu se smolkou
- Vznik atelektáz, obstrukční emfyzem, chemický zánět
- **JIP**, aplikace NO - dilatace kapilár, ECMO

Pneumonie

- 10-20% dětí na JIP -infekční původ
 - viry, bakterie (G- E.coli, G+ beta hemolytický streptokok), kvasinky, plísně, prvoci
- **Intrauterinní** -krevní cestou = placenta,
ascendentní cestou - porodní cesty
- **V průběhu porodu** - aspirace
- **Po narození** - kdykoli po porodu
- Klinický obraz jako RSD
- **Terapie:** JIP, antibiotika v kombinaci,
imunoglobuliny, O₂, UPV

Plicní krvácení

- Vyloučit aspiraci mateřské krve
- Poranění při intubaci
- DIC
- Trombocytopenie pneumonie, sepse
- **Hypoxie**
- **Srdeční selhání**

Brániční kýla

- Komunikace mezi dutinou hrudní a břišní
- Přítomnost břišních orgánů v hrudníku-
hypoplasie plic
- 90% I.sin
- Sdruženo s dalšími anomáliemi
- Klinické příznaky po narození: **dyspnoe, cyanoza, vpadlé břicho**, hrudník vyklenutý, průkaz prenatálně UZ, RTG po narození
- **JIP, ECMO, operace**

Vrozené srdeční vady novorozence

-kritické srdeční vady

- **Vady se sníženým průtokem malým oběhem (plícemi)**
 - vady se ztíženým odtokem z pravé komory z důvodu zúžení výtokového traktu,
 - stenozy až neprůchodnost **chlopně plicnice,**
 - deformity a neprůchodnost **trojcípé chlopně**

Vrozené srdeční vady

u novorozence-kritické srdeční vady

- Vady se sníženým průtokem **velkým oběhem**
 - vážne průtok krve do těla
 - stenóza **aorty**, atrezie, koarktace, přerušovaný aortální oblouk, hypoplastické levé srdce
- Vady s **paralelní cirkulací**
 - nekorigovaná transpozice velkých tepen

Kritické srdeční vady

- Život dítěte umožňuje otevřená tepenná dučej (udržuje se otevření pomocí prostaglandinů)
- Další kritické srdeční vady-
 - společný arteriální trunks,
 - kompletní anomální návrat plicních žil,
 - aortopulmonální okénko
- **Klinické projevy: dyspnoe, tachykardie, cyanoza (test se 100%O₂,) tkáňová hypoxie, srdeční nedostatečnost**
- Šelest není typický

Novorozenecká problematika zažívacího ústrojí

- **Vzhled břicha**
- Normální
- Propadlé
- Vzedmuté-neprůchodnost, VVV, plynatost, porucha vyprazdňování smolky
- Odchod smolky do 48 hodin

Zvracení a ublinkávání

- Snížená motilita GIT, snadný GE reflux
- Možná inkoordinace polykání a sání
- Pomalé vyprazdňování žaludku
- Enzymatická nezralost GIT

Charakter a vzhled zvracení

- Ublinkávání (spolykaný vzduch)
- Zvracení atonické -GE reflux
- Spastické –obloukem - neprůchodnost
- Zvratky bez žluči
- Zvratky se žlučí
- Zvratky se stolicí
- Zvratky s natrávenou krví (vlastní i mateřská)
- Zvratky s čerstvou krví

Neprůchodnost střevní

- **Obstrukce duodena**
 - intolerance stravy, zvracení, odchod smolky
 - RTG,chirurgie
- **Malrotace,volvulus** -zvracení se žlučí, krví
 - chirurgie
- **Mekoniový ileus** - obstrukce terminálního ilea - cystická fibroza

Neprůchodnost střevní

- **Syndrom mekoniových zátek** -benigní forma přechodné střevní obstrukce - šetrný nálev
- **Anorektální malformace**-vady anu, rekta, neprůchodnost, neodchází smolka -operace
- **Střevní dystonie** - benigní, neodchází smolka -nálev
- **Paralytický ileus** -poruchy elektrolytů, sepse

Nekrotizující enterokolitida

- Život ohrožující onemocnění GIT
- Nedonošení pod 1500g
- Snížená obranyschopnost nezralých
- Bakteriální infekce proniká narušenou střevní sliznicí do stěny
- Perforace střeva, peritonitída
- 40% mortalita
- **Terapie:** nic p.o., odsávání GIT, parenterál, antibiotika, imunoglobuliny, chirurgie

Hyperbilirubinémie

- Bilirubin vzniká v RES rozpadem HB
- V oběhu se váže na albumin. Je ve vodě nerozpustný, rozpustný v tucích, afinita k tukové tkáni, nervová tkáň – mozek - toxické působení. Tento **nekonjugovaný** bilirubin v játrech se konjuguje s kyselinou glukuronovou na **konjugovaný**, rozpustný ve vodě - méně toxický - tento ve žluči
- **Hyperbilirubinemie**
 - Konjugovaná
 - Nekonjugovaná
 - smíšená

Fyziologická žloutenka novorozenců-nekonjugovaná hyperbilirubinemie

- Novorozenec má fyziologickou polyglobulii
- Zvýšený rozpad erytrocytů
-vznik nekonjugovaného bilirubinu
- Nastupuje po 36 hodinách
- Netrvá déle než 8 dní
- Celkový Bi do 205mmol/l
- Konjugovaný Bi do 25mmol/l
- U nedonošených častější

Žloutenka novorozence



Hemolytická nemoc novorozenců- inkompabilita v systému Rh a ABO

- Matka vytváří protilátky proti krvinkám plodu, které pronikly do krevního řečiště matky. Protilátky placentou pak do plodu a zvýšený rozpad Hb.
- Matka rh negativní, dítě Rh +, stejně i skupinová, matka O, dítě nejčastěji A1.
- Těžká hemolyza-intrauterinní transfuze.
- Po porodu matce rh negativní nutné do 72 hodin podat anti D IgG. Tím se sníží v krvi množství D antigenu

Léčba

nekonjugované hyperbilirubinemie

- Odběr pupečníkové krve dítěti rh neg matky
- Fototerapie - světlo mění na produkty rozpustné ve vodě
- Albumin - nosič Bi v plasmě
(20% albumin 5 ml/kg)
- Phenobarbital - stimuluje
glukuronyltransferázu (5 mg/kg den)

Imunoglobuliny a výměnná transfuze krve

- Vysoce dávkované imunoglobuliny i.v. 0,5g/kg
i.v.-jestliže není splněno kritérium VT
- VT: 150ml/kg cévkou zavedenou
do v.umbilikalis
- Bi by měl výměnnou transfuzí klesnout o 75%
- Výměnnou transfuzi je možné opakovat

Krvácivá nemoc novorozence

- Nízká hladina koagulačních faktorů závislých na K vitaminu
- 2.-5.den po narození
- 0-24 hod časná forma-vzácná-léky proti srážení matce
- 2.-7.den klasická forma-není krvácení CNS
- 1.-6.měsíc pozdní forma-krvácení CNS
- Krvácení GIT,sliznice,pupečník,vpichy
- Terapie: K vitamin 1 mg/kg i.m. nebo i.v.,transfuze,mražená plasma
- Prevence:všem novorozencům K vitamin i.m. nebo p.o.po narození a pak K vitamin(Kanavit) 1mg 1.měsíc 1x týdně ,1x měsíčně do 6.měsíce,jetliže byl podán Kanavit p.o.

Zvýšené riziko krvácivé nemoci novorozence

- Kojené dítě bez prevence K vitamínem
- Nedonošení
- Léky podávané matce před porodem
- Poškození jater, atrezie žlučových cest
- Malabsorpce, cystická fibroza
- Léčba antibiotiky

Infekce novorozence-intrauterinní infekce

- Infekce v těhotenství, nejrizikovější 1.trimestr gravidity - období organogeneze
- Odumření plodu
- VVV (srdeční, rozštěpové)
- Pozdější období gravidity - růst a zrání plodu - hydrocefalus, hypotrofie plodu
- Konec gravidity - infekce dítěte po narození (AIDS, hepatitis B)

Intrauterinní infekce

- **Zarděnky** -rubeolová embryopathie (postižení srdce, katarakta, retinopathie, vnitřní ucho, hepatosplenomegali, opoždění růstu)
- Postižení mozku - apatie, křeče
- Očkování proti rubeole
- Interrupce při rubeole v 1.trimestru gravidity

Intrauterinní infekce

- **Listerioza** – vyvolává *Listeria monocytogenes* (matka horečnaté onemocnění)
- Dítě postižení jater a mozku
- U dítěte jako respirační infekce
- **Terapie** : ampicilín
- **Prognoza** : nepříznivá

Intrauterinní infekce

- **Toxoplasmoza** - vyvolává Toxoplasma gondii
- Zdroj infekce zvířata - pes, kočka, vepř
- 1.a 2.trimestr gravidity-postižení mozku-vznik hydrocefalu
- Kalcifikace v mozku
- Nitrooční zánět a porucha zraku
- Časté odumření plodu

Intrauterinní infekce

- **Syfilis** - původce treponema pallidum
 - přenos na plod v 2.polovině těhotenství
- Odumření plodu
- Mnohočetné orgánové postižení
- Syfilická rýma, vyrážka, syfilický pemfigus, lakové patičky, hepatosplenomegalie

Infekce novorozence-intranatální

- Infekce při porodu
- Kapavka
- Herpetická infekce

Intranatální infekce

- **Gonokoková infekce** - přenos v 2.době porodní v porodních cestách
- Kapavčitý zánět spojivek - může způsobit až slepotu
- Prevence - kredeisace
- **Herpetická infekce** - přenos z genitálu matky - formy u dítěte lehké až těžké

Infekce novorozence postnatální

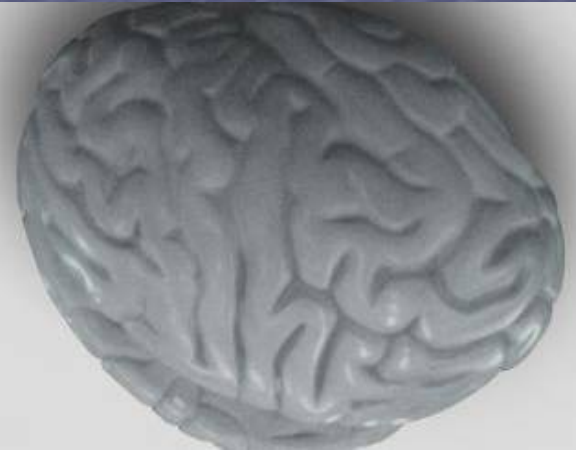- Zdroj matka
- Zdroj personál
- Virulence a množství choroboplodných zárodků
- Cesta přenosu
- Obrányschopnost dítěte
- Projevy -neprospívání, teplota, podchlazení
- Základní laboratoř: KO, leukocytoza, CRP, IgM, moč, bakteriologie

Postnatální infekce

- **Pemfigus neonatorum** - zánětlivé hnisavé onemocnění kůže - původce zlatý stafylokokus
- Projevy :puchýřky s hnisavým obsahem, mokvající - vysoce nakažlivé - vznik sepse
- **Terapie** :antibiotika, prevence - hygiena

Postnatální infekce

- **Omfalitída** - původce stafylokok
- poporodní ošetření
- **Infekce močových cest** - až sepse,
u chlapců častěji VVV močového ústrojí
- **Meningitída** - infekce CNS - G neg.bakterie,
např.E.coli
- Neurologické komplikace
- Postižení CNS
- Hydrocefalus
- **Terapie** : antibiotika



Sepse novorozenců

- Systémová obranná reakce organismu na infekci
- Imunologie novorozence, IgG matky
- Místo vstupu
- Náchylní nedonošení, hypotrofici

Symptomy sepse

- Kůže - změna barvy, prokrvení, exantem, otok
- Hypotonie, apatie, ublinkávání, zvracení, průjem, porucha prospívání
- Poruchy dýchání, apnoe, tachykardie, hypotenze
- Křeče, zvýšená teplota
- Zvětšení jater a sleziny

Vyšetření u sepse

- KO, leukocytoza, posun vlevo
- DIC
- ASTRUP - metabolická acidoza
- Hypoglykemie
- Vysoký CRP, PCT, Il 6
- Hyperbilirubinemie
- Pozitivní hemokultura = G- E.coli, G+ strepto

Diabetická fetopathie

- Makrozomie
- Zvýšený výskyt vrozených malformací
- Hypoglykemie
- RDS
- Hypokalcemie
- Těhotných s cukrovkou je 1% populace

Diabetická embryopathie

- Vvv 3-4x častější než populace = 6-8%
- VVV= sy kaudální regrese s agenezí křížové kosti a hypoplazií DK
- Vývojové vady CNS a urogenitálního traktu

Diabetická fetopathie

- Hyperglykemie matky hyperinsulinismus
- Vzestup inzulinu způsobuje lipogenezi a anabolizmus bílkovin
- Vysoká porodní hmotnost a délka
- Více tukové tkáně, kůže rudá, krytá mázkem
- Pupečník silný, rosolovitý
- Placenta velká
- Může být i gestoza, pyelonefritida
- pak novorozenec hypotrofický

Komplikace diabetické fetopathie

- Porodní traumatizmus -velký plod
- Respirační poruchy – RDS (nedostatek surfaktantu)
- Hypoglykemie
- může vzniknout poškození CNS
- Hyperbilirubinemie - nezralost vylučovacích mechanismů pro bilirubin
- Polycytemie
- Hypokalciemie a hypomagnezemie

Prevence a terapie diabetické fetopathie

- Kompenzace cukrovky monokomponentními insuliny
- Programovaný porod - císařský řez
- JIP - je rizikový, odběry glykemie po 30 min.
- Výživa ihned po narození
 - 10 % glukoza p.o.

Bronchopulmonální dysplazie

- Chronické kardiopulmonální onemocnění nedonošených, následující RDS, UPV, oxygenoterapii
- 75% BPD u dětí s váhou pod 1000g
- Neprospívání, oxygenoterapie, dýchací přístroj

Terapie BPD

- Kyslík
- UPV
- Tracheostomie
- **Medikace:**
 - Bronchodilatátory, teofylin
 - Diuretika
 - Steroidy-inhalace
 - Adekvátní výživa, léčba rekurentních infekcí

Retinopatie nedonošených

- Postihuje 7% dětí s váhou pod 1250g
- Ve vyvíjejících se cévách sítnice dochází vlivem hypoxie i hyperoxie k vazokonstrikci, obliteraci cév, vznik novotvoření cév a prorůstání do sítnice
- Stadium I. - V. (od rostoucích cév až po kompletní odchlípení sítnice).
- Prognoza:
 - I. a II. stadium - regreduje,
 - III. stadium - refrakterní vady,
 - IV. stadium - záleží od postižení žluté skvrny - vidění funkční dobré až po světlo a stín
 - V. stadium je totální slepota
- **Léčba** : kryoterapie a laser - zničení avaskulární zony, která je zdrojem angiogenního faktoru

VW

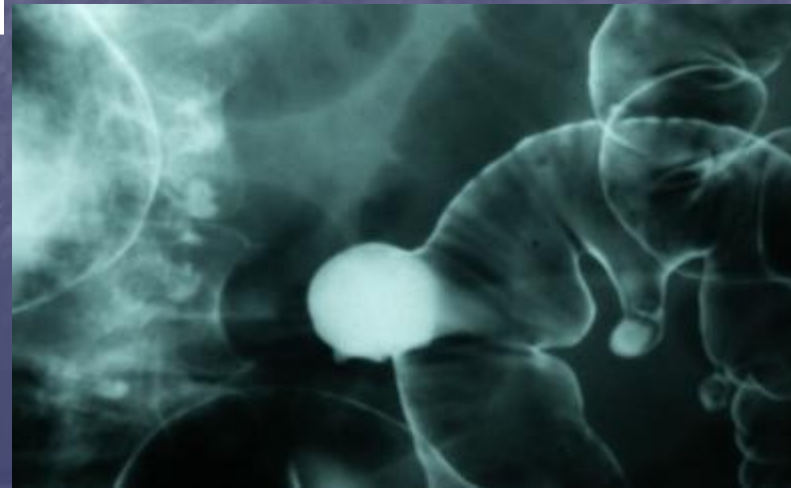
- **3,5 – 6 %** z celkového počtu narozených dětí
- 1/3 vad se diagnostikuje u novorozenců
- **30 – 40 %** vad je vícečetných

Vady CNS

- Hydrocefalus
- Rozštěpové vady neurální trubice
- **Terapie** vad je chirurgická

Vady dýchacího aparátu

- **Vrozené brániční kýly**
- **Vady plic**
- Vrozené plicní cysty
- Vrozený lobární emfyzém
- **Terapie** : chirurgie



Vady GIT

- Vrozená atrezie jícnu
- Vrozené atrezie trávicí trubice
- Omfalokéla
- Gastroschizis

Vady močového ústrojí

- Poruchy vývoje ledvin
- Obstrukční vady močových cest
- Extrofie močového měchýře

- Chirurgické řešení

Vrozené vývojové vady

- **Pes equinovarus**-incidence 1-2:1000 živě narozených
- 2x častější u chlapců než u dívek
- Častěji současně luxace kyčelních kloubů
- **Terapie** : rehabilitace, polohování, ortopedická léčba

Vrozené vývojové vady

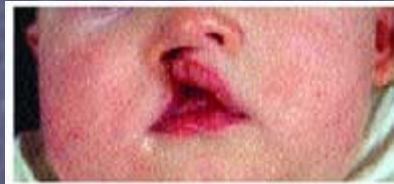- **Calcaneovalgus**
- Incidence 1:1000 živě narozených
- Polohová deformita při zvýšeném intrauterinním tlaku
- **Terapie** : rehabilitace
 - Spontánní úprava do 3-6 měsíců

Vrozené vývojové vady

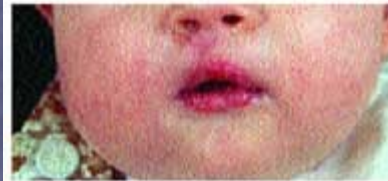Rozštěp rtu a patra

- Incidence 1:500 živě narozených
- Dědičnost: polygenní
- Problémy při krmení
- **Terapie** : plastická úprava
 - Po narození operace rtu
 - 1.-4. měsíc operace patra
 - 12.-18.měsíc foniatrie
 - 40% nutná ortodontická léčba

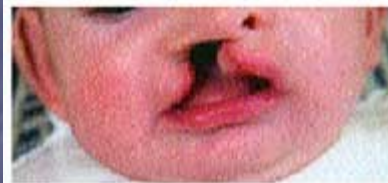Rozštěpová vada



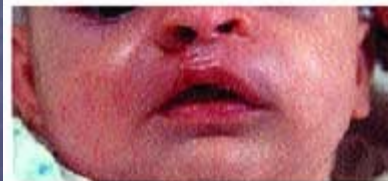před operaci



po operaci



před operaci



po operaci

Vrozené vývojové vady

Syndaktylie a polydaktylie

- Incidence : častá
- Dědičnost : autosomálně dominantní
- Nejčastěji syndaktylie 2. a 3.prstu DK
- DK se neoperují
- HK méně často a operují se
- Polydaktylie - RTG,
plastická operace do 1.měsíce života

Vrozené vývojové vady

Kožní výrůstky

- Incidence - častá
- Obličej preauriculárně
- Benigní
- **Terapie** : plastická operace do 1.měsíce věku

Vrozené vývojové vady

Sinus pilonidalis

- Incidence - častá
- Důlek v lumbosakrální oblasti slepě končící
- Je benigní
- Nutné vyloučit fistulku a spojení s CNS

Vrozené vývojové vady

Frenulum breve

- krátká uzdička pod jazykem

■ **Terapie** : chirurgické odstranění

Vrozené vývojové vady

Hypospadie

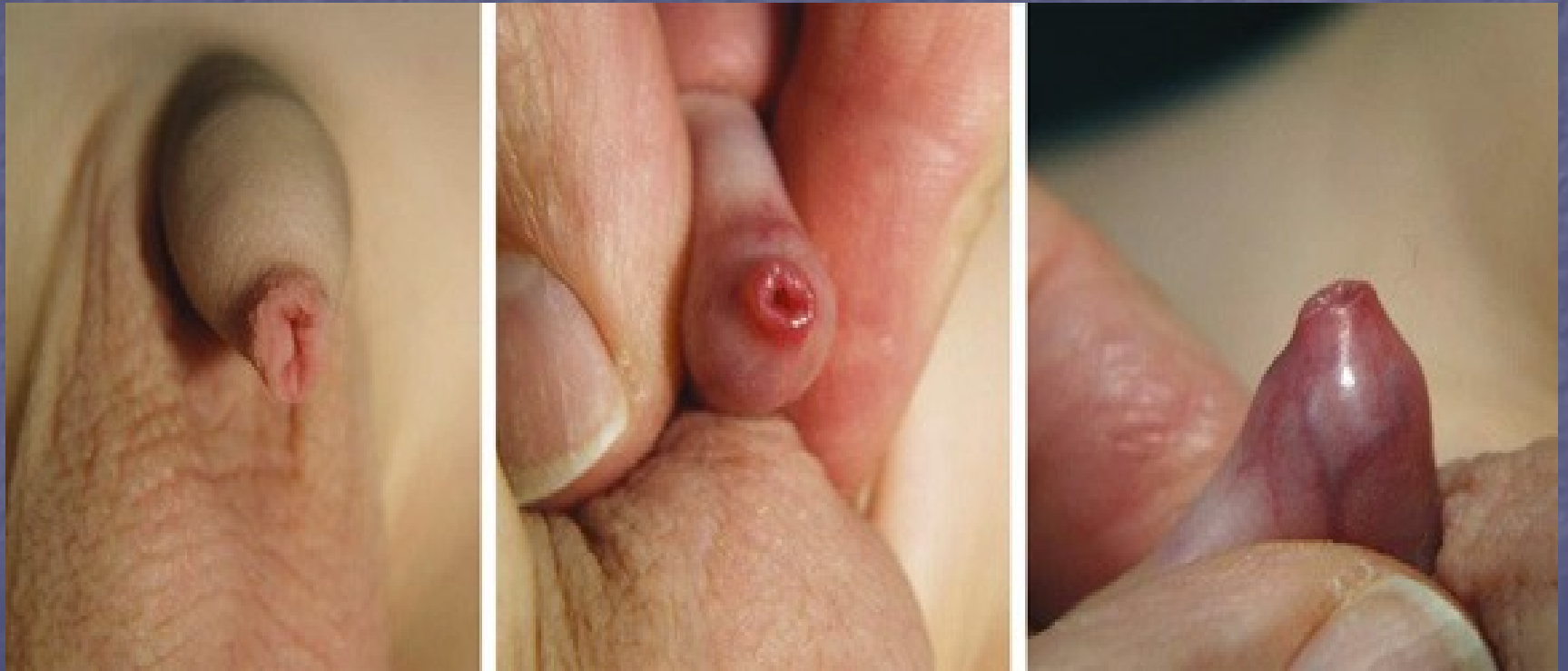- Incidence : 1:350 novorozených chlapců
- Vyšetření urologem ve 2.-3.měsíci
- Potíže s močením - vyšetření urologem již novorozence
- Definitivní úprava mezi 6.-18.měsícem

Vrozené vývojové vady

Fimoza

- Častější konglutinace nebo neobstrukční zúžení předkožky
- Není vhodné násilné přetahování předkožky
- Časná operace při potížích při močení, jinak později

Fimozia



Vrozené vývojové vady

Obstrukční uropathie

- Diagnostika UZ
- Prenatální diagnostika UZ
- Prevence infekce močových cest