



MUNI
LÉKAŘSKÁ
FAKULTA



FAKULTNÍ
NEMOCNICE
BRNO



Fenix

Kinezioterapie po úrazech páteře a pánve



Mgr. Veronika Málková

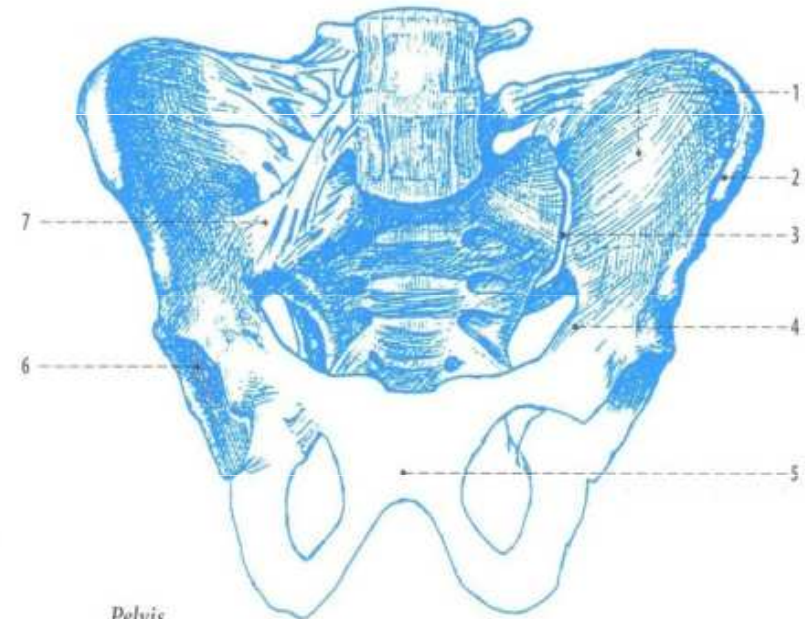


Kinezioterapie po poranění pánve

Kineziologie

► Anatomie pánve:

- Kostěná pánev: 2 ossa coxae a os sacrum
- Pasivní komponenta: ossa coxae a os sacrum
- Aktivní komponenta: svaly, vazy
- Pánevní kost: os ilium, os ischii, os pubis
→ acetabulum



Pelvis

1 - josa iliaca, 2 - spina iliaca ant. sup., 3 - štěrbina křížokýčelního kloubu, 4 - linea terminalis, 5 - obrys kostí tvořících tzv. malou pánev, 6 - acetabulum, 7 - ligg. sacroiliaca ventralia

Dylevský, 2009

Kineziologie

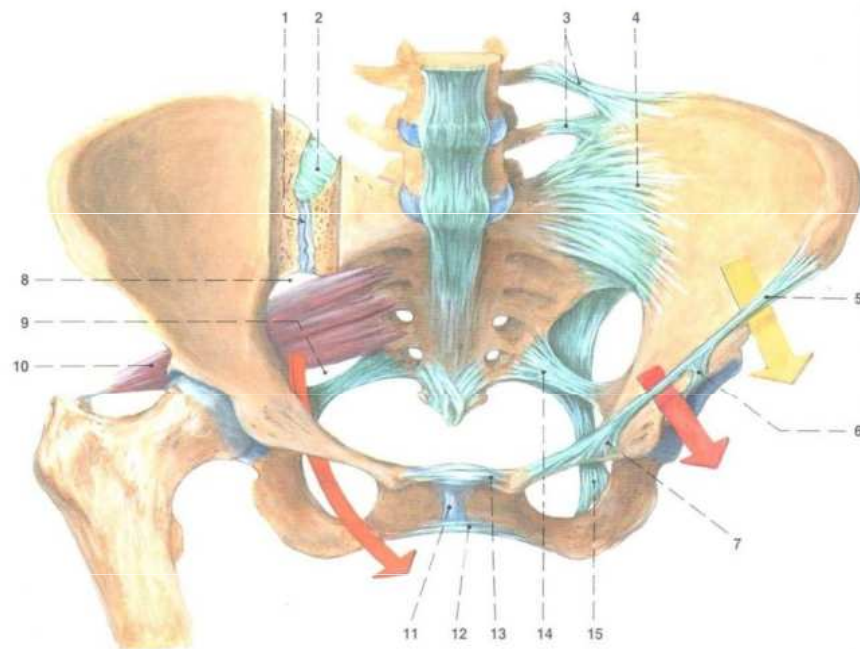
➤ Spojení:

- **Art. sacroiliaca (amphiarthrosis) – ligg. sacroiliaca ventralia, ligg. sacroiliaca dorsalia, ligg. sacroiliaca interosea**
- **Symphysis pubica (chrupavčité spojení) – lig. pubicum superius et inferius**
- **Pánevní vazy (nejsou součástí kloubních pouzder) – lig. sacrospinale, lig. sacrotuberale**

➤ Pánevní dno:

- **Diaphragma pelvis – m. levator ani, m. coccygeus**
- **Diaphragma urogenitale – m. transversus perinei profundus, m. transversus perinei superficialis**

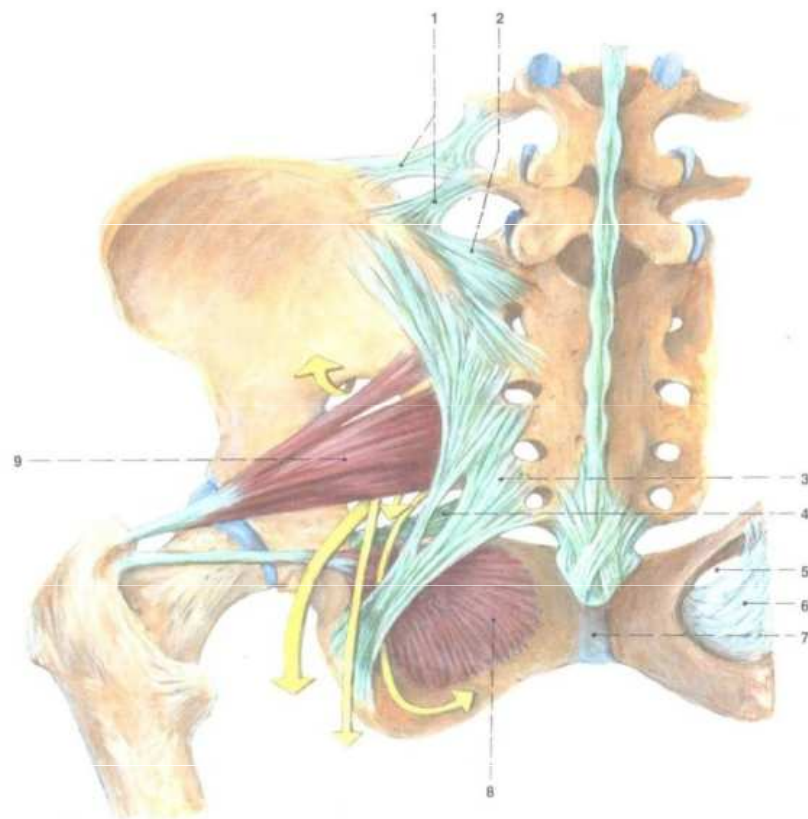
➤ Svaly pletence DK (kyčelní svaly)



© MATEJNÉ S.A. BĀNOVĚ, KRIS-KAPITOLĚ KLONĚNĚ v. LIGAMENTA
 paľve; pohled zpredu
 žltá šípka – lacuna musculorum (viz str. 361)
 červená šípka – lacuna vasorum (viz str. 361)
 oranžová šípka – canalis obturatorius (viz str. 281)
 1 stěrbina křížokýčelního kloubu
 2 ligamentum sacroiliacum interosseum
 3 ligamentum iliolumbale
 4 ligamentum sacroiliacum anterius
 5 ligamentum inguinale (viz str. 281)

6 musculus iliopsoas (viz str. 361)
 7 ligamentum lacunare (viz str. 361)
 8 foramen suprapiriforme (viz str. 281)
 9 foramen infrapiriforme (viz str. 281)
 10 musculus piriformis
 11 discus interpubicus
 12 ligamentum pubicum inferius (fig. arcuatum pubis)
 13 ligamentum pubicum superius
 14 ligamentum sacrospinale
 15 ligamentum sacrotuberale

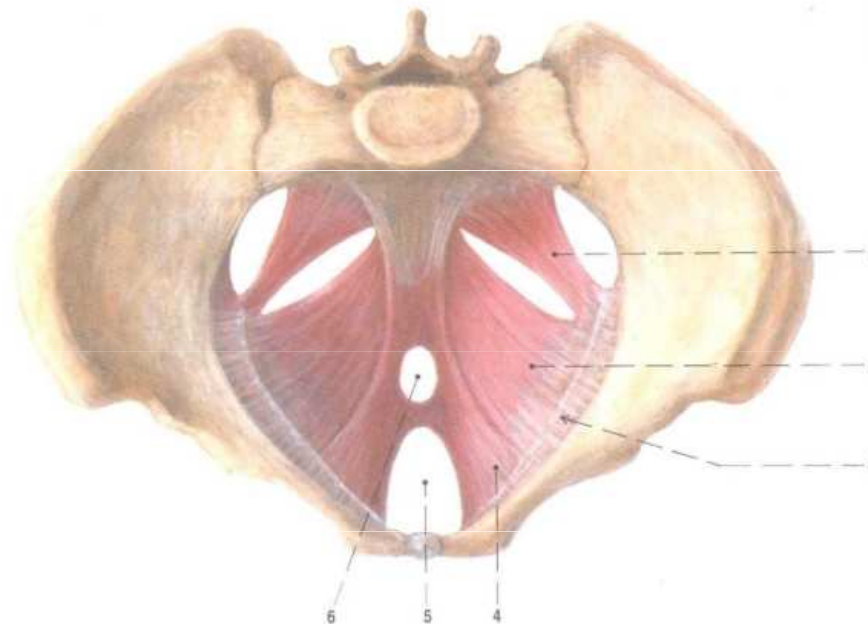
Čihák, 2001



SPOJENÍ NA PÁŇVI; křížkocýčelní skloubení a ligamenta pánve; pohled zezadu (srov. obr. 292)
 šipka ve foramen suprapiriforme označuje výstup n. gluteus superior, šipky ve foramen infrapiriforme označují šed ževní na vnitřní stranu; výstupy: n. ischiadicus, n. cutaneus femoris posterior,
 n. gluteus inferior a n. pudendus
 1 ligamentum iliolumbale
 2 ligamentum sacroiliacum posterius

3 ligamentum sacrotuberale
 4 ligamentum sacrospinale
 5 canalis obturatorius
 6 membrana obturatoria
 7 discus interpubicus
 8 musculus obturatorius internus
 9 musculus piriformis

Čihák, 2001



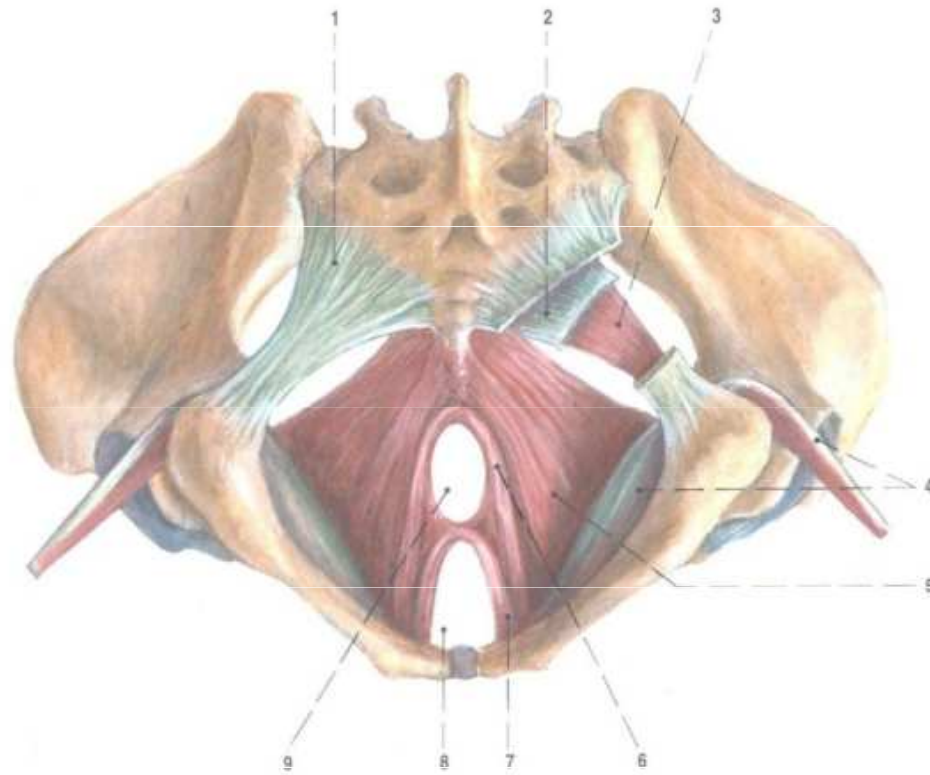
SVALY DŇA PĀNEVNĪHO; vnitřnĭ plocha; pohled

skluz z pĀnve; pŕednĭ strana na vyobrazenĭ dole

- 1 m. coccygeus
- 2-4 m. levator ani
- 2 m. iliococcygeus

- 3 arculus tendineus musculi levatoris ani
- 4 m. pubococcygeus
- 5 hiatus urogenitalis
- 6 otvor pro rectum

ĀihĀk, 2001



SVALY DNA PANEVNÍHO; vnější plocha; pohled zblíže; přední strana na vyobrazení dole; není vyobrazen m. sphincter ani externus, přiložený k zevní straně m. levator ani

1 ligamentum sacrotuberale
 2 ligamentum sacrospinale (odfirmuto)
 3 m. coccygens
 4 m. obturatorius internus

5-7 m. levator ani
 5 m. iliococcygeus
 6 m. puborectalis
 7 m. pubovaginalis (u muže m. levator prostatae)
 8 hiatus urogenitalis
 9 otvor pro rectum

Čihák, 2001

Kineziologie

- **Bipedální typ lokomoce: vertikalizace páteře, přesun těžiště do roviny KYK**
- **Fixovaná extenze DKK = podmínka stabilní vertikalizace**
- **Fce DKK – lokomoce vzpřímeného těla**
- **Pánev**
 - **Přenos sil z trupu na DKK,**
 - **Kaudální zakončení páteře, opora pro DKK,**
 - **Rigidní prstenec → pohyb pánve hlavně v KYK a odtud přenos na Lp**
 - **Pohyby:**
 - **Anteverze/retroverze v sagitální rovině,**
 - **Ve frontální rovině zešikmení (účast mm. glutei medii a mm. adductores, vliv také délka DKK a nožní klenba),**
 - **V rovině transverzální: rotace pánve kolem vertikální osy.**



Kineziologie



Pánev

- Pohyby:

- Laterální posun pánve → skoliotické držení těla

- Vyšetření:

- Spine sign
- Fenomén předbíhání
- SI posun x SI blokáda

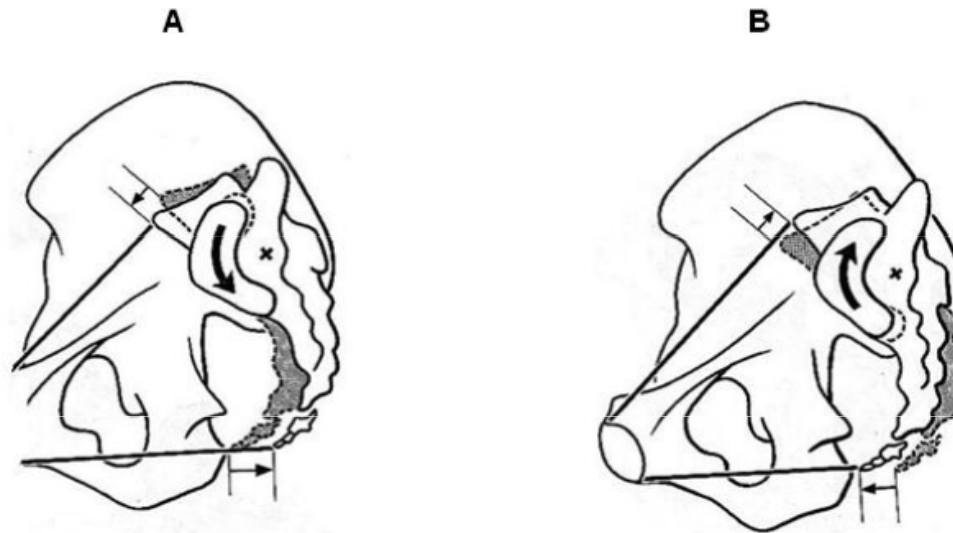
Kineziologie

- ▶ **Pohyb v art. sacroiliaca – minimální, tzv. nutace a kontranutace (podstatou rotace os sacrum kolem osy dané lig. sacroiliacum interosseum)**
- **Nutace: promontorium se pohybuje anteriorně a inferiorně, hrot sakra a kostrče rotuje posteriorně (A)**
 - **zmenšení anteroposteriorního rozměru pánevního vchodu a zvětšení anteroposteriorního rozměru pánevního východu,**
 - **přiblížení lopat kostí kyčelních v úrovni předních horních spin a oddálení sedacích hrbolů,**
- **omezení nutačních pohybů napětím v lig. sacrotuberale!!!, lig. sacrospinale a lig sacroiliacale anterior.**

Kineziologie

- **Kontranutace: promontorium se pohybuje posteriorně a superiorně, hrot sakra a kostrče rotuje anteriorně (B)**
 - zvětšení anteroposteriorního rozměru pánevního vchodu a zmenšení anteroposteriorního rozměru pánevního východu,
 - oddálení lopat kostí kyčelních v úrovni předních horních spin, přiblížení sedacích hrbolů,
- **omezení pohybu do kontranutace: lig. sacroiliacum posterius.**
- **Tichý, 2006: Při stoji na jedné DK dochází k anteverzi stejnostranné pánevní kosti, druhá pánevní kost rotuje kolem vertikální osy zevně. Z toho vyplývá, že stojná SIPS stoupá nahoru a tím i nad úroveň druhostranné SIPS. Stojná SIAS naopak klesá dolů pod úroveň druhostranné SIAS.**

Kineziologie



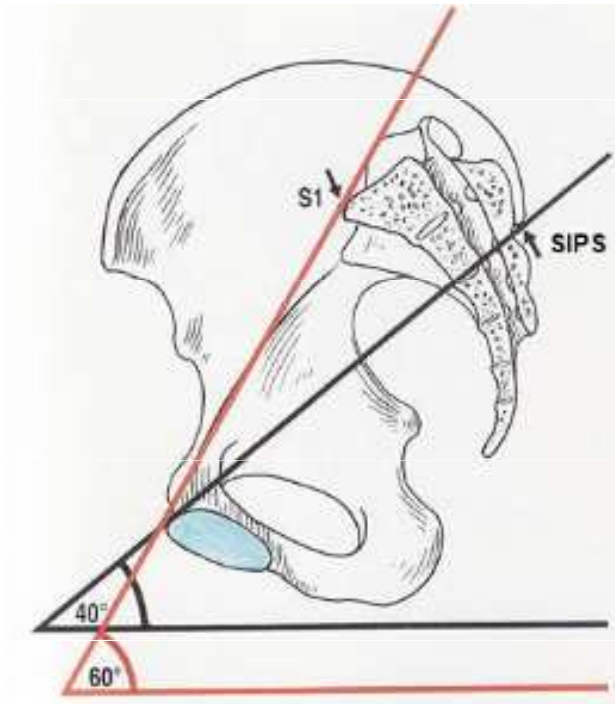
Kapandji, 1987

<https://www.youtube.com/watch?v=nxvtQt5PL2E>

- Pohyb v symphysis pubica – minimální, pružný spoj.

Kineziologie

- ▶ Pánev skloněná (přední část dolů a dozadu), v oblasti promontoria se mění zakřivení páteře z kyfózy os sacrum na bederní lordózu → posun těžiště těla nad KYK.
- ▶ Pánevní sklon (inclinatio pelvis): úhel, který svírá rovina pánevního vchodu s horizontální rovinou – 60°
- ▶ Sklon kyčle (inclinatio coxae): úhel, který svírá spojnice SIPS a horního okraje spony s horizontální rovinou – 40°



Čihák, 2001



Kineziologie

- ▶ **Pánevní sklon (PS)**
- **Podvědomě řízen posturální programem,**
- **Důležitý pro vzpřímenou polohu těla, citlivě reaguje na změnu délky DKK,**
- **Každá změna PS se projeví změnou bederní lordózy, nastavení osového orgánu a lokalizace těžiště těla,**
- **Odezva ve stabilitě a fci pánevního dna,**
- **PS výsledkem aktivity svalů jdoucím k pánvi od páteře, hrudníku a DKK.**

Kineziologie

- **Svaly ovlivňující PS:**

- **zvětšují:** m. iliopsoas, m. adductor longus et brevis, m. rectus femoris, mm. multifidi pars lumborum, m. quadratus lumborum, m. longissimus, m. iliocostalis (Dylevský, 2009)

- **zmenšují:** m. biceps femoris (caput longum), m. semitendinosus et semimembranosus, m. gluteus maximus a část m. gluteus medius, při fixovaném hrudníku táhne symfýzu nahoru m. rectus abdominis (Dylevský, 2009)

Dle Kendala a McCrearyho (1993)

- **přední klopení ve spolupráci extenzorů páteře a flexorů KYK (m. psoas major, m. iliacus, m. tensor fasciae latae, m. rectus femoris)**

- **zadní klopení pánve ve spolupráci břišních svalů (m. rectus abdominis, m. obliquus externus abdominis) a extenzorů KYK (m. gluteus maximus a ischiokrurální svaly)**



Zlomeniny v oblasti pánve

➤ Mechanismus úrazu:

- vysokoenergetické trauma 90 % (auto a motonehody, pády z výšky, aj.)
- traumata vzniklá působením střední energie – sportovní úrazy
- traumata vzniklá působením minimální energie – prostý pád (senioři)

➤ Často součástí polytraumat

- ## ➤ Diagnostika: RTG, UZ, CT, retrográdní uretrocystografie, angiografie, MRI



Zlomeniny v oblasti pánve

- ▶ **Klasifikace dle AO (z Tileho modifikace Pennalovy klasifikace)**
- **Zlomeniny typu A – stabilní, zlomeniny jednotlivých pánevních kostí**
 - A1 – avulzní zlomeniny nezasahující pánevní kruh**
 - A2 – stabilní zlomenina lopaty kosti kyčelní bez nebo s poraněním pánevního kruhu bez nebo s minimální dislokací**
 - A3 – transverzální zlomenina sakra nebo kostrče**
- **Zlomeniny typu B – rotačně nestabilní poranění pánevního kruhu s nekompletním poraněním zadního segmentu, dislokace pouze v horizontální rovině (vertikálně OK)**
 - B1 – poranění typu „open book“**
 - B2 – laterálně-kompresní poranění**
 - B3 – bilaterální poranění zadního komplexu**



Zlomeniny v oblasti pánve

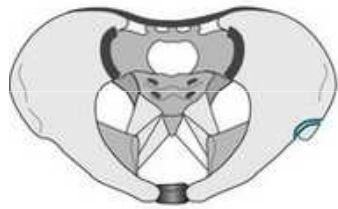
- **Zlomeniny typu C – rotačně i vertikálně nestabilní poranění pánevního kruhu, kompletní poranění zadního segmentu s dislokací v horizontální i vertikální rovině**

C1 – unilaterální poranění

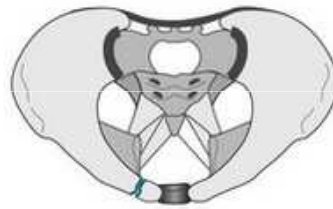
C2 – bilaterální poranění, na jedné straně poranění typu B a na druhé typu C

C3 – bilaterální poranění s oboustranným poraněním typu C

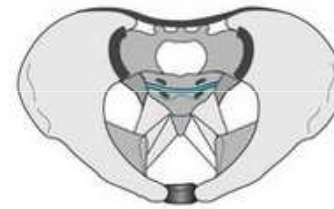
Tile A



A1
Avulsion injury
Not involving the ring

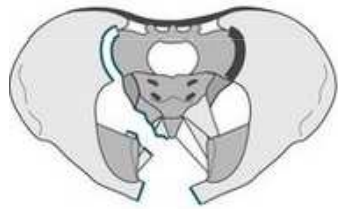

A2
Stable
Minimal displacement

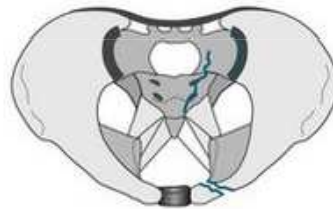


A3
Transverse fractures of
sacrum or coccyx

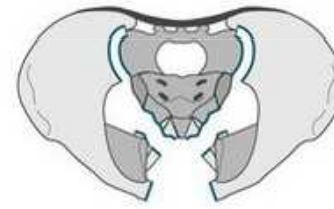
Tile B



B1
Unilateral

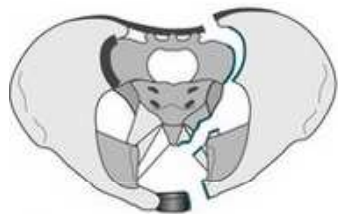

B2
Lateral compression injury
Internal rotation instability

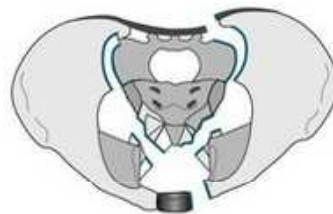

B3
Bilaterally rotational instability

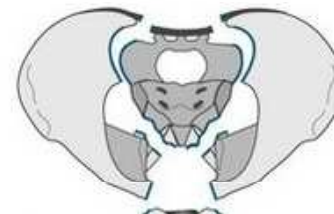
Tile C



C1
Unilateral



C2
Bilateral
One side rotationally unstable
One side vertically unstable



C3
Bilaterally vertically unstable

Tile, 1996



Zlomeniny v oblasti pánve

- **Přidružená poranění – zejména u poranění typu B, C**
- **Neurogenní struktury (n. ischiadicus, plexus lumbosacralis, n. femoralis, n. obturatorius)**
- **Urogenitální trakt (uretra, močový měchýř, vagina, penis, skrotum)**
- **Gastrointestinální trakt (anus, rectum, colon, ileum)**
- **Gynekologické orgány – méně**
- **Poranění cév**
- **Morelova-Lavalleeova léze – odtržení podkoží od hlubších tkání při zachování celistvosti pokožky (decollement) v oblasti trochanter major a přilehlé části m. gluteus a laterálního stehna**
- **Poranění sympatických a parasympatických pletení při hojení a jizvení oblastí po rozsáhlých kontuzích a hematomech (možné vysvětlení poúrazové impotence i močové inkontinence???)**

Zlomeniny v oblasti pánve

► Terapie:

- Konzervativní: hlavně zlomeniny typu A, zlomeniny typu B3 řešeny Böhlerovým pánevním závěsem s 6-8 týdenním klidem na lůžku, zlomeniny typu C řešeny Böhlerovým pánevním závěsem se skeletální trakcí s 8-12 týdenním klidem na lůžku (většinou ale typ B a C operační řešení).
- Operační: nejčastěji 3. – 5. den po úraze. Proč? Pacient je stabilizovaný, cévy trombotizované – operace není spojena s velkým krvácením

Nestabilní zlomeniny typu A

Přední komplex pánevního kruhu:

- *transsymfyzální nestabilita* – stabilizace dlahou, kortikální šrouby
- *transpubická nestabilita* – rekonstrukční dlaha, kortikální šrouby či zevní fixátor

Zlomeniny v oblasti pánve

► Terapie:

• Operační:

Zadní komplex pánevního kruhu

- *transsakrální – transforaminální instabilita* – jednostranné poranění: stabilizace dlahou, oboustranné poranění: svorkový systém; poranění LS skloubení se řeší páteřním fixátérem zakotveným na L5 a na ala ossis sacri
- *transiliosakrální instabilita* – stabilizace pomocí sakrálních dlažek nebo tříděrových dlažek zavedených do masivu ilické kosti a dorsálních hřebenů lopaty kyčelní anterolaterálním přístupem
- *transiliakální instabilita* – kortikální šrouby, úzké dlažky nebo rekonstrukční dlahy



Zlomeniny v oblasti pánve

► Zlomeniny acetabula:

- Typ A – postižení jednoho pilíře (částečně intraartikulární zlomenina)

A1 – zlomeniny zadní hrany acetabula

A2 – zlomenina zadního pilíře

A3 – zlomenina předního pilíře

- Typ B – příčně orientovaná zlomenina (částečně intraartikulární zlomenina)

B1 – transverzální lom

B2 – T-lom

B3 – přední/zadní pilíř horizontálně orientován

Zlomeniny v oblasti pánve

► Zlomeniny acetabula:

- Typ C – kompletně intraartikulární zlomenina, oba pilíře odděleny od os ilium

C1 – vertikální lom os ilium se separací obou pilířů

C2 – separace horizontální

C3 – smíšená forma s postižením SI skloubení

► Terapie

- Konzervativní: 3-4 týdenní skeletální trakce (dnes zřídka), u jednoduchých nedislokovaných zlomenin nebo tam, kde je operační řešení KI.
- Operační: dnes nejčastější kvůli dokonalé repozici úlomků, obnovení kongruence kloubní plochy a stability kloubu; kortikální šrouby, spongiózní šrouby, neutralizační, rekonstrukční a pánevní dlahy.

Přístupy: dorsolaterální, ilioinquinální a iliofemorální

Komplikace poranění pánve

- ▶ *Asymetrie pánevního kruhu po zhojení*
- **bolest LS přechodu a SI skloubení, nestejná délka DKK při rozdílné výšce KYK → insuficience pelvifemorálního svalstva příslušné strany fixující kulhání (RHB, ortotické až operačně ortopedické řešení)**
- ▶ *Neurogenní poruchy – kořeny lumbosakrálního plexu, n. ischiadicus, n. pudendus, n. obturatorius, n. femoralis, n. cutaneus femoris lateralis, n. genitofemoralis + vegetativní struktury (plexus hypogastricus sup. + inf., plexus vesicalis, plexus rectalis, plexus uterovaginalis u ženy a plexus prostaticus u muže)*
- ▶ *Močová inkontinence, dysurické problémy, sexuální poruchy (dyspaneurie, bolesti při erekci, poruchy erekce či ejakulace), inkontinence stolice – buď přímým poraněním urogenitálního ústrojí či terminální části GIT nebo poraněním příslušné cévní či nervové struktury; důsledek poranění pelvické fascie a m. levator ani (hlavně u žen)*



Rehabilitační postupy po poranění pánve

Fáze imobilizace:

- Polohování – prevence dekubitů, TEN, kontraktur
- Bandážování DKK – prevence TEN
- RFT :
- „příprava terénu“: posturální korekce (nastavení osy ramen, pánve, kaudalizace žeber a ramen), uvolnění měkkých tkání v oblasti hrudníku, centrace ramen dle BPP, manuální uvolnění bránice
- polohová drenáž
- dechová gymnastika:
 - statická: kontaktní dýchání, různé nastavení končetin vůči trupu
 - dynamická: dechové pohyby hrudníku a břišní stěny provázené pohyby končetin

Rehabilitační postupy po poranění pánve

Fáze imobilizace:

- **Metody hygieny dýchacích cest**

Aktivní cyklus dechových technik – 3 samostatné techniky

- **Cvičení na zvýšení pružnosti hrudníku:** pomalý maximální nádech nosem či ústy následovaný pomalým výdechem ústy; cílem aktivace kolaterální alveolární ventilace.

- **Technika silového výdechu a huffing:**

technika silového výdechu → zrychlený, silový, aktivní výdech přes pootevřená ústa

ukončeno expektoračním huffingem → slouží k odstranění hlenu

- **Kontrolované dýchání:** uvolněné a klidné dýchání směřující do břišní oblasti bez cílené výdechové aktivace břišních svalů

Rehabilitační postupy po poranění pánve

Fáze imobilizace:

- **Metody hygieny dýchacích cest**

Autogenní drenáž – pomalé plynulé inspirium nosem s inspirační pauzou na konci vdechu, následuje pomalé, dlouhé a svalově podpořené aktivní expirium pootevřenými ústy; cílem uvolnění hlenu

- může být doprovázena manuálním pružením a jemným expiračním tlakem na hrudník

PEP systém dýchání – pozitivní výdechový přetlak při dýchání proti dávkovanému odporu s cílem zvýšit intrabronchiální tlak

PEP masky

Oscilující PEP systém – kombinace PEP s vibračním efektem (Flutter, RC – Cornet, Acapella)

Flutter



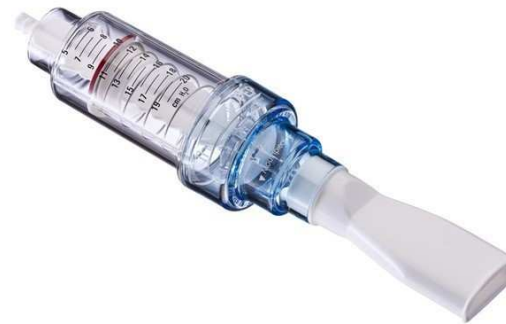Acapella



RC - Cornet



Treshold



www.physiosupplies.eu

Rehabilitační postupy po poranění pánve

Fáze imobilizace:

- RFT pomocí dechových trenažerů – inspirační a expirační (Threshold)
- prvky VRL
- Cévní gymnastika – prevence TEN
- Kondiční cvičení nepostižených částí těla – prevence svalové atrofie, omezení kloubní hybnosti, k udržení látkové přeměny a prokrvení
- Aktivace trupu skrze HKK
- Izometrická cvičení – m. gluteus maximus a m. quadriceps femoris (vastus medialis), abduktory, adduktory
- Pohyby v kyčelních kloubech – šetrné, pasivní či s dopomocí
- Speciální techniky (PNF, ACT, DNS)
- Cvičení v představě



Rehabilitační postupy po poranění pánve

Fáze imobilizace:

- Masáž na podporu peristaltiky (ve směru hodinových ručiček)
- Měkké techniky a mobilizace k ovlivnění volných kloubů DKK
- Ošetření jizvy – před vyndáním stehů jemně ošetřovat okolí jizvy, po vyndání stehů a úplném zhojení jizvy (odpadnutí strupů) měkké techniky, po cca 3 týdnech po vyndání stehů tlaková masáž, nutné také jizvu promašřovat (nesolené vepřové sádlo, Calcium panthotenicum, aj.)
- Nácvik mobility na lůžku a sebeobsluhy

Rehabilitační postupy po poranění pánve

- ▶ **Vertikalizace dle indikace lékaře a závažnosti poranění!!!!**
- ▶ **Časná vertikalizace (cca po 1. týdnu): u poranění bez porušení pánevního kruhu, zlomeniny typu open book s minimálním postižením SI kloubů po stabilní osteosyntéze předního segmentu, při zachované stabilitě jedné poloviny zadního segmentu po provedení stabilní osteosyntézy předního segmentu a nestabilní poloviny zadního segmentu.**
- ▶ **Jiné typy: vertikalizace 5 – 6 týdnů po operaci (individuální, vždy je nutná indikace lékaře)**
- ▶ **Zátěž postižené strany: parciální zátěž po provedené osteosyntéze povolována v období po 6. týdnu od operace. U pacientů po poranění acetabula až po 12. týdnu (kvůli protekci hlavice femuru); plná zátěž je potom podle typu poranění povolována 6. měsíc až 12. měsíc po operaci.**



Rehabilitační postupy po poranění pánve

Fáze mobilizace:

- Polohování, CG, bandážování
- Nácvik správného sedu a stoje
- Nácvik chůzového mechanismu: bradla, chodítko, 2 PB, 2FH
- Měkké a mobilizační techniky (včetně péče o jizvu)
- Izometrické cvičení
- Posílení zádového svalstva, svalstva HKK, posílení trupového svalstva (rytmická stabilizace, labilní plochy)
- Uvolnění omezených rozsahů v kloubech
- Centrace KYK a nácvik stability v KYK (zapojení stabilizátorů KYK)
- Aktivní posilování svalstva DKK s postupným využitím odporu
- Senzomotorická cvičení s postupným využitím labilních ploch



Rehabilitační postupy po poranění pánve

Fáze mobilizace:

- Speciální techniky (ACT, PNF, DNS, Redcord)
- Posílení HSSP a svalů dna pánevního
- Cvičení s velkými míči, pružnými tahy či therabandem
- Využití přístrojů v rámci aerobního tréninku dle indikace lékaře
- Cvičení v bazénu

Fyzikální terapie po poranění pánve:

- Negativní termoterapie v rámci antiedematózní a protizánětlivé terapie
- UZ, magnetoterapie, IVP při bolestech Lp, elektrostimulace oslabeného svalstva



Kinezioterapie po poranění páteře a míchy



Kineziologie

- Funkční anatomie = základní funkční jednotka páteře je pohybový segment
- 24 pohybových segmentů – první mezi atlasem a axisem a poslední mezi 5. bederním a 1. křížovým obratlem
- Pohybový segment = sousední poloviny obratlových těl, pár meziobratlových kloubů, meziobratlová ploténka, fixační vazivo a svaly
- Funkční dělení pohybového segmentu:
 - nosná komponenta (obratle 33-34)
 - pasivně fixační komponenta (meziobratlové vazy)
 - dlouhé vazy: lig. longitudinale anterius et posterius
 - krátké vazy: lig. flava, lig. interspinalia, lig. intertransversalia



Kineziologie

- hydrodynamická komponenta (meziobratlová ploténka a cévní systém)
- kinetická komponenta (klouby) – art. intervertebrales, art. craniovertebralis
- aktivně fixační komponenta (svaly)
 - povrchová vrstva: spinohumerální svaly (m. trapezius, m. latissimus dorsi)
 - druhá vrstva: spinoskapulární svaly (mm. rhomboidei, m. levator scapulae)
 - třetí vrstva: spinokostální svaly (m. serratus posterior superior et inferior)
 - hluboké zádové svaly: spinostranzverzální systém, sakrospinální systém, spinospinální systém, transverzospinální systém, systém krátkých svalů a hluboké šíjové svaly



Kineziologie

- ▶ **Zakřivení páteře:**
 - **Sagitální rovina:** 2x esovitě prohnutá → pevnost a pružnost páteře
 - krční a bederní lordóza (předožadní prohnutí s ventrální konvexitou)
 - hrudní a křížové kyfóza (předožadní prohnutí s dorsální konvexitou)
 - **Frontální rovina:** skolióza (tvar C nebo S) – ne vždy je patologická, mírné vybočení páteře ve frontální rovině má každý jedinec
- ▶ **Pohyblivost páteře**
 - **Anteflexe/retroflexe** – největší v Cp (v AO skloubení kyvy), v Lp retroflexe jako v Cp, předklon nepoměrně menší (25 – 30°), v Thp omezení žebry a sklonem proc. spinosi; dolní hrudní obratle nejsou fixovány k hrudní kosti a tvoří pohybovou jednotku s Lp obratli → v dolní Thp lze dosáhnout značné retroflexe
 - **Lateroflexe** – v Cp a Lp 25 – 30° na každou stranu, v Thp minimální
 - **Rotace** – Cp (70°, rotace 30 – 35° mezi A a Ax.) a Thp 25 – 30°, Th1 – 3 funkčně k Cp → rotace 45 – 50°, Lp prakticky nerotuje
 - **Pérovací pohyby**



Kineziologie

- **Spinal coupling při pohybech páteře – pohyb v jedné rovině asociován s pohybem v jiné rovině (rozdílný sklon kloubních plošek, zakřivení páteře a diferencovaná účast jednotlivých svalů generující pohyb)**
- ▶ **Anatomie a fyziologie míchy**
 - **válcovitý provazec uložený v páteřním kanálu**
 - **kraniálně začíná mezi os occipitale a atlasem, kaudálně jako conus medullaris dosahuje do úrovně L1 u mužů a L2 u žen, distálně od conus medullaris probíhají míšní kořeny (cauda equina)**
 - **intumescencia cervicalis et lumbalis**
 - **míšní segment – úsek míchy, odkud vystupuje 1 pár míšních nervů**
 - **31 párů míšních nervů – 8 krčních, 12 hrudních, 5 bederních, 5 křížových, 1 kostrční**

Kineziologie

- **Chipaultovo pravidlo**

Trny horní krční páteře: stejné míšní segmenty

Trny dolní krční páteře: míšní segment + 1

(trn C7 = míšní segment C8)

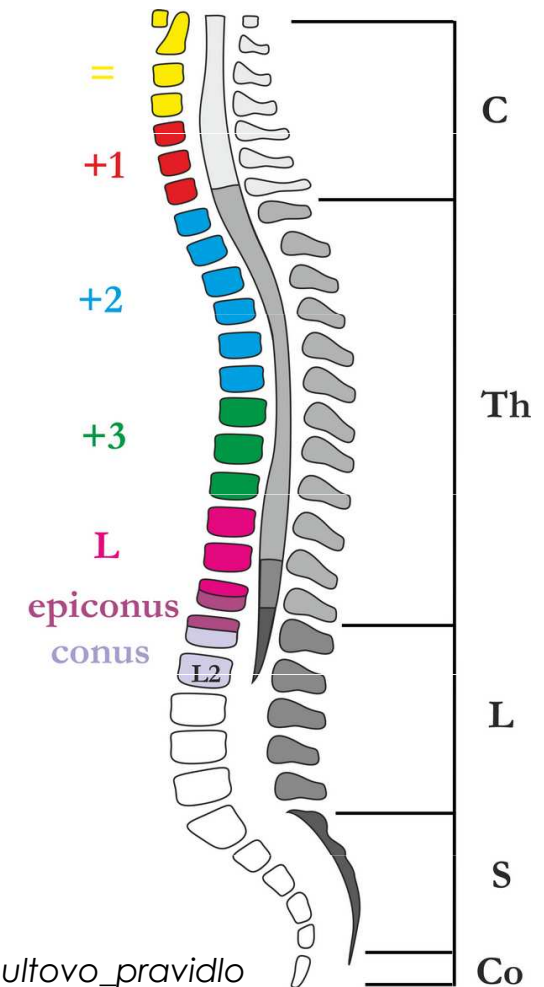
Trny horní hrudní páteře: míšní segment + 2

Trny dolní hrudní páteře: míšní segment + 3

Trny Th10 – 12: míšní segmenty L1 – L4

Přechod Th12 – L1 (epiconus): segmenty L5 – S2

Trny L1 – L2 (conus): S3 – Co





Kineziologie

- ▶ **Šedá hmota – nahromadění nervových buněk**
- tvar motýla, středem probíhá *canalis centralis*
- vybíhá ve dva přední a dva zadní rohy míšní
- **přední rohy: motorická jádra (alfa motoneurony a gama motoneurony), axony těchto motoneuronů po výstupu z míchy tvoří přední kořeny → eferentní vedení vzruchů ke kosterním svalům**
- **zadní rohy: jádra, na kterých končí senzitivní vlákna míšních neuronů → aferentní vedení vzruchů z periferie**
- **postranní spojovací úseky: jádra inervující hladkou a srdeční svalovinu a žlázy = autonomní vlákna (součást předních míšních kořenů)**
- **interneurony – zprostředkovávají spoje uvnitř míchy**

Kineziologie

- ▶ **Bílá hmota**
- obklopuje šedou hmotu
- neurity nervových buněk seskupených do svazků (fasciculus) či drah (tractus)
- dráhy seskupeny do 3 provazců (na každé straně míchy)

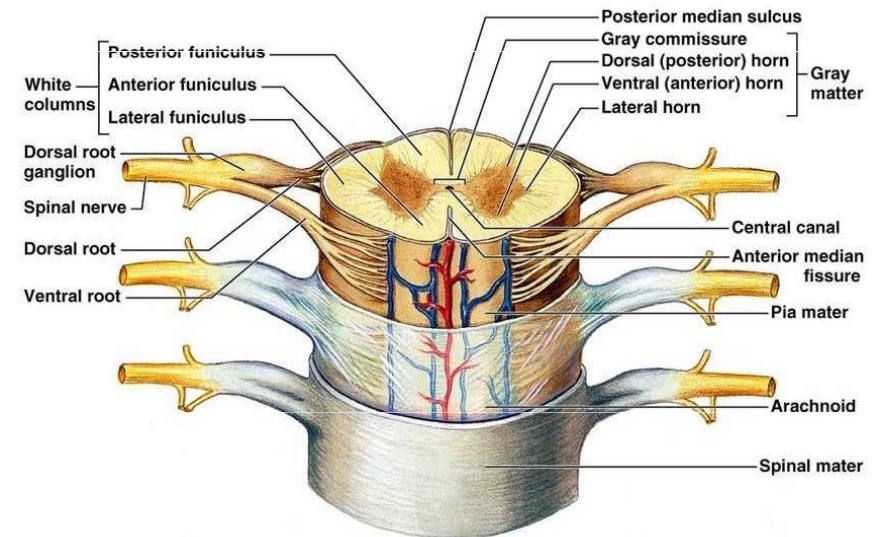
Přední míšní provazce: motorické

descendentní dráhy s informacemi z MK

Zadní míšní provazce: ascendentní senzitivní

dráhy do vyšších etází CNS

Postranní míšní provazce: ascendentní +
descendentní dráhy



Copyright © 2006 Pearson Education, Inc., publishing as Benjamin Cummings.

www.anatomyhuman123.com

Kineziologie

► Funkce míchy

- přepojení eferentních signálů do periferie a naopak
- zodpovědnost za řízení některých autonomních funkcí
- ústředí míšních reflexů

► Reflex – odpověď organismu na určitý podnět

- reflexní oblouk - receptor → aferentní dráha → centrum → eferentní dráha → efektor
- monosynaptické reflexy (mezi aferentním a eferentním neuronem 1 synapse)
- polysynaptické reflexy (mezi aferentním a eferentním neuronem více synapsí)



Kineziologie

- ▶ **Řízení pohybu na míšní úrovni:**
 - **princip reciproční inervace: při aktivaci agonistů tlumení antagonistů**
 - **princip záporné zpětné vazby: aktivace alfa motoneuronů omezena prostřednictvím svalových vřetének a šlachových tělísek**
 - **princip hierarchie řízení: do řízení míchy mohou zasahovat vyšší centra CNS**
 - **princip společné periferní dráhy: vše, co vyvolává svalovou kontrakci, je uskutečněno prostřednictvím alfa motoneuronů**

Kineziologie

- ▶ **Autonomní nervový systém (ANS)**
 - **Sympatikus (noradrenalin)**
 - krční, hrudní, bederní a pánevní oddíl
 - stimulace aktivit spojených s výdejem energie: zrychlení srdeční činnosti, zvětšení síly stahu myokardu, dilatace bronchů, zvýšení TK, zvýšení hladiny krevního cukru
 - **Parasympatikus (acetylcholin)**
 - hlavový oddíl (inervuje oko, žlázy a orgány inervované n. vagus)
 - sakrální oddíl (inervuje močový měchýř, části tlustého střeva a pohlavní orgány)
 - tlumení srdeční frekvence, zmenšení síly stahu myokardu, snížení TK, zvýšení aktivity GIT
 - **Enterický nervový systém – kontrola funkce GIT**



Poranění páteře

- ▶ Dle působících sil:
 - vertikálně – kompresní
 - flekčně-extenční
 - rotační
- ▶ Dle patologicko – anatomického obrazu:
 - ligamentózní (vazivové hojení, hrozí nestabilita)
 - kostní
 - kombinované
- ▶ Typy zlomenin: traumatické, stresové (opakovaná mikrotraumatizace), patologické (působením malé síly na kost, která je oslabena osteoporózou nebo nádorem)



Poranění páteře

- ▶ **Stabilita páteře** – schopnost zachovat vzájemné vztahy mezi obratli tak, aby při fyziologickém zatížení nebyly ohroženy nervové struktury
- **Teorie sloupců dle Denise (1983) – thorakolumbální páteř**
 - **přední sloupec**: přední $\frac{3}{4}$ obratlového těla a meziobratlové ploténky a LLA
 - **střední sloupec**: zbylá zadní $\frac{1}{4}$ těla a ploténky, báze pediklů a LLP
 - **zadní sloupec**: obratlový oblouk, meziobratlové klouby, trnový výběžek, příslušné vazy
- **Teorie sloupců dle Holdswortha**
 - **přední sloupec**: tělo a ploténka
 - **zadní sloupec**: oblouky, trny a jejich vazy a meziobratlové klouby



Poranění páteře

- Rozhodující pro stabilitu jsou změny ve středním sloupci páteře = nejpravděpodobnější komprese nervových struktur
- Poškození zároveň dvou sloupců – poranění vždy považováno za nestabilní



Poranění páteře

- ▶ **Poranění krční páteře**
- **diagnostika: klinické vyšetření, RTG, CT, neurologie, MRI, anamnéza**
- **často považováno za nestabilní, nutná operační intervence → stabilizace ze zadního či předního přístupu, příp. kombinace**
- **stabilizace = spojení dvou a více obratlů na úkor vyřazení pohybových segmentů**
- **po operaci Philadelphia límec, poté límec měkčí - dle indikace lékaře**
- **konzervativní řešení – stabilní zlomeniny s nevelkou dislokací, bez neurologické symptomatologie a pokud je nějaká KI, kvůli které nemůže operace proběhnout (Philadelphia, Halo aparát) – dle indikace lékaře (většinou 3 měsíce)**



Poranění páteře

- ▶ Poranění krční páteře
 - Zlomeniny atlasu (C1)
 - jednoduché faktury konzervativně
 - tříštvá zlomenina (Jeffersonova fraktura) – zlomen přední a zadní oblouk + poškození lig. transversum atlantis – operačně
 - Zlomenina axisu (C2)
 - zlomenina dens axis (10 %)
 - Katovská zlomenina - při prudké hyperextenzi horní Cp + komprese → oddálení těla od oblouku obratle (dopravní nehody, skoky do mělké vody, oběšení) – operačně
 - Zlomeniny subaxiální krční páteře (C3 – C7)
 - nejfrekventovanější, nejčastěji postižen obratel C5 nebo disk mezi C5/6
 - nestabilní, operační řešení

Poranění páteře

► Rehabilitační postupy

- **Fáze imobilizace:** udržování svalstva končetin a korzetu (izometricky i krční svalstvo), intenzivní cvičení dolní poloviny těla, vertikalizace s límcem (z polohy na boku s podložením hlavy, aby byla zachována střední poloha hlavy), úprava držení těla s límcem, cvičení a sed na míči, dechová cvičení, šetrné měkké techniky (PIR na zkrácené svaly a TP – trapéz, mobilizace žeber)
- **Fáze mobilizace:** cviky na uvolnění krční páteře a zesílení šíjového svalstva (postupné zvyšování odporu), rozcvičení rozsahu pohybu krční páteře (u operačního řešení nejít do max. rozsahů), nejdřív nácvik flexe, inklinace, rotace, extenze až nakonec. Nácvik vhodného držení těla, celková rekondice pacienta, škola zad.

NE MOBILIZACE VE STABILIZOVANÉM ÚSEKU PÁTEŘE!!!!!!!



Poranění páteře

- **Whiplash injury**

- hyperflexe s návaznou hyperextenzí Cp
- většinou diskoligamentózní poranění, zlomeniny vzácné

- **Terapie:**

- **Pasivní přístup: farmakoterapie (analgetika, sedativa, NSA, myorelaxancia, aj.), imobilizace měkkým krčním límcem v obloukovité flexi 30° 4 – 6 týdnů, teplo nebo chlad na postižená místa, kontinuální UZ, TENS + interference, masáže.**
- **Aktivní přístup: krátká imobilizace (cca 4 dny) v obloukovité flexi 30° jako prevence zvýšení tuhosti vaziva, farmakoterapie, McKenzie, pasivní mobilizace Cp, korekce postury, ruční trakce v obloukovité flexi 30° cílená na dolní krční páteř, mobilizace claviculy, horních žeber, !!! zřetězení (periferie DK – fibula – SI skloubení – CTh přechod – horní krční páteř), ne manipulace, v akutním stádiu ne mobilizace v oblasti horní Cp, měkké techniky (ne PIR subokcipitálních svalů v akutní fázi), centrace**



Poranění páteře

Komplexní přístup – úprava svalové dysbalance, pohybových stereotypů a aktivace HSSP; senzomotorická stimulace, ergonomie

- ▶ **Poranění hrudní a bederní páteře: 40 – 60 % pády z výšky, 25 – 40 % dopravní nehody**
- **nejvíce zlomenin (65 %) v ThL přechodu (rozhraní mezi rigidní Thp a pohyblivé Lp)**
- **většinou nestabilní fraktury – operační řešení (zadní přístup – nejefektivnější pro dekompresi míchy; stabilizace zabezpečená pomocí vnitřního fixátoru; pro zajištění trvalé stability často nutnost operace předního sloupce – boční přístup)**
- **po operaci Jewettova ortéza, Jewettova ortéza + Philadelphia (horní Thp), bederní pás (dle indikace lékaře)**

Poranění páteře

- konzervativně – sádrové korzety (obsolentní!!!, nepoužívají se), Jewettova ortéza (Thp), Jewett + Philadelphia při poranění horní Thp, bederní pás (LS) – dle indikace lékaře (většinou 3 měsíce)
- Rehabilitační postupy:
 - vertikalizace vždy s ortézou a přes bok, na cvičení se odkládá; pacient nesmí provádět rotace ani maximální předklony, aktivace HSSP dle speciálních technik (DNS, ACT, aj.), aktivace trupového svalstva skrze horní a dolní končetiny i s rytmickou stabilizací, posilování horních a dolních končetin, měkké techniky (včetně jizvy), **MOBILIZACE NE V MÍSTĚ STABILIZACE!!!**, RFT, škola zad

Philadelphia límec



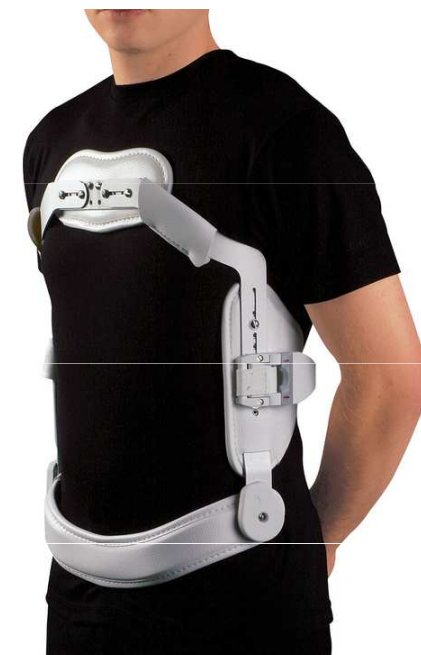<https://zdravotnicke-potreby-welnes.cz>

Halo aparát



<http://www.impomed.pl>

Jewettova ortéza



<https://www.sanomed.cz>



Poranění míchy

► Druhy poranění

- **Míšní komoce:** krátkodobý reverzibilní stav, příčinou edém nebo ischemie krátkého trvání, přechodná funkční porucha, úprava do 24 hodin.
- **Míšní kontuze:** při luxaci nebo zlomenině obratle, dochází k různému stupni destrukce tkáně, někdy s funkčními následky, prognosticky důležité první hodiny po úrazu.
- **Míšní komprese:** při zlomeninách, kdy je mícha v páteřním kanálu utlačena dislokovaným úlomkem či ploténkou (také při epidurálním hematomu).

Poranění míchy

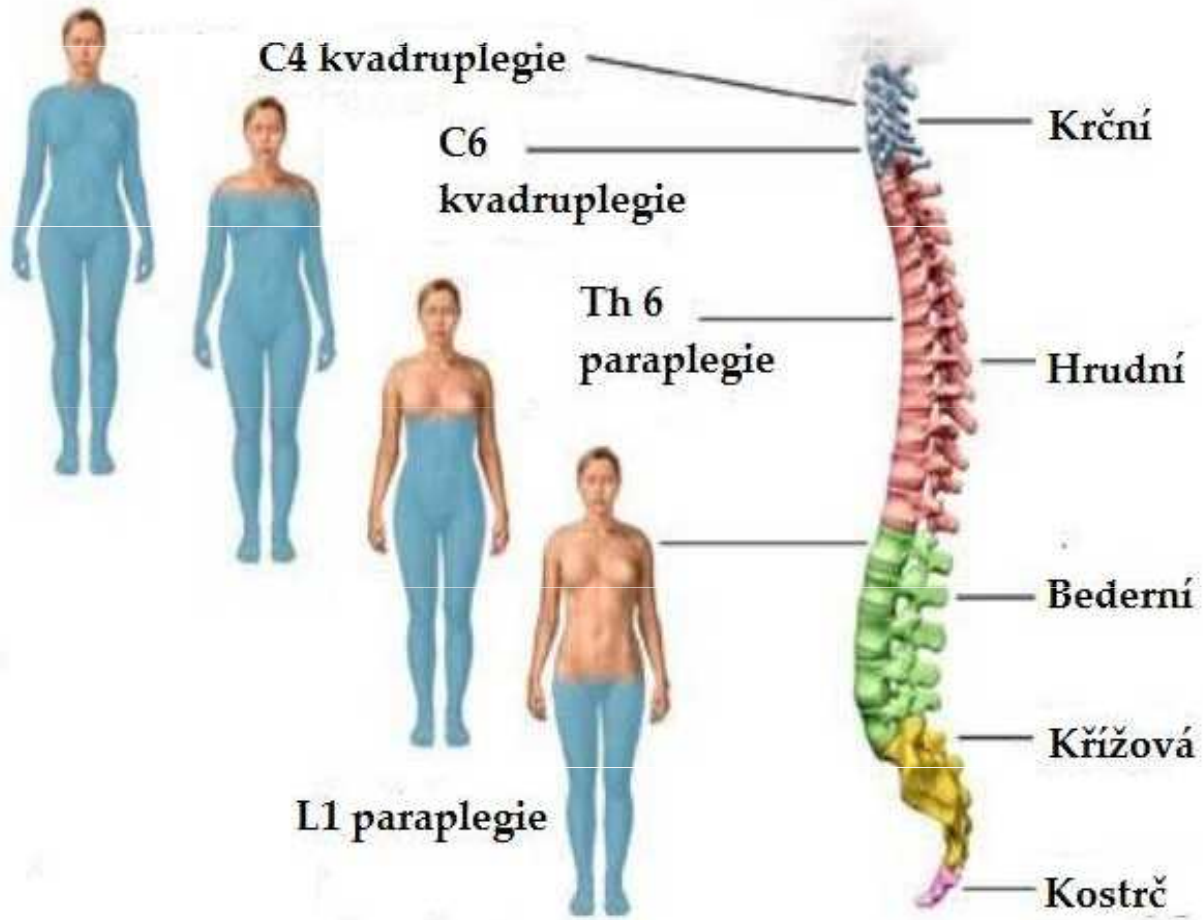
- ▶ **Míšní šok: patogeneze neznámá, nejspíše kombinace edému, ischemie a vyplavení zánětlivých mediátorů → blokáce nervového přenosu**
- **pod místem léze: chabá plegie či pseudochabá plegie a globální anestezie; nepřítomnost reflexů, porucha vegetativních funkcí, termoregulace, střevní atonie, porucha fce ledvin, areflexie močového měchýře, hyperglykémie.**
- **trvá zpravidla několik dní až týdnů (nejčastěji kolem 6 týdnů)**
- **postupný návrat svalového tonu, u centrální parézy nástup spasticity, iritační pyramidové jevy, návrat se míšní automatismy**
- **prvních týdnů po odeznění míšního šoku může nastat jistý návrat volní hybnosti, který bývá vysvětlován ústupem edému míchy, avšak velmi malého rozsahu**



Poranění míchy

➤ **Základní terminologie vzhledem k výšce míšní léze:**

- ***Pentaplegie:*** léze nad míšním segmentem C4, projevuje se poruchou hybnosti všech končetin a trupu a poruchou funkce bránice.
- ***Tetraplegie:*** léze v krčních segmentech C5 – C8, různě závažná porucha hybnosti na horních končetinách a úplná ztráta hybnosti na trupu a dolních končetinách.
- ***Paraplegie:*** porucha hybnosti na trupu a úplná porucha hybnosti dolních končetin v závislosti na neurologické úrovni léze, která se nachází v Th nebo L segmentech.
- ***Tetraparéza/paraparéza:*** nekompletní léze ve smyslu poruchy hybnosti.





Poranění míchy

➤ **Klinický obraz:**

- **Kompletní/nekompletní míšňí léze**

- **Motorická dysfunkce:**

periferní (chabá) paréza – léze v oblasti motorických neuronů na úrovni předních rohů míšňích nebo ventrálních míšňích kořenů, postihuje svaly zásobené z příslušných míšňích segmentů.

centrální (spastická) paréza – léze kortikospinálního traktu, postihuje část těla kaudálně od místa léze.

- **Senzitivní dysfunkce: hypestezie až anestezie, hyperestezie, parestezie, dysestezie, allodynie.**
- **Autonomní dysfunkce: poruchy mikce, defekace, poruchy sexuálních funkcí, poruchy termoregulace.**



Poranění míchy

➤ Diagnostika:

- standardní neurologické vyšetření (i MAS a MES)
- speciální neurologické vyšetření dle ASIA protokolu podle ISNCSCI – stanovení úrovně míšní léze a její rozsah + chůzové testy WISCI + SCIM
- UZ, RTG, CT, MRI
- somatosenzorické evokované potenciály (SSEP), hodnocení motorických evokovaných potenciálů (MEP), elektromyografické vyšetření (EMG)



Poranění míchy

► Komplikace

- porucha respiračních funkcí (tetraplegici náchylnější)
- kardiovaskulární systém – autonomní dysreflexie, ortostatická hypotenze, TEN
- GIT – vředová choroba žaludku, gastroezofageální reflux, neurogenní střevo, přibývání na váze
- urogenitální systém – neurogenní dysfunkce dolních močových cest, uroinfekce, močové kameny, chronická renální insuficience
- muskuloskeletální systém – osteoporóza, decentrace kloubů, paraartikulární osifikace
- kožní systém – dekubity, popáleniny, omrzliny
- nervový systém – spasticita, neuropatické bolesti, úžinové syndromy, poruchy termoregulace

Poranění míchy

➤ Spinální program

- **Stadium 1a (1. – 2. týden po poranění)** – akutní fáze, provedení urgentního zákroku k dekompresi míchy a stabilizaci páteře; pacient hospitalizován na ARO či JIP specializovaného spondylochirurgického pracoviště. Oběhově stabilní → přeložení na spinální jednotku.
- **Stadium 1b (cca. 3. – 12. týden po poranění)** – subakutní fáze, hospitalizace na SJ (Brno, Ostrava, Liberec, Praha); zde komplexní lékařská, psychologická, ošetrovatelská a rehabilitační péče. Na SJ okolo 2 až 3 měsíců → RÚ.

Poranění míchy

➤ Spinální program

- **Stadium 2 (cca. 6. – 26. týden po poranění)** – chronické stádium, pacient hospitalizován na spinální rehabilitační jednotce (SRJ) rehabilitačního ústavu (Luže-Košumberk, Hrabyně, Kladruby). Pokračování v intenzivní rehabilitaci + vybavení kompenzačními pomůckami. Po 4-5 měsících je propuštěn do domácího prostředí.
- **Stadium 3 (tzv. terciální stádium)** – důležité zajistit pacientovi po poškození míchy co nejlepší kvalitu života; pacient sledován u svého praktického lékaře, neurologa, v rámci SJ u RHB lékaře, urologa, v případě zhoršení zdravotního stavu hospitalizace ve spádové SJ; důležitý individuální rehabilitační plán (udržení fyzické kondice, prevence sekundárních komplikací); důležitá sociální rehabilitace a pracovní rehabilitace (Centrum Paraple v Praze, ParaCENTRUM Fenix v Brně, Liga vozíčkářů, CZEPA)

Poranění míchy

➤ Rehabilitační postupy

• Akutní fáze:

- polohování, bandážování
- RFT (polohová drenáž, uvolnění fascií hrudníku a uvolnění bránice, kontaktní dýchání, manuální vibrace při výdechu, kaudalizace ramen, prvky VRL)
- pasivní pohyby: prevence kontraktur v kloubech a po nástupu spasticity i její zmírnění; nepřesahujeme 2/3 fyziologického rozsahu pohybu; součástí také centrace RAK a KYK

• Subakutní fáze:

- polohování (i ruka u tetraplegiků – funkční úchop), bandážování
- postupná vertikalizace – sed, stoj, chůze dle možností pacienta (pozor na ortostatickou hypotenzi) – bradlový chodník → chodítko → 2 FH; ortézy
- RFT (viz. poranění pánve)



Poranění míchy


➤ Rehabilitační postupy

- pasivní pohyby v rámci prevence kontraktur a zmírnění spasticity, postupně aktivní pohyby s dopomocí až aktivní pohyby proti gravitaci a odporu, aktivní zapojení částí těla se zachovanou motorickou funkcí
- trénink stability trupu – přenášení váhy vsedě, postupně využití labilních ploch (válec), rytmická stabilizace
- nácvik pohybových stereotypů
- centrace RAK + KYK
- speciální techniky – Vojtova reflexní lokomoce, PNF, DNS, BPP dle Čáповé, ACT, Therapy Master
- měkké a mobilizační techniky – hrudník, šíje, RAK, mobilizace aker HKK i DKK, jizva
- cvičení v představě

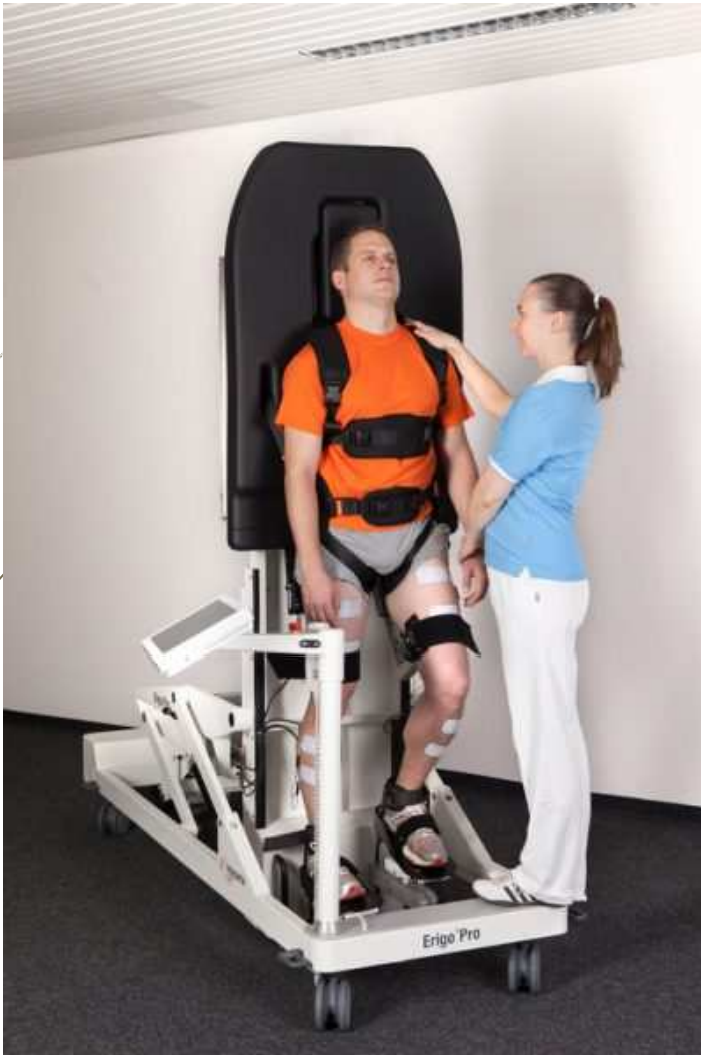Poranění míchy

➤ Rehabilitační postupy

- přístroje: Erigo, vertikalizační stůl, motomed
- ergoterapie: nácvik mobility na lůžku, přesunů, mobility na vozíku, ADL, úchopových funkcí = funkční úchop (trénink HKK)
- Chronické stádium
 - polohování (dle potřeby)
 - vertikalizace – nácvik sedu, stoje a chůze (bradla, chodítko, 2 FH, Zebris, Lokomat, ortézy)
 - pasivní pohyby v rámci prevence kontraktur a zmírnění spasticity + aktivní zvyšování svalové síly v místech se zachovanou motorickou funkcí (i posilovna)



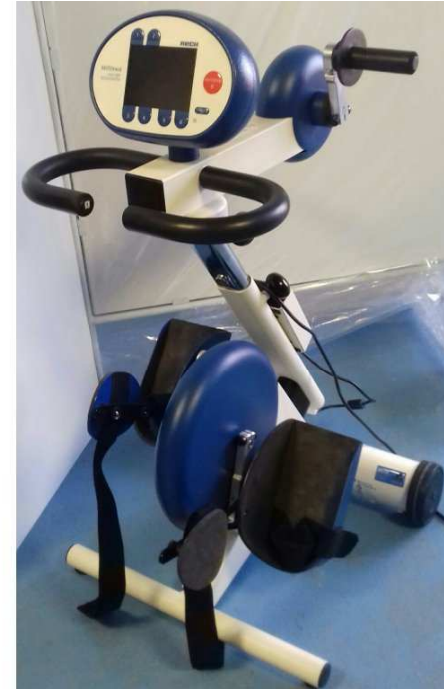Faltýnková, 2012



Erigo

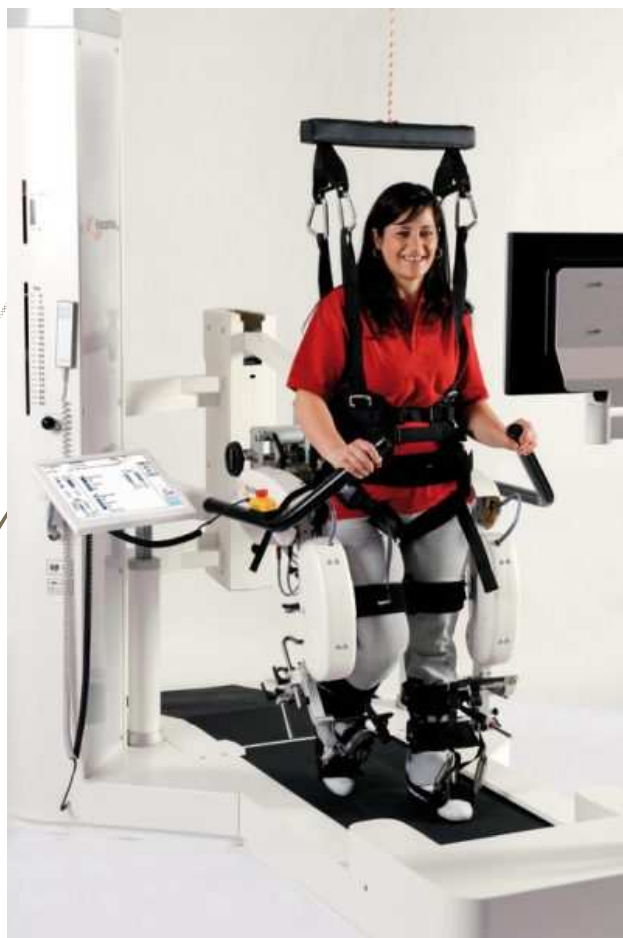<https://www.stargen-eu.cz>

Motomed



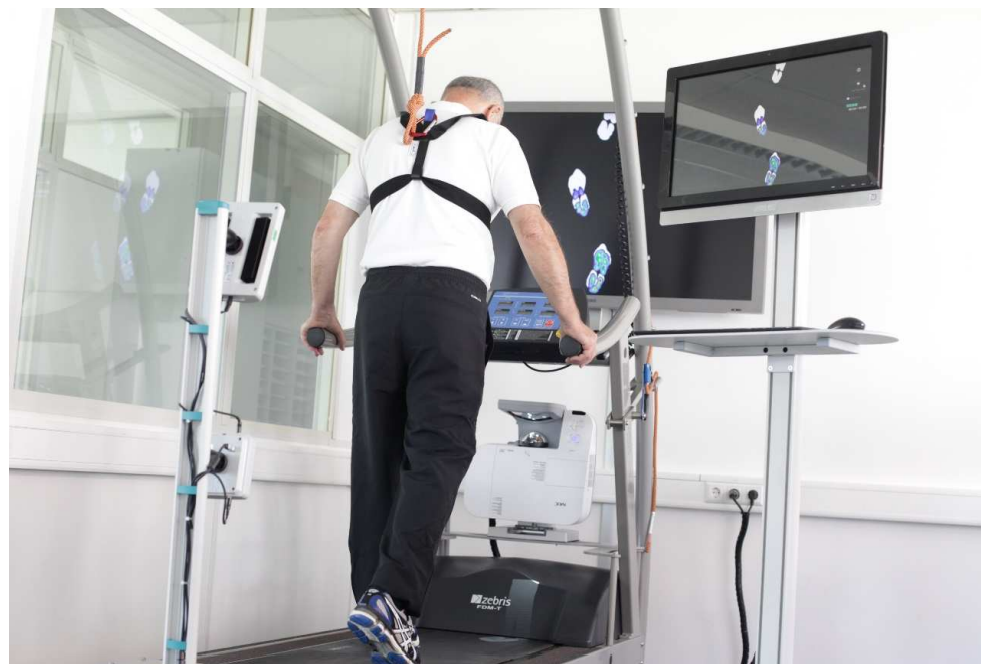
www.aktivpisek.cz

Lokomat



<https://www.stargen-eu.cz>

Zebris



<https://www.stargen-eu.cz>



Poranění míchy

► Rehabilitační postupy

- trénink stability trupu na labilních plochách (válec, čočka) + rytmická stabilizace
- nácvik pohybových stereotypů
- centrace RAK + KYK
- speciální techniky – Vojtova reflexní lokomoce, PNF, DNS, BPP dle Čáповé, ACT, Therapy Master
- měkké a mobilizační techniky – hrudník, šíje, RAK, mobilizace aker HKK i DKK, jizva
- RFT
- aerobní trénink (handbike trenažer, krankcycle, běžkařský trenažer)
- kvadrupedální lokomoce
- ergoterapie: vyšetření sedu, výběr vhodných kompenzačních pomůcek, nácvik přesunů a mobility na vozíku, nácvik ADL, trénink HKK včetně funkčního úchopu

Poranění míchy

➤ Rehabilitační postupy

• Terciální stádium

- pasivní pohyby v rámci prevence kontraktur a zmírnění spasticity + aktivní zvyšování svalové síly v částech se zachovanou motorickou funkcí
- trénink stability trupu (válec, čočka, rytmická stabilizace)
- kvadrupedální lokomoce
- nácvik stoje a chůze
- speciální techniky – VRL, DNS, BPP dle Čáповé, ACT, PNF, Therapy Master
- aerobní trénink (handbike trenažer, krankcycle, běžkařský trenažer, aj.)
- ergoterapie: vyšetření sedu, výběr a úprava kompenzačních pomůcek, nácvik přesunů, ADL, úprava domácího prostředí, trénink HKK
- měkké a mobilizační techniky – hrudník, šíje, RAK, mobilizace aker HKK i DKK, jizva

Poranění míchy

➤ Rehabilitační postupy

• Fyzikální terapie:

- UZ – myorelaxační účinek, kombinovaná terapie (UZ + TENS, UZ + sf)
- termoterapie
- fototerapie – laser
- magnetoterapie
- středněfrekvenční proudy – IVP, dipól – analgetický, myorelaxační účinek
- Träbert
- elektrostimulace (i v rámci uvolnění spasticity)

Vždy dodržovat obecné KI!!!!!!



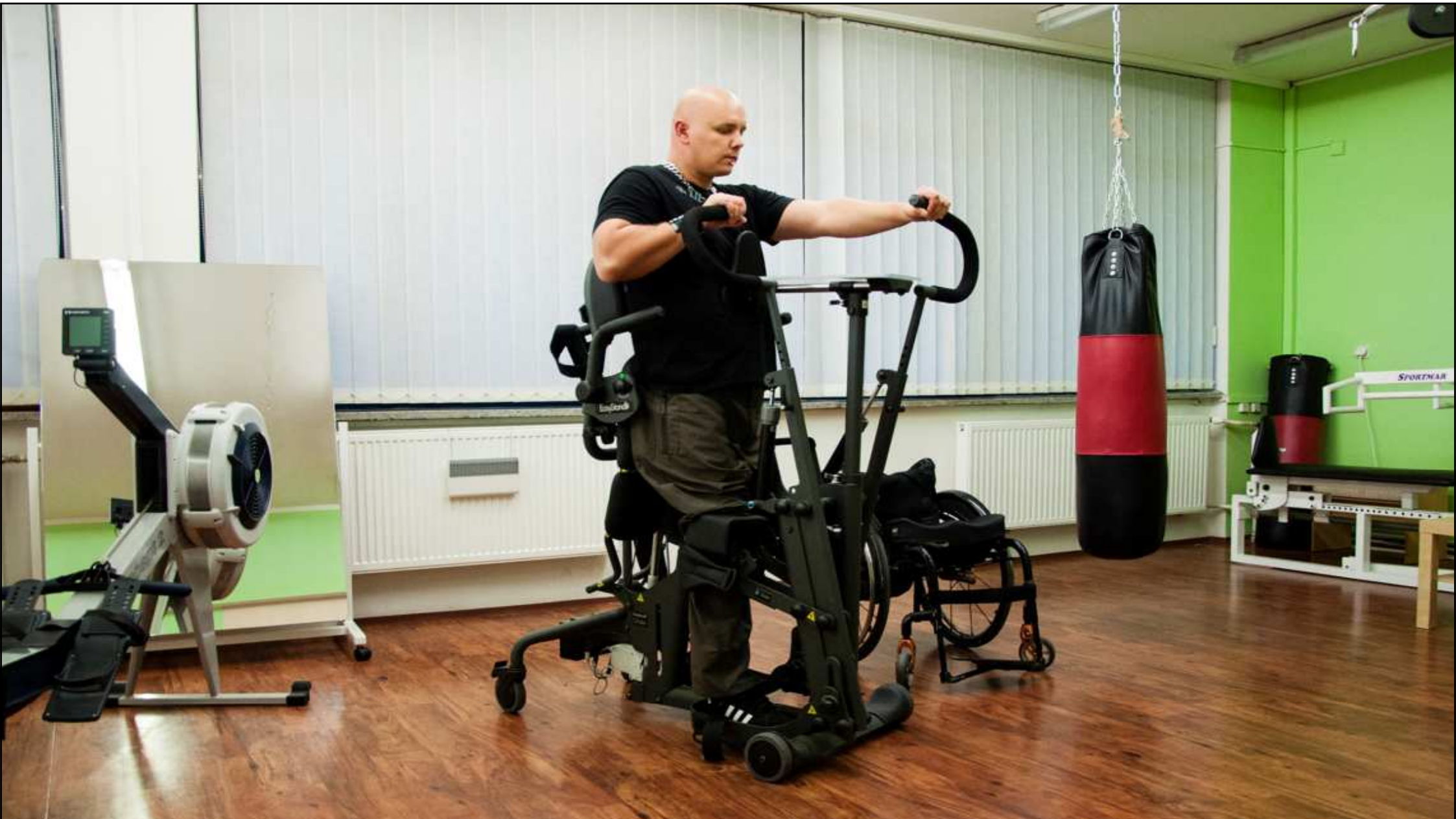















Seznam literatury

- ČIHÁK, R. *Anatomie 1*. Praha: Grada Publishing.
- ČIHÁK, Radomír. *Anatomie 3*. Praha: Grada, 1997. ISBN 80-7169-140-2
- DYLEVSKÝ, I. (2009a). *Funkční anatomie*. Praha: Grada Publishing.
- DYLEVSKÝ, I. (2009b). *Speciální kineziologie*. Praha: Grada Publishing.
- HUDÁK, R.; KACHLÍK, D. *Memorix anatomie*. 2. vyd. Praha: Triton, 2013, 605 s. ISBN 978-80-7387-712-5.
- KAPANDJI, I. A. (1987). *The physiology of the joints, Volume Three, The Trunk and the Vertebral Column*. New York: Churchill Livingstone.
- KAPANDJI, I. A. (2008). *The Physiology of the Joints, Volume Three, The Spinal Column, Pelvic Girdle and Head*. England: Elsevier.
- KENDALL, F., & McCREARY, E. (1993). *Muscles testing and function*. Philadelphia: Lippincott Williams & Wilkins.
- KOLÁŘ, P. *Rehabilitace v klinické praxi*. 1. vyd. Praha: Galén, 2009, 713 s. ISBN 978-80-7262-657-1



Seznam literatury

- **KŘÍŽ, J.** *Spinální program v České republice – historie, současnost, perspektivy.* *Neurologie pro praxi*, 2013, c 3, s 140-143.
- **KŘÍŽ, J.; FALTÝNKOVÁ, Z.** *Léčba a rehabilitace pacientů s míšní lézí.* Praha: Česká asociace paraplegiků – CZEPA, 2012, 15 s.
- **KŘÍŽ, J.; HYŠPERSKÁ, V.** *Rizikové stavy u pacientů v chronické fázi po poškození míchy.* *Neurologie pro praxi*, 2009, c. 3, s. 137-142.
- **KŘÍŽ, J., R. HÁKOVÁ, V. HYŠPERSKÁ, Z. HLINKOVÁ, R. LUKÁŠ a R. ANDEL.** *Mezinárodní standardy pro neurologickou klasifikaci míšního poranění – revize 2013.* *Česká a slovenská neurologie a neurochirurgie.* 2014, 77(1). s 77-81
- **KŘÍŽ, J.; CHVOSTOVÁ, Š.** *Vyšetřovací a rehabilitační postupy u pacientů po míšní lézi.* *Neurologie pro praxi*, 2009, c. 3, s. 143-147.
- **KŘÍŽ, J. a M. REJCHRT.** *Autonomní dysreflexie – závažná komplikace u pacientů po poranění míchy.* *Česká a Slovenská Neurologie a Neurochirurgie.* 2014, 77(2), 168 - 173. ISSN 18024041.

Seznam literatury

- KŘÍŽ, J. *Spasticita po poranění míchy*. Rehabilitace a fyzikální lékařství. 2015, 22(5), s 128–135. ISSN 12112658.
- KŘÍŽ, J. a Z. HLINKOVÁ. *Neurorehabilitace senzomotorických funkcí po poranění míchy*. Česká a Slovenská Neurologie a Neurochirurgie. 2016, 79(4), s 378-394. ISSN 12107859.
- KŘÍŽ J., HYŠPERSKÁ V., HÁKOVÁ R., HLINKOVÁ Z., LIŠÁKOVÁ V. – *Studijní materiály z kurzu – Kurz vyšetření spinálního pacienta, Spinální jednotka při Klinice RHB a TVL UK 2. LF a FN v Motole, Praha, září 2017*
- MYSLIVEČEK, Jaromír. *Základy neurověd*. Praha: Triton, 2003. ISBN 8072542346
- Pavelka T. et al. (2006) *Poranění pánevního kruhu*. Acta Chirurgiae Orthopaedicae et Traumatologiae Čechoslov..
- POLÁK, A., PÁNEK D. a PAVLŮ D. *První zkušenosti s virtuální realitou v terapii míšních lézí*. Rehabilitace a fyzikální lékařství. 2017, 24(2), s 116-122. ISSN 12112658.
- POKORNÝ, Vladimír, et al. *Traumatologie*. Praha: Triton, 2002. 307 s. ISBN 80-7254-277-X

Seznam literatury

- SILBERNAGL, Stefan a Agamemnon DESPOPOULOS. *Atlas fyziologie člověka*. 6. vyd., zcela přeprac. a rozš., Vyd. 3. české. Praha: Grada, 2004. ISBN 80-247-0630-x.
- Tichý, M. (2006). *Dysfunkce kloubu II. Pánev*. Praha: Nakladatelství Miroslav Tichý.
- Tile, Marvin. "Acute pelvic fractures: I. Causation and classification." *Journal of the American Academy of Orthopaedic Surgeons* 4.3 (1996): 143-151.
- TROJAN, Stanislav. *Fyziologie a léčebná rehabilitace motoriky člověka*. 3., přeprac. a dopl. vyd. Praha: Grada, 2005. ISBN 8024712962.
- VÉLE, František. *Kineziologie: přehled klinické kineziologie a patokineziologie pro diagnostiku a terapii poruch pohybové soustavy*. Vyd. 2. Praha: Triton, 2006, 375 s. ISBN 80-725-4837-9
- WENDSCHE, P.; KŘÍŽ, J. *Doporučené postupy péče v akutní fázi po poškození míchy*. Praha: Svaz paraplegiků, 2005, 26 s. Dostupné na: http://www.spinalcord.cz/_userfiles/dokumenty/doporucene-postupy/akutni_pece.pdf
- WENDSCHE, Peter. *Poranění míchy: ucelená ošetřovatelsko-rehabilitační péče*. Vyd. 2., přeprac. a rozš. Brno: Národní centrum ošetřovatelství a nelékařských zdravotnických oborů v Brně, 2009. ISBN 9788070135044