

Korzetoterapie

Typy a jejich využití v klinické praxi



Ortopedická protetika

- Protetika - nauka o náhradě ztracených částí těla
- **Ortotika** - nauka o náhradě ztracených funkcí těla
- Epiteatika - nauka o kosmetickém krytí části těla
- Kalceotika - nauka o ortopedické obuvi
- Adjuvatika - nauka o pomůckách pro obsluhu

Korzetoterapie

90min

- Zastavit/zmírnit progresi deformity páteře
- Udržet rovnovážné postavení trupu
- Oddálit operační výkon
- NMS někdy diskutabilní a problematické

Diferenciální diagnostika patologických stavů

etiologie: fyzikální, chemické, biologické a zejména genetické a multifaktoriální

Trauma
Radioterapie
Posturální
Laminektomie

Osteoporosis
Osteomalacie

Achondroplasia,
Mukopolysacharidózy
Onkologie
Infekční příčiny
M Bechtěrev
M Scheuermann

FYZIKÁLNÍ VLIVY

Úrazy
Iatrogenní příčiny
Vadné držení těla
Svalová dysbalance

CHEMICKÉ VLIVY

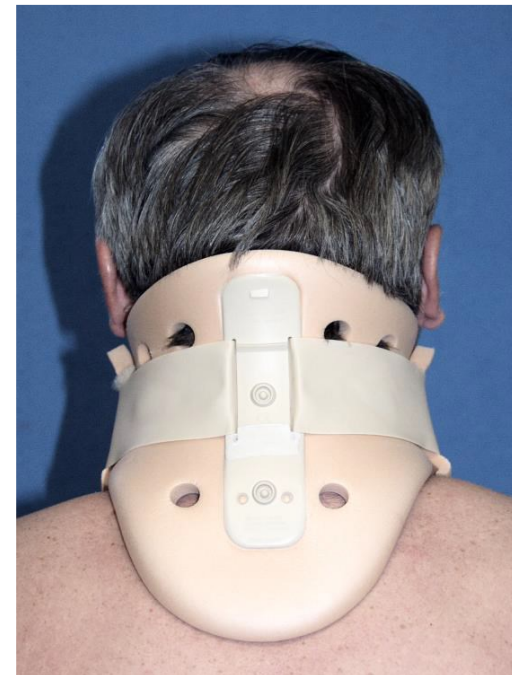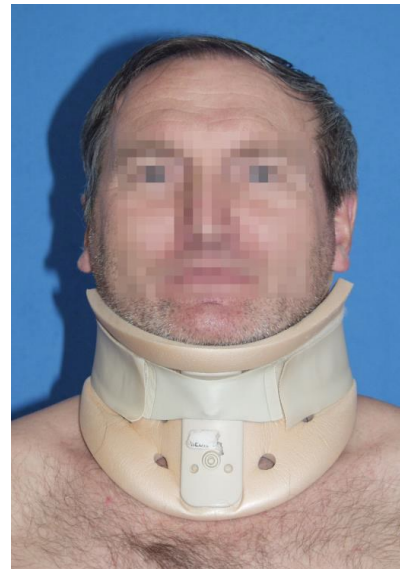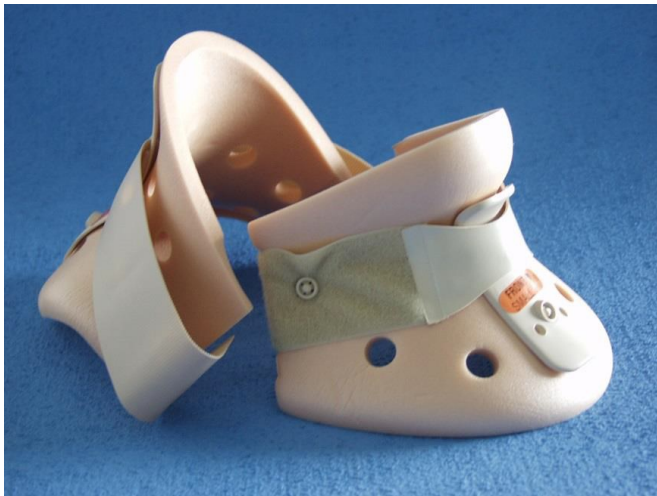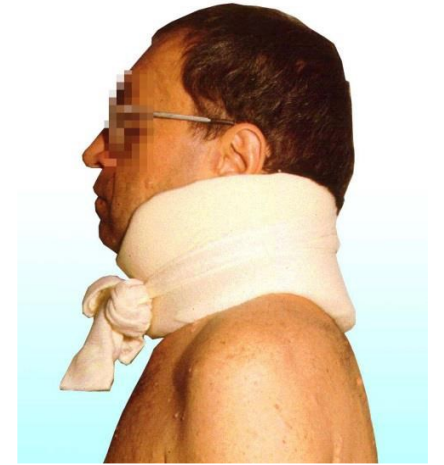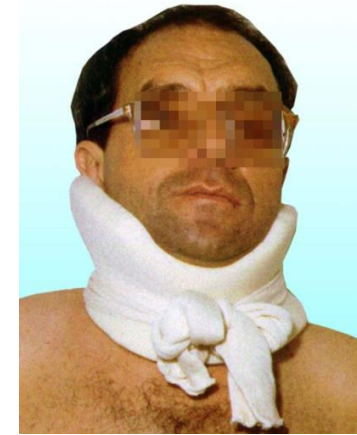Hormonální/Kortikoidní terapie
Menopauza

BIOLOGICKÉ VLIVY

Genetika
Kombinace vlivů
Kongenitální kyfózy – poruchy
segmentace a formace
Neuromuskulární kyfózy
Degenerativní změny

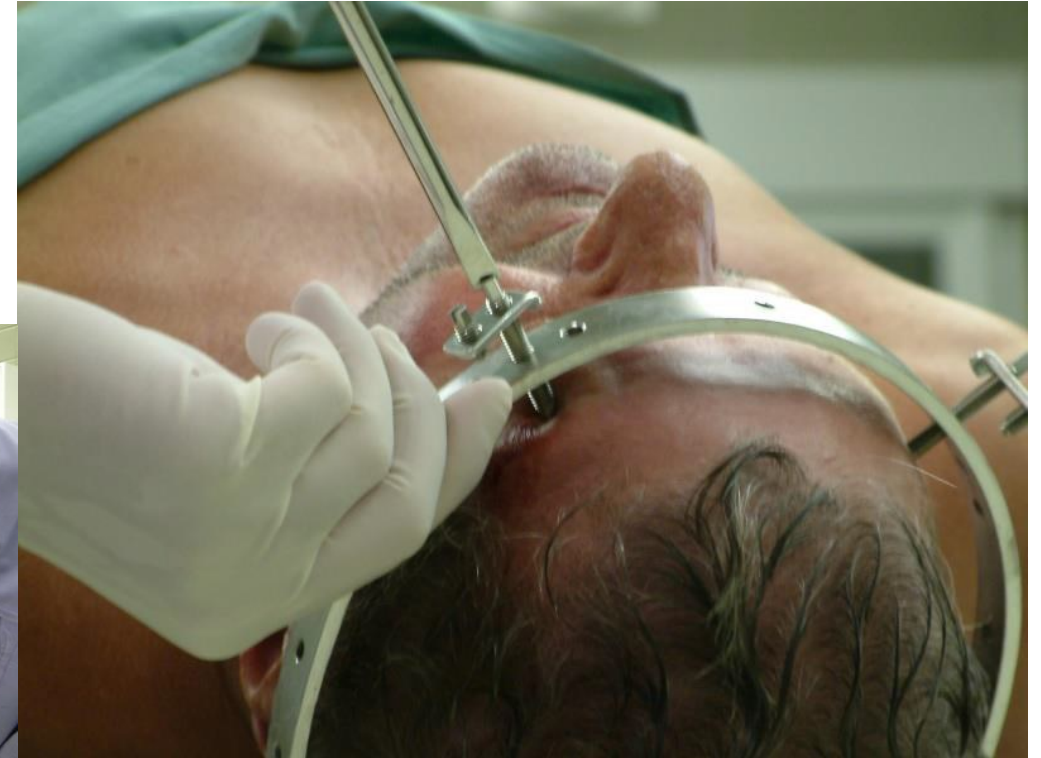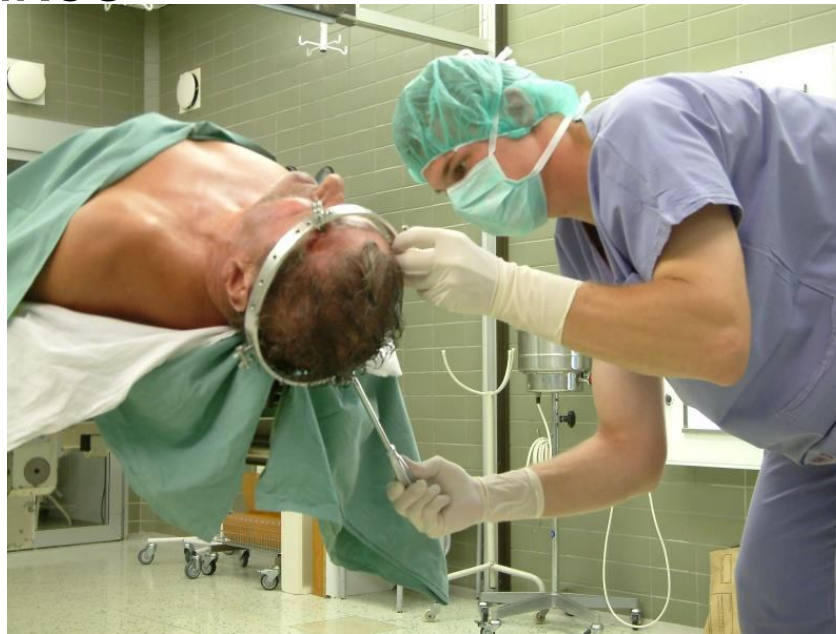Konzervativní léčba traumat

- Klidový režim
- Límce:
 - Molitanový
 - Philladelphia



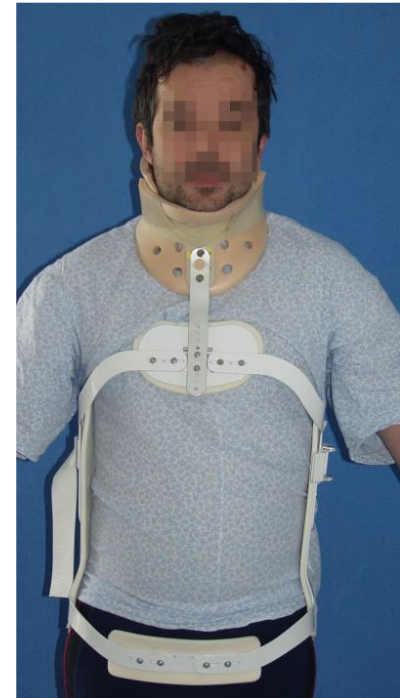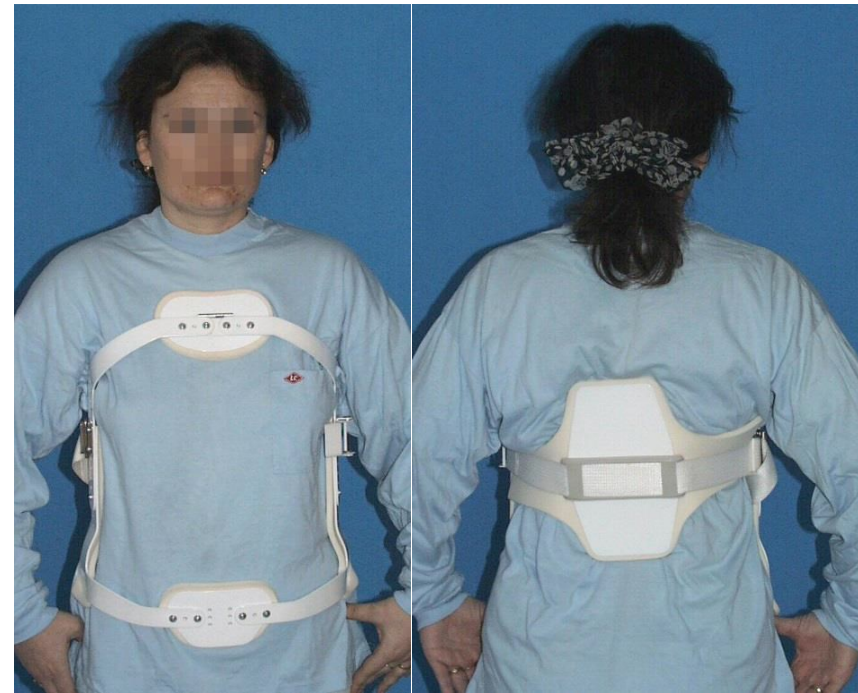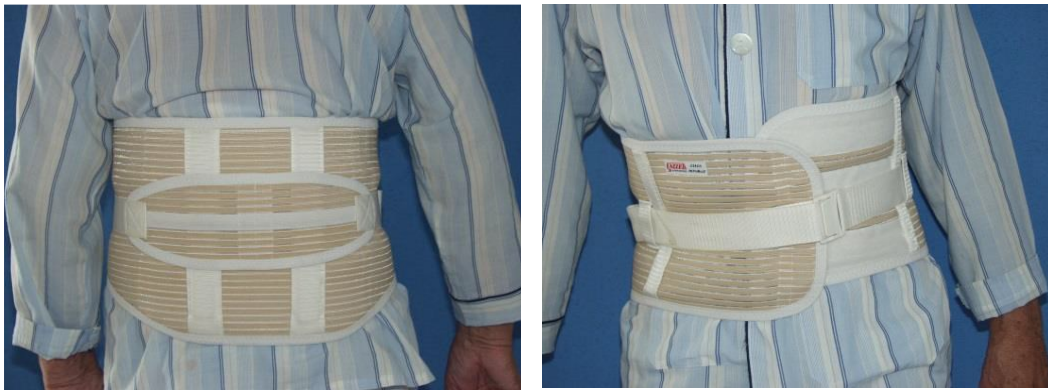Konzervativní léčba traumat

- Klidový režim
- C: Halo trakce



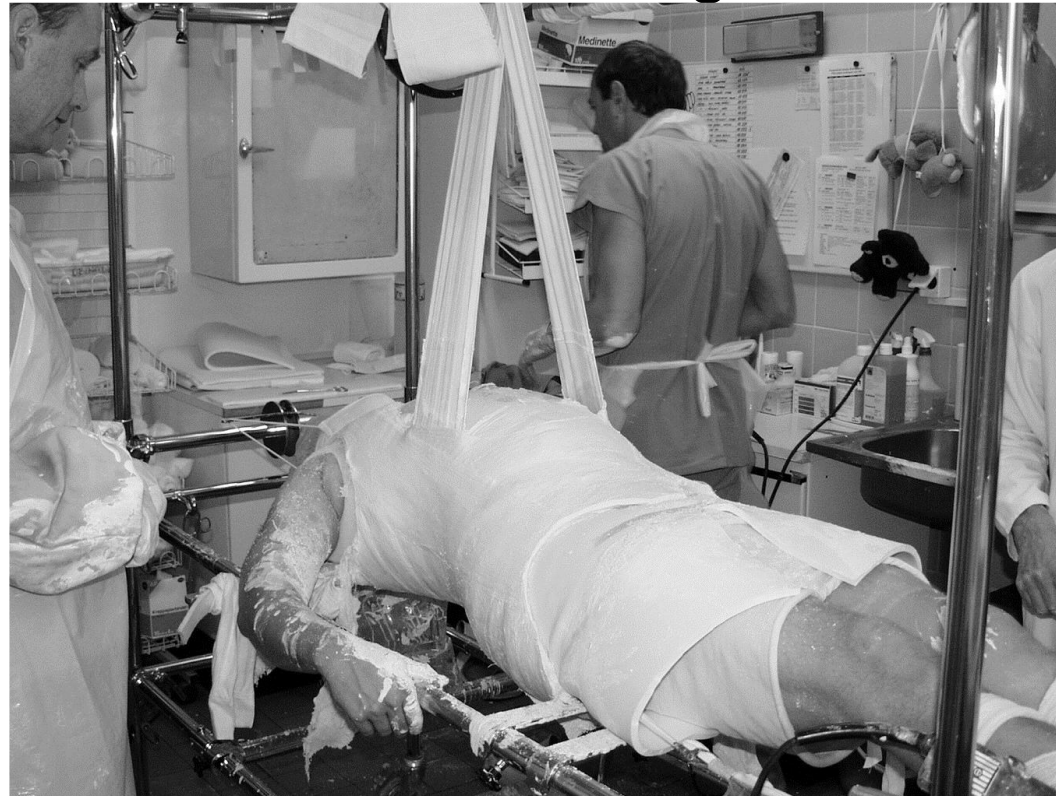Konzervativní léčba traumat

- Klidový režim
- Th: Jewetova ortéza
- Th-L: Jewetova ortéza, bederní pás

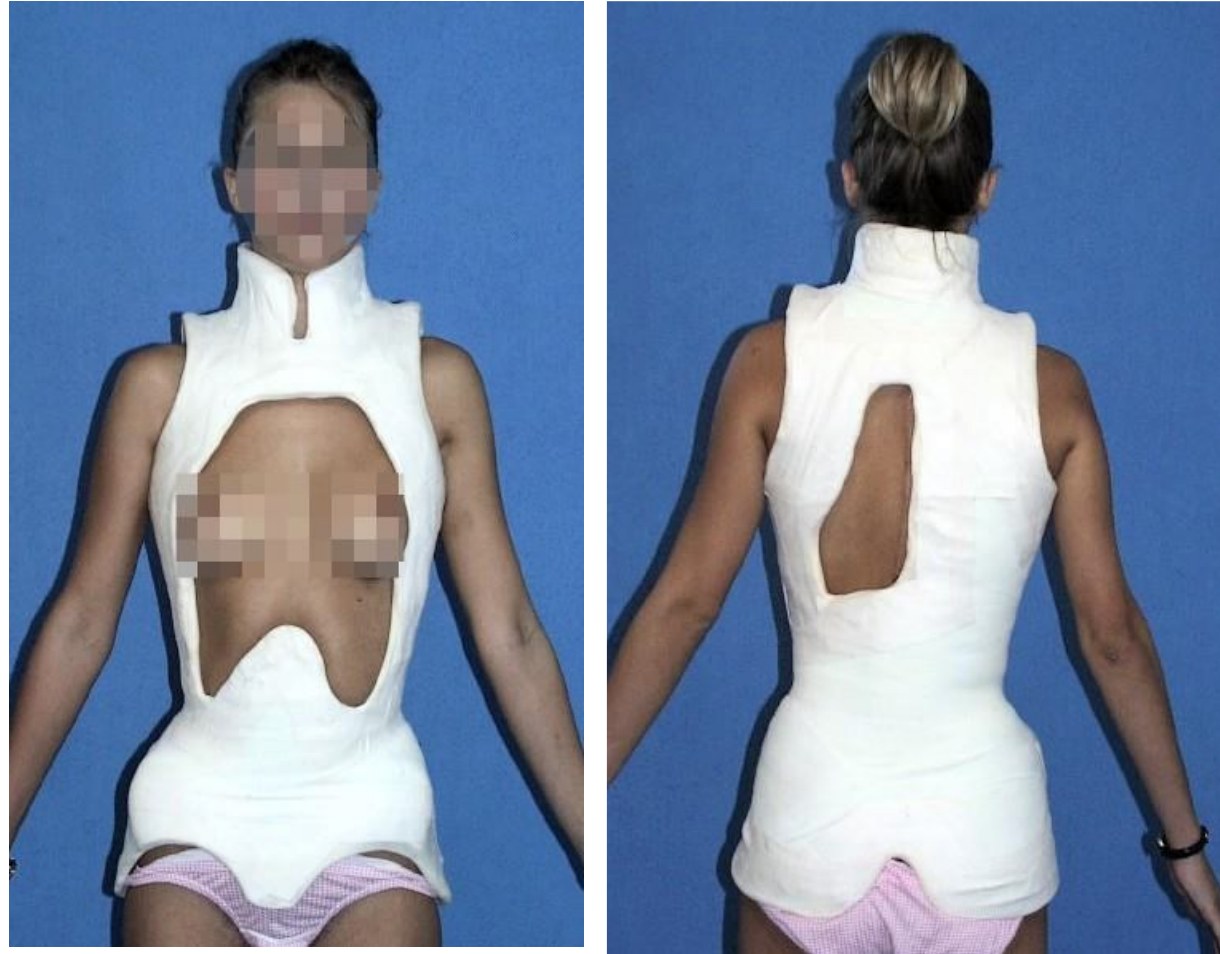

Konzervativní léčba traumat

- sádrový korzet: obsolentní v traumatologii



Konzervativní léčba traumát



Korzetoterapie

- Indikace:
 - Skoliózy: Kongenitální, Idiopatické, Neuromuskulární, Degenerativní
 - Traumata: primárně, event. pooperační doléčení
 - Onkologie: primárně, event. pooperační doléčení
 - Degenerace: pooperační doléčení
- Cíl: stabilizace, korekce

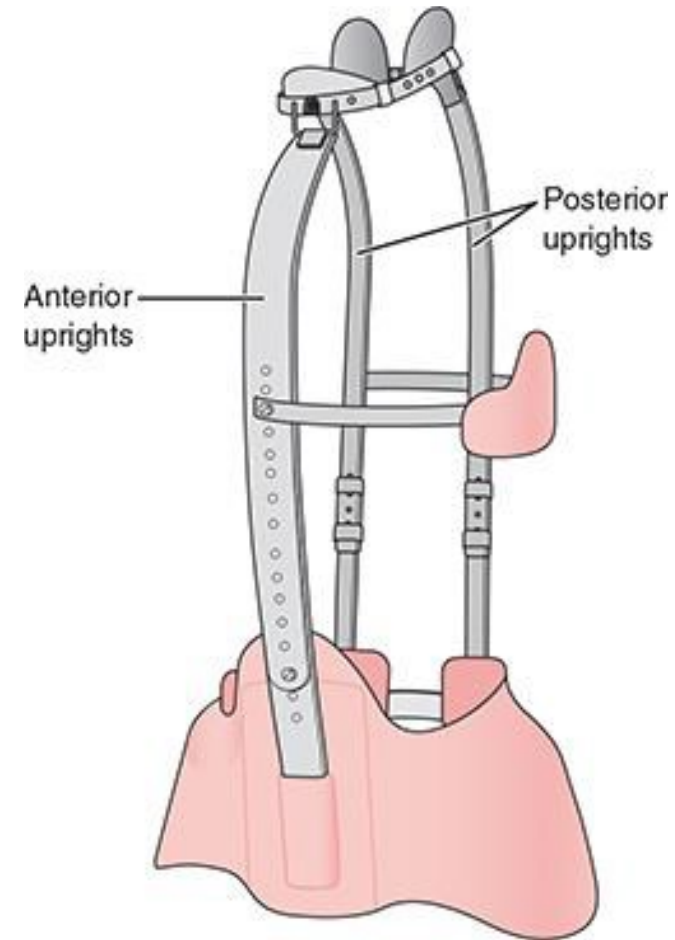
Princip trojbodové fixace

Pánevní pás – krční kruh – boční tlakové peloty

- Primární síly: působí nepřímo na páteř skrze okolní struktury
 - Osově: tahové – na deformitu ve smyslu protažení (pánev – krční peloty)
 - Boční: tlakové – přes hrudní koš tlakem na obratle
- Milwaukee ortéza
- Thorakolumbosakrální ortézu (TLSO)
- Dvoudílná cervikothorakolumbosakrální ortéza (CTLSO).
- Carlson a Payette (2017) ortézy podporující sed

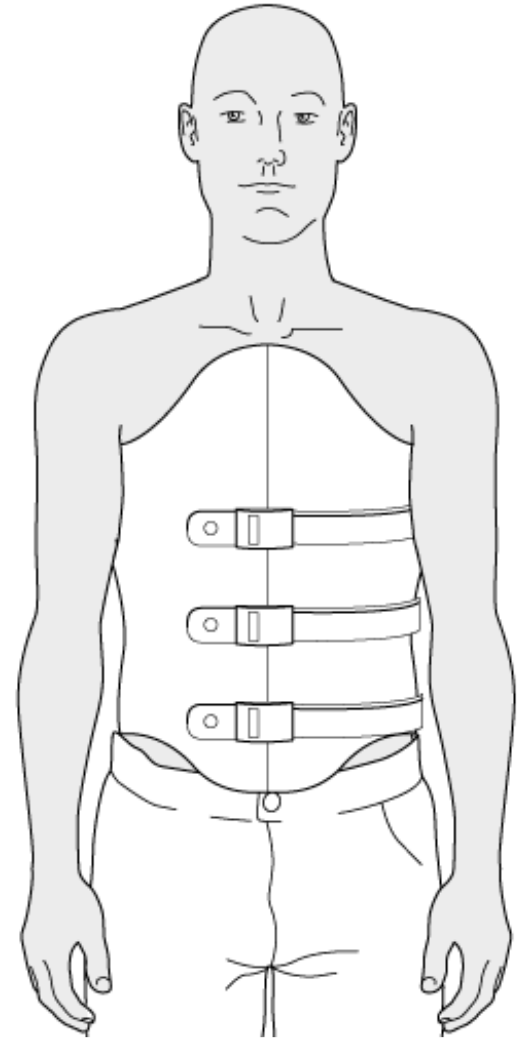
Princip trojbodové fixace

Milwaukee ortéza (May & Lockard, 2011)



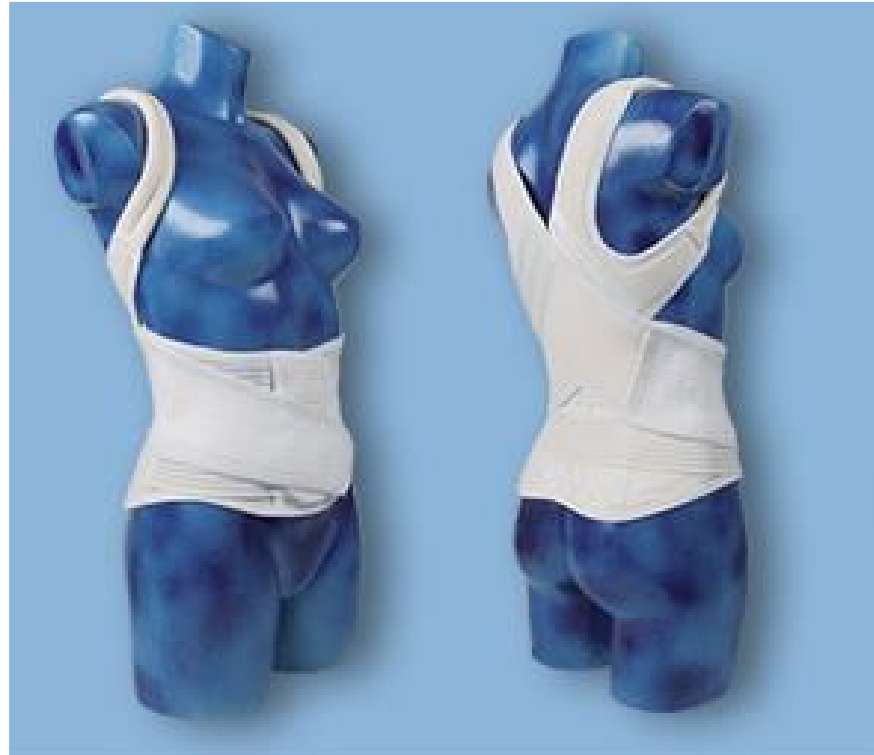Princip trojbodové fixace

Thorakolumbosakrální ortéza (autor neznámý, 2018)



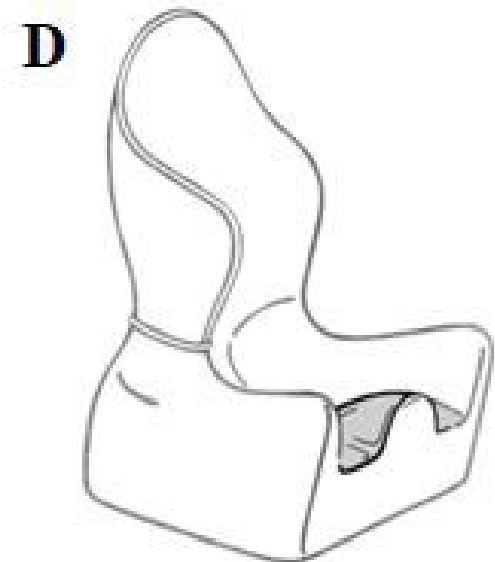
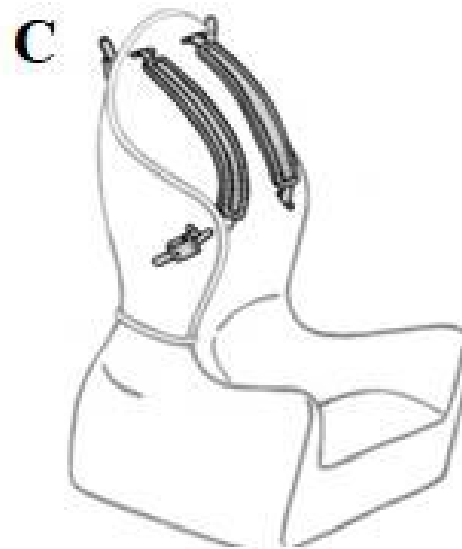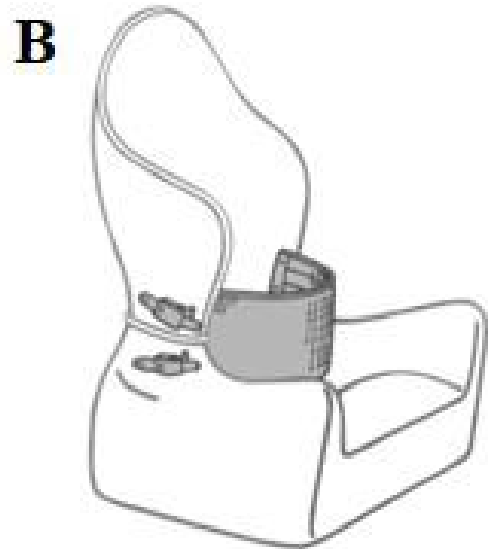
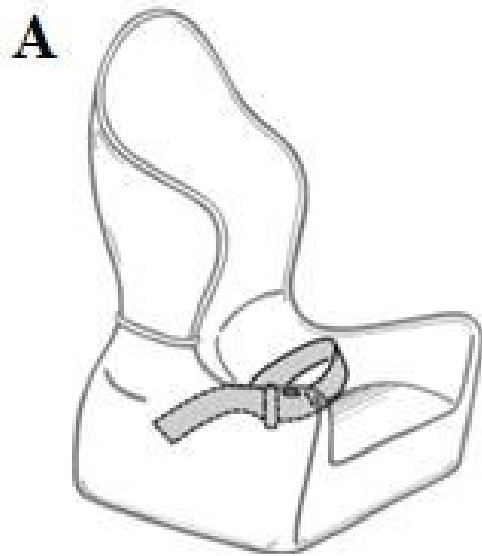
Princip trojbodové fixace

Thorakolumbosakrální korzet ze syntetického materiálu



Princip trojbodové fixace

Ukázka ortézy podporující sed doplněná o další kompenzační pomůcky (Carlsona & Payetteho)



Morbus Scheuermann


Holger Werfel Scheuermann (1877-1960) - Dánsko - 1920 osteochondritis deformans juvenilis dorsi

- Abnormální zvýšení dolní hrudní kyfózy v pubertě s rigiditou a typickými RTG změnami (ASCANI a spol. 1985)
- Nepoměr mezi produkcí růstových a pohlavních hormonů s fragilitou obratlů (Bradford 1985)
- Příčina není dosud plně známa
- Genetika/Multifaktoriální

Epidemiologie a etiologie


Morbus Scheuermann

- Aseptická nekróza obratlů (Scheuermann 1920)
- Herniace disků do obratlů (C.G. Schmorl 2 May 1861 – 14 August 1932 1930)
- Mechanické přetížení („učňovská záda“, Mau 1927, Keim 1975)
- Dědičné vlohly (Sörensen 1964, prof. Vlach a spol. 1990 – 36%)
- Hormonální vlivy (Ipolito 1981)
- 0,5 - 8 % populace
- Častěji chlapci (x 612, Ž:M 1,2:1; ORTK FN, odb.as.Filipovič 2001)
- Věk 12-18 let
- Porucha enchondrální ossifikace
- Něčastěji dolní hrudní páteř



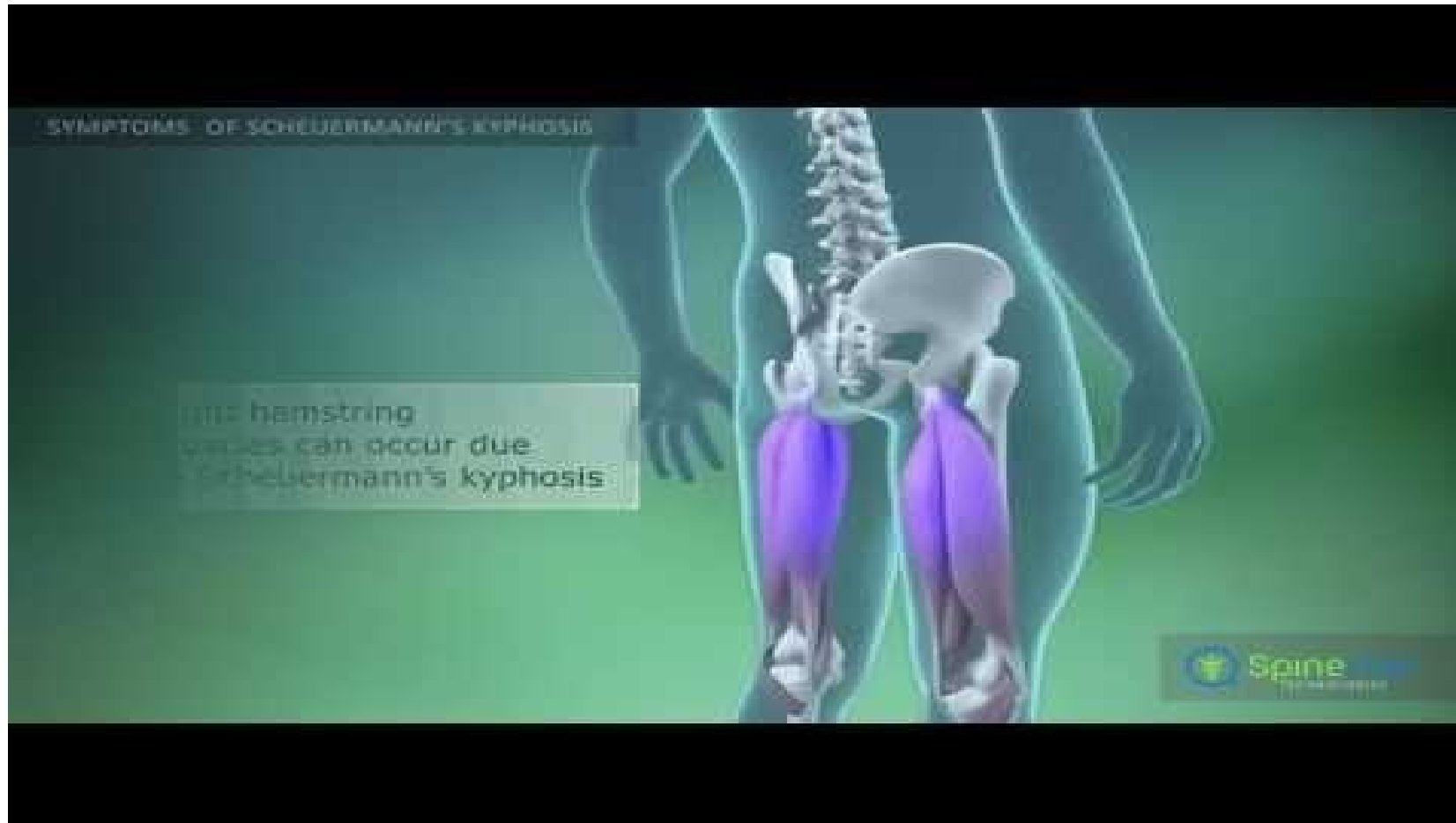Epidemiologie a etiologie

Morbus Scheuermann youtube



Epidemiologie a etiologie

Morbus Scheuermann youtube



Epidemiologie a etiologie

Morbus Scheuermann v literatuře

„...autosomal genetic component of high penetrance and variable expressivity, with 74% heredity...“

Damborg F, Engell V, Andersen M, Kyvik KO, Thomsen K. Prevalence, concordance, and heritability of Scheuermann kyphosis based on a study of twins. J Bone Joint Surg Am. 2006;88(10):2133–2136

„...Its origin has been associated with avascular necrosis of the epiphyseal rings...“

Scheuermann HW. Kyphosis dorsalis juvenilis. Orthop Chir. 1921;41:305–317

„...juvenile osteoporosis...“

Gilsanz V, Gibbens DT, Carlson M, King J. Vertebral bone density in Scheuermann disease. J Bone Joint Surg Am. 1989;71(6):894–897

Lopez RA, Burke SW, Levine DB, Schneider R. Osteoporosis in Scheuermann's disease. Spine. 1988;13(10):1099–1103

„...shortening of the ischiotibial musculature...“

Lopez RA, Burke SW, Levine DB, Schneider R. Osteoporosis in Scheuermann's disease. Spine. 1988;13(10):1099–1103

„...mechanical factors that would trigger secondary remodelling responses, such as reduction of sternal size...“

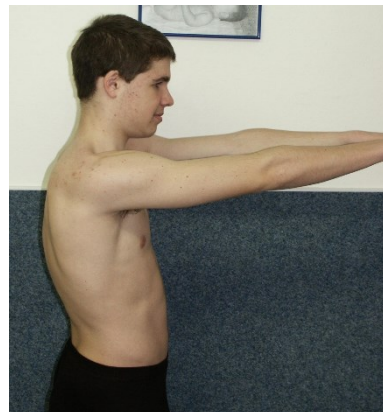
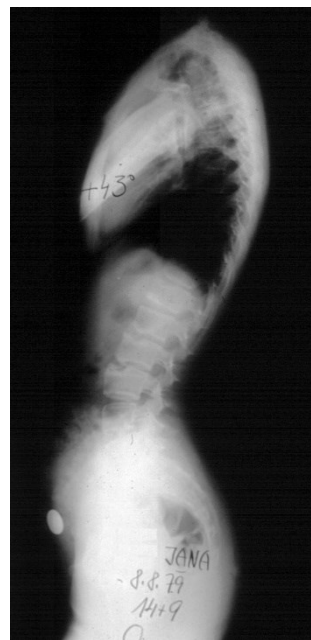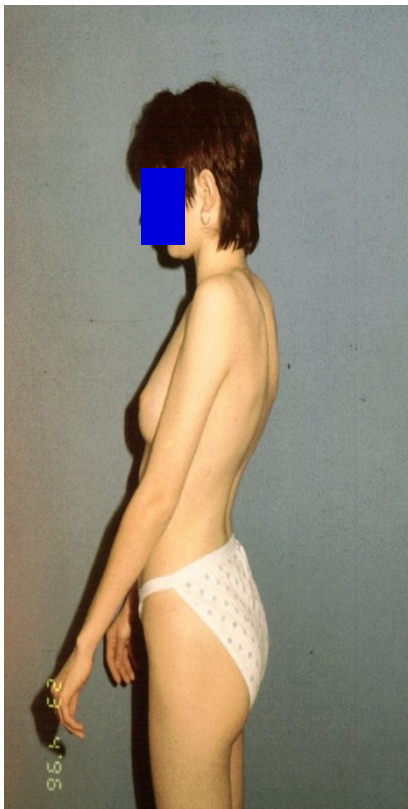Sorensen KH. Scheuermann's Juvenile Kyphosis: clinical appearances, radiography, aetiology and prognosis. Munksgaard; Copenhagen: 1964.

Ferguson AB., Jr The etiology of preadolescent kyphosis. J Bone Joint Surg Am. 1956;38(1):149–157

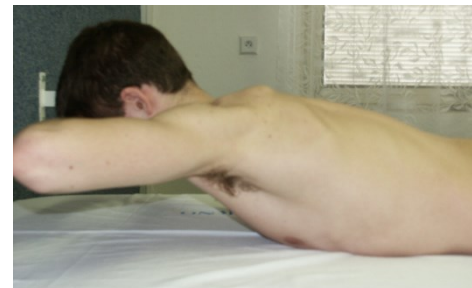Klinické vyšetření

- Kulatá záda v dolní části T8-9 (48%)
- Bolesti hrudní či bederní páteře (28%)
- Rigidita deformity
- Skolióza ve 49%
- Svalové dysbalance „texaskový postoj“
- Reflexní změny měkkých tkání
- Pozitivní testy (Matthias, Franke, hyperextenční)

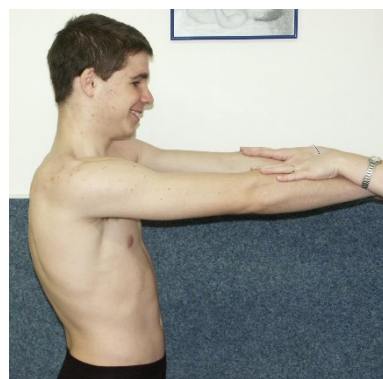Klinické vyšetření



Matthias

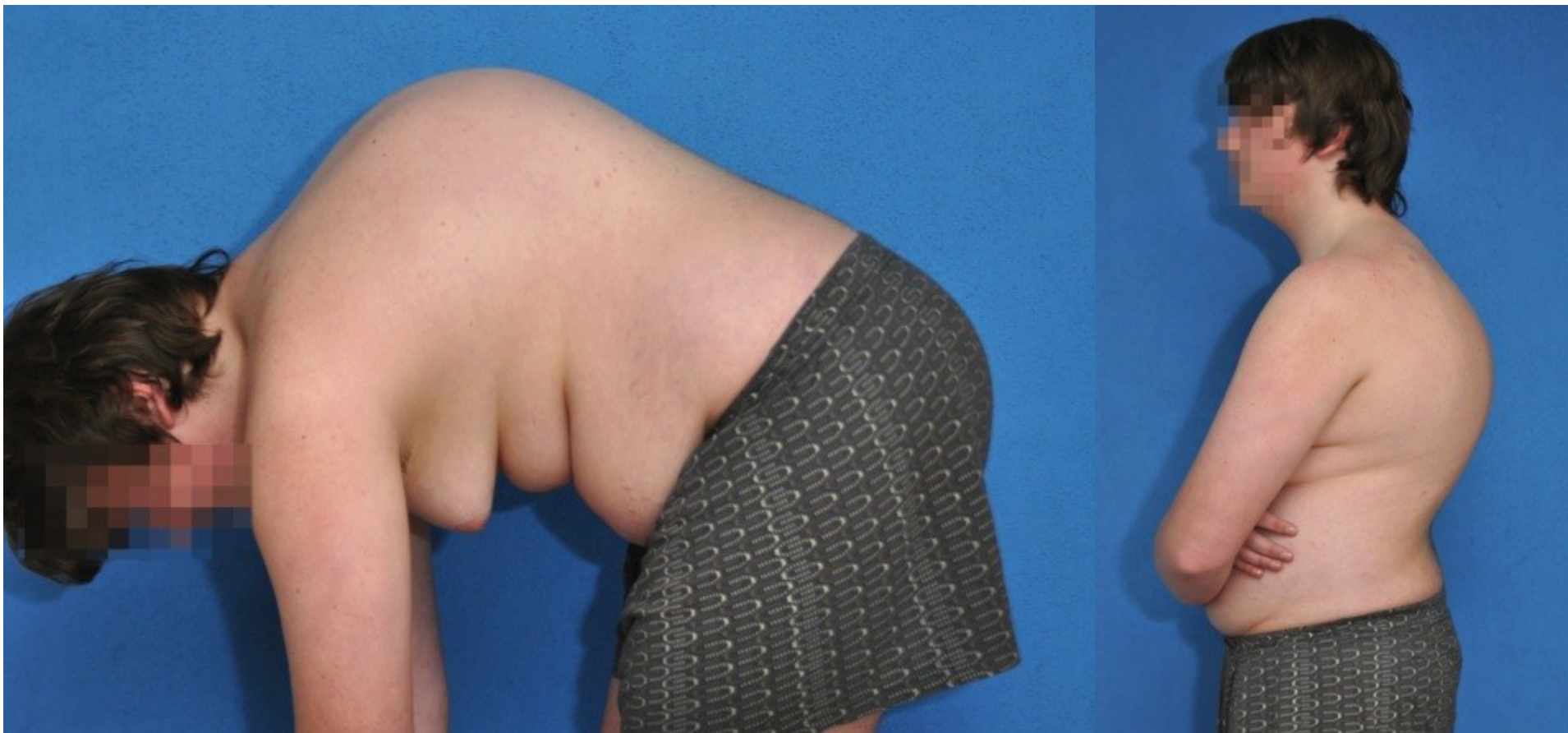


hyperextenze



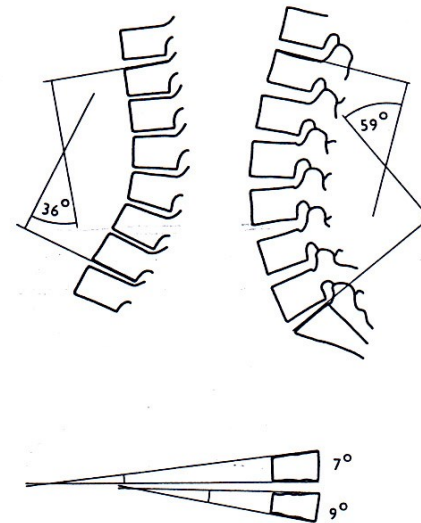
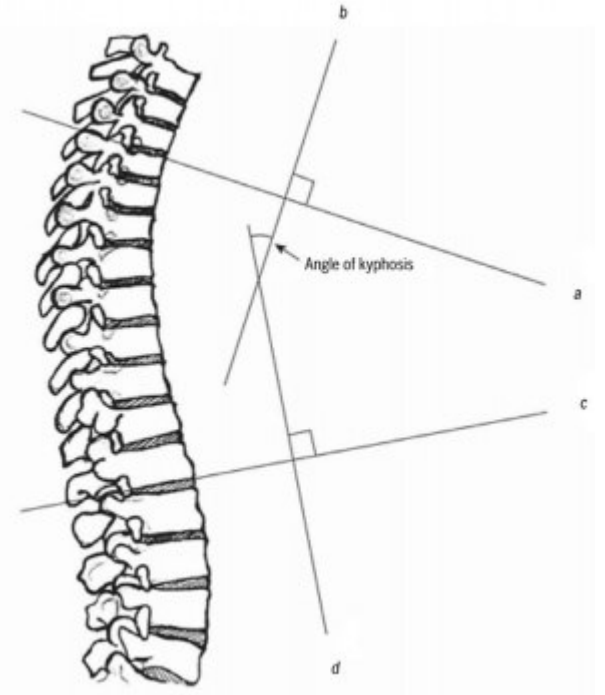
Franke

Klinické vyšetření

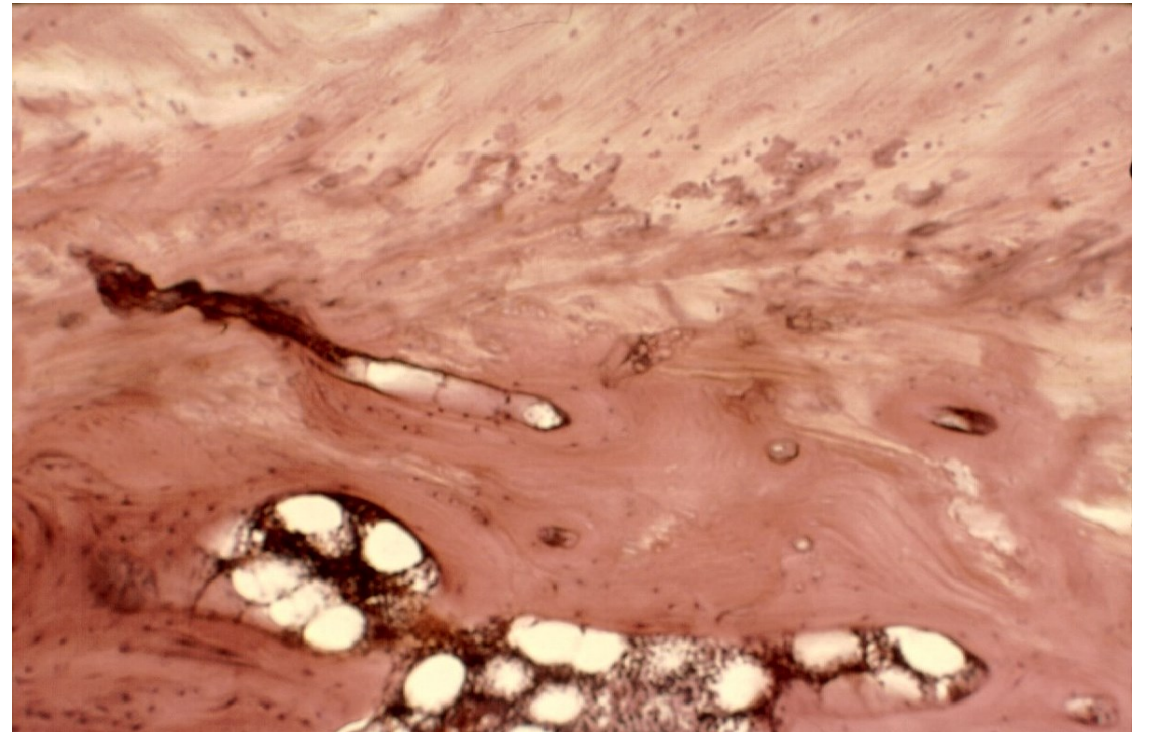
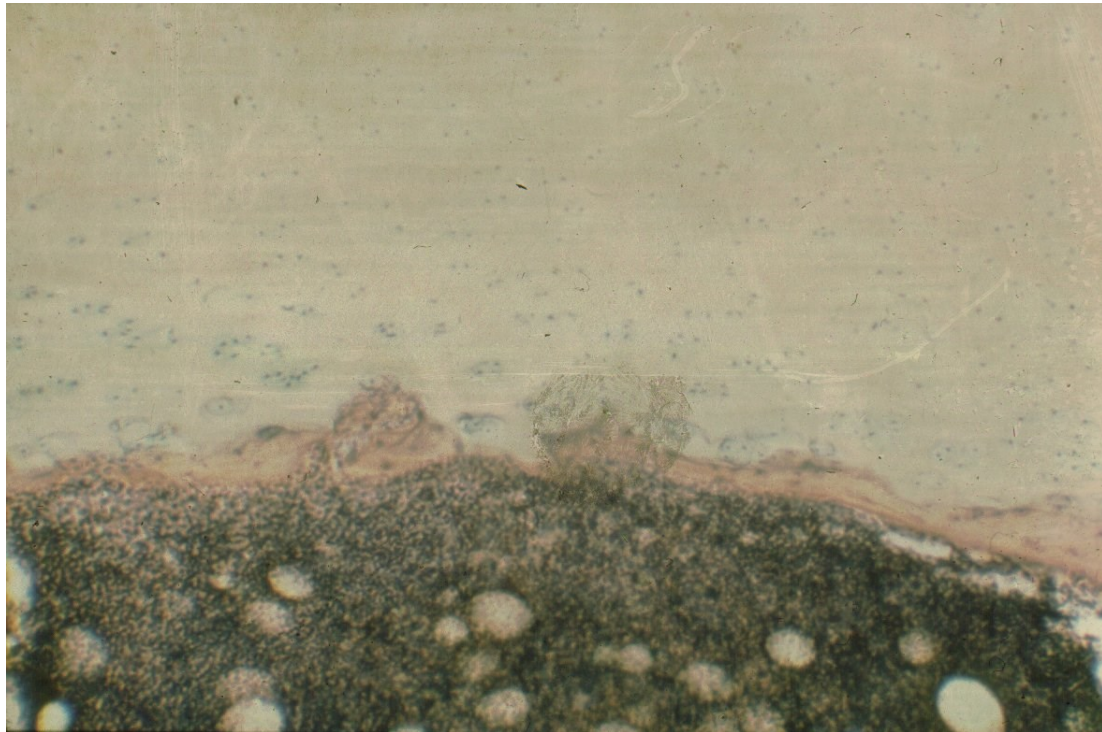


Morfologie

- Histologie, **RTG, CT, MRI**
- C lordóza, Th kyfóza, L lordóza
- Th kyfóza: 20° - 40° ($< 20^{\circ}$ hypo; $> 45^{\circ}$ hyper)
- Radiologická kritéria dle Bradforda 1985:
 - Hrudní kyfóza nad 40° dle Cobba
 - Obratlové klíny nad 5° (43% ve 3 obratlích)
 - Nerovnosti krycích ploch a zúžení disků
 - Protažení obratlových těl
 - Schmorlovy uzly (až 42%)

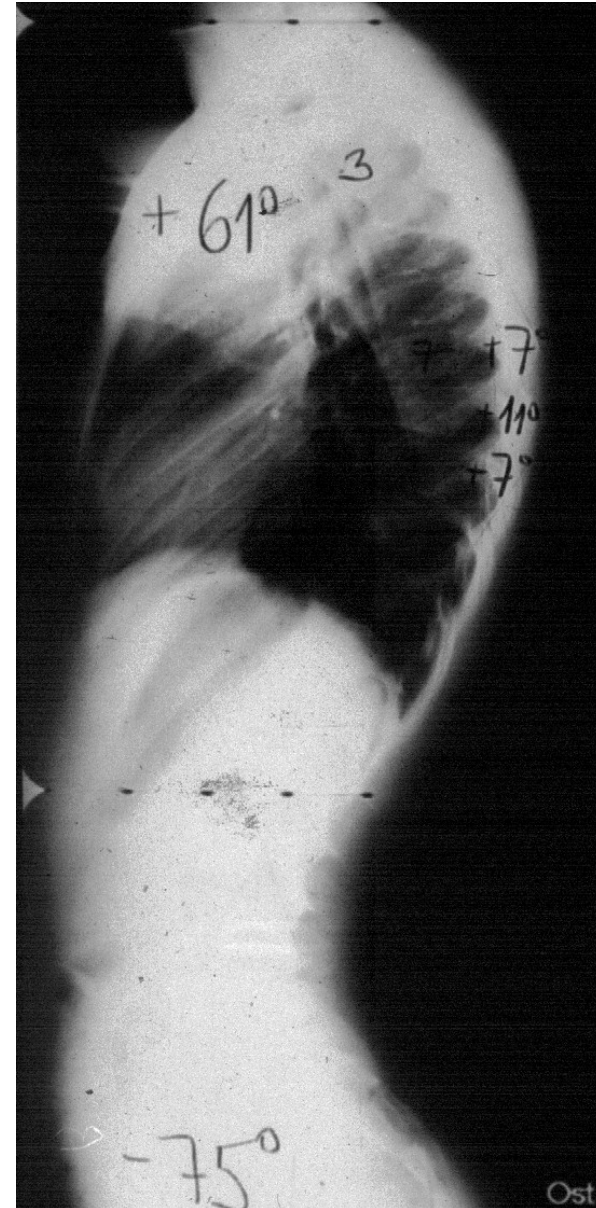


Histologie



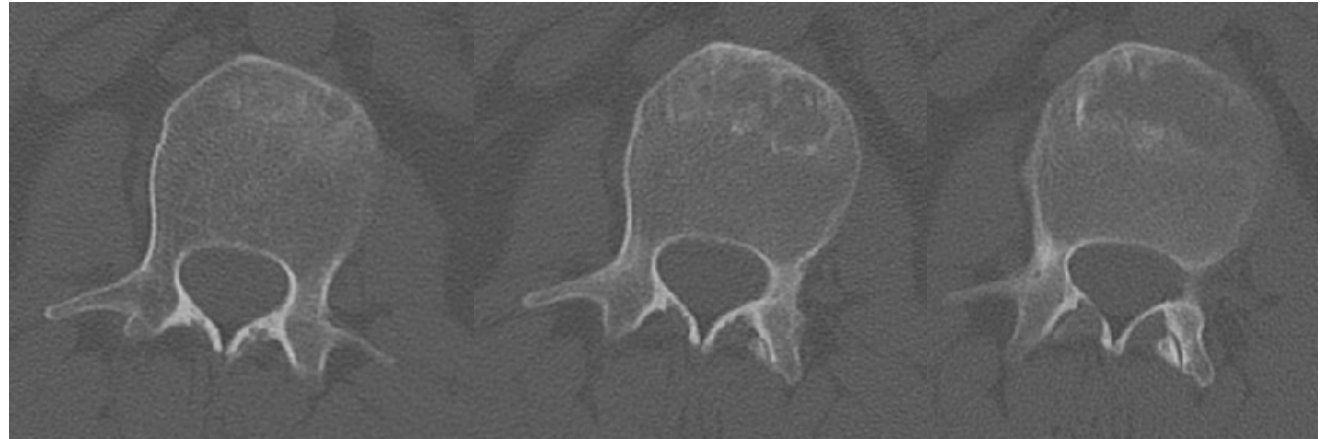RTG

- AP + boční dlouhé formáty
- reklinace
- Měříme:
 - Cobbův úhel T3/4 – T12
 - Reklinační snímek
 - SVA
 - PT, PI, SS



CT

- CT - kostní okno
- čerstvý Schmorlův uzel:
 - charakter osteolýzy
 - okolí prolomení hrany
 - Dále STIR MRI
- **Diferenciální diagnóza!**



MRI

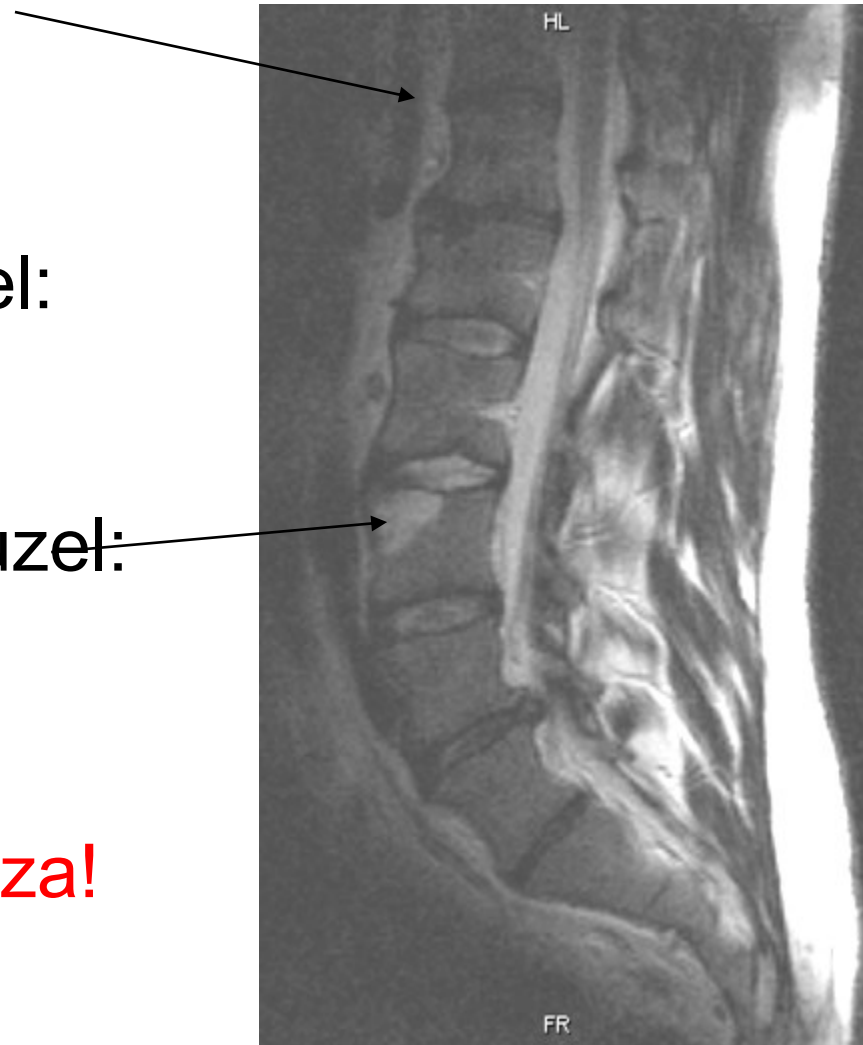
- starý Schmorlův uzel:

- konsolidovaný
- neaktivní

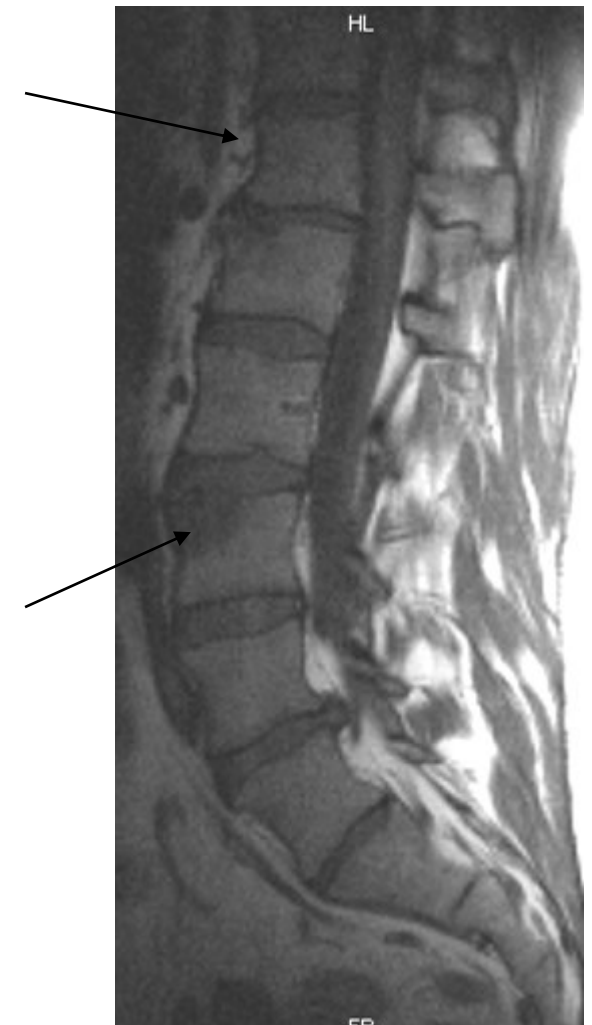
- čerstvý Schmorlův uzel:

- charakter osteolýzy
- okolí prolomení hrany
- dále T2, lépe STIR MRI

- **Diferenciální diagnóza!**



T2



T1

Formy Morbus Scheuermann

Typické a atypické

– Typické:

- typ I: pouze Th páteř: horní typ
- typ II: Th – L přechod: dolní typ
Postihuje přechod Th a L páteře
„lumbální typ“ Morbus Scheuermann
čerstvý Schmorlův uzel

– Atypické:

- I. forma (změny obratlů bez hyperkyfózy)
- II. forma (typická klinika, žádné signifikantní vážné RTG změny)
- III. forma (bederní lokalizace)

Stádia Morbus Scheuermann

Floridní – deformity - následky

– I. stádium floridní

- 9-12 let, kulatá volná záda s bolestí, svalové změny

– II. stádium deformit

- 13-16 let, tuhost, rtg změny

– III. stádium následků

- chronické bolesti zad

Stupně Morbus Scheuermann

Montgomery 1981

- I. stupeň – do 45° kyfózy
- II. stupeň - do 55° kyfózy
- III. stupeň - do 65° kyfózy
- IV. stupeň - 75° a více

Terapie

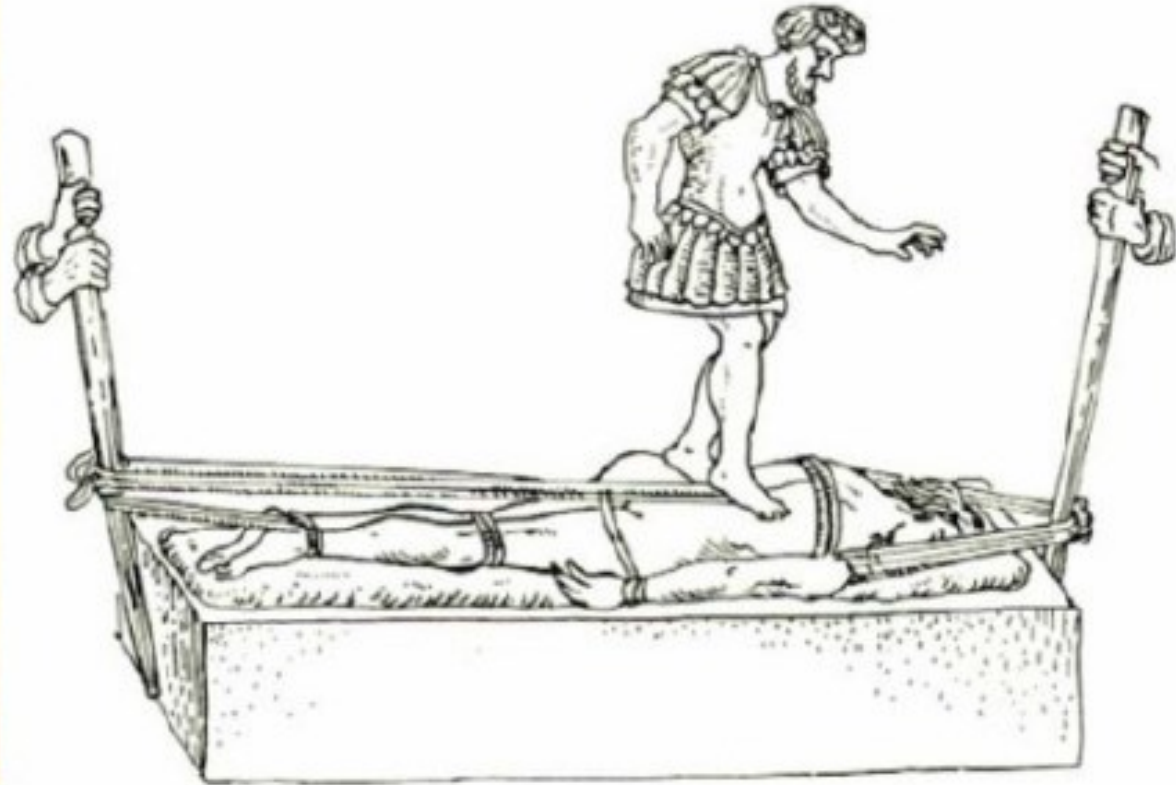Konzervativní

- cvičení
- ortézy a cvičení
- antigravitační sádrový korzet s následnou ortézou a LTV
- „Lyonská metoda“ De Mauroy a Stagnara 1978

Chirurgická

- Indikace:
 - Absolutní:
 - neurologický deficit (extrémně vzácné)
 - Relativní:
 - Rigidní deformita nad 70°
 - Bolest
 - Kosmetika
- Zadní spondylodéza
- SPO/PSO

Konzervativní postupy

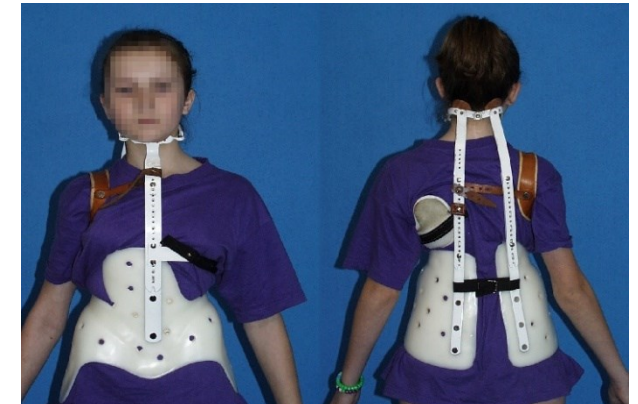
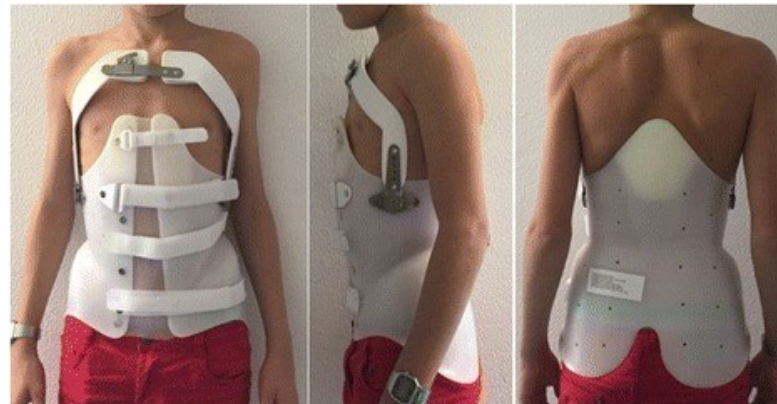

Konzervativní postupy

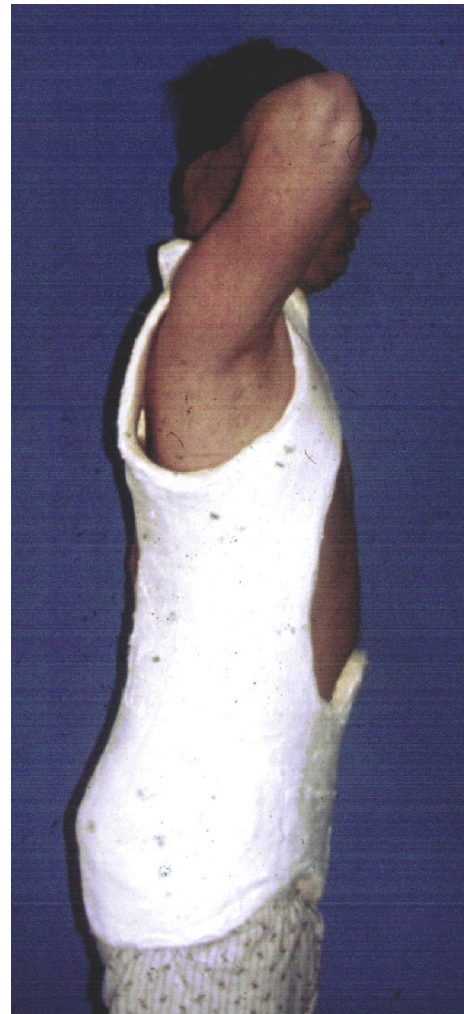
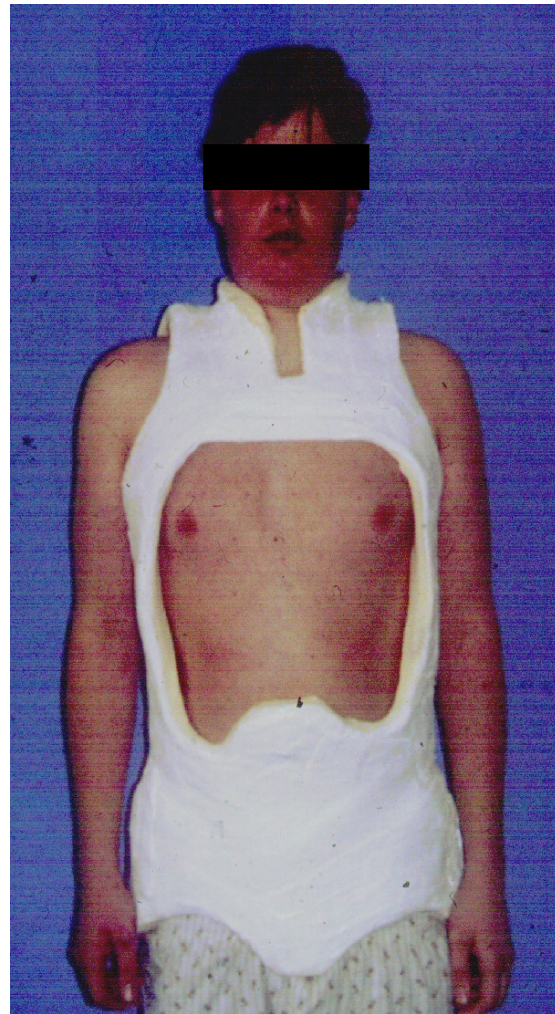
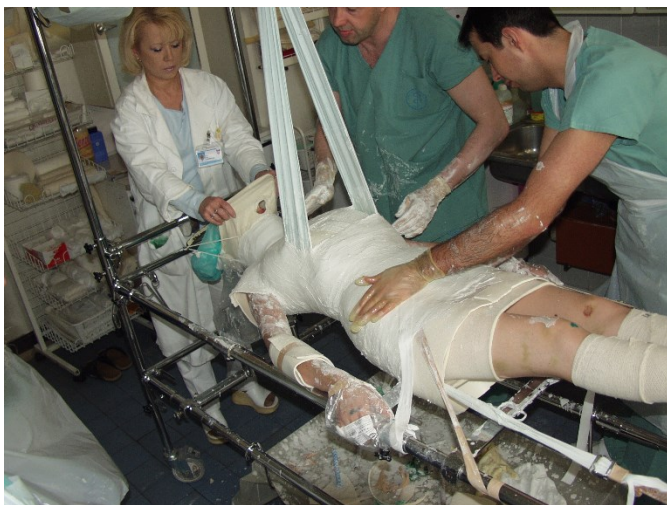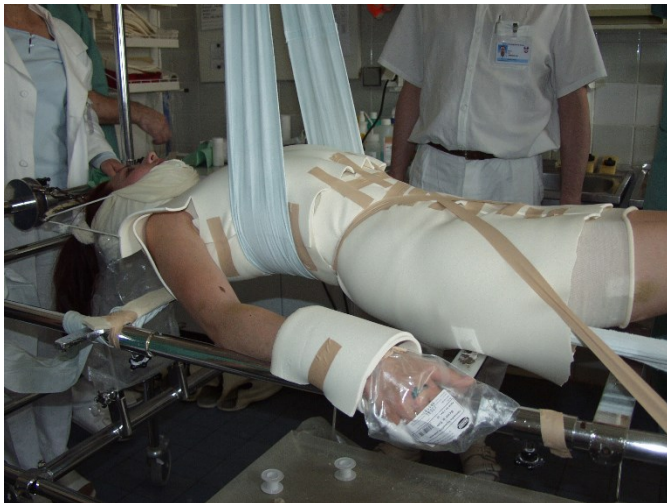- Cvičení + korzetoterapie
- Fyzikální léčba
- Stop: soutěžního sportu
- Stop: těžké zátěže
- NSA, analgetika?
- Myorelaxantia?



Modifikovaná Milwaukee ortéza
(Hudeček- Wernio – Šlechta 2004)



Antigravitační – sádrový - korzet



Rehabilitace a protetika

23h/16h režim noc, noční režim, intenzivní, denní cvičení

- Cvičení
- Fyzikální léčba
- Zákaz soutěžního sportu
- Zákaz těžké zátěže
- NSA, analgetika
- Myorelaxantia
- Antigraavační ortéza (anti-gravity brace)

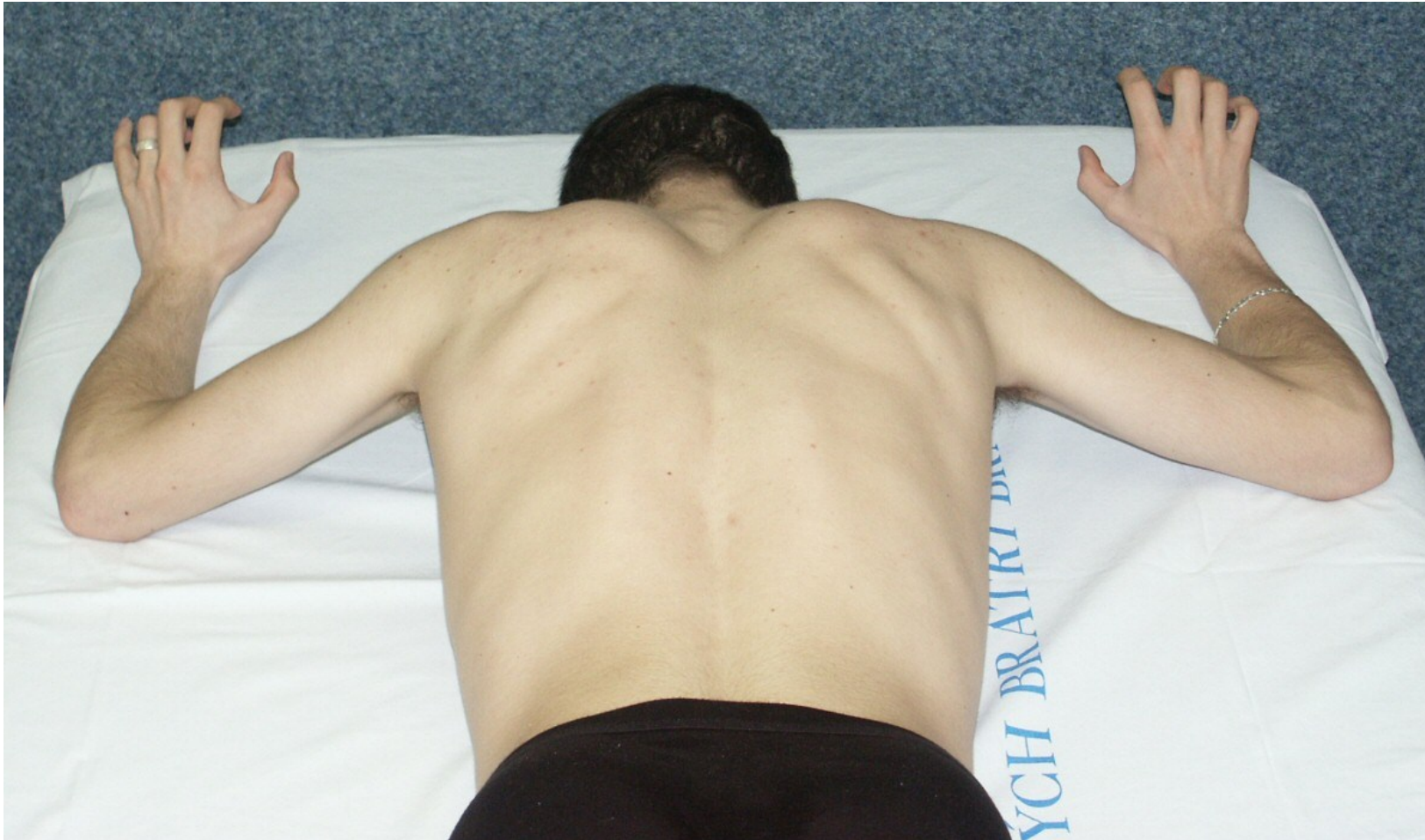Rehabilitace a protetika

23h/16h režim noc, noční režim, intenzivní, denní cvičení

- Individuální LTV + instruktáž
- Individuální + speciální techniky (Brunkow, Brügger, Klapp a další)
- Skupinová
- Motivační (plavání, hippoterapie, tanec)

Rehabilitace a protetika

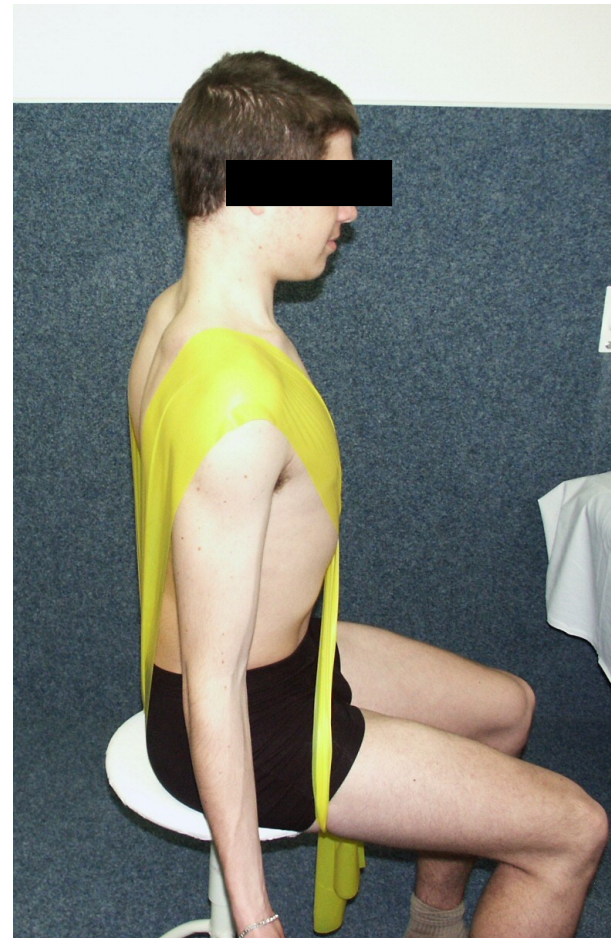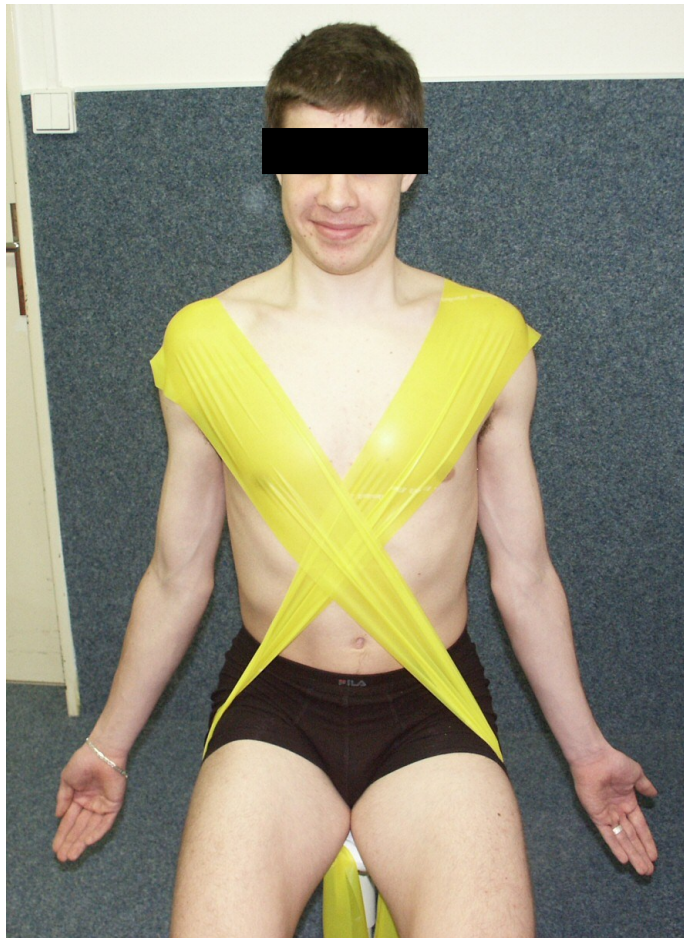
Brunkow



Ortopedická klinika LF MU a FN Brno

Rehabilitace a protetika

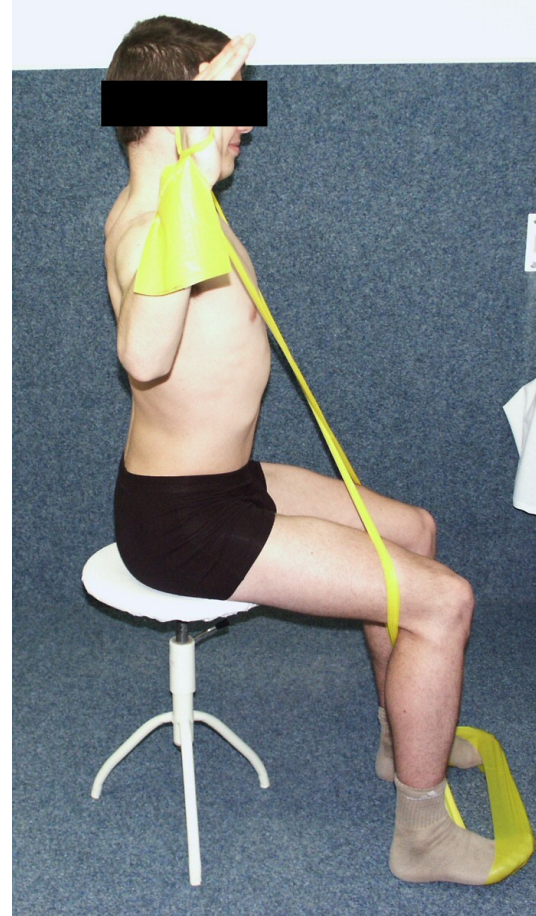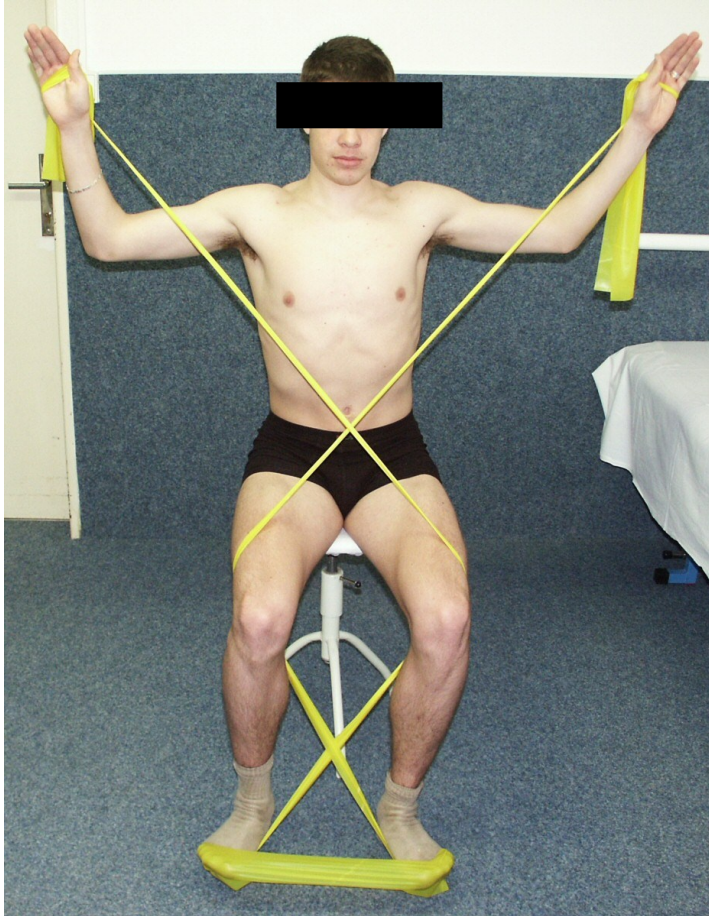
Brügger



Ortopedická klinika LF MU a FN Brno

Rehabilitace a protetika

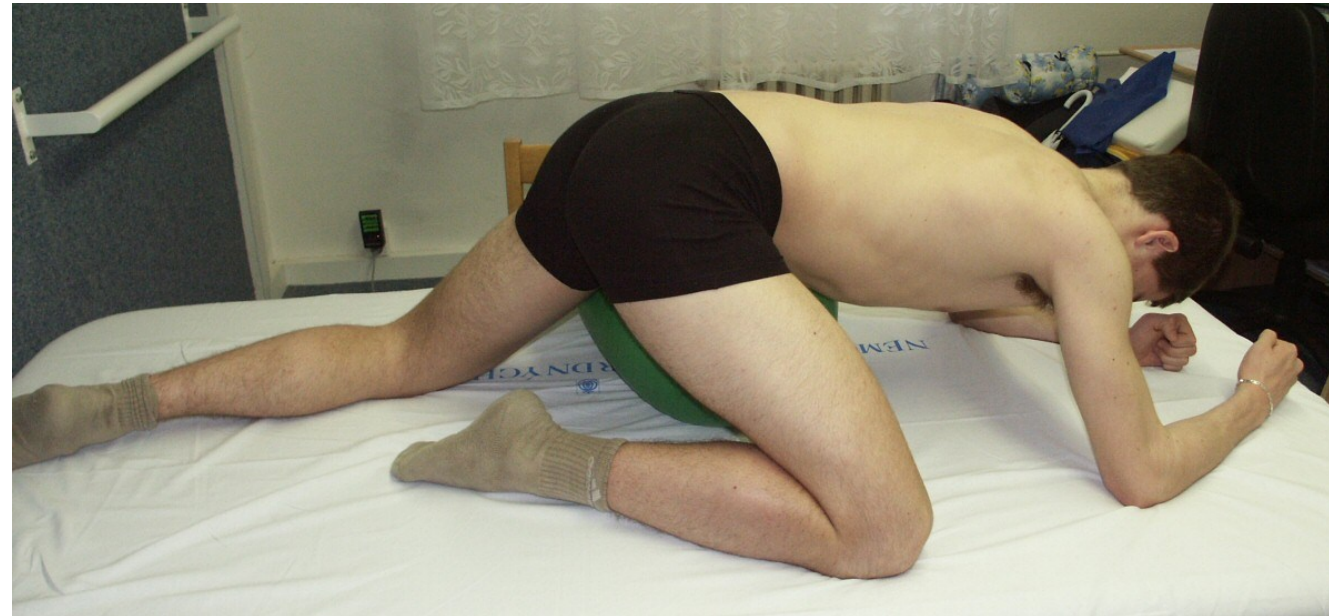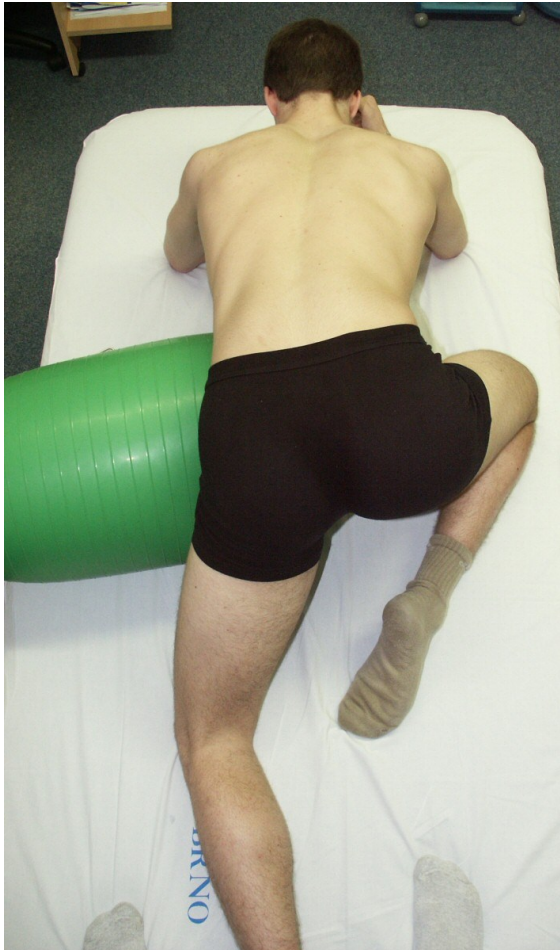Brügger



Ortopedická klinika LF MU a FN Brno

Rehabilitace a protetika

Klapp



Ortopedická klinika LF MU a FN Brno

Komplikace konzervativní terapie

Pacient a rodiče

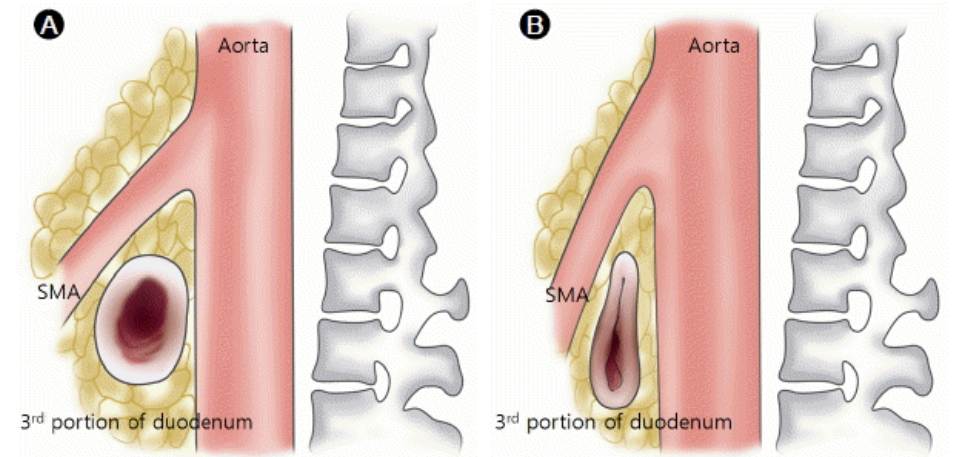
- **CAST SYNDROM!!!!**
- Péče o antigravitační korzet (exantémy, dekubity)
- Dlouhodobá léčba
- Malá spolupráce v pubertě
- Malá motivace
- Životní styl
- Posudkové problémy:
 - zlepšeny se zrušením povinné vojenské služby
 - Nejčastější příčina „modré knížky“



Komplikace

CAST SYNDROM = AKUTNÍ STAV = TERAPIE IHNEDE

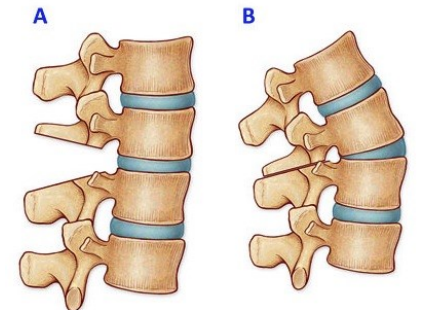
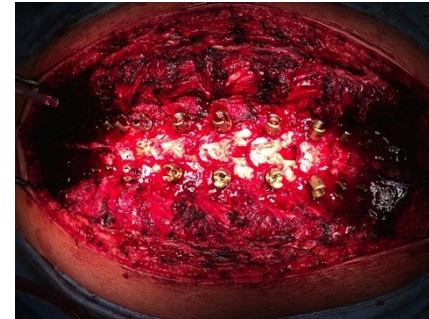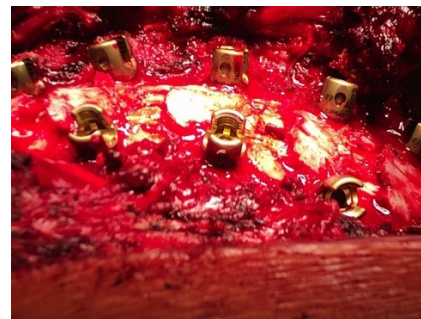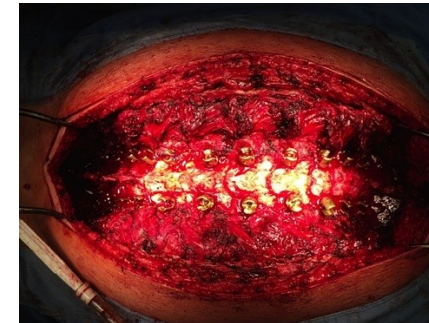
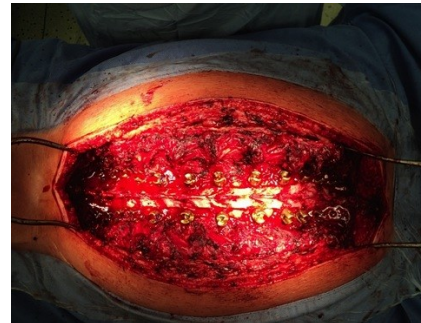
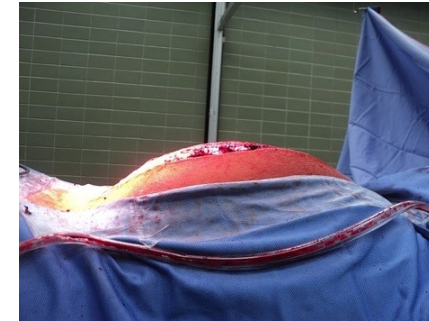
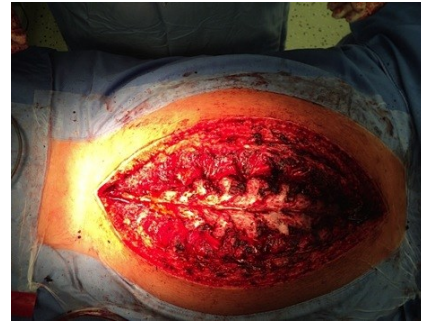- SMAS= superior mesenteric artery syndrome (syndrom mezenterické arterie)
- dilatace žaludku s částečnou nebo úplnou obstrukcí duodena
- Konzervativní terapie: odlitky, sádrové korzety, korzety:
 - u všech pacientů se syndromem mezenterické arterie
 - NSG (nasogastrickou dekompresi), farmakologická léčba: Metoclopramid i.v.
 - Polohování: nalevo, pozice kolena k hrudníku nebo manévr Goldthwaite
 - Enterální výživa s použitím trubice s dvojitým lumenem nasojejunálně vedené distálně k obstrukci pod fluoroskopickou asistencí
- Chirurgická terapie:
 - Selhání konzervativní léčby = chirurgická intervence:
 - duodenojejunostomy nebo gastrojejunostomy k obejití obstrukce nebo duodenální derotační procedury
 - mobilizace dvanáctníku laparotomií či laparoskopii
 - duodenojejunostomiostomie vzácně
- Patofyziologie:
 - stlačení dvanáctníku mezi horní mezenterickou tepnou dopředu a aortou a páteří v zadní části.
 - obstrukce může nastat během několika hodin až dnů po operaci nebo odlitku nebo sádrovém korzetu
 - nebo se nemusí vyvíjet po dobu několika týdnů.



Chirurgická terapie

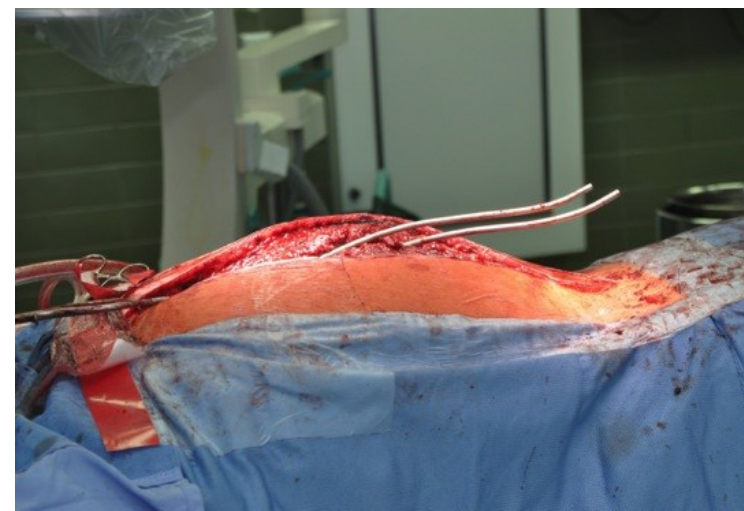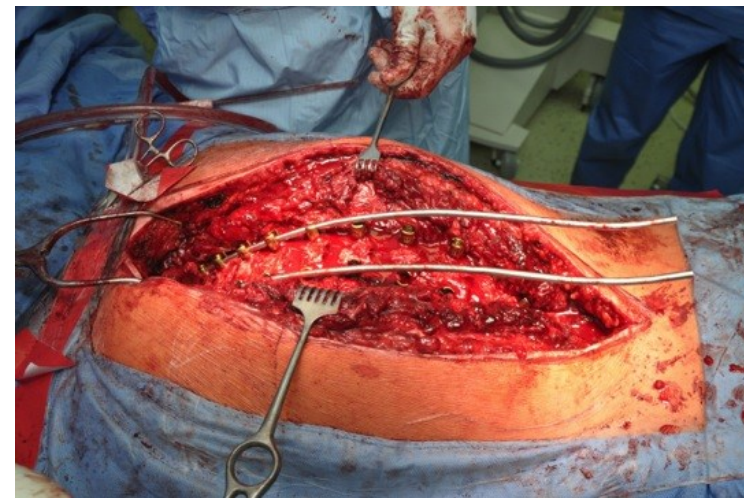
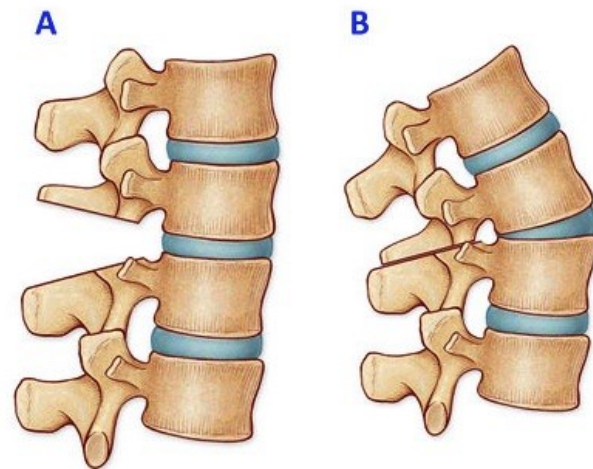
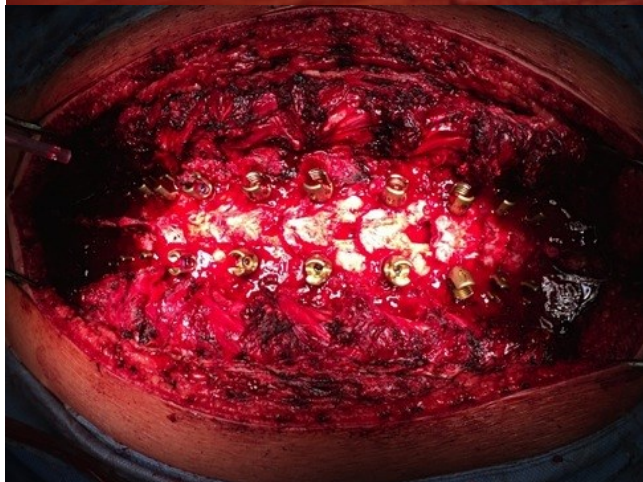
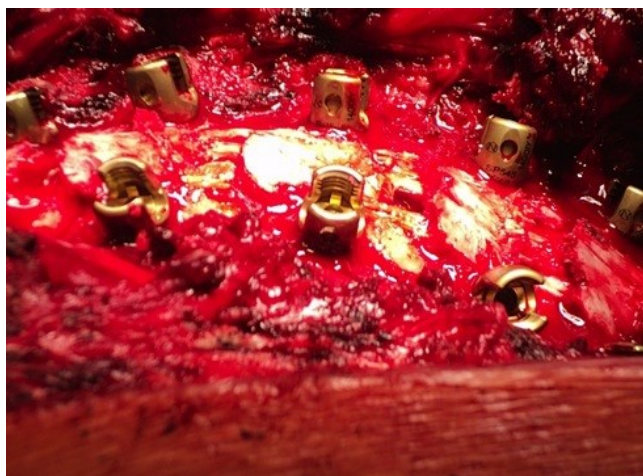
Pozdní, vážné diagnózy

- Zadní spondylodéza
- Osteotomie: SPO/PSO
- Event. doléčení v TLSO



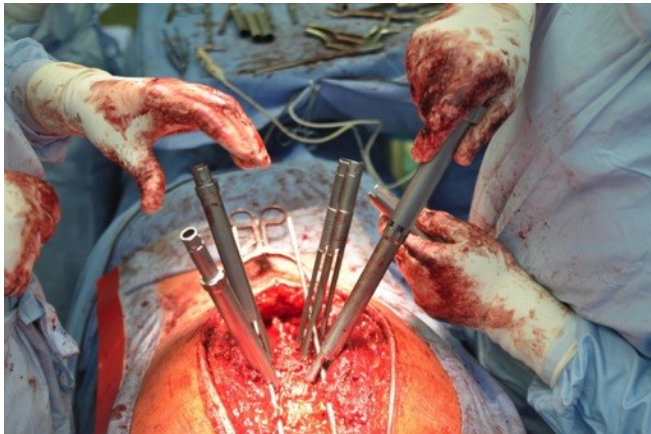
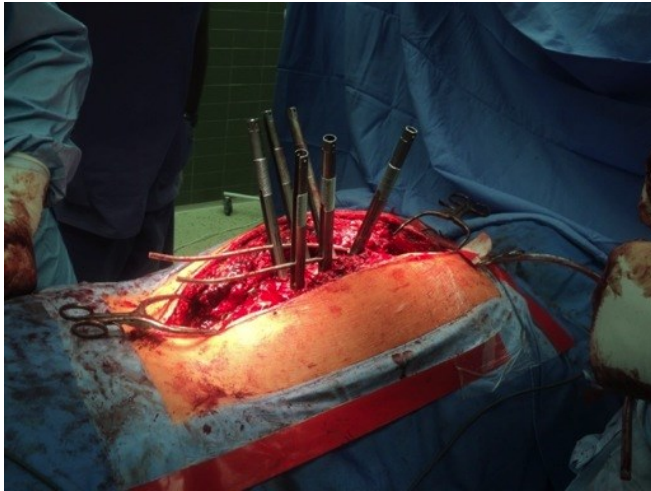
Chirurgická terapie

Smith-Petersen osteotomies

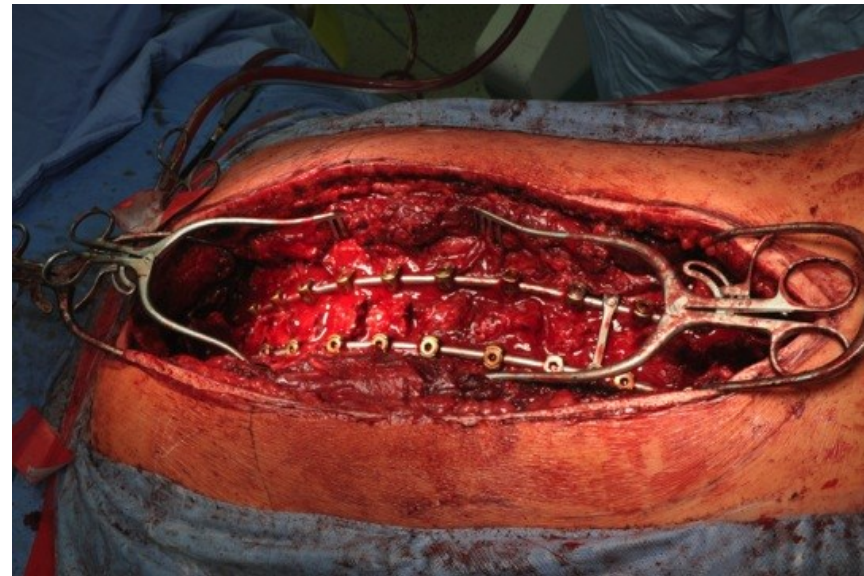
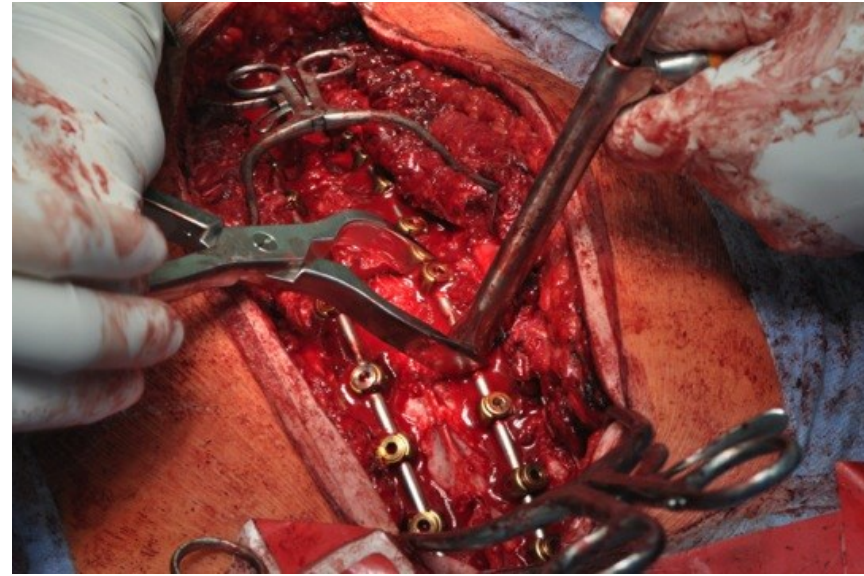


Chirurgická terapie

Cantilever maneuver

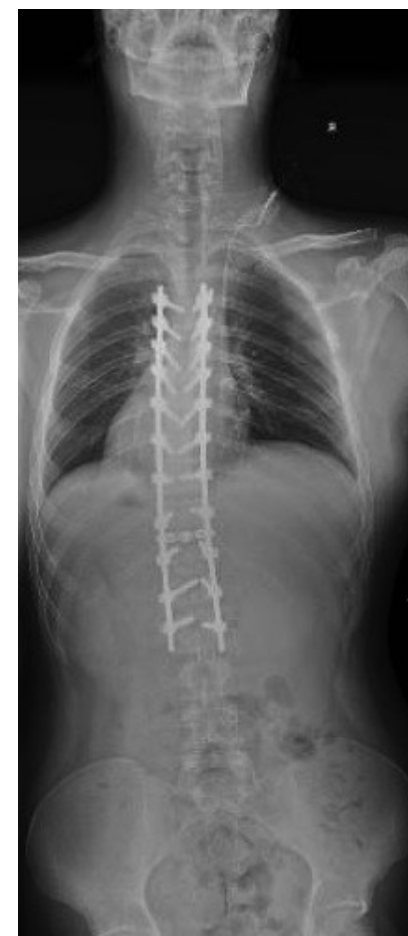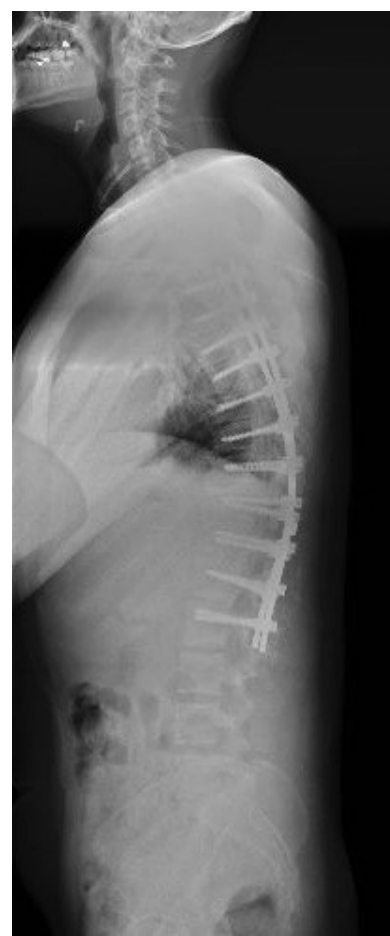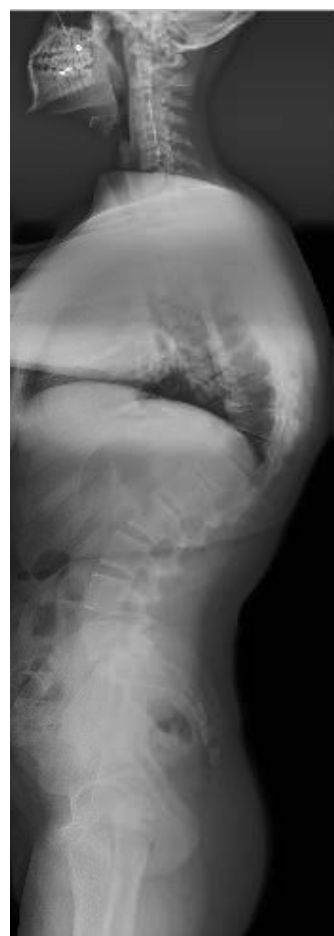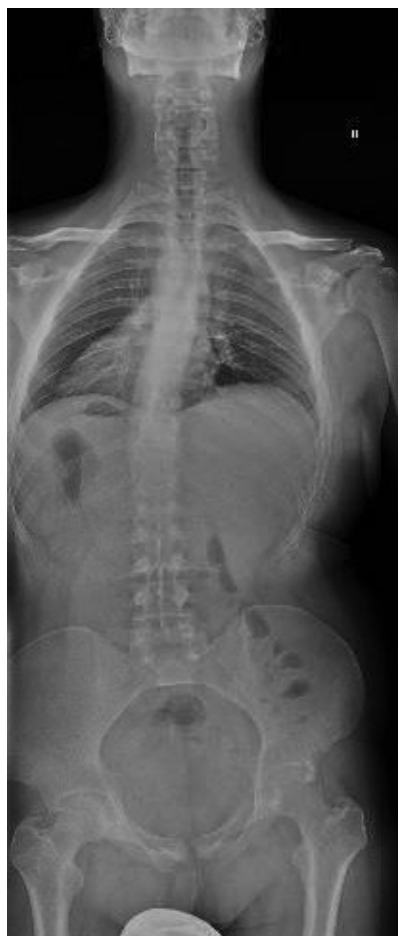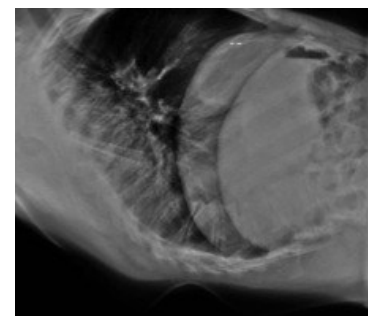


Ortopedická klinika LF MU a FN Brno



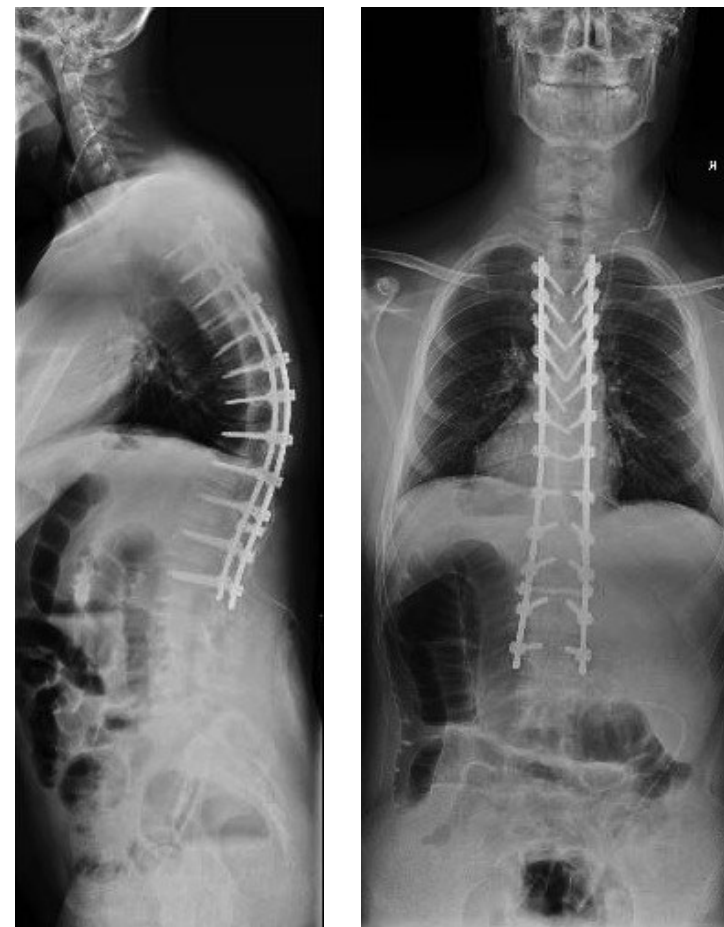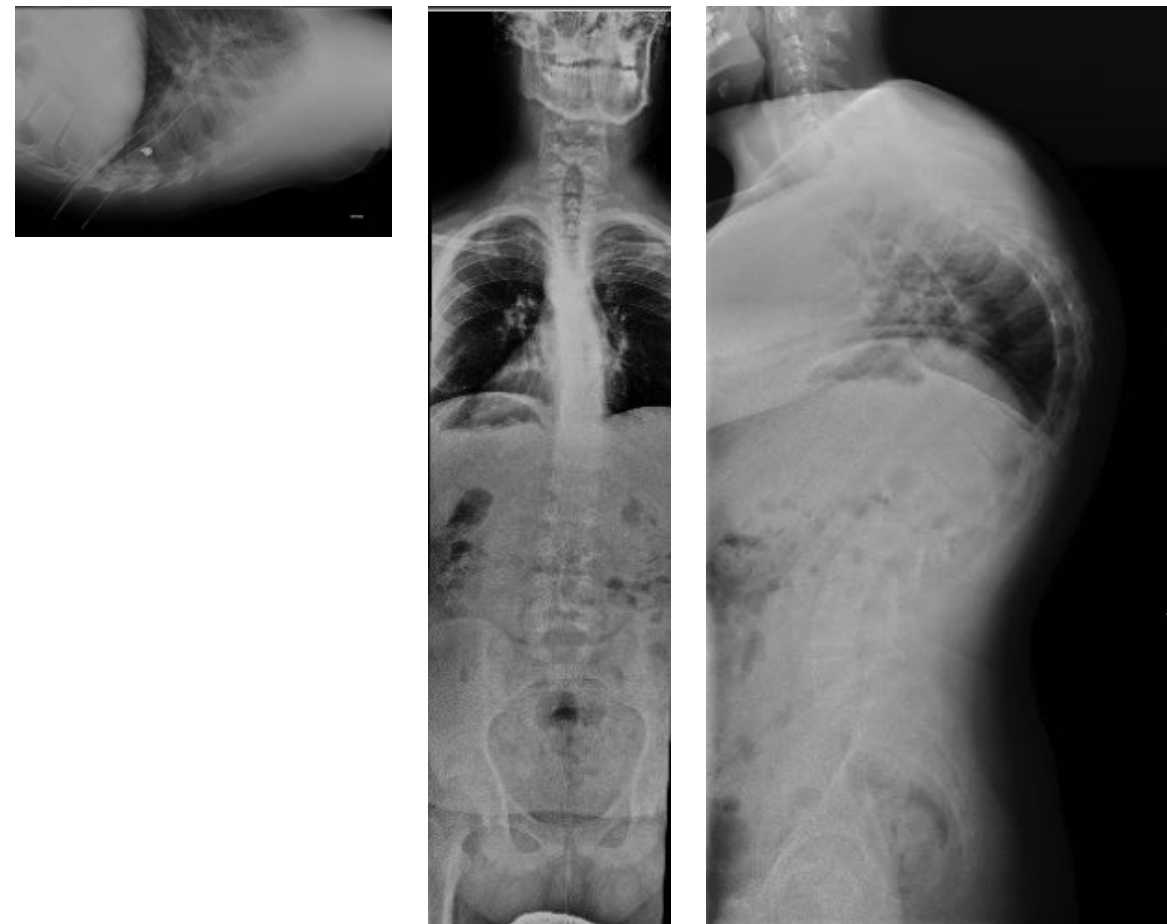
Chirurgická terapie

RTG evaluace (16y + 2m)



Chirurgická terapie

RTG evaluace (17y + 3m)



Vadné držení těla

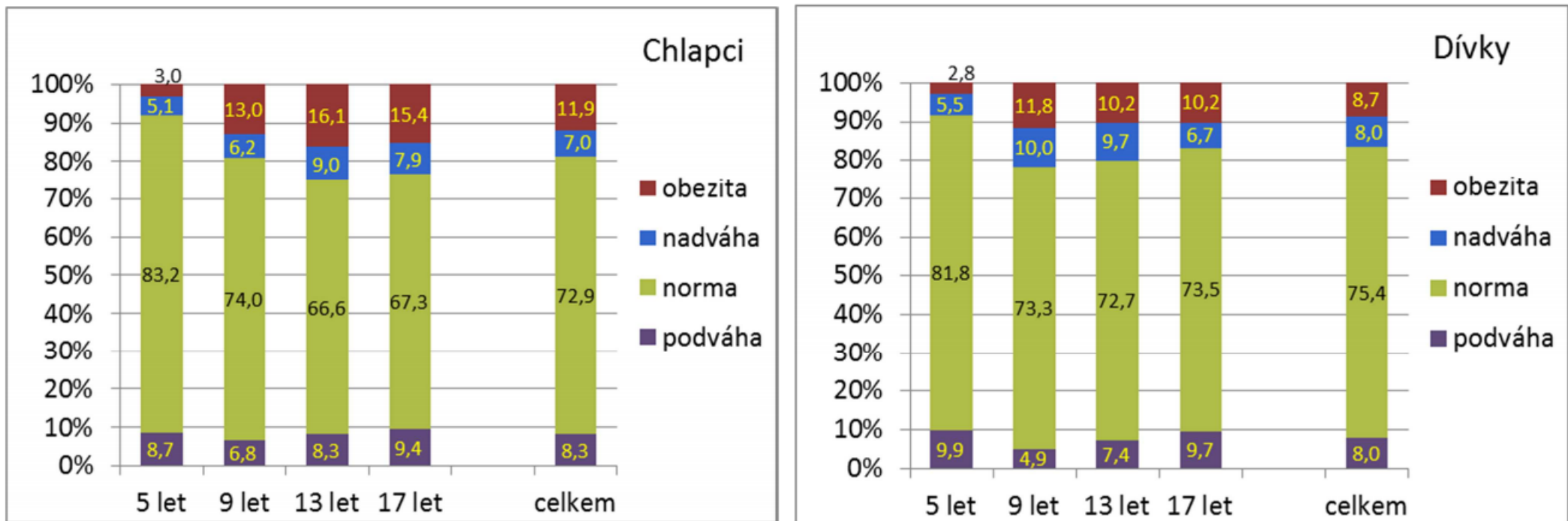
nejčastější

- Vzniká při svalové nerovnováze, nedostatku
- cvičení, sedavém způsobu života.
- Chabé svalstvo zádové a břišní.
- Zvýšená bederní lordóza a hrudní kyfóza
- Léčba:
 - „Životní styl“
 - Pravidelné cvičení zádového a břišního svalstva
 - Vytrvalost
 - Vedení LTV fyzioterapeutem

Vadné držení těla

BMI a VDT?

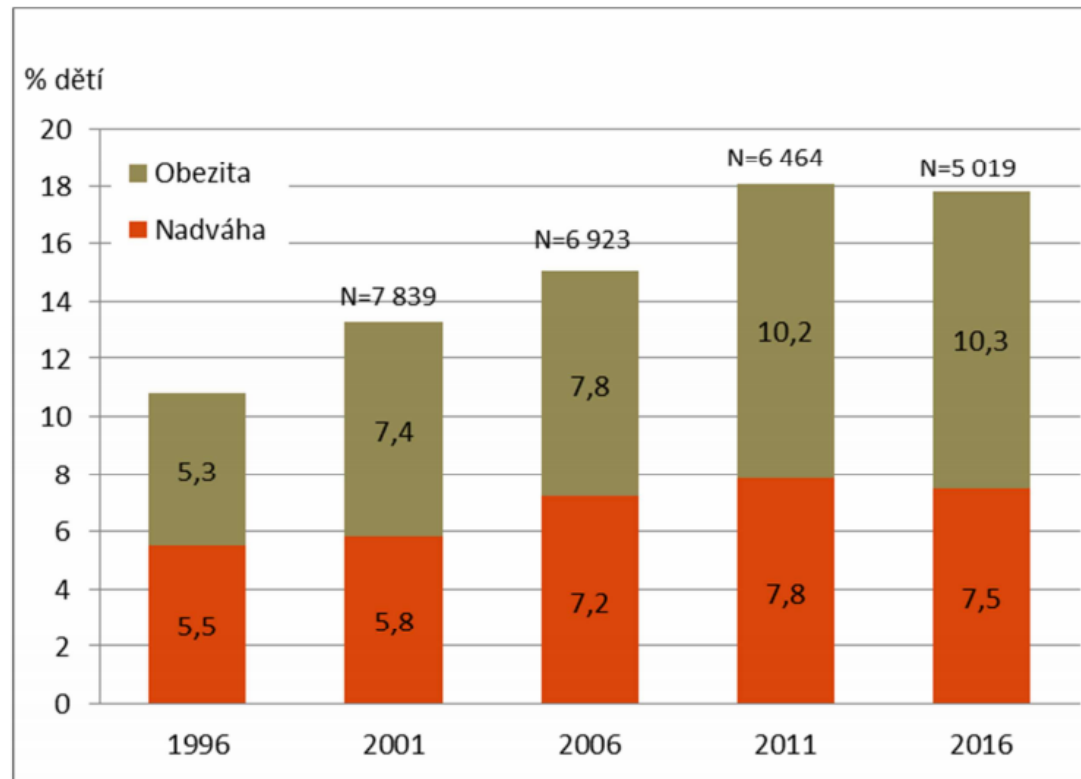
Graf č. 14 a 15. Hodnoty BMI u chlapců a dívek podle věku



Vadné držení těla

BMI a VDT?

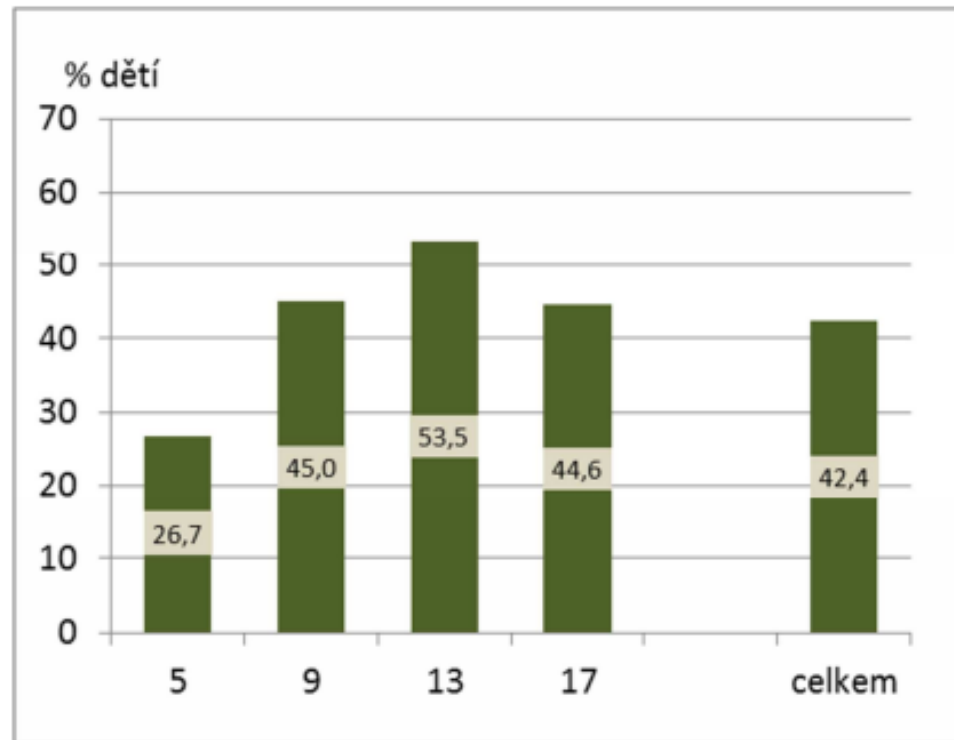
Graf č. 16. Vývoj prevalence nadváhy a obezity u dětí (věkové skupiny 5, 9, 13 a 17 let) mezi lety 1996 až 2016



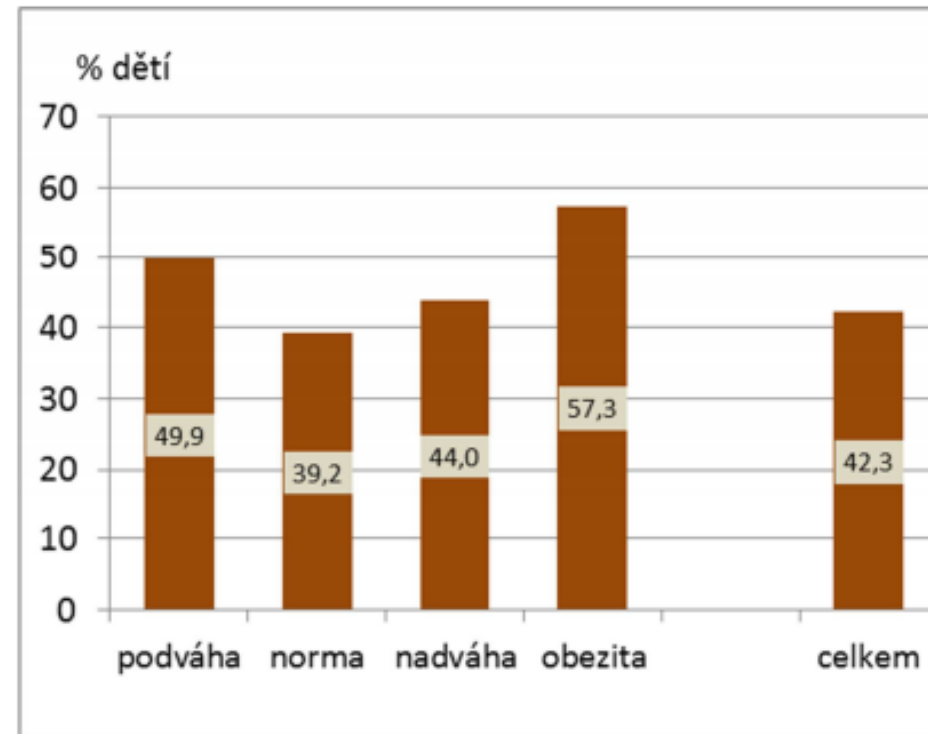
Vadné držení těla

BMI a VDT?

Graf č 17. Prevalence VDT dle věku



Graf č. 18. Prevalence VDT dle BMI



Nejčastější zjištěnou vadou v držení těla byl předsun hlavy (25,5% dětí), kulatá záda / zvýšená hrudní kyfóza (14 %) a skoliotické držení (13 %). Předsun hlavy a kulatá záda byly častější u chlapců, ve výskytu skoliotického držení se chlapci a dívky nelišili. Všechny tyto tři vady byly nejčastější u třináctiletých dětí.

Nejzávažnější z posuzovaných vad je skolióza. Jedná se o již fixovanou poruchu zakřivení páteře, kterou není možné zvýšeným svalovým napětím vyrovnat a která ovlivňuje celou funkci páteře a ve svých důsledcích může vést k snížení funkce plic. Skoliózu mělo celkem 79 dětí (1,5 % souboru), nejčastěji byla diagnostikována u 17letých (45 dětí, 4 % všech 17letých).

Součástí rodičovského dotazníku byly otázky zjišťující, jestli děti trpí bolestmi hlavy a páteře.

Bolestmi hlavy trpělo 21,2 % dětí, významně častěji dívky (23,1 % dívek, 19,4 % chlapců; $p=0,001$). Podíl dětí s bolestí hlavy narůstal s věkem (graf č. 19), nejčastěji ji trpěli sedmnáctiletí (34,8 %; více jak pětina z nich pociťovala bolest hlavy nejméně jedenkrát za týden). Častěji bolestmi hlavy trpěli děti s vadným držením těla (24,7 %) v porovnání s držením fyziologickým (18,0 %). Bolesti krční i bederní páteře uváděli rodiče shodně u 7 %

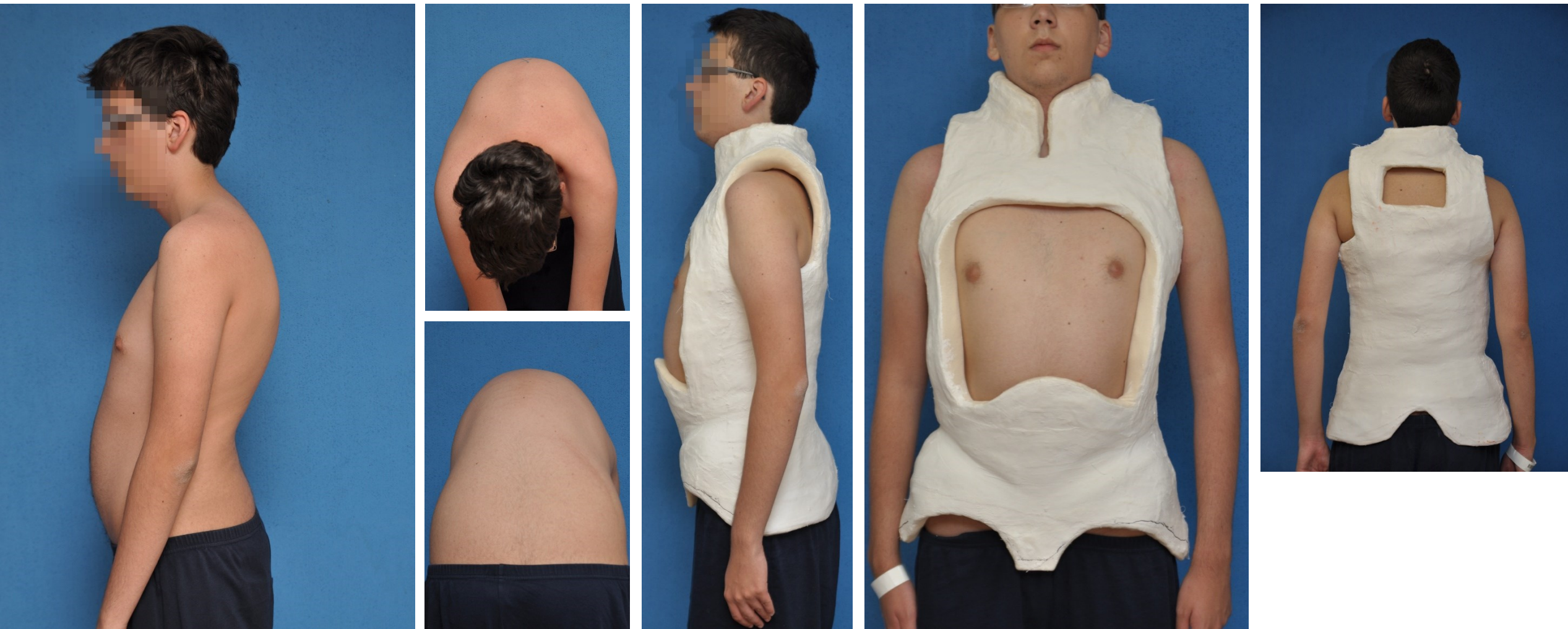Evaluace Morbus Scheuermann

- pubertální poškození páteře s celoživotními následky
- vyžaduje 100% spolupráci nemocných a rodiny
- Konzervativní terapie: při kombinované léčbě ortézou a rehabilitací
- Operační terapie: Ortopedická klinika FN Brno

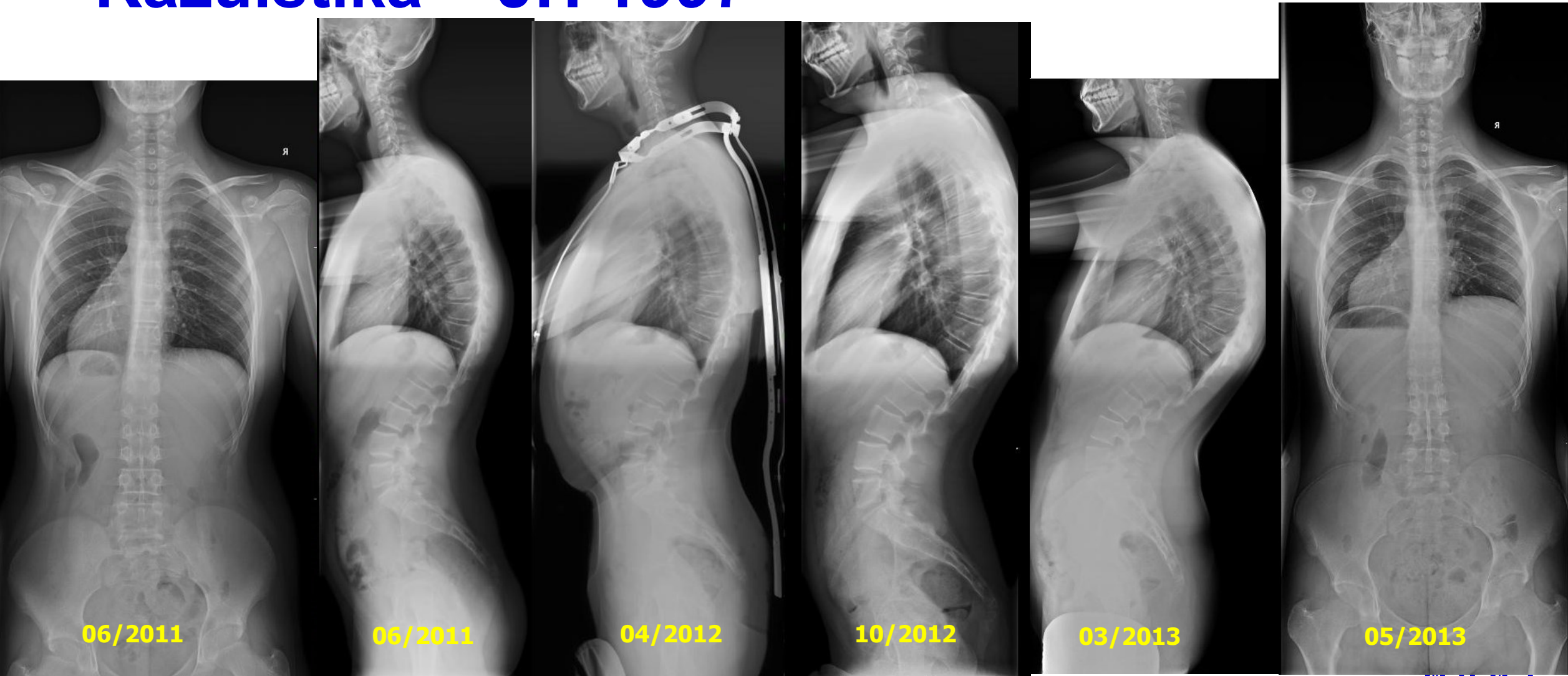
Evaluace Morbus Scheuermann

- Cvičení: ovlivnění do 5%
- TLSO ortézy: ovlivnění do 30%
- Operace: dnes nad 70%

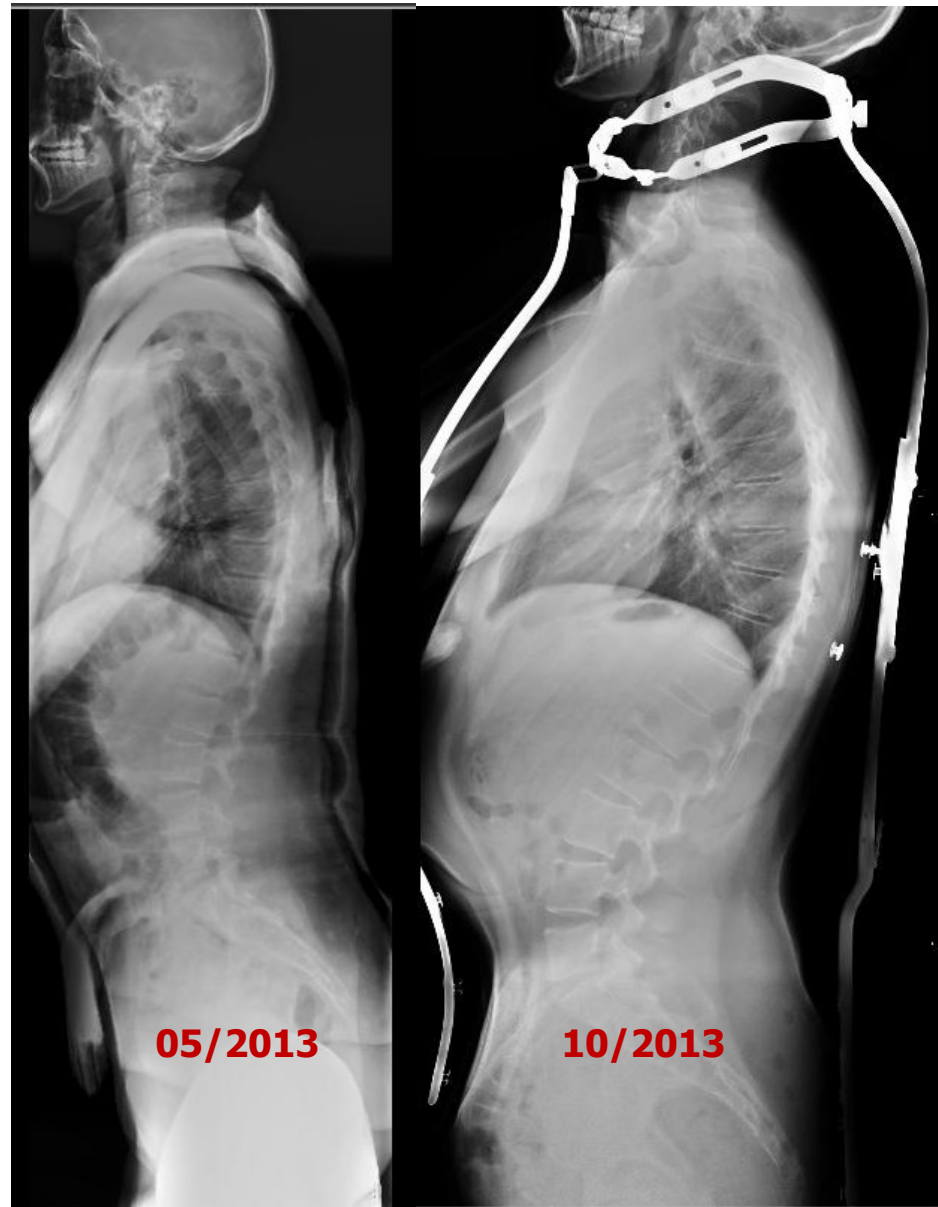
Kazuistika – JH 1997



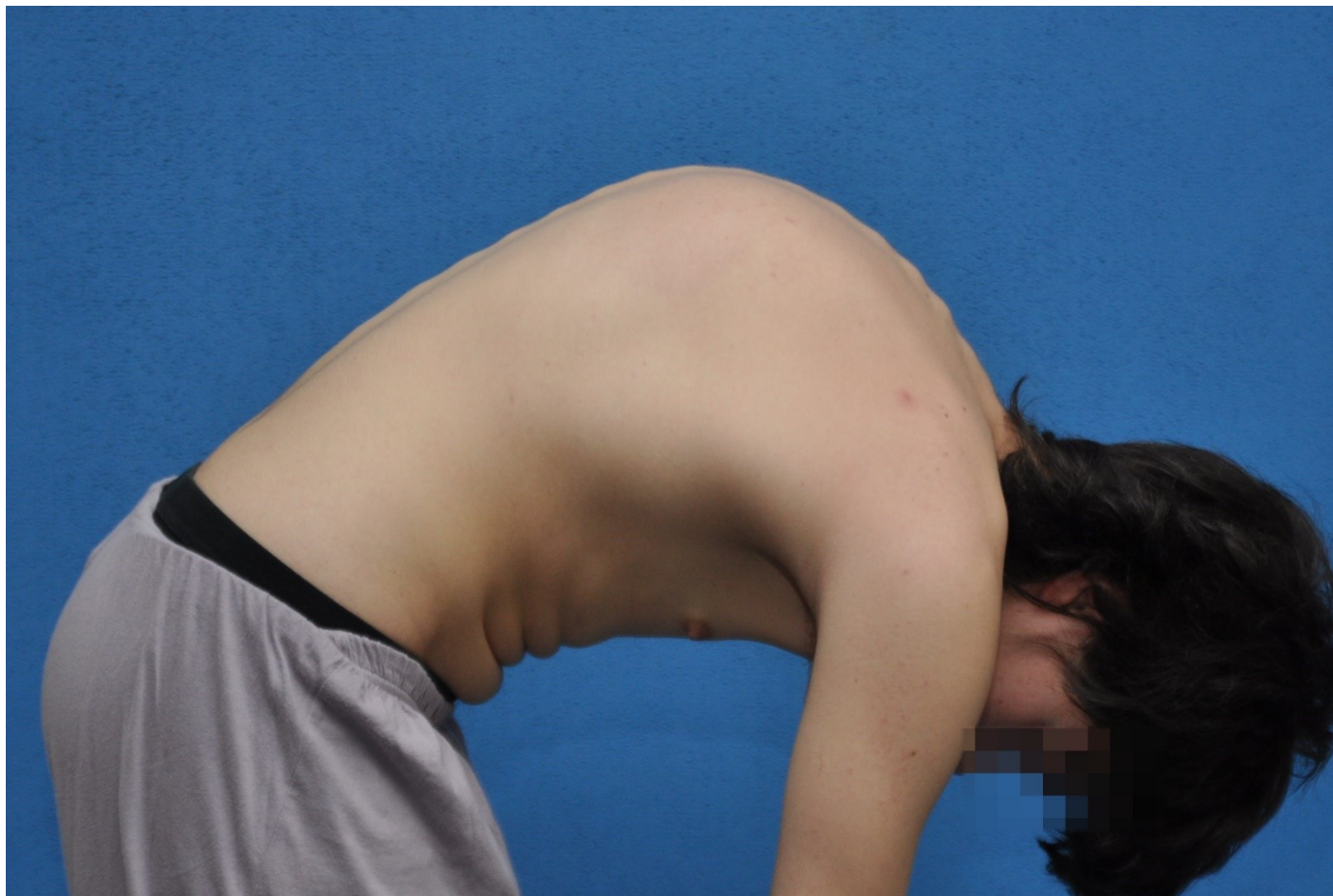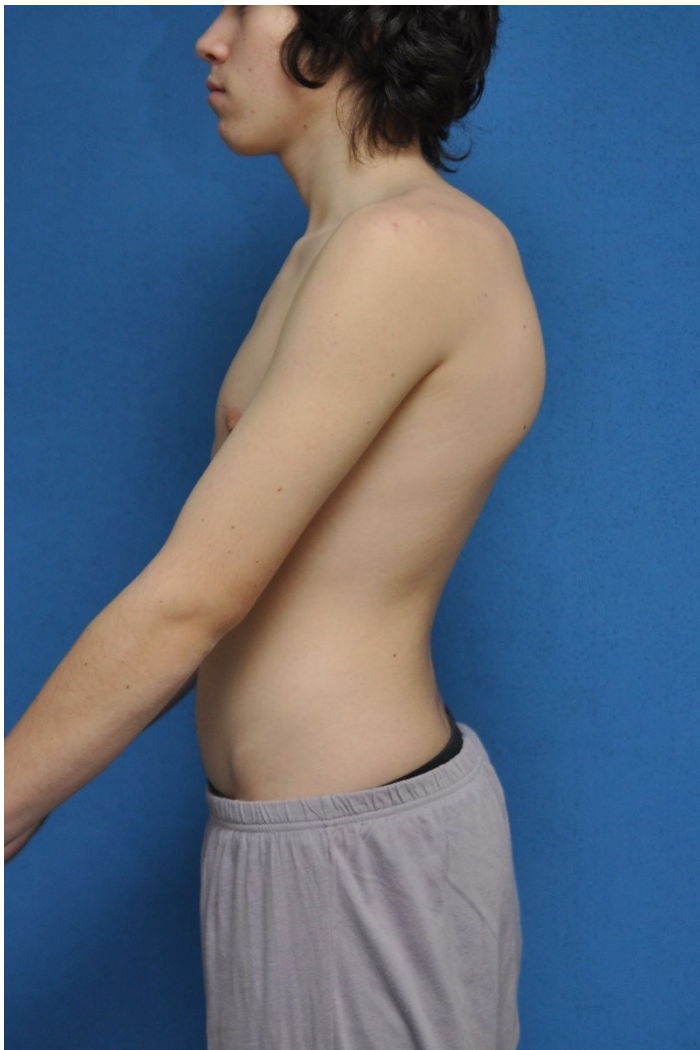Kazuistika – JH 1997



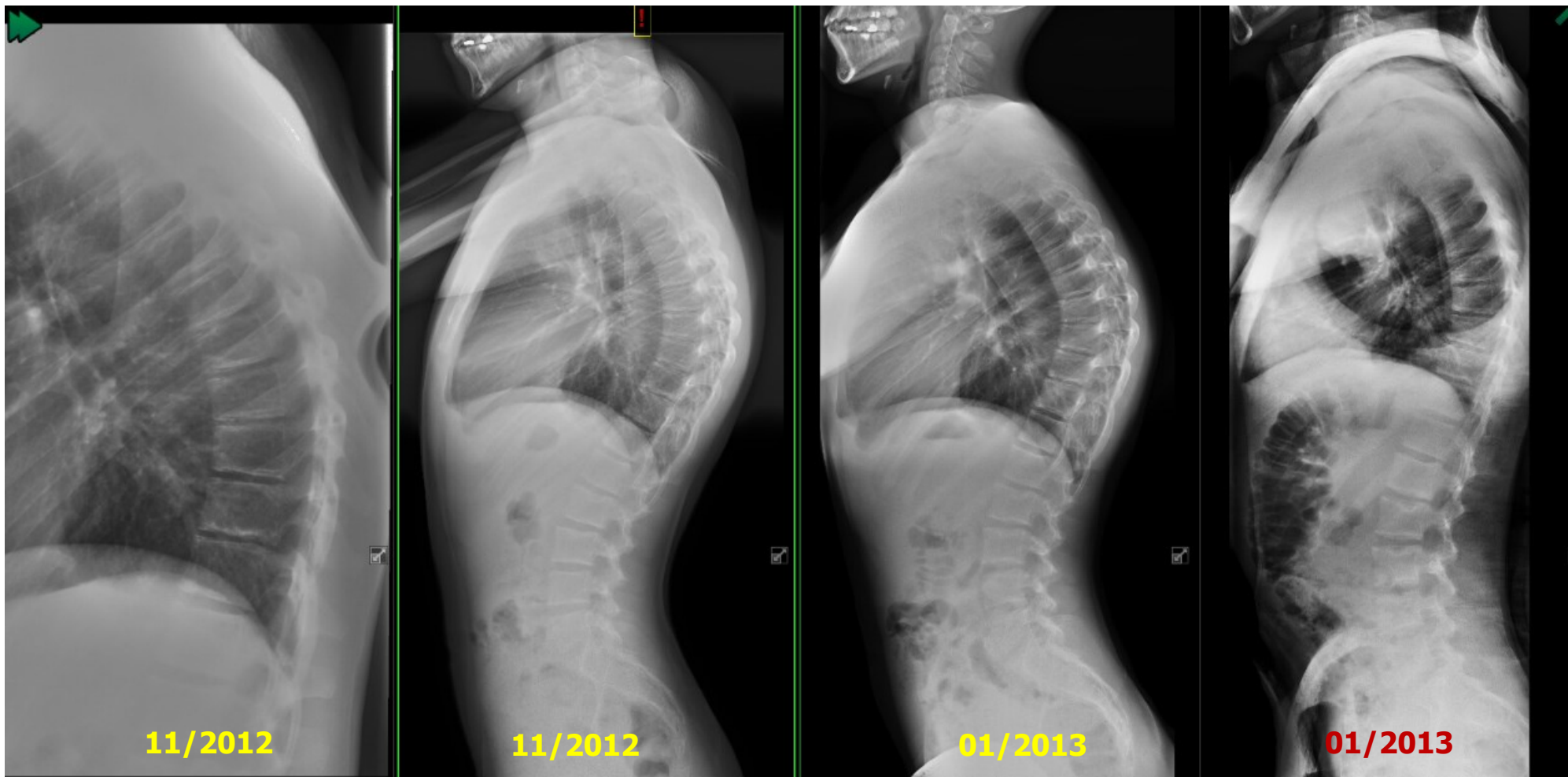
Kazuistika – JH 1997



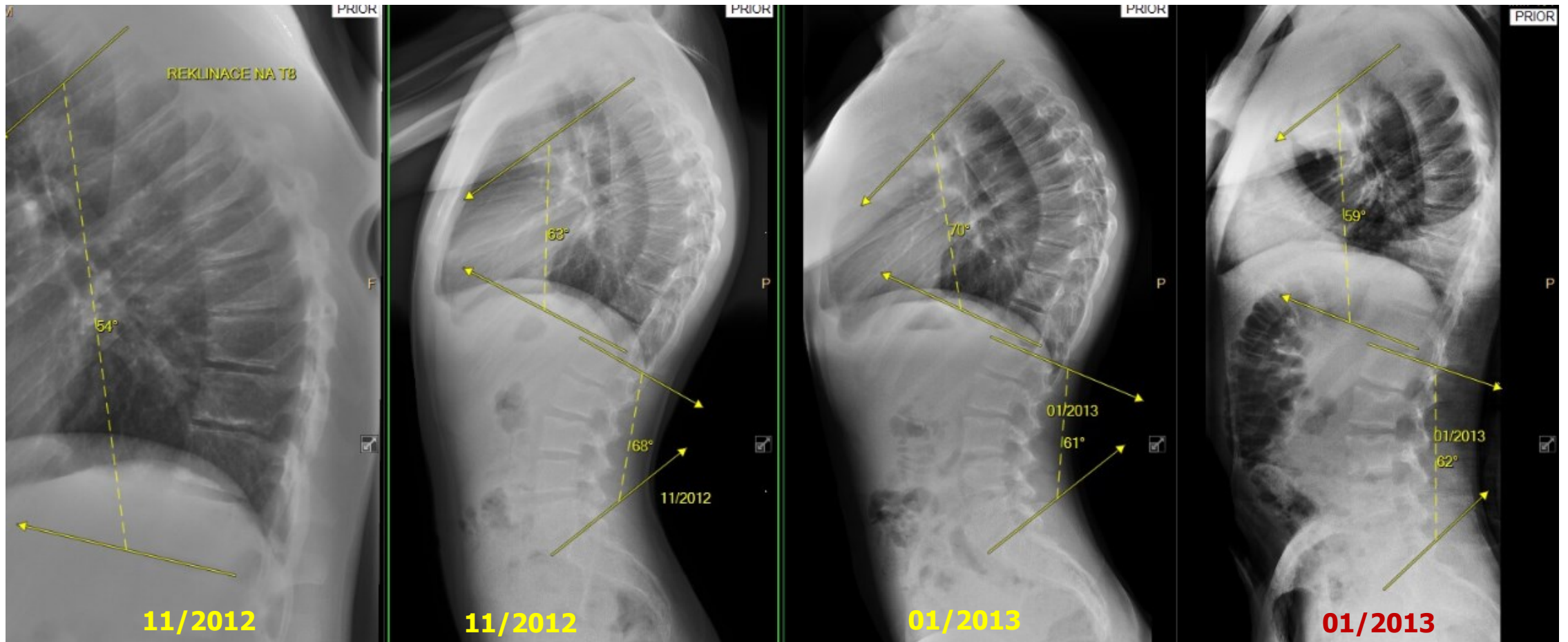
Kazuistika – AF 1999



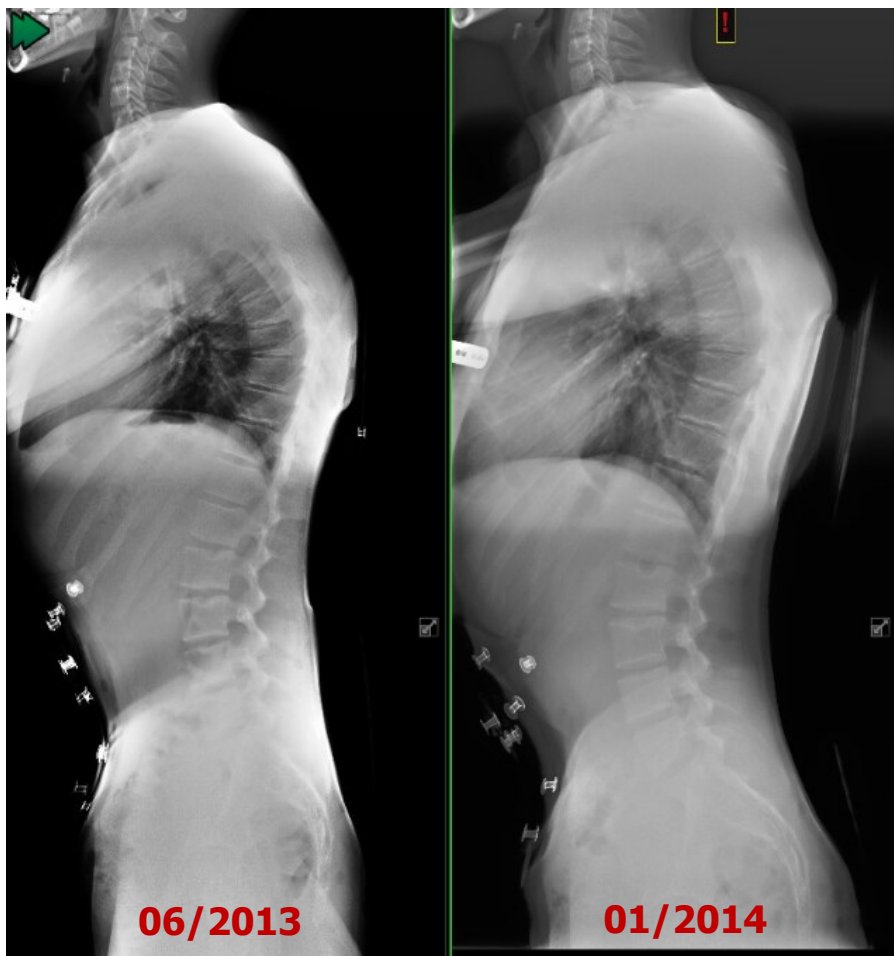Kazuistika– AF 1999



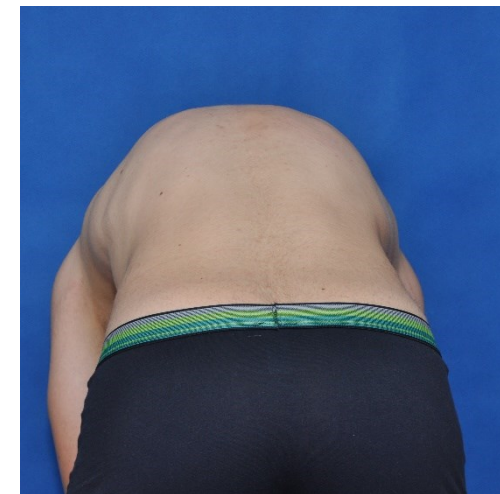
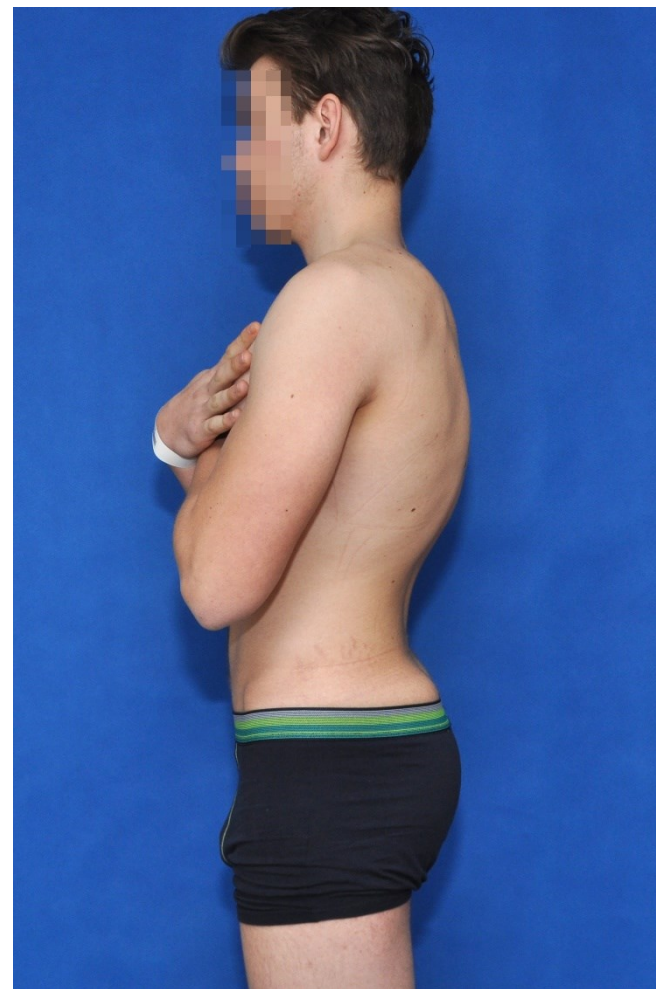
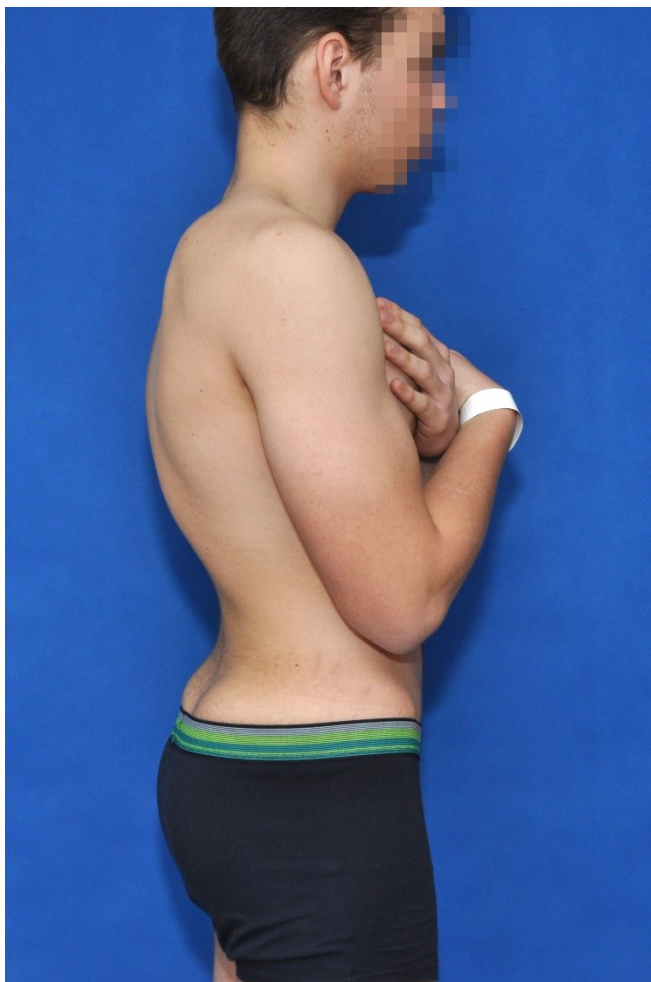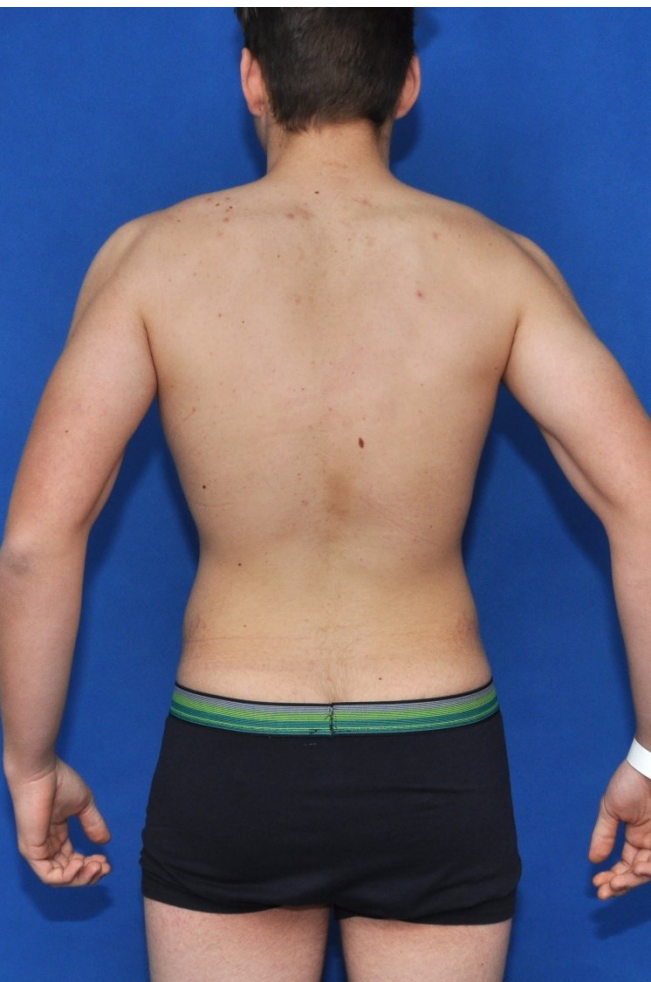
Kazuistika– AF 1999



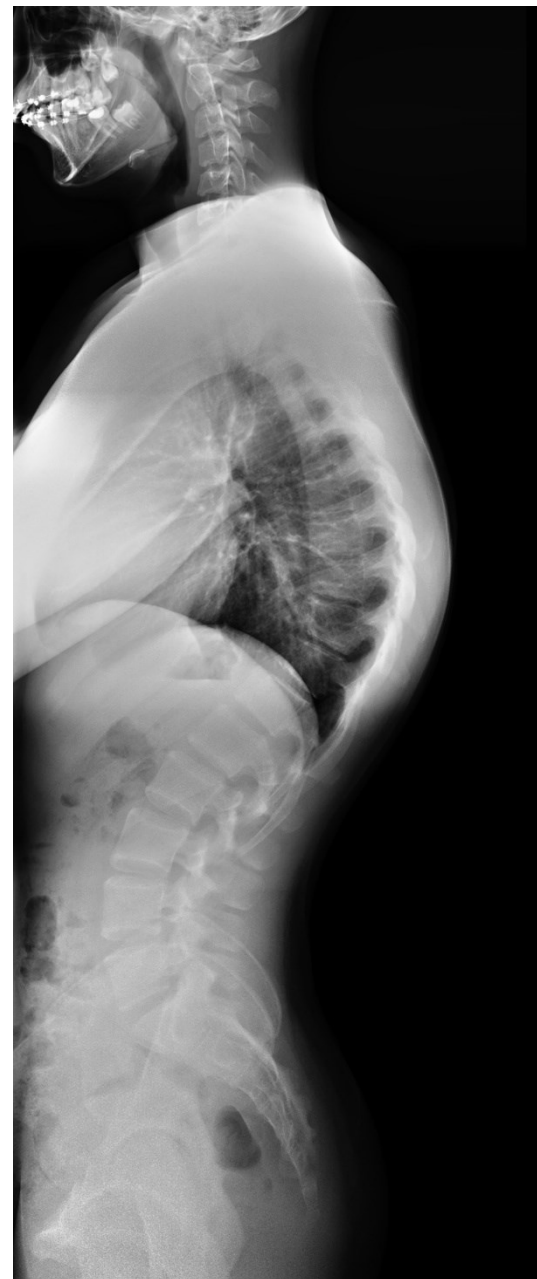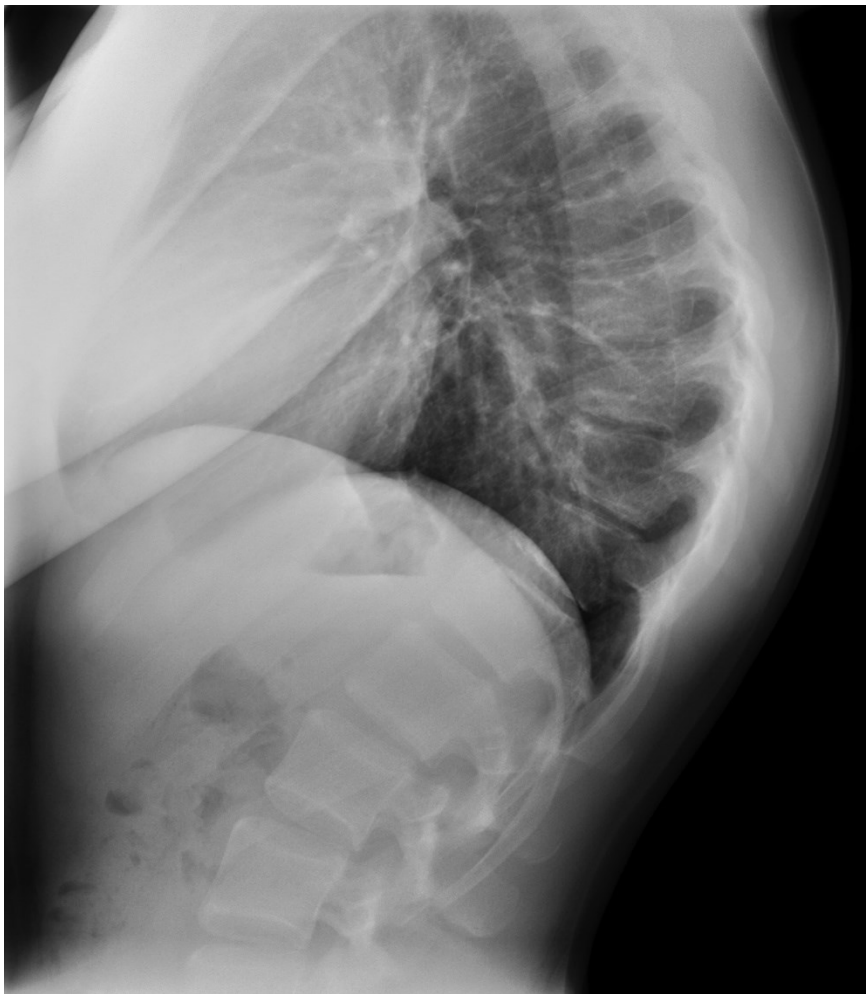Kazuistika– AF 1999



Kazuistika– RS 1999

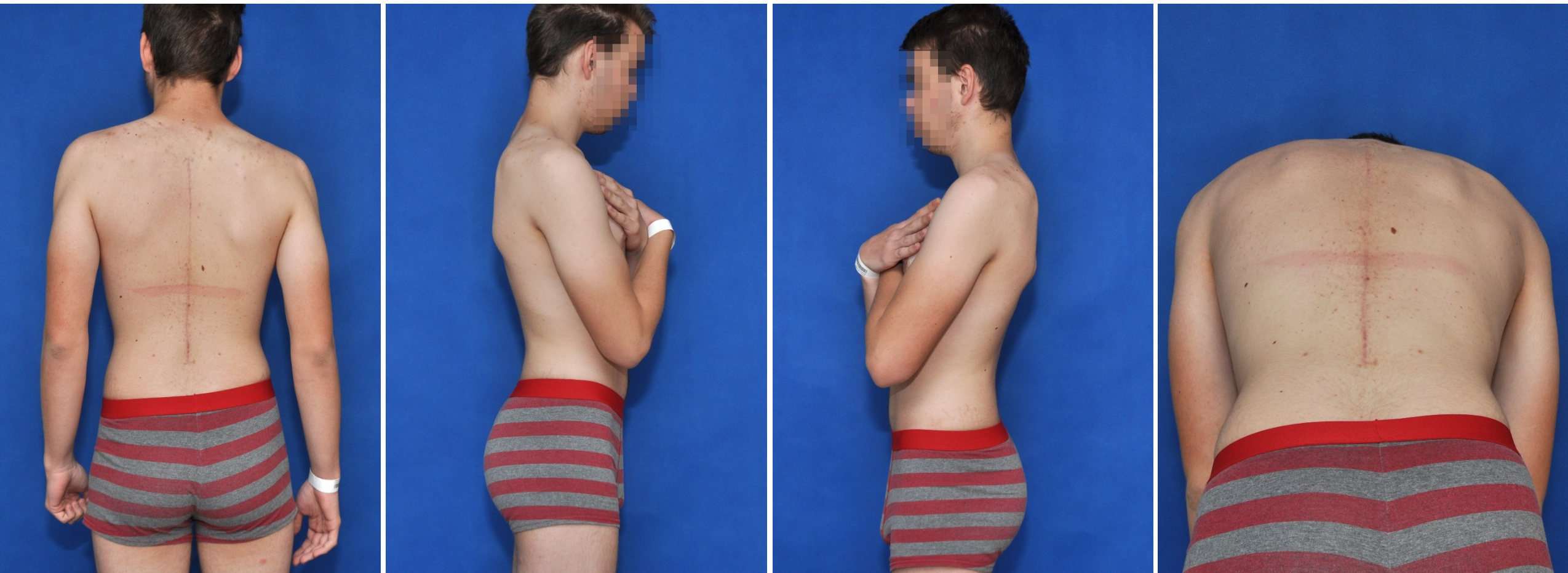


Kazuistika– RS 1999

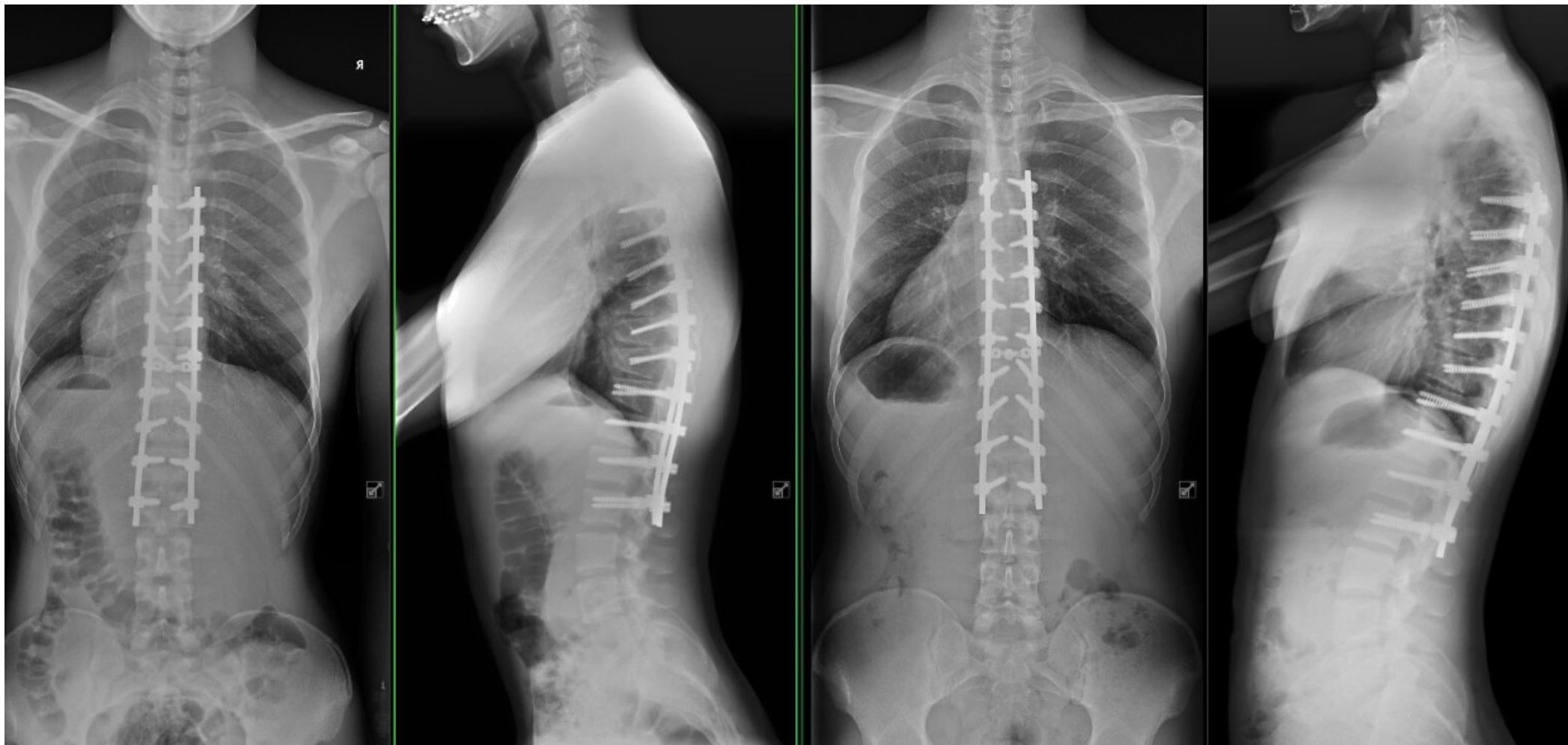

Ortopedická klinika LF MU a FN Brno

Kazuistika– RS 1999



Kazuistika– RS 1999



Zdroje

1. Scheuermann HW. Kyphosis dorsalis juvenilis. *Orthop Chir.* 1921;41:305–317.
2. Sorensen KH. Scheuermann's Juvenile Kyphosis: clinical appearances, radiography, aetiology and prognosis. Munksgaard; Copenhagen: 1964.
3. Stoddard A, Osborn JF. Scheuermann's disease or spinal osteochondrosis: its frequency and relationship with spondylosis. *J Bone Joint Surg Br.* 1979;61(1):56–58.
4. Taylor TC, Wenger DR, Stephen J, Gillespie R, Bobechko WP. Surgical management of thoracic kyphosis in adolescents. *J Bone Joint Surg Am.* 1979;61(4):496–503.
5. Ali RM, Green DW, Patel TC. Scheuermann's kyphosis. *Curr Opin Pediatr.* 1999;11(1):70–75.
6. Bradford DS. Juvenile kyphosis. In: Lonstein JE, Bradford DS, Winter RB, Ogilvie J, editors. *Moe's textbook of scoliosis and other spinal deformities.* 3rd ed. Saunders; Philadelphia: 1995. pp. 349–367.
7. Damborg F, Engell V, Andersen M, Kyvik KO, Thomsen K. Prevalence, concordance, and heritability of Scheuermann kyphosis based on a study of twins. *J Bone Joint Surg Am.* 2006;88(10):2133–2136.
8. Gilsanz V, Gibbens DT, Carlson M, King J. Vertebral bone density in Scheuermann disease. *J Bone Joint Surg Am.* 1989;71(6):894–897.
9. Lopez RA, Burke SW, Levine DB, Schneider R. Osteoporosis in Scheuermann's disease. *Spine.* 1988;13(10):1099–1103.
10. Lowe TG. Scheuermann disease. *J Bone Joint Surg Am.* 1990;72(6):940–945.
11. Aufdermaur M. Juvenile kyphosis (Scheuermann's disease): radiography, histology, and pathogenesis. *Clin Orthop Relat Res.* 1981;(154):166–174.
12. Ferguson AB., Jr The etiology of preadolescent kyphosis. *J Bone Joint Surg Am.* 1956;38(1):149–157.
13. Scoles PV, Latimer BM, Digiovanni BF, Vargo E, Bauza S, Jellema LM. Vertebral alterations in Scheuermann's kyphosis. *Spine.* 1991;16(5):509–515.
14. Bradford DS, Moe JH, Montalvo FJ, Winter RB. Scheuermann's kyphosis. Results of surgical treatment by posterior spine arthrodesis in twenty-two patients. *J Bone Joint Surg Am.* 1975;57(4):439–448.
15. Murray PM, Weinstein SL, Spratt KF. The natural history and long-term follow-up of Scheuermann kyphosis. *J Bone Joint Surg Am.* 1993;75(2):236–248.
16. Tribus CB. Scheuermann's kyphosis in adolescents and adults: diagnosis and management. *J Am Acad Orthop Surg.* 1998;6(1):36–43.
17. Gill JB, Levin A, Burd T, Longley M. Corrective osteotomies in spine surgery. *J Bone Joint Surg Am.* 2008;90(11):2509–2520.
18. Berven SH, Deviren V, Smith JA, Hu SA, Bradford DS. Management of fixed sagittal plane deformity: outcome of combined anterior and posterior surgery. *Spine (Phila Pa 1976)* 2003;28:1710–1716.
19. Bridwell KH. Decision making regarding Smith-Petersen vs. pedicle subtraction osteotomy vs. vertebral column resection for spinal deformity. *Spine (Phila Pa 1976)* 2006;31(19 Suppl):S171–S178.
20. Lee SS, Lenke LG, Kuklo TR, Valenté L, Bridwell KH, Sides B, Blanke KM. Comparison of Scheuermann kyphosis correction by posterior-only thoracic pedicle screw fixation versus combined anterior/posterior fusion. *Spine (Phila Pa 1976)* 2006;31(20):2316–2321.
21. Macedo RD, Fontes BPC, Cunha FM, Werlang PM. Sistema de parafusos pediculares no tratamento de deformidades vertebrais: *Rev Bras Ortop.* 2006;41(10):417–424.
22. Suk SI, Kim WJ, Lee SM, Kim JH, Chung ER. Thoracic pedicle screw fixation in spinal deformities: are they really safe? *Spine (Phila Pa 1976)* 2001;26(18):2049–2057.
23. Kim YJ, Lenke LG, Bridwell KH, Cho YS, Riew KD. Free hand pedicle screw placement in the thoracic spine: is it safe? *Spine (Phila Pa 1976)* 2004;29(3):333–342.
24. Bradford DS, Ahmed KB, Moe JH, Winter RB, Lonstein JE. The surgical management of patients with Scheuermann's disease: a review of twenty-four cases managed by combined anterior and posterior spine fusion. *J Bone Joint Surg Am.* 1980;62(5):705–712.

Děkuji za pozornost.

Ortopedická klinika LF MU a FN Brno

E: kocanda.jan@fnbrno.cz

T: 5 3223 3118

UČO: 31182



M U N I
M E D