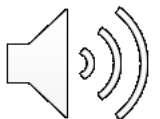

Nemoci srdce a cév, preventivní programy

KLINICKÁ MEDICÍNA – PŘEDNÁŠKA, JARO 2021

MUDR. NIKOLA NOVÁKOVÁ

393832@MAIL.MUNI.CZ



Nemoci srdce a cév, preventivní programy

- vyšetřovací metody
- cévy – ateroskleróza
- ICHS, infarkt myokardu
- srdeční selhání
- arytmie – fibrilace síní
- nemoci chlopní
- endokarditidy, myokarditidy, perikarditidy
- prevence primární, sekundární

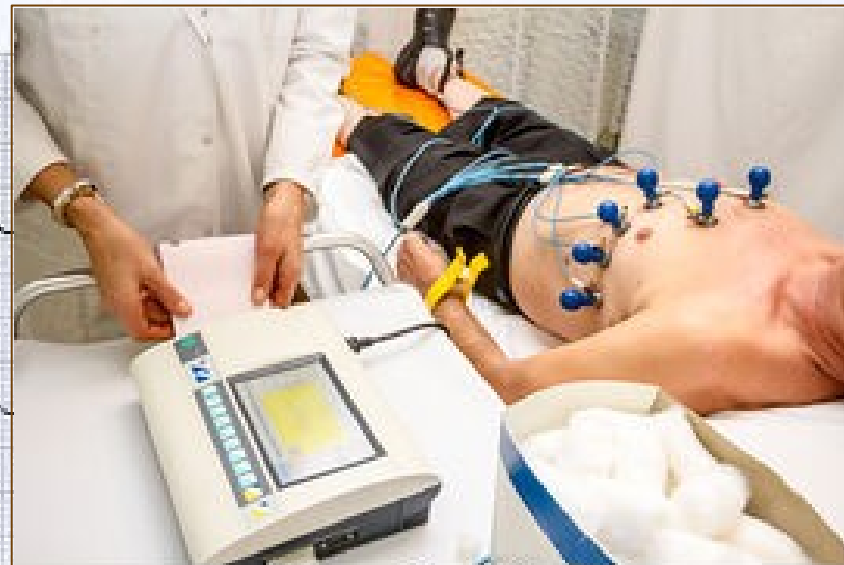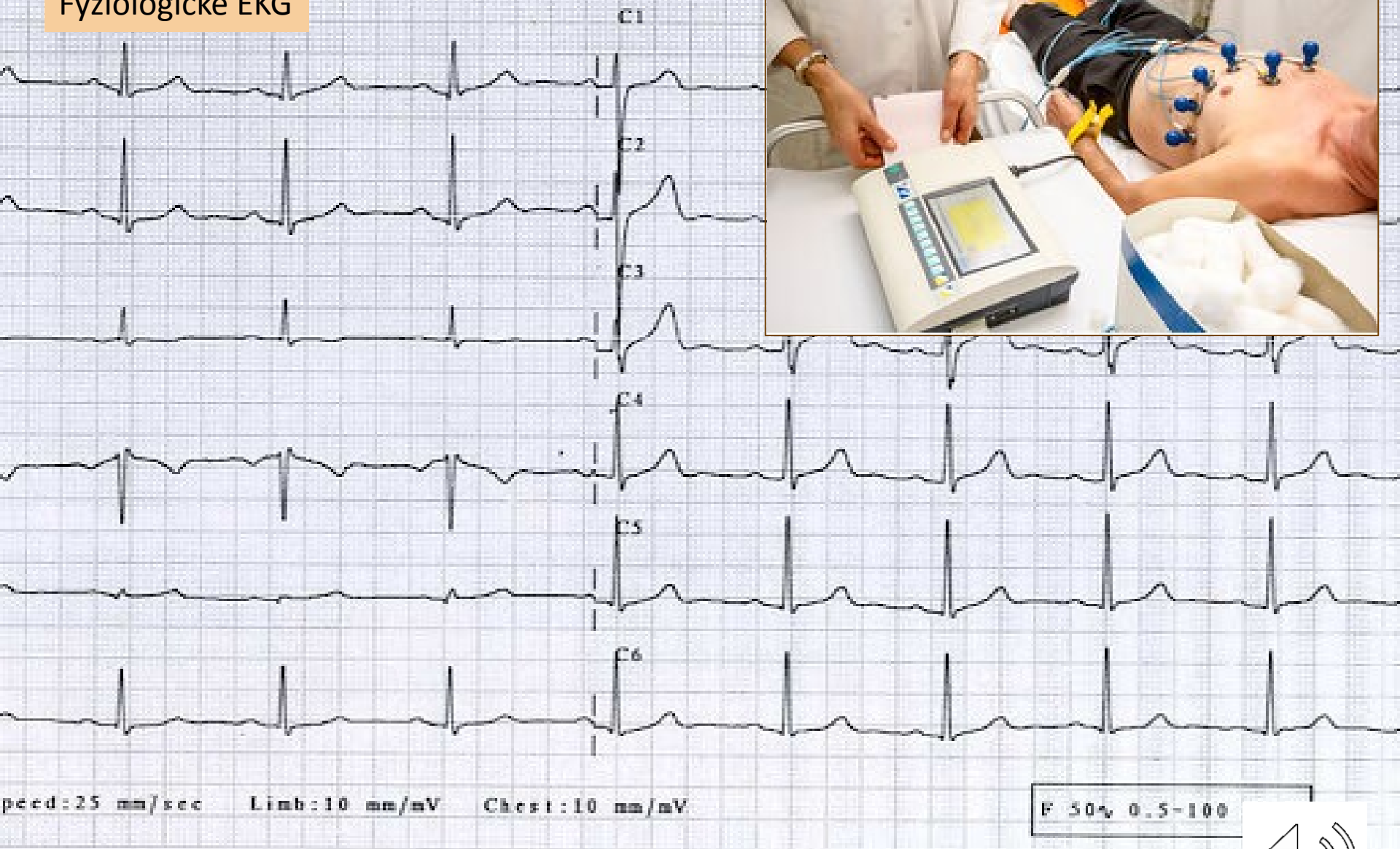


Vyšetřovací metody

- **EKG** – elektrokardiografie, EKG – Holter 24 hodin
- **ECHO srdce** – echokardiografie: transtorakální anebo transezofageální
- **RTG plic** – anatomické postavení, základní vyšetření, patologie
- **CT** s kontrastní látkou → plicní embolie, cévní malformace, disekce aorty, aneurysmata cév...
- **MR** – kineticko-morfologické vyšetření
- **PET** vyšetření – perfuze srdce (zásobení krví), zobrazení nekrotických úseků
- **katetrizace a PCI** – selektivní koronarografie, perkutánní koronární intervence – dg. a terapie IM, výkony na cévách, srdeční katetrizace (hledání arytmogenního ložiska)

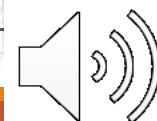

Fyziologické EKG

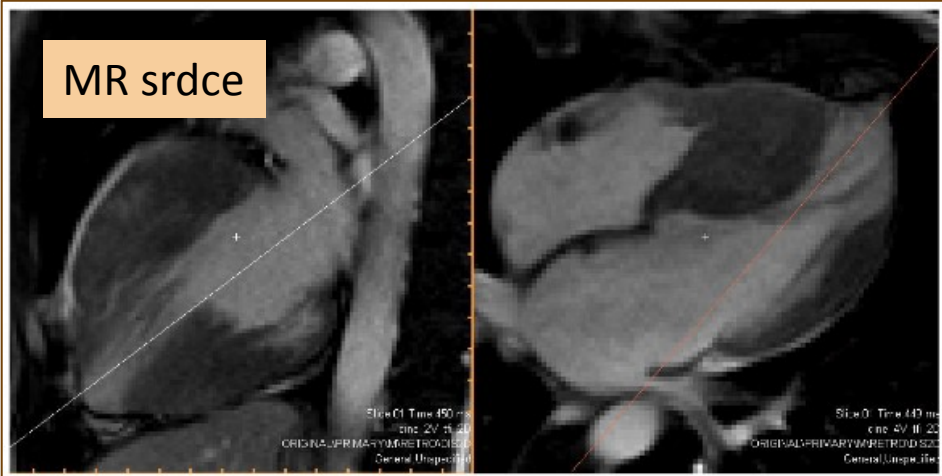

Speed: 25 mm/sec Limb: 10 mm/mV Chest: 10 mm/mV

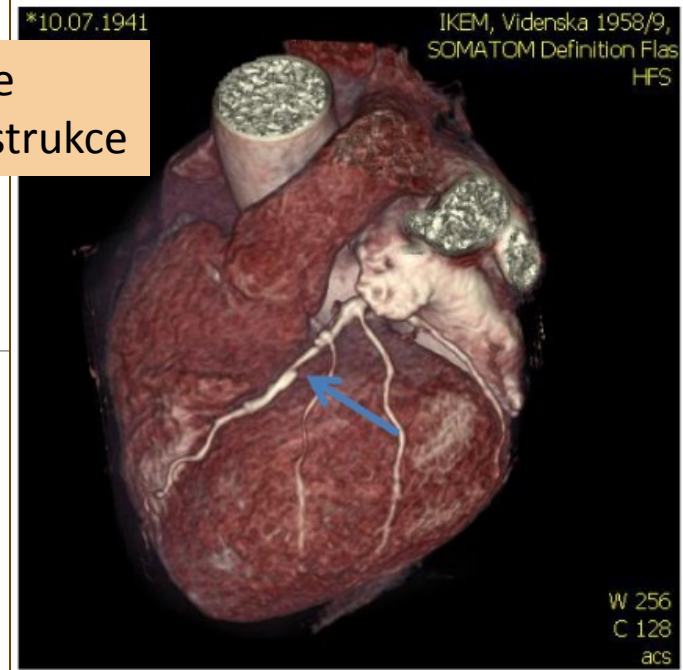
F 50 μ 0.5-100



MR srdce

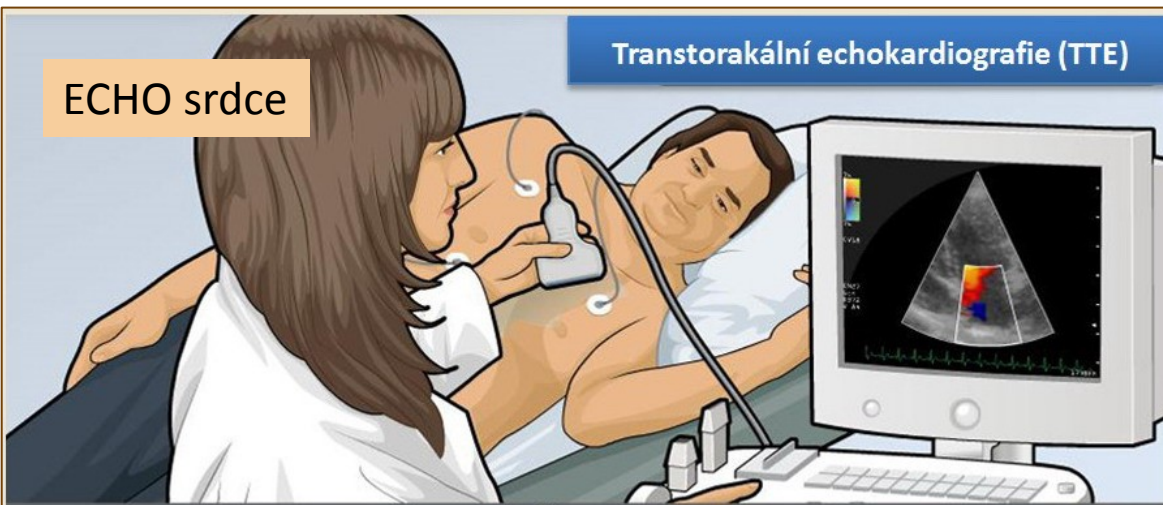

CT srdce
- rekonstrukce

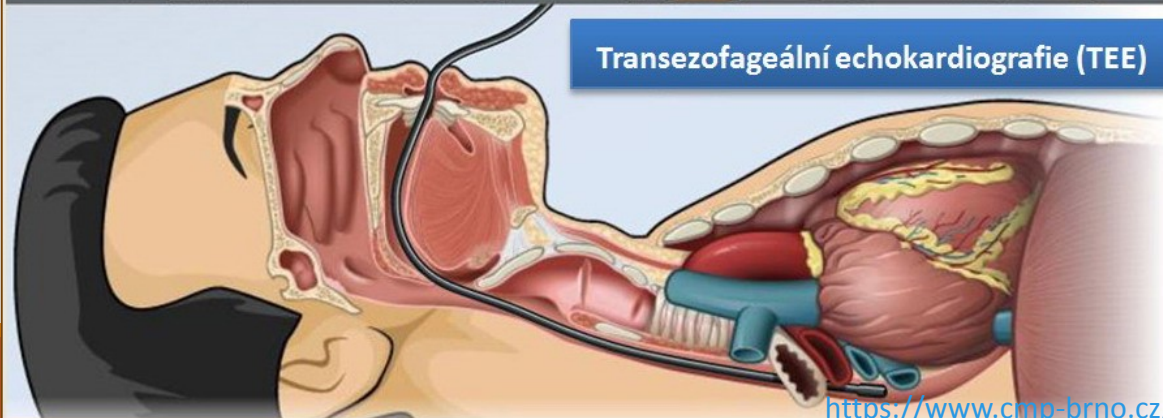


ECHO srdce

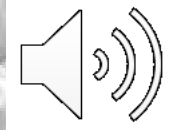
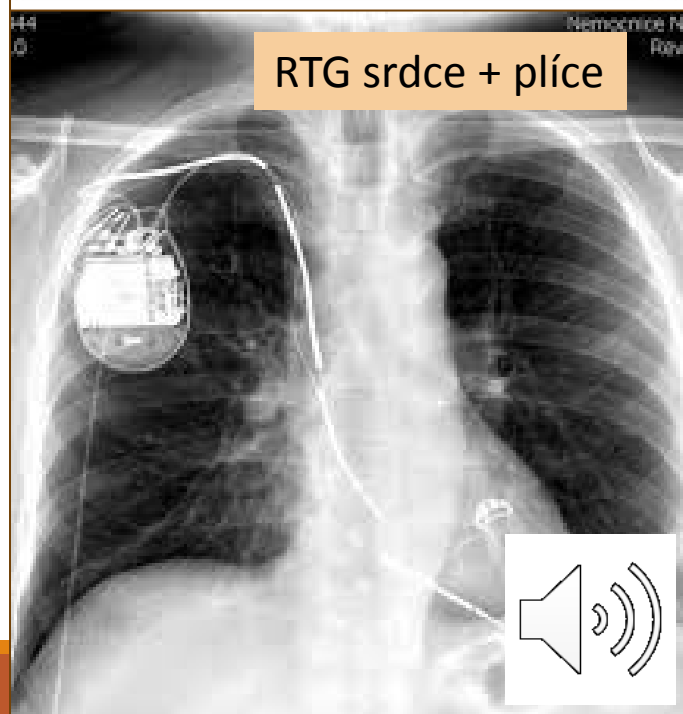
Transtorakální echokardiografie (TTE)



Transezofageální echokardiografie (TEE)

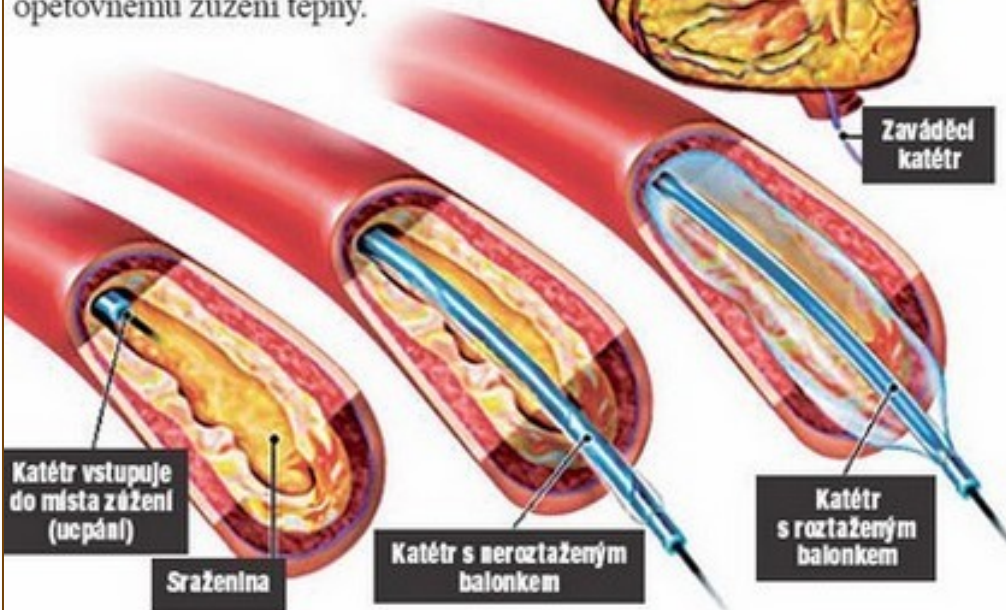


RTG srdce + plíce



Balonková angioplastika

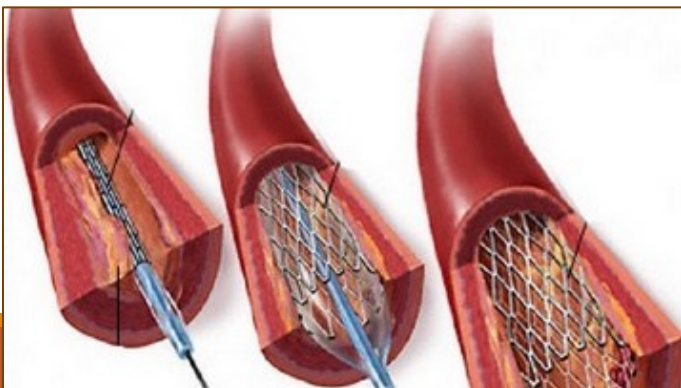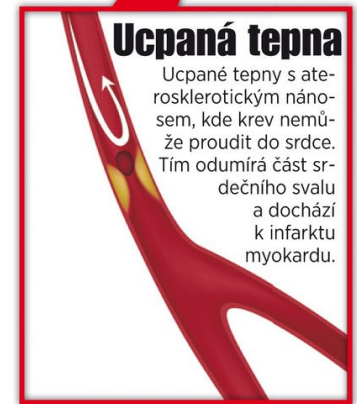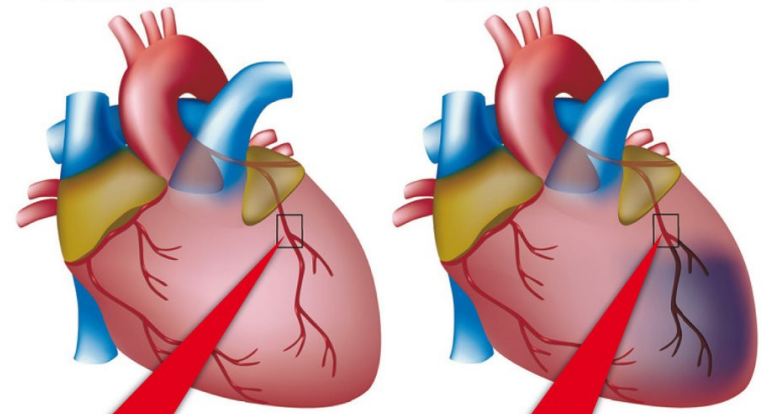
Zúžená (nebo uzavřená) tepna je zprůchodněna instrumentem s roztažitelným balonkem. Nástroj se zavádí ze vpichu v tepně (nejčastěji v oblasti třísla). Do místa postižení se ještě zavádí kovová výztuž (stent), která brání opětovnému zúžení tepny.



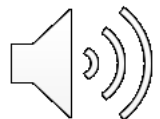
Jak dochází k infarktu

Zdravé srdce

Nemocné srdce



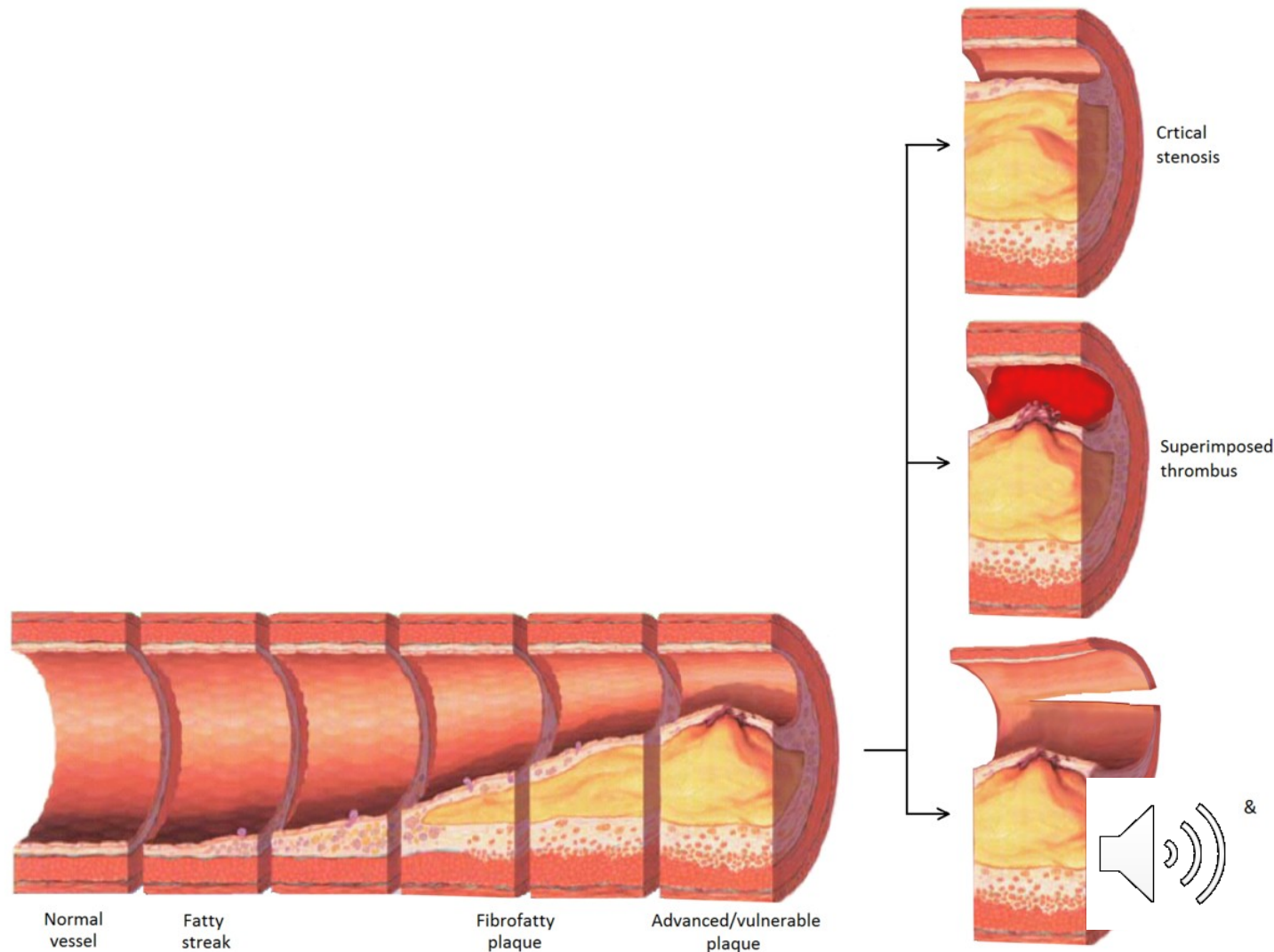
Perkutánní koronární intervence – PCI, použití stentu při terapii IM



Ateroskleróza

- chronické p
charakterizov
komponent k
(intima) → d
proliferací stě
modifikované

- ateroskleróza
velké arterie
aorta, a. pop
okruhu (v mc



Vývoj aterosklerózy:

1. **časná léze – initial lesion**, izolované pěnové bb

2. **tukový proužek (fatty streak)** hromadění pěnových bb = makrofágy ve stěně cévy požírající lipidy z krve, jsou žluté, bez prominence do lumen

3. **intermediální léze** – malé množství extracelulárně uložených lipidů z odumřelých pěnových bb

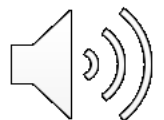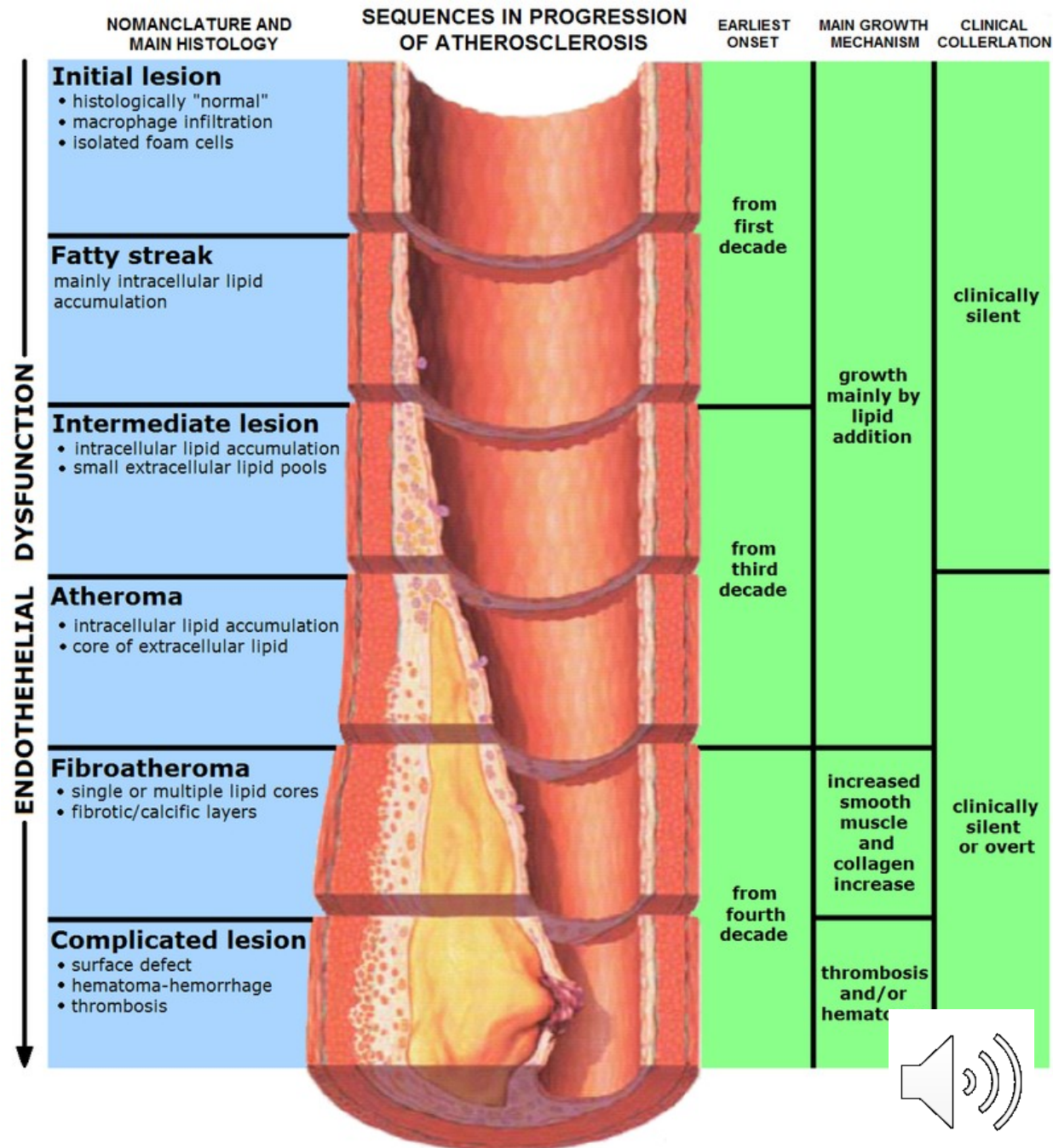
4. **aterom** – vznik lipidového jádra, extracelulárně akumulované lipidy

5. **fibroaterom** – proliferace bb hladkého svalstva v intímě cév, fibrinová vlákna a ztlustění formace

6. **komplikovaná léze**– kalcifikace plátů, degenerace, ulcerace, krv., **RUPTURA** → adheze trombocytů, agregace, vznik **TROMBU** = příčina uvávení cévy

→ **stabilní pláty**

→ **nestabilní pláty** – st.5+6, větší tendence k ruptuře



Ateroskleróza

RIZIKOVÉ FAKTORY:

NEOVLIVNITELNÉ

- věk
- pohlaví
- rasa
- genetická výbava
- osobní anamnéza

OVLIVNITELNÉ

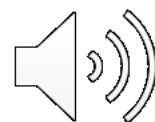
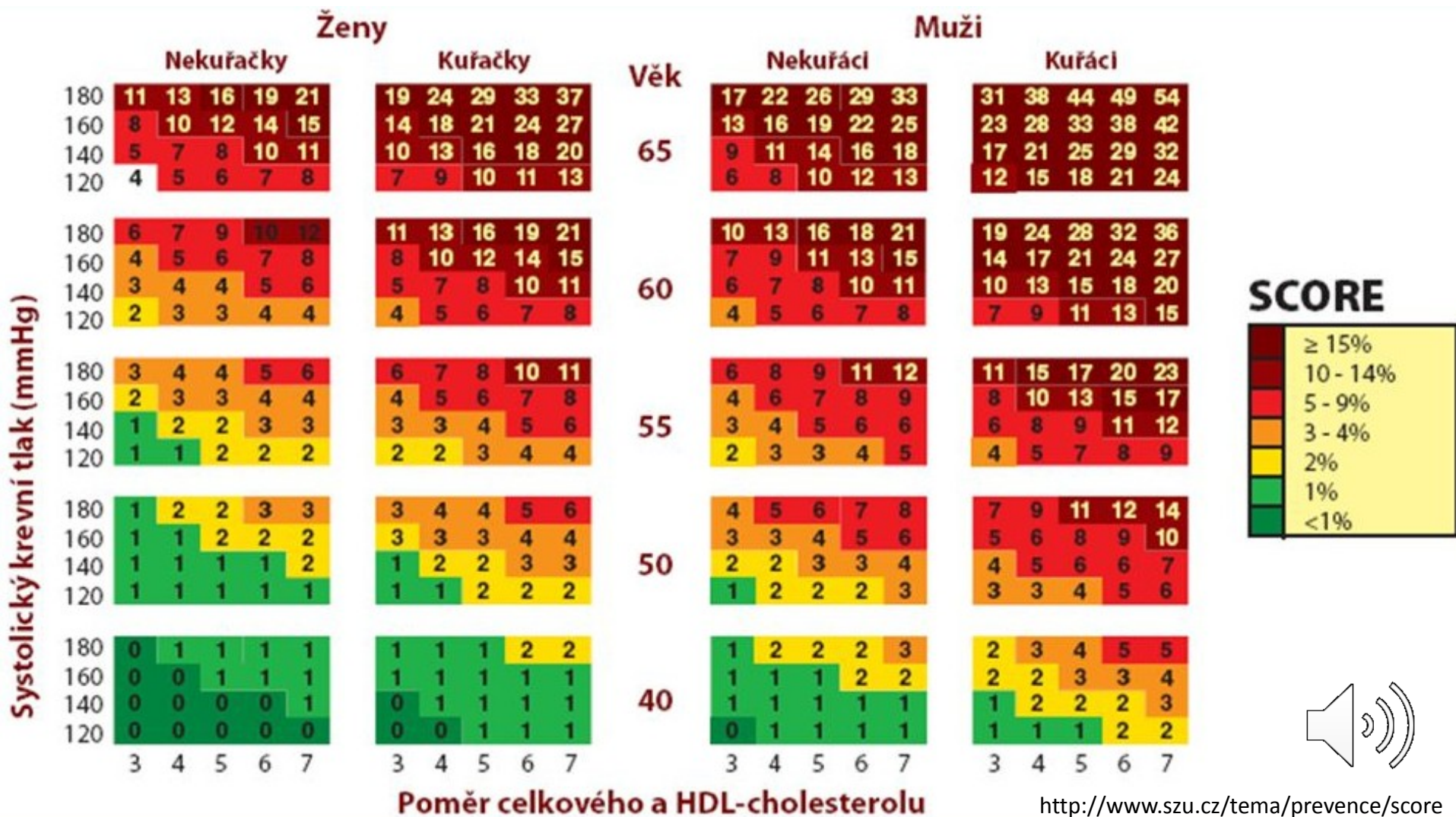
- životní styl
- kouření
- strava bohatá na tuky
- málo pohybu
- obezita
- dyslipidémie
- hypertenze
- psychosociální faktory

Tabulka SCORE →



SCORE – odhad rizika úmrtí v důsledku srdečně-cévního onemocnění v následujících deseti letech na základě 5 faktorů:

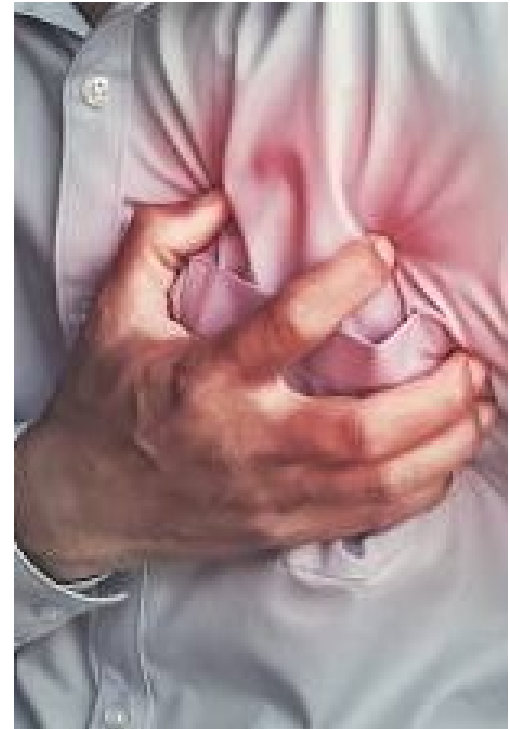→ VĚK, POHLAVÍ, KOUŘENÍ, hodnota SYSTOLICKÉHO TLAKU (tzv. "horního") a hodnota celkového CHOLESTEROLU.



ICHS

= ischemická choroba srdeční

- postižení koronárních tepen aterosklerózou
→ snížení průtoku krve a nedostatečnému
okysličení srdeční tkáně (ischemie)
- ischemie reverzibilní anebo ireverzibilní
- nejznámější forma ICHS je infarkt myokardu



ICHS

AKUTNÍ ICHS

→ INFARKT MYOKARDU

- dojde k nekróze srdce, VIZ DÁLE...

→ nestabilní angina pectoris

- hemodynamicky významná stenóza 60-70% bez nekrózy, bolesti na hrudi kolísající

→ náhlá srdeční smrt

CHRONICKÁ ICHS

→ st.p. IM (nad 6 měsíců)

→ stabilní angina pectoris

- krátkodobá reverzibilní ischemie při zvýšených metabolických nárocích (stres, pohyb)

→ vazospastická angina pectoris

- spasmy koronárních tepen při zvýšené zátěži

→ **chronické srdeční selhání v důsledku ISCH** – v důsledku dlouhodobě probíhající ICHS začne srdce selhávat...



INFARKT MYOKARDU

- akutní stav v kardiologii

- *ložisková nekróza srdeční svaloviny způsobená nerovnováhou mezi přísunem živin (kyslíku) a metabolickými nároky srdeční svaloviny*

- **příznaky:** klinicky - bolest na hrudi, často vystřeluje do levé ruky, do krku, strach ze smrti, vegetativní doprovod – nauzea, bolesti břicha, diabetici – snížená bolest, často zcela netypické bolesti!!

- na EKG a/typický obraz, laboratorně elevace troponinu, myoglobinu, CK-MB

- **tp** = co nejdřívejší rekanalizace ucpané tepny, farmaka pro rozpuštění trombu – ASA, clopidogrel, nitroglycerin, analgetika

- **možné komplikace:** dle velikosti postižení okrsku a úspěšnosti rekanalizace PCI: jizvy, remodelace komor, snížení kontraktility, akineze, aneurysma srdeční stěny, ruptura šlašinek, chlopenní vady, arytmie...



SRDEČNÍ SELHÁVÁNÍ

- skupina onemocnění charakterizovaná znaky srdeční nedostatečnosti

- srdce selhává jako pumpa

– konečné stádium onemocnění chlopní, po IM, pozánětlivě, kardiomyopatie...

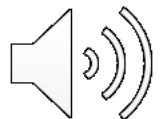
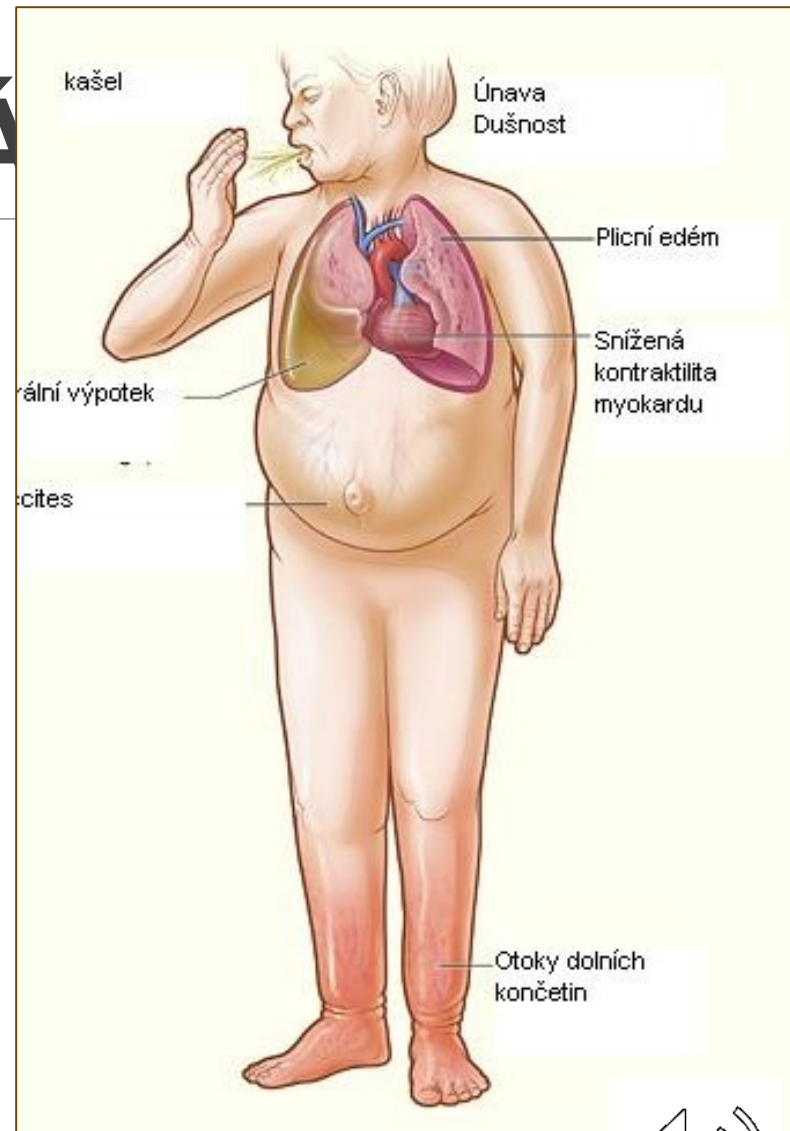
- klinické potíže: dušnost, únava, nevykonnost, snížení tolerance fyzické zátěže

- fyzikální známky: ↑TF, oboustranné otoky DKK, městnání krve v plicním oběhu → fluidothorax – chrůpky při poslechu plic

- terapie:

- režimová opatření
- farmakoterapie – ACEi/sartany, beta-blokátory, diuretika, digoxin...
- přístrojová terapie – pacemaker, defibrilátor, transplantace srdce

- klasifikace NYHA → viz dále



NYHA = New York heart association

- funkční klasifikace srdečního selhání

Klasifikace NYHA

Třída I



Bez omezení činnosti.

Každodenní námaha nepůsobí pocit vyčerpání, dušnost, palpitace nebo anginu pectoris.

Třída II



Menší omezení tělesné činnosti.

Každodenní námaha vyčerpává, způsobuje dušnost, palpitace nebo anginózní bolest.

Třída III



Značné omezení tělesné činnosti.


Již nevelká námaha vede k vyčerpání, dušnosti, palpitacím nebo anginózním bolestem. V klidu bez obtíží.

Třída IV



Obtíže při jakékoliv tělesné činnosti jsou invalidizující.

Dušnost, palpitace nebo anginózní bolest přítomny i v klidu.



ARYTMIE

- nepravidelnosti srdečního rytmu
 - dělení podle rychlosti rytmu: **bradykardie** (<50/min) a **tachykardie** (>100/min)
 - dělení podle vzniku poruchy: **poruchy tvorby** a **poruchy vedení vzruchu**
 - dělení podle místa vzniku: **supraventrikulární** (nad Hissovým svazkem) a **komorové** (vychází ze myokardu komor)
- **projevy**: palpitatione, syndrom hypoperfuze – náhlý kolaps, slabost, synkopa, ondlení, dušnost, náhlá smrt
- **dg**: EKG, EKG Holter 24h, ergometrie, invazivní elektrofyzologie...
- **tp**: režim, dieta (kofein, alkohol, energy-drinky), vagové manévry při tachykardii, farmakotp – antiarytmika, kardiostimulace – trvalá nebo dočasná



ARYTMIE

BRADYARYTMIE

- respirační arytmie
- SSS = sick sinus syndrom (<40/min)
- AV blok – 3.stupně

TACHYARYTMIE

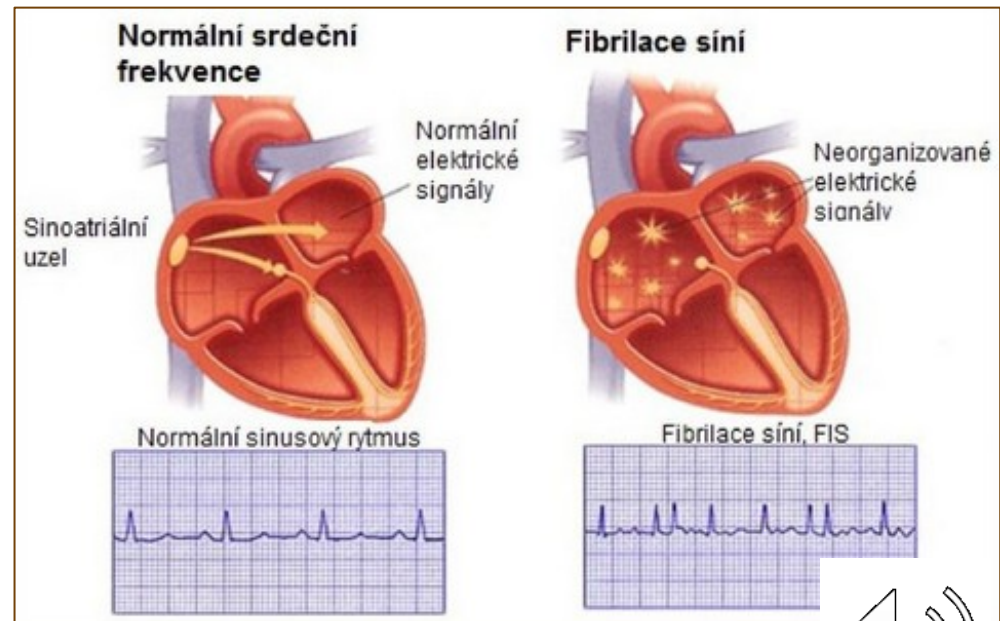
- extrasystoly
- **fibrilace síní → viz dále**
- flutter síní
- **fibrilace komor**
- **flutter komor**

Komorové arytmie jsou nejzávažnější!!! Ohrožují pacienta na životě – první pomoc je úder do prekordia, okamžité zahájení kardiopulmonální resuscitace (KPR) a pokud je dostupná, tak defibrilace.. vždy volat RZP



FIBRILACE SÍNÍ

- nejčastější arytmie, hlavně u starších pacientů
- *nepravidelná a chaotická aktivita síní (tzv. míhání)*
- projevy: může být zcela asymptomatická či příznaková (palpitace, dušnost...)
- tp:
 - o kontrola komorové frekvence
 - o **obnovení a udržení normálního sinusového rytmu srdce**
 - BB, antiarytmika
 - elektrická akrdioverze
 - o **prevence trombembolie**
= **ANTIKOAGULACE**
---> WARFARINIZACE, NOAC, LMWH



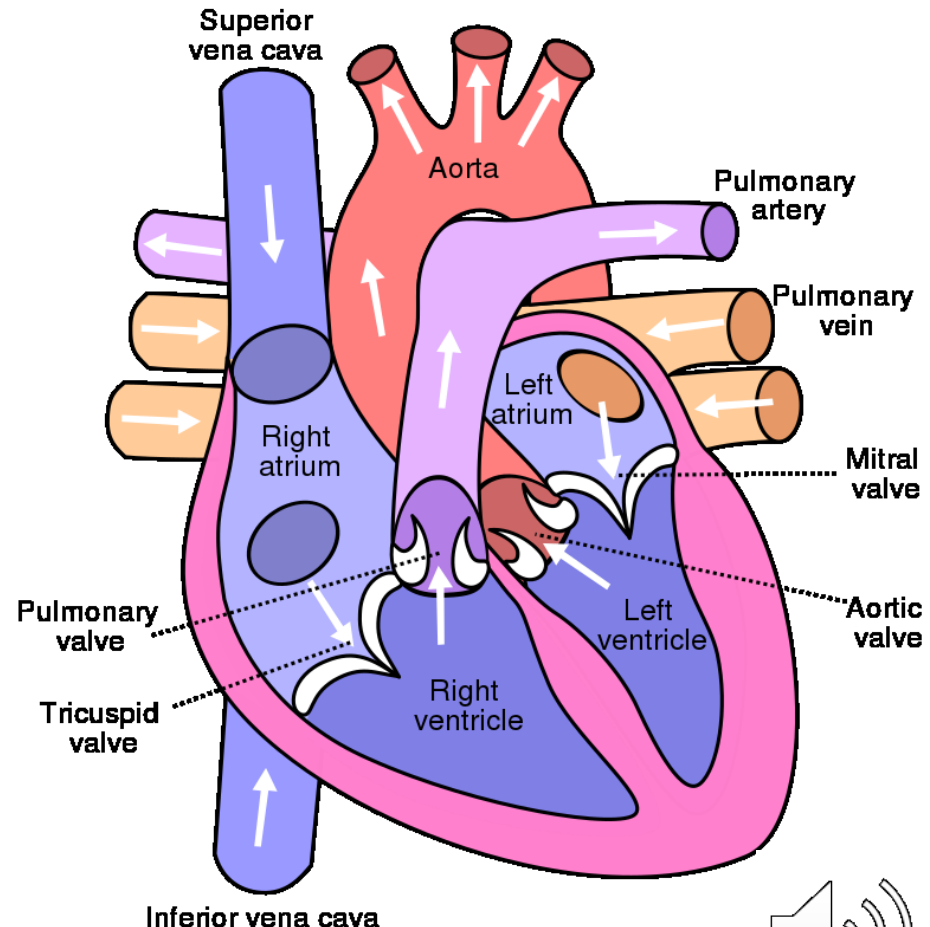
CHLOPENNÍ VADY

- **stenózy** = zúžení – zvýšená zátěž srdce, větší tlak a hypertrofie srdce
- **regurgitace** = nedomykavost – návrat krve zpět, objemové přetížení srdce

- **příčiny:** degenerativní onemocnění, ateroskleróza, vrozené vady, po revmatické horečce - dříve časté

- **aortální stenóza** – nejčastější – typický systolický šelest při poslechu srdce

- **terapie:** plastika chlopně, umělá chlopeň, transplantace srdce



ZÁNĚTY SRDCE

- ENDOKARDITIDY

- zánět endokardu nebo chlopní
- příčina – **odontogenní infekce** (HACEK - Hemophilus, Actinobacillus, Cardiobacterium, Eikenella, Kingella), Candida, Bacillus vzácněji
- rizikové výkony: **extrakce zubů, implantace, chir. zákroky na dásni**, adenotomie, tonsilektomie, endoskopie, operační výkony na GIT
- **profylaxe ATB – rizikový nemocný se srdečním onemocněním** (chlopenní vada, umělá chlopeň, endokarditis v anamnéze, st.p. srdeční operaci...)

- MYOKARDITIDY – zánět srdečního svalu (viry, bakterie, chemické poškození – olovo, arzén, hadí jedy, léky, radiace) → klid na lůžku, ATB

- PERIKARDITIDY – zánět osrdečníku (idiopatická, viry, bakterie, TBC, urémie, malignita, po infarktu) → klid na lůžku, ATB



PRIMÁRNÍ PREVENCE

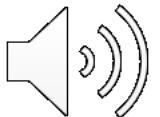- nejlépe je onemocnění předcházet 😊
- *zabránit vzniku aterosklerotických vaskulárních nemocí, snížit počet náhlých úmrtí z kardiovaskulárních příčin*
- součást preventivní prohlídky u praktického lékaře – určení kardiovaskulárního rizika, např. SCORE
- **zanechat kouření, regulace příjmu alkoholu, zdravá strava, přiměřená pohybová aktivita**
- **sledování lipidového spektra s dosažením cílových hodnot cholesterolu, LDL**
- **sledování krevního tlaku**
 - snížení výskytu aterosklerózy, ICHS, CMP, diabetu...



SEKUNDÁRNÍ PREVENCE

- ovlivnění progrese již vzniklých onemocnění, zabránit recidivě akutních příhod a úmrtí, snížení invalidity a předčasných úmrtí

- **režimová opatření:** zákaz kouření, alkohol, omezení solení, zdravá strava, pravidelná fyzická aktivita – pes 😊
- **kompenzace přidružených onemocnění:** diabetes, hypertenze, koagulopatie..
- **farmakoterapie:**
 - hypolipidemika = statiny
 - ACE inhibitory/sartany, betablokátory,
 - **antiagregancia:** kyselina acetylsalicylová 75–100 mg/den, clopidogrel 75 mg/den, resp. ticagrelor 2x90 mg/den nebo prasugrel 10 mg/den;
 - **antikoagulancia:** u pacientů po IM se současnou fibrilací síní, aneurysmatem levé komory, nástěnným trombem nebo s plicní embolií v anamnéze; cílem je dosažení INR = 2,0–2,5 při warfarinizaci



Děkuji za pozornost!

