

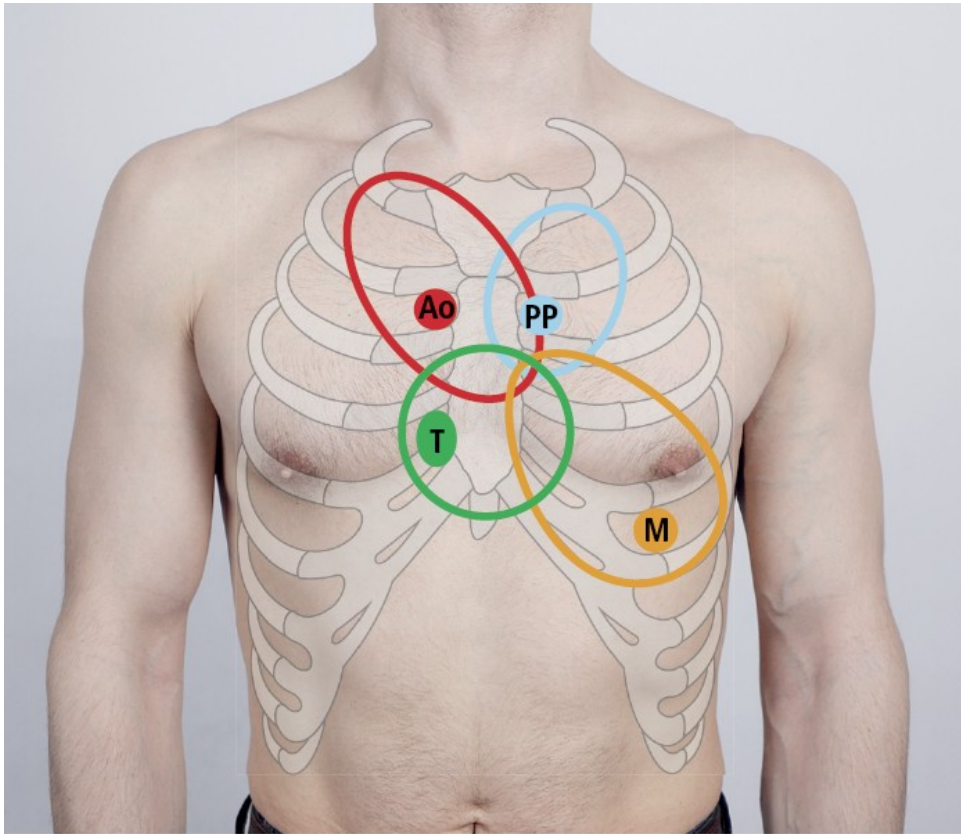
Vyšetření kardiovaskulárního systému

Auskultace (poslech) srdce



- fonendoskopem v poslechových místech jednotlivých chlopní, sledovat propagaci zvuku (např. v levé axilární čáře, mezi lopatkami, na krku)
- polohy – vleže na zádech, vleže na levém boku a vsedě, pacient je svlečený do půl těla
- předchází palpaci – úder srdečního hrotu, možných vírů v poslechových místech
- při normálním dýchání i při apnoických pauzách, aby se vyloučily dýchací šelesty ("nadechnout, vydechnout, nedýchat")

Poslechová místa



- aortální chlopeň - 2. mezižebří parasternálně vpravo
- pulmonální chlopeň -2. mezižebří parasternálně vlevo
- trikuspidální chlopeň – při levém okraji a nad dolním sternem
- mitrální chlopeň – oblast srdečního hrotu

Srdeční revoluce

- práce chlopní

- 1. ozva (systolická)

- uzavření cípatých chlopní (dvojcípá-mitrální, trojcípá-trikuspidální), otevření měsíčitých chlopní
- hlubší tón

- 2. ozva (diastolická)

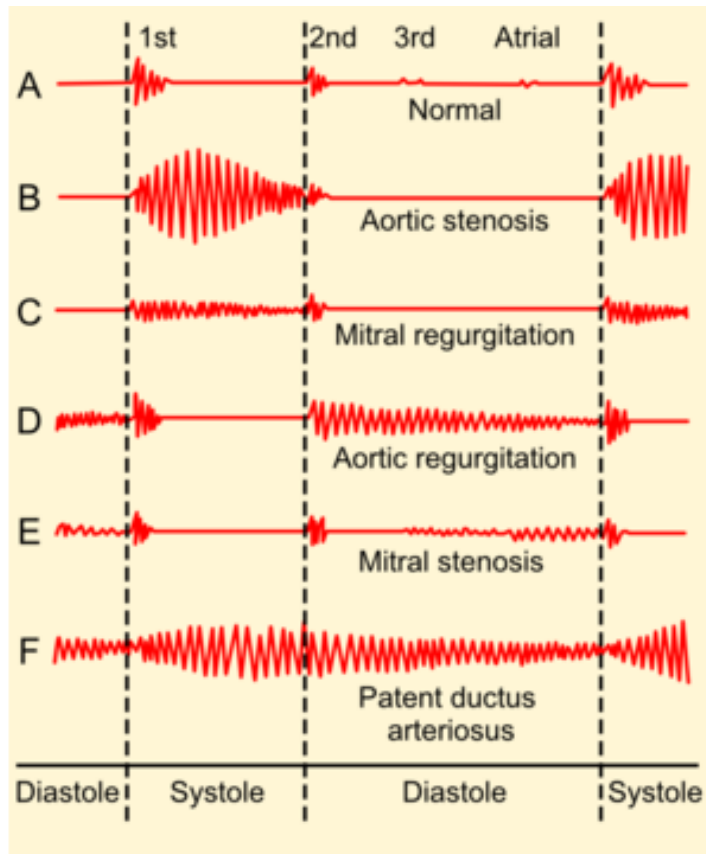
- uzavření poloměsíčitých chlopní (aortální, plicní), otevření cípatých chlopní
- vyšší tón

- odchyly chlopní

- – zúžení, stenóza Mi ústí, pulmonálního ústí

- – nedomykavost Mi chlopně, Ao chlopně

Šelesty



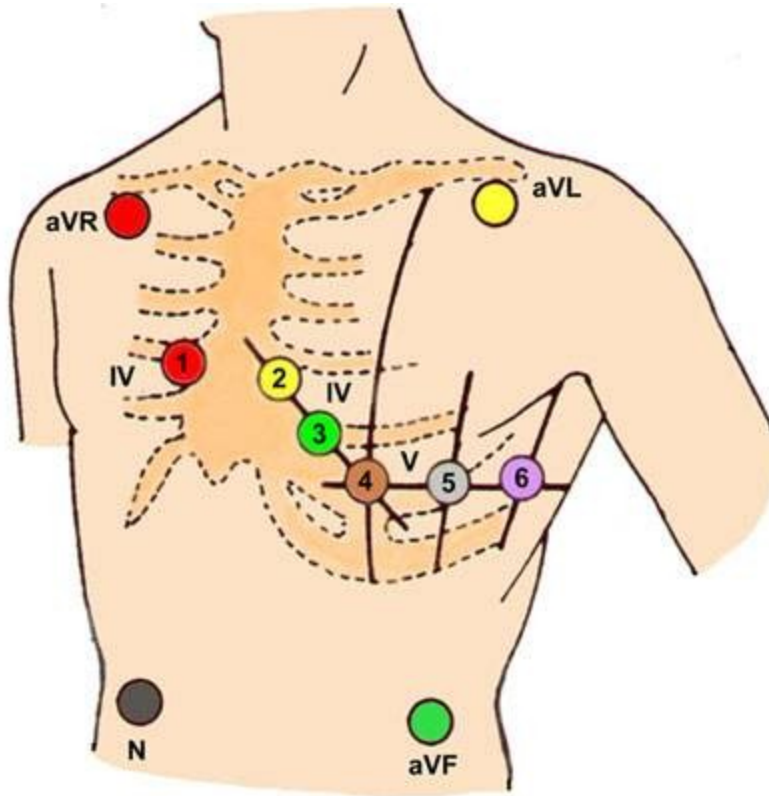
Phonocardiograms from normal and abnormal heart sounds

- systolický ejekční – při zúžení ústí, kterým krev teče v systole (ao, pulm)
- systolický regurgitační – při nedomykavosti chlopně, který je v systole zavřená
- diastolický – při zúžení ústí, kterým teče krev v diastole (mi, tricusp)
- diastolický regurgitační – při nedomykavosti chlopně, která je v diastole zavřena (ao, pulm)
- růstové šelesty, funkční šelesty, prolaps mitrální chlopně

Charakteristika šelestu

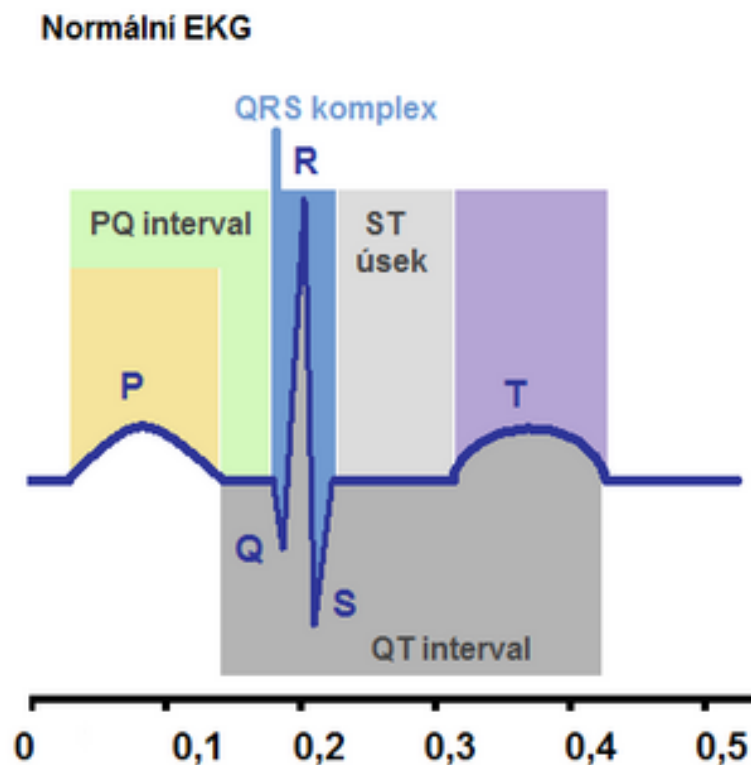
- časové umístění (systolický, diastolický)
- maximum slyšitelnosti (poslechové místo)
- Propagace (krk, axila, Erbův bod)
- síla (1-6, 1 skoro neslyšný, 3 hlučný bez víru, 4 hmatný vír, 6 slyšet i po oddálení fonendoskopu)
- druh zvuku – dmychavý, hrčivý, jemný, muzikální
- fonokardiografie – starší metoda plně nahrazena ultrazvukem

EKG



- elektrokardiografie, elektrokardiogram
- technika snímání - umístění elektrod, poloha nemocného, obsluha přístroje, uzemnění
- princip zápisu – I – LP-PP, II – PP-LN, III – LN-LP, augmentační svody, hrudní svody, PN – uzemnění

Postup popisu EKG



- rytmus – reg, irreg, sinusový, jiný
- vlna P – velikost, tvar, orientace
- interval PQ – 0.12-0.20s, prodloužení – a-v blok
- komplex QRS – šířka – 0.08-0.10s, 0.11-0.12 – inkompletní blokáda Tawarova raménka, nad 0.12s – kompletní blokáda
výška – 1mV – 1cm, Sokolov-Lyon – SV2+RV5 nad 35mm – hypertrofie LK
- úsek ST – izoelektrický, elevace, deprese – vodorovné, sestupné, vzestupné
- přechodná zona – V3-4

Izometrická zátěž

- pouze silová – stisk balónku, zvýrazní se poruchy kinetiky při echokardiografii
- reakce TK – vzestup systolického i diastolického tlaku

Izotopové vyšetření

- aplikace izotopu do myokardu, gamakamera detekuje prokrvení

Echokardiografie

- jednorozměrná – k diferenciaci chlopní, velikosti ústí
- dvourozměrná – přehlednější, změření velikosti dutin, hybnost stěn, funkce chlopní
- doppler – vyšetření směru a rychlosti krevního proudu, detekce regurgitace
- funkční parametr
 - ejekční frakce levé komory - norma nad 60% (poměr objemu krve vypuzeného v systole k celkovému objemu krve v diastole)

Srdeční katetrizace

- **pravostranná**

- cestou centrální žíly do PS, přes trikuspidální chlopeň dále do PK (25/0mmHg), přes poloměsíčitou chlopeň do a. pulmonalis (25/8mmHg) a do zaklínění (WP) – přenos tlaku z LS
- CVT, plnění PS, tlak PK, tlak AP, WP

- **levostranná**

- cestou a. femoralis retrográdně aortou (120/80mmHg) do LK (120/0-5mmHg)
- nástřik LK – ventrikulografie
- nástřik koronárních arterií – zvláštní katetry
- velikost dutiny LK, EF, event. regurgitace do síně, hybnost stěn LK, stav koronárních tepen

Funkční vyšetření srdce

- izotonická zátěž – ergometrie
- - kontinuální
- - stupňovaná (0.5W/kg..1.0W/kg..)
- - restituce
- test ukončen při: stenokardiích, arytmiích, TK nad 230/125, kolapsovém stavu, únavě, dušnosti, bolesti DKK (rumpál)
- pracovní tolerance – celý výkon
- pracovní kapacita – výkon bez známek ischemie

Vyšetření tepen

- pohled – trofické změny
- palpačně – tlakové body – karotidy, HKK, DKK
- poslech – šelesty nad zúženými
- funkční testy
 - DKK vzhůru, dorsální a plantární flexe, hodnotíme objevení se bolesti, hodnotíme rychlost opětného prokrvení při svěšení
 - šlapání na místě
- doppler tepen
- ateriografie

Vyšetření žil

- pohled – varikozity, otoky, varikózní komplex
- pohmat – otoky postupně indurované
- Trendelenburgova zkouška – vleže zatáhnout končetinu ve stehně a postavit nemocného – naplní-li se zevní žíly. Jsou insuficientní spojky mezi hlubokým a povrchoвым systémem
- při tromboflebitidě – Homans, plantární znamení, měření končetin, palpační citlivost podél průběhu žil, Prattovy žíly
- Doppler žil, flebografie, izotopová flebografie značeným fibrinem