

Vyšetření pohybového ústrojí

vyšetření končetin

vyšetření kloubů

vyšetření páteře

vyšetření svalstva a vaziva

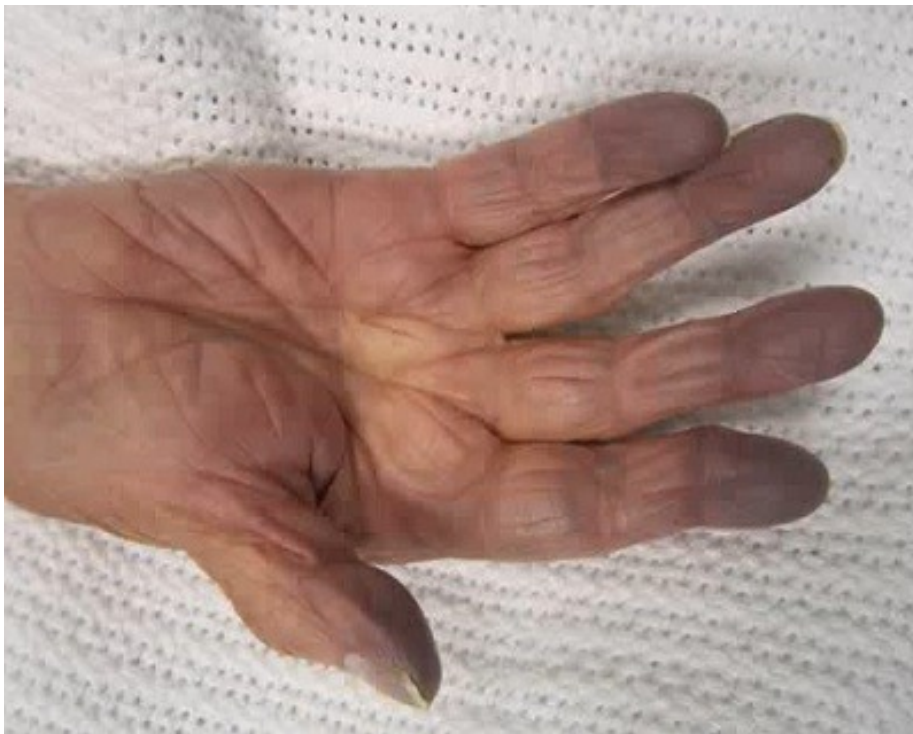základy neurologického vyšetřování

základy vyšetřování v endokrinologii

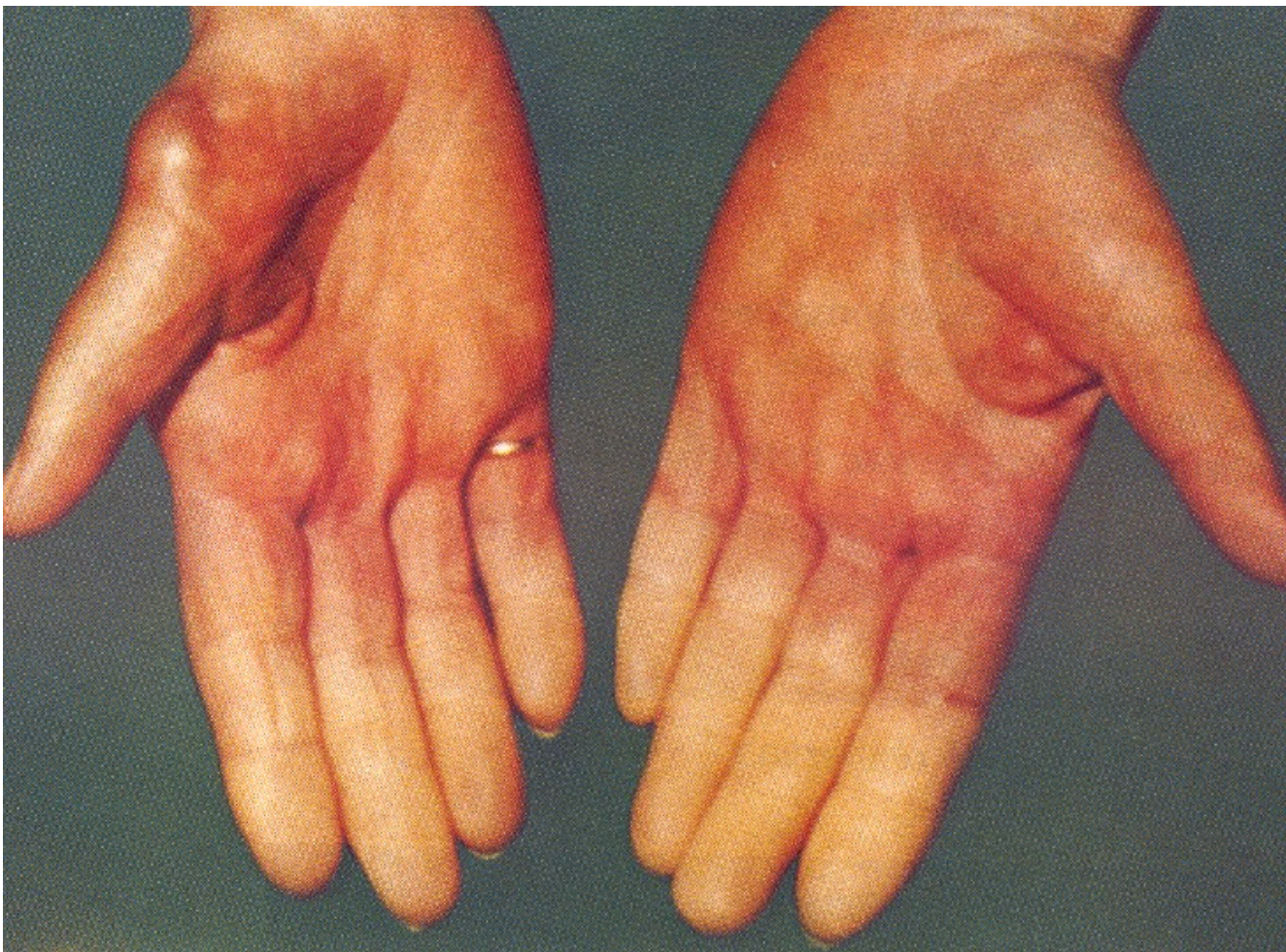Vyšetření končetin I

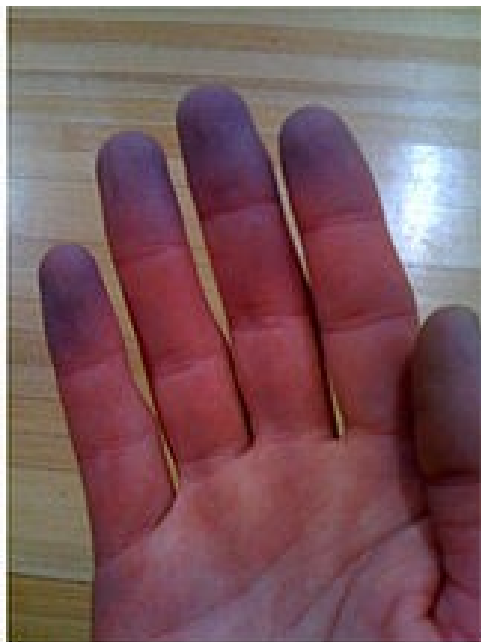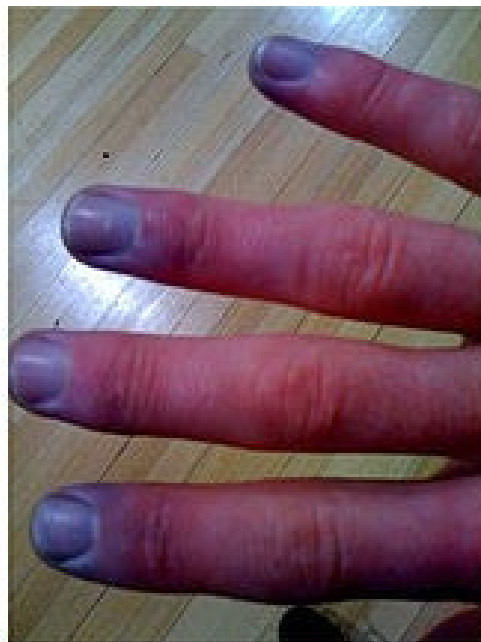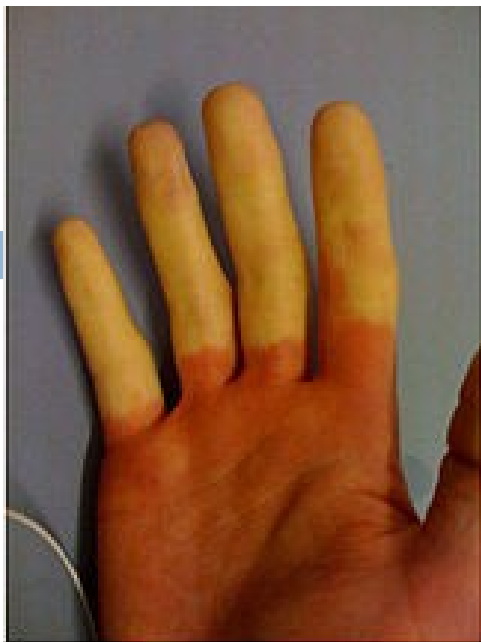- **pohled**
- **symetrie**
- **odchyly barvy kůže, bledost, cyanóza, lividní zbarvení, překrvení**
- **trofické změny**
- **varixy, flebitidy**

Cyanóza

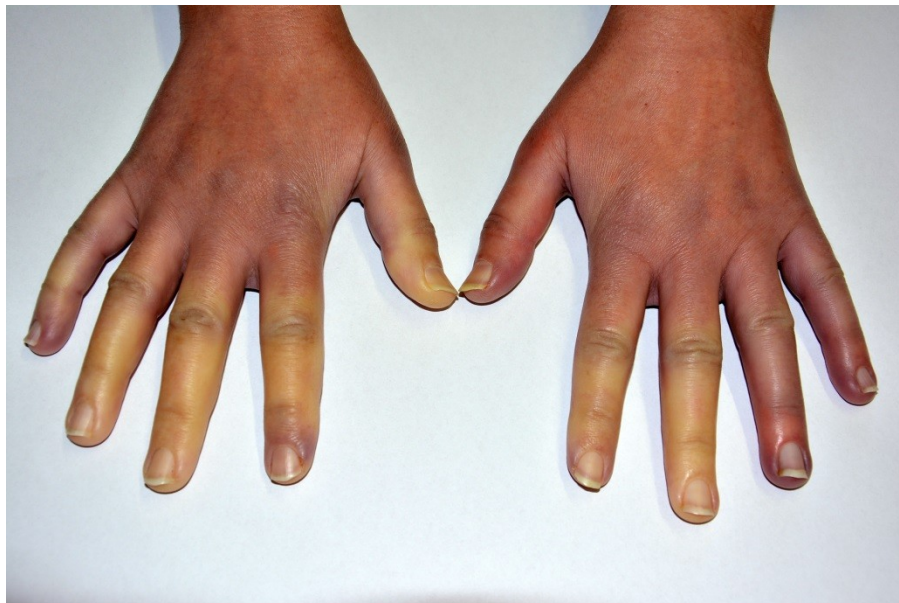
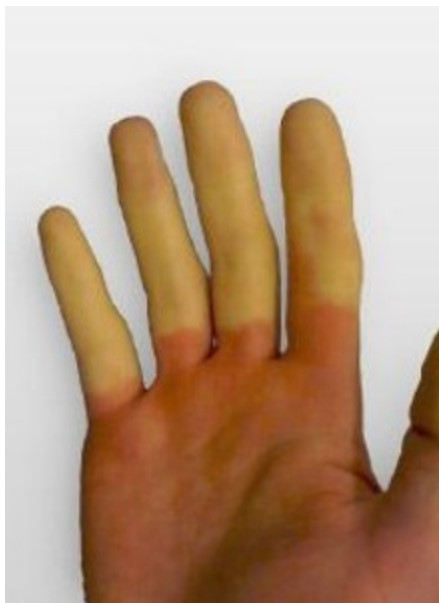
Poruchy prokrvení

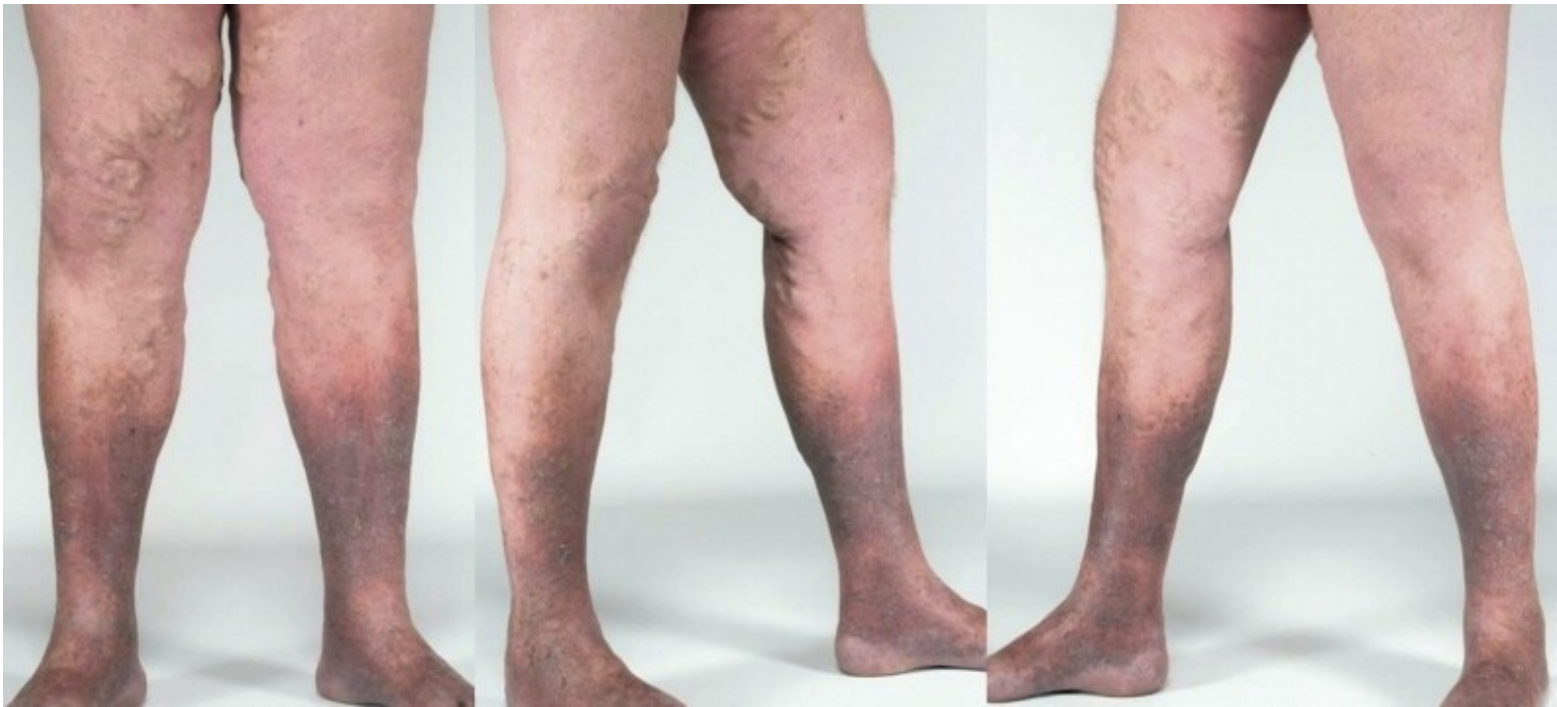

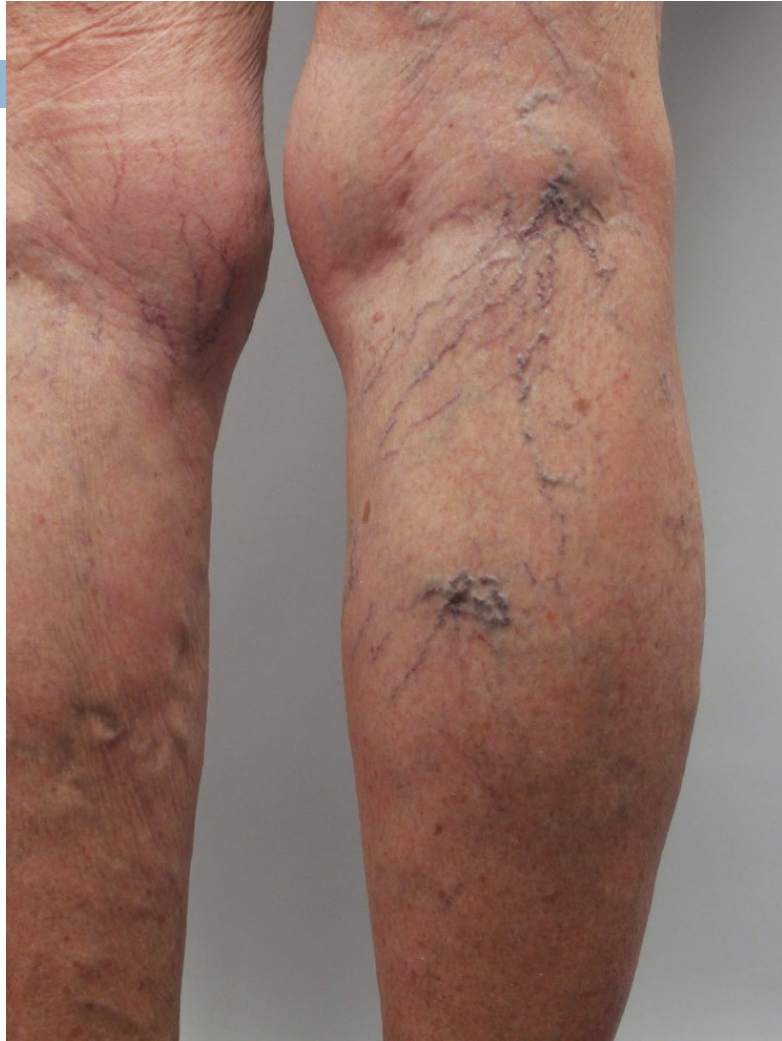


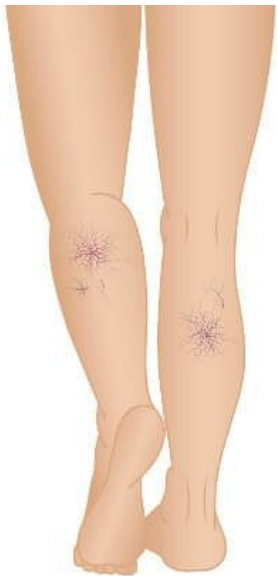Raynaudův fenomén (vazokonstrikce, vazodilatace, hyperémie)



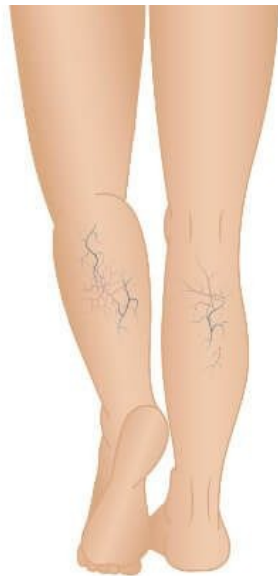Chronická žilní insuficience



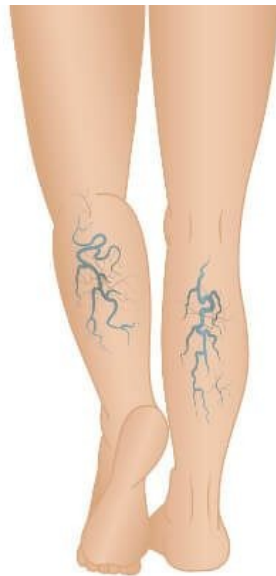



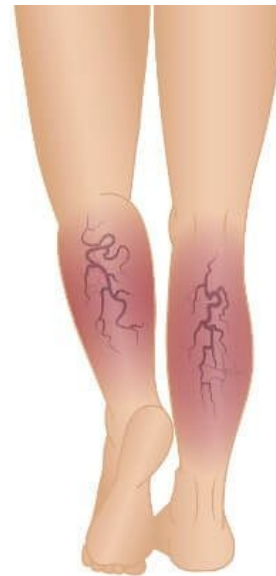SPIDER VEINS



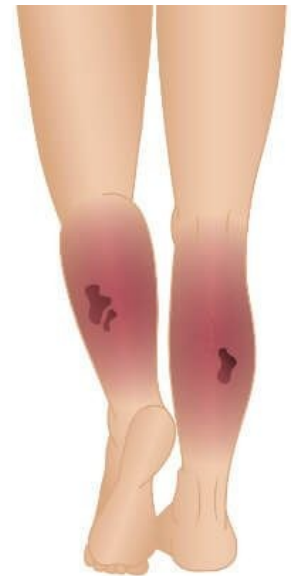RETICULAR
VARICOSE VEINS



VARICOSE
VEINS TRUNK



CHRONIC VENOUS
INSUFFICIENCY

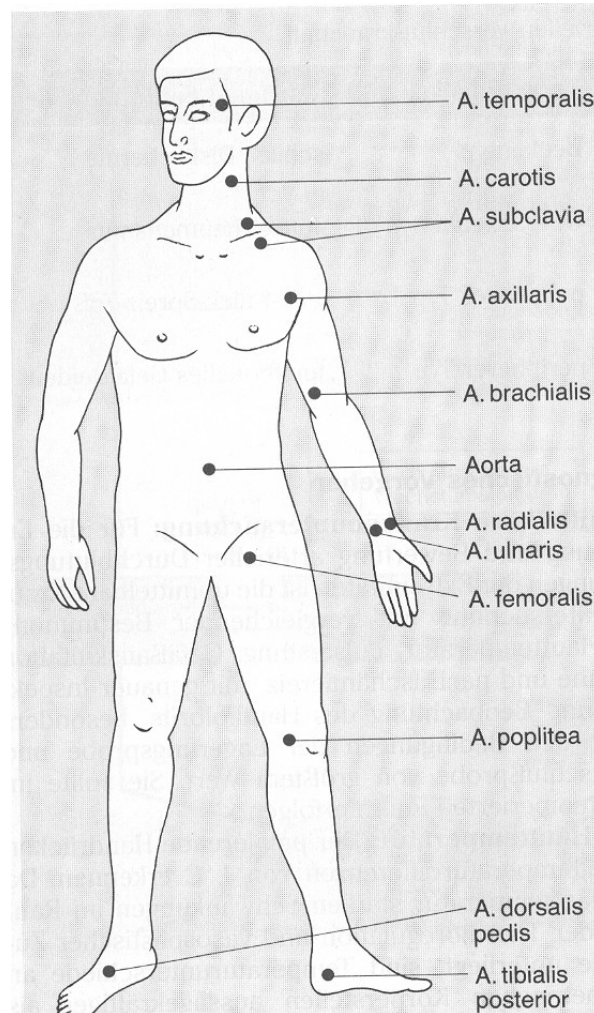


TROPIC
ULCERS

Vyšetření končetin II

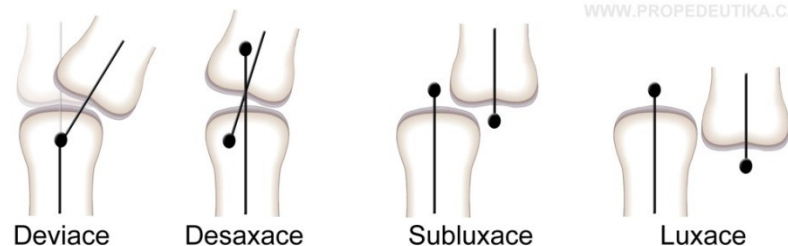
- **pohmat**
- **teplotní změny, bolestivost (záněty)**
- **otoky – důlkové x indurované**
- **pulzace periferních tepen**

Palpace periferních tepen



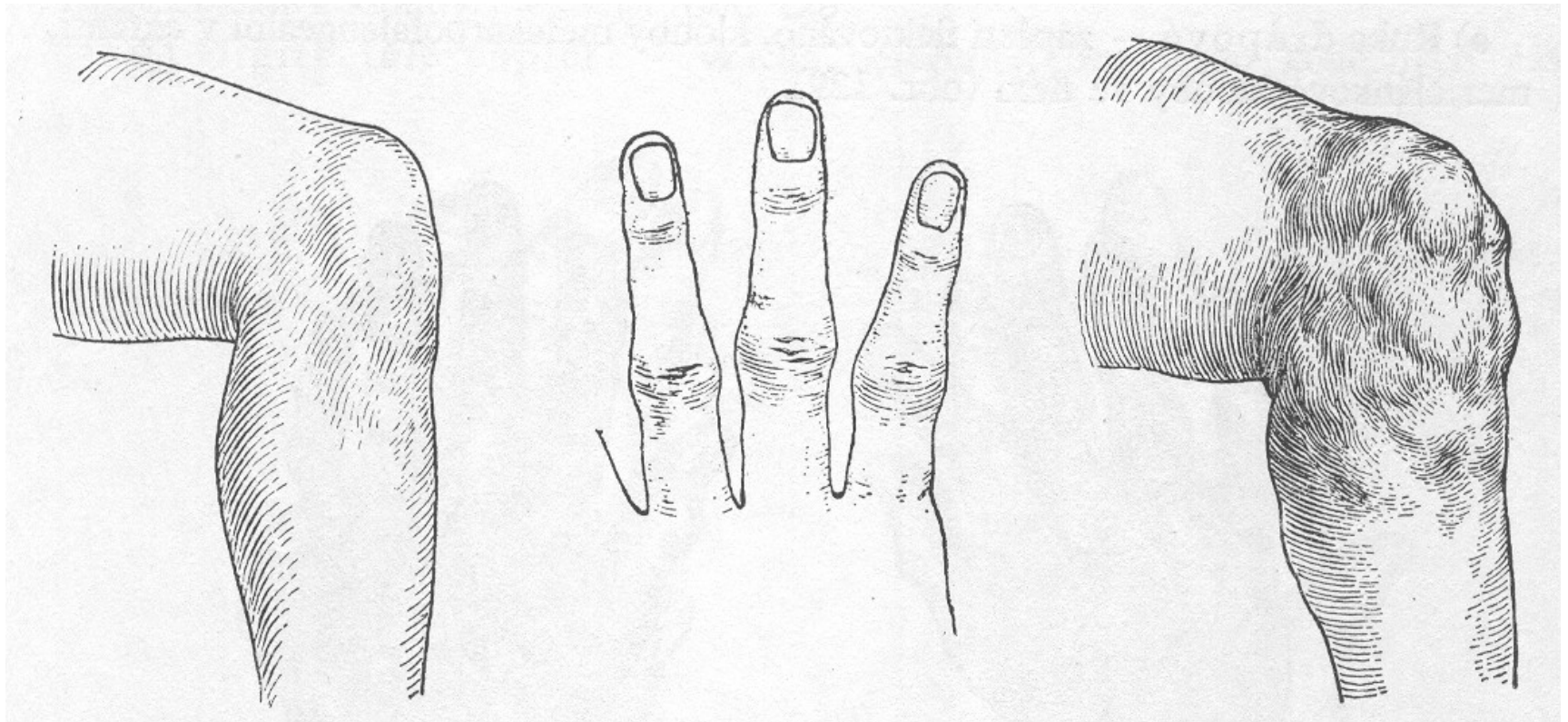
Vyšetření kloubů I

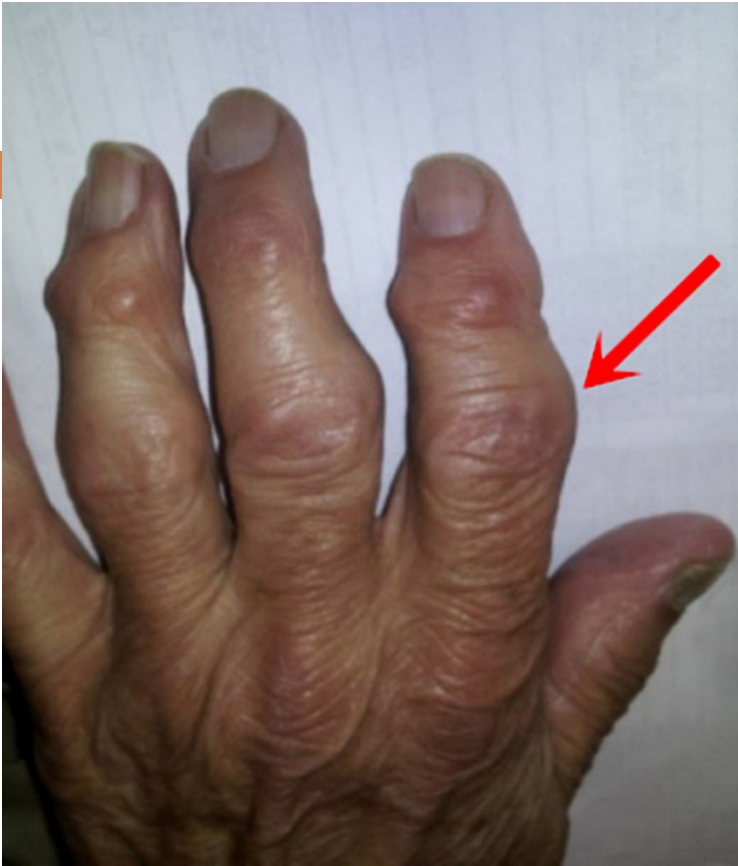- **pohled**
- **fyziologicky – ušlechtilý tvar kloubu**
- **zduření kloubu:**
 - **difuzní měkký otok** (postihuje synov. membránu, kloubní pouzdro a přechází i do struktur v okolí kloubu), vzniká vřetenovité zduření kloubu
 - **ztluštění synoviální membrány a kloubního pouzdra** (fibrozní přeměna původně zanícené tkáně, vidíme ji při remisi RA)
 - **nahromadění výpotku** typické ohraničení, typický pružný odpor při palpaci
 - **zhrubění kloubu (deformace)** - vzniká tvorbou osteofytů (**oseární hyperplazie**), při palpaci tvrdý odpor, typické pro artrotické změny – Heberdenovy uzly (DIP) a Bouchardovy uzly (PIP) na rukou, kolena
- **deformity kloubní – patologické postavy** (deviace, desaxace, subluxace, luxace zánětlivého procesu (ulnární deviace, kolene)



- **deformace po úrazech**

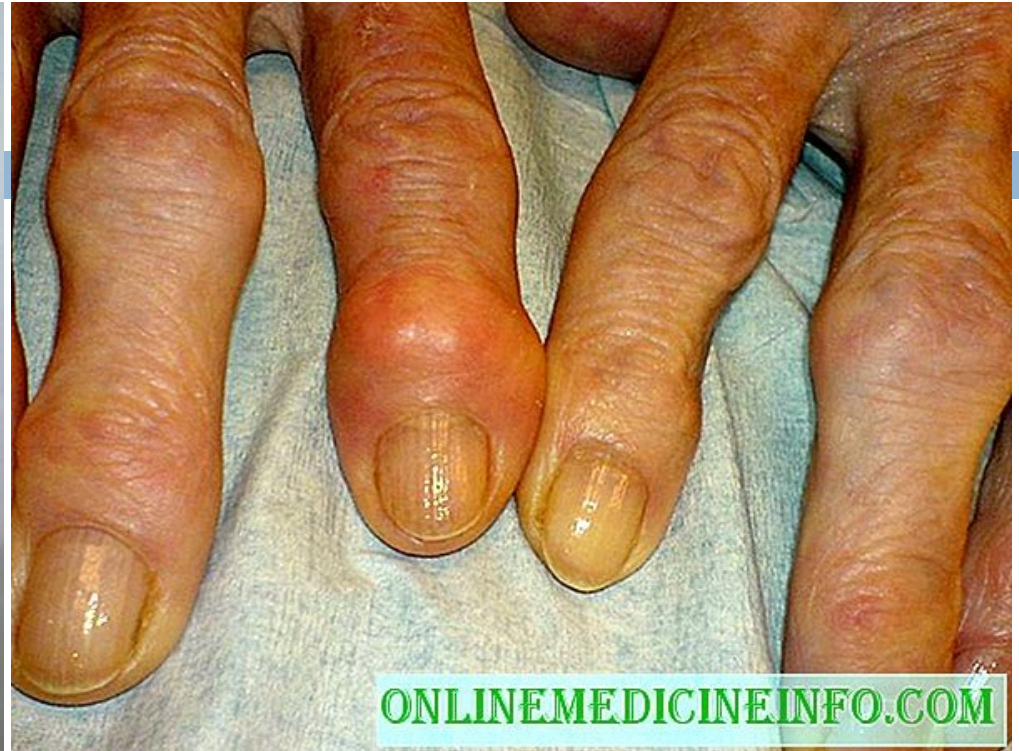Ušlechtilý a zhrubělý tvar kloubu





Bouchardovy uzly

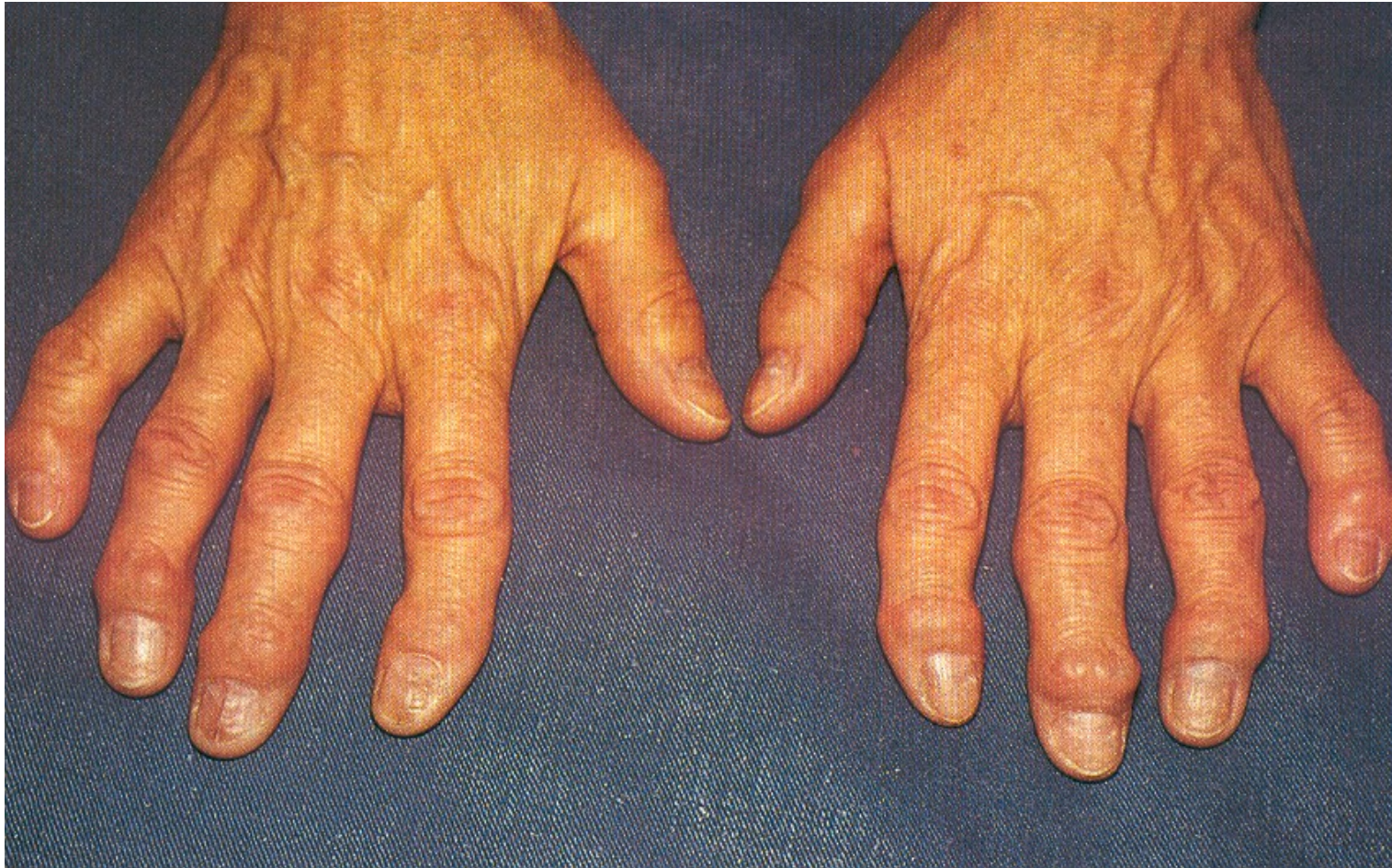- **deformace na PIP**
- u osteoartrózy, ale i u revm. artritidy (jako korelát depozit protilátek v synoviální tekutině)

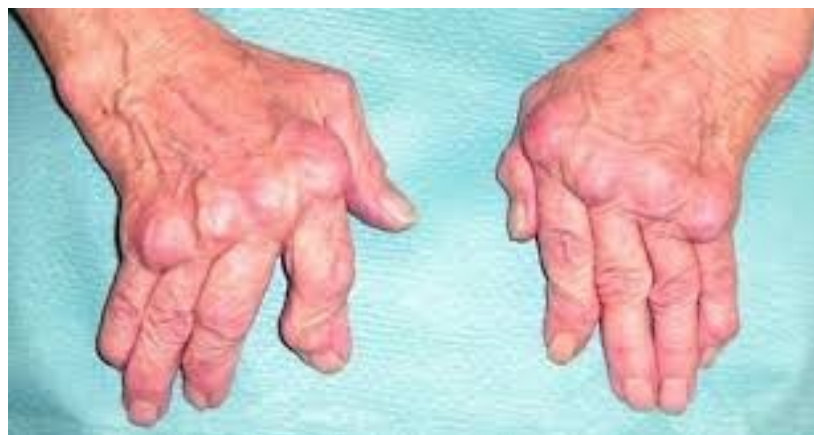
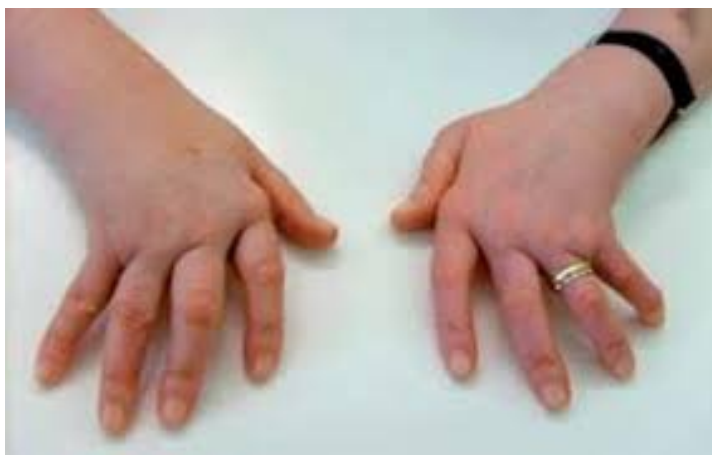
Heberdenovy uzly

- **deformace na DIP**
- známka osteoartrózy

Bouchardovy a Heberdenovy uzly na prstech rukou





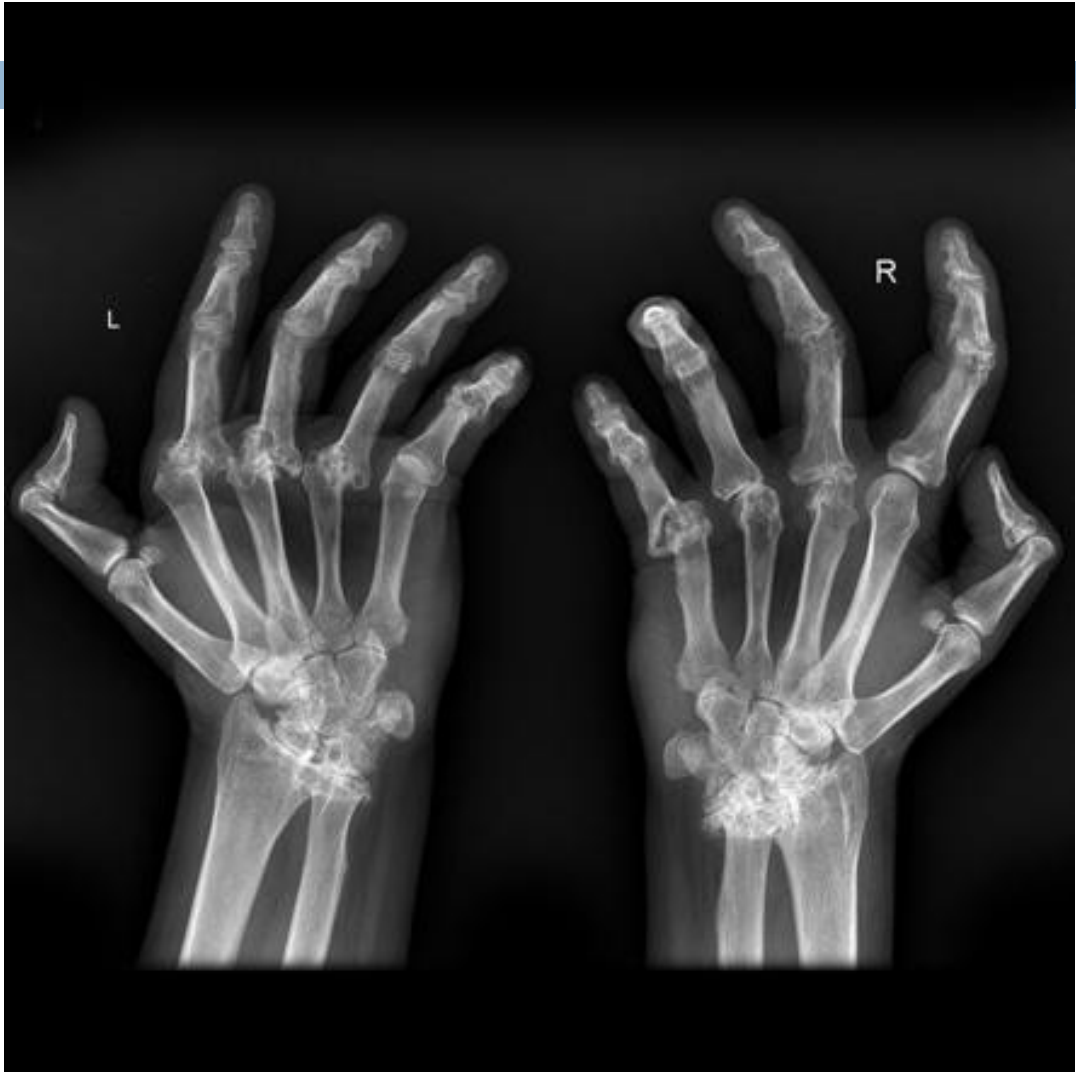Ulnární deviace u revmatoidní artritidy

Vyšetření kloubů II

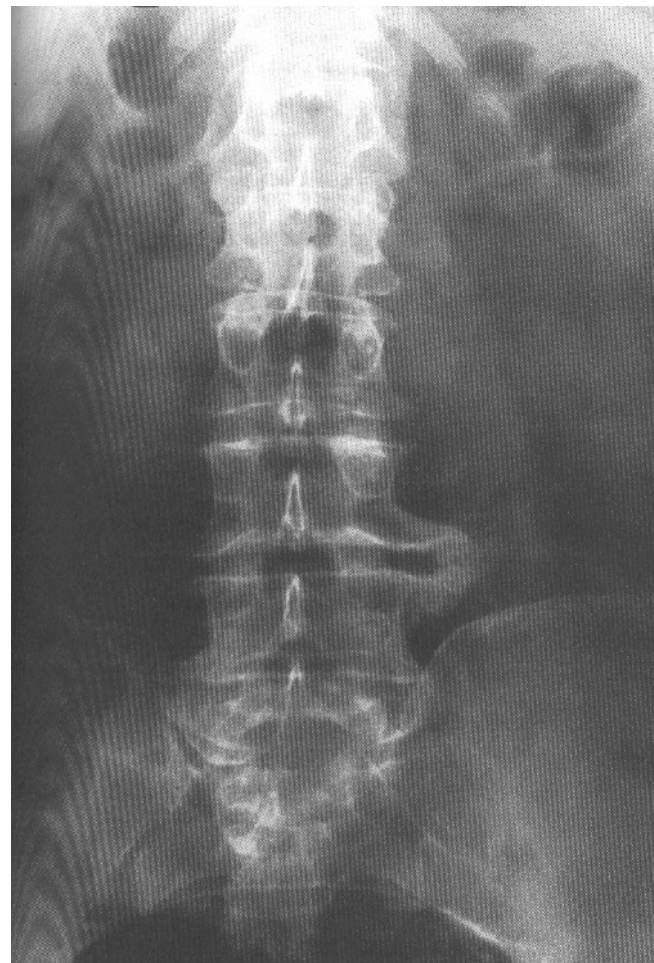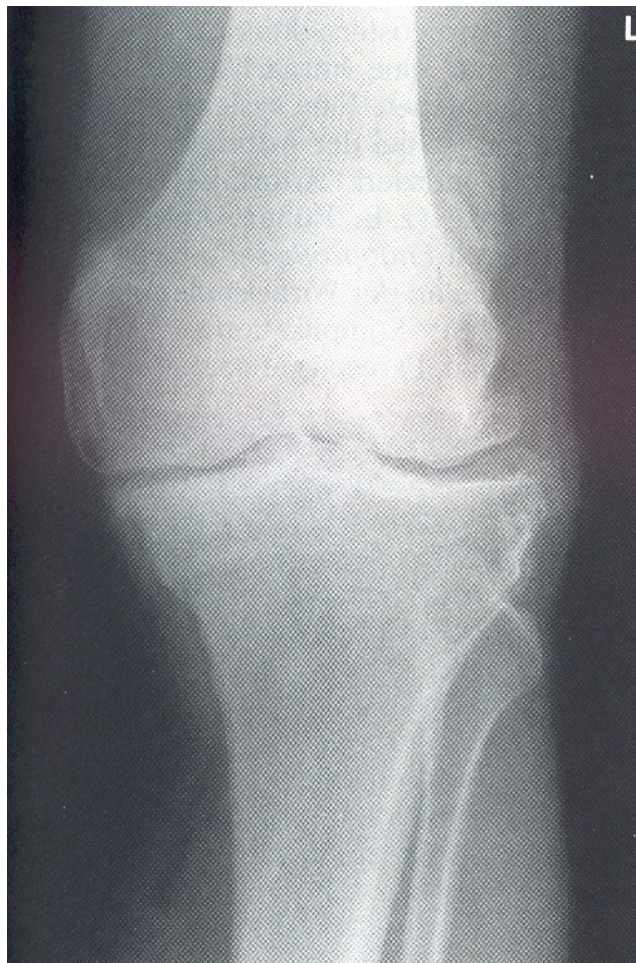- **pohmat**
- **teplota**
- **bolestivost**
- **otok**
- **tekutina (ballottement)**
- **drásoty**
- **hybnost – rozsah pohybů, vyšetření tlakem a tahem**

Vyšetření kloubů III

- **RTG**
- **šíře kloubní štěrbiny = výška chrupavek, snímky nosných kloubů v zátěži**
- **osteofyty, cystická projasnění, ankylóza**
- **artroskopie, artroskopické výkony**

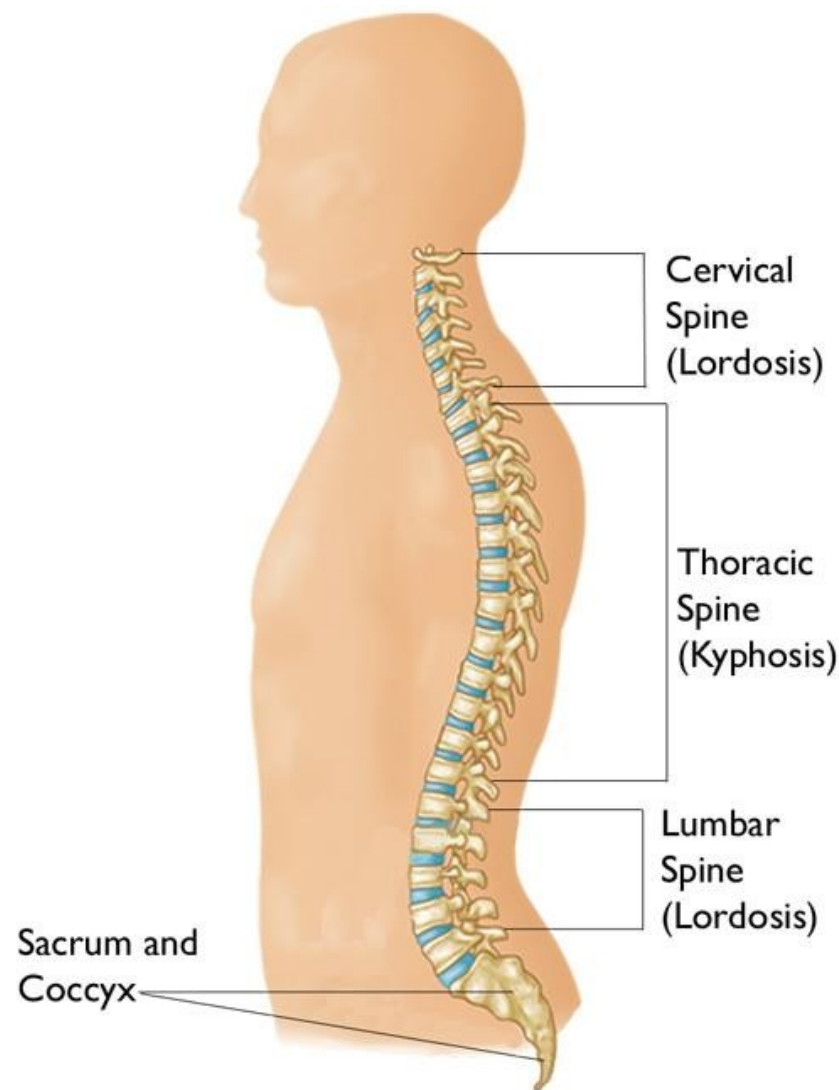


Zúžení kloubní štěrbiny a osteofyty

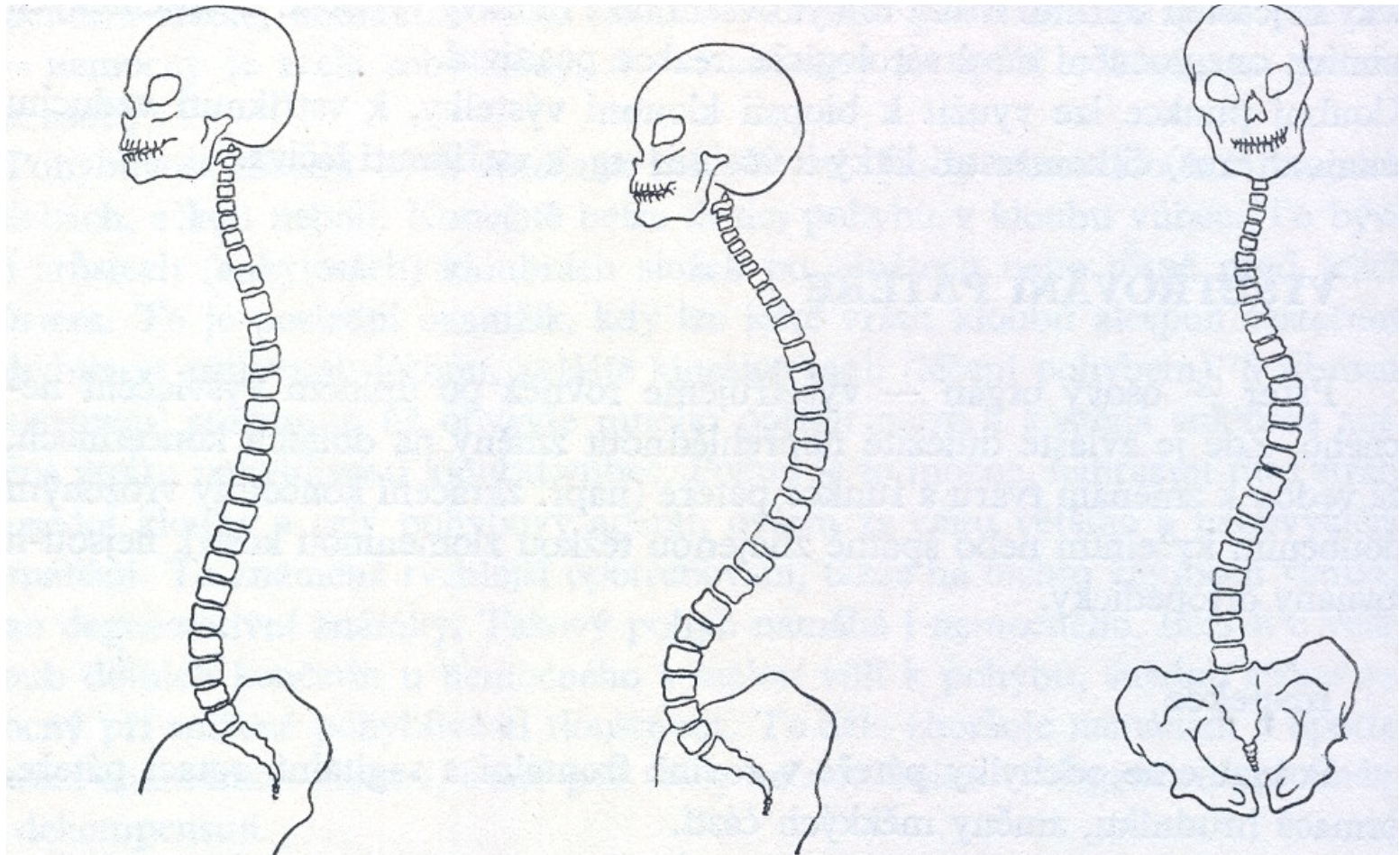


Vyšetření páteře I

- **pohled**
- **průběh páteře**
- **lordóza, kyfóza**
- **skolióza**
- **úhlovité zakřivení**
 - gibbus
- **poklep**
- **bolestivost trnů**

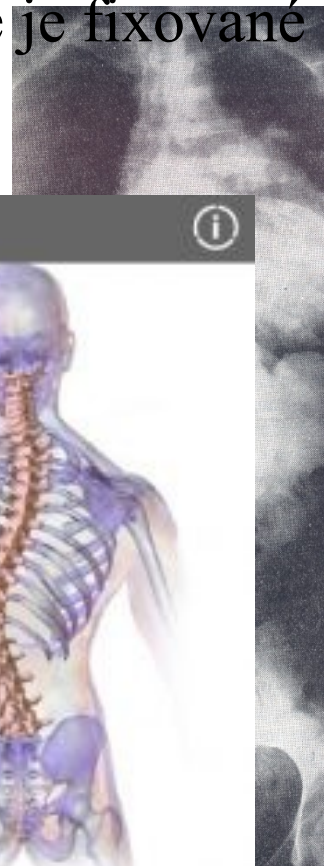
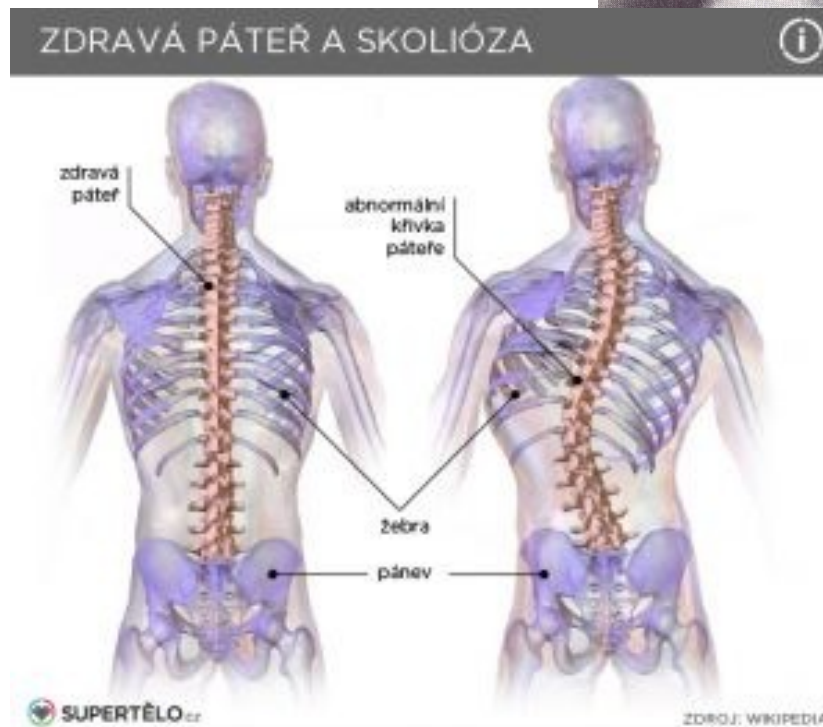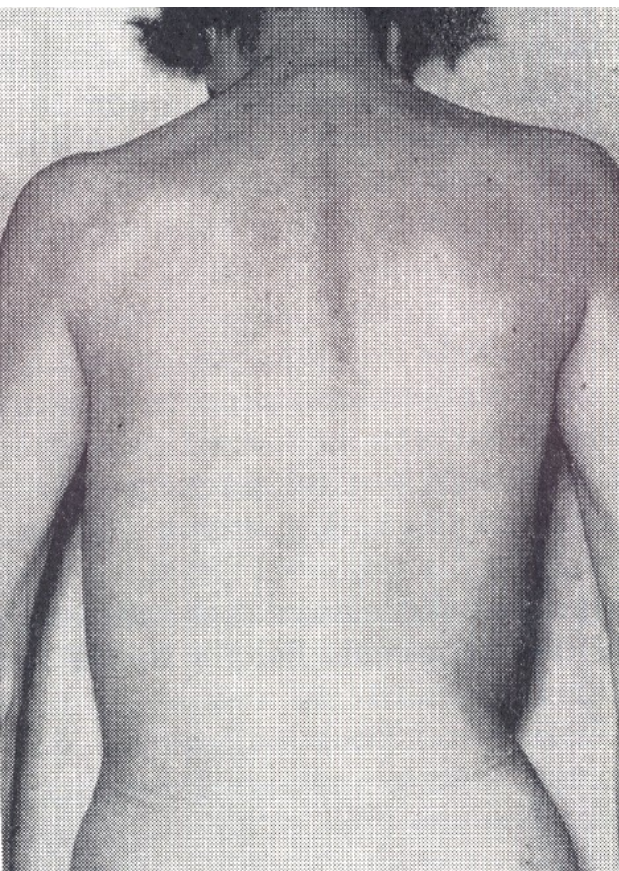


Průběh páteře

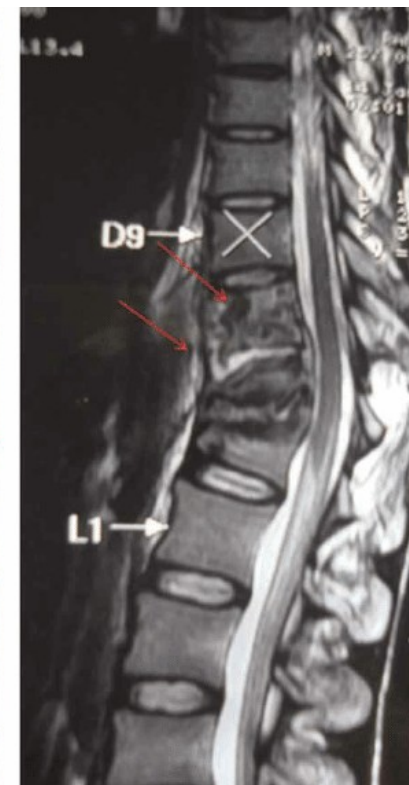
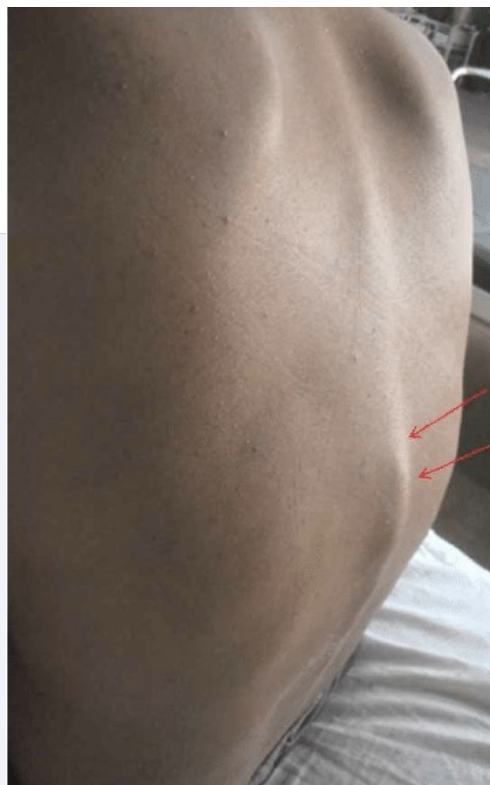
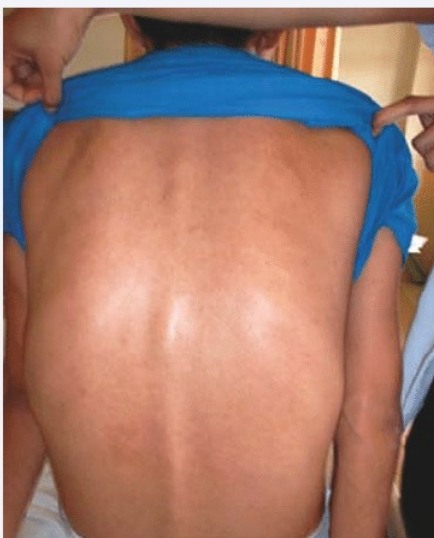
Skolióza páteře

patologické vychýlení páteře do strany, které je fixované



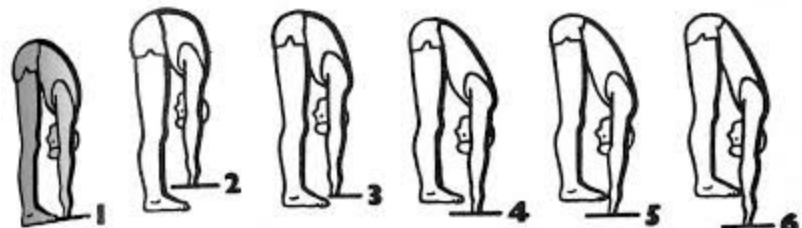
Gibbus - ostré zakřivení páteře v předozadním směru s vrcholem směřujícím dozadu, nadměrně vystupňovaná kyfóza



Vyšetření páteře II

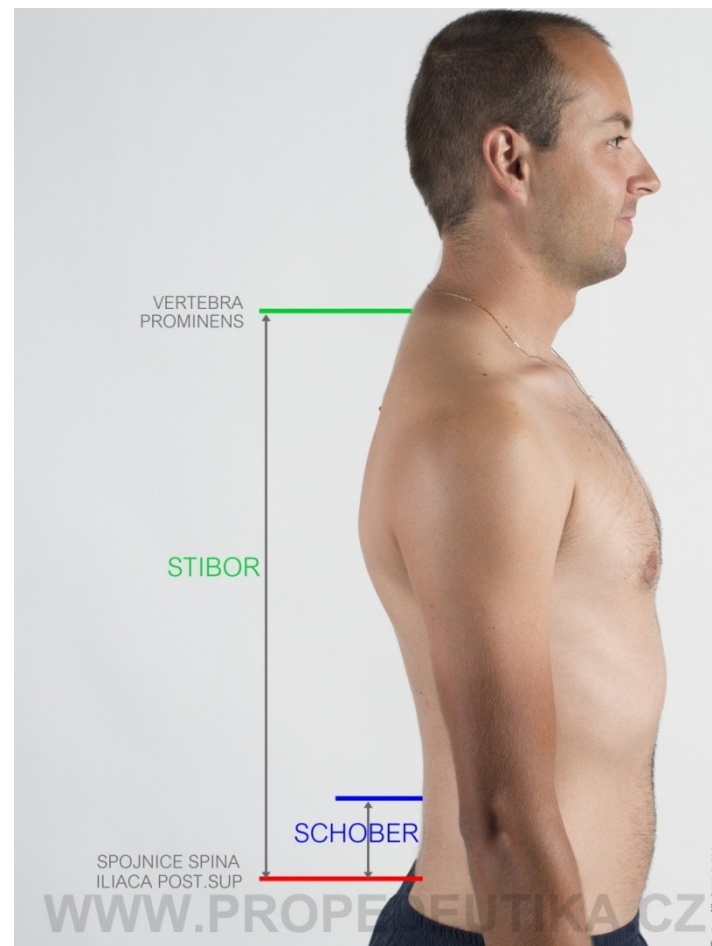
- **palpace**
- **ztužení paravertebrálních svalů**
- **funkce páteře**
- **rozvíjení při předklonu (Thomareyova, Schoberova, Stiborova distance)**
- **SI skloubení**
- **tlakem na kost křížovou vleže na břicho**

Thomareyova d. – předklon s ext. koleny, špičky prstů do 10cm od země

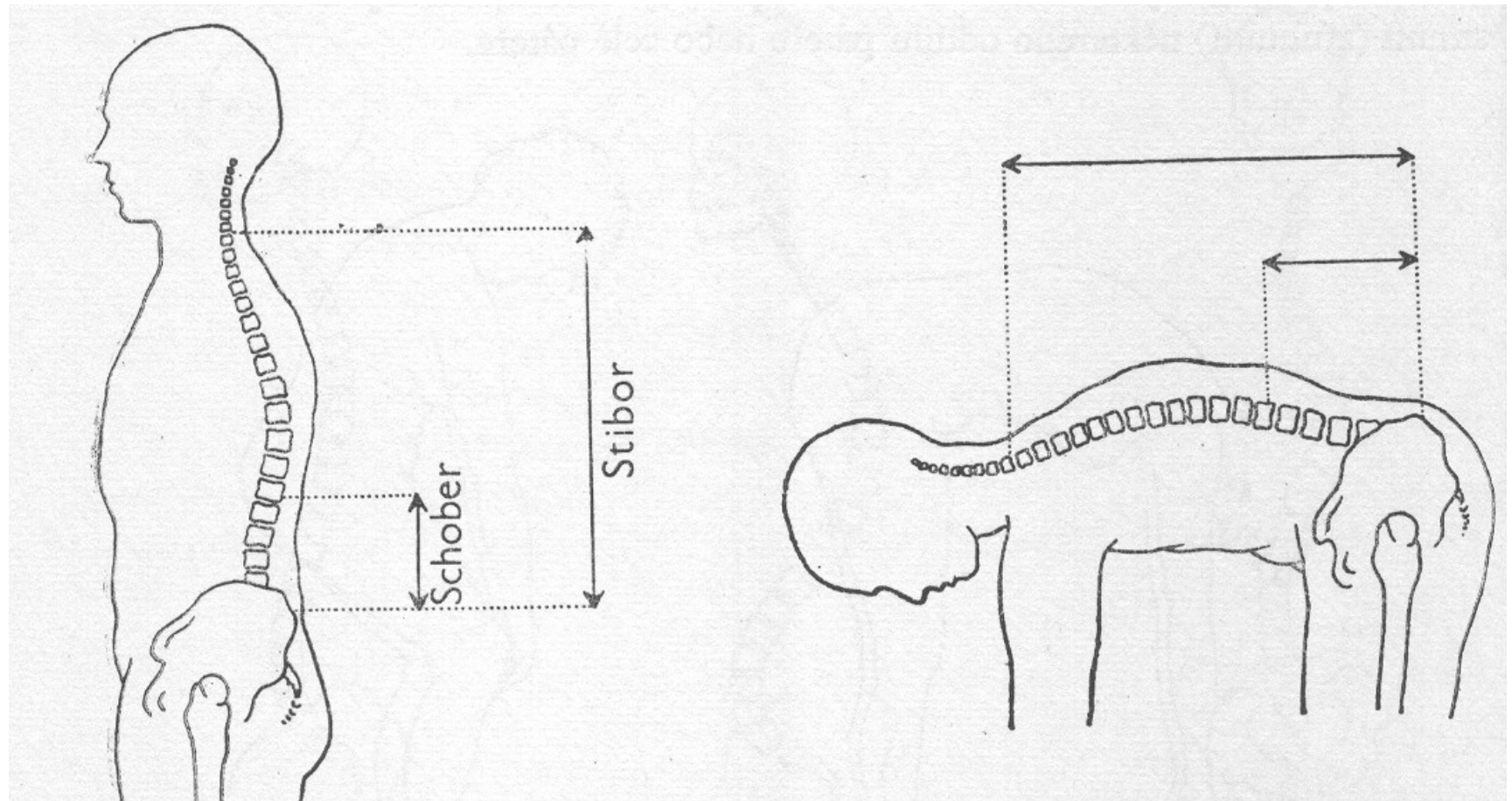


Schoberova distance – vzdálenost ukazující rozvíjení bederní páteře, od trnu L5 naměříme 10 cm kraniálně, oba body si můžeme poznamenat dermografem. Po naměření se vyšetřovaný předkloní, u zdravé páteře by se vzdálenost dvou bodů měla prodloužit na 14

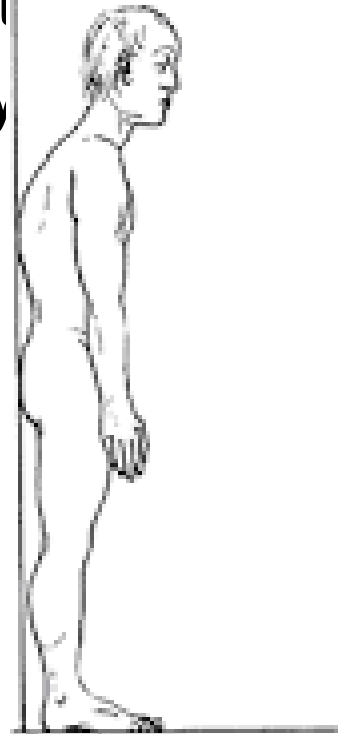Stiborova distance - rozvíjení hrudní a bederní páteře, výchozím bodem je opět trn obratle L5, druhým bodem je trn obratle C7 – vzdálenost mezi nimi změříme a sledujeme její změnu při uvolněném předklonu. U zdravé páteře by mělo dojít k prodloužení o 7–10 cm.



Schoberova a Stiborova distance



Forestierova fleche - kolmá vzdálenost protuberantia occipitalis externa od stěny, zjišťuje se při „předsunutém držení hlavy“ a u zvýšené hrudní kyfózy. Ve stoji s propnutými koleny a hlavou dotýkající se týlem stěny měla být rovna 0.



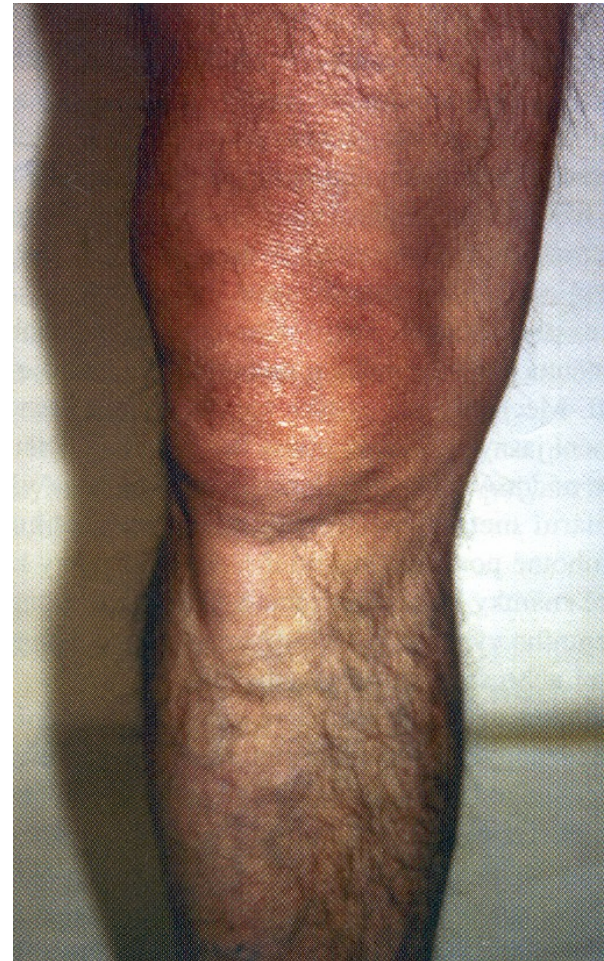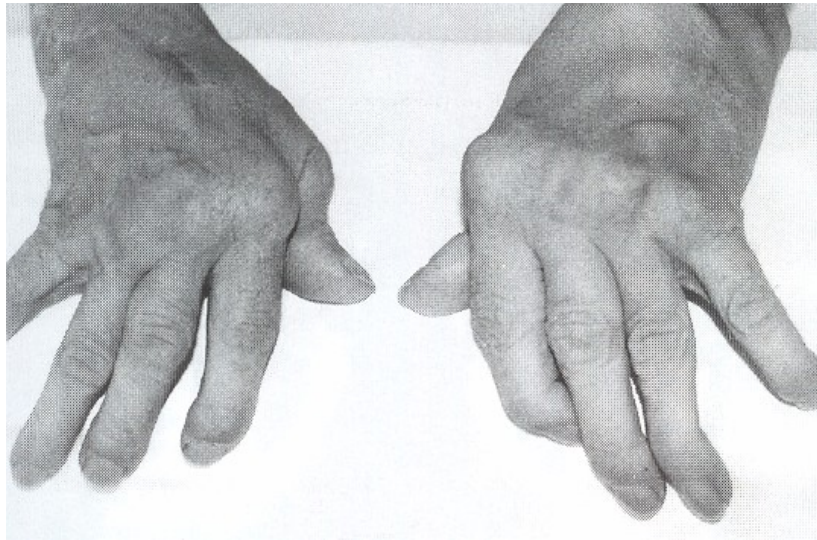
Vyšetření páteře III

- **RTG**
- **tvary obratlů, osteofyty, rybí obratle, ankylozující spondylitida – M. Bechtěrev, M. Scheuermann, osteoporóza, posuny obratlů**
- **CT**
- **šíře páteřního kanálu, herniace disků**
- **dříve perimyelografie PMG**

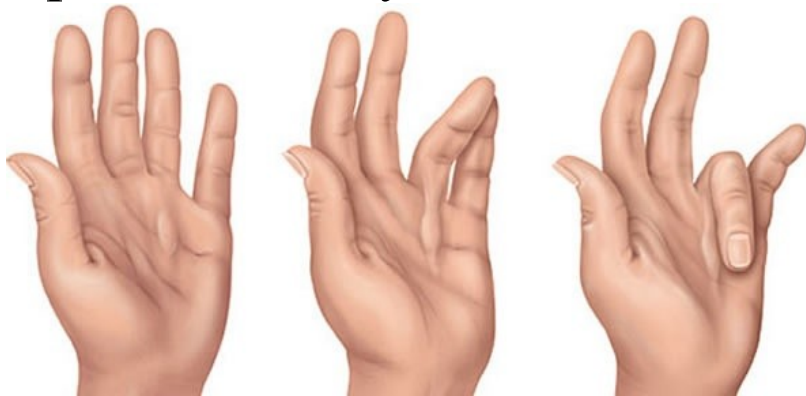Vyšetřování svalstva a vaziva

- **pohled**
- **zánětlivé známky, vymizení svalu, tvarové změny- ruptury**
- **pohmat**
- **bolestivost, drásání šlachových pochev**
- **kontraktury, myogelózy, myofibrózy, entézopatie (Dupuytranova kontraktura, tenisovýloket)**

Vymizení svalů, zánětlivé změny měkkých tkání

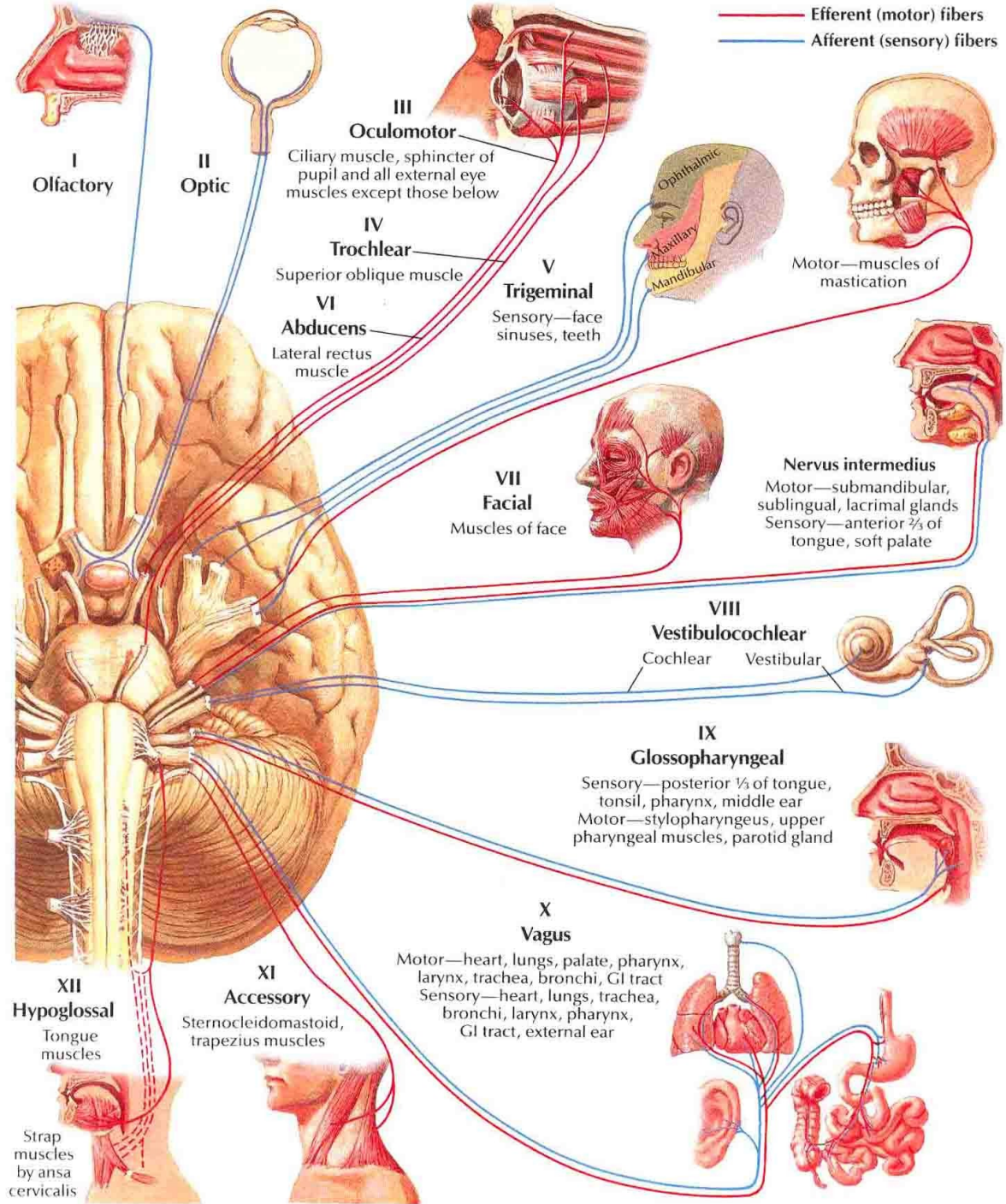


Dupuytrenova kontraktura - onemocnění ruky s tvorbou uzlů a kontrahujících pruhů v dlani a na prstech, které pak způsobují kontraktury kloubů a progresivní funkční postižení ruky.



Základy neurologického vyšetřování I

- **postoj, komunikace, zjevné parézy**
- **hlavové nervy**
- **I. čich, II. vidění, III. pupilární reflexy a korneální reflex**
- **III., IV., VI. okohybné svaly**
- **V. citivost v obličeji**
- **VII. hybnost v obličeji**
- **VIII. rovnováha**
- **IX., XI., polykání**
- **XII. hybnost jazyka**



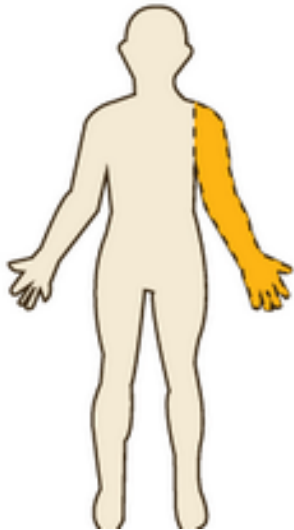
Základy neurologického vyšetřování II

□ **centrální inervace**

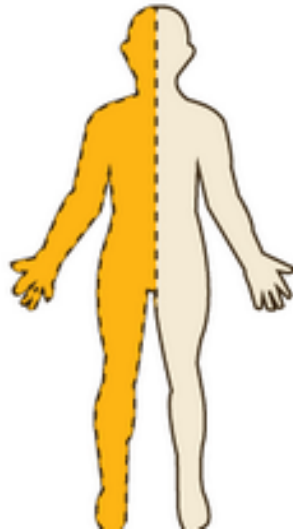
- **symetrie cití, symetrie hybnosti**
- **Mingazzini, špetka, prst-nos**
- **stisk, citivost na HKK**
- **reflexy na bříše**
- **mingazzini DKK, citivost DKK**
- **patellární reflex, reflex Achillovy šlachy**
- **nálezy – hemiparéza, hemiplegie, kvadruparéza, kvadruplegie**
- **dysfázie – expresivní, percepční, smíšená**
- **rovnováha – Rombergův postoj, závrat' celková, na určitou stranu**

TYPES | CEREBRAL PALSY

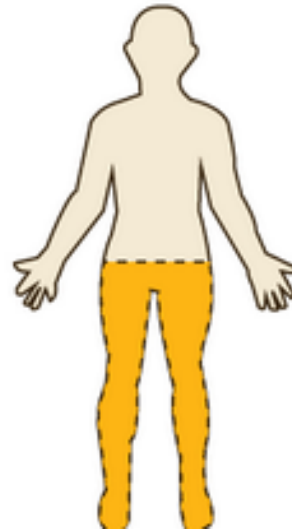Monoplegia




Hemiplegia

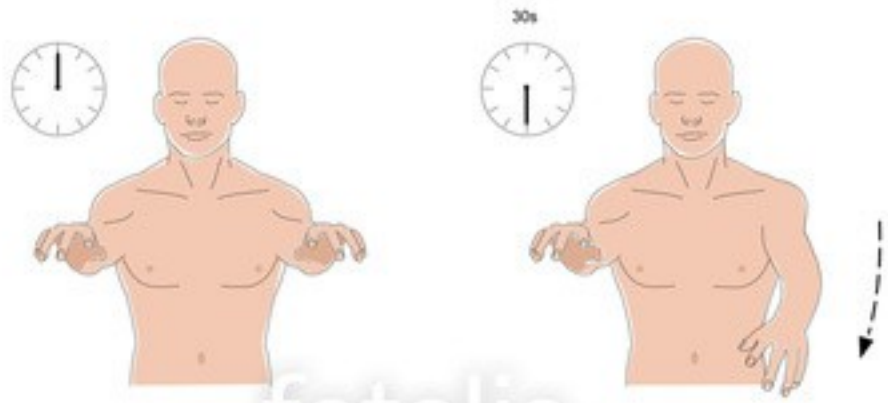


Diplegia

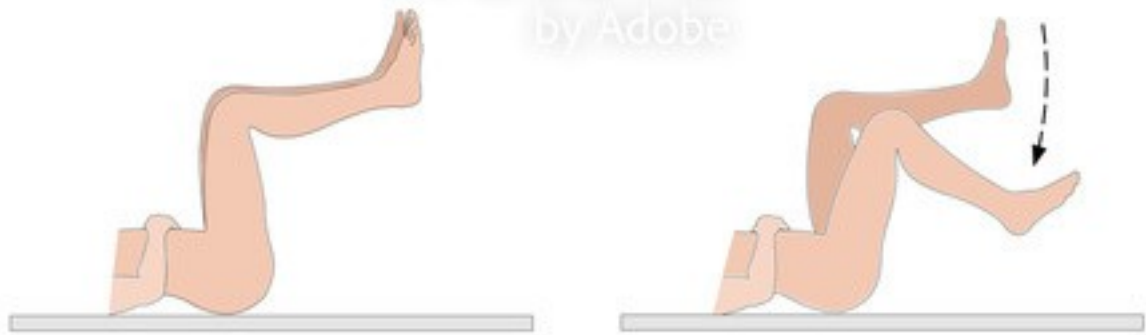


Quadriplegia



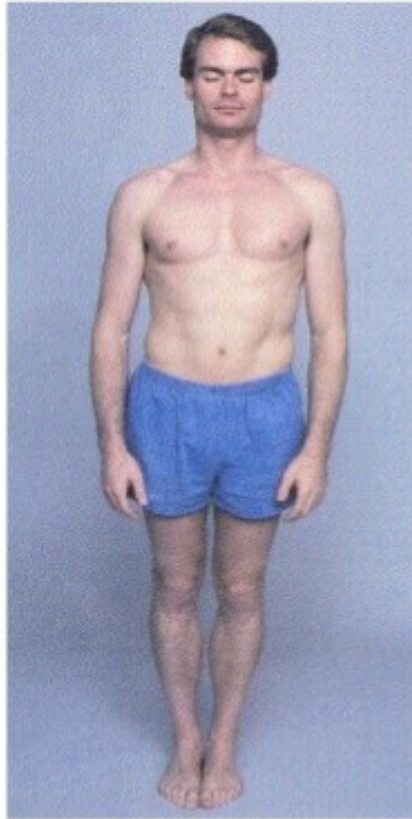


MINGAZZINI 1 & 2 positive test



#172169011

Romberg's Test



- Station & Stance
 - Pt stand with feet together
 - First, eyes open
 - Then, close eyes
 - If okay with eyes open, but sways w/ eyes closed = + Romberg
 - Mainly tests position sense (Vision can compensate for loss of position sense)

Základy vyšetřování v endokrinologii I

- **anamnéza**
- **změny hmotnosti, změny vnímání teploty**
- **pocity návalu horka, přechodné zčervenání**
- **žízeň, močení**
- **změny menstruačního cyklu, poruchy potence**
- **zabarvení hlasu**

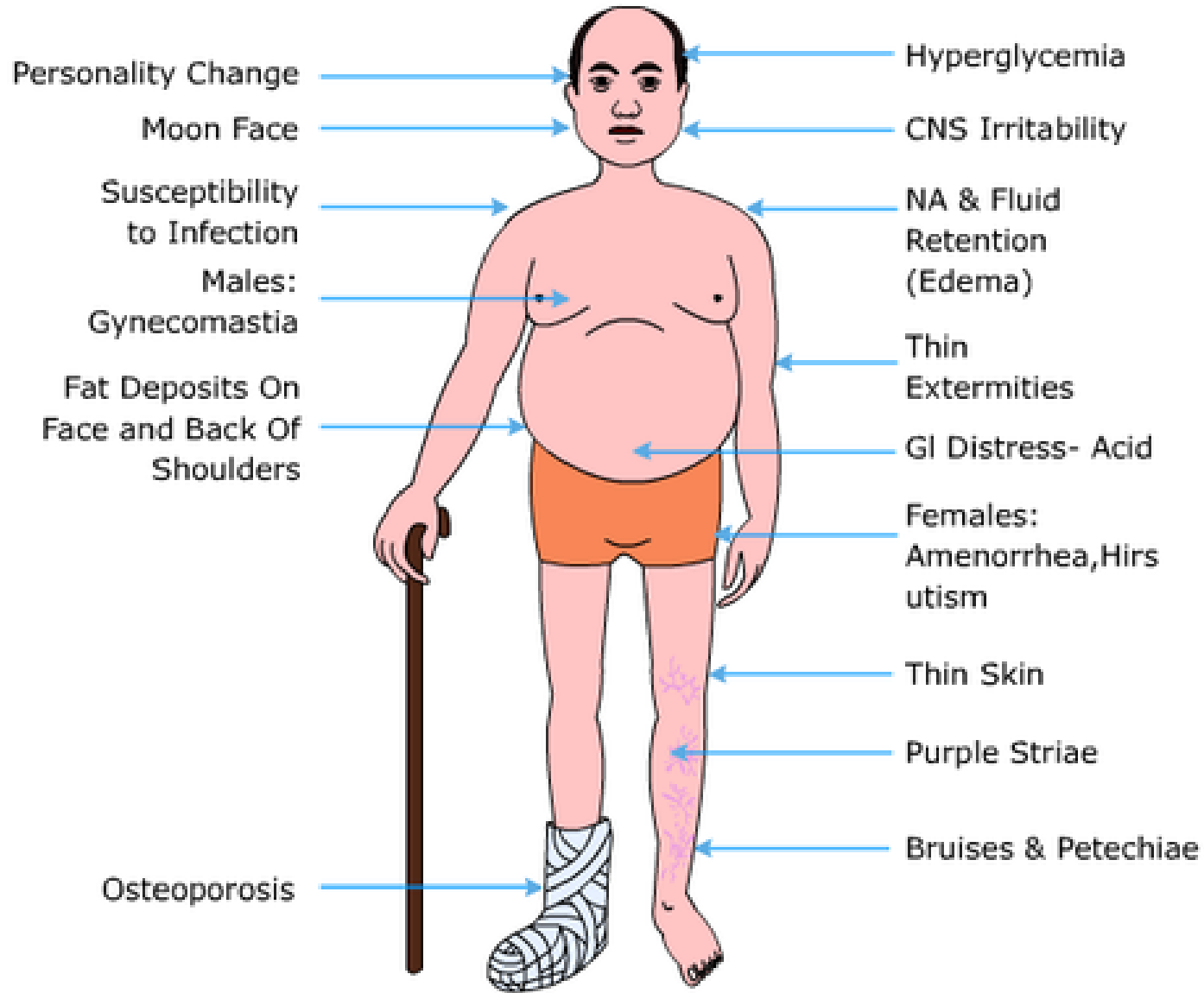
Základy vyšetřování v endokrinologii II

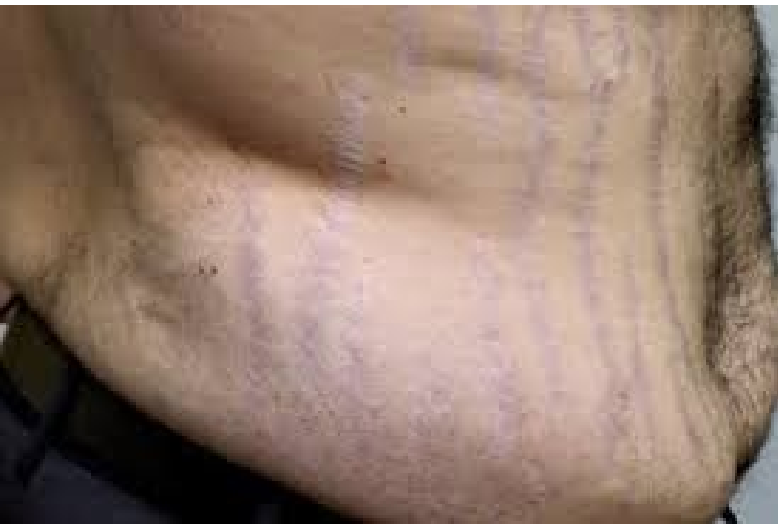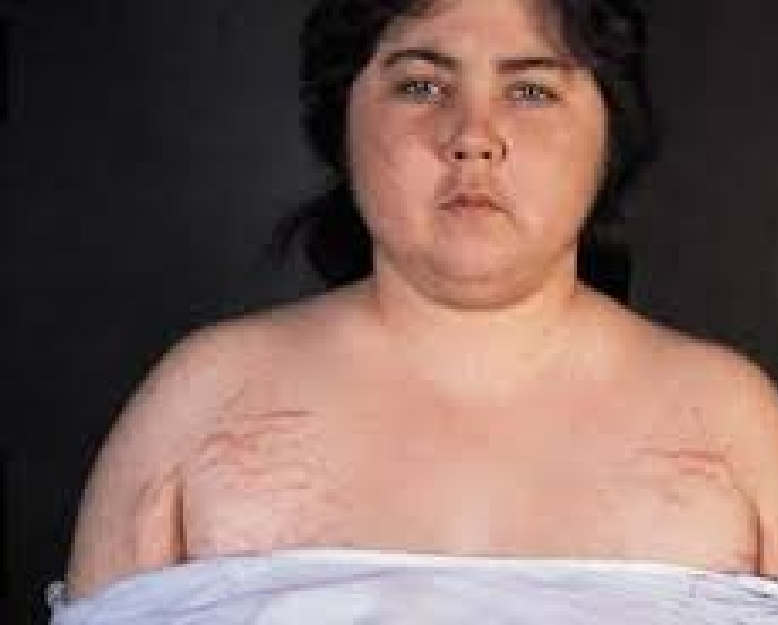- **pohled**
- **chování nemocného – roztěkanost, ospalost**
- **zbarvení kůže – tmavá při Addisonismu, raš při feochromocytomu**
- **rozložení tělesného tuku – Cushing, hubenost při hypertyreóze**
- **myxedém**
- **tvár ochlupení muže a ženy, tvar těla**
- **hirsutizmus x vypadávání ochlupení**
- **struma, celkový vzrůst**

Základy vyšetřování v endokrinologii III

- **pohmat**
- **vlhkost kůže**
- **infiltrace podkoží při myxedému**
- **teplota kůže**
- **hmatná štítnice**

CUSHING'S SYNDROME



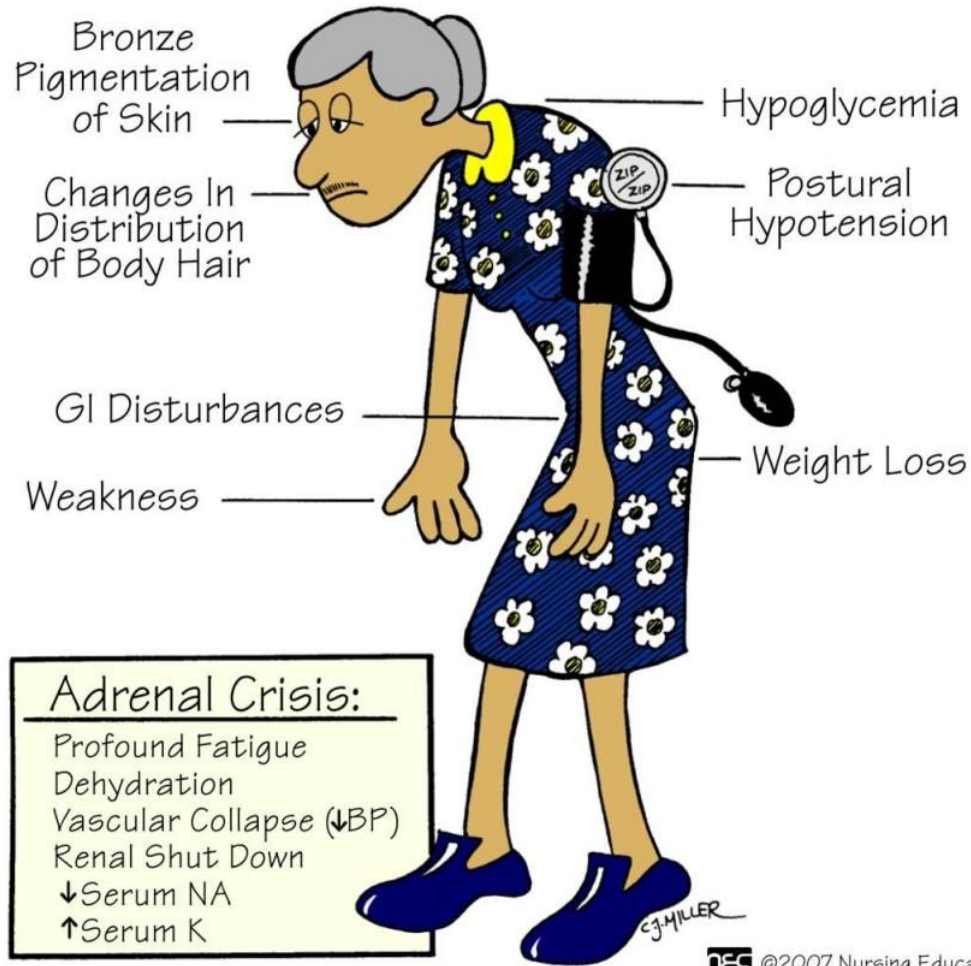


Normal

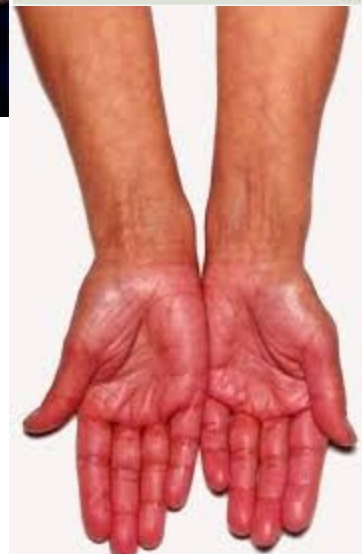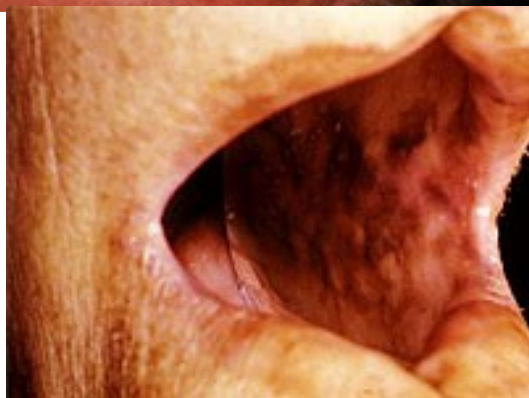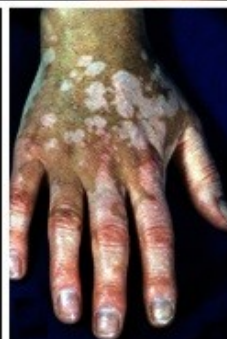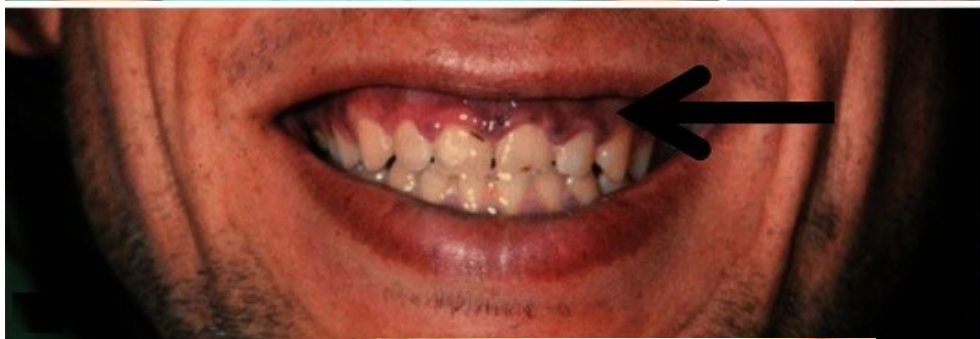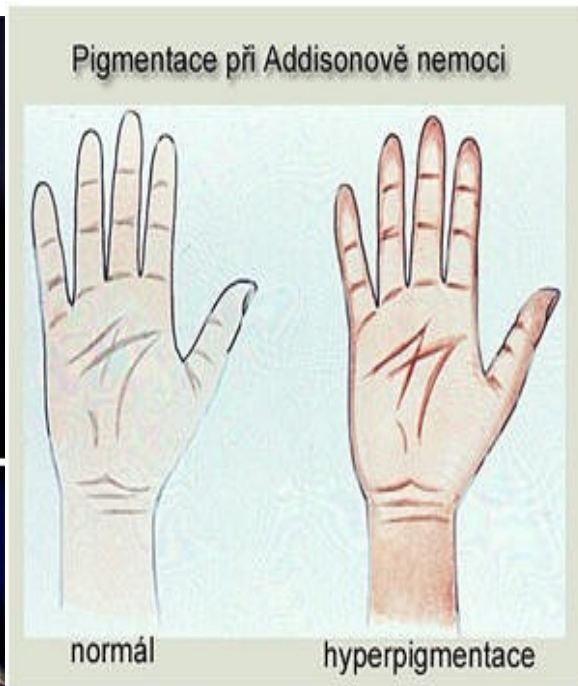
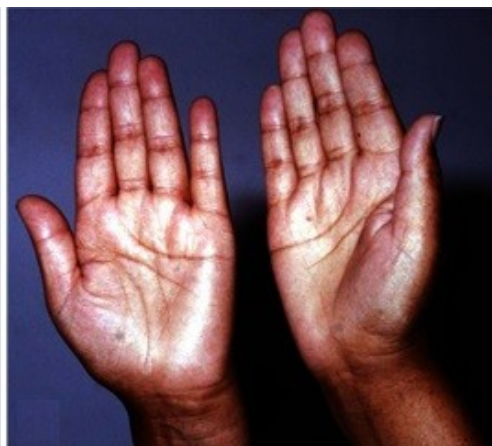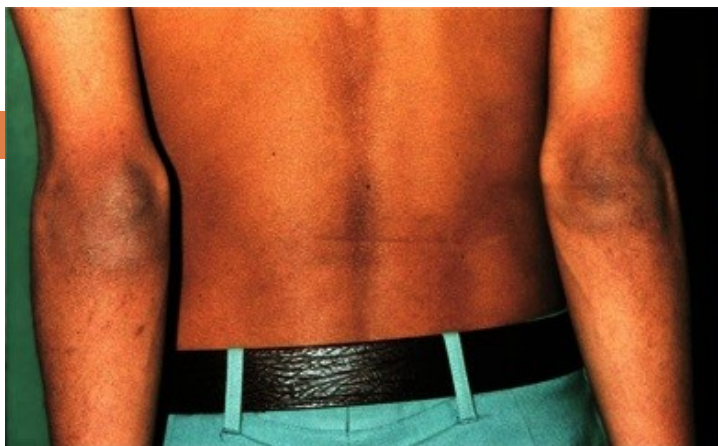
Cushing's

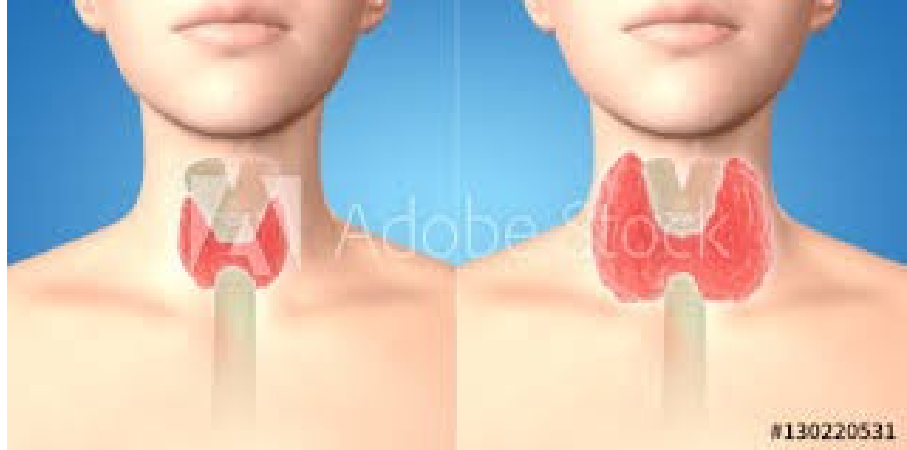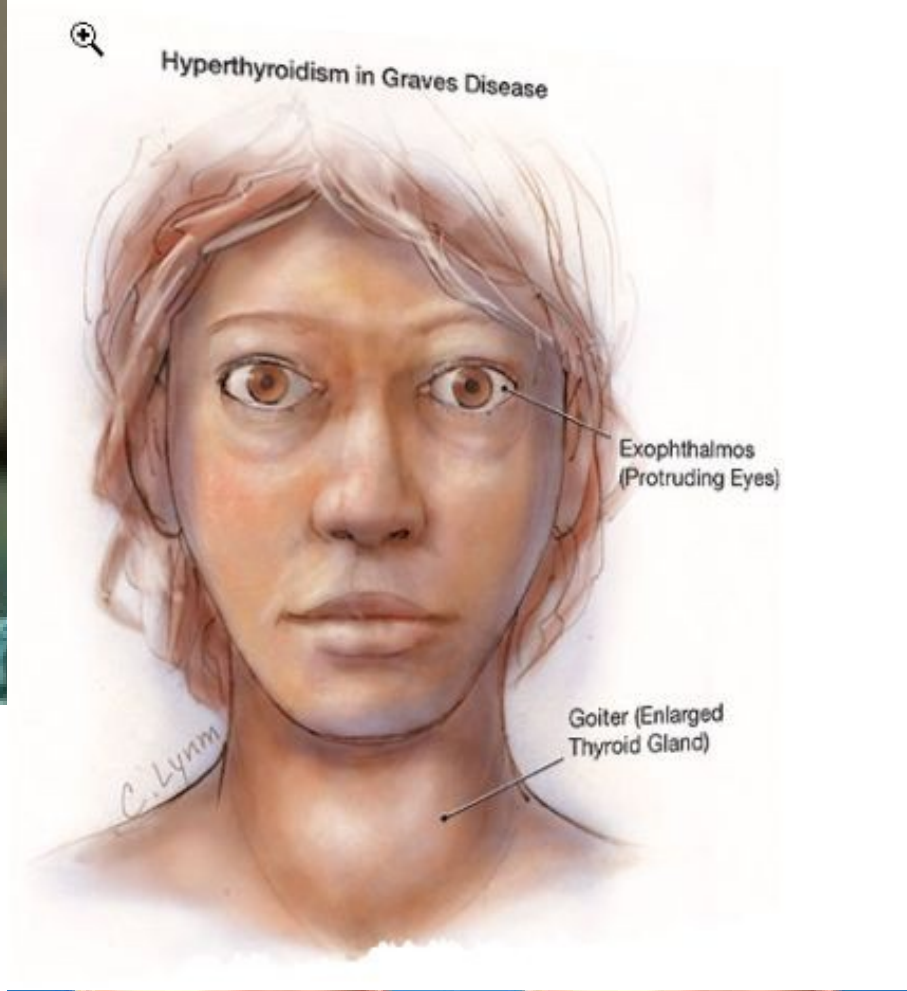

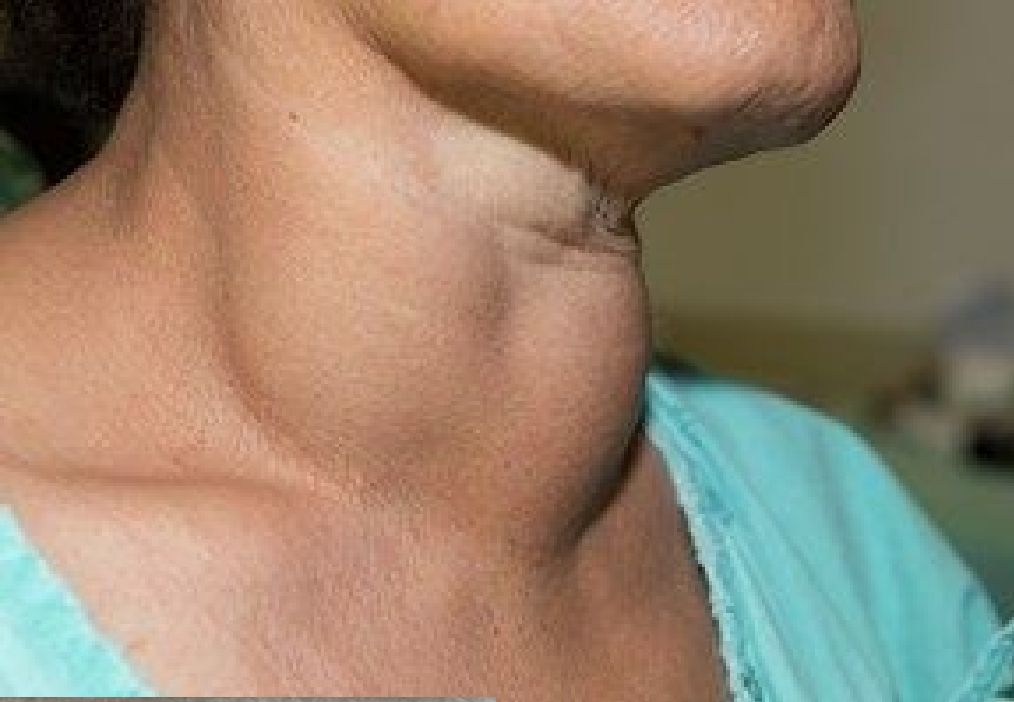
ADDISON'S DISEASE

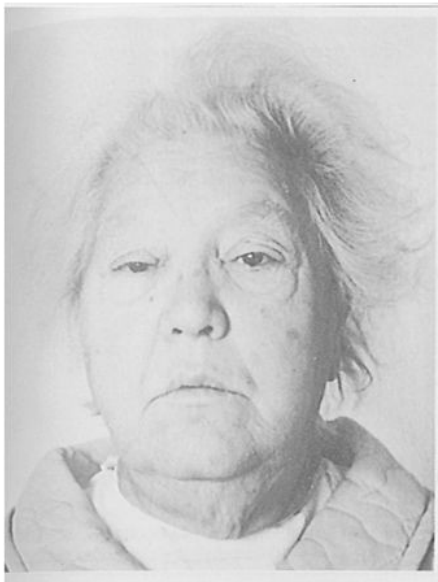


hyperpigmentace u Addisonovy choroby





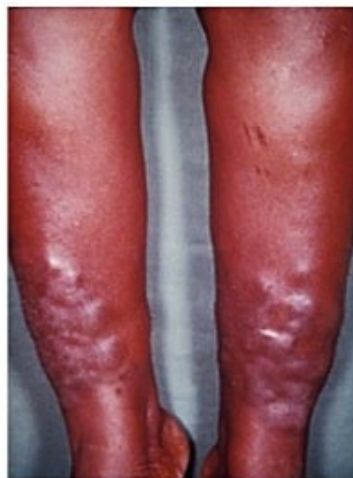Hypothyroidismus u dospělé (myxedém)



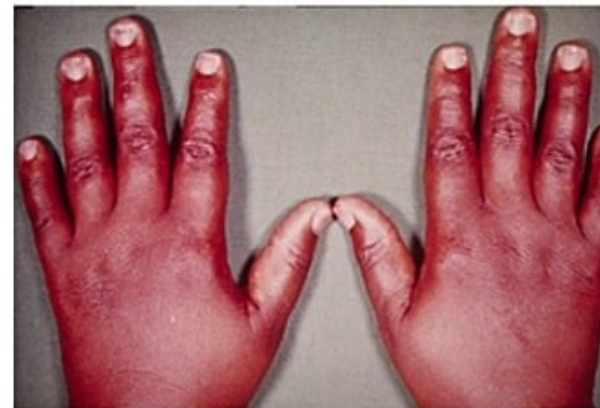Odulý vzhled tváří a víček,
prořídlý a těžko upravitelný účes,
obličej tupý a apatický výraz.

(Chladná, drsná, suchá pokožka,
hrubý hlas, hyporeflexie.)

**Myxedém typicky vzniká na rukou,
obličejí nebo na nohou. Otoky mají
těstovitý charakter.**



CS.MEDLICKER.COM



Děkuji za pozornost

