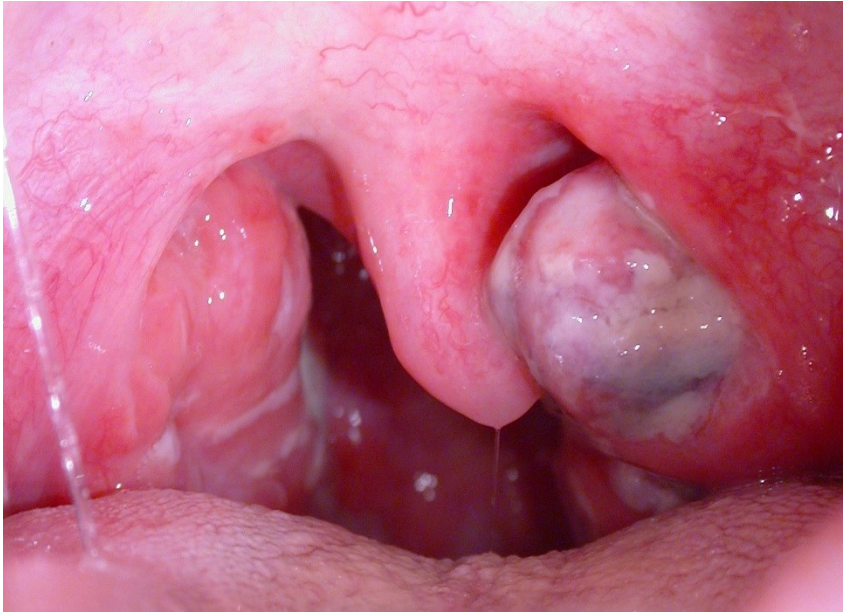
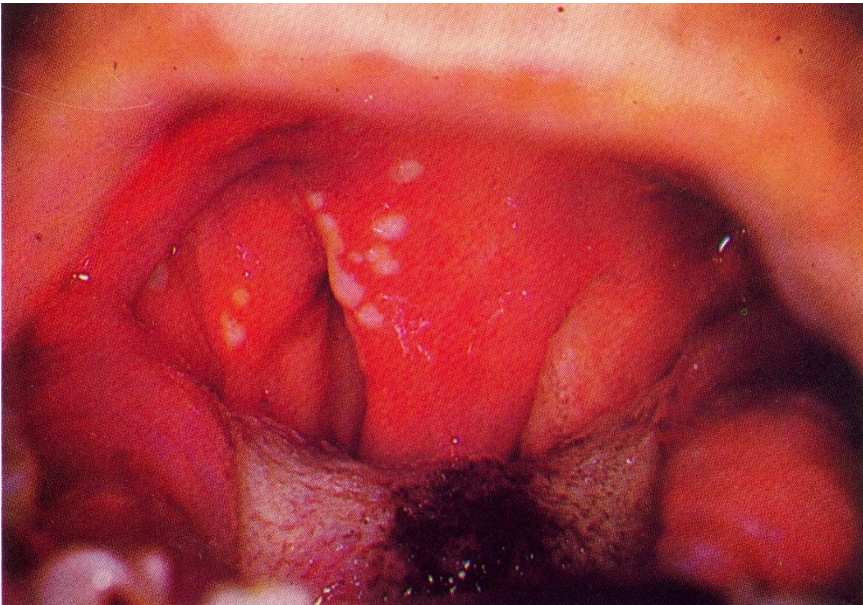
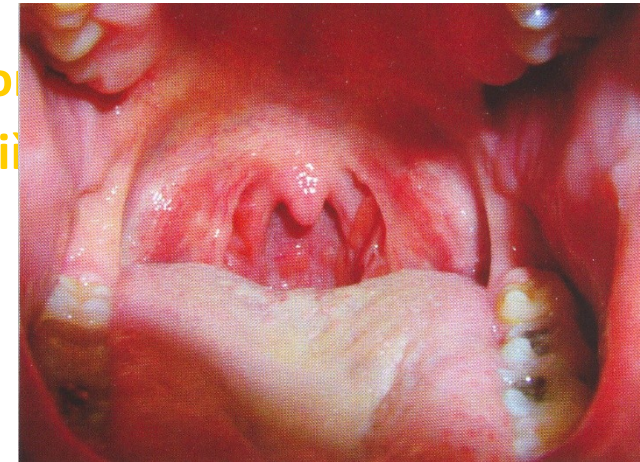
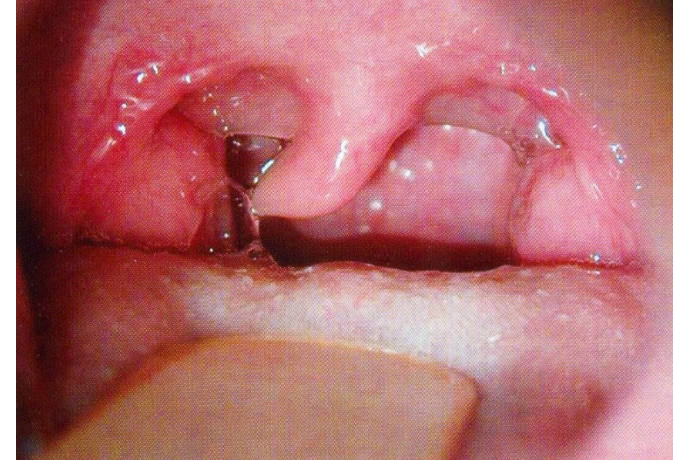

# Hltan



# Vyšetření

- Pohled indirektní, direktní endoskopie
- Pohmat
- Sledování inervace
  - Jazyk motorická inervace n. XII
  - Senzitivní n.V
  - Senzorická (přední 2/3 n. V., zadní 1/3 n. IX), elektrogustometrie
- Jazyk plazí středem, hltanová branka symetrická, tonus luxovatelné, bez obsahu, zadní stěna klidná, slina čí



# Nosohltan

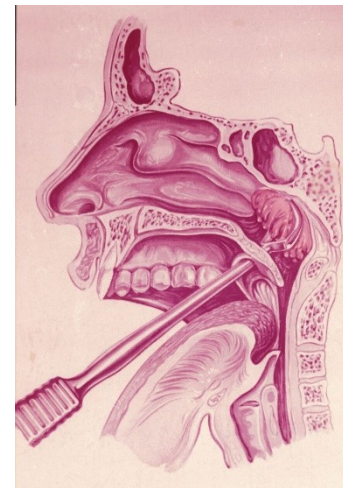
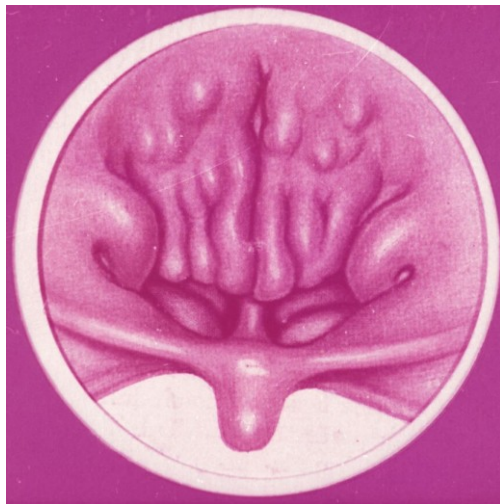
## ■ Adenoidní vegetace (nosní mandle)

### Symptomy

- Nosní obstrukce, patologická sekrece, recidivující rhinitidy, rinolalie, spánková apnoe, chronická mediální otitis, převodní nedoslýchavost, vysoké patro, astenie, únava

### Adenotomie

- Operační odstranění adenoidní vegetace pod endoskopickou kontrolou





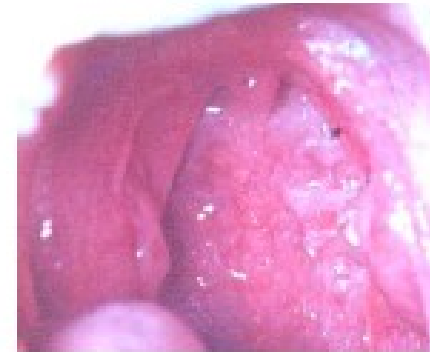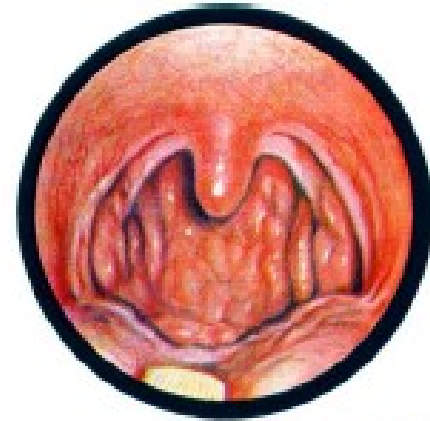
# Záněty hltanu

Podle místa postižení

- *Tonzilitida*
- *Faryngitida*
- Tonzilofaryngitida

Podle průběhu

- akutní
- chronické



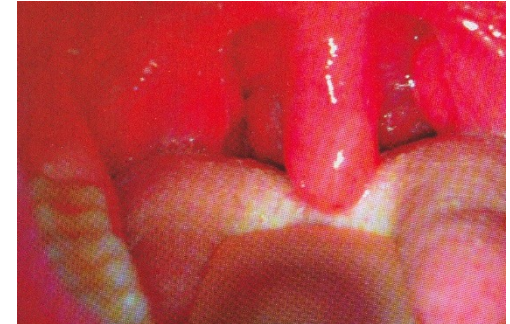# Akutní tonzilitidy

- **angina palatina**
- **angina retronasalis**
- **angina pharyngis lateralis**
- **angina lingualis**
- **samostatné (hnisavé)**
- **symptomatické**
  - místní příznak celk. inf. onem. s bakteriemií nebo viremií
- **bakteriální infekce** : 30-40 % všech infekcí, Streptococcus pyogenes 90% bakteriálních infekcí, Haemophilus influenzae, Staphylococcus aureus, Mycoplasma pneumoniae
- **viry** –adenoviry, parainfluenza, enteroviry, coxackie, aj.
- **plísně** – výjimečně u snížené imunity (imunosuprese, HIV, onkologické onemocnění)

# Typy angín

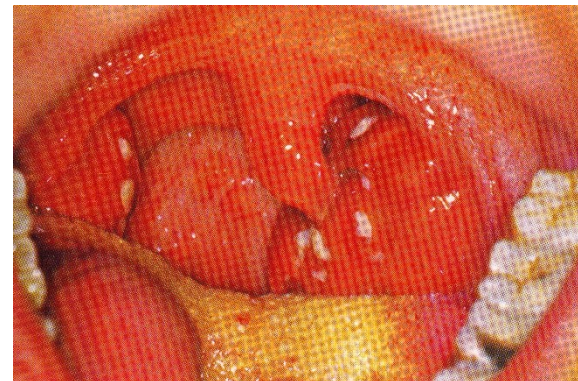
## ■ Katarální

- oboustranná odynofagie
- zarudnutí, prosáknutí a zbytnění tonzil, febrilie



## ■ Lakunární

- oboustranná odynofagie (při polykání, do uší )
- prosáklé, zarudlé, zvětšené tonzily s povláčky v ústí lakun  
(*angina confluens*)



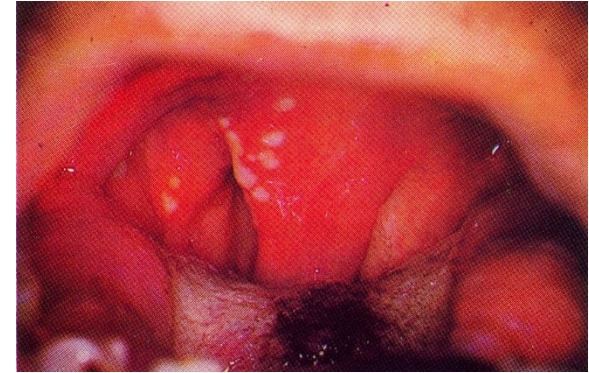
## ■ Folikulární

- mikroabscesy ve foliklech

# Typy angín

## ▪ Herpangína (angina vesiculosa) – Coxsackie virus

- často kombinace s faryngitidou a stomatitidou, vysoké horečky křeče, nechutenství, zvracení
- asi 2 mm velké puchýřky obklopené rudým prstencem, kráterovité slizniční defekty, asi 5 mm velké
- Virová etiologie, ATB neindikovány

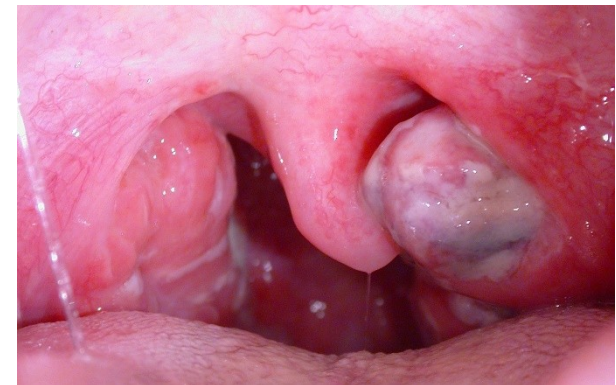

## ▪ Pseudomembranózní angína (projev inf. mononukleóze)

- pablány na tonzilách
- změny v krevním obraze, zvětšená slezina a játra, zvýšené hodnoty některých transamináz (ALT,AST), pozitivní protilátky proti EB viru (IgM)

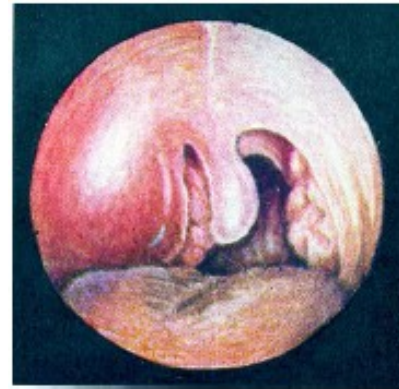## ▪ Plaut-Vincentova angína

- škrábání v krku na jedné straně, nejsou celkové příznaky
- v horním pólu jedné tonzily špinavě šedě povleklý defekt sliznice, zanedbaný chrup, bakteriologicky: *Bacillus fusiformis* a *Spirocheta buccalis*,
- Nutno vyloučit tumor
- Dobrá odpověď na ATB

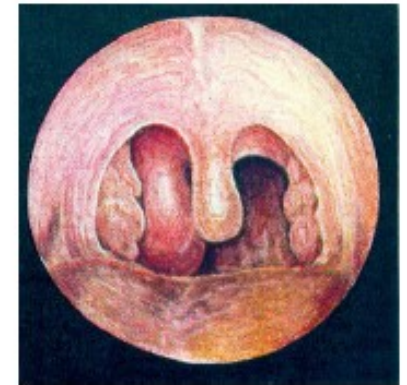


# Peritonzilární flegmóna a absces

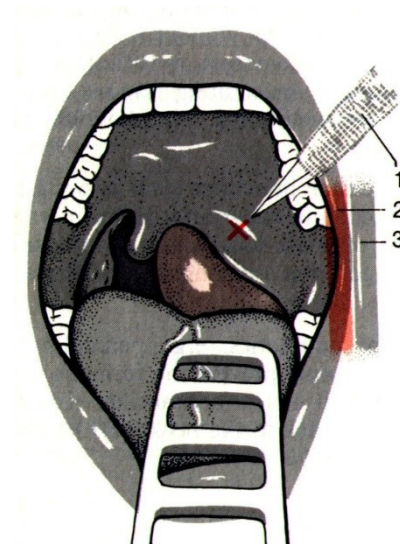
- ➔ Lokalizace - supratonzilární, retrotonzilární, infratonzilární, laterální
- ➔ Navazuje přímo na anginu nebo s mírným odstupem
- ➔ Silná jednostranná bolest, trismus, huhňavá řeč
- ➔ Léčba- punkce, incise, dilatace, antibiotika, odstranění patrové mandle současně s drenáží abscesu („za horka“)



Obr. 135. Paratonzilární absces



Obr. 136. Retrotonzilární absces

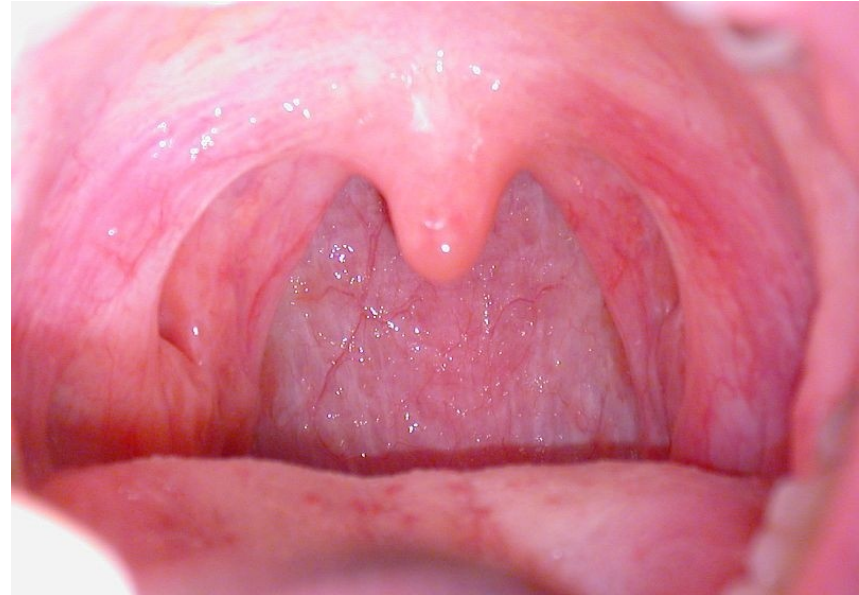




# Chronická faryngitida

**Hypertrofická** - hltanové  
parestézie, pocit  
zahlenění. zmnožení cév, žlázek,  
vaziva podslizniční lymfatické  
tkáně

**Atrofická** - pocit cizího  
tělesa, pálení a sucha  
v krku, sliznice hltanu je tenká,  
suchá, lesklá, jako lakovaná,  
někdy povlečená zaschlým  
sekretem



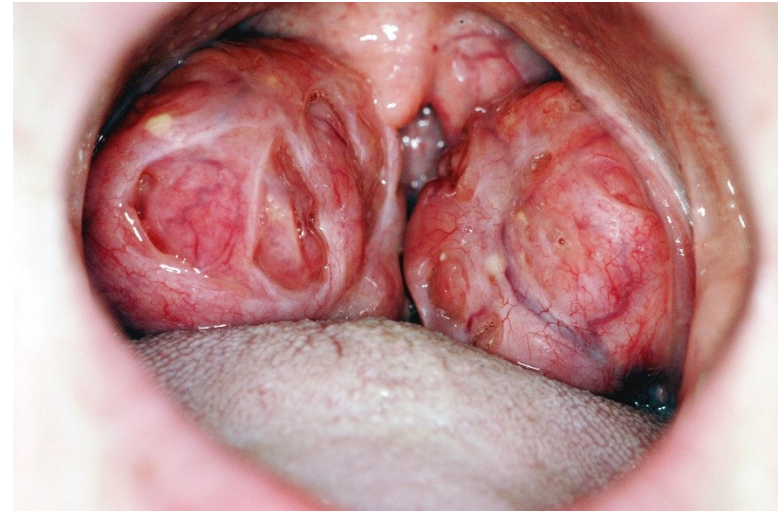# Indikace k tonzilektomii

## ■ Místní

- Recid angíny
- Chron angína
- Fokální infekt
- Absces, sepse
- Nádory
- Mech obstrukce

## ■ Celkové

- Metatonzilární kompl



- Atrofické / hypertrofické tonzily
- Fixované (projizvené)
- Hnisavý obsah při expresi

