

KRBV III. roč.

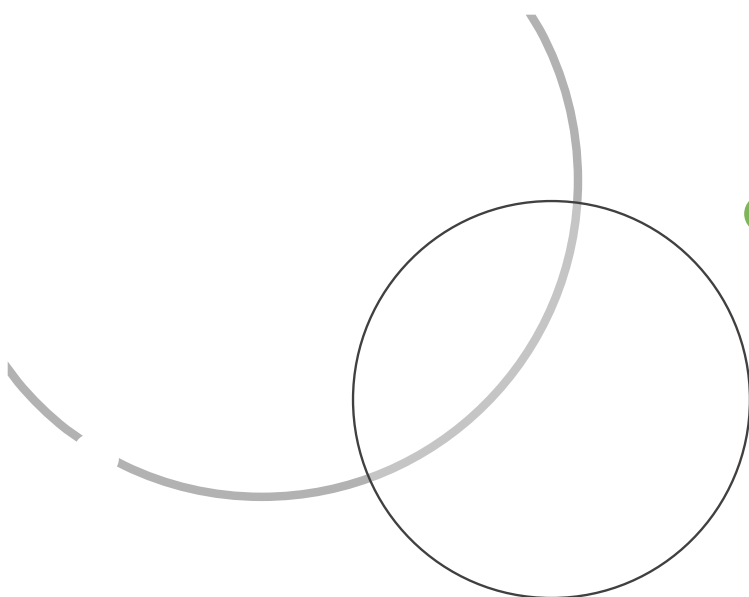
Méně časté  
strabismy

Vzácné syndromy

Vertikální strabismus



1



Neobvyklé  
formy  
strabismu

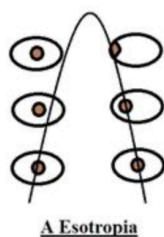
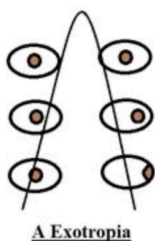
2

## Pattern Strabismus

- vertikálně inkomitantní horizontální deviace (Pattern Strabismus)
- velikost horizontální úchylky je rozdílná při pohledu nahoru a při pohledu dolů
- asociovány s esodeviací či exodeviací
- patofyziologie je multifaktoriální (svalové anomálie, posun kladek, orbitální anomálie..)
- nebývá amblyopie ani vyšší refrakční vada
- může být kompenzační postavení hlavy (předklon, záklon)
- vyskytuje se u 15-20 % heterotropií

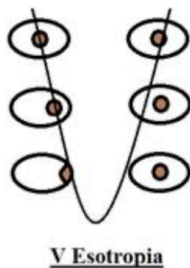
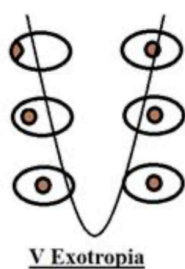
3

## A-Pattern



- A syndrom – proti pravidlu
- při pohledu nahoru se oči sbíhají
- u A esotropie je úchylka větší při pohledu nahoru
- u A exotropie je úchylka větší při pohledu dolů
- rozdíl mezi úchylkou při pohledu nahoru a dolů je více než 10 pD

4



## V-Pattern

- V syndrom – podle pravidla
- při pohledu dolů se oči sbíhají
- u V esotropie je úchylka větší při pohledu dolů
- u V exotropie je úchylka větší při pohledu nahoru
- rozdíl mezi úchylkou měřenou při pohledu nahoru a dolů je větší než 15 pD

5

## Y-Pattern

- je považován za podtyp V syndromu
- horizontální úchylka zůstává stabilní při pohledu od středové linie dolů, při pohledu nahoru, při pohledu nahoru dochází k relativní divergenci
- bývá u bilaterální hyperfunkce dolních šikmých svalů, u Brownova syndromu či Duanova syndromu

6

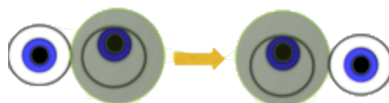
## Vyšetření, léčba

- **motilita** ve všech pohledových směrech
- zjistit **abnormální postavení hlavy**
- měření **velikosti úchyly** v primárním postavení, 24° nahoru a 35° dolů
- léčba je komplikovaná
- chirurgické léčba řeší především horizontální úchylku, vertikální vzorec je řešen pouze pokud je významný – nejčastěji se provádí oslabení šikmých svalů či vertikální posun inzercí horizontálních přímých svalů – ne však pokud je pacient v primárním postavení bez obtíží
- při cvičení pozor na diplopii

7

## DVD

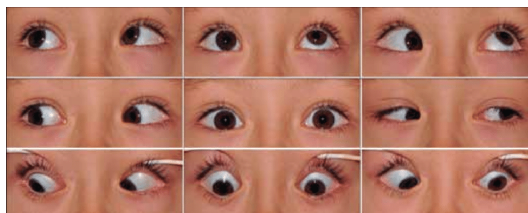
- disociovaná vertikální deviace
- zvláštní syndrom
- mylně označován za vertikální heterotropii
- po zakrytí kteréhokoli oka se toto oko stáčí nahoru, zatímco druhé fixuje, po odkrytí se zase vrací
- diplopie nebývá přítomna
- v základním postavení může být ortoforie s binokulárním viděním
- u Langova syndromu
- terapie obtížná, chirurgická nebo podpora fúze, **motilita, konvergence**



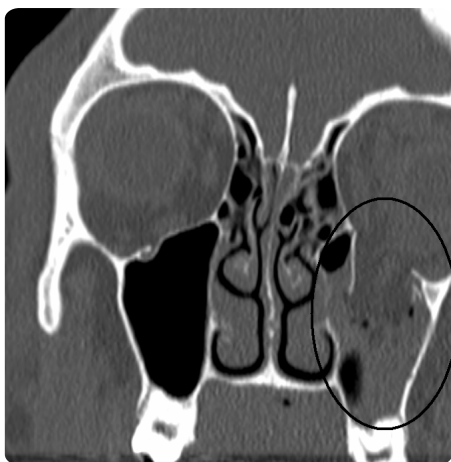
8

## Brown syndrom

- syndrom šlachové pochvy horního šikmého svalu
- porucha cyklovertikální motility
- většinou vrozený a jednostranný, méně často získaný (spojen s diplopií a bolestivostí – po úrazech orbity, operacích, zánětech očnice, zánětech v ORL oblasti, při systémovém onemocnění pojivové tkáně)
- fixace šlachy horního šikmého svalu ke trochley
- **omezení či chybná elevace v addukci**
- imituje obrnu dolního šikmého svalu
- absence sekundárních kontraktur a hyperfunkcí, rozšíření oční štěrbinu při addukci, pozitivní trakční test pasivní dukce, syndromem „cvaknutí“ horního šikmého svalu, může být doprovázen Y-exotropií
- vidění postiženého oka může být zhoršené, binokulární funkce mohou být oslabeny
- cvičit **motilitu, šířku fúze, ev. chirurgické řešení**



9



## Blow-out fraktura očnice

- hydraulická fraktura očnice
- vylomení tenké stěny spodiny očnice, někdy i mediální stěny
- mechanismus úrazu je spojen s krátkým intenzivním vzestupem tlaku v očnici – dopad tupého předmětu na vchod očnice
- tlak vylomí stěnu očnice, dojde k vyříznutí tkáně, jakmile pomine vzestup tlaku, dojde k usknutí tkáně (dolní přímý ev. dolní šikmý sval)
- **omezena elevace, může být přítomna deprese, oko vtaženo do očnice**, pokud je porušen canalis infraorbitalis a nervus infraorbitalis, je poškozeno čítí v dané oblasti, diplopie!
- test pasivní dukce!, anamnéza, mechanismus vzniku, zobrazovací metody, ortoptický rozbor
- terapie je chirurgická ve spolupráci s ORL
- cvičení **motility, fúze, k odstranění diplopie**

10


## CCDDs

- vrožené kraniální dysinervační poruchy
  - anomálie či chybění jednoho či více hlavových nervů
  - následná primární či sekundární dysinervace
  - v léčbě nemá ortoptická léčba dobré výsledky
- CFEOM (kongenitální fibróza extraokulárních svalů)
  - Duanův retrakční syndrom
  - Dvojitá obma zvedačů (double elevator palsy)
  - Möbiusův syndrom
  - Kongenitální ptóza
  - Kongenitální obma horizontálního pohledu (se skoliózou)
  - Kongenitální faciální obma

11

## Kongenitální fibróza extraokulárních svalů

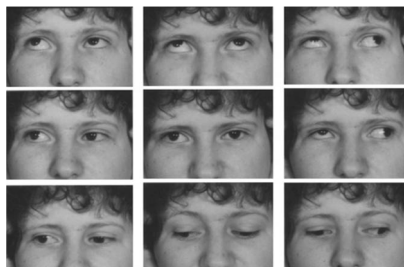- porucha horizontálních či vertikálních pohybů a ptóza
- vyznačuje se divergentním strabismem a kompenzačním postavením hlavy (elevace brady)
- omezení motility koreluje s hypoplazií svalů, posunem sklerálních inzercí, abnormální svalovou strukturou, především fibrotizací svalů



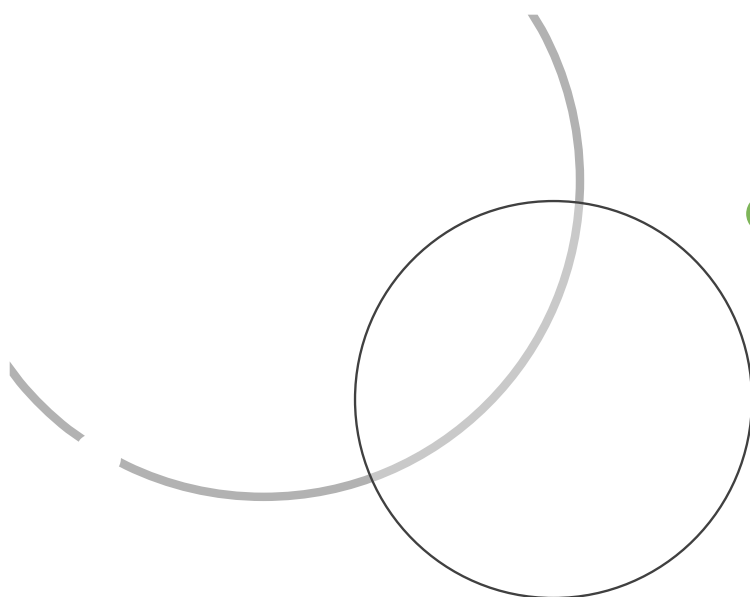
12

## Duanův retrakční syndrom

- omezení či absence abdukce a/nebo addukce
- retrakce bulbu v addukci
- chybějící inervace n. abducens, inervace zevního přímého svalu n. oculomotoriem



13



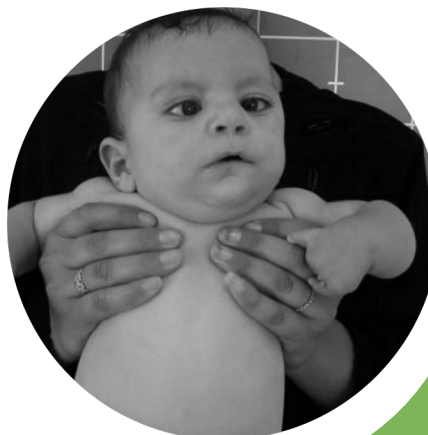## ● Double elevator palsy

- jednostranná ztráta elevace ve všech pohledových směrech (v addukci, abdukci nebo přímo nahoru)
- často spojeno s ptózou a kompenzačním postavením hlavy
- obrna dolního šikmého a horního přímého svalu

14

## Möbiusův syndrom

- porucha n. facialis a abdukce
- esotropie velkého úhlu
- anomální postavení hlavy
- obličej má vzhled masky



15

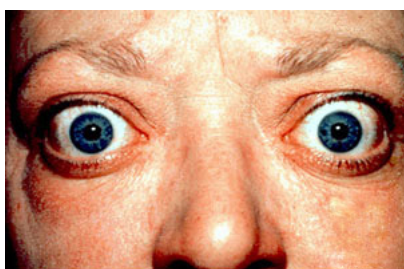## Endokrinní orbitopatie

- samostatná forma Gravesovy-Basedowovy choroby (thyreotoxikóza)
- vzniká nejčastěji ve 3-4 dekádě života
- nejčastější příčina exoftalmu
- autoprotilátky
  - vazba na štítnou žlázu - růst strumy nebo hypersekrece či hyposekrece thyreoidních hormonů
  - v očnici - vazba autoprotilátek na orbitální tuk, zevní oční svaly a orbitální septum
  - podkoží předloktí a bérců – myxedém
- terapie: léčba základního onemocnění, chirurgie, prizmata

16



## Příznaky endokrinní orbitopatie



- postižení měkkých tkání
- retrakce víček
- protruze bulbu
- neuropatie optiku
- restriční myopatie

17

## Získané adultní strabismy

- trauma, nádory, poruchy cévního zásobení, aneurysmata, infekční choroby, celková onemocnění, intoxikace..
- Sagging Eye Syndrom (syndrom pokleslého oka)
- Heavy Eye Syndrom (syndrom těžkého oka)

18

# Sagging Eye Syndrom

- poměrně nedávno popsán syndrom (2009)
- u starších pacientů na podkladě věkem podmíněných degenerativních změn pojivové tkáně
- blepharoptóza, vertikální úchylka, exocyklotorze hypotropického oka, malá ESO úchylka, diplopie
- terapie: prizmata

19

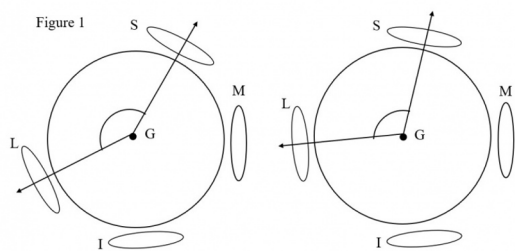



Figure 1  
Vlevo: SES (posun LR a SR)  
Vpravo: kontrolní skupina

# Heavy Eye Syndrom

- objevuje se u **vysoké myopie**
- myopický strabismus fixus
- vzniká na podkladě posunu, zevního a horního přímého svalu (vlivem zvětšení bulbu) bulbus "proklouzává" a zevní přímý sval není schopen kontrakce
- progresivní **esotropie**, hypotropie, omezení abdukce a supradukce, diplopie
- terapie: chirurgická, **podpora binokulárních funkcí, motilita**

20

# Vertikální strabismy



21

# Vertikální strabismus



- Primární hyperfunkce dolního šikmého svalu
  - v addukci postižené oko táhne nahoru
  - nejsou známky hypofunkce antagonisty nebo kontralaterálního synergisty
  - neg. Bielshowského head tilt test
- Primární hyperfunkce horního šikmého svalu
  - v addukci oko táhne dolů
- DVD (viz dříve)
- AV syndromy (viz dříve)

22

