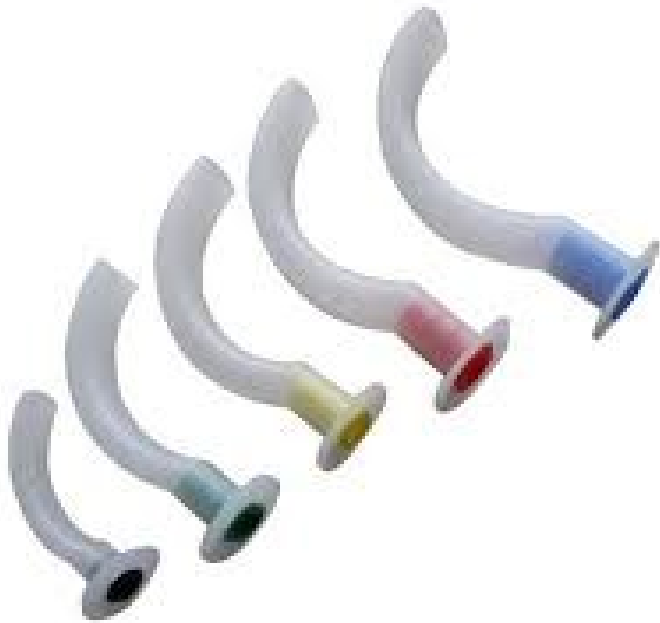

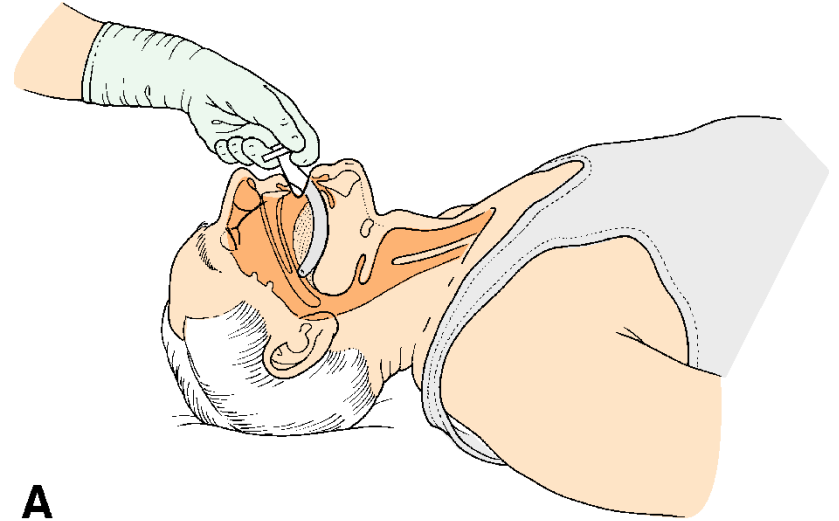
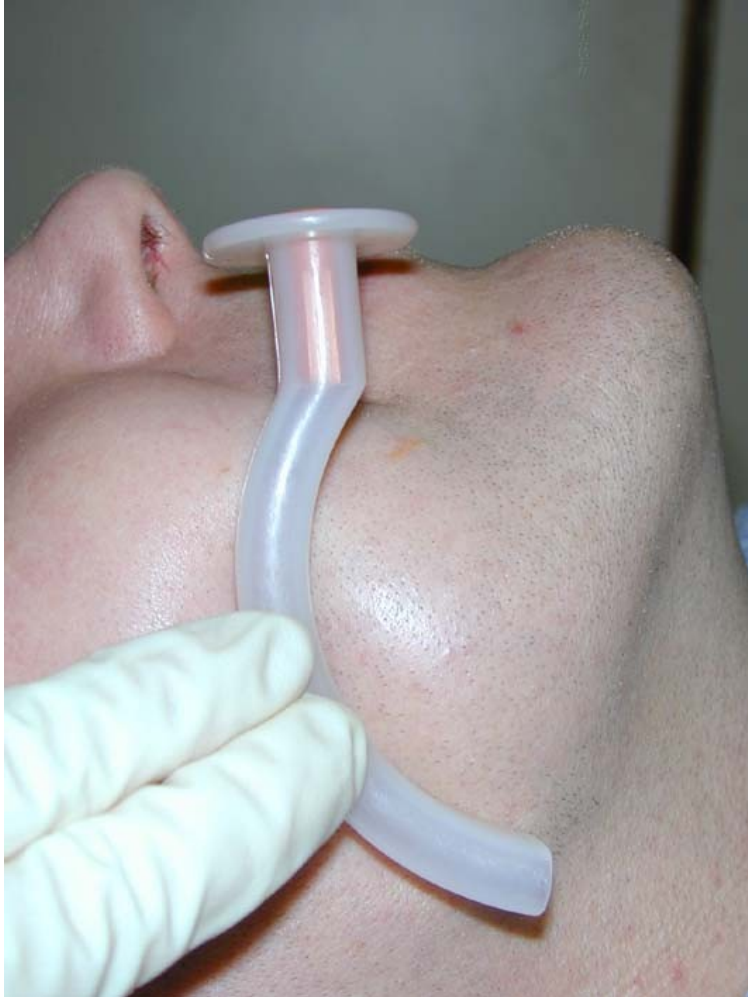Zajištění dýchacích cest

ÚSTNÍ VZDUCHOVOD

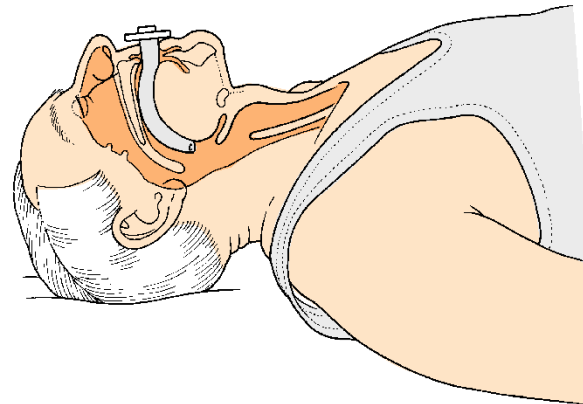


- při mělkém bezvědomí dráždí kořen jazyka – nebezpečí zvracení
- správná velikost: vertikála řezáky-úhel čelisti

ÚSTNÍ VZDUCHOVOD

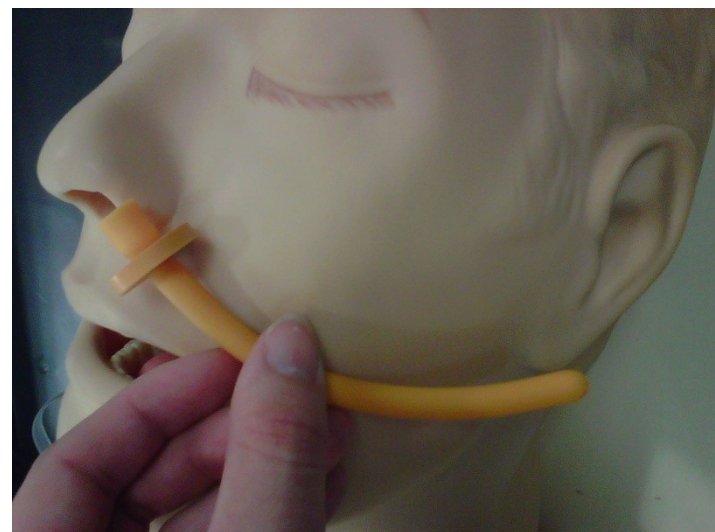


A



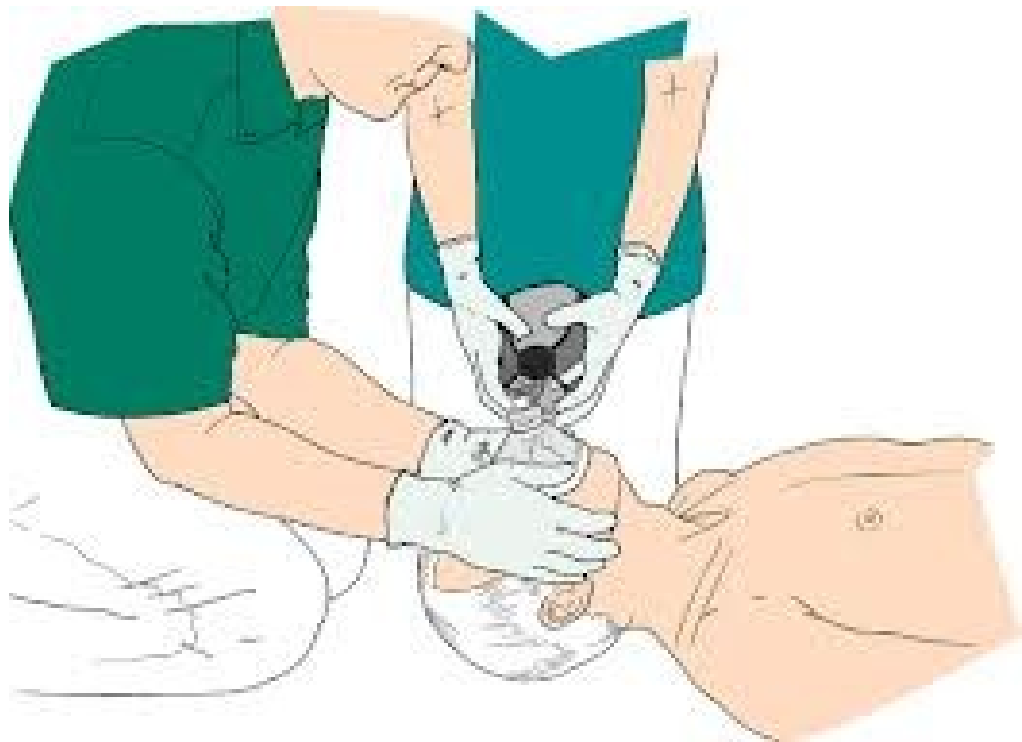
B

NOSNÍ VZDUCHOVOD



- lepší tolerance než ústní, ale menší průměr
- při zavádění riziko krvácení z nosu

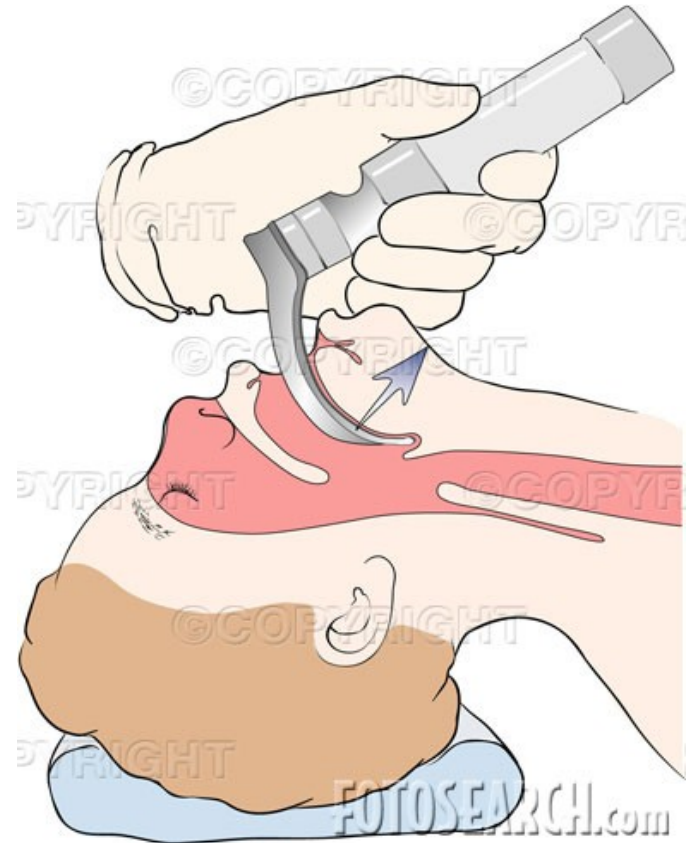
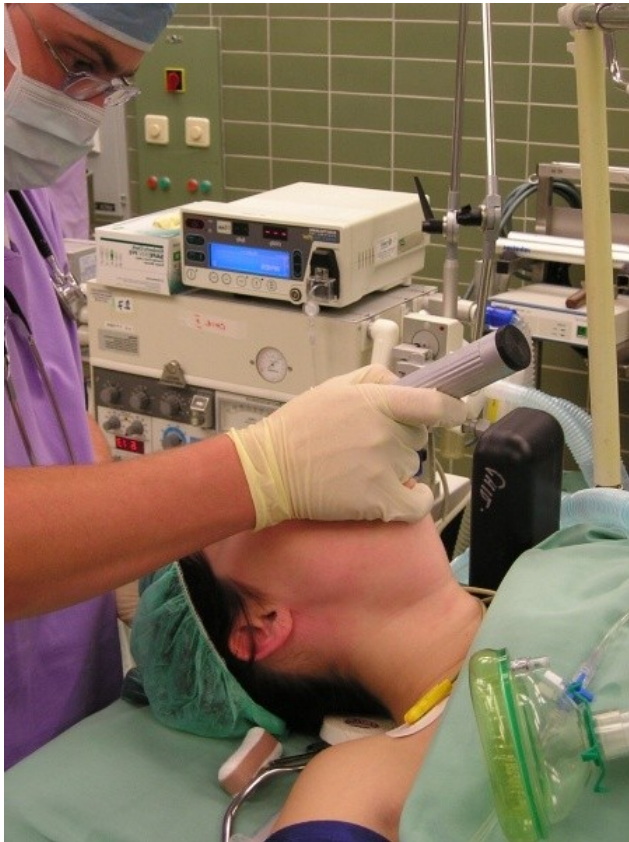OBLIČEJOVÁ MASKA – AMBUVAK-REZERVOÁR



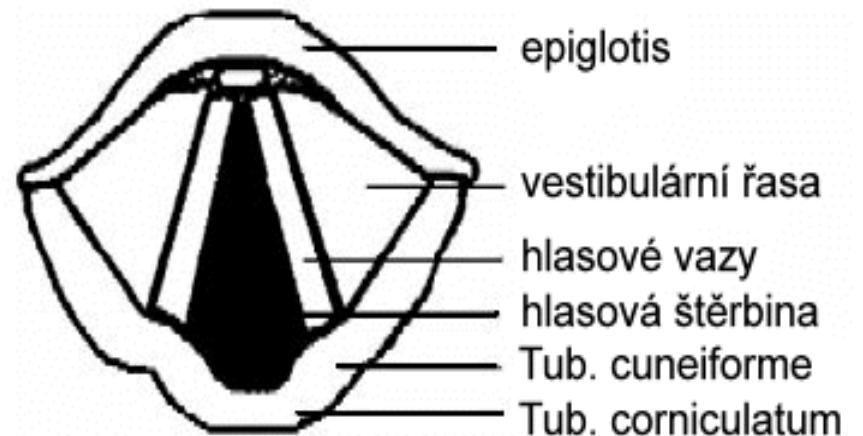
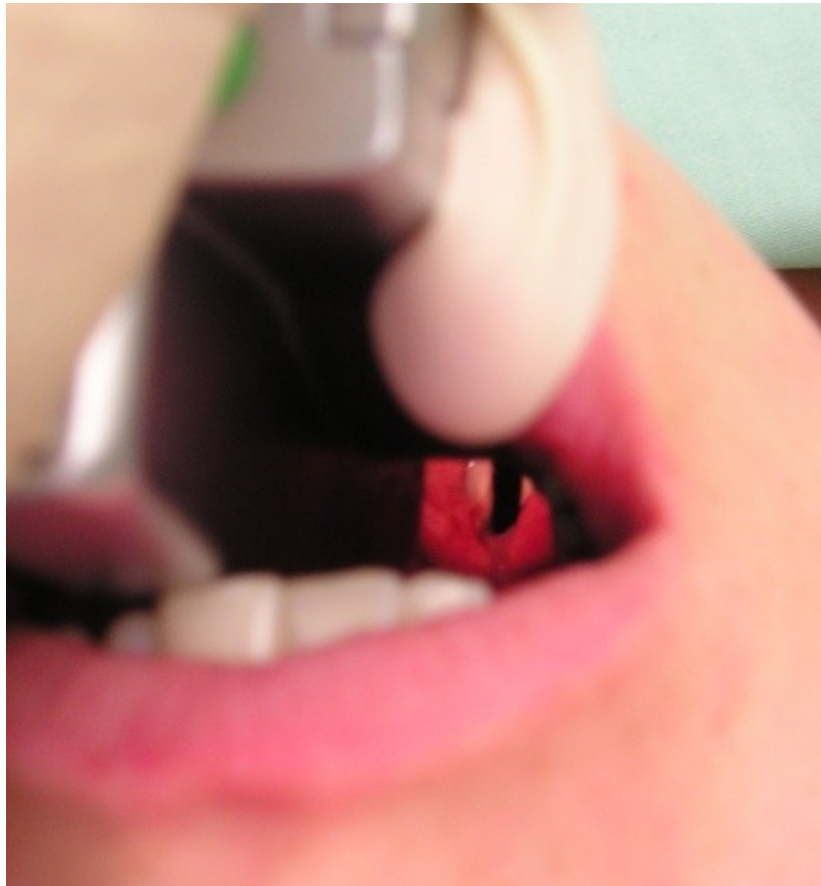
FiO₂ až 85% při rezervoáru a O₂ 10l/min

lépe „dvojmužná“ technika

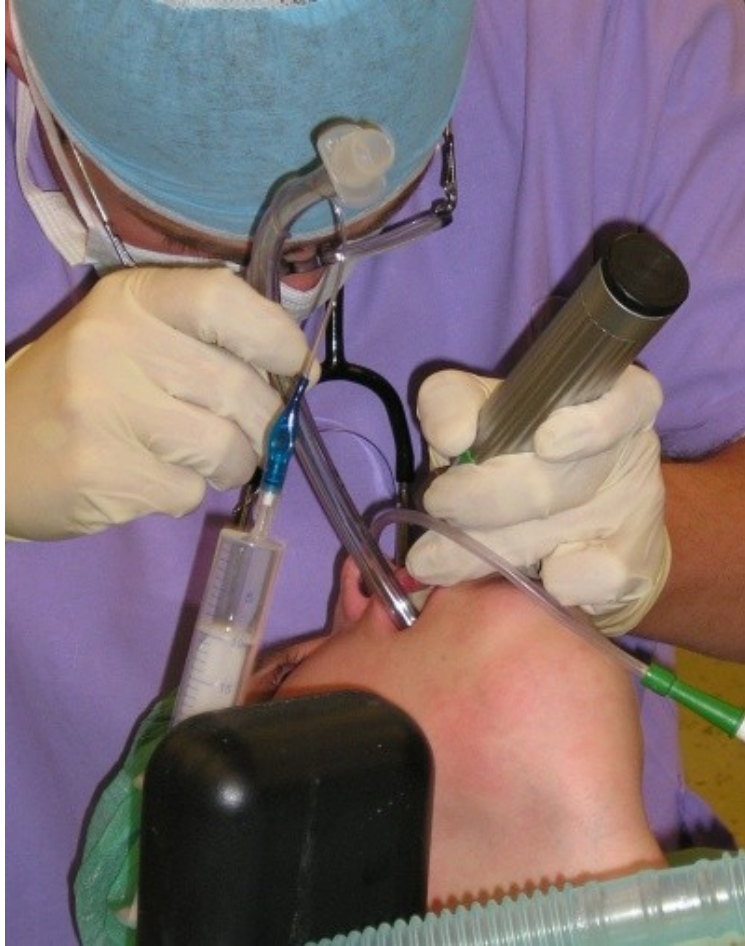Intubace – přímá laryngoskopie




Intubace – přímá laryngoskopie



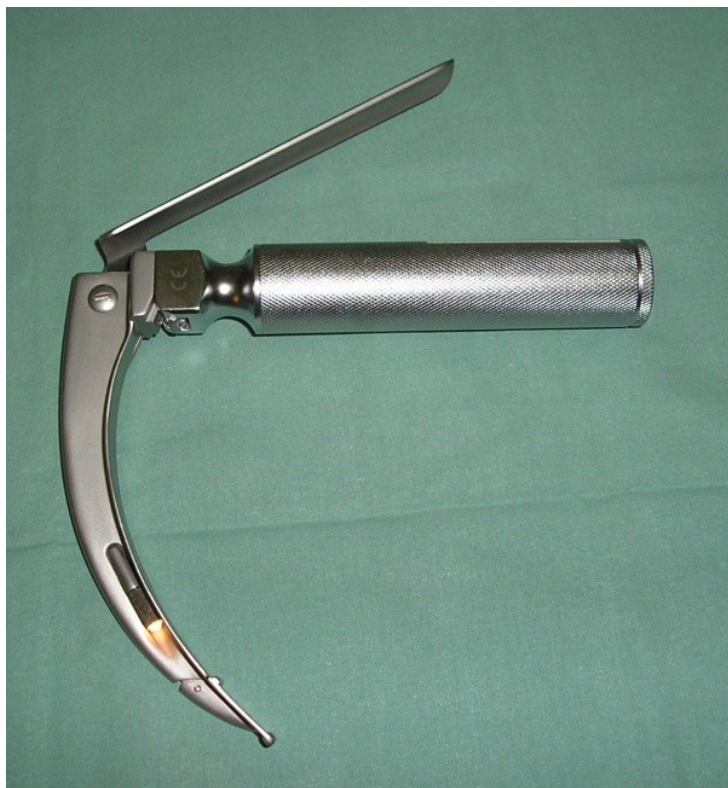Intubace – zavedení OT kanyly



Laryngoskop – Macintosh



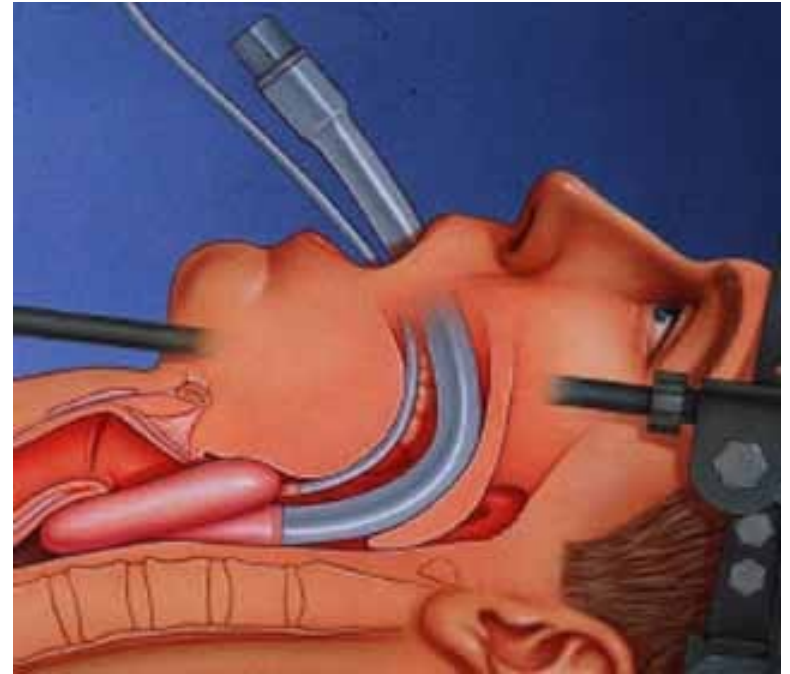
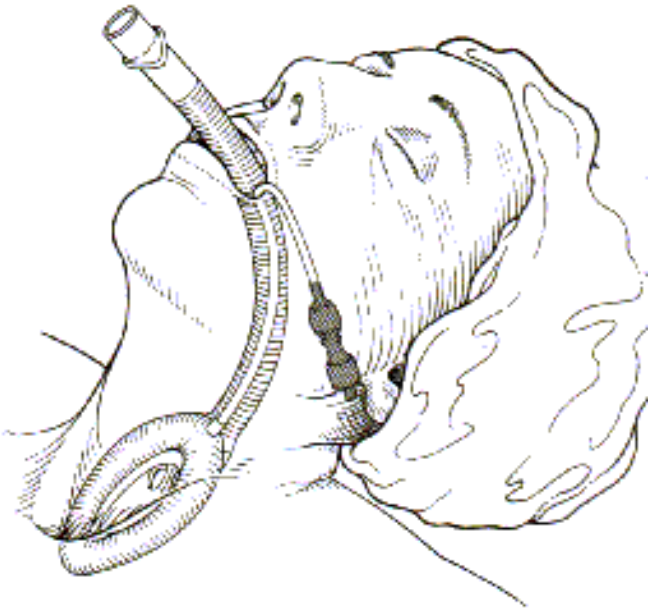
Laryngoskop - Maccoy



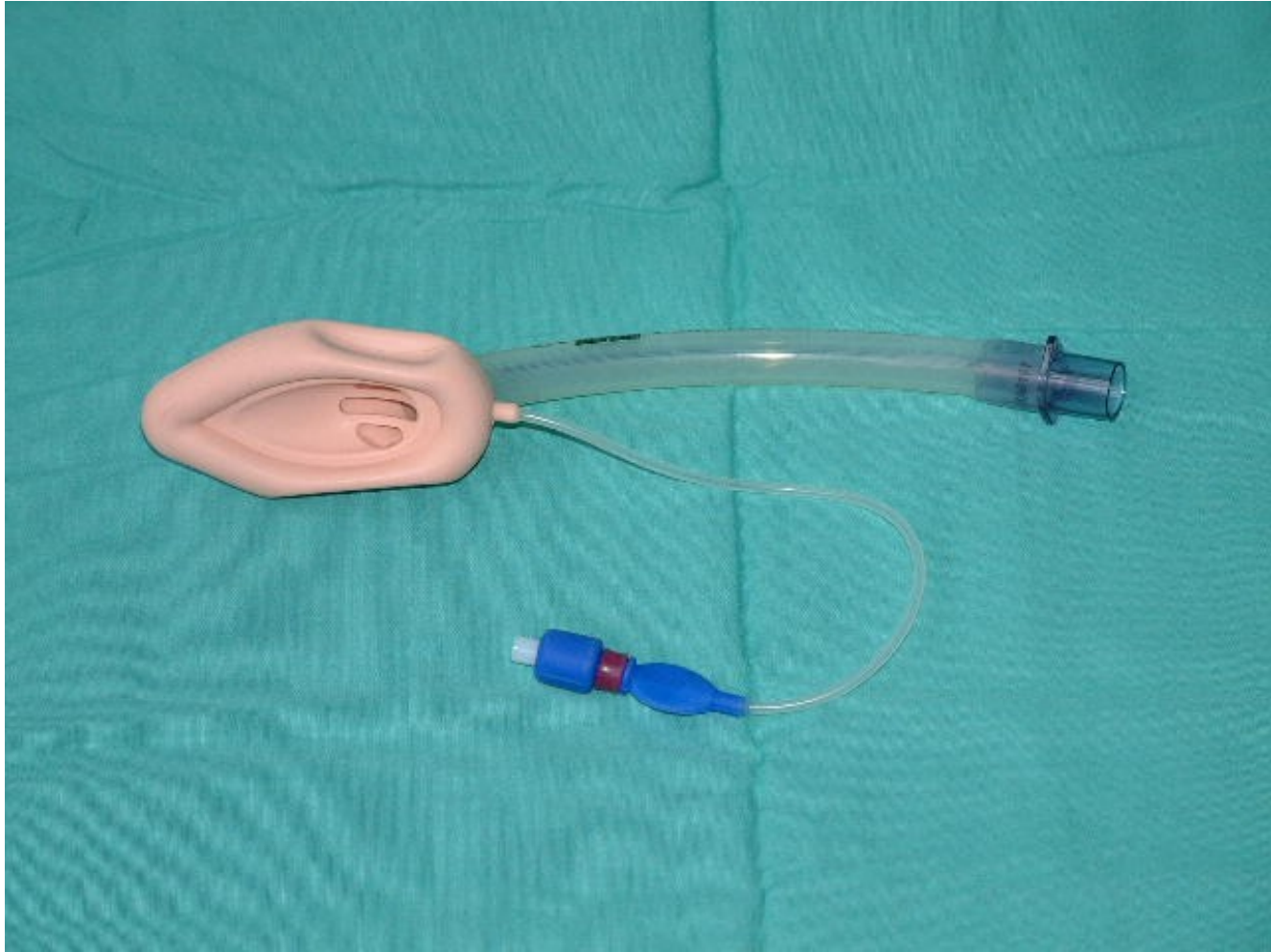
Intubace – různé techniky

- orotracheální x nasotracheální intubace
- intubace s použitím fibroskopu
- intubace naslepo
- intubace bdělého pacienta
- intubace nelačného pacienta – crash úvod
- retrográdní intubace

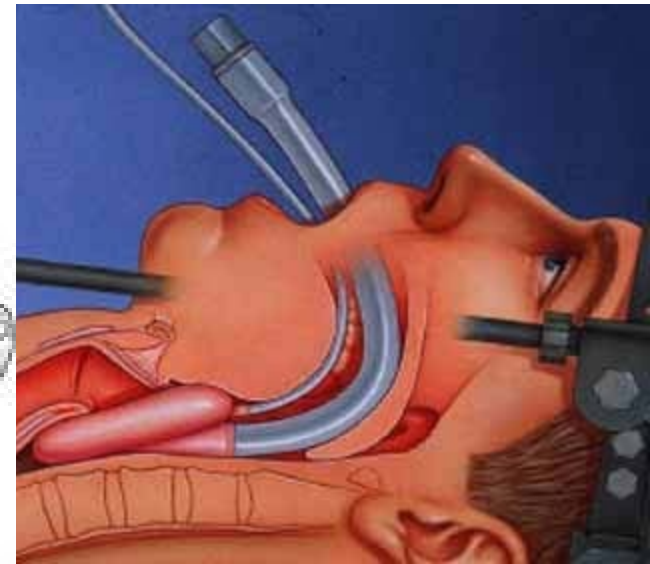
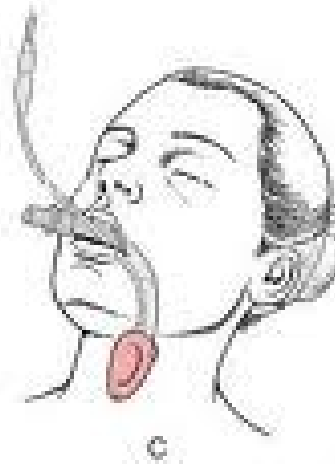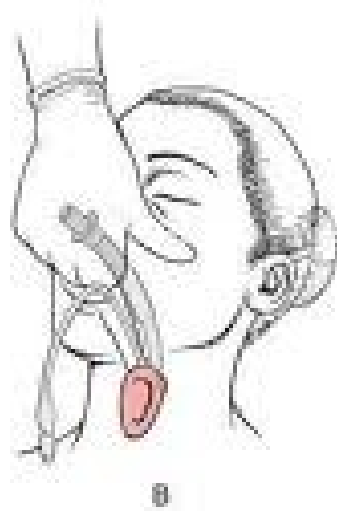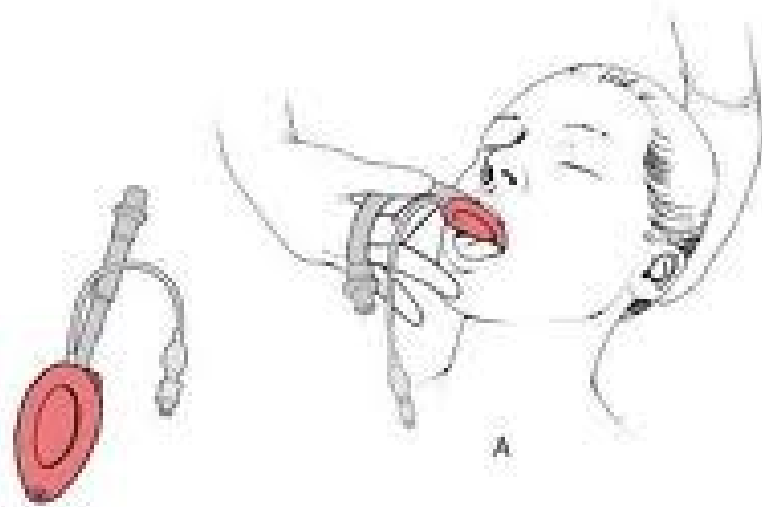
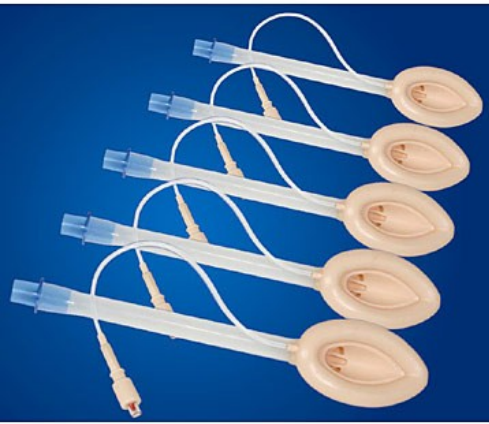
Laryngeální maska

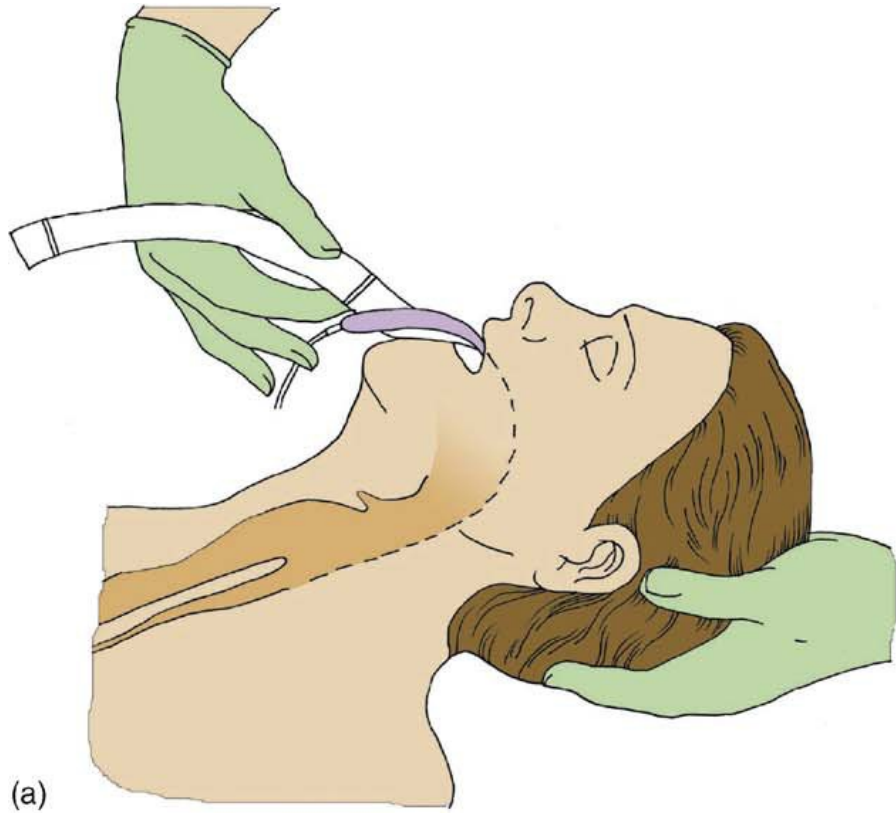


- 80. léta – Archie Brain, Londýn

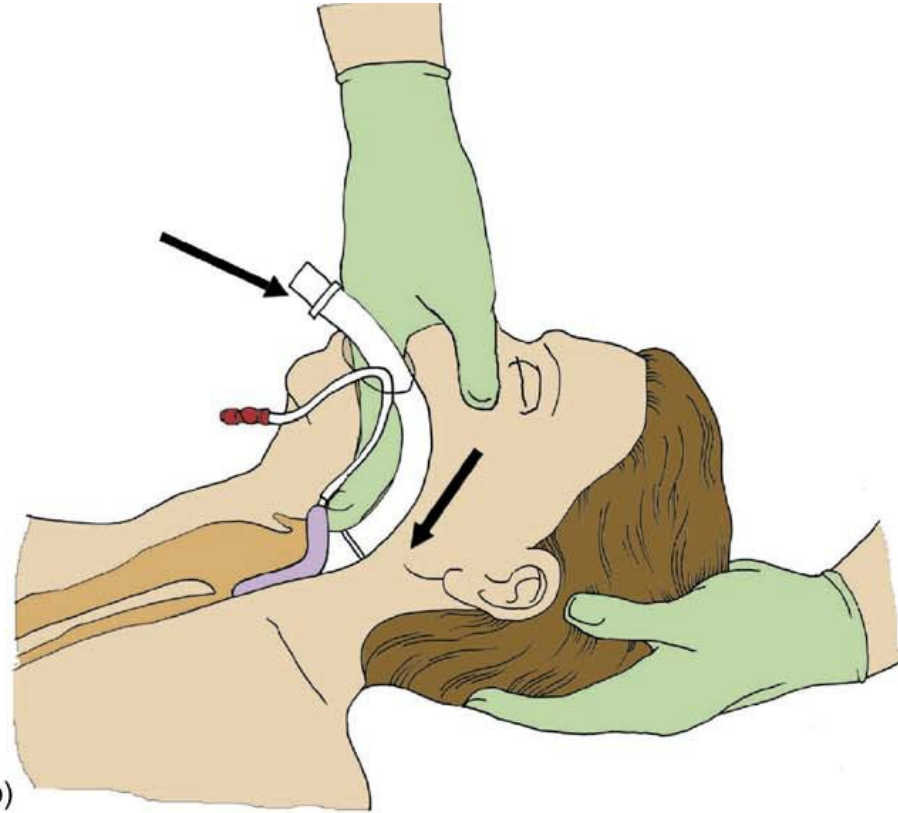


LARYNGEÁLNÍ MASKA



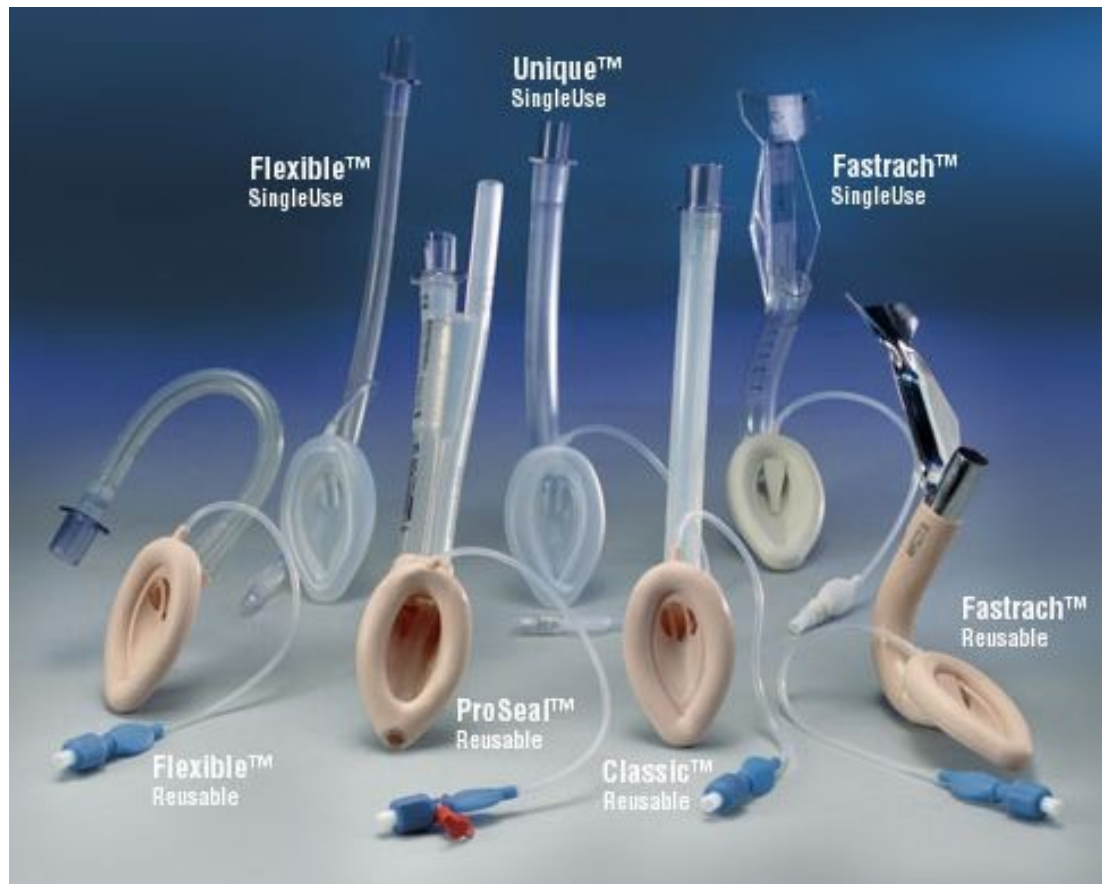


(a)



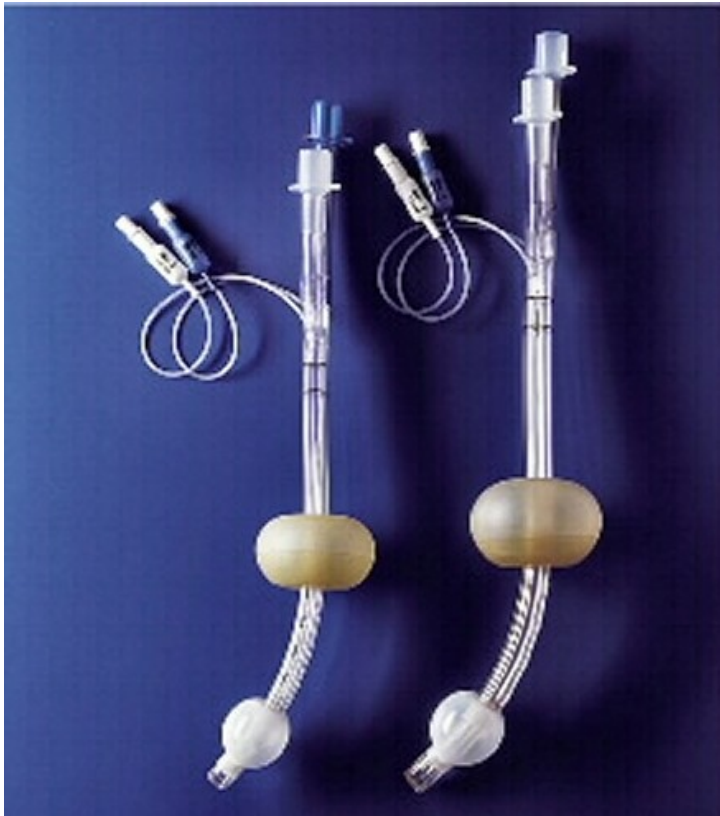(b)

Laryngeální masky



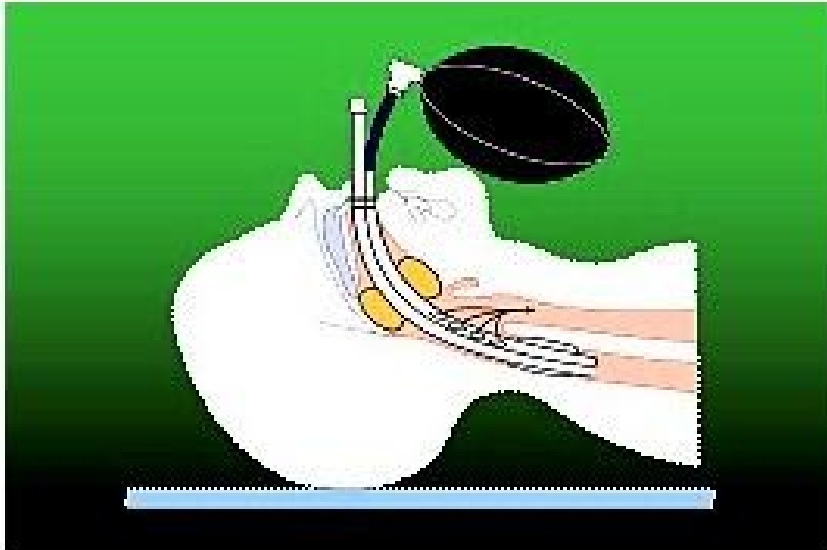
- za určitých okolností může nahradit OTI
- jednodušší zavedení
- horší ochrana proti aspiraci

Kombitubus (combi tube)

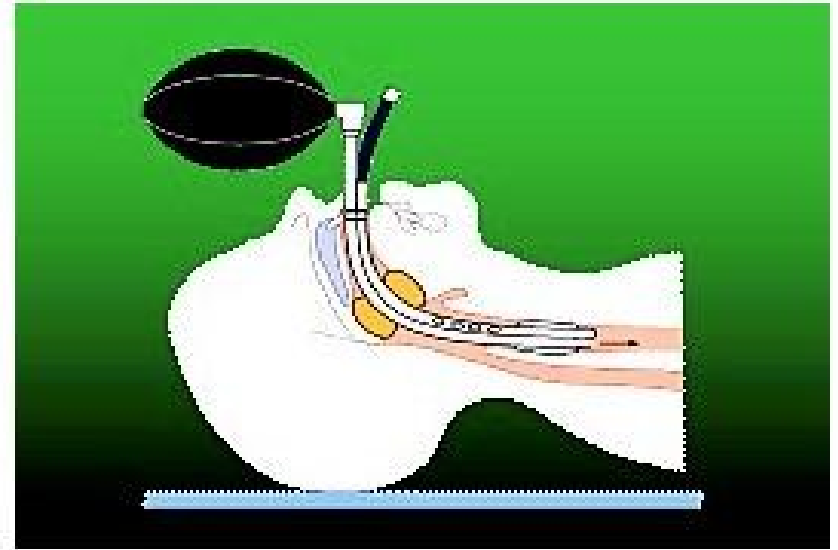


- jednoduché zavedení
- není vhodný pro plánované výkony
- využití v urgentních stavech (nemožná OTI)

Kombitubus

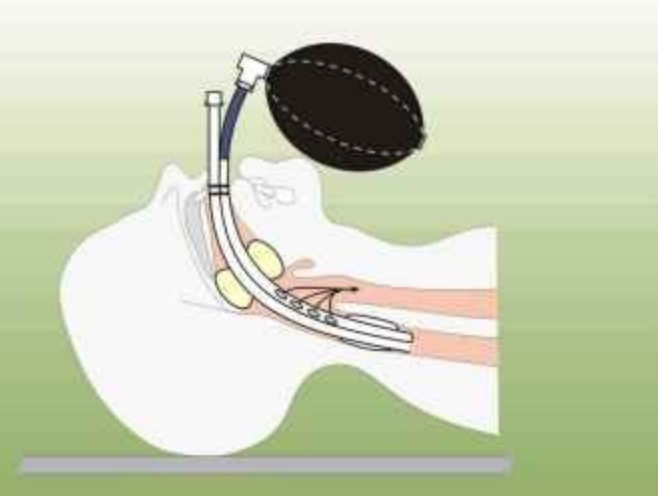
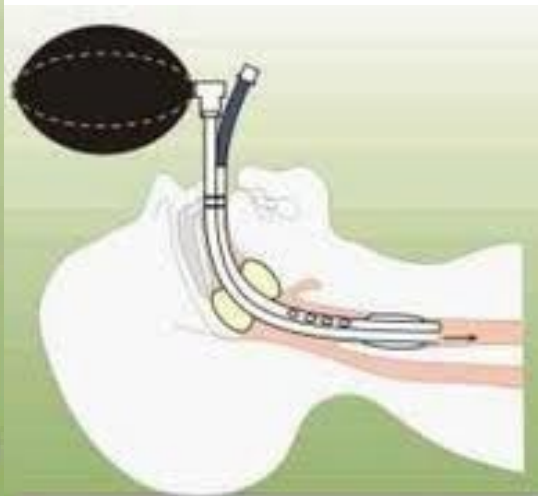
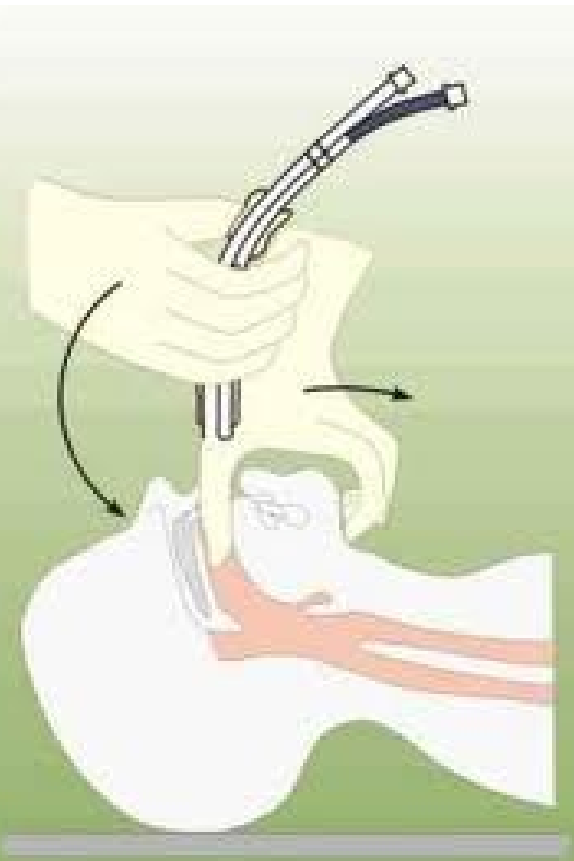
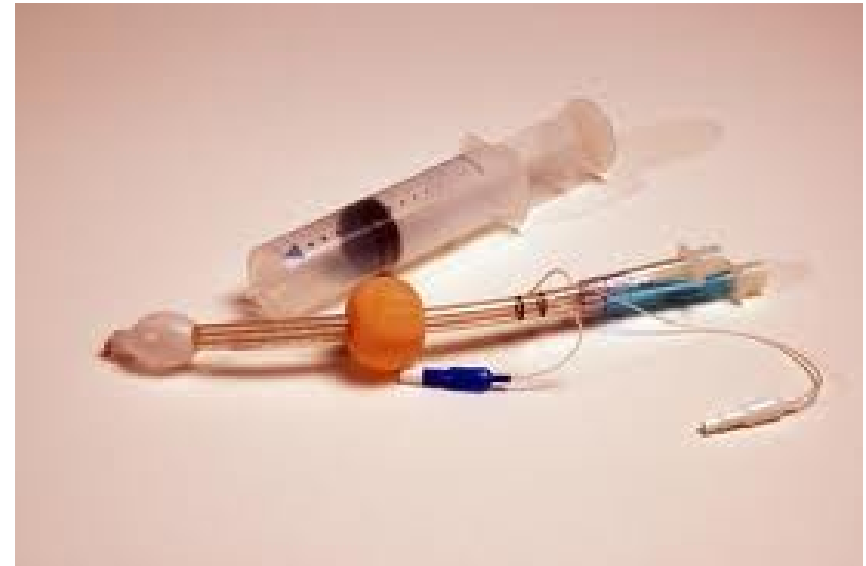

- tubus zaveden do jícnu
- použití jako u LMA



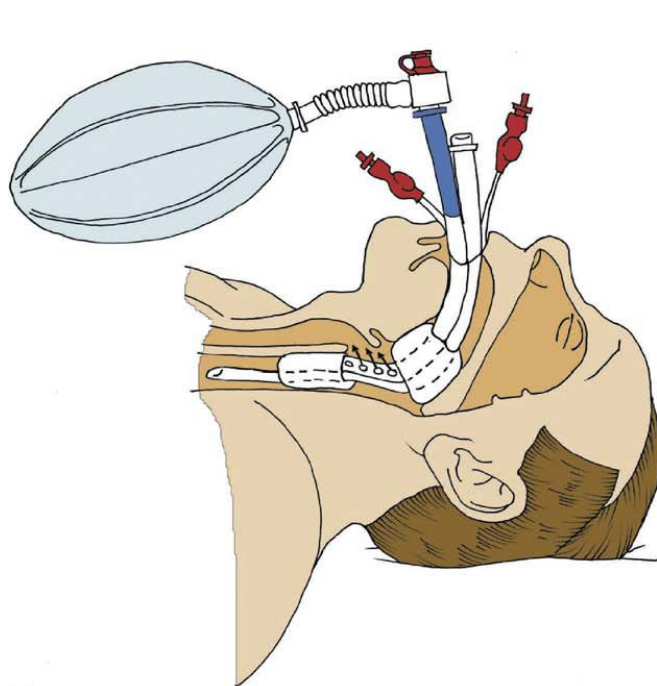
- tubus zaveden do trachey
- použití jako u OTI

KOMBITUBUS

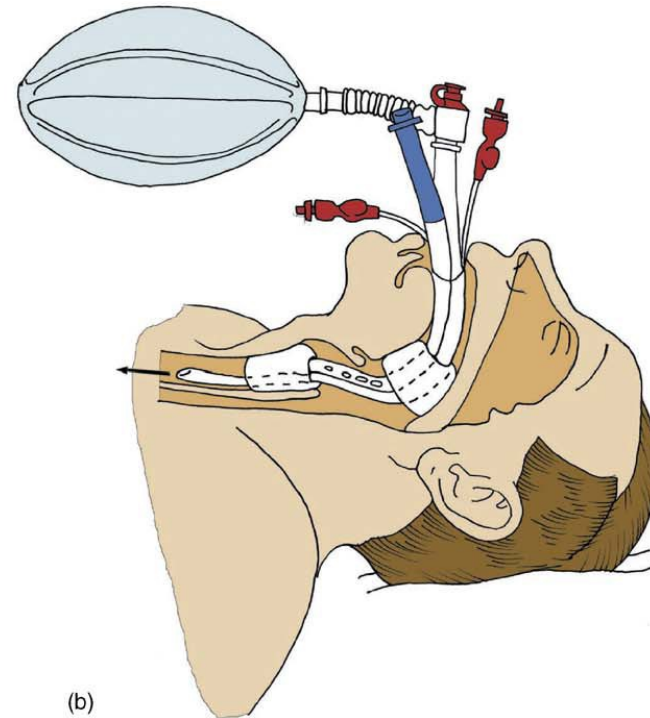


Kombirourka

- Další z alternativ zajištění dýchacích cest v urgentní medicíně
- Dvouluminální rourka s nafukovacími manžetami



(a)

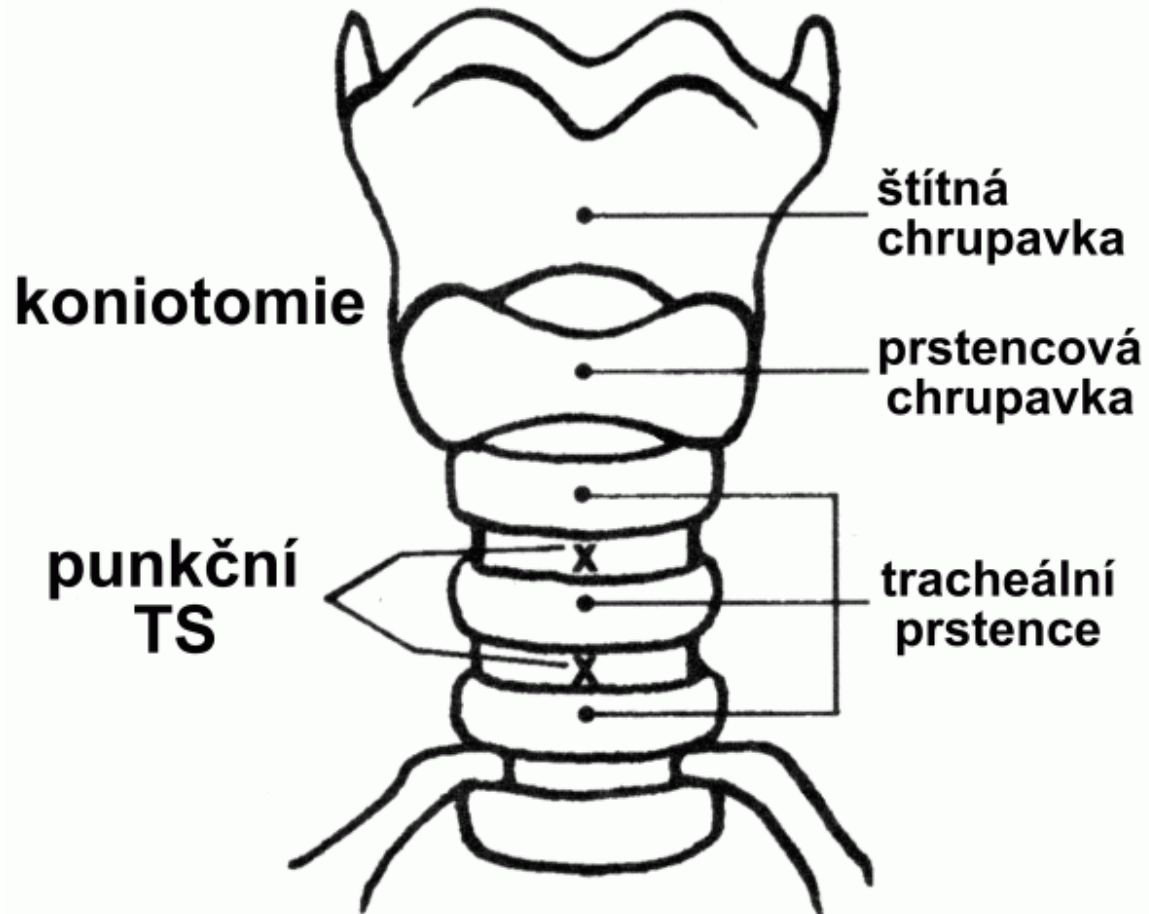


(b)

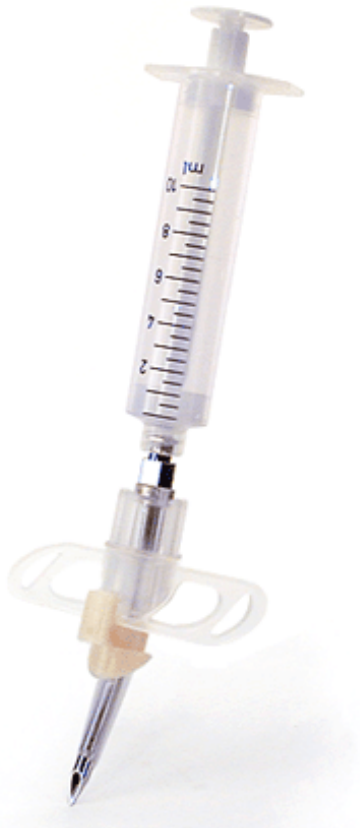Tracheostomie

- tracheotomie x tracheostomie
- koniotomie (koniopunkce)
- operační x punkční dilatační tracheostomie
- plánovaná TS x akutní stavy (koniotomie)
- tracheostomie jako definitivní řešení (tumory, laryngektomie)

Anatomie



Koniotomie



- použití pouze v nouzi!!
- časté komplikace (časné a pozdní – krvácení, stenózy)
- u dětí postačí i silná kanyla
- dočasný přístup (následně nahrazen OTI nebo TS)

Výkony u kriticky nemocných

- centrální venózní katétr
- arteriální kanyla
- bronchoskopie

Centrální venózní katetr

Indikace:

- potřeba zajištění kvalitního žilního přístupu
- katecholaminy
- antibiotika
- transfúze
- hyperosmolární roztoky (nad 300mosm/l – 10% NaCl, 7,5% KCl, parenterální výživa)
- četné odběry
- monitorování CVP
- monitorování ScvO₂ (saturace žilní krve ve v.cava sup.)
- zavedení dočasné kardiostimulace
- příprava před katetrizačním výkonem (TIPS, kavální filtr)
- eliminační metody

Vlastnosti katetru

- biokompatibilní
- hemokompatibilní
- biostabilní
- chemicky neutrální
- žádná interakce s podávanými léky
- deformabilní – odolnost vůči tahu a ohýbání
- RTG kontrastní
- široké lumen / tenká stěna
- univerzální závit (luer-lock)
- pokrytí antimikrobiálním a antiseptickým filmem (chlorhexidin/sulfadiazin stříbra, minocyklin/rifampicin)

Výběr místa zavedení

- punkcí centrální žíly – VSC, VJI, VF
- punkcí periferní žíly – upouští se (riziko trombózy, infekce, špatný odhad hloubky zavedení)
- preparací centrální žíly – upouští se

Zavádění CVK

- zvažení indikace
- riziko krvácení při nezdařené punkci – zkontrolovat koagulace, trombocyty
- „malý chirurgický výkon“ – komplexní zajištění sterility – čepice, maska, plášť, rukavice, sterilní pole, rouškování
- asistence sestry nevyhnutná
- optimální poloha – Trendelenburgova poloha 15° - zvýší se náplň krčních žil, sníží se riziko vzduchové embolie
- monitoring EKG, SpO₂, vědomí
- úprava ventilačního režimu – snížení inflace plic
- Seldingerova metoda
- navigace USG optimální
- odlišení žíly od arterie – barva krve, tlak, ABR
- kvalitní fixace šitím, sterilní krytí
- RTG kontrola po zavedení

Komplikace a rizika

- krvácení z roztržené vény, punkce artérie
- žilní trombóza
- pneumohorax, hemothorax, chylothorax
- vzduchová embolie
- embolie ulomenou špičkou katetru
- maligní arytmie z podráždění zaváděcím drátem
- infekce (lokální nebo katetrová seps)

Přístup z v. jugularis interna

Výhody:

- optimální průběh – laterálně a ventrálně od a.carotis
- snadná komprese
- malé riziko punkce pleury – preferujeme u pacientů s emfyzematem plic, na UPV

Nevýhody:

- snadná punkce a.carotis
- riziko infekce při tracheostomii
- nekomfortní pro pacienta

Přístup z v. subclavia

Výhody:

- větší nekolabující lumen – pacienti v hemoragickém šoku
- pro pacienta komfortnější
- nejnižší riziko infekce

Nevýhody:

- větší riziko punkce pleury, a.subclavia, ductus thoracicus
- horší možnost USG navigace

Přístup z v.femoralis

Výhody:

- snadná identifikace
- snadná komprimovatelnost
- není nutná Trendelenburgova poloha

Nevýhody:

- nemožnost validního měření CVP
- vyšší riziko trombózy a infekce
- flexe v kýčelním kloubu omezuje možnost zavedení

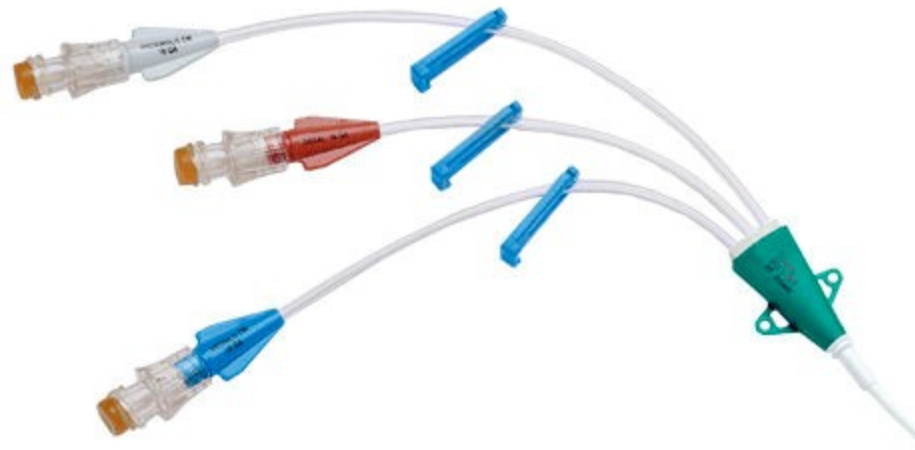
Kontrola po zavedení

- návrat venózní krve ze všech vstupů
- bez nálezu arytmií na EKG
- RTG plic – špička CVK na rozhraní VCS a pravé síně, pneumothorax, hemothorax
- zaplávání do protilehlé VSC, VJI – stačí povytáhnout do soutoku žil, není validní CVP, ale jako centrální žíla na aplikaci roztoků stačí

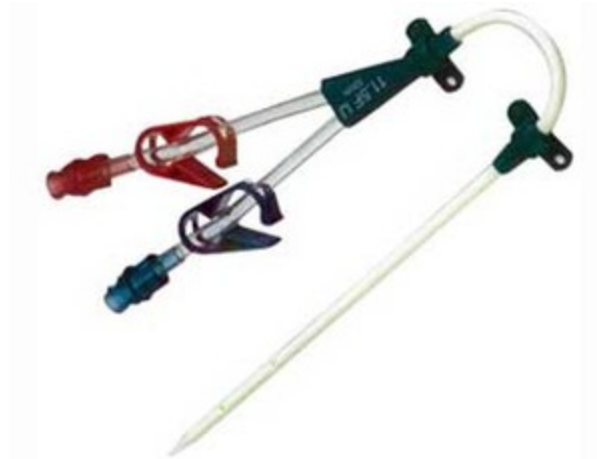Výměna CVK

- ne rutinně, ale obvykle ne déle, než 12dní
- sledovat okolí – zarudnutí, hnis
- při febriliích nejasné etiologie výměna za 48hod od zavedení
- výměna po zaváděči? – raději NE
- odběr hemokultur z nového katetru
- bakteriologické vyšetření vytaženého katetru

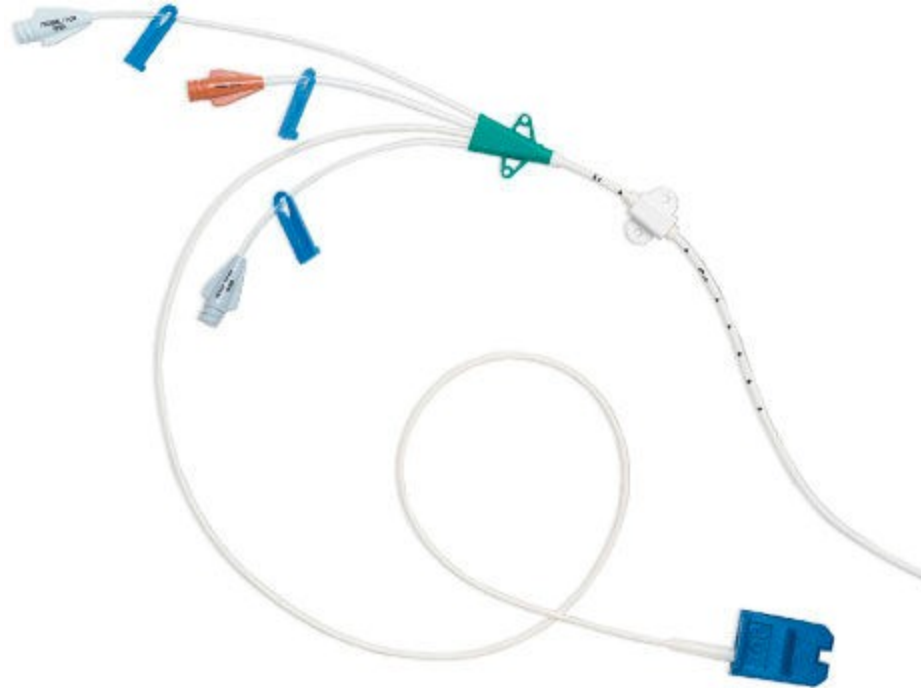
3-cestný CVK



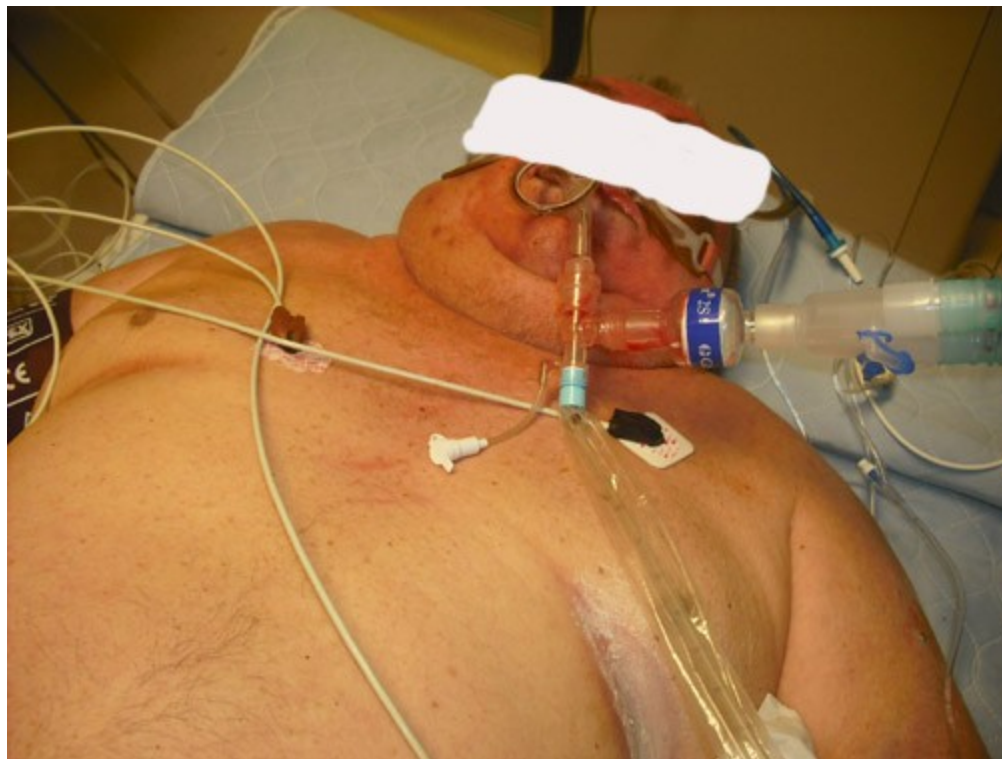
Dialyzační CVK



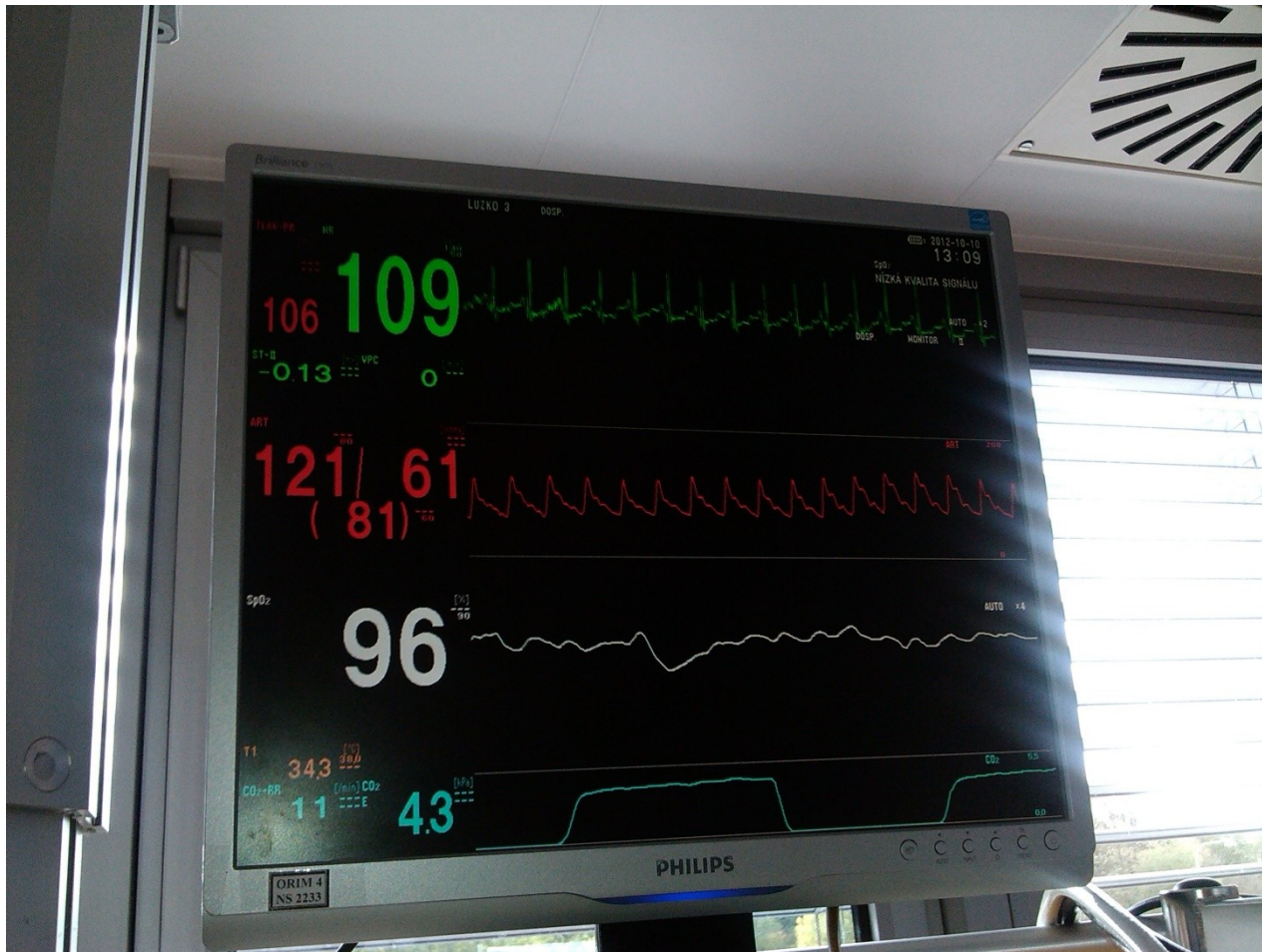CVK + žilní oximetrie



výzva pro zavedení CVK...



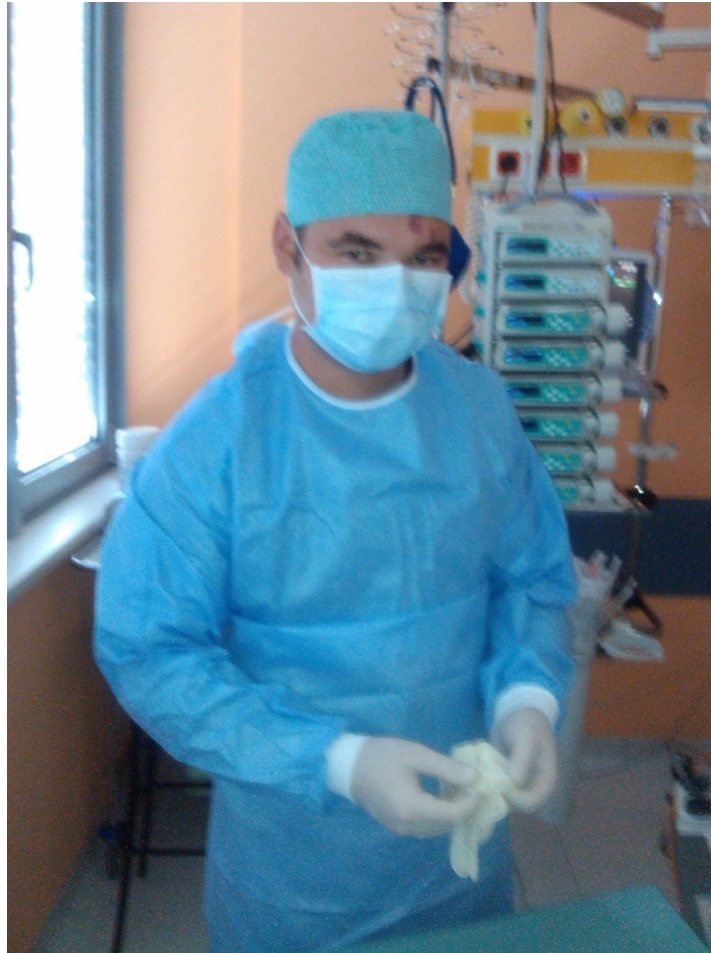potřeba monitorace



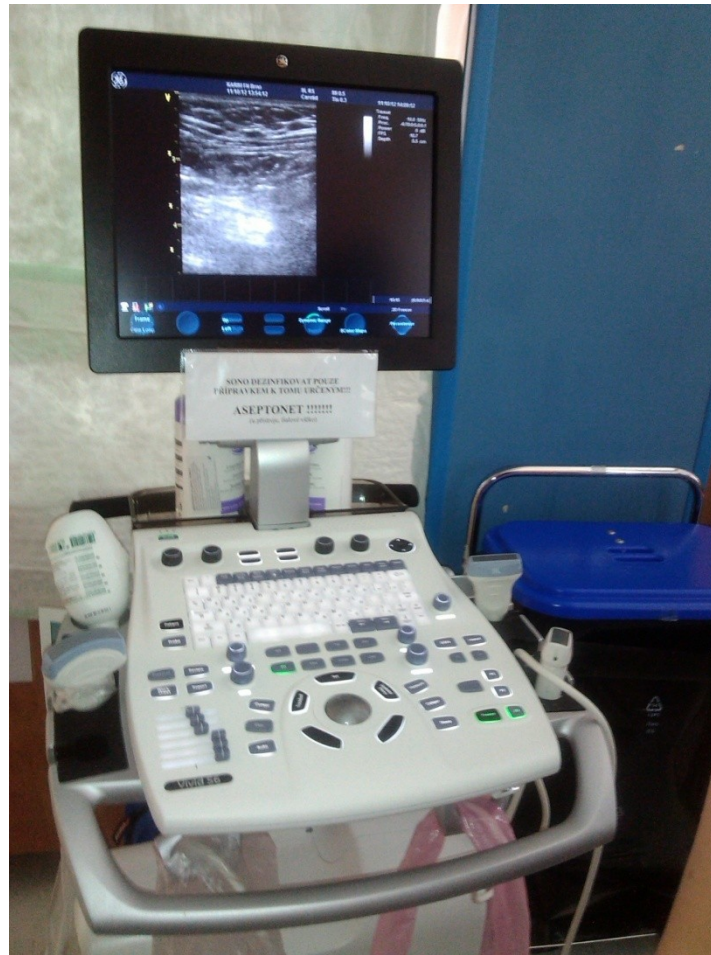důkladné mytí rukou



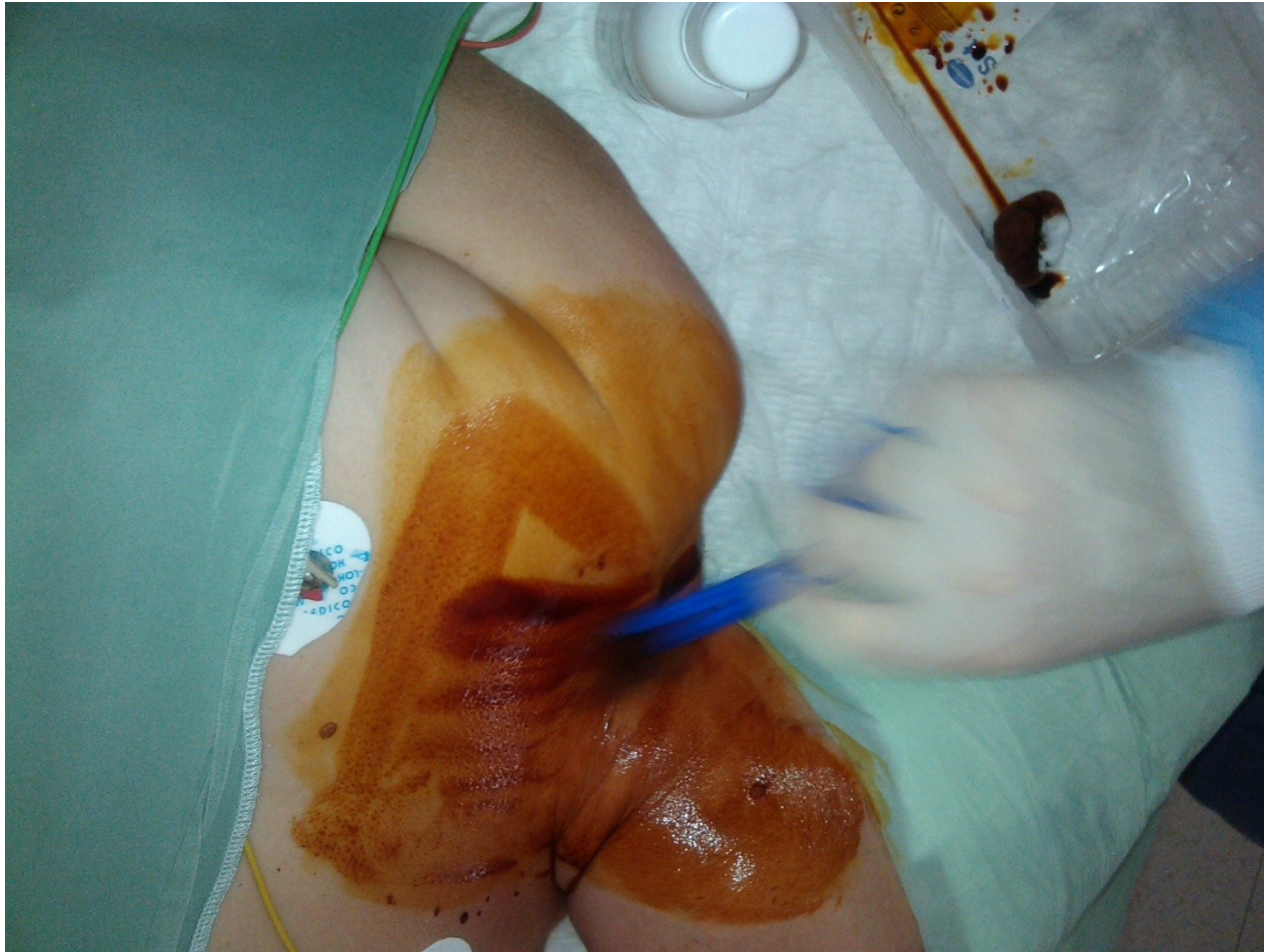sterilní oblečení



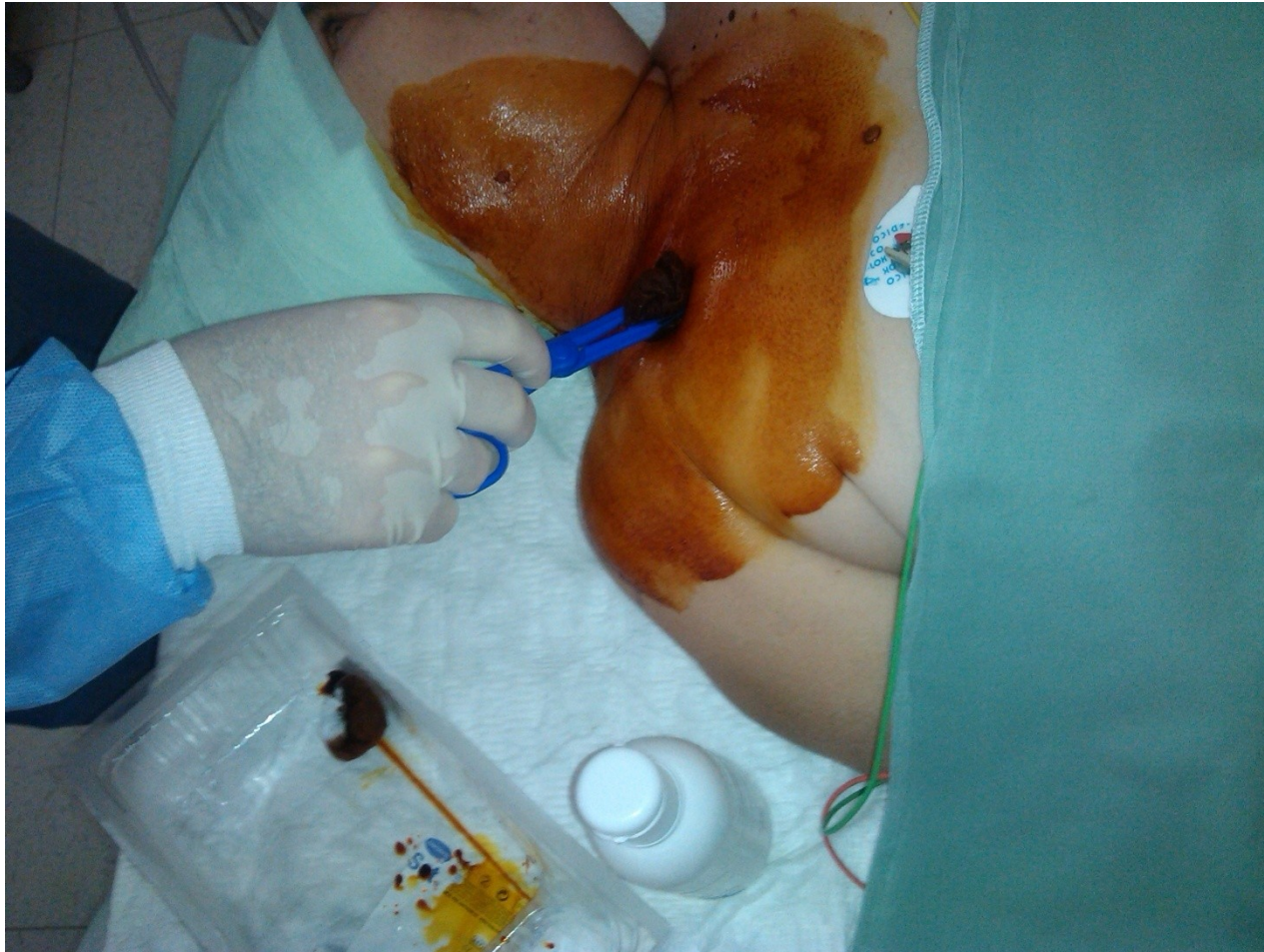USG navigace



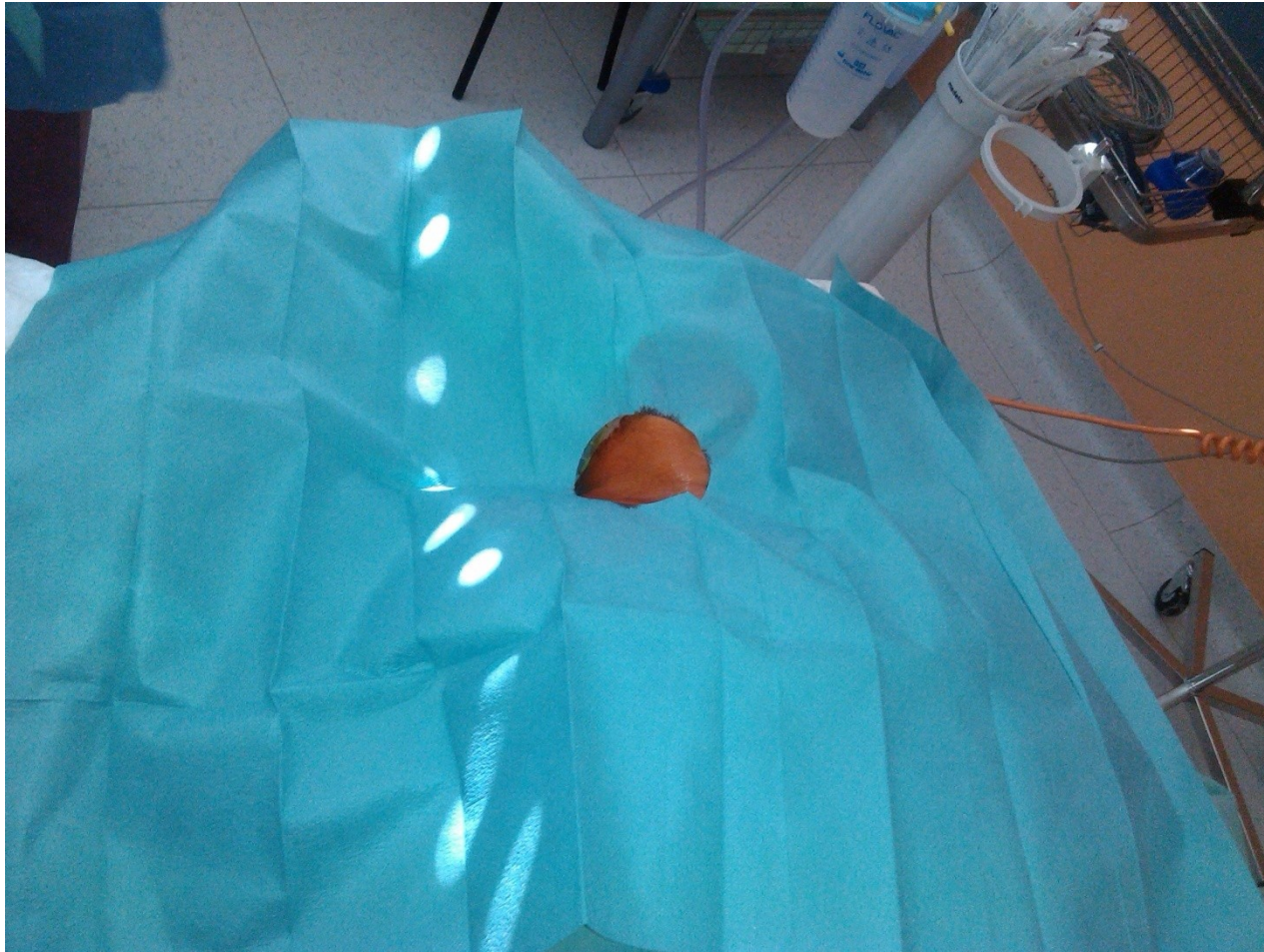příprava pole



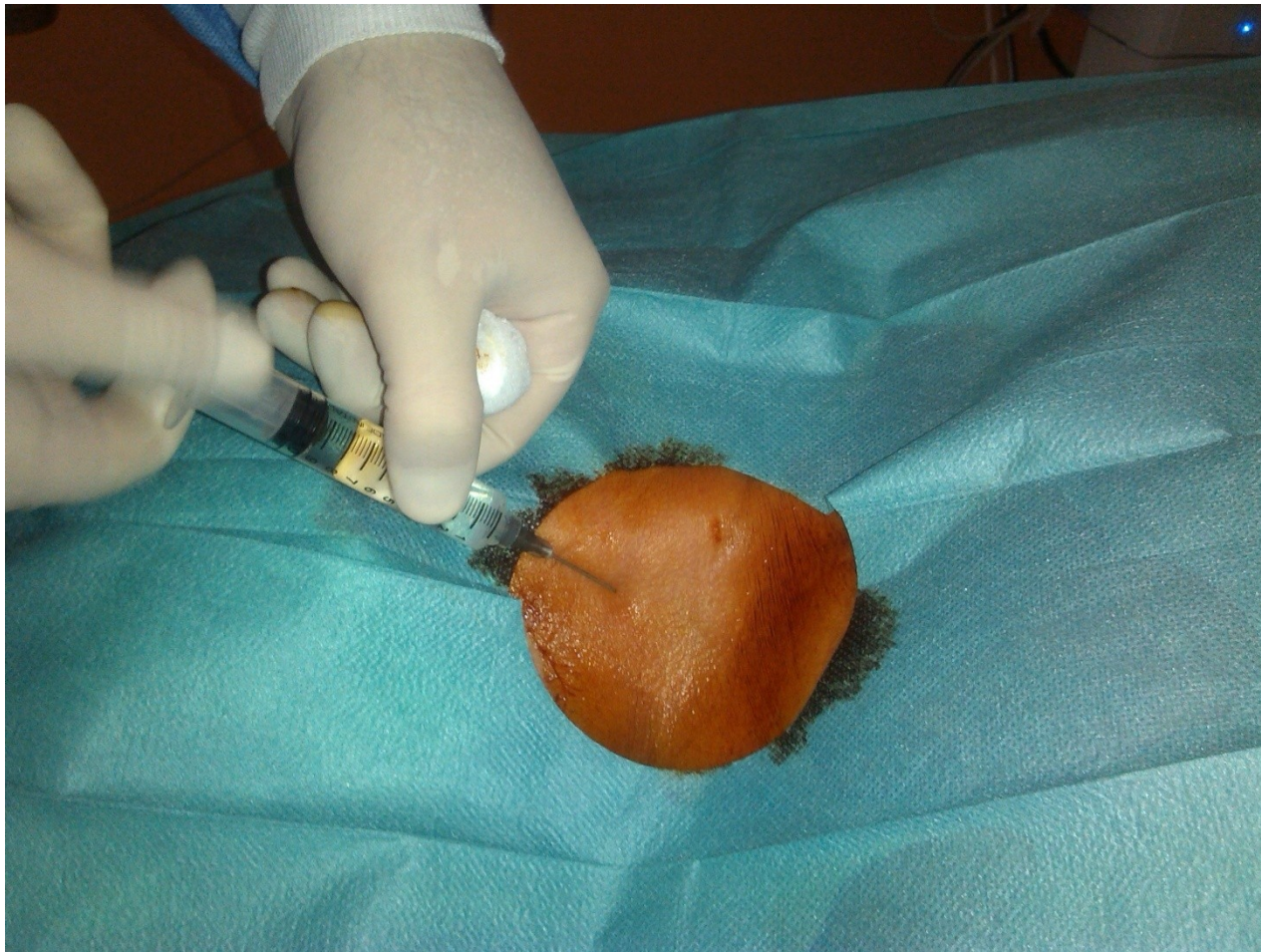příprava pole



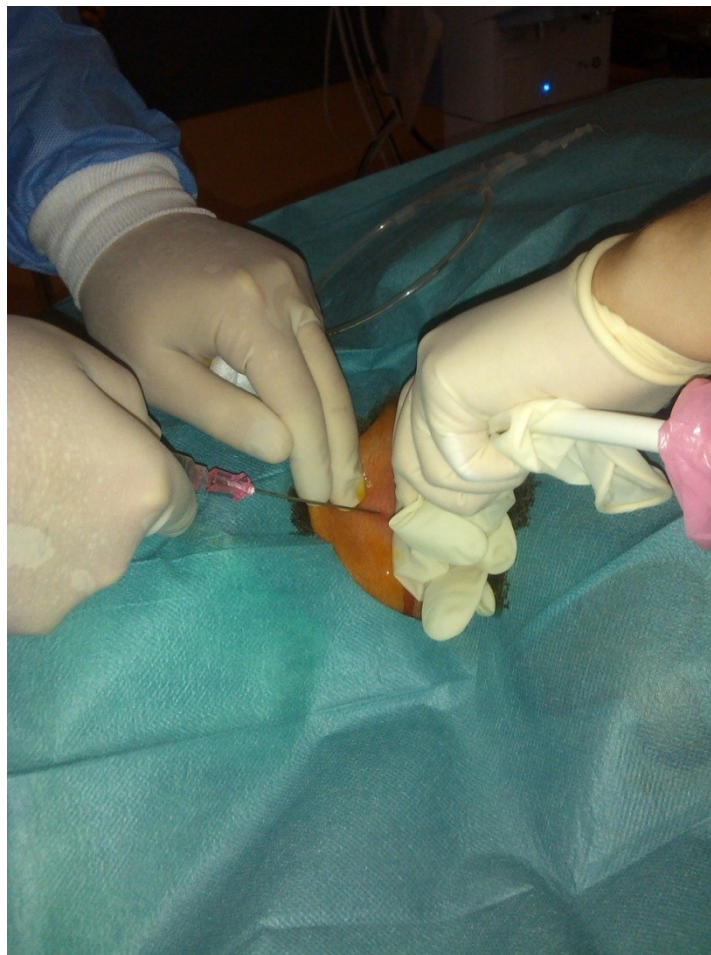rouškování



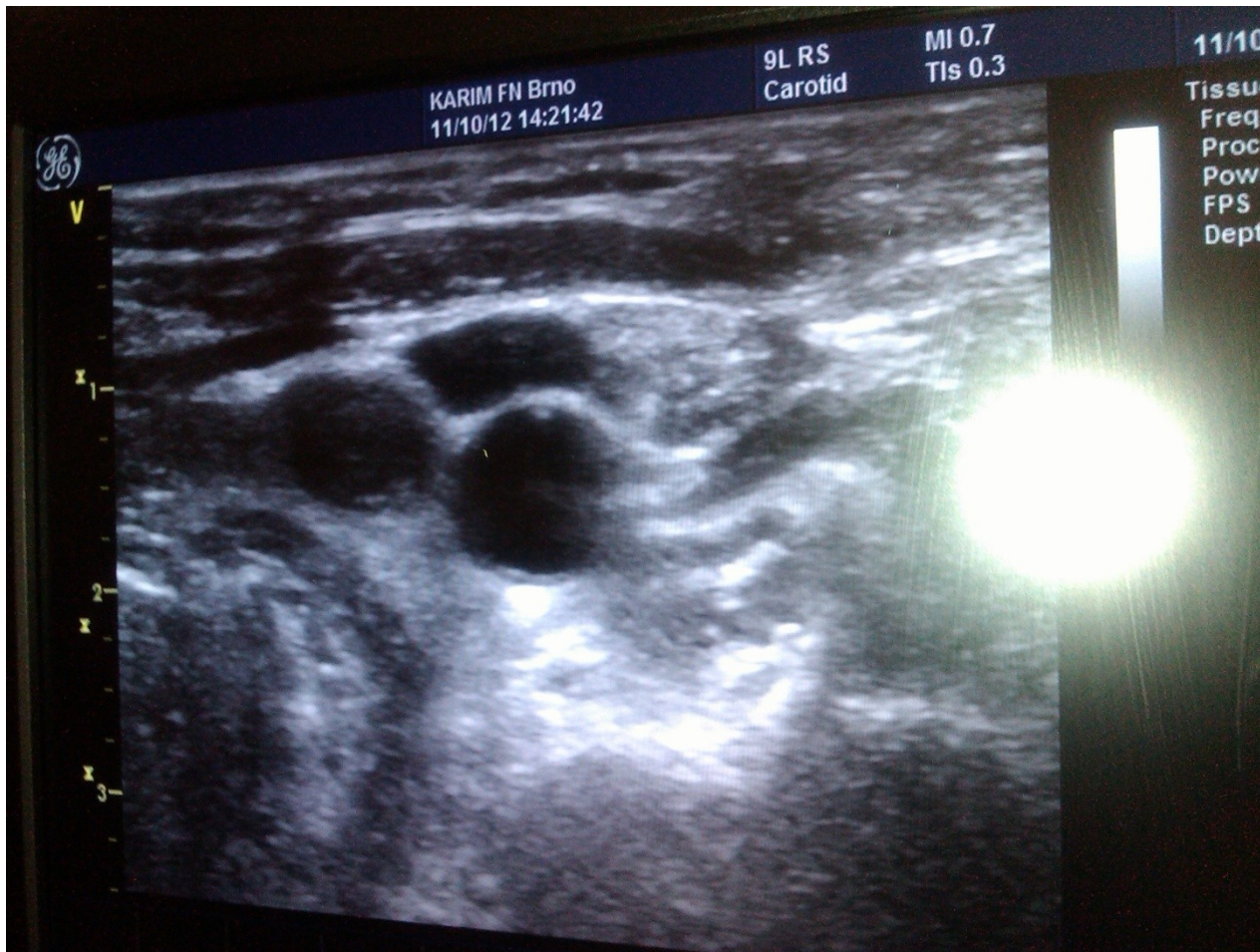lokální anestezie



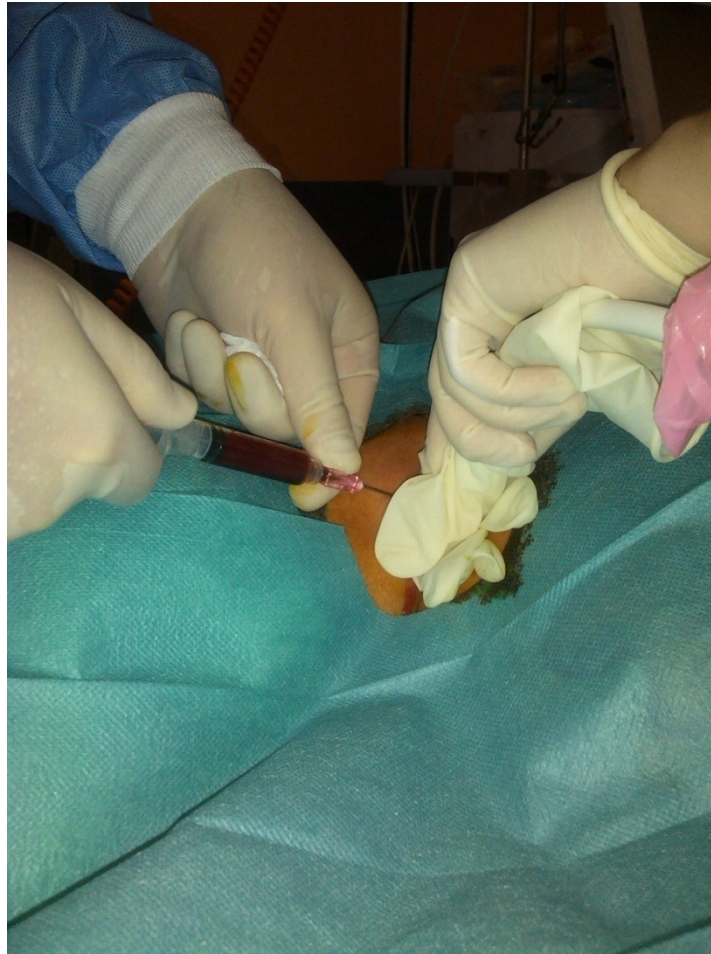spolupráce při USG navigaci



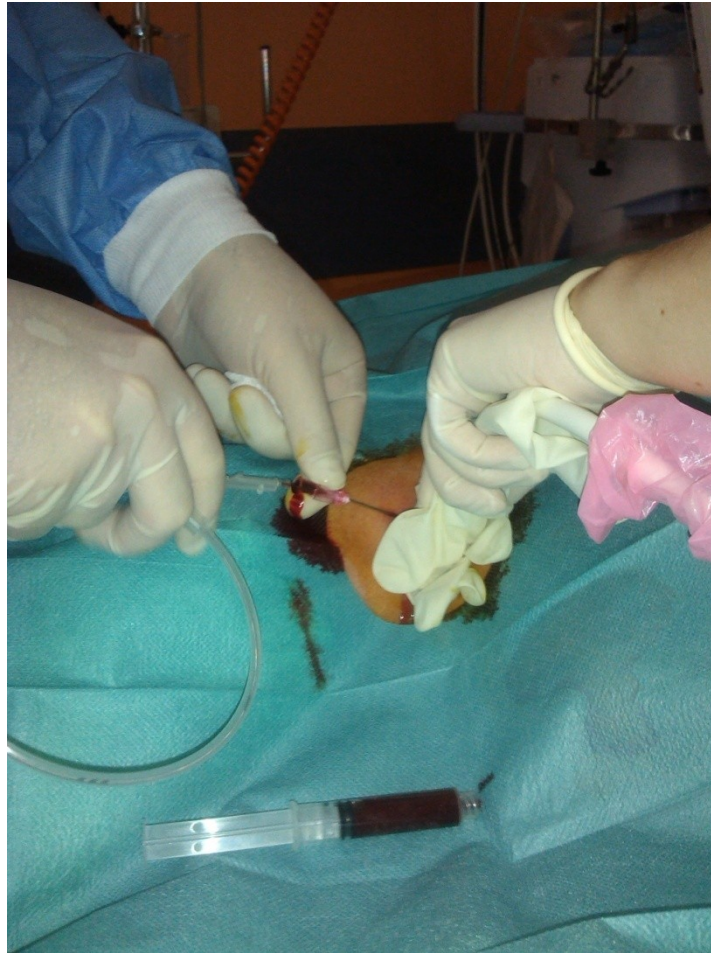USG obraz krku (VJI, ACI, ACE)

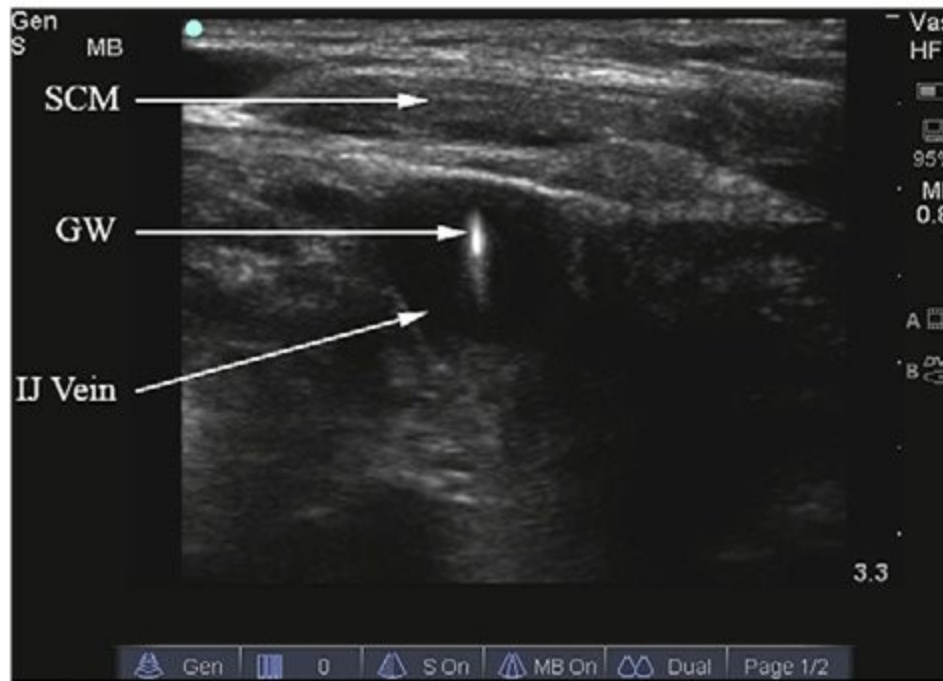
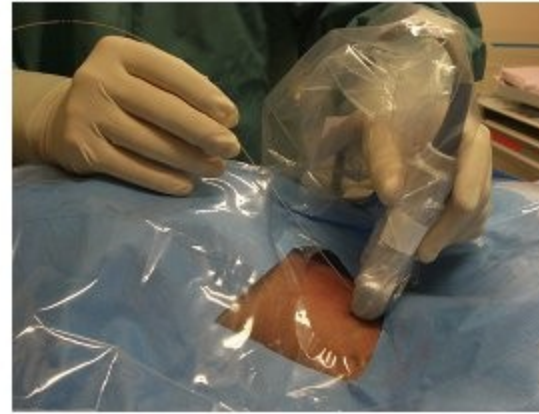
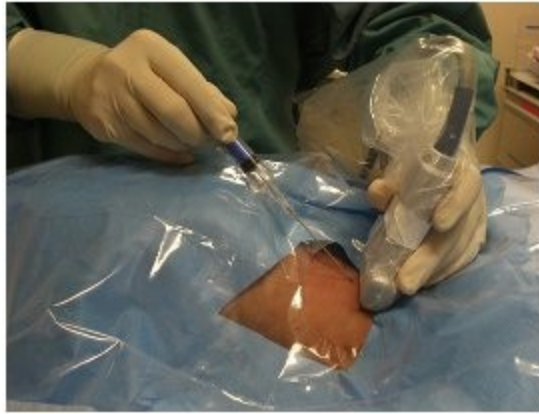
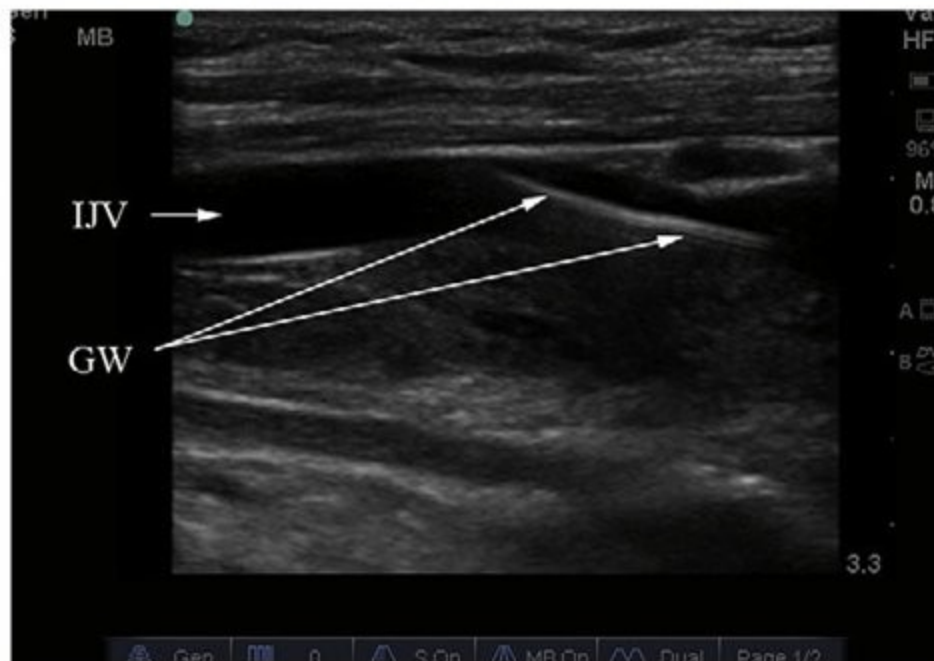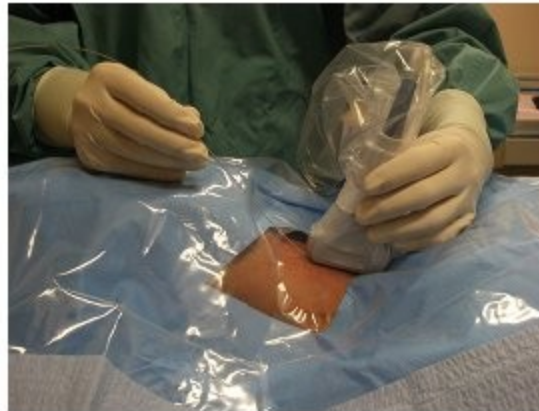
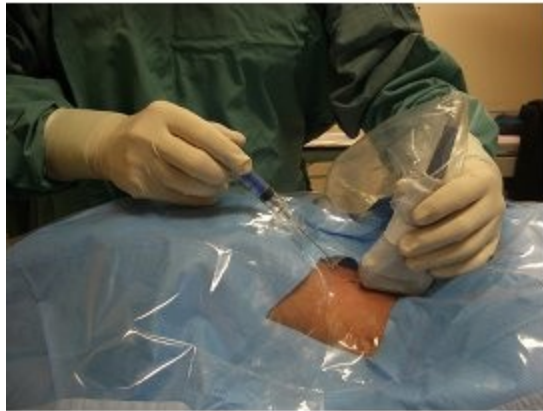aspirace žilní krve



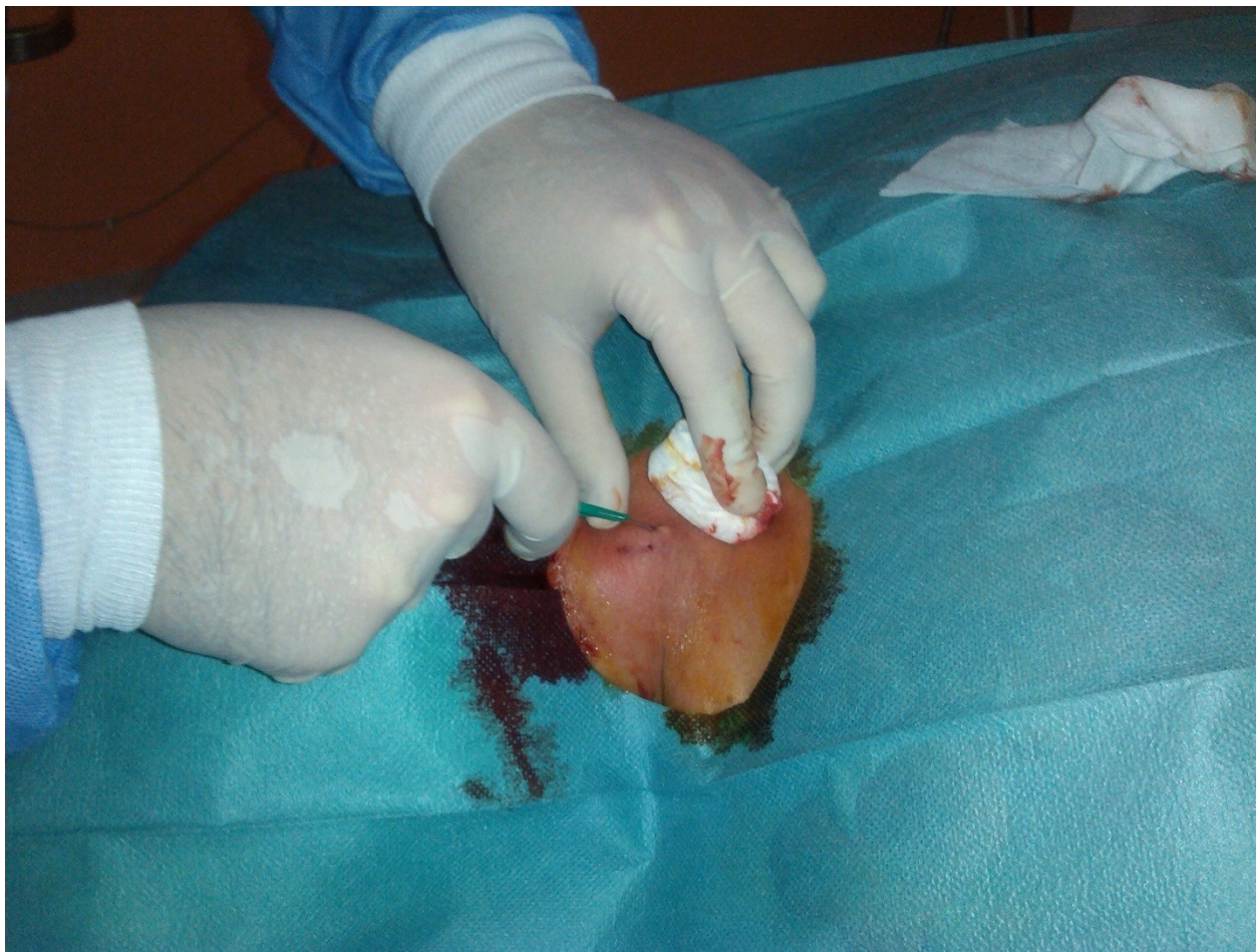zavedení zaváděcího drátu



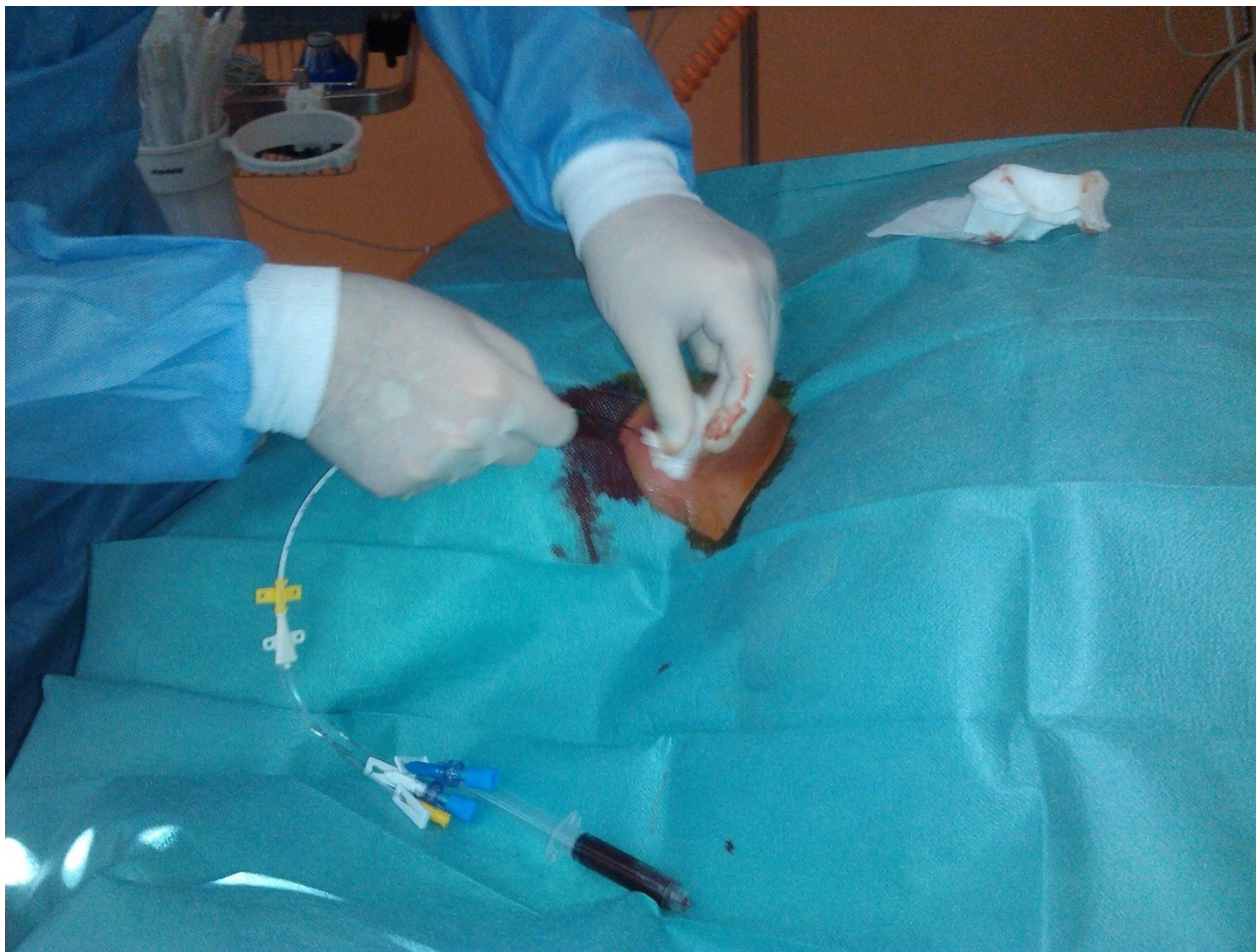




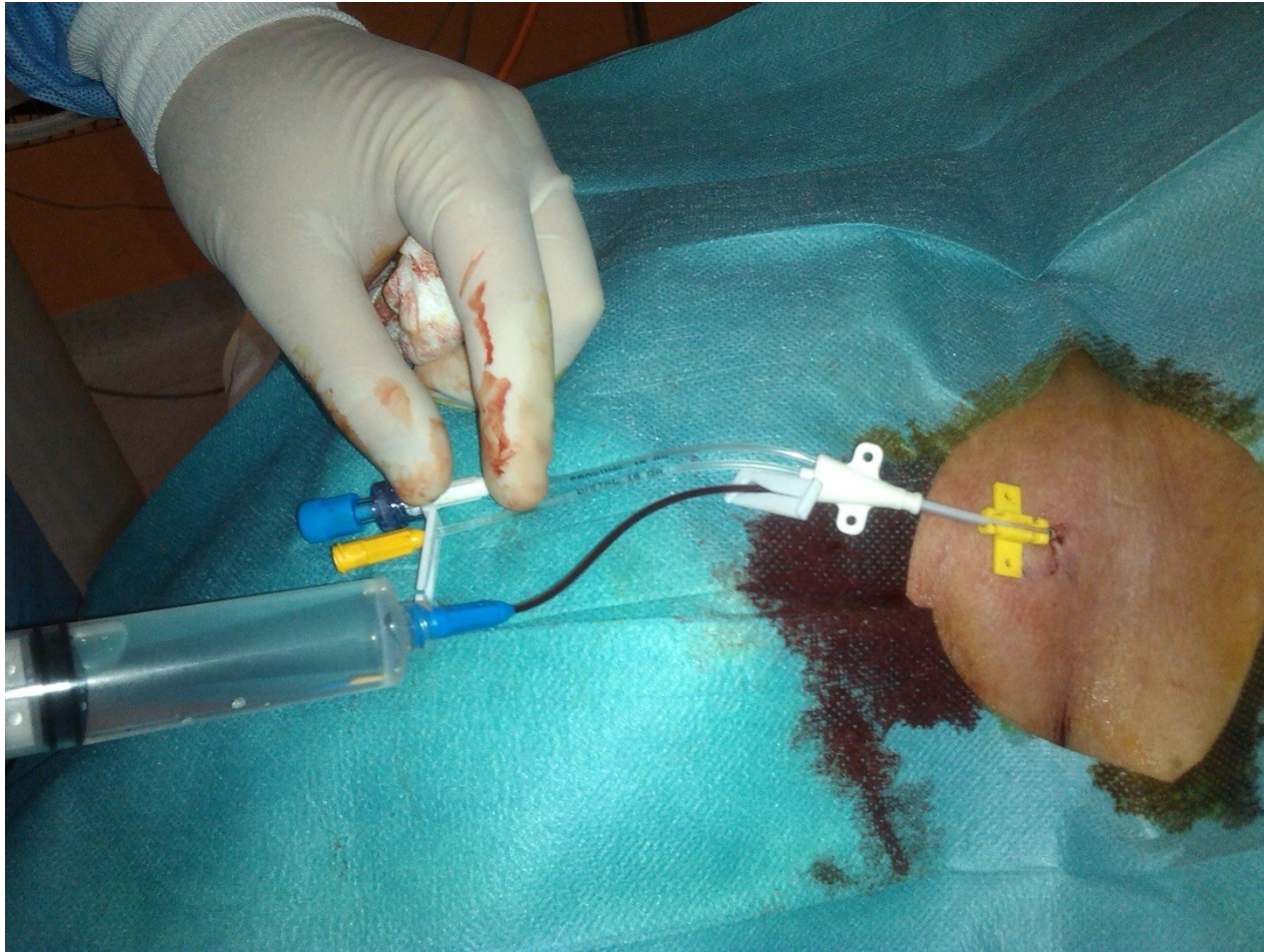dilatace kůže, podkoží a cévní stěny



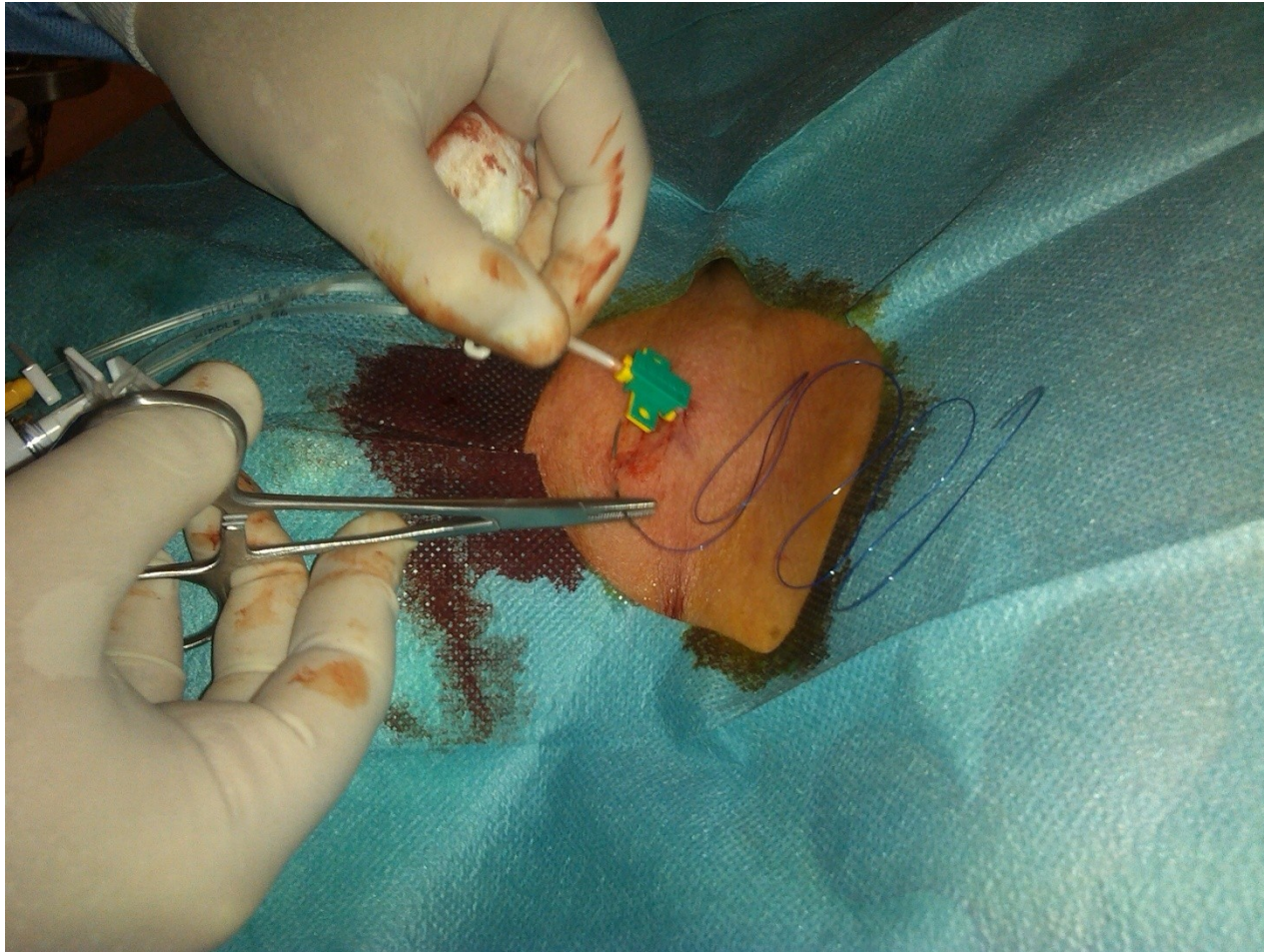zavedení CVK po zaváděči



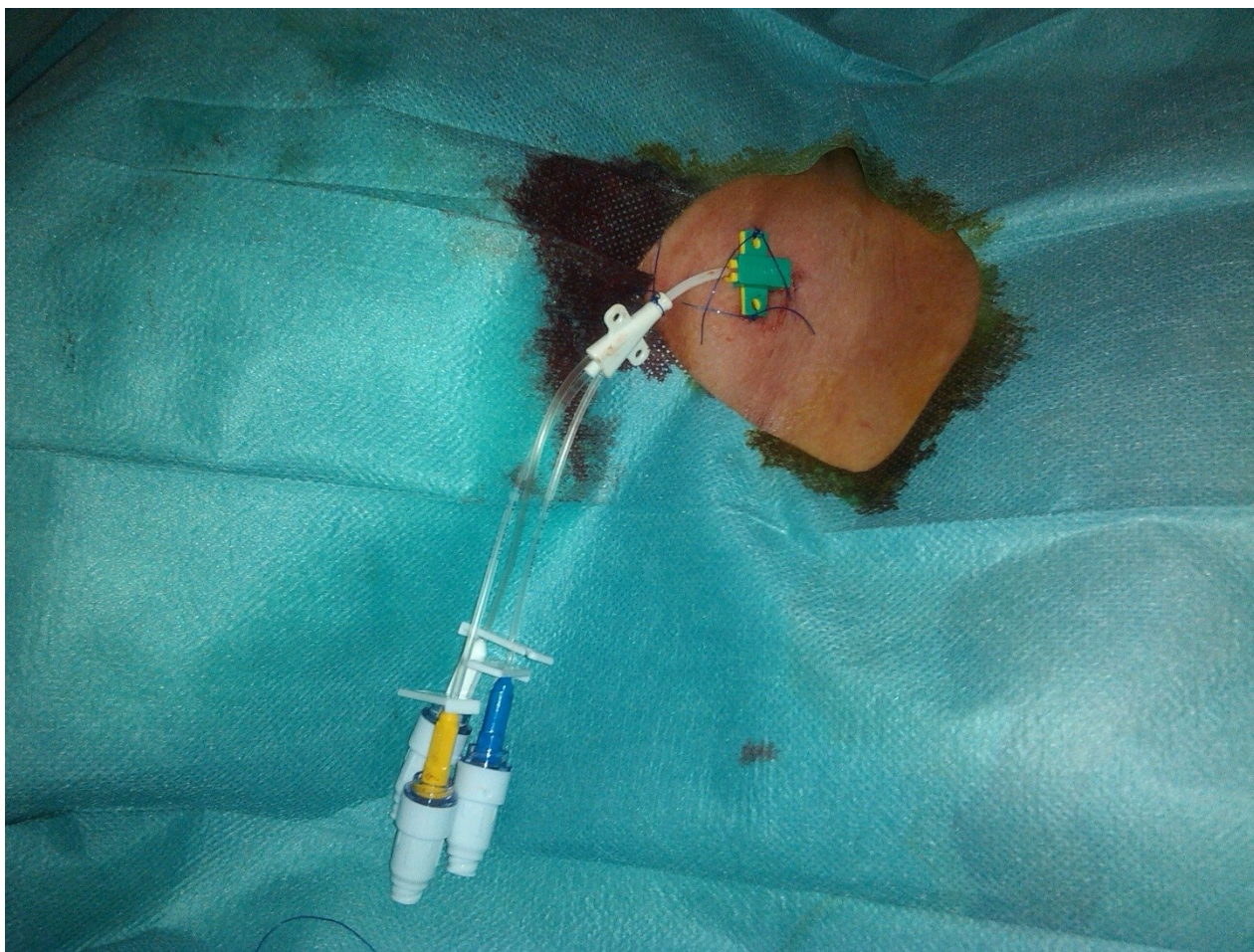aspirace krve za všech vstupů



pečlivá fixace šitím



hotové dílo



Arteriální katétr

Indikace:

- nepřetržitý monitoring TK - oběhová nestabilita s nutností podávání vazopresorů nebo vazodilatancí
- semiinvazivní monitoring cirkulace
- odběry arteriální krve

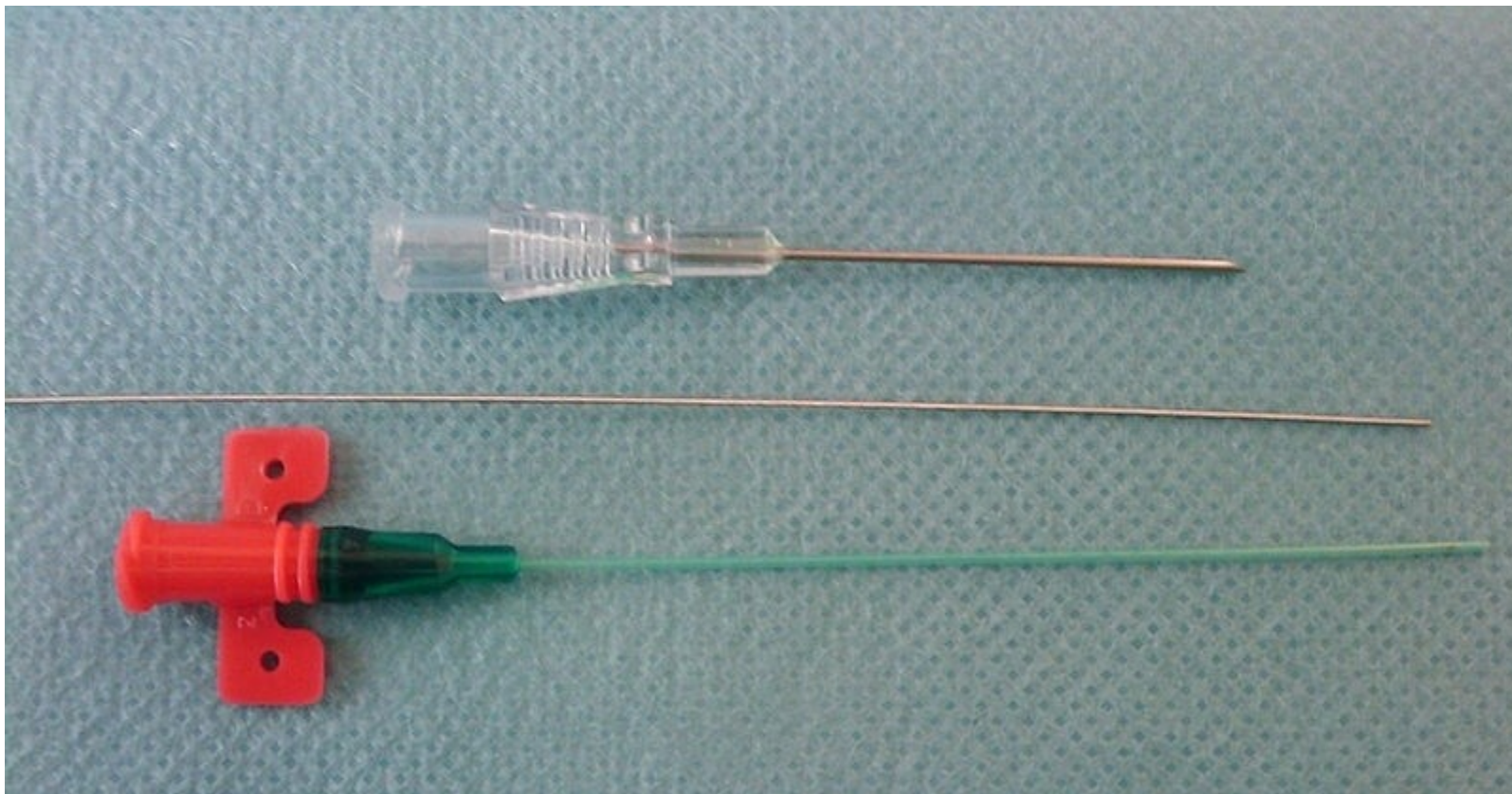
Způsoby zavedení

- catether over needle
- Seldingerova metoda
- a.radialis, a. brachialis, a. femoralis
- zavádí se do komprimovatelných oblastí - není nutná striktní úprava koagulace
- asepse nezbytná
- katetr není určený k podávání léků!

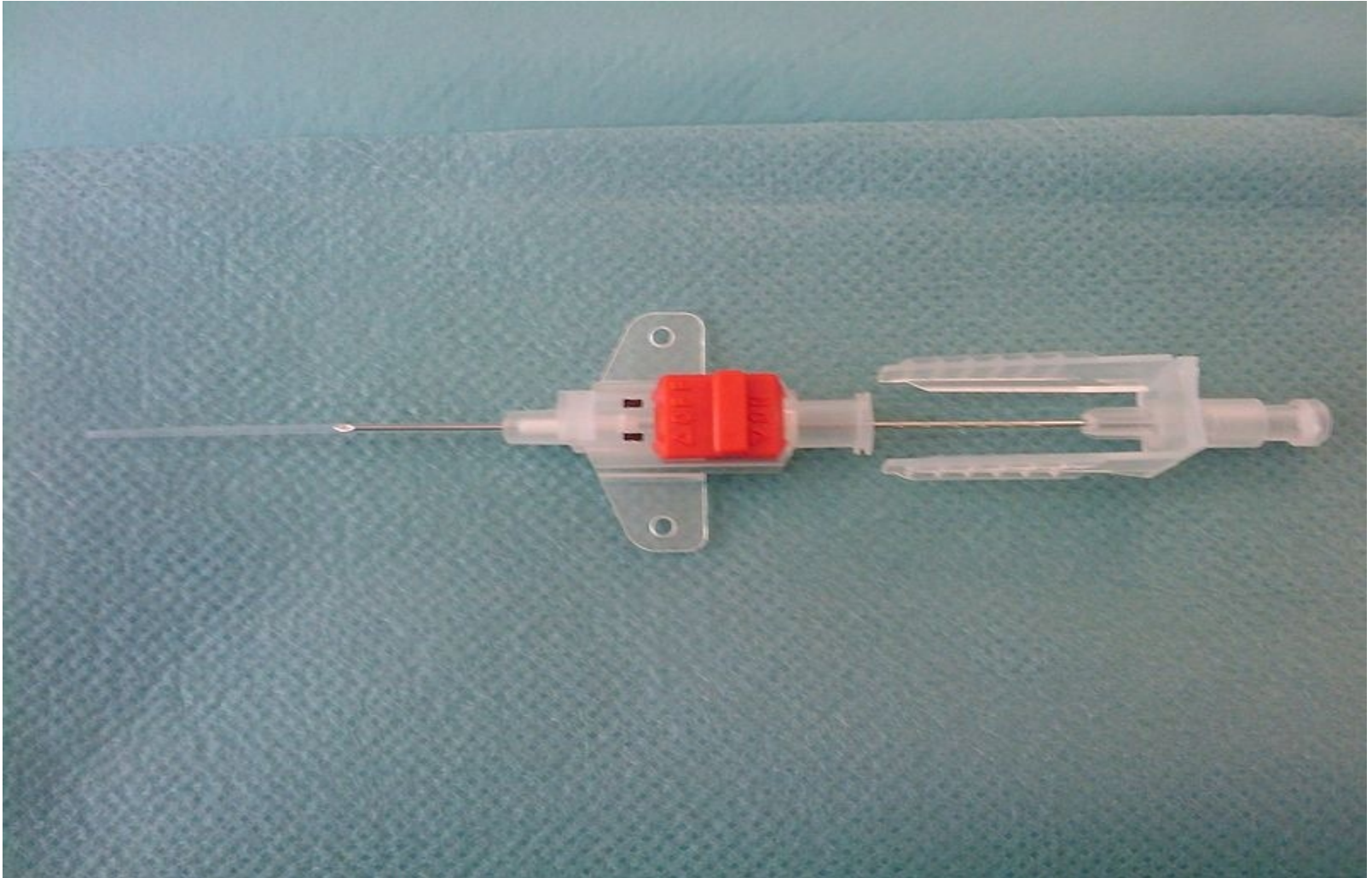
Rizika a komplikace

- infekce
- trombóza
- ischemie distálně od zavedení
- hematom v místě vpichu
- pseudoaneurysma artérie
- krvácení po rozpojení setu

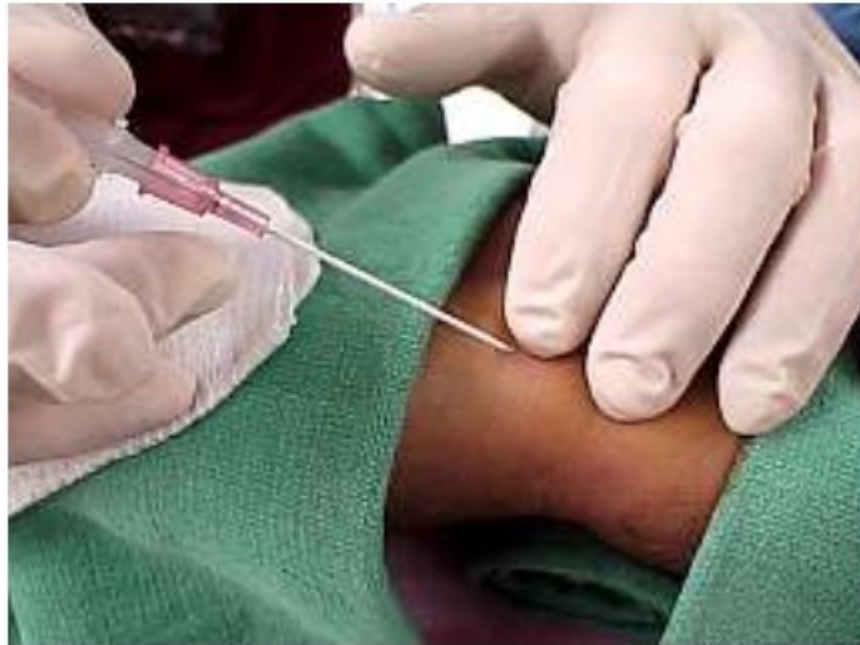kanyla pro Seldingerovu metodu



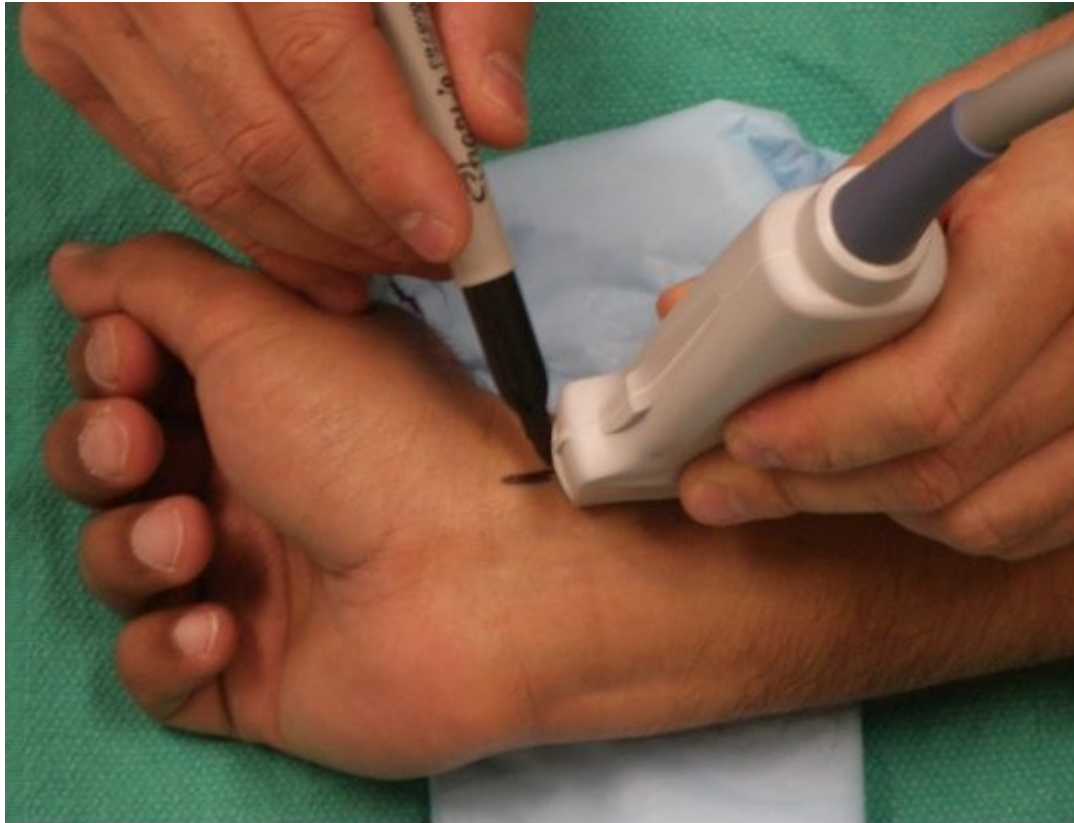catether over needle



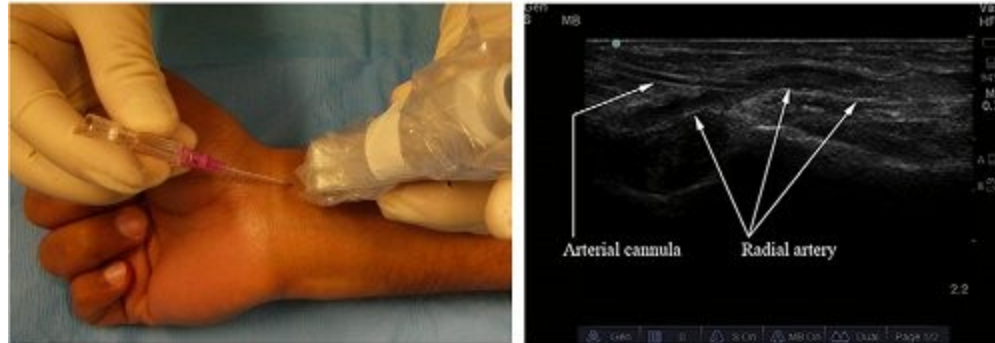zavedení při palpaci tepny



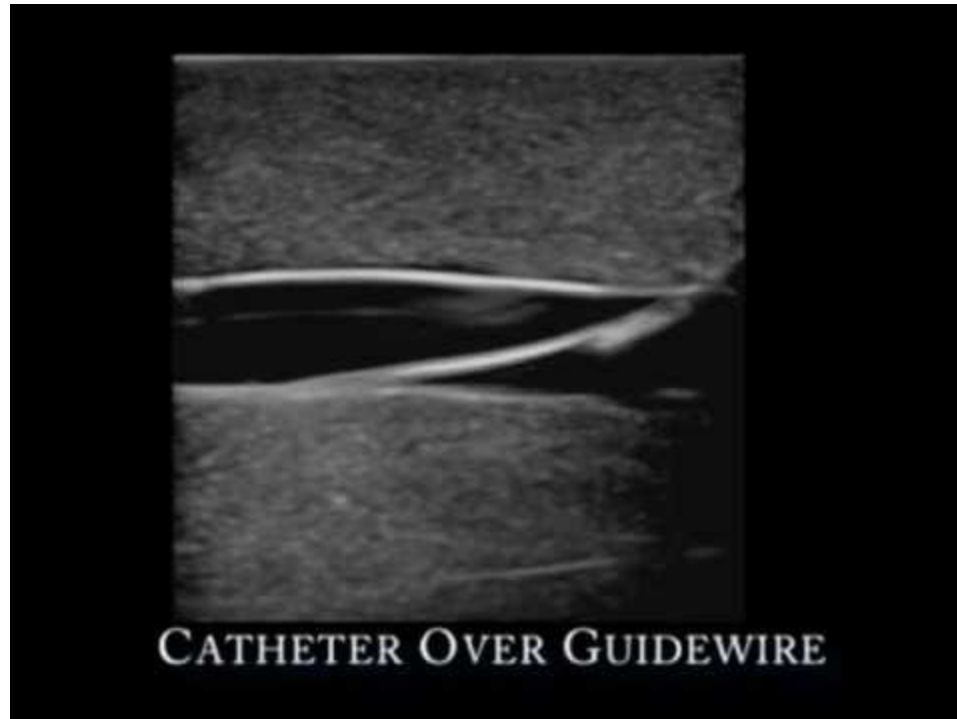
USG navigace před zavedením

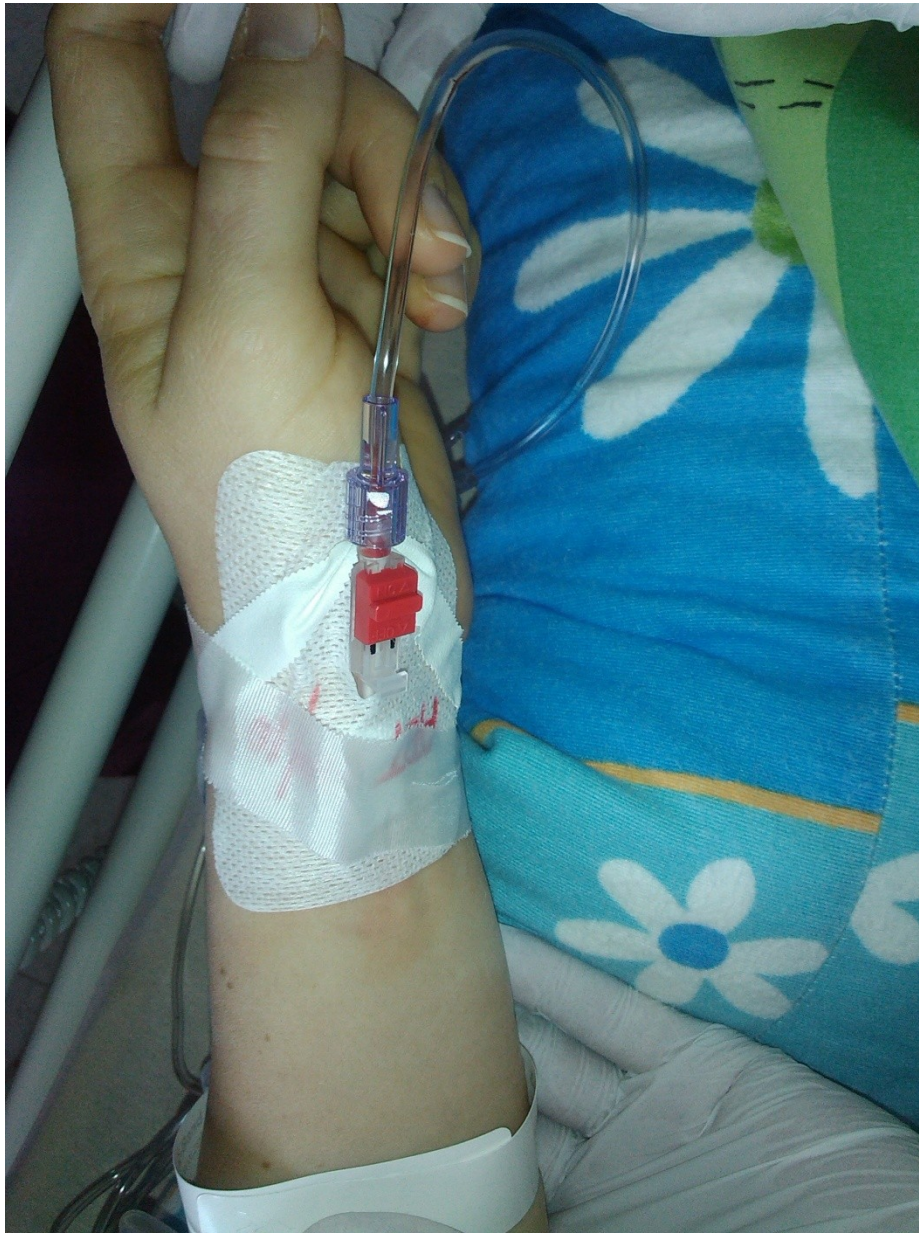

on-line USG navigace



zavaděč v tepně





Bronchoskopie

- diagnostická – inspekce sliznice, průměru bronchů, umístění kanyly, diagnostický odběr materiál (bakteriologie, cytologie, serologie, biopsie, atd.)
- terapeutická – odsátí sputa, krve, zastavení krvácení
- asistence u obtížné intubace
- verifikace správného uložení 2-lumenové endotracheální kanyly
- asistence u perkutánní tracheostomie

Komplikace bronchoskopie

- většinou akutní výkon – riziko nečekaných komplikací
- hypotenze, hypertenze, arytmie
- kašel, kousání
- obstrukce kanyly bronchoskopem, 40-60% průměru
- zmenšení dechového objemu o odsátý objem
- nedostatečné exspirium = zvýšení tzv. vnitřního PEEP
- odsáváním vzniklý kolaps plic

Provedení

- Fowlerova poloha
- správný průměr kanyly – aspoň 8mm
- preoxygenace 100% O₂
- analgosedace + relaxace
- monitoring TK, P, SpO₂, EKG, MV, PEEP, PIP, RR
- aseptické podmínky
- lubrikace
- těsnící adaptér, probíhající UPV
- šetrná manipulace (riziko poškození sliznice)
- odsávání jen krátkodobé, opakovaně
- odběr na diagnostiku
- recruitment manévr po bronchoskopii

Atelektáza

- jedna z nejčastějších respiračních komplikací v IM
- nemožnost odkašlat, snížená mukociliární clearance a změna charakteru sputa vedou k obturaci bronchů
- obzvláště častá u pacientů s vysokou míšní lézí
- hypoxie, hyperkapnie, zvýšená dechová práce
- potřeba bronchoskopu se širokým pracovním kanálem
- zkapalnění sputa před a během výkonu (mukolytika, nebulizace)

Pneumonie

- časná (do 4.dne) a pozdní (od 5. dne) ventilátorová pneumonie
- incidence 8-28%
- empirická léčba vede k nárůstu rezistenci mikroorganismů
- potřebná je cílená ATB terapie po identifikaci agens z DDC – cílený odběr se stanovením množství CFU a citlivosti
- prostá aspirace sputa nebo bronchoalveolární laváž

Intersticiální plicní procesy

- ARDS, záněty plic, sarkoidoza, neoplasmy, kontuze, AIDS
- BAL, TBLB (transbronchiální plicní biopsie)


Obtížná intubace

- nedostatečná extenze krku, omezené otevírání úst, deviace trachey
- intubace ústy nebo nosem
- ověření správné polohy 2-cestné kanyly (tenký bronchoskop 3,5mm, odstup pro pravý horní lalok)

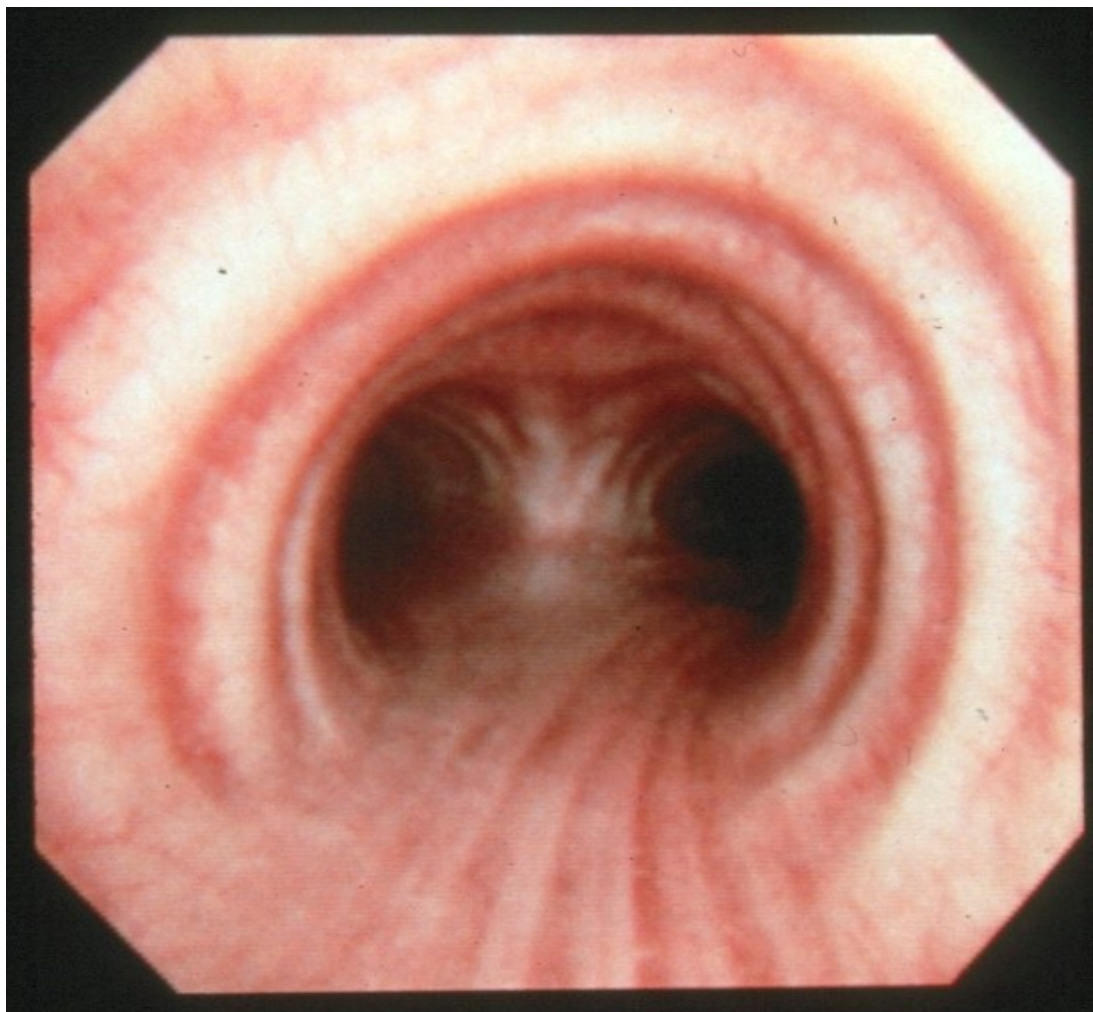
Stenózy trachey

- diagnostika granulomu, jízvy, popálenin
- tracheoskopie před dekanylací tracheostomie (vyloučení postintubační stenózy)

bronchoskop se zevním zdrojem světla



normální obraz bronchiální sliznice



bronchogení karcinom

