

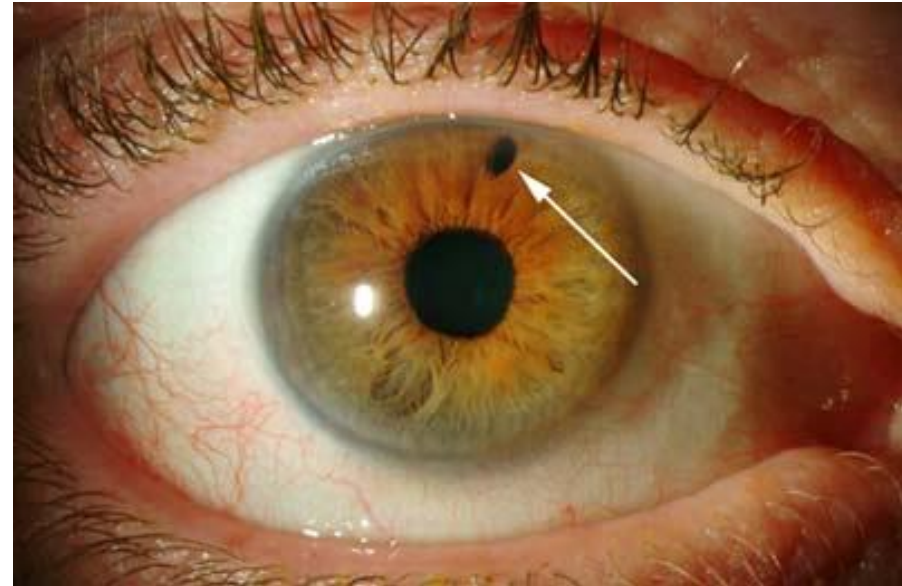


Fakické nitrooční čočky

doc. MUDr. Karolína Skorkovská, Ph.D.

Fakické nitrooční čočky

- Implantace do oka bez odstranění lens crystallina
- Zachování akomodace
- Reverzibilní řešení
- Rizika nitroočního operačního zákroku
- Implantaci někdy předchází Nd:YAG laserová iridotomie (prevence pupilárního bloku)



Dělení fakických IOL dle umístění a způsobu fixace

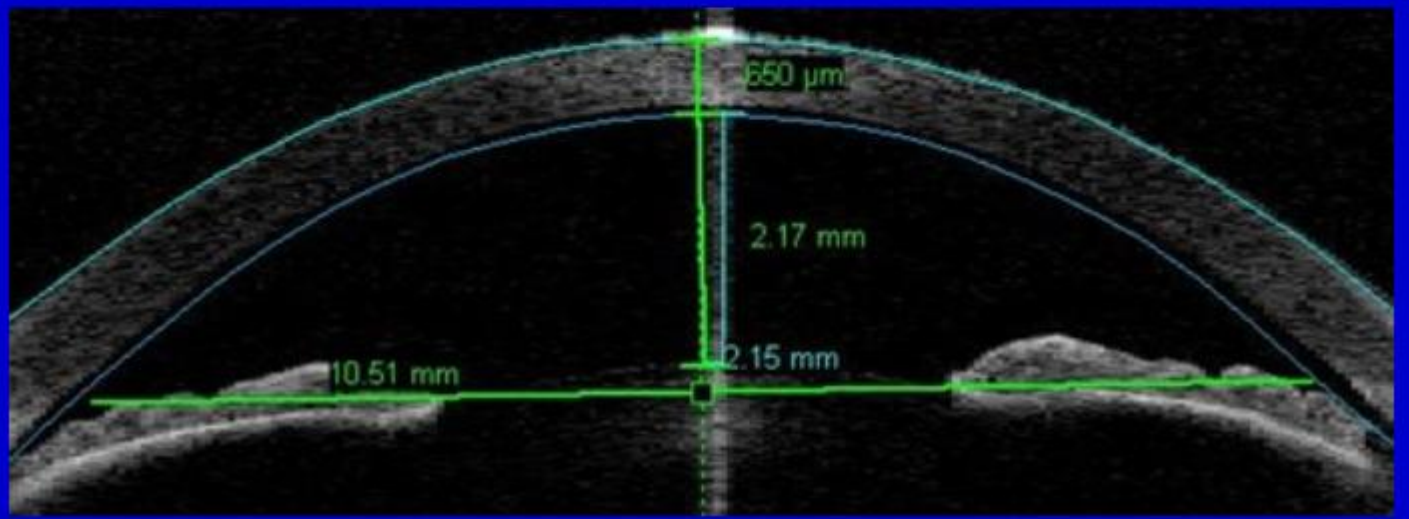
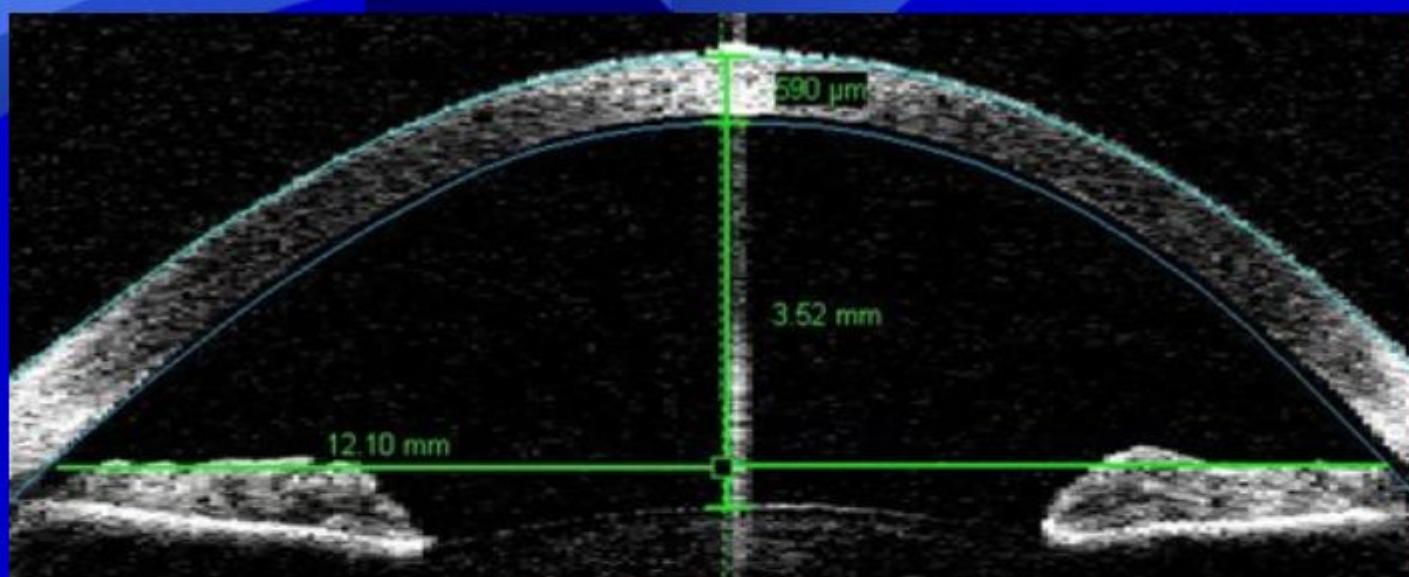
- Předněkomorové
 - fixované v komorovém úhlu
 - fixované na duhovku (modifikované haptiky)
- Zadněkomorové

Indikace



- Refrakční vady všech typů
- Relativně mladí pacienti (cca do 40 let)
- Nemožnost provést laserový refrakční zákrok (nedostatečná tloušťka rohovky nebo riziková rohovka)

Kontraindikace



- Anomálie endotelu rohovky
(endoteliální rohovkový mikroskop)
- Degenerativní a dystrofické změny rohovky
- Záněty uvey
- ACD < 2,8 mm (zadněkomorová)
- ACD < 3,2 mm (předněkomorová)
- Glaukom
- Opacifikace čočky
- Onemocnění sítnice



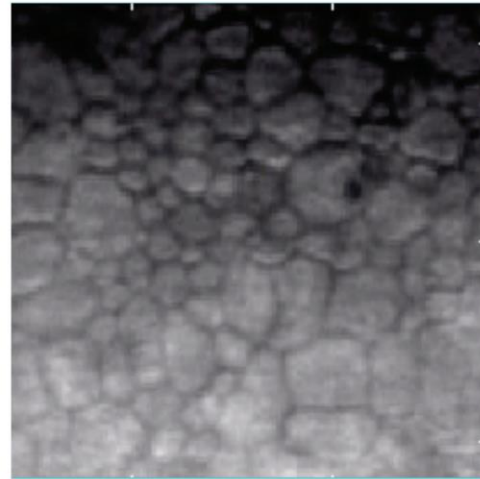
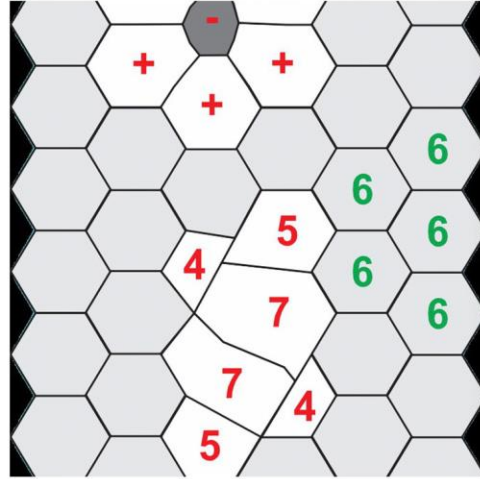
Normal



Low Cell Density



**Polymegethism
Pleomorphism**

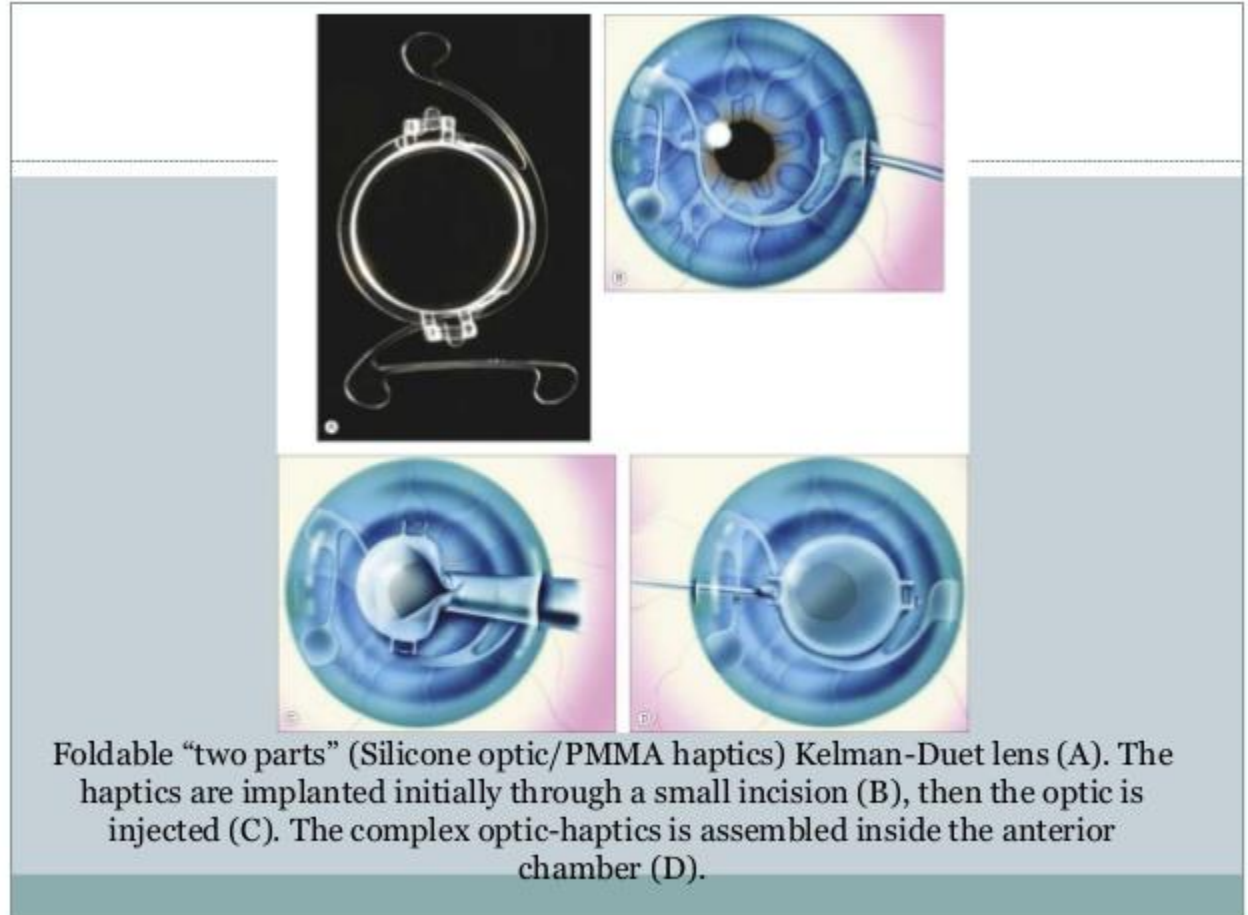


used with permission from Konan Medical

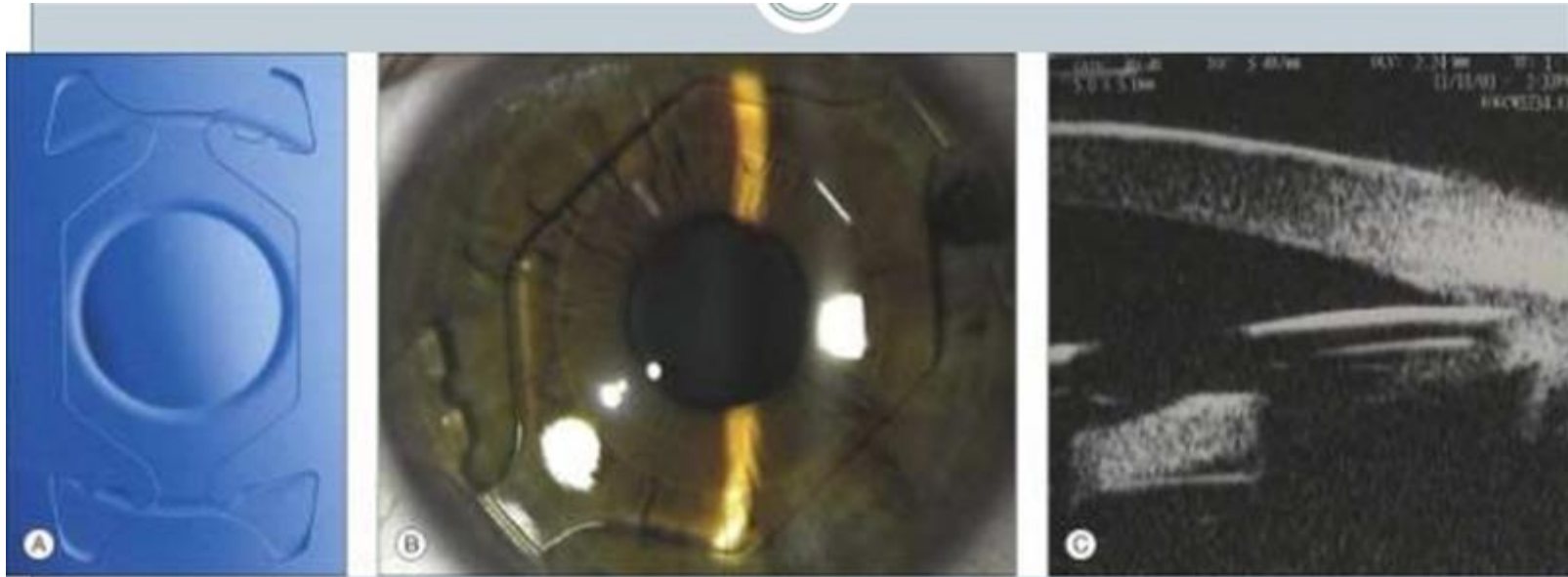
Fakická IOL „angle-supported“

- Kelman Duet (silikonová optická část, PMMA haptiky)
- Icare IOL (hydrofilní akrylát)
- Acrysof Cachet
(hydrofobní akrylát)
- Před operací mióza (pilocarpin)

Kelman Duet (Tekia)



Icare (Cornéal)

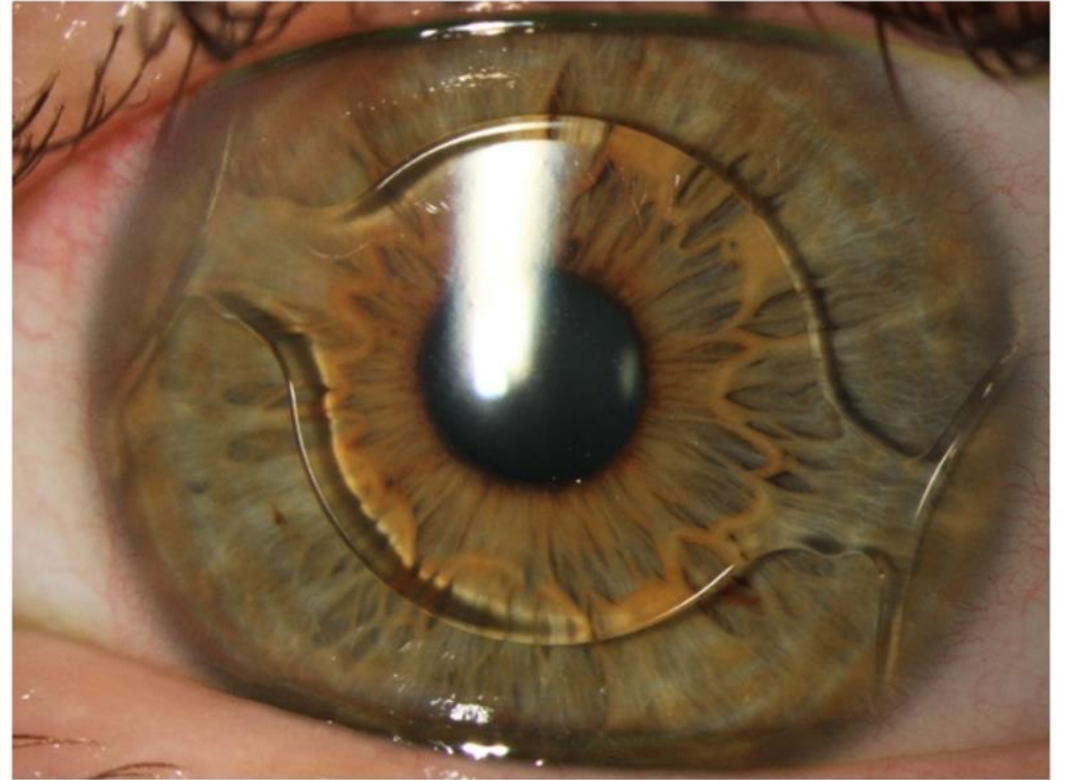


Foldable hydrophilic acrylic angle-supported I-CARE lens (A and B).

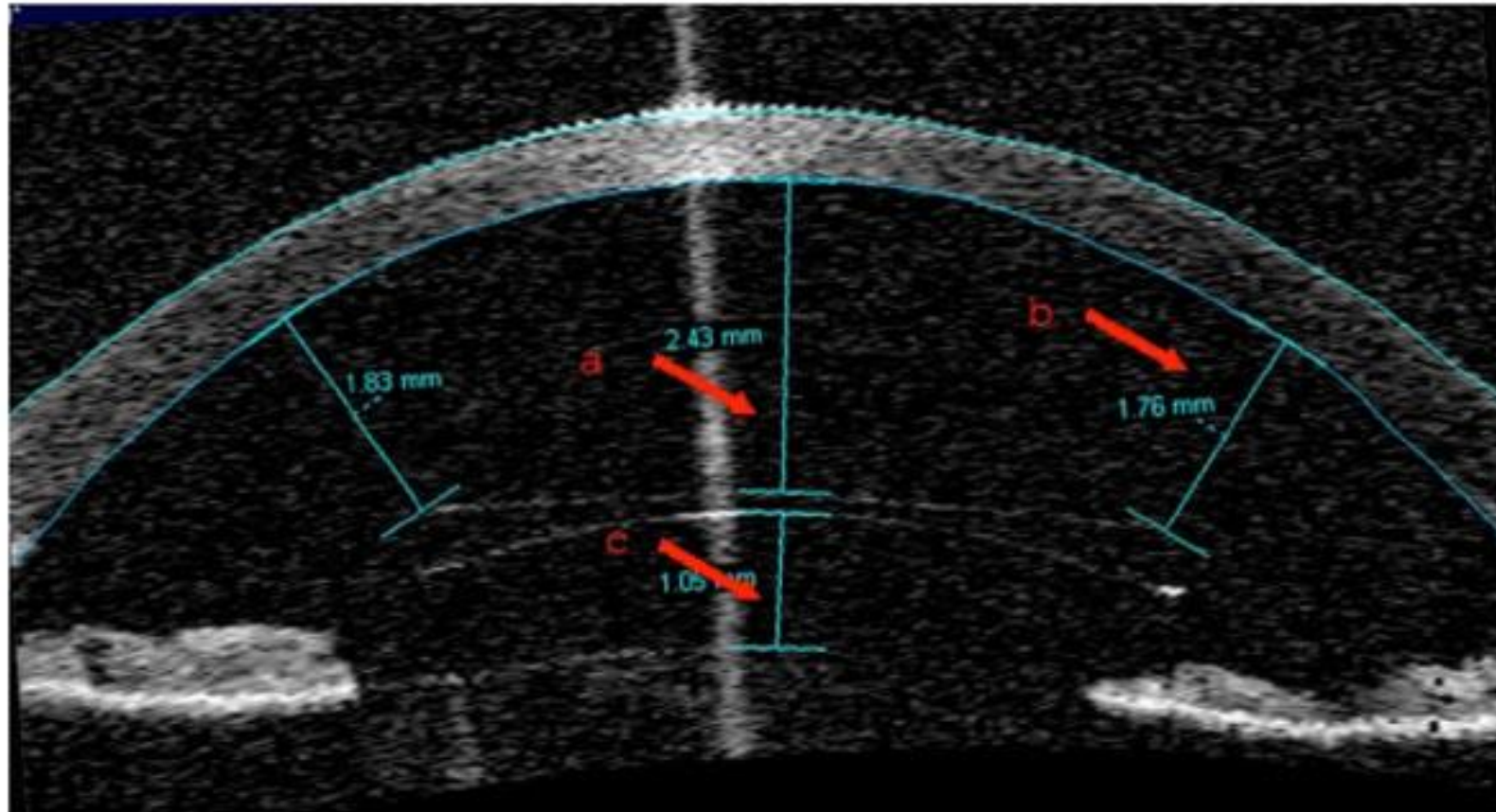
Ultrasound biomicroscopy (UBM) showing the position of the haptic in the anterior chamber angle (C).



Acrysof Cachet (Alcon)

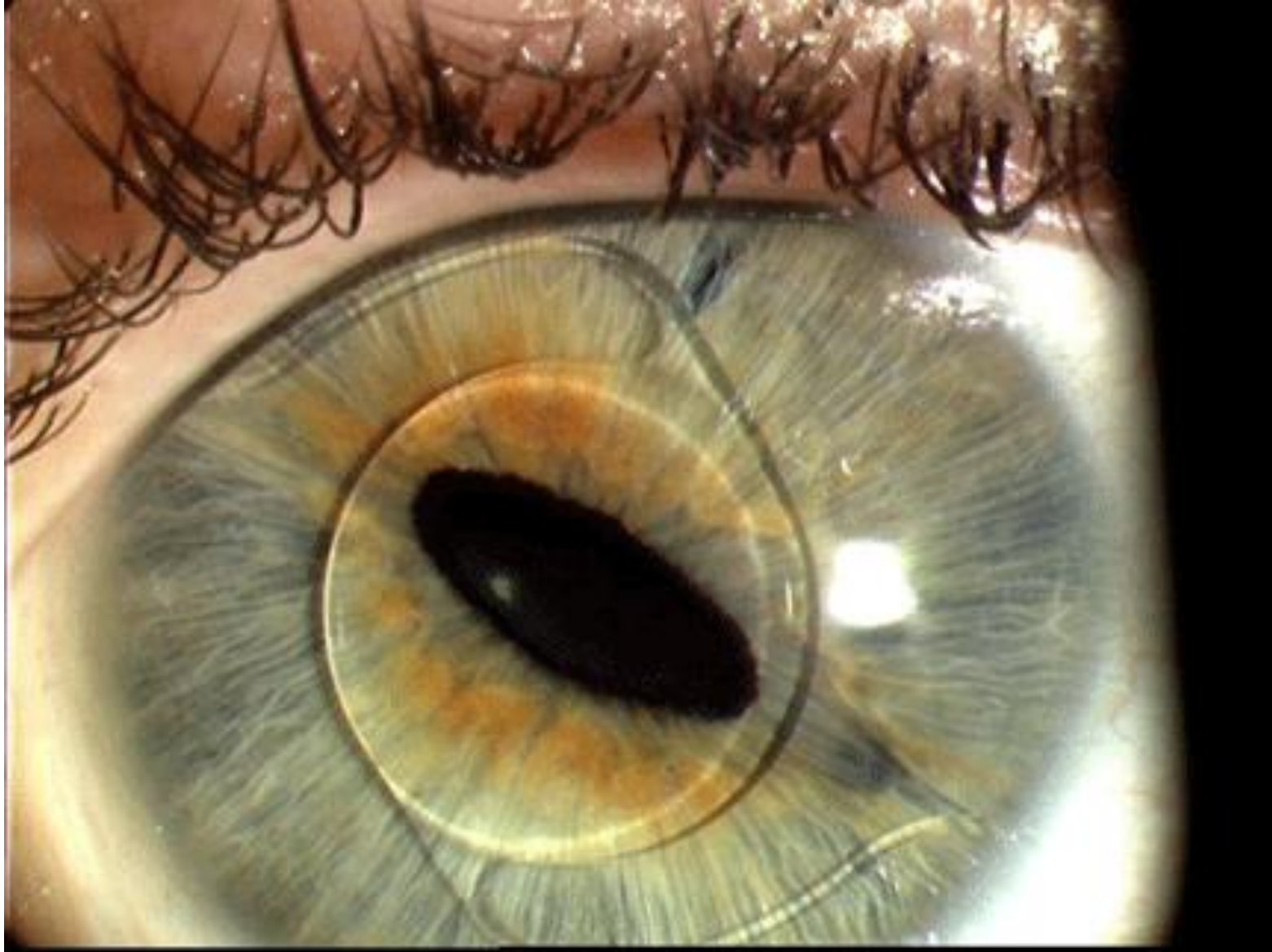


Acrysof Cachet



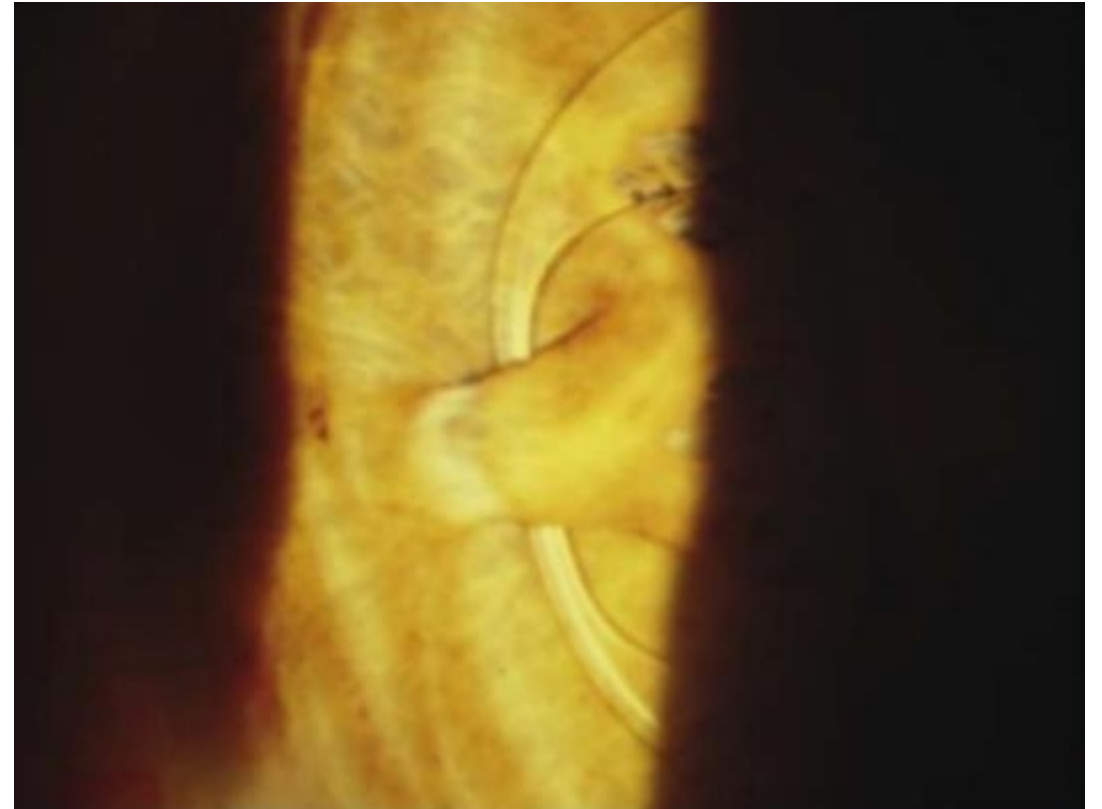
Komplikace

- Vedlejší optické fenomény (halo, glare)
- Deformace zornice (ovalizace)
- Zánětlivé dráždění v přední komoře (možná rotace a nestabilita implantátu)
- Vzestup nitroočního tlaku
- Katarakta
- Vzácně Urrets-Zavalía syndrom, maligní glaukom, endoftalmitida, amoce sítnice
- Dlouhodobě nepříznivý efekt na endotel rohovky


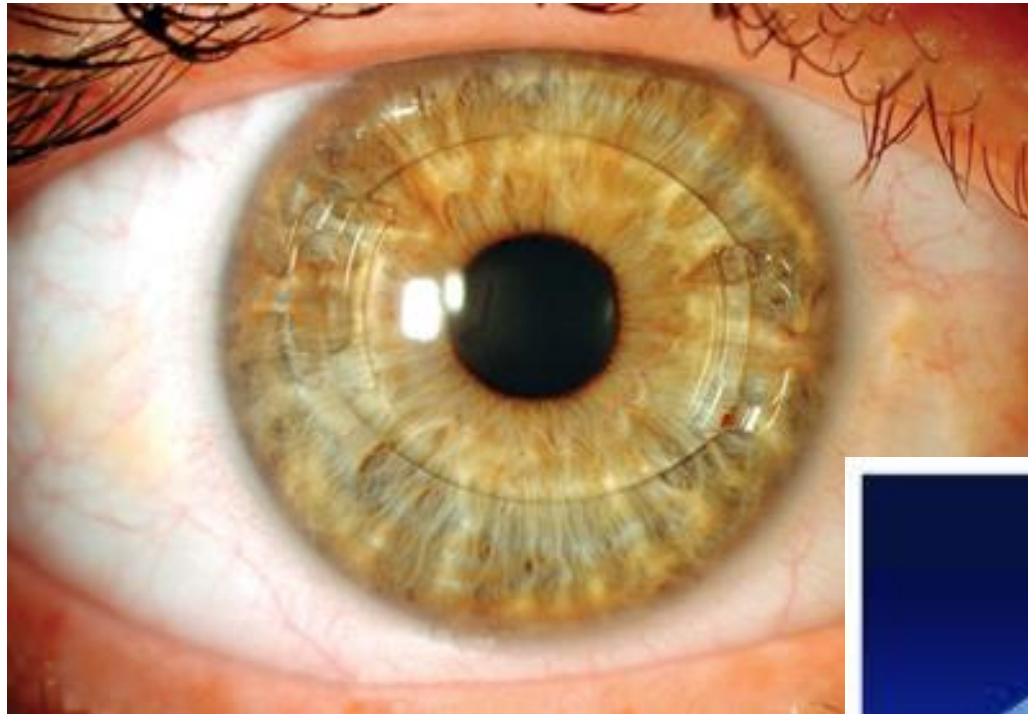


Předněkomorová fakická IOL „iris-fixated“

- Původně ke korekci afakie
- PMMA, hydrofilní akrylát
- Haptická část s „klepítky“ (iris-claw)
- Optická část 5 mm
- Per- i pooperační komplikace jako u předchozího typu + uvolnění IOL



Předněkomorová fakická IOL „iris-fixated“

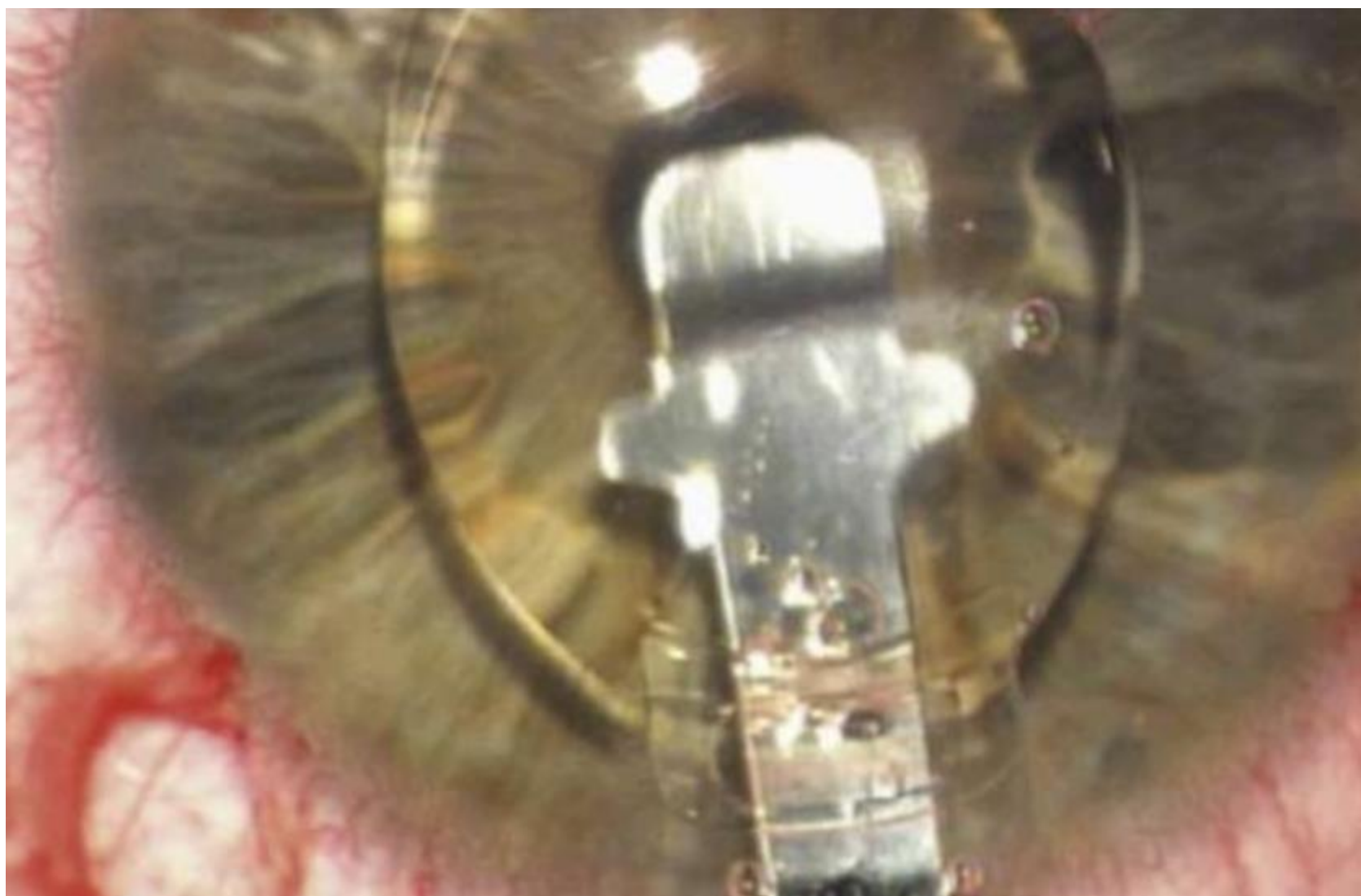


Artisan / Verisyse (Ophtec)

- PMMA
- 5 / 6 mm optická zóna
- Pro korekci myopie, hypermetropie, astigmatismu
- Pro korekci afakie

- Artiflex / Veriflex (silikonová optika, PMMA haptiky, 6mm optická část)
- K dispozici i v torické variantě
- „One size fits all“

- Iridotomie (iridektomie) jako prevence pupilárního bloku



Video www.ophtec.com

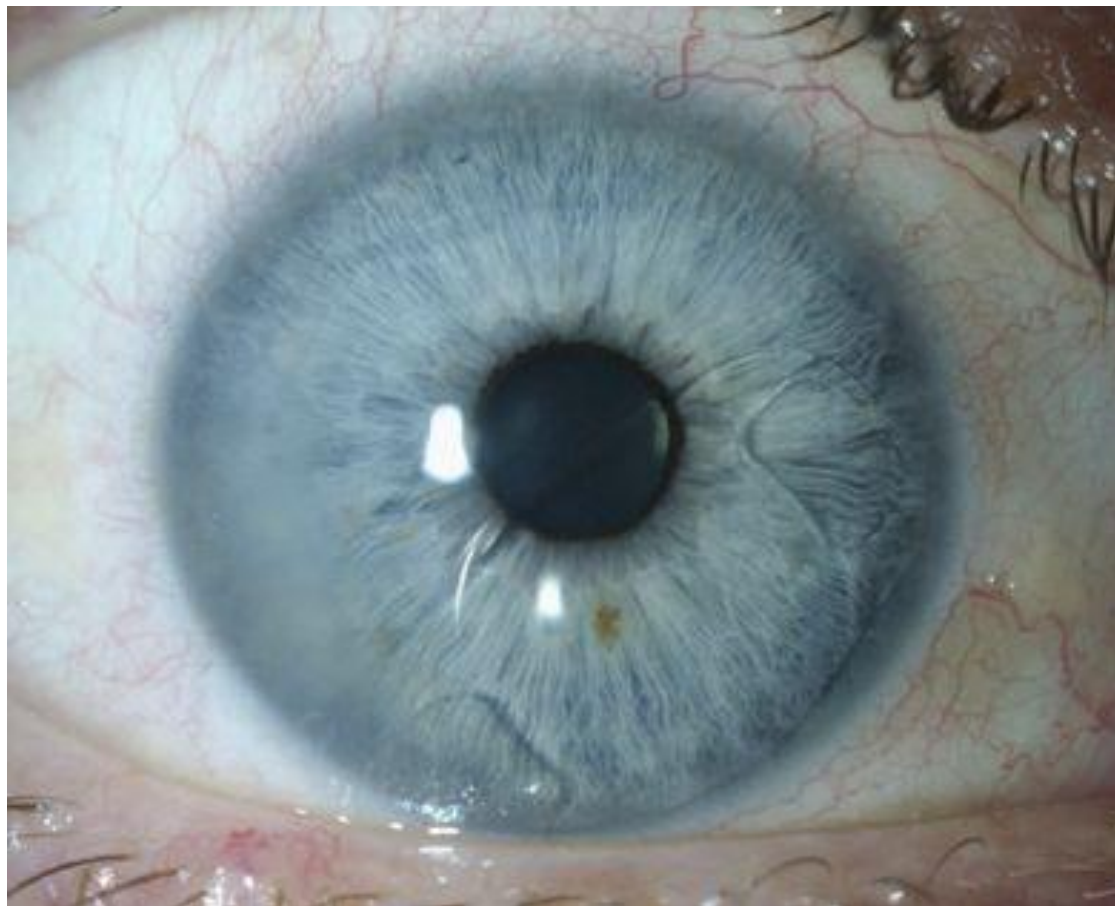
Indikace pro iris-claw IOL

- Refrakční vada
- Afakie
- Prevence anisometropická amblyopie (afakie u dětí)

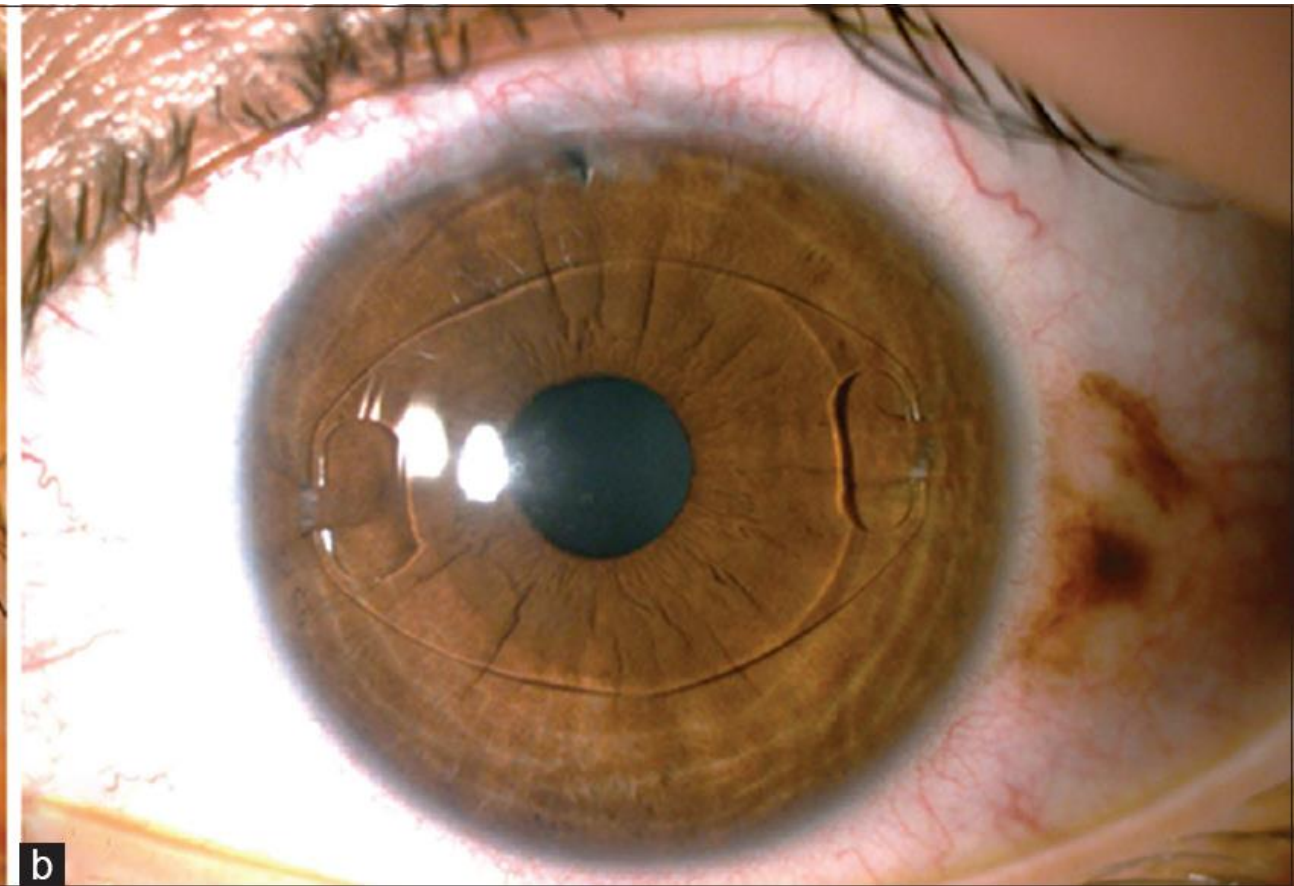
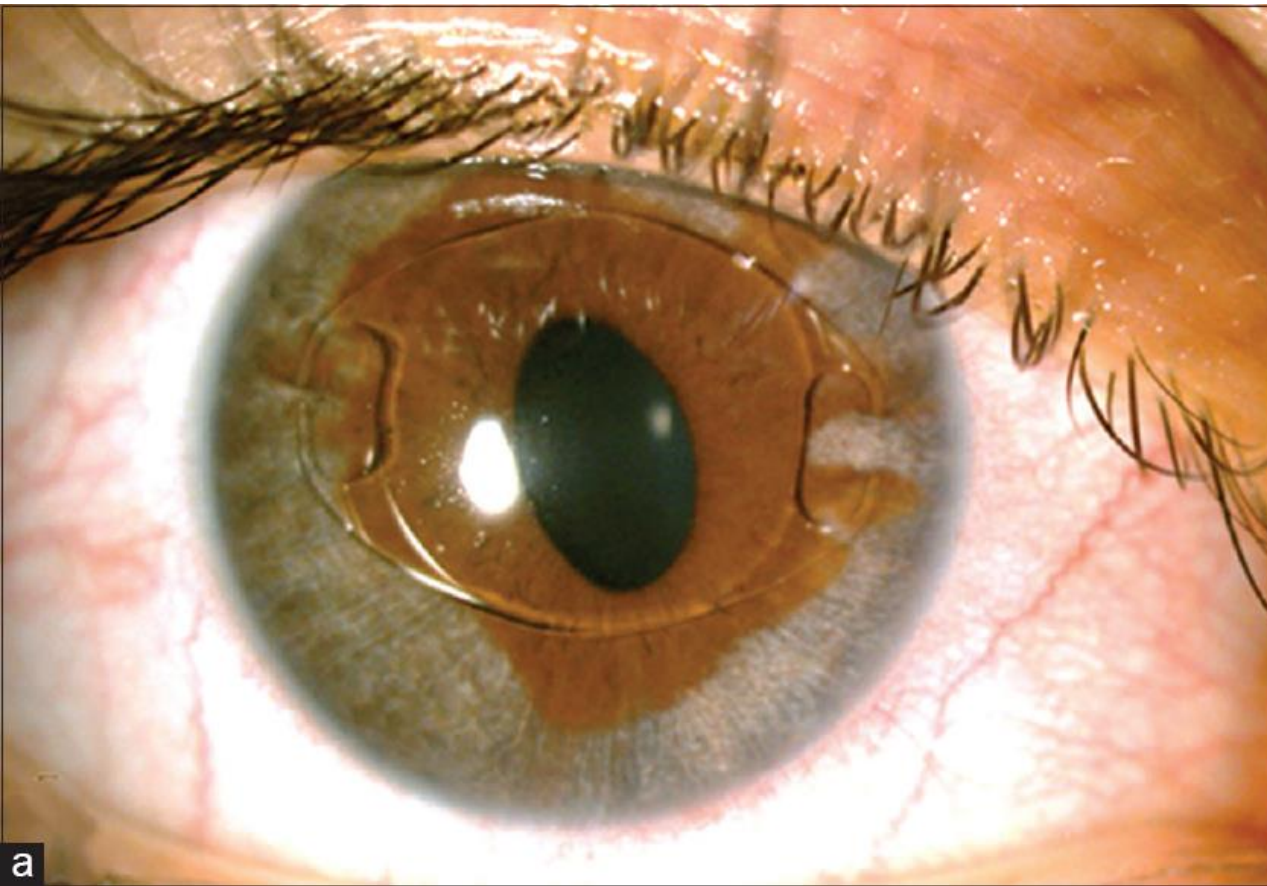
Indikace pro iris-claw IOL

- Refrakční vada
- Afakie
- Prevence anisometropická amblyopie (afakie u dětí)

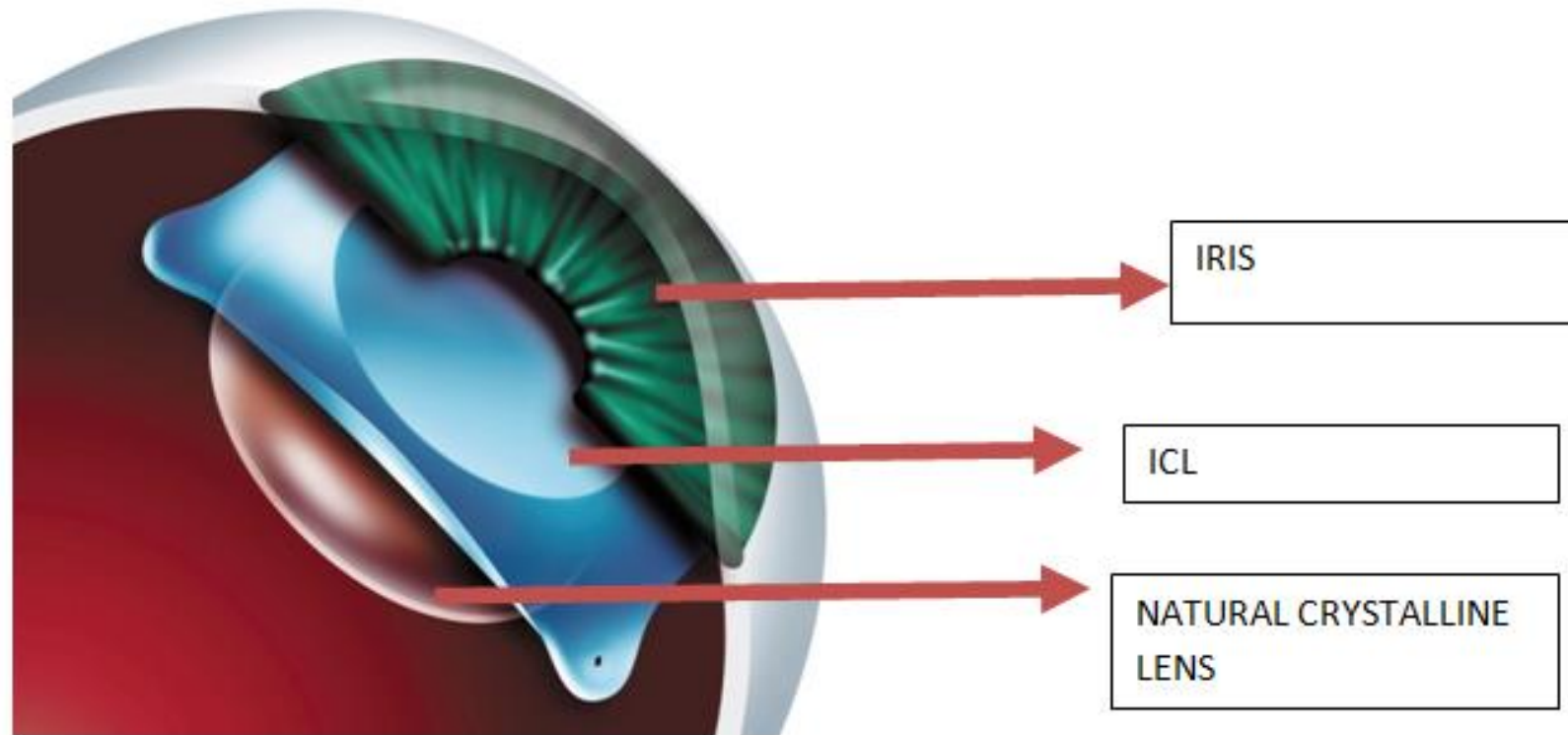
Dislokace Artisan čočky



Disperze pigmentu



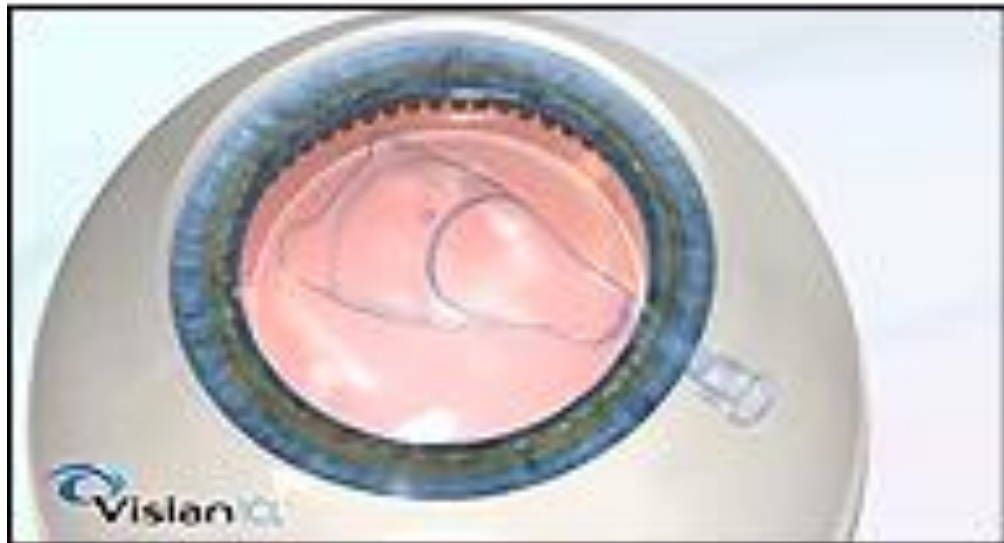
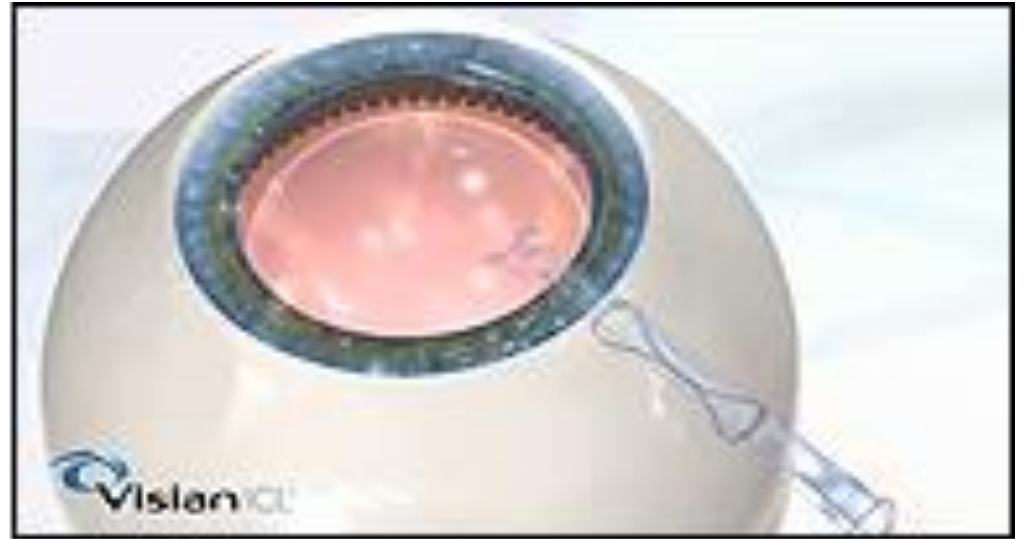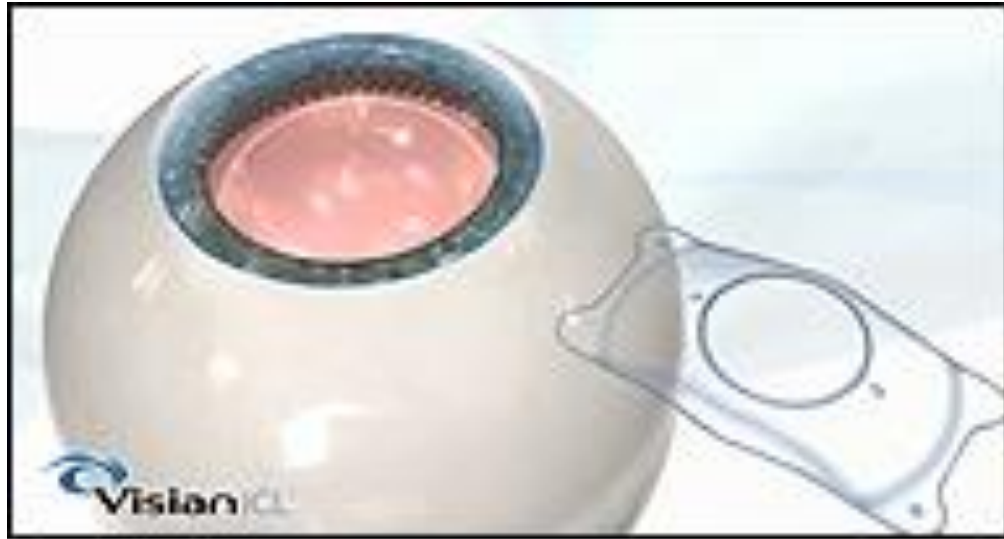Zadněkomorové fakické nitrooční čočky



Visian ICL (Staar Surgical)

- Implantable Collamer Lens
- Korekce myopie, hypermetropie, astigmatismu
- Iridotomie předoperačně nutná pouze u hypermetropických očí
- ICL myopické mají centrální aquaport

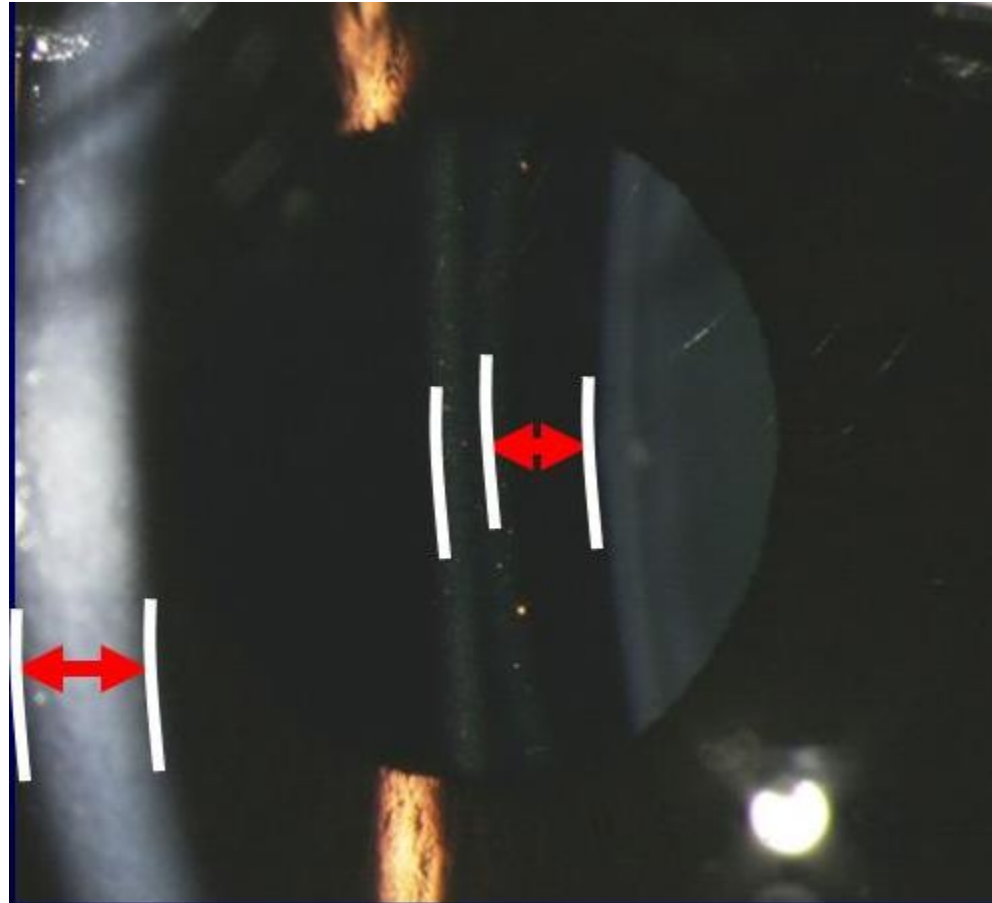




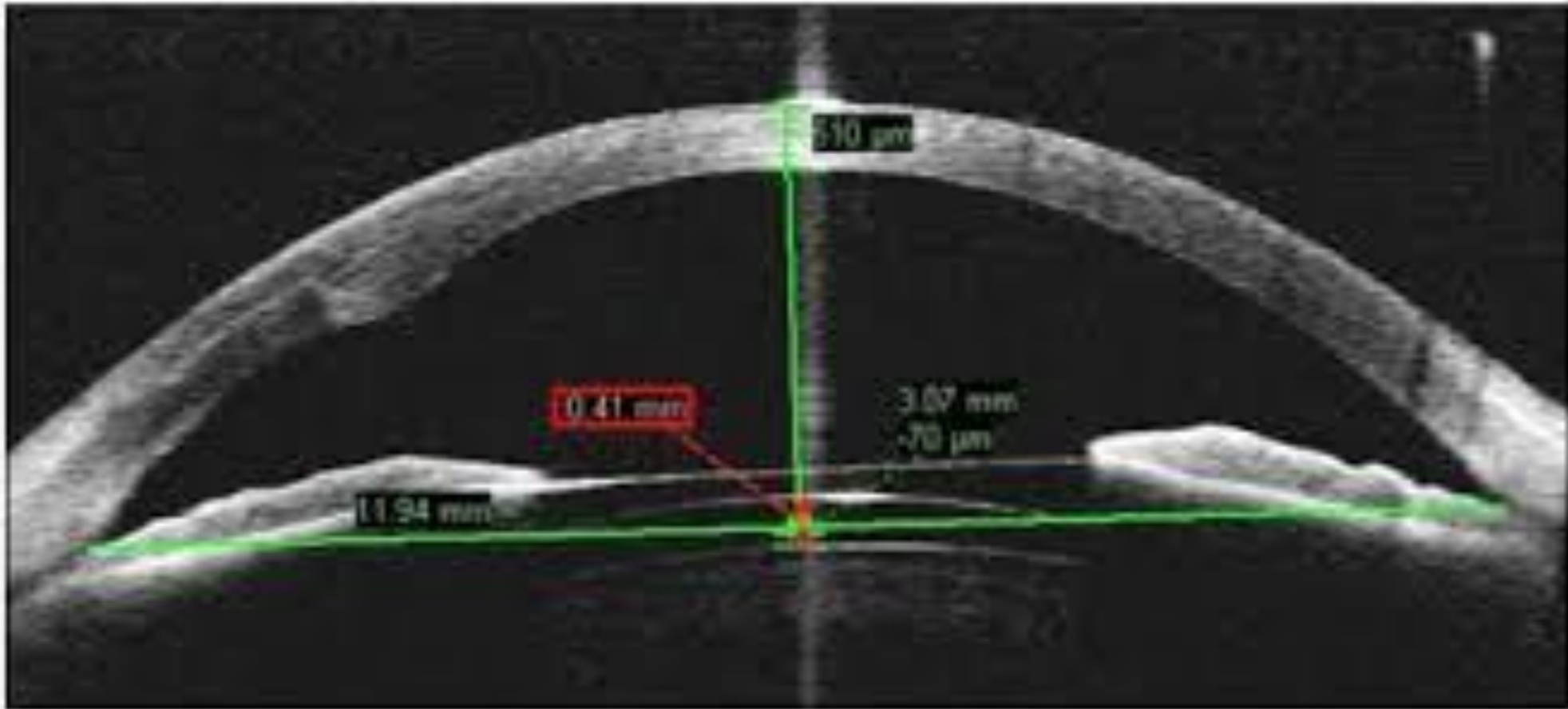
Komplikace

- Katarakta
- Syndrom pigmentové disperze
- Změna tvaru zornice
- Zánětlivé dráždění
- Vzácně Urrets-Zavalia syndrom nebo maligní glaukom

ICL vault



ICL vault



Vault

- Centrální vzdálenost mezi zadní plochou ICL a přední plochou lens crystallina
- Ideálně 0,250-0,750 mm
- Velmi důležitý předoperační výpočet velikosti čočky podle white to white

- Příliš malá ICL → riziko přední subkapsulární katarakty
- Příliš velká ICL → disperze pigmentu, riziko glaukomu s uzavřeným úhlem

Závěr

- Fakické čočky dnes na vysoké úrovni
- Nejlepší výsledky mají čočky zadněkomorové
- Ideální pro korekci vysoké myopie, hypermetropie nebo očí nevhodných pro laserovou refrakční chirurgii
- Zákrok reverzibilní, zaručující stabilní refrakci