

Č.	Učo	Student	Studium	Ukonč
1.	474983	Gregarová, Anna	LF N-OPTO NOPTO01 [sem 2, roč 1]	zk
2.	446968	Jindrová, Kristýna	LF N-OPTO NOPTO01 [sem 2, roč 1]	zk
3.	474724	Korbová, Štěpánka	LF N-OPTO NOPTO01 [sem 2, roč 1]	zk
4.	461687	Machová, Jindřiška	LF N-OPTO NOPTO01 [sem 2, roč 1]	zk
5.	474750	Pinková, Renata	LF N-OPTO NOPTO01 [sem 2, roč 1]	zk
6.	474804	Supová, Adriana	LF N-OPTO NOPTO01 [sem 2, roč 1]	zk
7.	474701	Vítková, Eliška	LF N-OPTO NOPTO01 [sem 2, roč 1]	zk
8.	474794	Vítková, Markéta	LF N-OPTO NOPTO01 [sem 2, roč 1]	zk

1

Odesl. lékař: Zhang Povolání: Tebarka Věk: 32

Brýle nosí od: 12/02/12 Zátěž zraku:  řízení v noci  LCD  jiné

Brýle <input type="checkbox"/> ne	KČ nosí: <u>1/2</u> let	Oční anam: <input type="checkbox"/> halo <input type="checkbox"/> glare <input type="checkbox"/> suchost
<input checked="" type="checkbox"/> 100% <input checked="" type="checkbox"/> dálka	<input type="checkbox"/> žádné <input type="checkbox"/> torické <input type="checkbox"/> Hard	<input type="checkbox"/> glaukom <input type="checkbox"/> 0 1 2 3 4 <input type="checkbox"/> 0 1 2 3 4 <input type="checkbox"/> 0 1 2 3 4
<input type="checkbox"/> 50% <input type="checkbox"/> blízko	<input checked="" type="checkbox"/> měkké <input type="checkbox"/> RGP <input type="checkbox"/> RGP	<input type="checkbox"/> šilhání
<input type="checkbox"/> 10% <input type="checkbox"/> bifokal	<input type="checkbox"/> denně <input type="checkbox"/> 50% <input type="checkbox"/> 10%	<input type="checkbox"/> amblyopie <input type="checkbox"/> úraz očí <input checked="" type="checkbox"/> keratokon <input checked="" type="checkbox"/> operace očí
<input type="checkbox"/> multifok	naposledy před: <u>1/2</u> d / t / m (r)	<input type="checkbox"/> oční záněty <input type="checkbox"/> herpes očí
<input type="checkbox"/> oční Th		

Preference pooperační: Dálka      % PC      % Blízko      %  
 Alergie: POLYKAL ALERGIE (kary, 18 vit.)  
 Th. celk.: ASTHMA - 2006, Mykoplazma  
 Celk. stav:  DM  epilepsie  gravidita  
 Hepatitida  Kojení

V	OP	UCVA:	OL	UCVA:		
Sf	Cyl	Ax	Sf	Cyl	Ax	BCVA
S vl. kor.: <u>=5,5</u>			<u>=5,0</u>			<u>1,0</u>
AR: <u>=4,75</u>	<u>=0,10</u>	<u>57</u>	<u>=7,75</u>	<u>=0,25</u>	<u>55</u>	<u>2,0</u>
Manifest: <u>=5,0</u>	<u>=0,75</u>	<u>65</u>	<u>=5,0</u>	<u>=0,5</u>	<u>60</u>	<u>1,2 (+2)</u>
V blízko: add: <u>0</u>	Jč(nat) <u>1,0</u>	Jč(mnf) <u>0,8</u>	add: <u>0</u>	Jč(nat) <u>1,0</u>	Jč(mnf) <u>0,8</u>	Jč(add)
AR cyklo:						
Manif cyl:						

Pachy:	centrální	ablace 6,5 mm	Ø zornice = C-A-120µ	
	<u>489</u>	<u>102</u>	<u>6,25</u> <u>262</u>	
Kerato:	Min K	Min ax	Max K	Max ax
	<u>47,25</u>	<u>163</u>	<u>47,50</u>	<u>73</u>
Wavefr:	Coma H3,1	Sph Ab H4,0	HO RMS	

NOT: 14,7 Schirm: 120 WtW: 11,6 NOT: 17,0 Schirm: 130 WtW: 11,7

Dominance:  OP  OL KT: ORTHOFORIE, POLYKAL Bino:  W  Dis: W4, ORTHO PUDROLI, STORBO PLUG



Plán	Diskutováno
FemtoLASIK	<input type="checkbox"/>
ReLExSmile	<input type="checkbox"/>

As: 5,50

Žena, 60 let

Vstup celkový

NO: chtěla by oční vyšetření, aby věděla, jakou má vadu a zda by šlo snížit dioptrie. Oči pálí, řezou, pocit písku v očích, unavené oči

OA: oněmocnění štítné žlázy

Oční anamnéza: brýle nosila od předškolního věku, šilhala na levé oko, okluzor údajně nenosila, levé oko vždy vidělo hůř, operace 0, v pubertě brýle odložila, brýle do blízka od 35 let, do dálky od 47 let, úrazy 0, glaukom 0, záněty 0

VnatODS: 0,1/0,05

Vlastní korekce

OD +2,25 VOD 1,0-

OS +2,75 VOS 0,7--

vlastní korekce čtecí (subj. už jsou slabší)

OD +3,75

OS +4,50

subj. ref:

OD: +2,50cyl-0,50ax100 VOD: 1,2- RG ano

OS: +3,50cyl-0,50ax100 VOS: 0,7++

VODS: 1,2-

V blízko s Add +2,25: 1,0/0,63

KT: ortho, KS: plyn, Mot.: volná

Dominance: OD

Worth: 4, Schober: fúze OK, ortho, Stereo: není

Schirmer: 1/1 mm

Amsler OPL: negat.

Barvocit: neporušen

NT ODS: 16,0/15,7 mmHg

adapt. zk. s add +2,0 dobré na čtení na pc nejlépe s add +1,50

OCT makuly: fov. deprese vytvořena, v normě

OCT papily: tloušťka RNFL v normě

Endotel: 2597/2597, CV 34/34

Perimetr ODS: v normě

ODS: klidné, rohovka intaktní, PK střední, čirá, čočka čirá, na f. papila intaktní, s fyziol. exkavací, c.k. s FR, sítnice bez lož. změn, leží

Dg	ODS	Hypermetropia cum astigmatismo Presbyopia Sy suchého oka
	OS	Amblyopia



4

Refrakční pacient , 35 let

Oční anamnéza:

OA: revmatické onemocnění nejuje. Atopik není. Hojí se dobře. Před 13ti lety autonehoda v dodávce, od té doby bolesti zad. Alergie nejuje

A: brýle ani kč nenosí. od 18let vidí špatně, operace 0, úrazy- špona OD, chron. onemocnění očí neuvádí. V dětství bez šilhání a nošení okluzoru.. Barvocit neporušen, šeroslepost neuvádí.

VnatODS: 0,2/0,4

Subj. ref:

OD: -3,25cyl-0,50ax155 VOD: 1,2 RG -3,0

OS: -2,0cyl-1,0ax15 VOS: 1,2 RG ano

VODS: 1,2

V blízko s Add 0: 1,0 sl./0,8

KT: ortho, KS: plyn, Mot.: volná

Dominance: OS

Worth: 4, Schober: fúze OK., ortho, Stereo: 7

AŠ: 6,6 D

Schirmer: 2/4 mm/5min, Barvocit: neporušen

Kontrastní citlivost: viz graf KC v papírové dokumentaci

RST OD 369, RST OS 377

NT ODS: 18,3/18,7 mmHg

Perimetr ODS v normě biometrie proměřena

Pachymetrie: 555/549um, Belin- ambrosio negativní, kmax 43,21/42,9

ODS: zevně klidně, přední segment intaktní, na rohovce OD nahoře tempor. makula st. daļa, opt, media čirá

F ODS: papil n.II v niveau, s centr. exkavací, makula klidná, v c s reflexem, do periferie sítnice leží, OD v periferii

lokr. atrof. ložisko s pigmentací, cévy odp. věku

ODS: Myopia levis cum astigmatismo

OD: Macula corneae



Refrakční pacient , 26 let

RA: matka astigmatismus

SA: student

OA: s ničím se neléčí, revmatické onemocnění nejuje. Atopik není.

Alergie: prach, roztoči, dub, buk, bříza

KČ nosil, naposledy před 2 lety

A: brýle od 8 let, operace, chron. onemocnění očí neuvádí, ve 14 letech úraz OD airsoftovým míčkem, sledován na očním oddělení ve Znojmě, řešeno konzervativně. V dětství bez šilhání a nošení okluzoru. Vada je v posledních letech stálá. Barvocit neporušen, šeroslepost neuvádí.

VnatODS: 0,05/0,05

Vlastní korekce (korekce od gymplu)

OD -3,75cyl-2,25ax50 VOD 0,05

OS -4,25cyl-0,50ax115 VOS 0,7

Subj. ref:

OD: -8,75cyl-4,0ax40 VOD: 0,8

OS: -4,50cyl-2,50ax170 VOS: 1,2-

VODS: 1,0

V blízko s Add 0: 0,5/1,0

KT: B exoforie, D ortho, KS: plyn, Mot.: volná

Dominance: OL

Worth: 4, Schober: fúze OK, OP připojeno nestabilně, Stereo: není

AŠ: 6,6 D

Schirmer: 30/30 mm

Barvocit: neporušen

Pachymetrie 516/517, Belin Ambrosio OD pozitivní, na ODS výrazné zestrmení dolní poloviny rohovky, S-I > 1,5D, TKC possible

Kontrastní citlivost: viz graf KC v papírové dokumentaci

Perimetr ODS: bez defektů

NT ODS: 10,3/11,7 mmHg

Endotel: 2699/2804

ACD: 3,57/3,64mm

ODS: zevně klidné, přední segment intaktní, opt, media čirá

F ODS: papila intaktní, c.k. bez patologie, na OD temporálně v periferii větší ložisko chorioretinální atrofie (může být po kontuzi), sítnice leží

Dg OD: Myopia gravis cum astigmatismo  
st.p. contusionem bulbi 2005  
OS: Myopia modica cum astigmatismo  
ODS: Keratoconus susp.  
Anisometropia



Pac. se přichází objednat k refrakční operaci

A: bolesti zad, hypertenze, hypercholesterolémie, chronický zánět ledvin

Alergie neudává

SA: v důchodu

Oční: v mládí dobrý vizus, brýle na čtení od 40 let, šilhání, tupozrakost neguje. Úraz neguje. Glaukom neuvádí. Barvocit neporušen, šeroslepost neuvádí. Občas kape umělé slzy

Vnat ODS: 0,4--/0,3

V nat. blízko 0,1/0,1

Subj. ref:

OD: +1,25cyl-0,25 ax20 ..... 1,0 RG: G

OS: +2,0cyl-0,75 ax90 ..... 1,0 RG: G

V blízko s Add +2,25: 0,8/1,0

Dominance: OS

KT: ortho KS: konvergence plynulá Motilita: volná

Worth: 4 Schober: fúze OK, ortho Stereopse: plně

Amsler: negativní Barvocit: neporušen

Graf kontrastní citlivosti přiložen v papírové dokumentaci.

Schirmerův test: 2/2

NT ODS: 12,7/14,3 mmHg

Biometrie změřena. Provedeno foto fundu

Perimetr ODS. bez defektů

Pachymetrie: 528/235, Pentacam v normě

Endotel: 2108/2281, CV 36/36 - v normě

OCT makuly ODS: fov. deprese vytvořena, bez patologie

OCT papily ODS: tloušťka RNFL hodnocena jako fyziologická, stranová symetrie 93%

ODS: klidné, rohovka intaktní, PK střední, čirá, čočka čirá, na f. papila intaktní, s fyziol. exkavací, c.k. bez patologie, sítnice bez lož. změn, leží

Dg ODS

Hypermetropia

Presbyopia

Sy suchého oka

Odesl. lékař: ZNAJIA Povolání: MANAŽERKA Věk: 37

Brýle nosí od: 16 dnů Zátěž zraku:  řízení v noci  LCD  jiné CHCE SE ZBRANIT BOJEM!

<b>Brýle</b>	<input type="checkbox"/> ne	<b>KČ</b>	nosí: <u>18</u> let
<input type="checkbox"/> 100%	<input checked="" type="checkbox"/> dálka	<input type="checkbox"/> žádné	<input type="checkbox"/> torické
<input type="checkbox"/> 50%	<input type="checkbox"/> blízko	<input checked="" type="checkbox"/> měkké	<input type="checkbox"/> RGP
<input checked="" type="checkbox"/> 10%	<input type="checkbox"/> bifokal	<input type="checkbox"/> denně	<input type="checkbox"/> 50%
	<input type="checkbox"/> multifok	naposledy před: <u>5</u> <u>0</u> d t / m / r	

<b>Oční anam:</b>	<input type="checkbox"/> halo	<input type="checkbox"/> glare	<input type="checkbox"/> suchost
<input type="checkbox"/> glaukom	0 1 2 3 4	0 1 2 3 4	0 1 2 3 4
<input type="checkbox"/> šilhání			
<input type="checkbox"/> amblyopie	<input type="checkbox"/> úraz očí	<input type="checkbox"/> keratokon	<input type="checkbox"/> operace očí
<input type="checkbox"/> oční záněty			herpes očí
<input type="checkbox"/> oční Th			

Preference pooperační: Dálka \_\_\_ % PC \_\_\_ % Blízko \_\_\_ %

Alergie: +  
Th. celk.: +

Celk. stav:  DM  epilepsie  gravidita   
 Hepatitida  Kojení

V	OP	UCVA:	BCVA
Sf	Cyl	Ax	BCVA
S vl. kor.:	<u>=5,5</u>		<u>0,71-2</u>
AR:	<u>=5,50</u>	<u>=1,10</u>	<u>2</u>
Manifest:	<u>=6,0</u>	<u>=1,5</u>	<u>10</u>
V blízko:	add: <u>0</u>	JČ(nat) <u>1,0</u>	JČ(mnf) <u>0,8</u>
AR cyklo:	<u>=5,00</u>	<u>=1,25</u>	<u>4</u>
Manif cyl:			<u>19,7</u>

OL	UCVA:	BCVA	
Sf	Cyl	Ax	
S vl. kor.:	<u>=4,0</u>		<u>0,71-2</u>
AR:	<u>=4,00</u>	<u>=1,00</u>	<u>175</u>
Manifest:	<u>=4,5</u>	<u>=1,10</u>	<u>5</u>
V blízko:	add: <u>0</u>	JČ(nat) <u>1,0</u>	JČ(mnf) <u>0,8</u>
AR cyklo:	<u>=4,00</u>	<u>=1,25</u>	<u>170</u>
Manif cyl:			<u>20,3</u>

<b>Pachy:</b>	centrální <u>600</u>	ablace 6,5 mm <u>133</u>	Ø zornice <u>347</u>	= C-A-120µ
<b>Kerato:</b>	Min K	Min ax	Max K	Max ax
<b>Wavefr:</b>	Coma H3,1	Sph Ab H4,0	HO RMS	

<b>Pachy:</b>	centrální <u>601</u>	ablace 6,5 mm <u>92</u>	Ø zornice <u>390</u>	= C-A-120µ
<b>Kerato:</b>	Min K	Min ax	Max K	Max ax
<b>Wavefr:</b>	Coma H3,1	Sph Ab H4,0	HO RMS	

NOT: 18,7 Schirm: 20 WtW: M,6 NOT: 17,7 Schirm: 17 WtW: M,6

Dominance:  OP  OL KT: ORTHO, PC4, VOKA Bino:  W  Dis W 4; F420 OK, ORTHO; STORU PLNO

7





# OCULUS - PENTACAM Refractive

1.2087

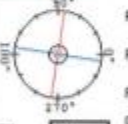
Last Name:

First Name:

ID:

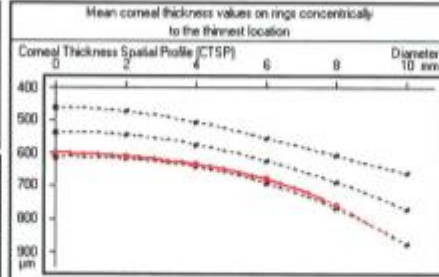
Date of Birth:

Exam Date:



R1: 7.53 mm K1: 44.8 D Axis: 171.2°  
 R2: 7.25 mm K2: 45.9 D Axis: 81.2°  
 R3: 7.44 mm K3: 45.3 D Axis: 1.1 D  
 Q1:  OK Q-val: (30°) -0.55 Rper: 7.83 mm Rmin: 7.14 mm

Pachy:  μm s(μm) s(μm)  
 Pupil Center: +  601 μm +0.24 +0.01  
 Thinnest Local: ○  600 μm +0.43 0.25  
 A. C. Depth (Ext.):  3.91 mm Pupil Dia:  6.77 mm  
 Angle:  63.2° Lens Th:

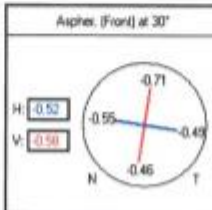


Asphericity (Front) of Major Meridians

(Q-val)	Degrees peripheral				
	20°	25°	30°	35°	40°
Nas	-0.28	0.44	-0.55	0.67	
Temp	-0.28	0.38	-0.49	0.59	
Inf	0.08	0.22	-0.46	0.72	
Sup	0.58	0.67	-0.71	-0.69	
Mean	-0.27	0.43	-0.55	0.67	


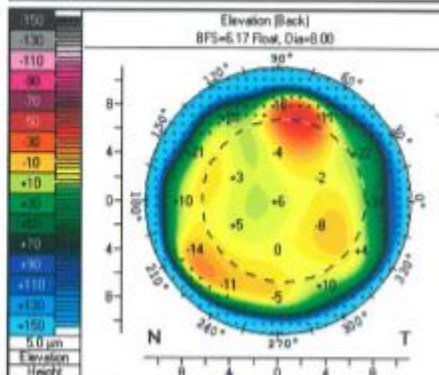
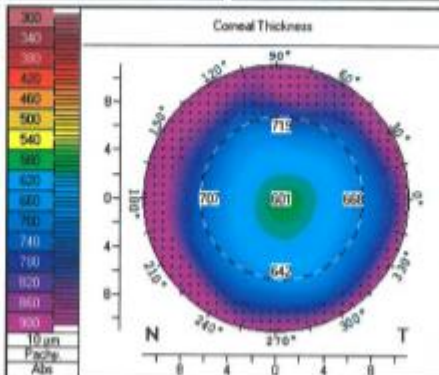
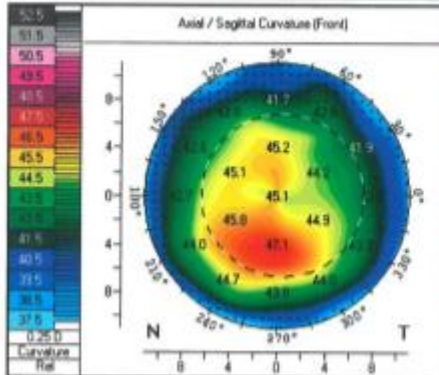
Indices (in 8mm zone)

ISV:  28 IHA:  8.0  
 IVA:  0.22 IHD:  0.629  
 KI:  1.07 FMR:  7.14  
 OQ:  1.00 TKC:



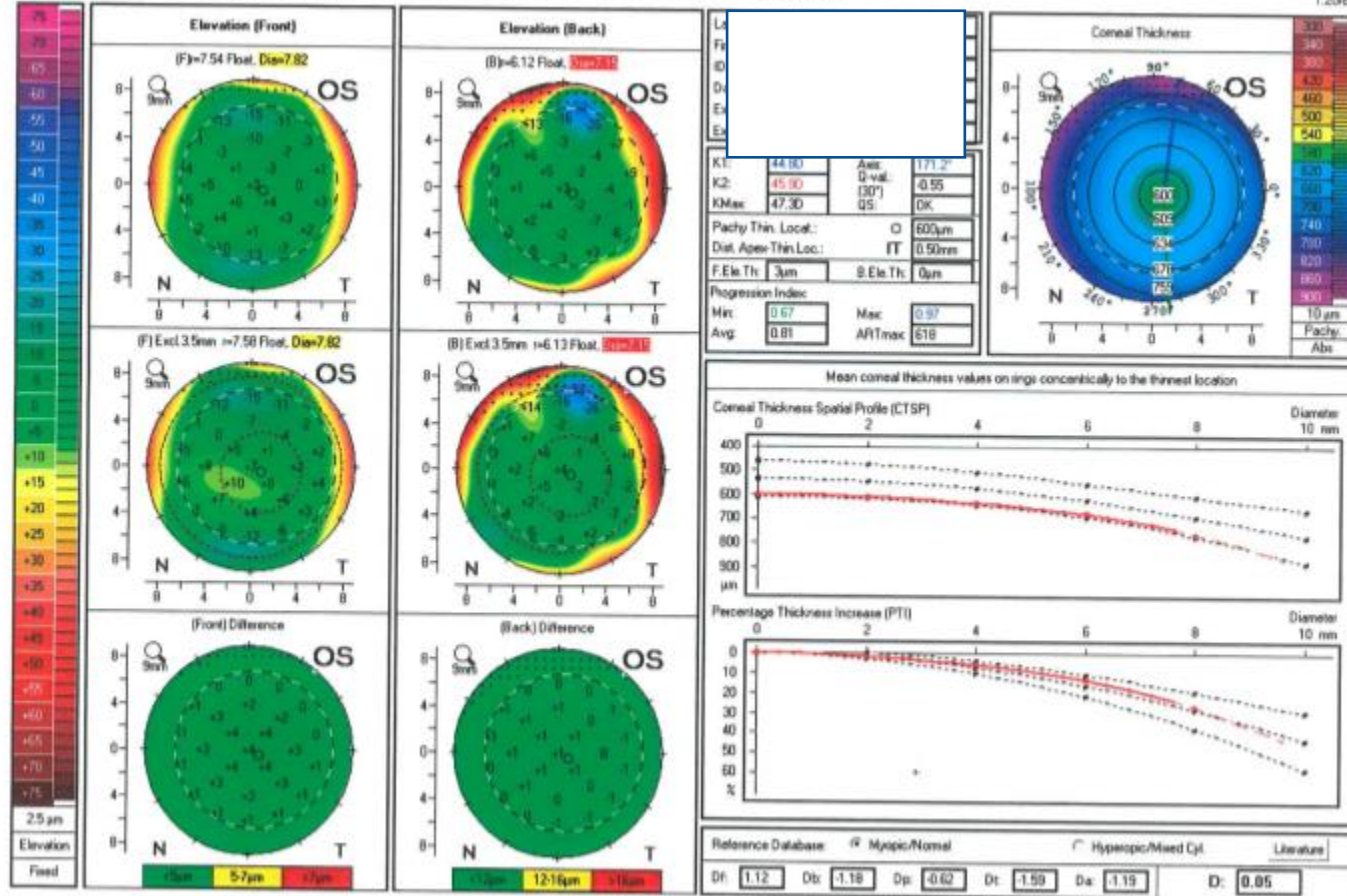
Spot locations in 8mm zone (polar coordinates)

Pupil Center: +  0.24mm [1.6°]  
 Thinnest Local: ○  0.50mm [300.3°]  
 K Max (Front):  2.35mm [265.5°]

# OCULUS - PENTACAM Belin / Ambrósio Enhanced Ectasia

1.2587





# 8

- Muž, 55 let
- Pracuje v kanceláři, hodně na počítači, aktivně sportuje, chtěl by se zbavit brýlí do blízka
- OA: hypertenze
- Oční anamnéza: v mládí se s očima neléčil, nešilhal, neměl okluzi, presbyop korekce od 45 let, operace 0, úrazy 0, glaukom 0
- V ODS: 5/5 nat
- Adice do blízka +2,0Dsf
- ODS: přední segment intaktní, PK střední, čirá, čočka čirá, na f. papila intaktní, c.k. bez patologie, sítnice bez lož. Změn
  
- Dg ODS Presbyopia
  
- Co pacientovi doporučíte?