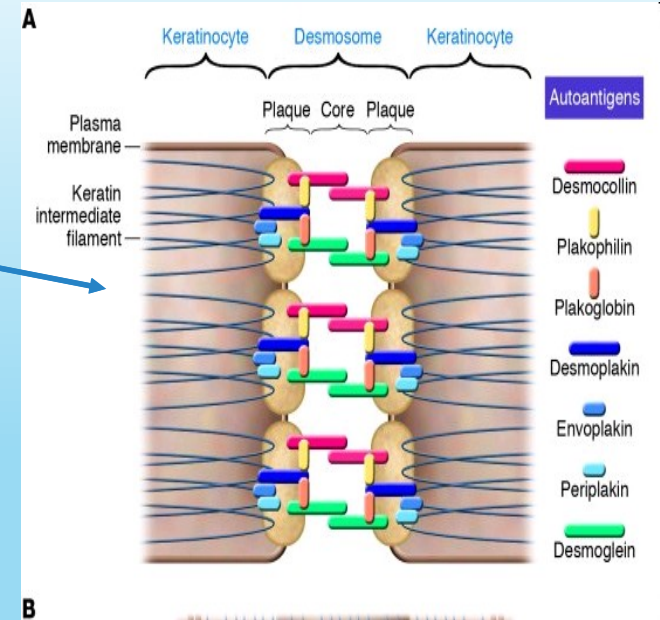
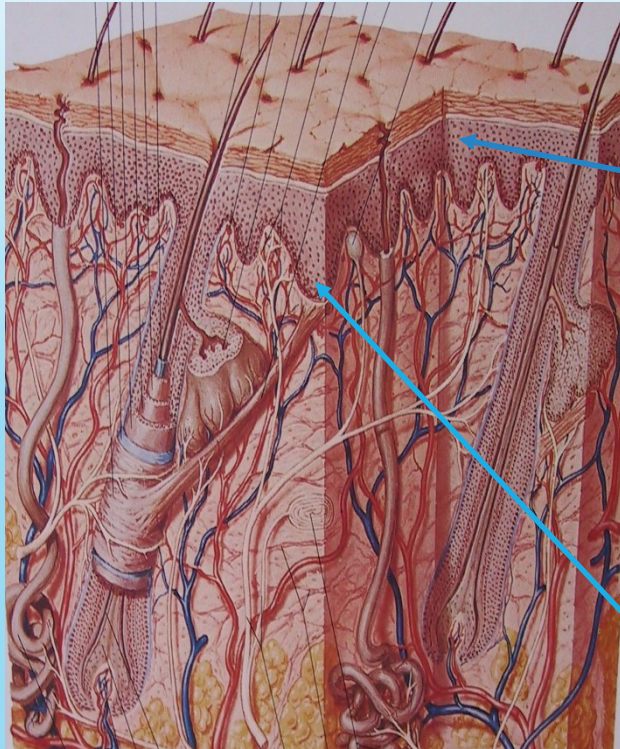

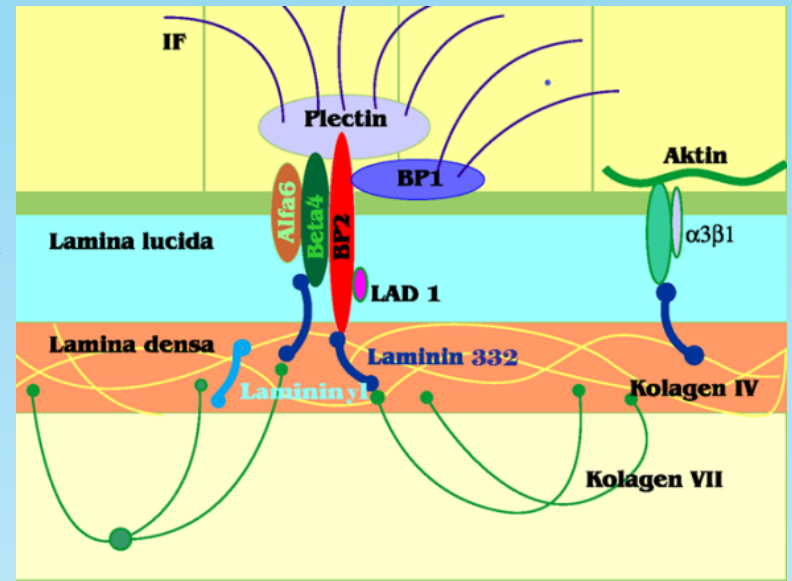
# Autoimunitní puchýřnatá onemocnění

- Vzácná onemocnění, těžší formy jsou letální
- Postihují kůži a sliznice
- Dělení podle roviny tvorby puchýře
- Intraepidermální – pemphigus a jeho varianty
- Subepidermální – skupina pemfigoidu, DHD, EBA
- Autoprotilátky zaměřené proti antigenům v epidermis a junkční zóně

# Pemfigus - desmosomy



# Pemfigoid - hemidesmosomy



Diagnostika – Tzanckův test, histologie, imunofluorescence přímá & nepřímá, ELISA, imunoblot

# Pemfigus - varianty

## Suprabazální (Dsg 3, 1)

Pemphigus vulgaris

Pemphigus vegetans

## Superficiální (Dsg 1)

Pemphigus foliaceus

Fogo selvagem - brazilský

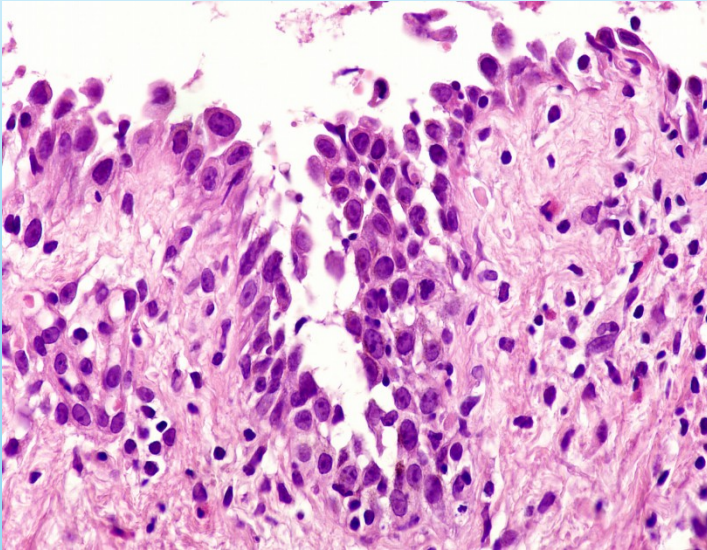
Pemfigus indukovaný léky – thiolová SH skupina – penicilamin, captopril, fenoly

Pemphigus erythematosus Senear usher – fotosenzitivita, pozitivní ANA protilátky

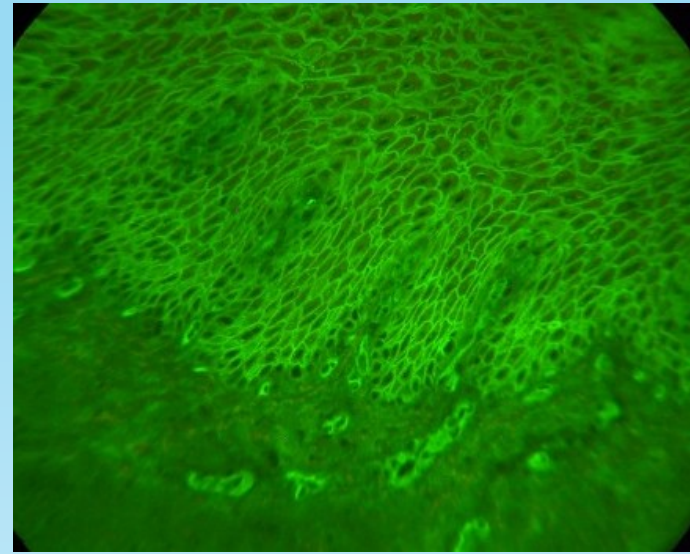
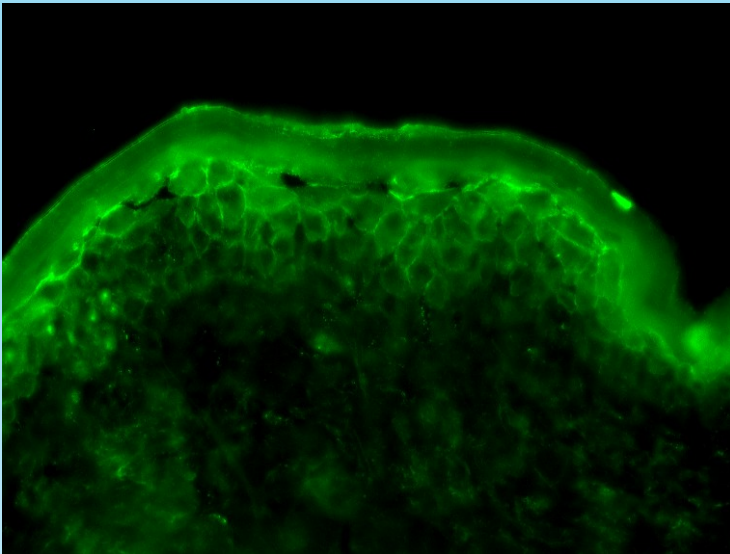
Paraneoplastický pemfigus – znaky lichenoidní a EEM, postižení plic

IgA pemfigus

# Pemfigus

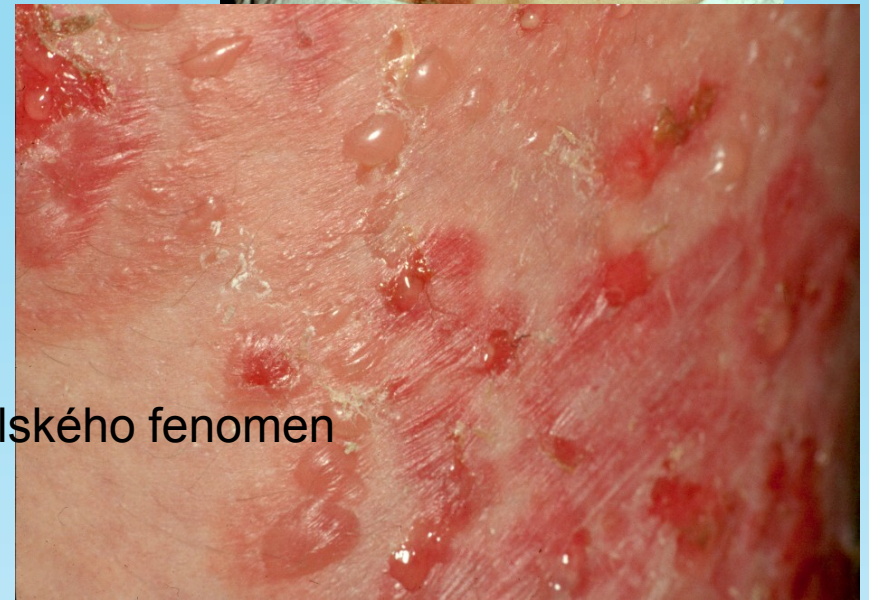
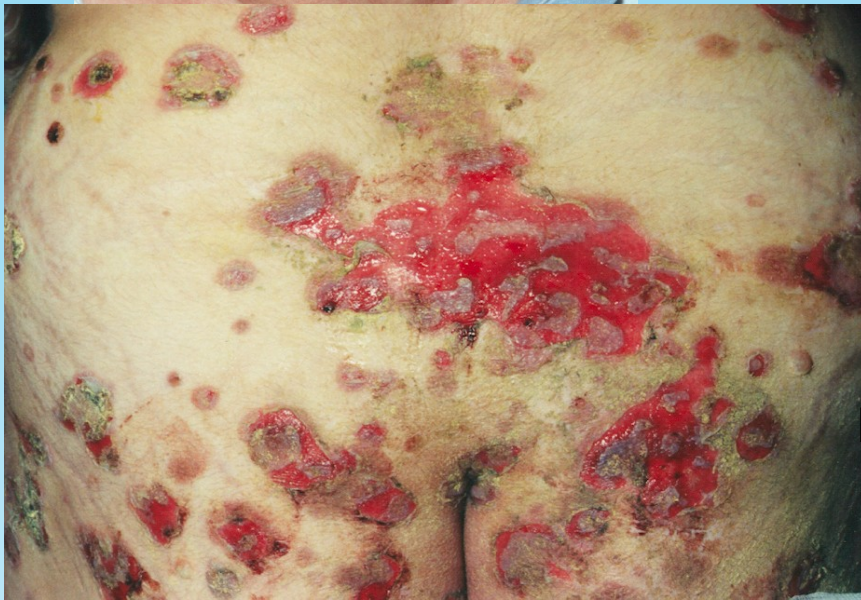
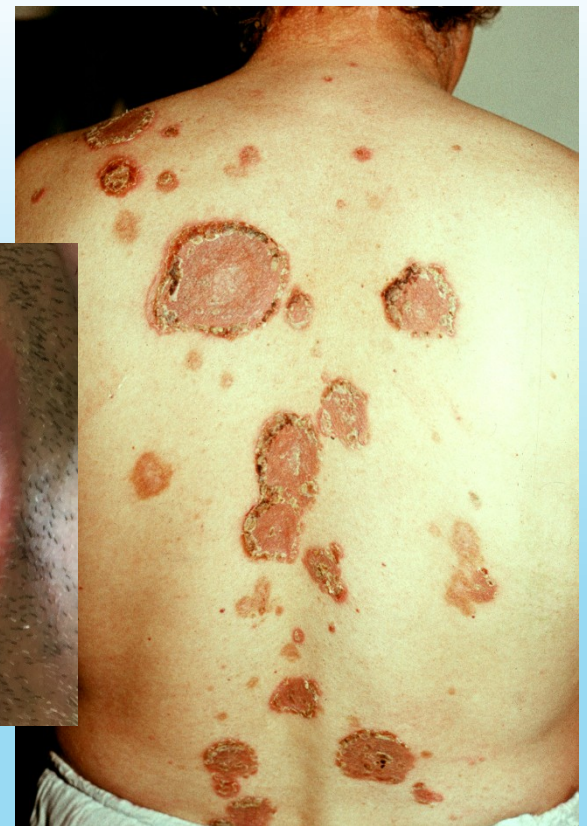
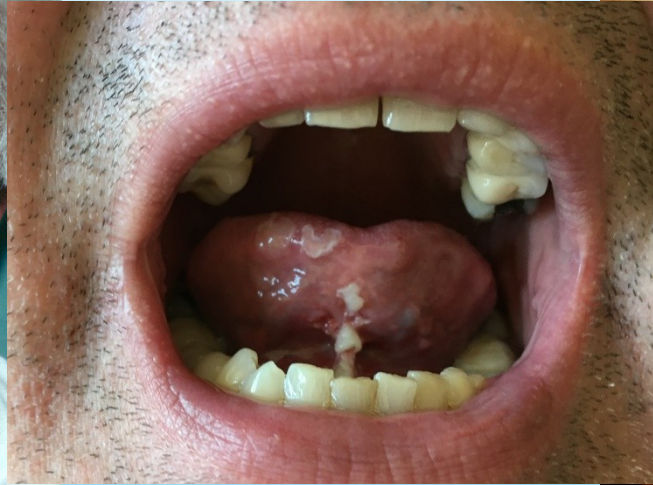
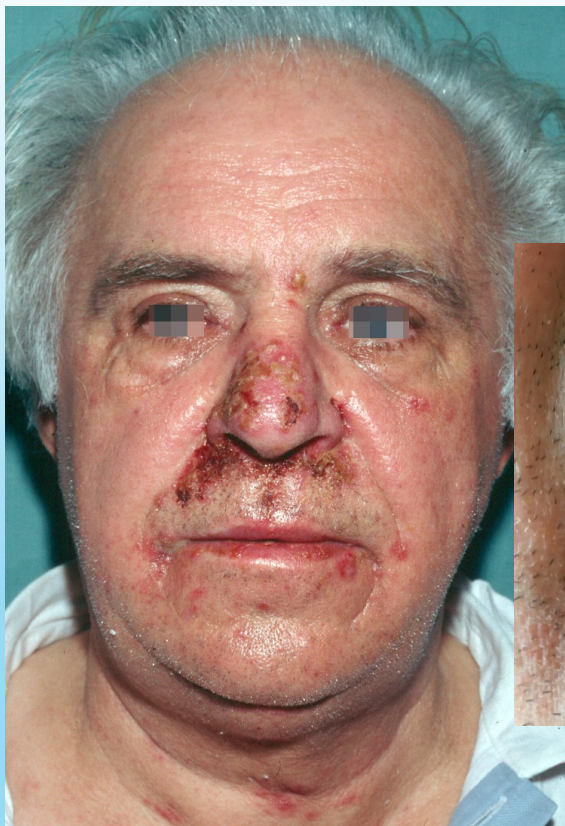- Suprabazální akantolýza H+E
- Přímá IF – pemfigus foliaceus
- Anti IgG/C3
- Nepřímá IF – opičí esofagus
- ICS anti IgG



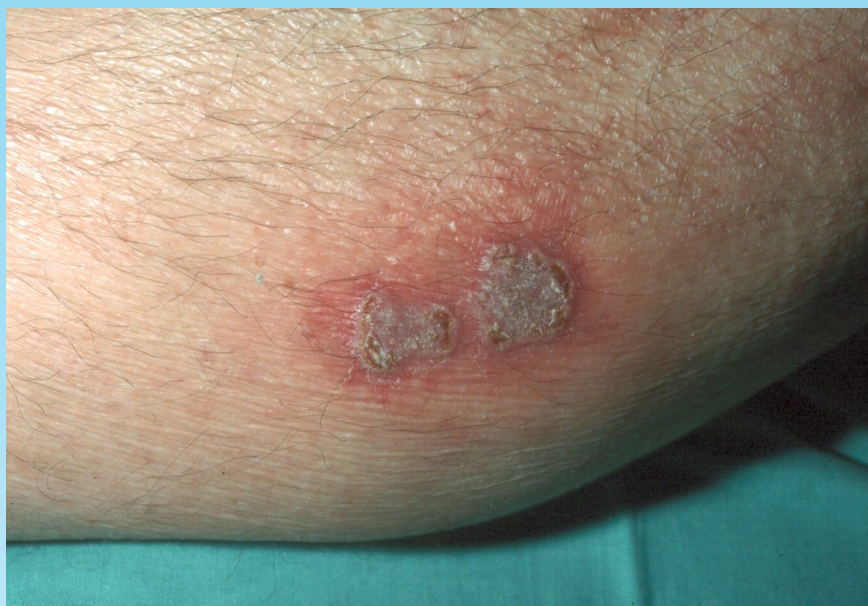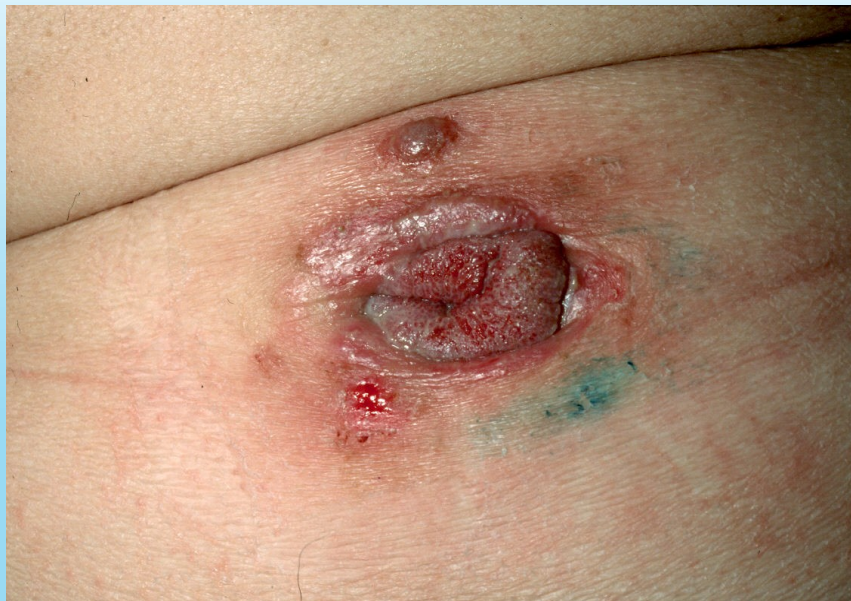# Pemphigus vulgaris

- Vzácné bulózní onemocnění s protilátkami indukovanou akantolýzou (desmosomy)
- Incidence 5 /1 milion obyvatel
- Chronický průběh, může být letální
- Průměrný věk 30-60 let
- Etiopatogeneze
- Genetické faktory (HLA-DR4)
- Indukovaný léky, infekcemi, fenoly
- Protilátky proti desmogleinům 3 a 1

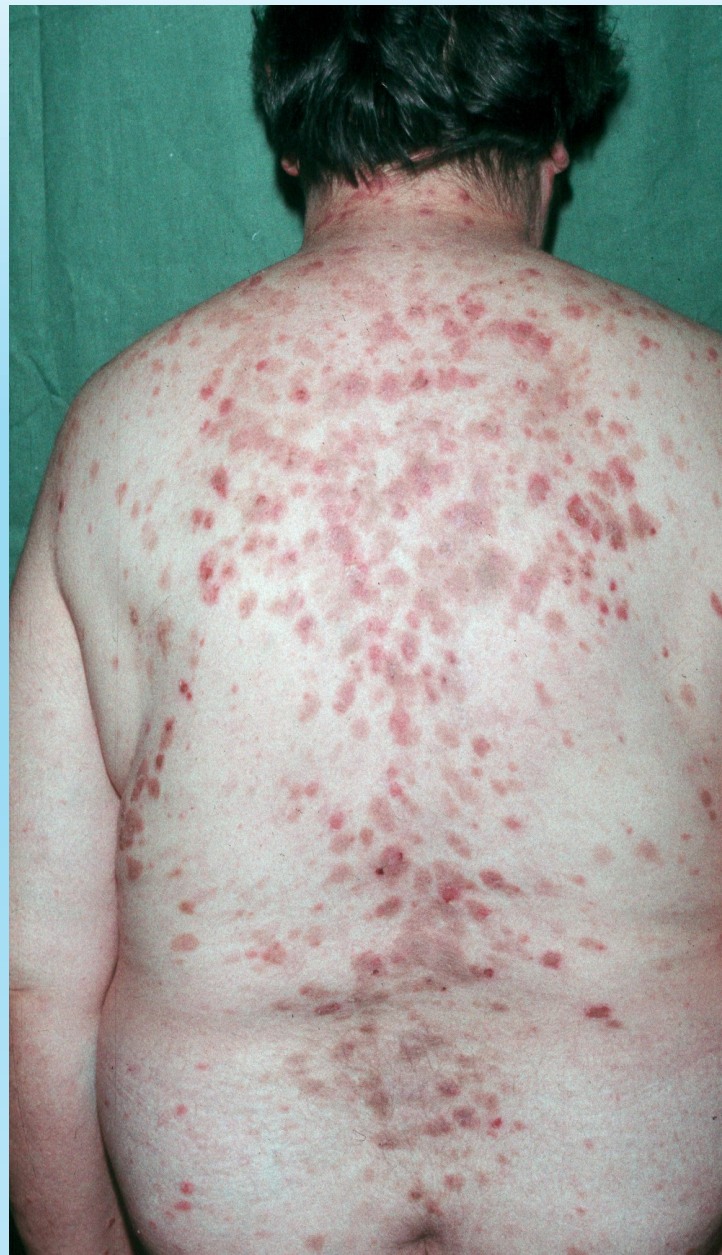

Nikolského fenomen

Pemphigus vegetans



Pemphigus foliaceus



# Pemfigus - terapie

- **Kortikosteroidy** - počáteční (Prednison 1-1,5 mg/kg/d), udržovací dávka.... 10-15mg/d
- Imunosupresíva kortikošetřící
  - mykofenolát mofetil 2g/d
  - azathioprin – cave deficit TPMT
  - MTX 10-20mg týdně
  - cyklofosfamid
- **Anti CD20 – rituximab** - riziko infekcí
- Dapson
- IVIG - intravenózní imunoglobuliny 1-2g/kg pulsy po 6 týdnech
- Aferéza – imunoabsorbce IgG
- Dlouhodobá tx, minimálně dva roky, většinou celoživotní

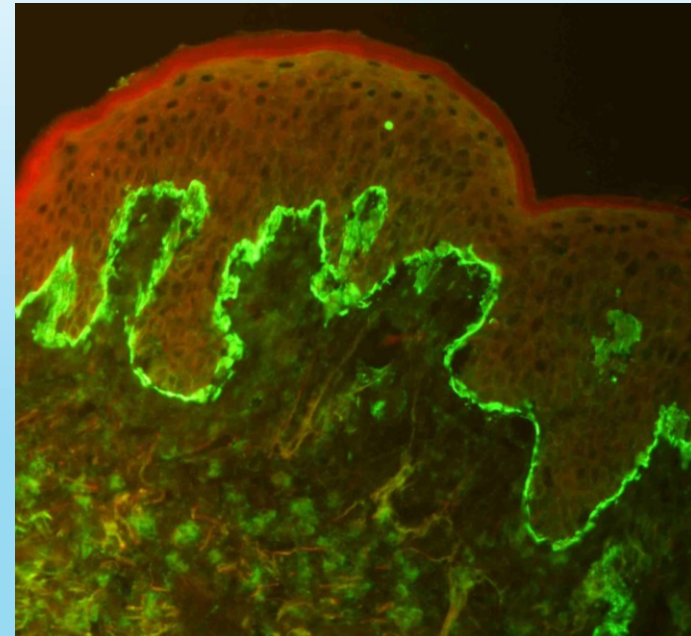
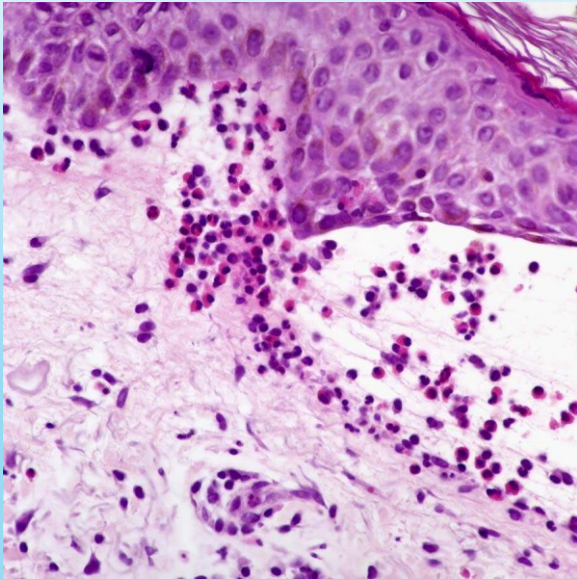


# Subepidermální autoimunitní bulózní dermatózy

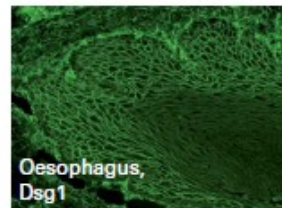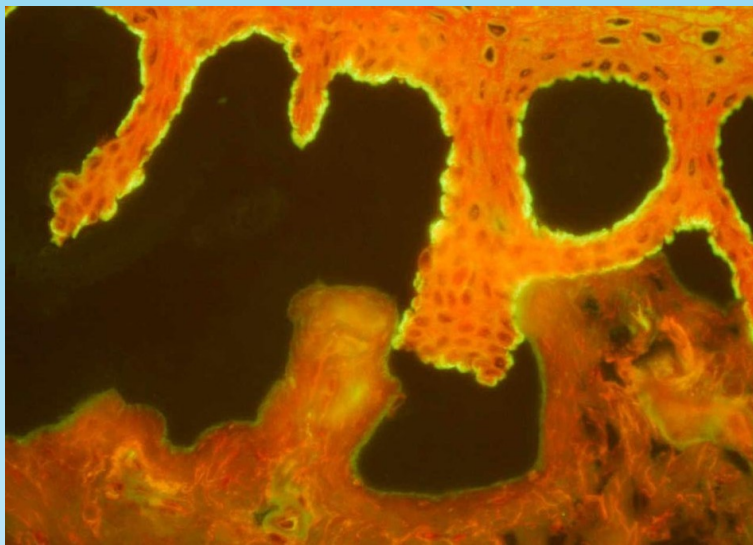
- Bulózní pemfigoid BP
- Pemphigoid gestationis –těhotenská varianta BP
- Jizvící (cicatricial) - slizniční pemfigoid
- IgA lineární dermatóza - nejčastější v dětství, v dospělosti léky indukovaná (vankomycin)
- Epidermolysis bullosa acquisita (EBA)- asociace diabetes, střevní záněty
- Dermatitis herpetiformis Duhring

## Přímá IF linie na BM IgG/C3

BP – subepidermální puchýř -eozinofily

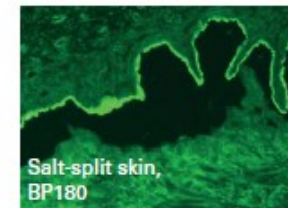

Salt split skin strop puchýře u BP



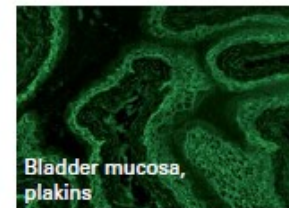Oesophagus,  
Dsg1

Oesophagus: detection of antibodies against prickle-cell desmosomes (pemphigus) and basal lamina (pemphigoid).



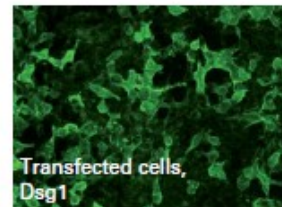
Salt-split skin,  
BP180

Salt-split skin: differentiation of autoantibodies against antigens of the epidermal (BP180, BP230) and dermal (collagen type VII, laminin 332, p200) sides of the skin.

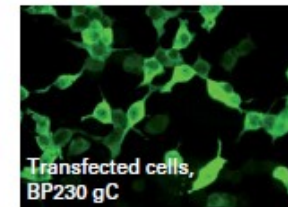


Bladder mucosa,  
plakins

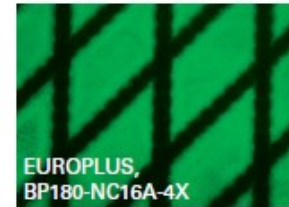
Bladder mucosa: detection of autoantibodies against plakins (paraneoplastic pemphig).



Transfected cells,  
Dsg1



Transfected cells,  
BP230 gC



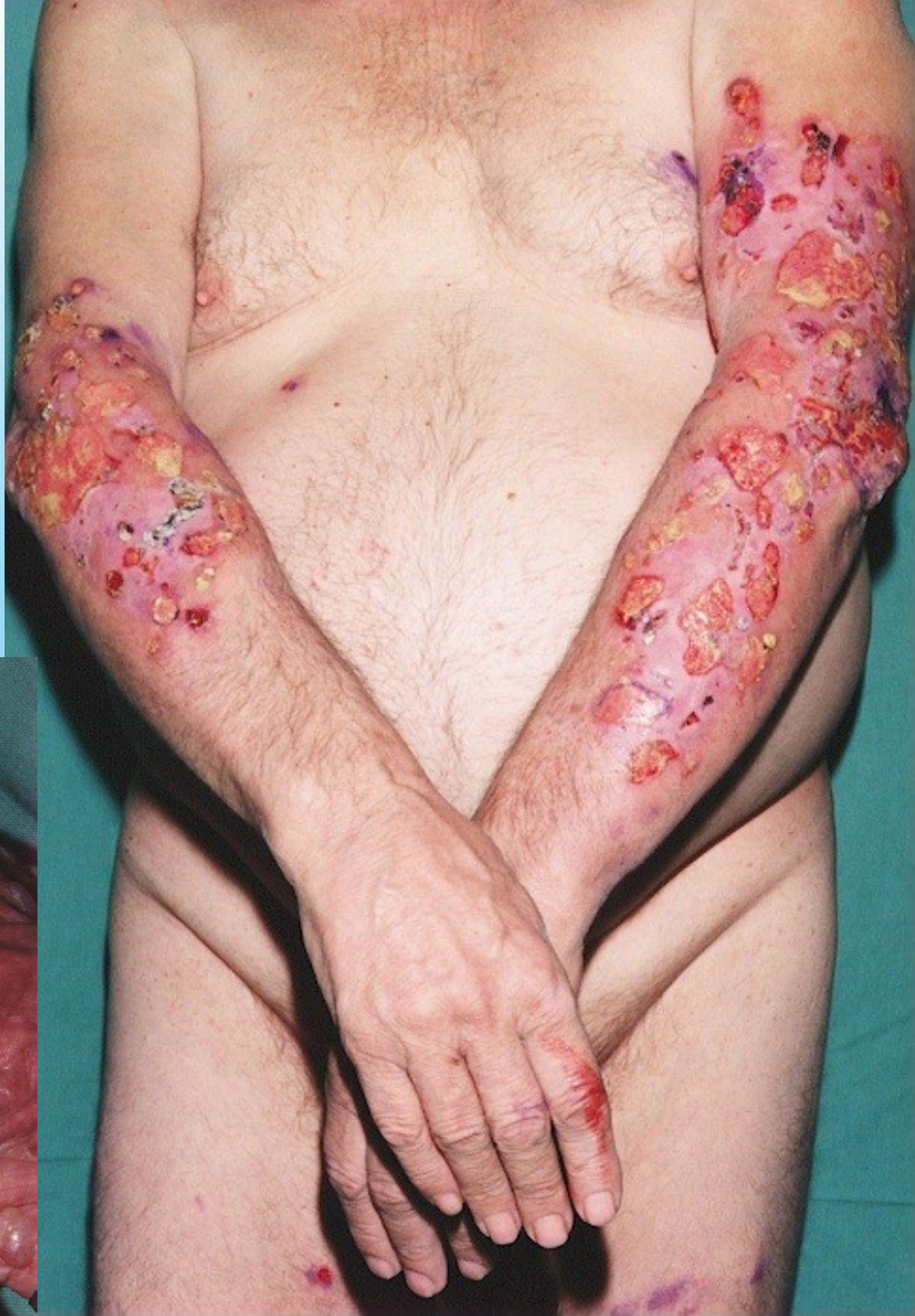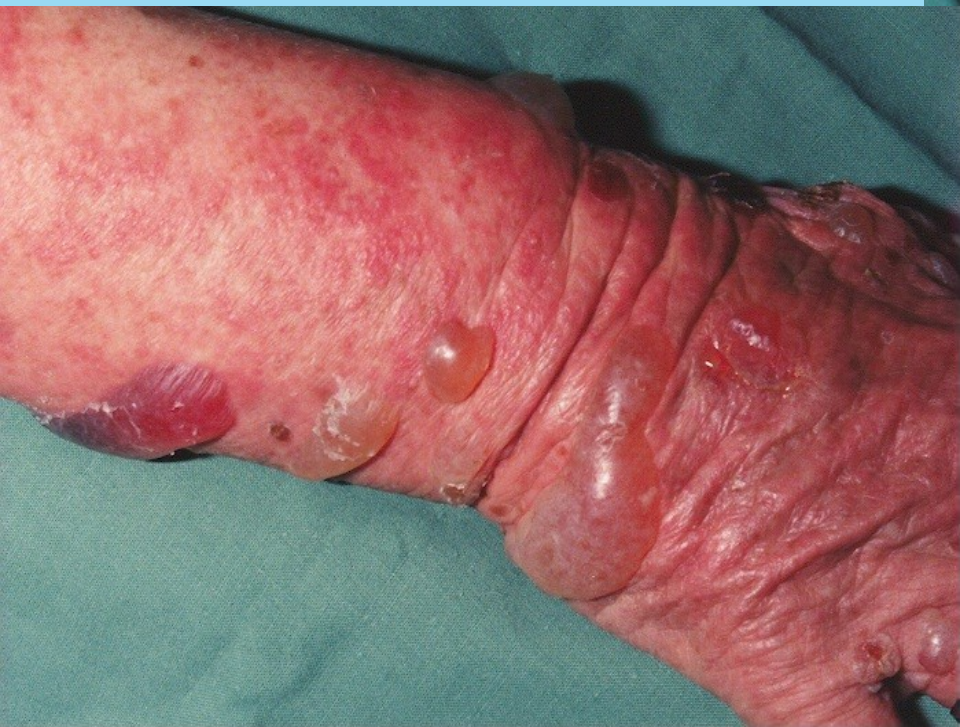EUROPLUS,  
BP180-NC16A-4X

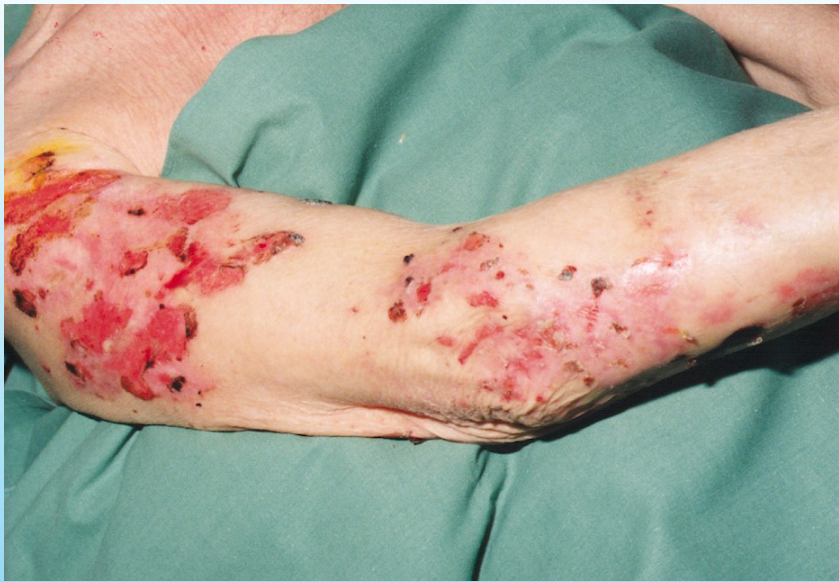# Pemphigoid bullosus

- Starší pacienti – přes 70 let
- Mnoho současných onemocnění
- Paraneoplastické onemocnění (13%)
- Karcinomy (prostata, prs)
- Indukovaný léky (PNC, enalapril, furosemid, gliptiny)
- Neurodegenerativní onemocnění ( 40%)
- Parézy po CMP, demence, Parkinsonova choroba
- (exprese BP antigenu v nervové tkáni)
- **Rok přežívá 60% nemocných**

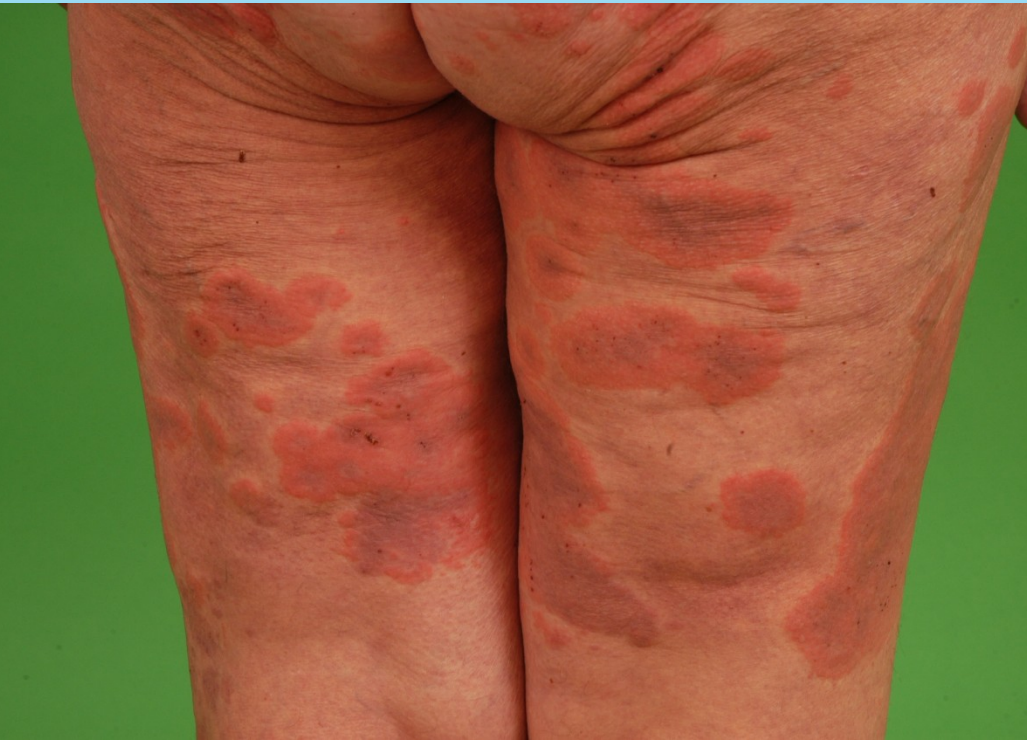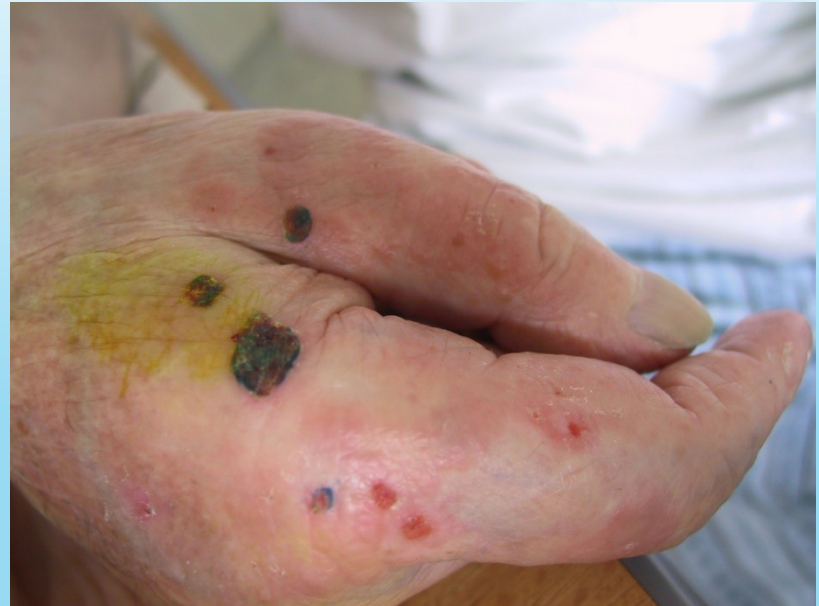BP – napjaté hemoragické puchýře,  
infiltrovaná spodina

Tkáňová i periferní eozinofilie, silný  
pruritus





Projevy BP na paretické končetině



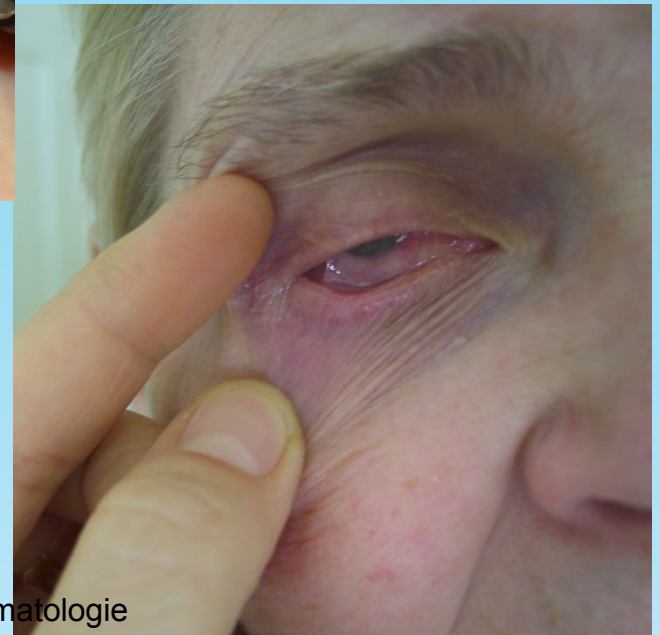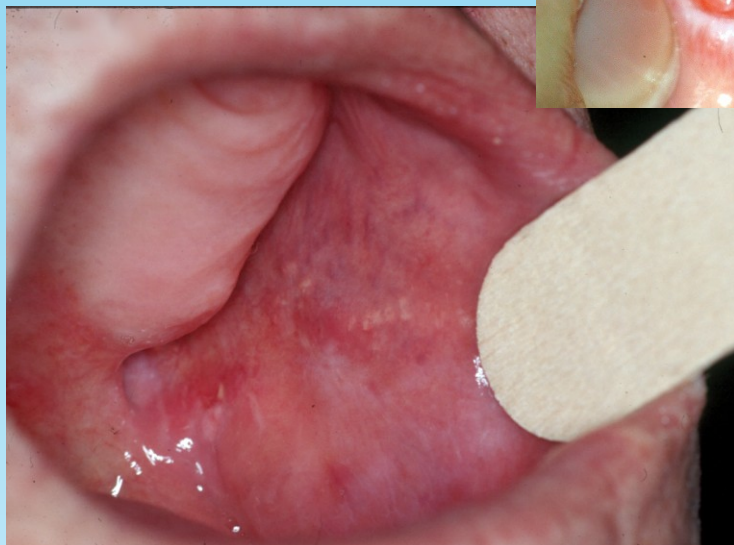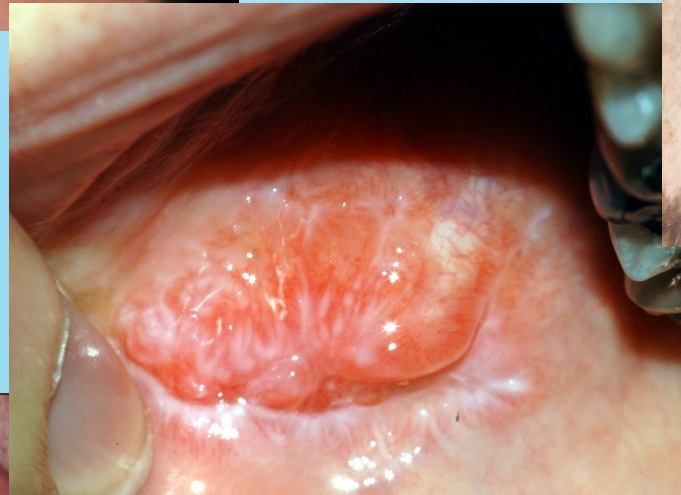
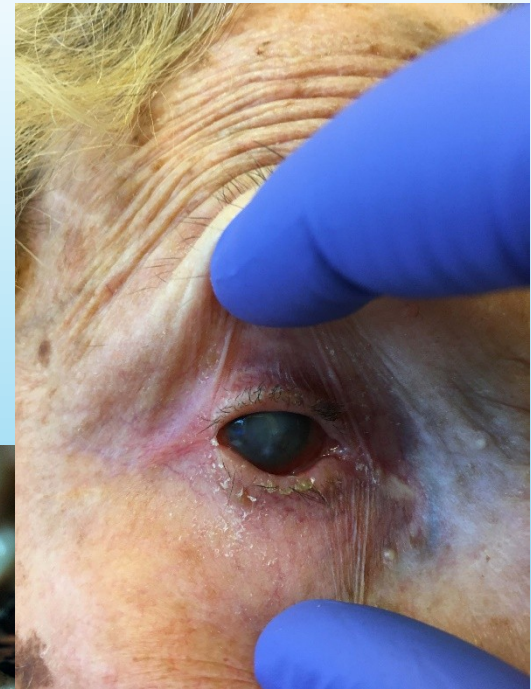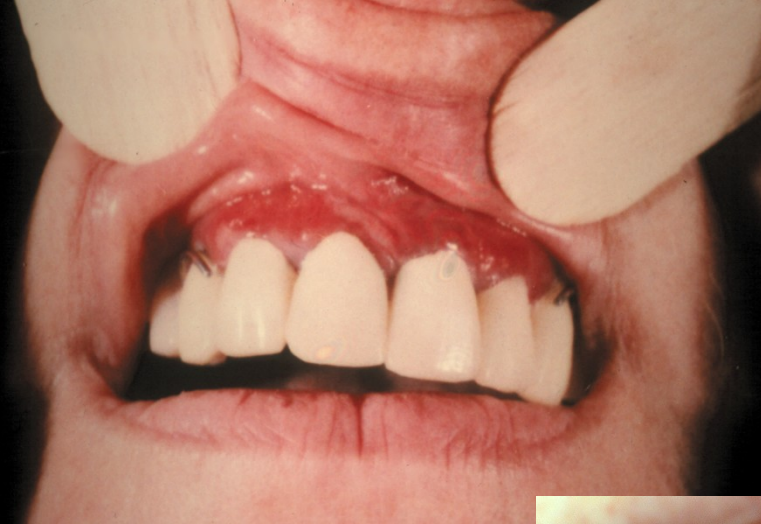Urtikarielní projevy BP

# Pemphigoid bullosus - terapie

- Kortikosteroidy (Prednison 0,5-0,7mg/kg)
- **nebo**
- Lokální kortikosteroidy IV. třídy
- Immunosupresíva ( azathioprin, methotrexát, mykofenolát)
- Dapson
- TTC - protizánětlivý účinek

# Jizvící pemfigoid – slizniční pemfigoid

- Incidence 1/milion obyvatel
- 60 let věku, paraneoplázie (karcinom žaludku)
- Sliznice - jizvení, stenózy
- Spojivka – entropion, symblefara, trichiáza – hrozí fibrotizace a oslepnutí
- Farynx, larynx, ezofágus
- Sliznice genitálu – uretra, vagina
- Kůže - nevýznamné postižení - Brunsting Perry pemphigoid
- Terapie – jako pemfigus

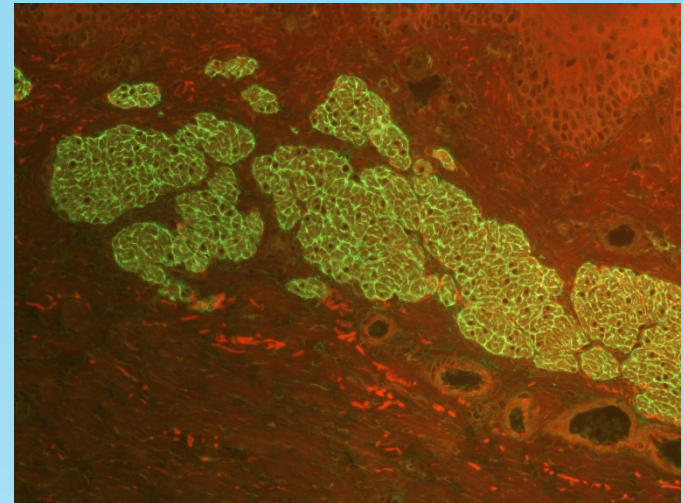


Obr zapůjčeny z Praktická dermatologie



# Dermatitis herpetiformis Duhring

- Vzácné onemocnění – incidence 3/milion obyvatel
- U gluten senzitivní enteropatie – celiakie
- IgA protilátky proti endomysiu (tkáňová transglutamináza)
- Zkřížená reakce s retikulinem (epidermální TG v dermálních papilách)
- Přecitlivělost na gluten, jód



# Dermatitis herpetiformis Duhring

- Děti vzácně
- Mladí dospělí
- Genetická predispozice (HLA DQ2, DQ8)
- Predilekční lokalizace - lokty, kolena, křížová oblast,  
• hranice vlasová
- **Terapie**
- Bezlepková dieta!!!
- Dapson
- Lokální kortikosteroidy

