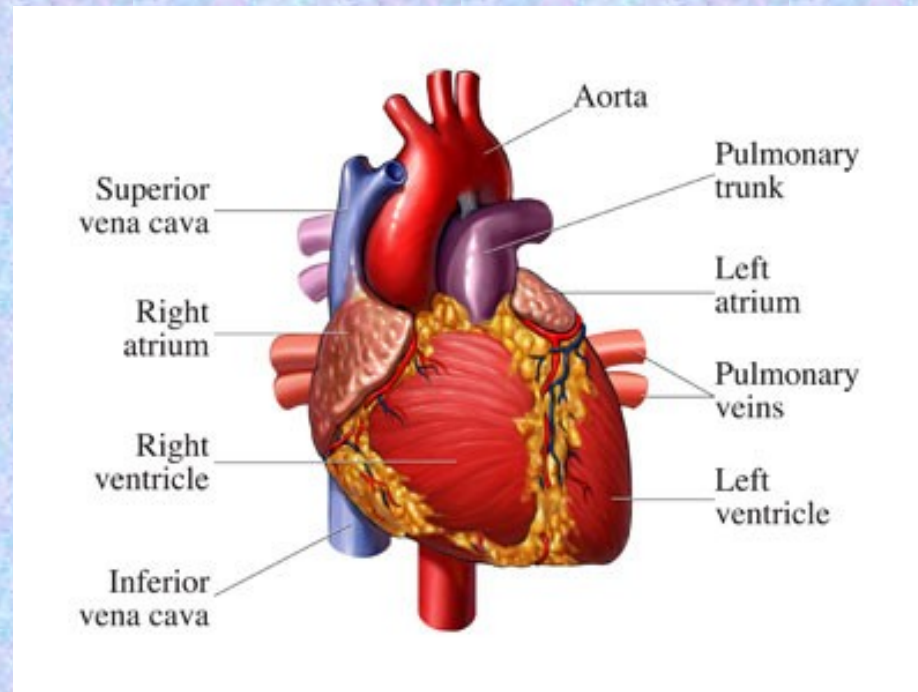
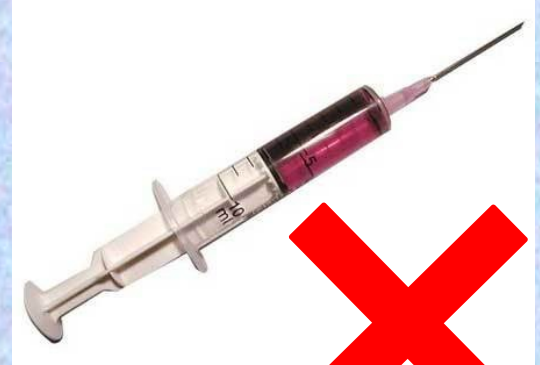

VYŠETŘOVACÍ METODY

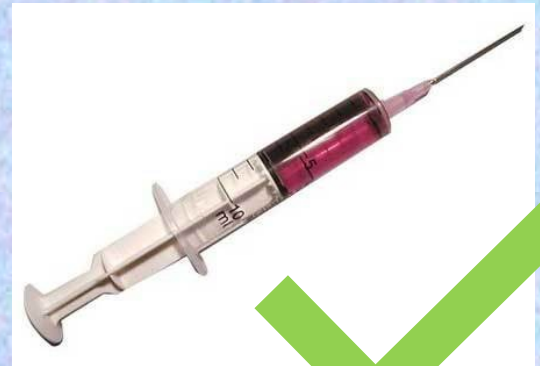V KARDIOLOGII



- **Neinvazivní metody**



- **Invazivní metody**

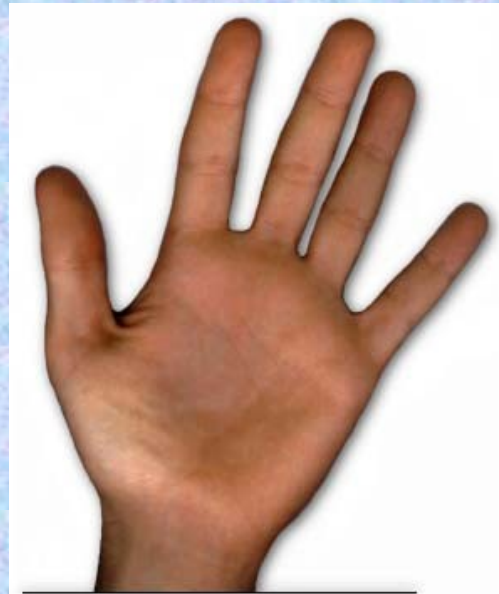


NEINVAZIVNÍ METODY

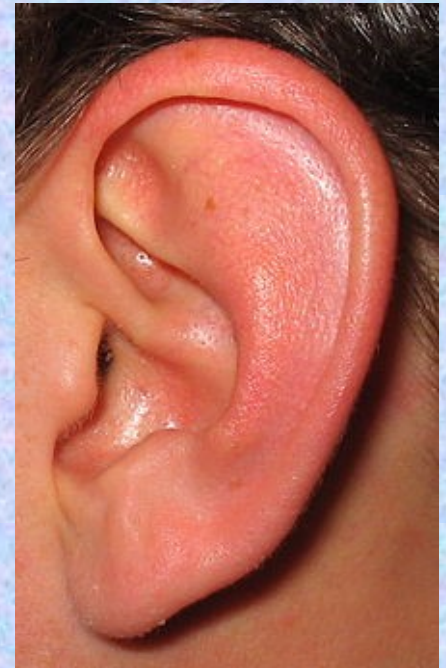Základní – užívány při vyšetření pacienta



Pohled



Pohmat

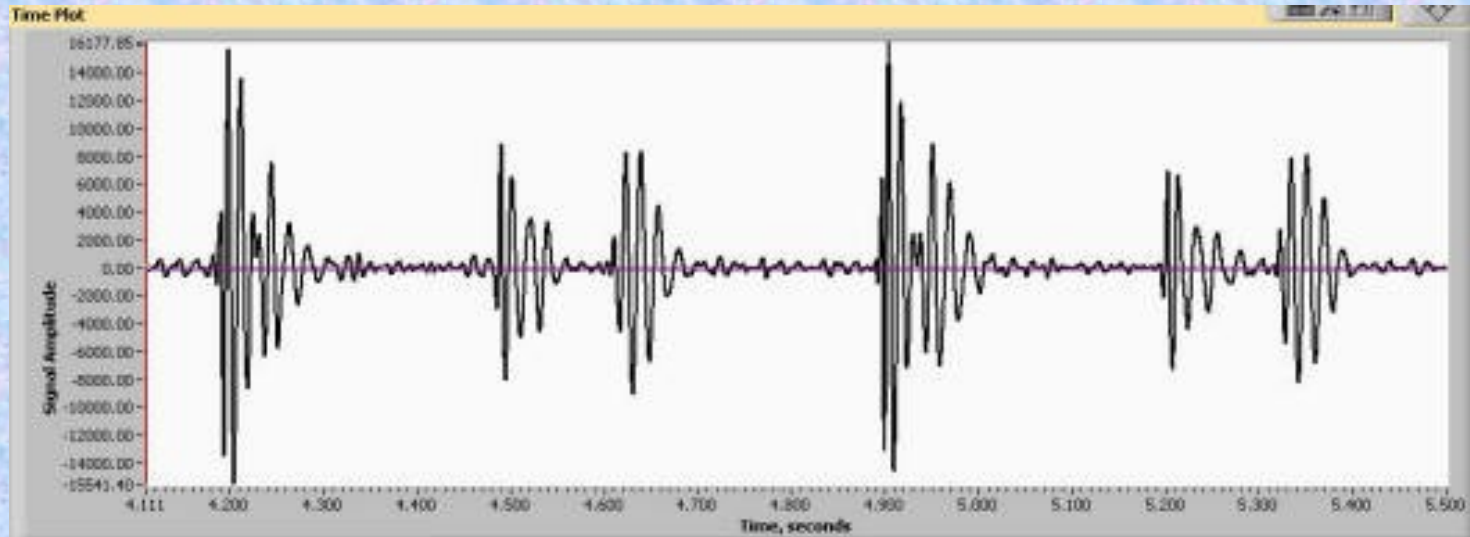


Poslech



Poklep

- **FONOKARDIOGRAFIE (FKG)**



S1

S2

S3

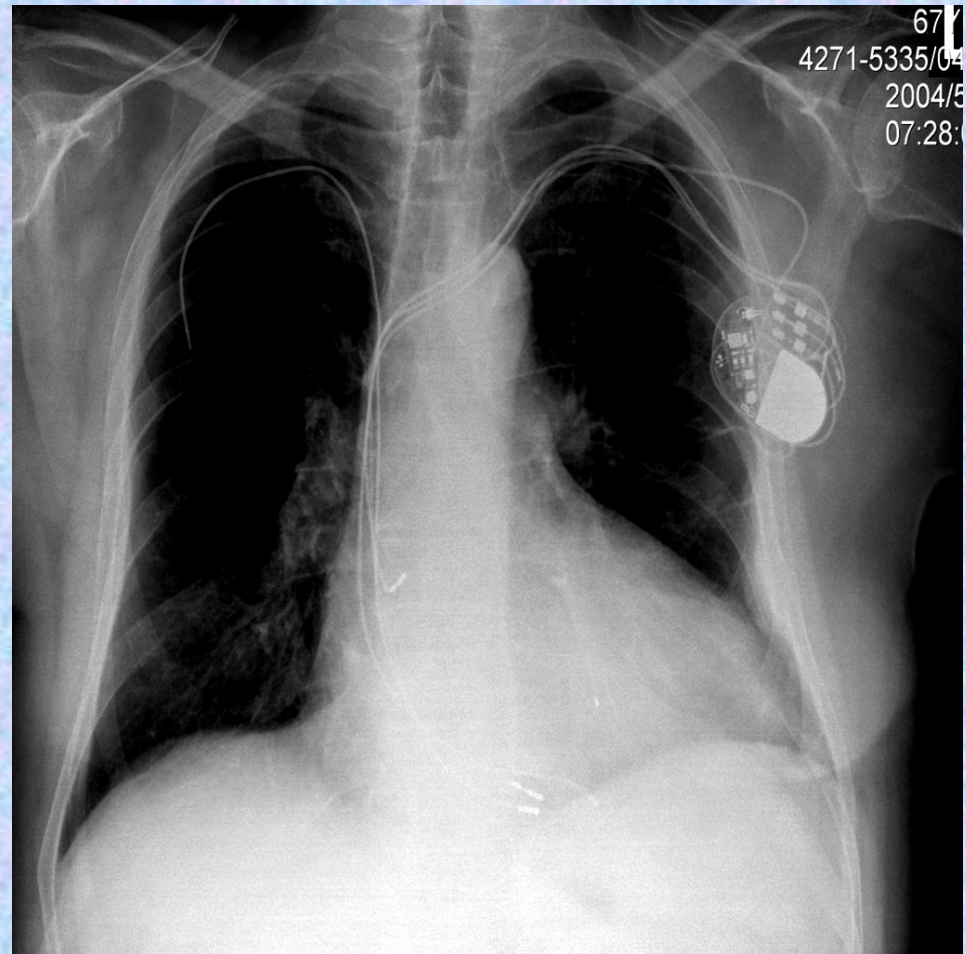
S1

S2

S3

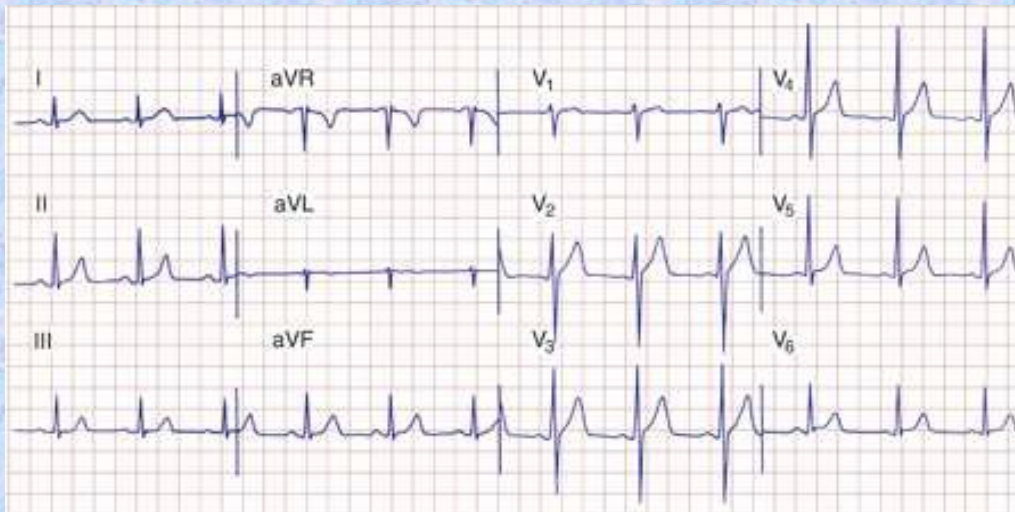
RTG

RTG hrudníku poskytuje užitečné informace o **velikosti** a **tvaru srdce**, stavu **pulmonálních cév** a může nám pomoci identifikovat nekardiální příčiny pacientova problému



ELEKTROKARDIOGRAFIE (EKG)

- Rutinní 12-svodové EKG
- EKG umožňuje určit srdeční rytmus, přítomnost levostranné hypertrofie, nebo předchozího infarktu myokardu včetně šířky QRS komplexu
- normální EKG vylučuje systolickou dysfunkci

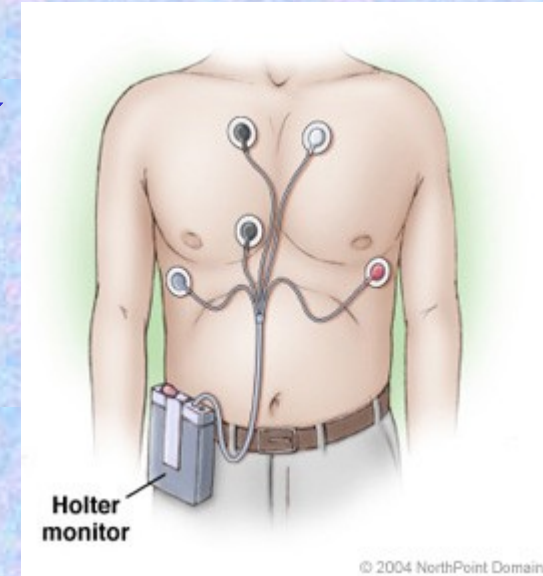


Source: Longo DL, Fauci AS, Kasper DL, Hauser SL, Jameson JL, Loscalzo J: *Harrison's Principles of Internal Medicine, 18th Edition*: www.accessmedicine.com

Copyright © The McGraw-Hill Companies, Inc. All rights reserved.

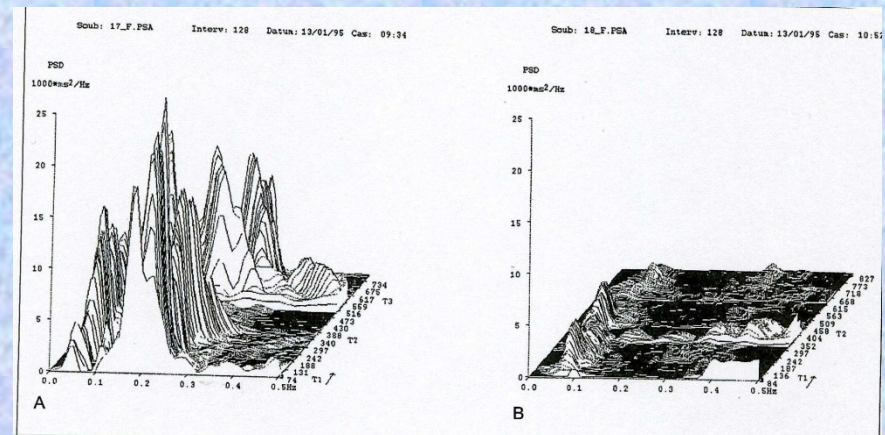
ELEKTROKARDIOGRAFIE

- **HOLTEROVO MONITOROVÁNÍ**
- 24-hodinový záznam EKG



✓ *určení variability srdeční frekvence*

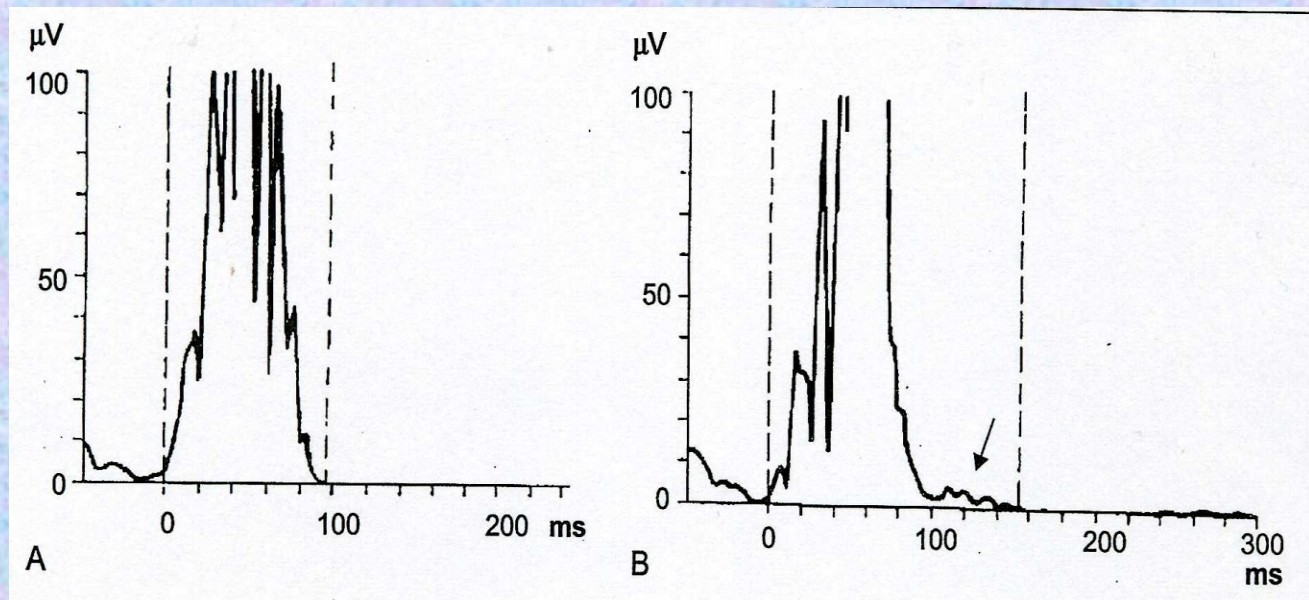
- časová analýza
- spektrální analýza



ELEKTROKARDIOGRAFIE

- HOLTEROVO MONITOROVÁNÍ

✓ *pozdní potenciály*



Reveal - implantabilní nahravač

**Patient Activator and
Reveal® Plus ILR**



**Medtronic CareLink®
Programmer**



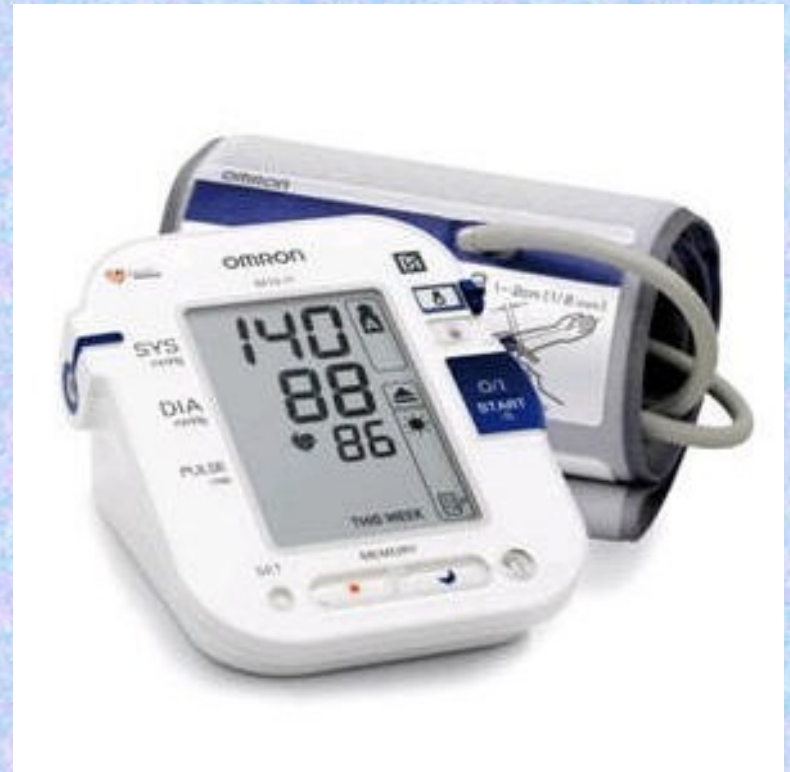- malý bezelektrodotový přístroj
- zaznamená EKG během synkopy
 - buď aktivace pacientem
 - nebo autoaktivace
- až 36 měsíců kontinuálního monitorování, až 42 min epizod v paměti.
- jednoduchá implantace, jednoduché sledování.

MĚŘENÍ KREVNÍHO TLAKU



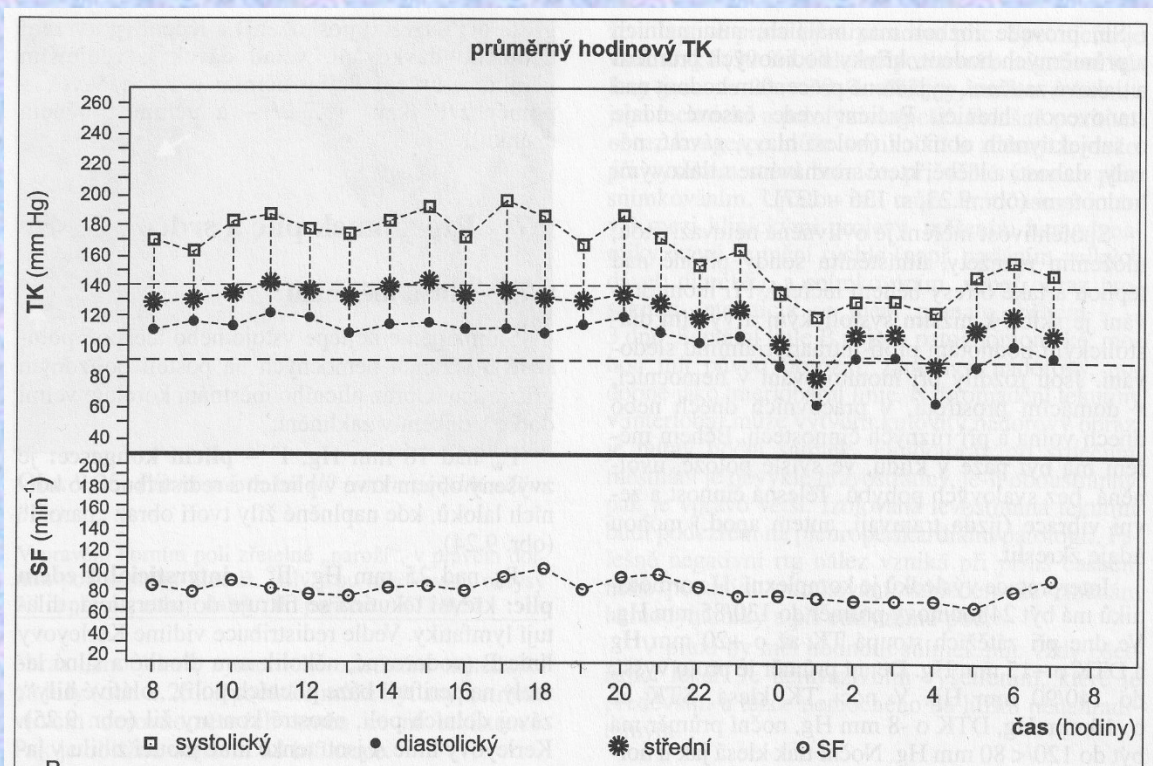
AUSKULTAČNÍ METODA

OSCILOMETRICKÁ METODA



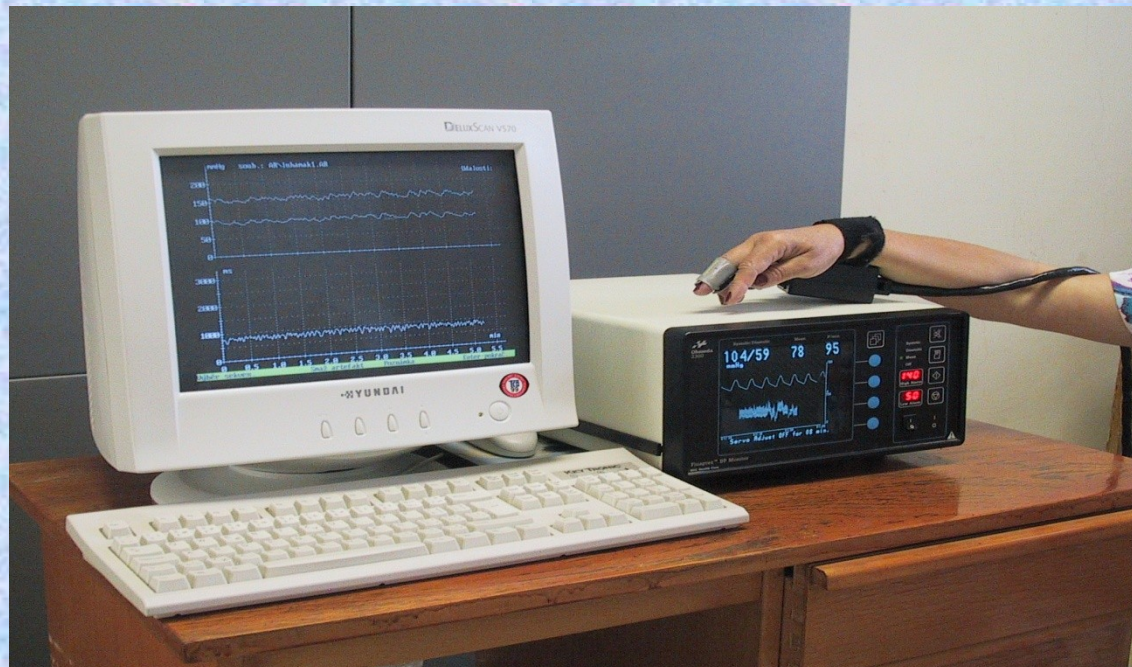
MĚŘENÍ KREVNÍHO TLAKU

- 24-HODINOVÉ AMBULATORNÍ MONITOROVÁNÍ KREVNÍHO TLAKU



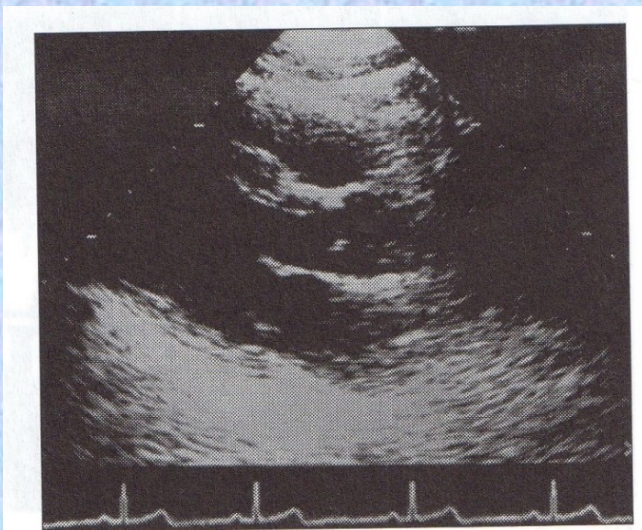
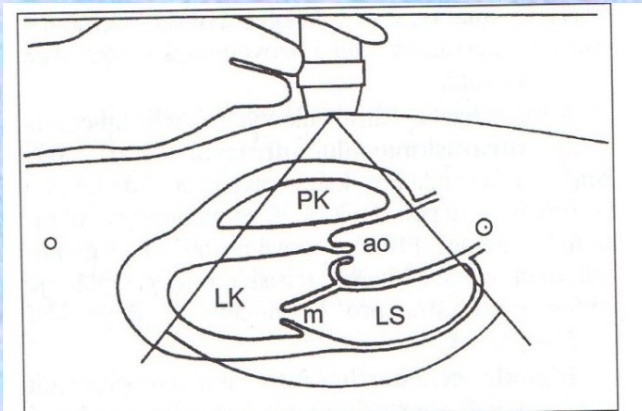
MĚŘENÍ KREVNÍHO TLAKU

- Kontinuální měření „tep-po-tepu“
- **Peňázova metoda** - fotopletysmografie

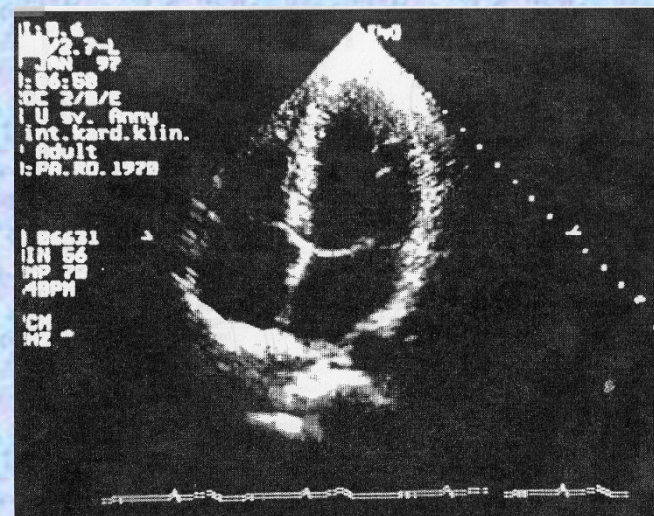
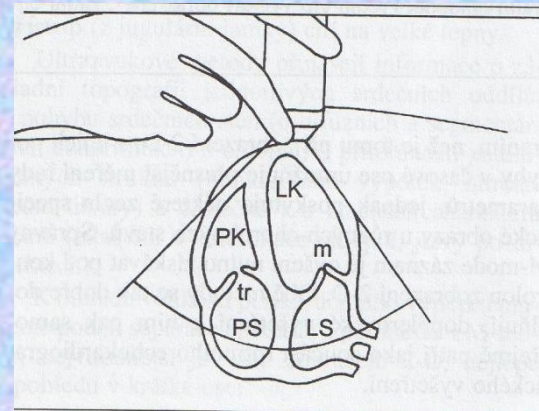


ECHOKARDIOGRAFIE

PARASTERNÁLNÍ DLOUHÁ OSA

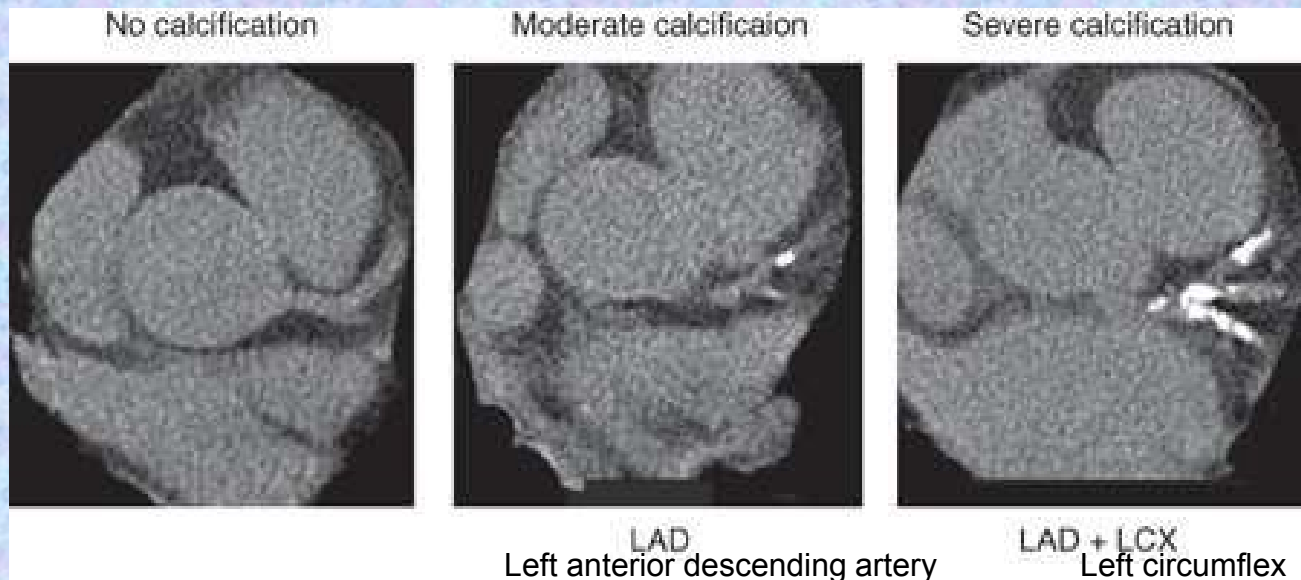


APIKÁLNÍ POHLED



POČÍTAČOVÁ TOMOGRAFIE

- CT je rychlá, jednoduchá neinvazivní metoda, která poskytuje obrazy myokardu a velkých cév

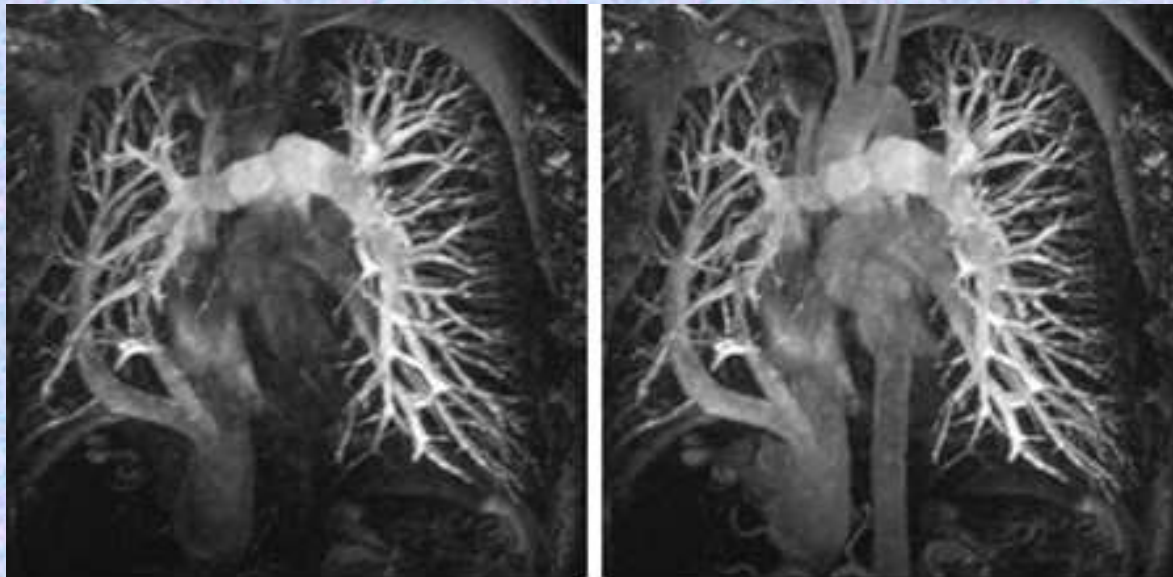


Source: Longo DL, Fauci AS, Kasper DL, Hauser SL, Jameson JL, Loscalzo J: *Harrison's Principles of Internal Medicine, 18th Edition*: www.accessmedicine.com

Copyright © The McGraw-Hill Companies, Inc. All rights reserved.

MAGNETICKÁ RESONANCE

- založena na magnetických vlastnostech vodíkového jádra
- užívána k přesnému stanovení EF, ESV, EDV, mohutnosti srdce
- výhodou je nepřítomnost radioaktivního záření

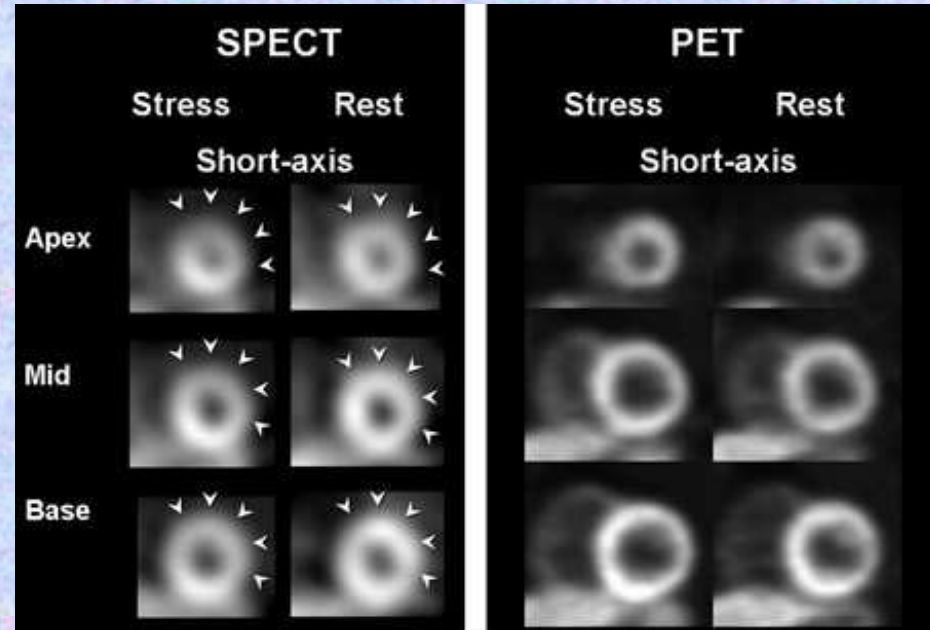


Source: Longo DL, Fauci AS, Kasper DL, Hauser SL, Jameson JL, Loscalzo J: *Harrison's Principles of Internal Medicine, 18th Edition*: www.accessmedicine.com

Copyright © The McGraw-Hill Companies, Inc. All rights reserved.

NUKLEÁRNÍ KARDIOLOGIE

- Nukleární (radionuklidové) zobrazování vyžaduje intravenózní aplikaci izotopů
- SPECT: Single photon emission computed tomography
- PET: positron emission tomography



Source: Longo DL, Fauci AS, Kasper DL, Hauser SL, Jameson JL, Loscalzo J: *Harrison's Principles of Internal Medicine, 18th Edition*: www.accessmedicine.com
Copyright © The McGraw-Hill Companies, Inc. All rights reserved.

INVAZIVNÍ METODY

- **SRDEČNÍ KATETRIZACE**

- ***Pravostranná katetrizace***

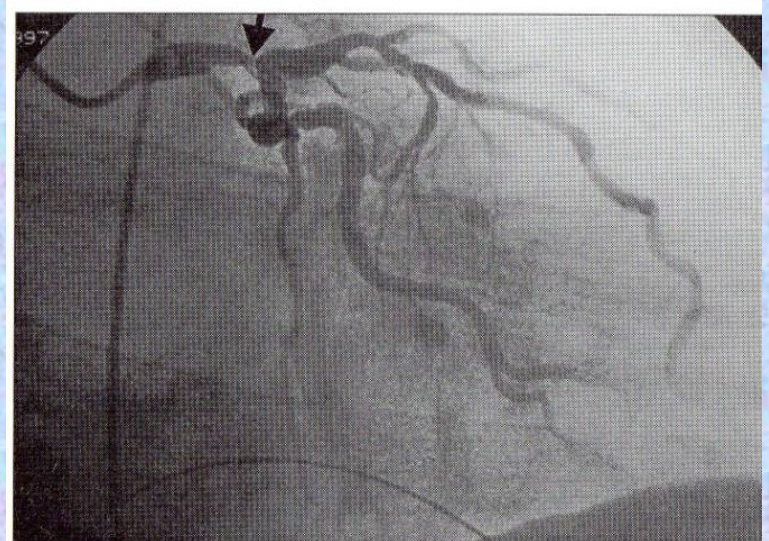- užíváme **balónkový katétr**, který je zaveden do **femorální nebo jugulární žíly**

- pod skiaskopickou kontrolou je navigován do **pravé síně, pravé komory a *a. pulmonalis***

- tlak v zaklínění (wedge pressure)

INVAZIVNÍ METODY

- **SRDEČNÍ KATETRIZACE**
- ***Levostranná katetrizace*** –
 - Vstupujeme přes *a. femoralis*, *a. axillaris* a *a. brachialis*
 - pod skiaskopickou kontrolou je katétra zaveden do vzestupné aorty skrze aortální chlopeň do levé komory
- **+ *koronární angiografie***



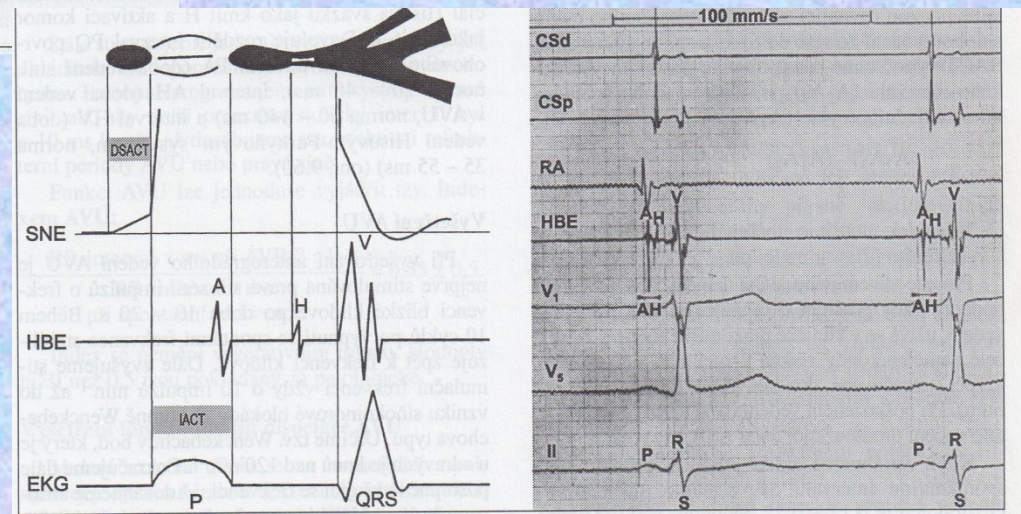
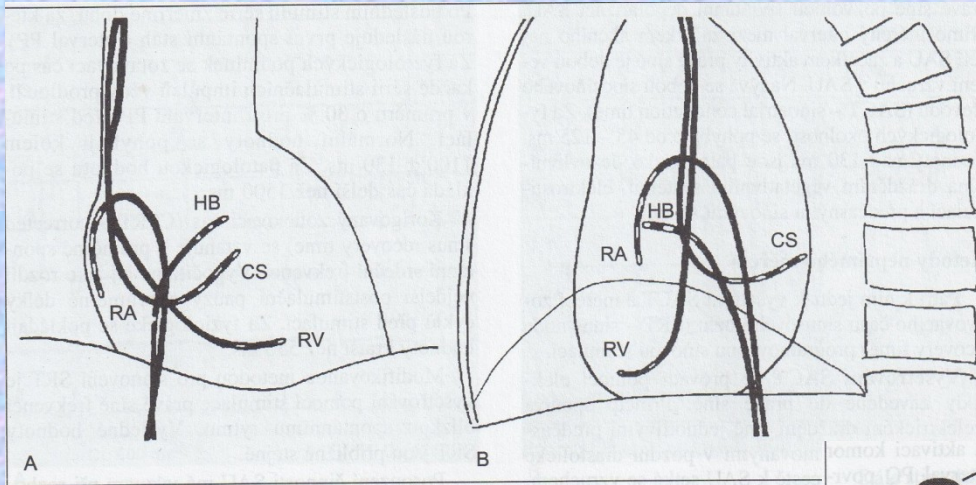
INVAZIVNÍ METODY

K čemu nám slouží katetrizace?

- ✓ měření tlaků v srdečních oddílech
- ✓ měření krevního průtoku
- ✓ odběr tkáně
- ✓ odběr krevních vzorků pro analýzu saturace kyslíku (zjišťování intrakardiálních zkratů)
- ✓ měření elektrického potenciálu

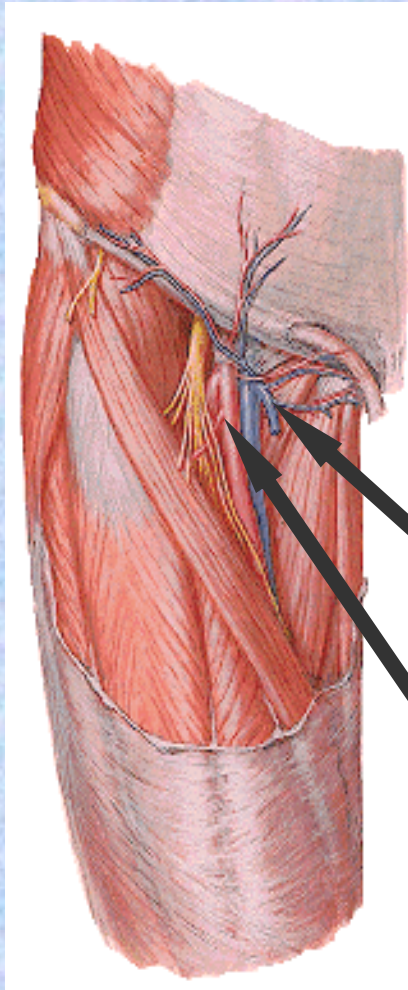
INVAZIVNÍ METODY

- ELEKTROFYZIOLOGICKÉ VYŠETŘENÍ



Elektrofyzilogické vyšetření

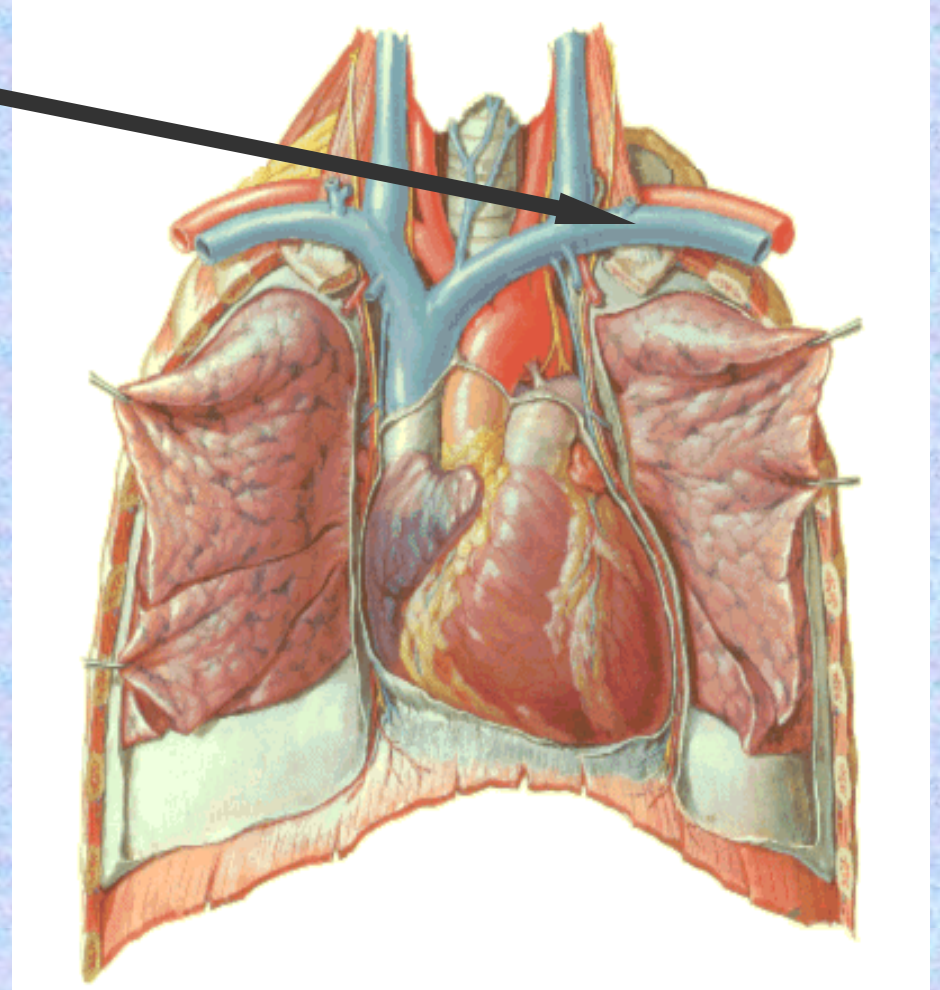
Principem je zavedení katetrů cestou velkých žil ...



vena
subclavia
1.sin.

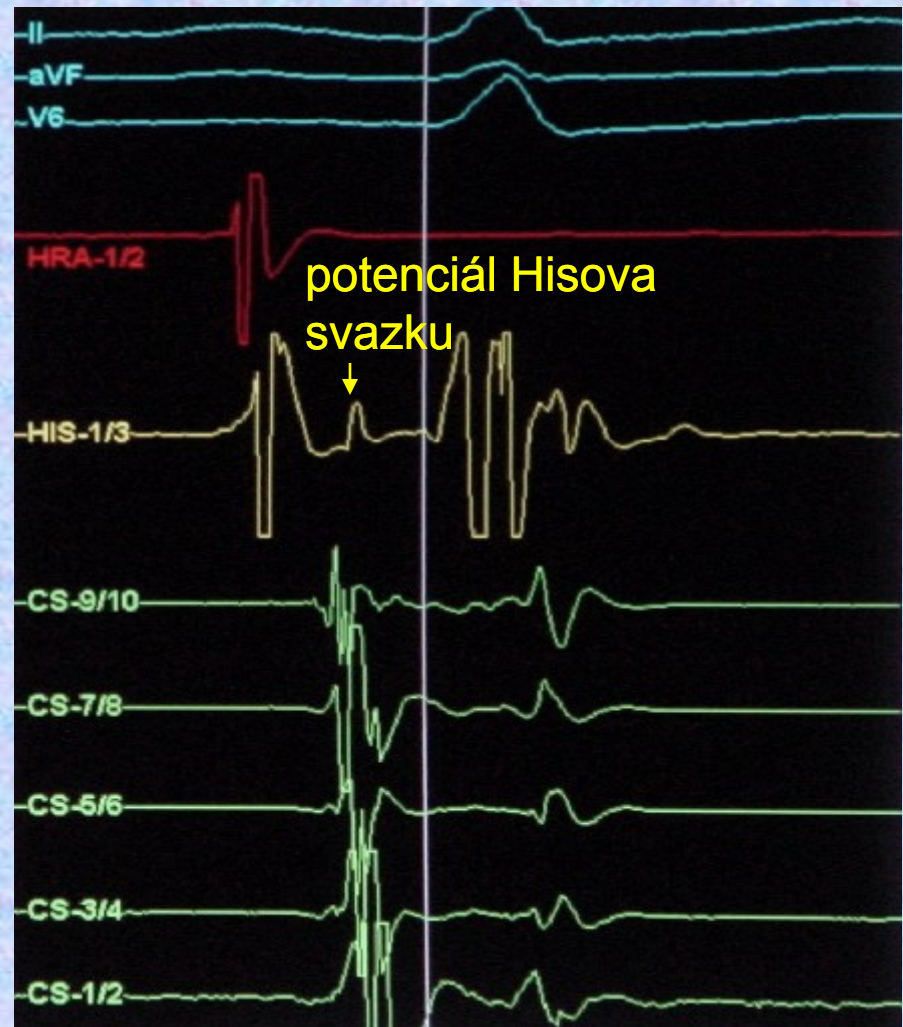
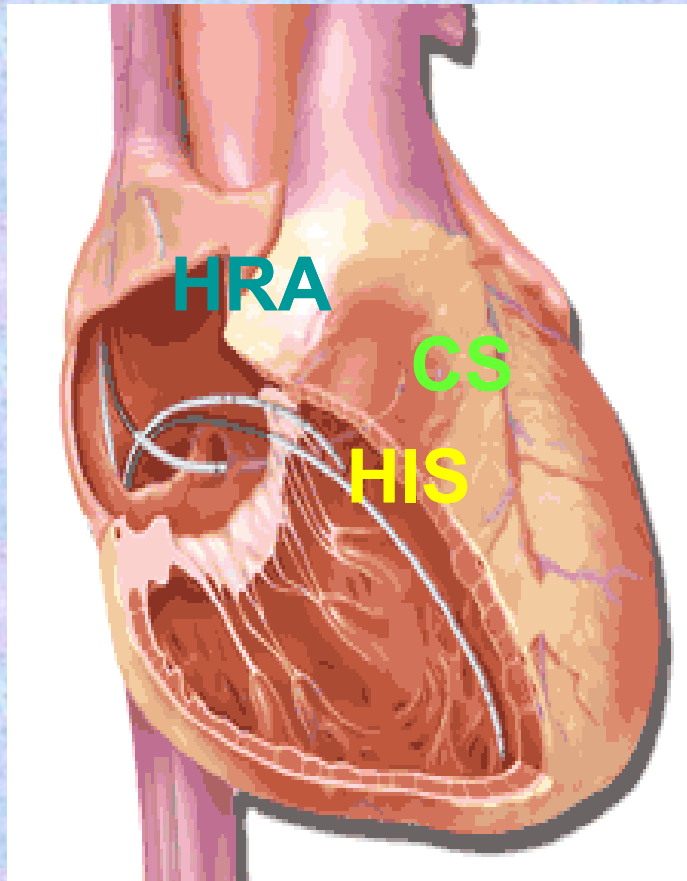
vena
femoralis
1.dx.

arteria
femoralis
1.dx.



DIAGNOSTIKA ARYTMIÍ

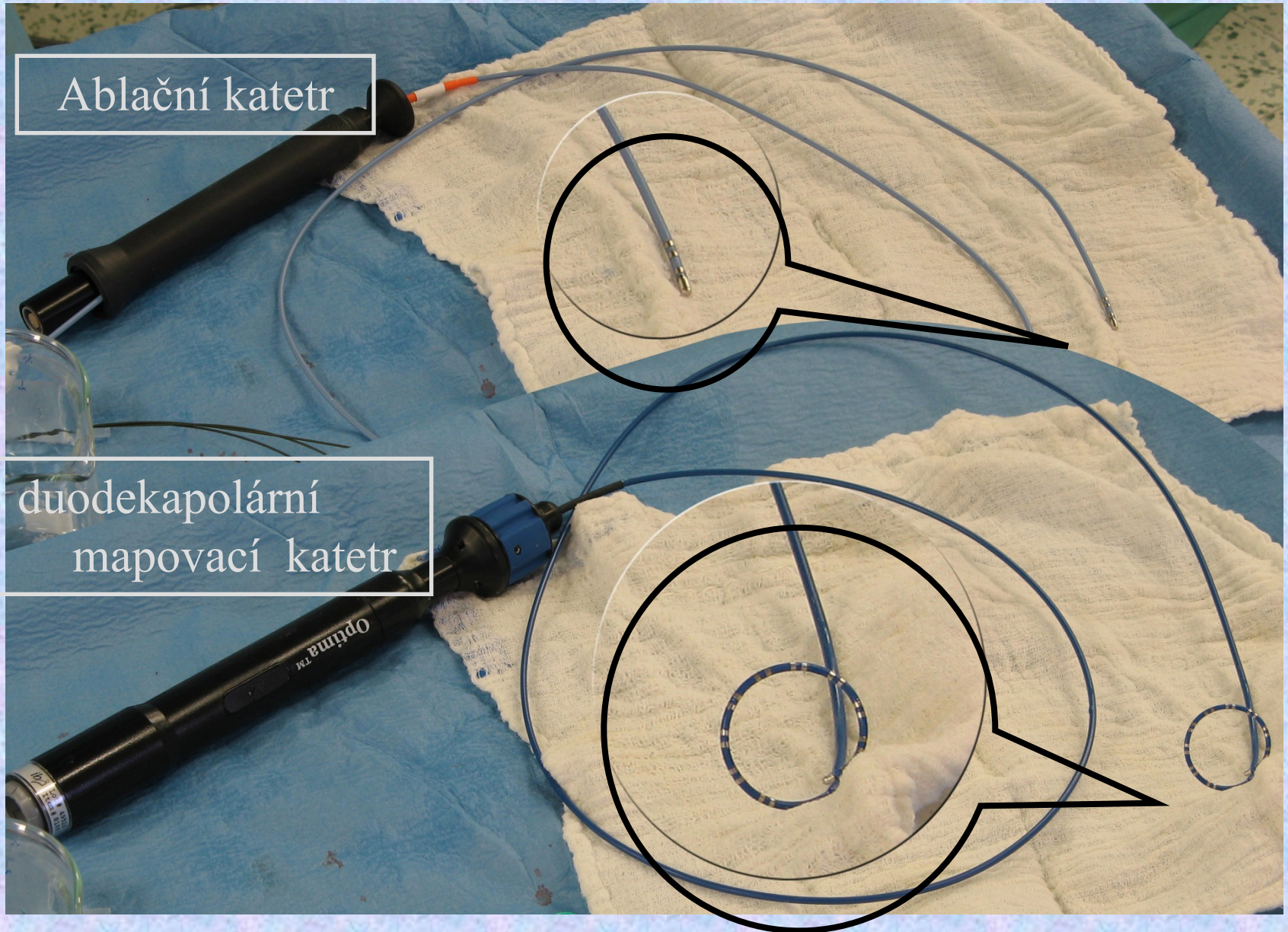
Elektrofyzilogické vyšetření



Vytváření anatomické mapy Levé síně

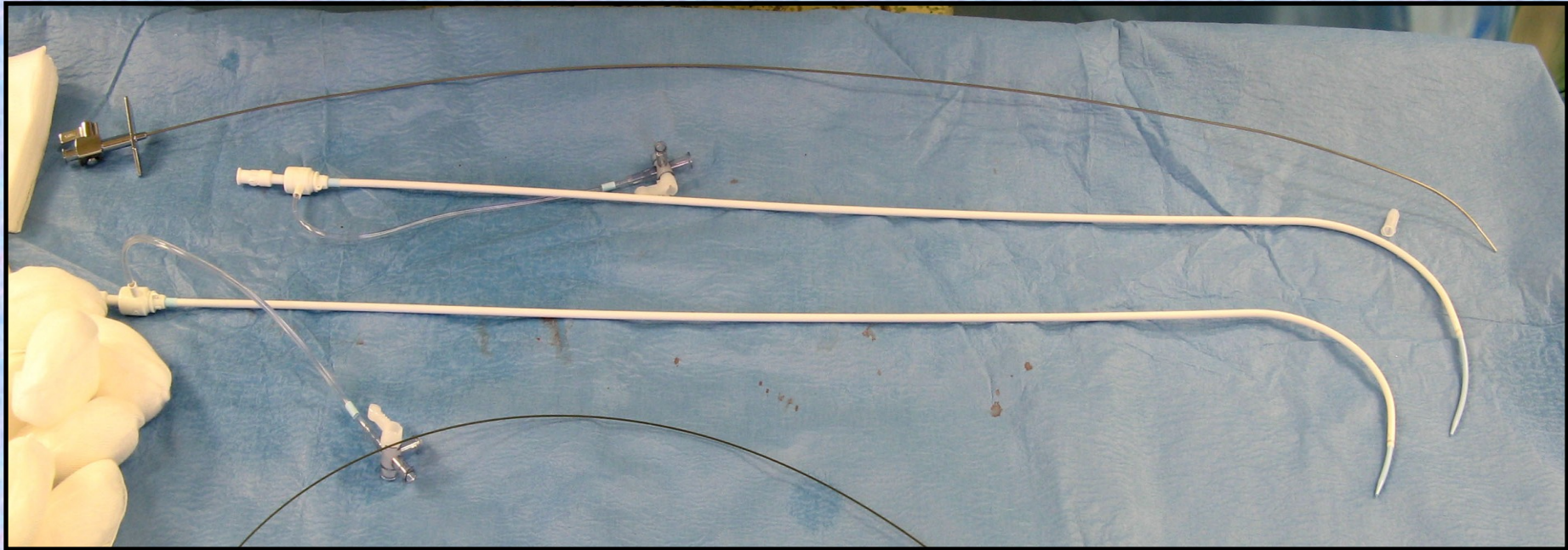
Ablační katetr

duodekapolární
mapovací katetr

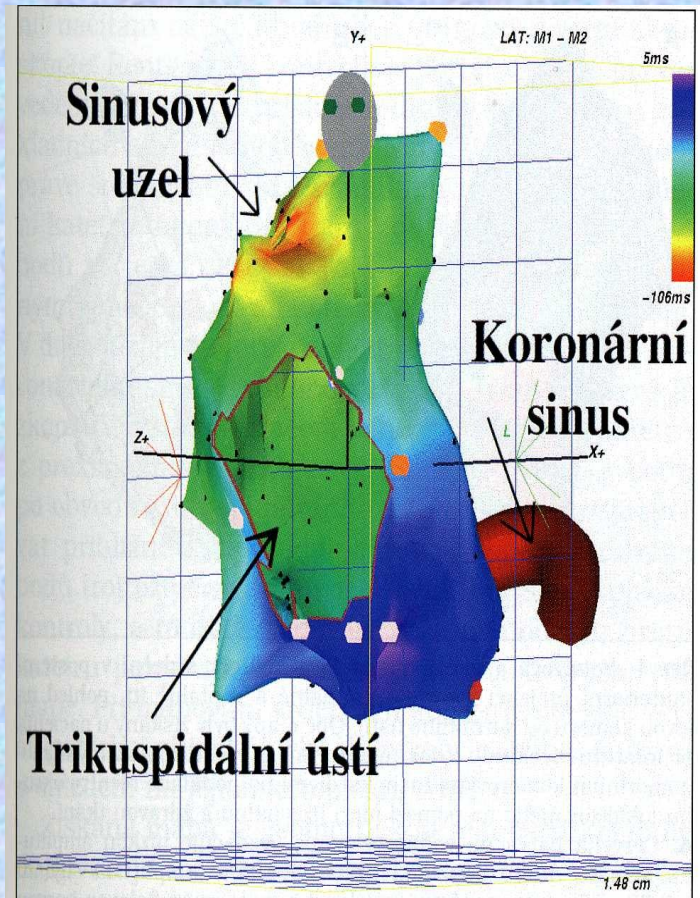


Vytváření anatomické mapy levé síně

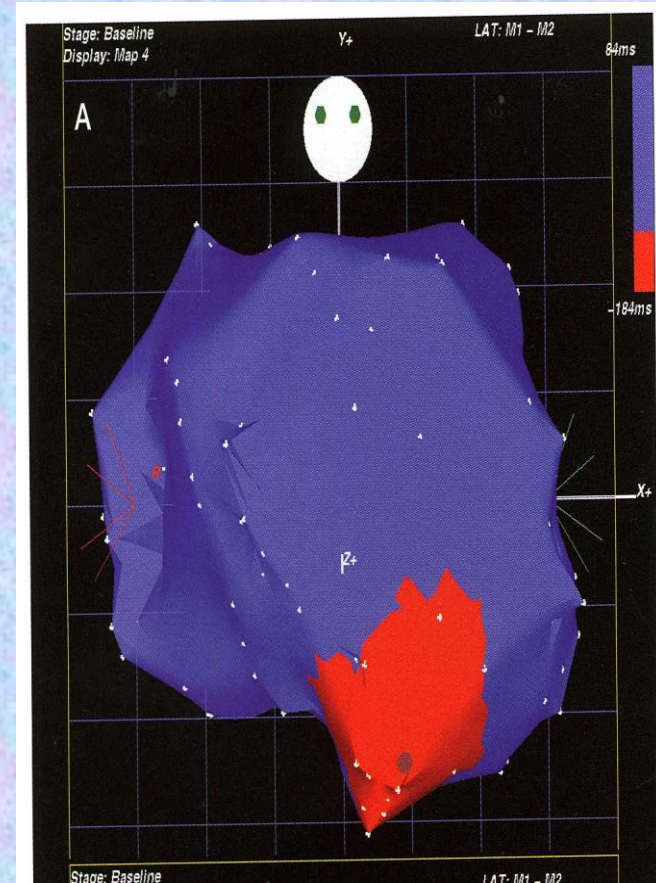
Jehla a sheaty pro transseptální punkci



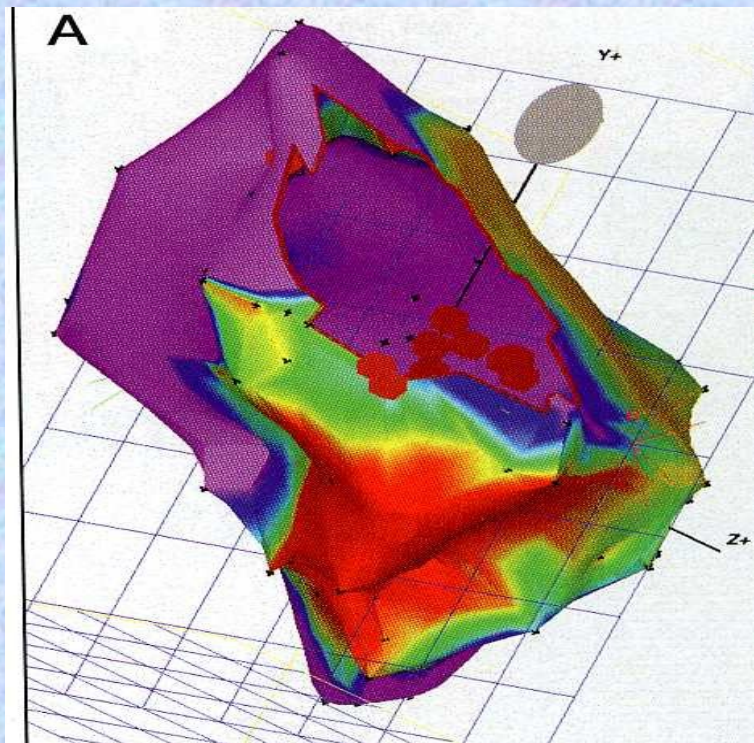
ELEKTROANATOMICKÉ MAPOVÁNÍ SRDCE



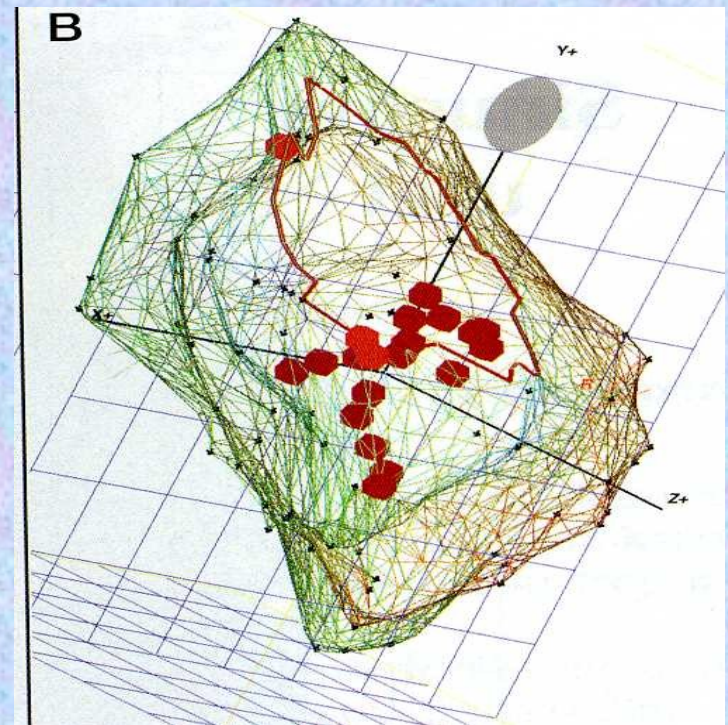
Mapa průběhu aktivace – **aktivační mapa** Pravé Síně v levé šikmé projekci –sinusový rytmus



Mapa šíření aktivace – **propagační mapa** levé komory



Voltážová mapa LK – červeně jsou místa s nízkou voltáží – př. Jizva po i.m.; fialová barva – zdravý myokard



Voltážová mapa v síťovém provedení pro usnadnění viditelnosti katetru

Vytváření elektroanatomické mapy LS

3D mapa systém NavX

