

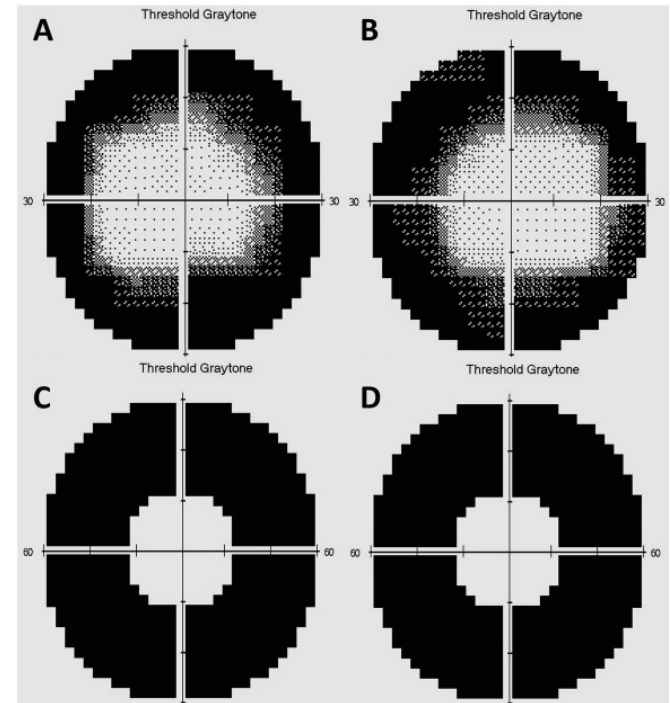
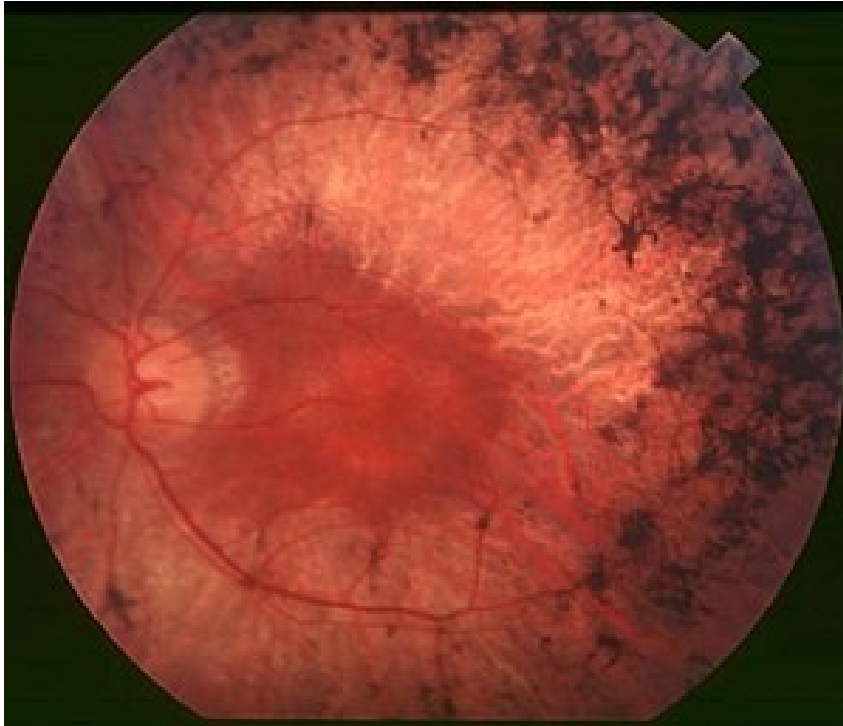Sítnice – na co se ještě zaměřit

Veronika Matušková

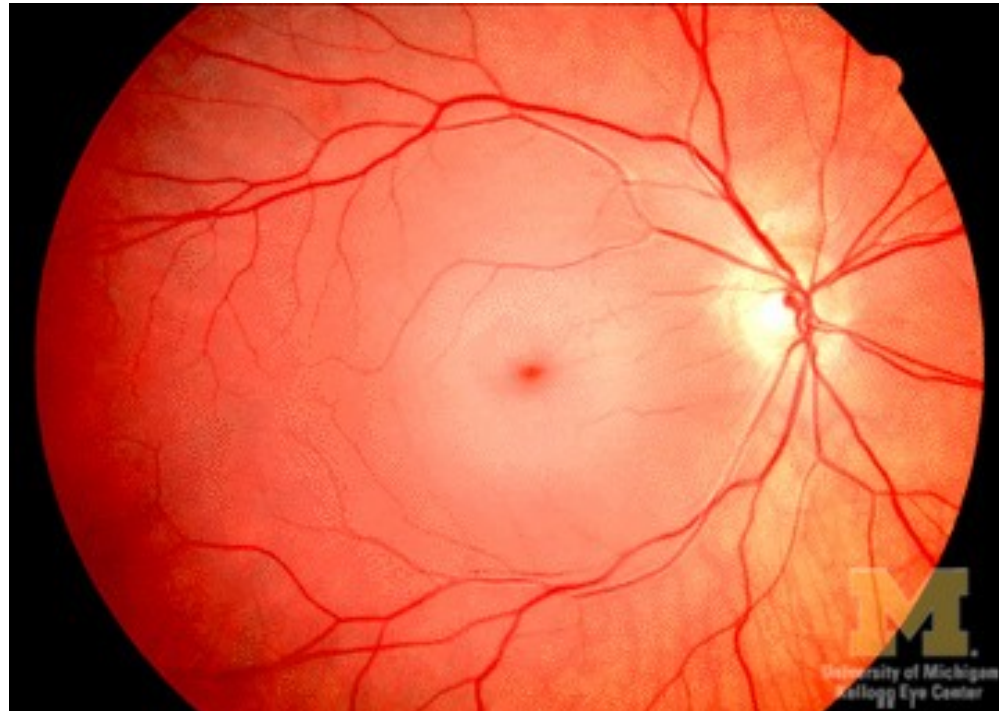
Oční klinika FN Brno a LF MU



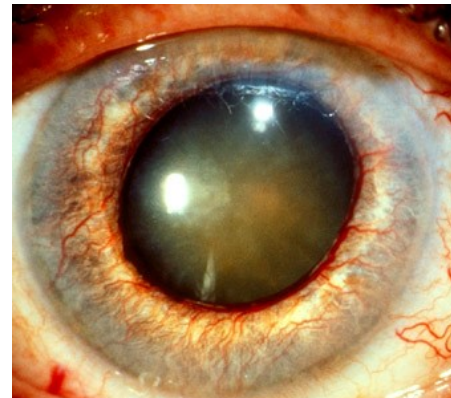
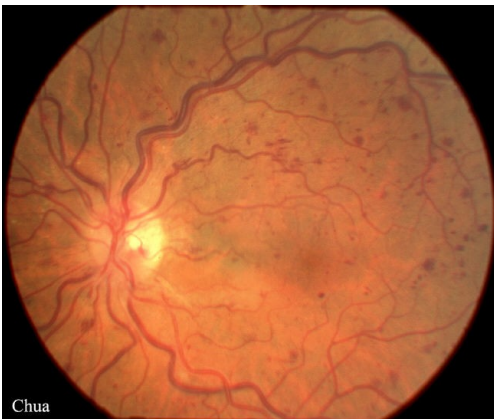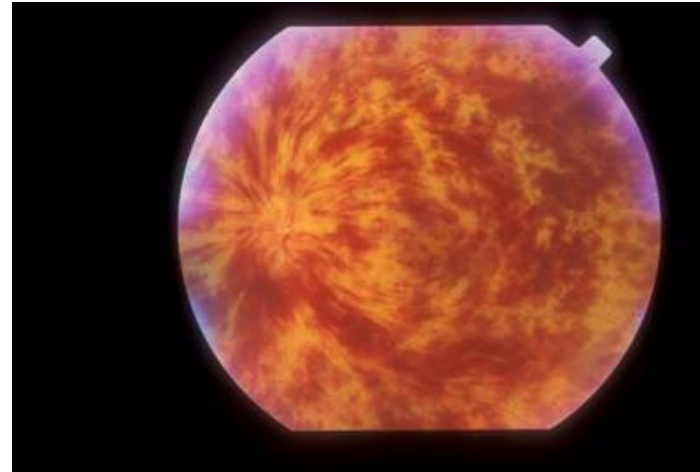
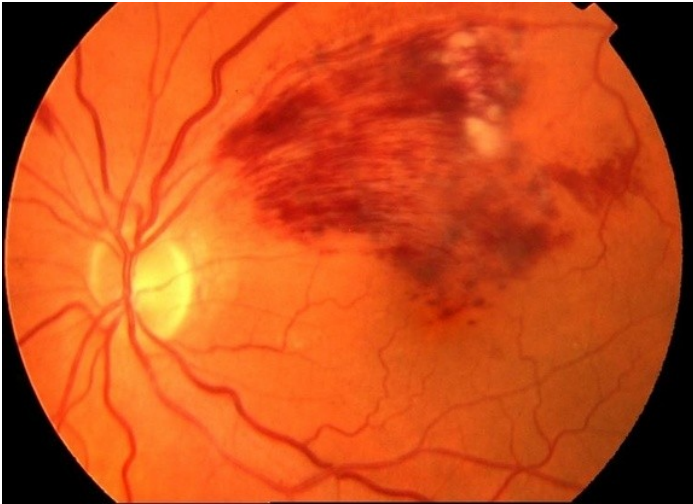Retinitis pigmentosa



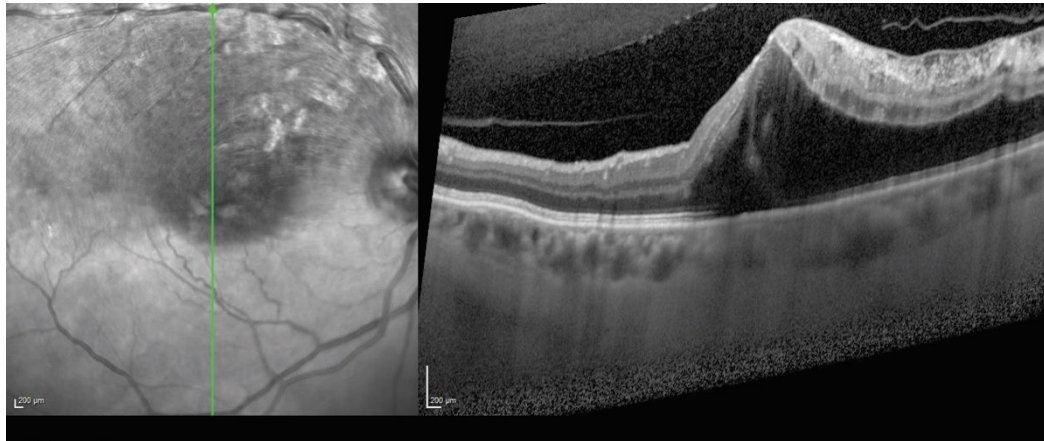
Okluze a. centralis retinae



Okluze retinální žíly



Okluze retinální žíly – makulární edém



Terapie:

- Laserová fotokoagulace (mřížka)
- Anti VEGF aplikace do sklivce



Anti VEGF

- Aplikace anti VEGF (vaskulární endoteliální růstový faktor) látek do sklivce
- **Základní indikace:**
 - vlhká forma VPMD
 - diabetický makulární edém
 - makulární edém následkem okluze sítnicové žíly

