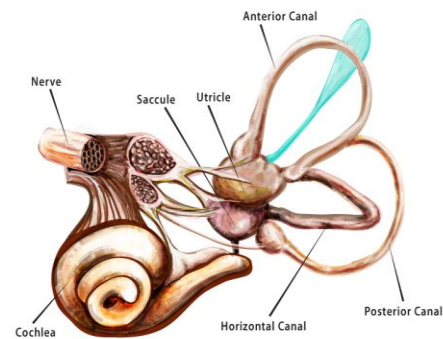


# UCHO I

## KOCHHK FNUSA



Klinika otorinolaryngologie a chirurgie hlavy a krku

Fakultní nemocnice u sv. Anny a LF MU v Brně

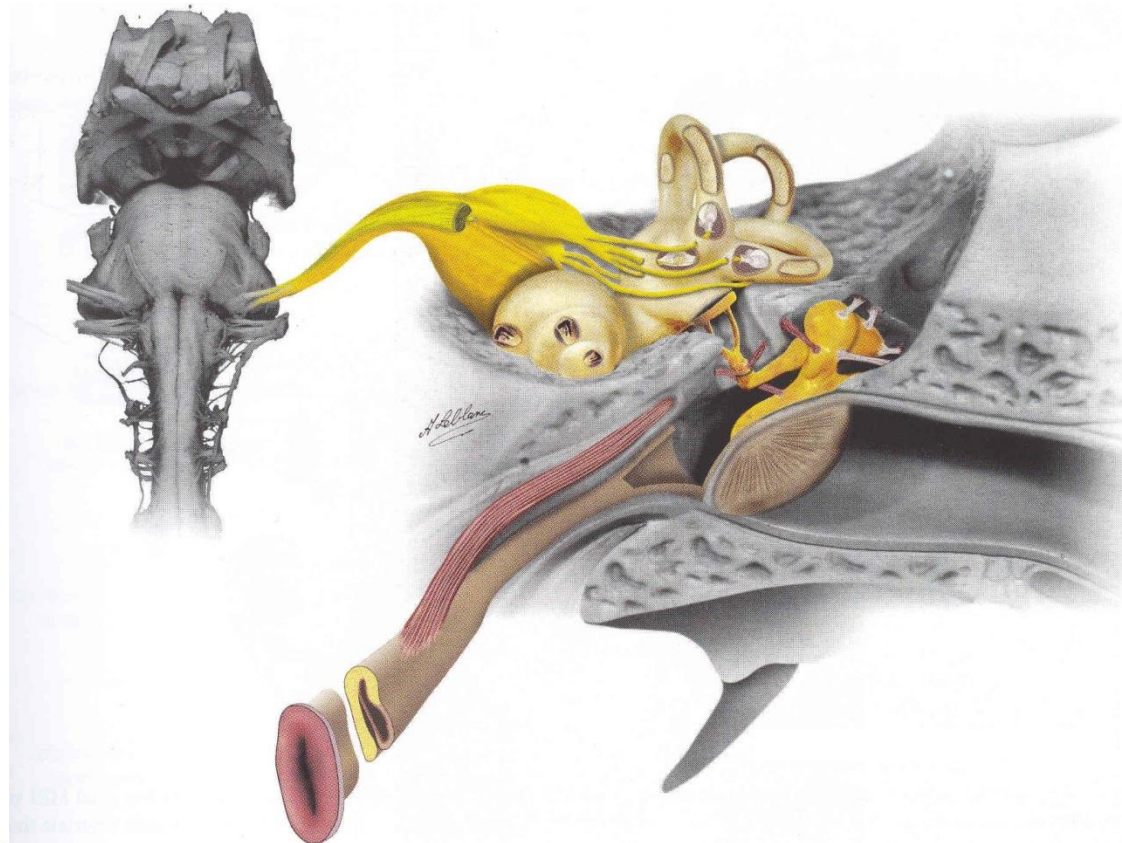
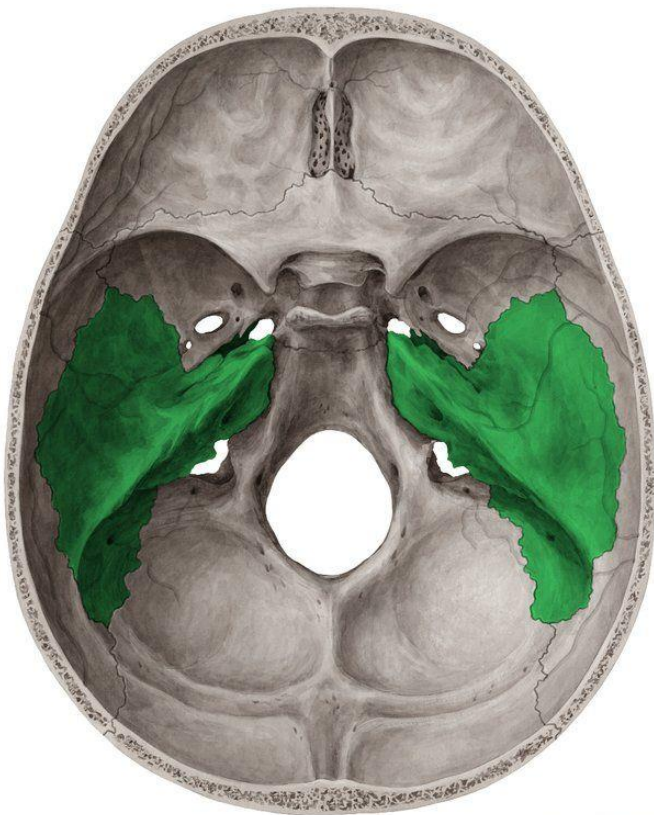
Přednosta: Doc. MUDr. Gál Břetislav, Ph.D.

Pekařská 53, Brno , 656 91



# Klinická anatomie ucha

- Sluchově - rovnovážné ústrojí je uloženo ve spánkové kosti - nejtvrdší kosti lidského těla



# Části sluchového ústrojí

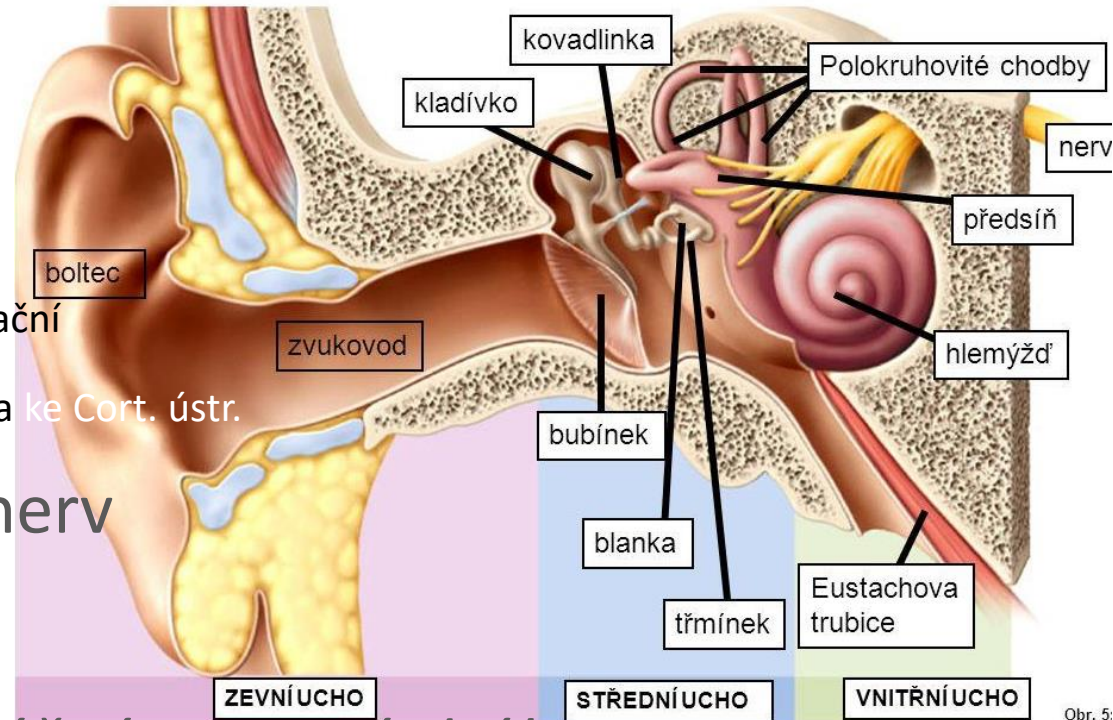
## ■ Periferní část

- *Zevní ucho* úsek sběrný
- *Střední ucho* úsek transformační
- *Vnitřní ucho* - od ovál. okénka ke Cort. ústr.

## ■ Vestibulokochleární nerv

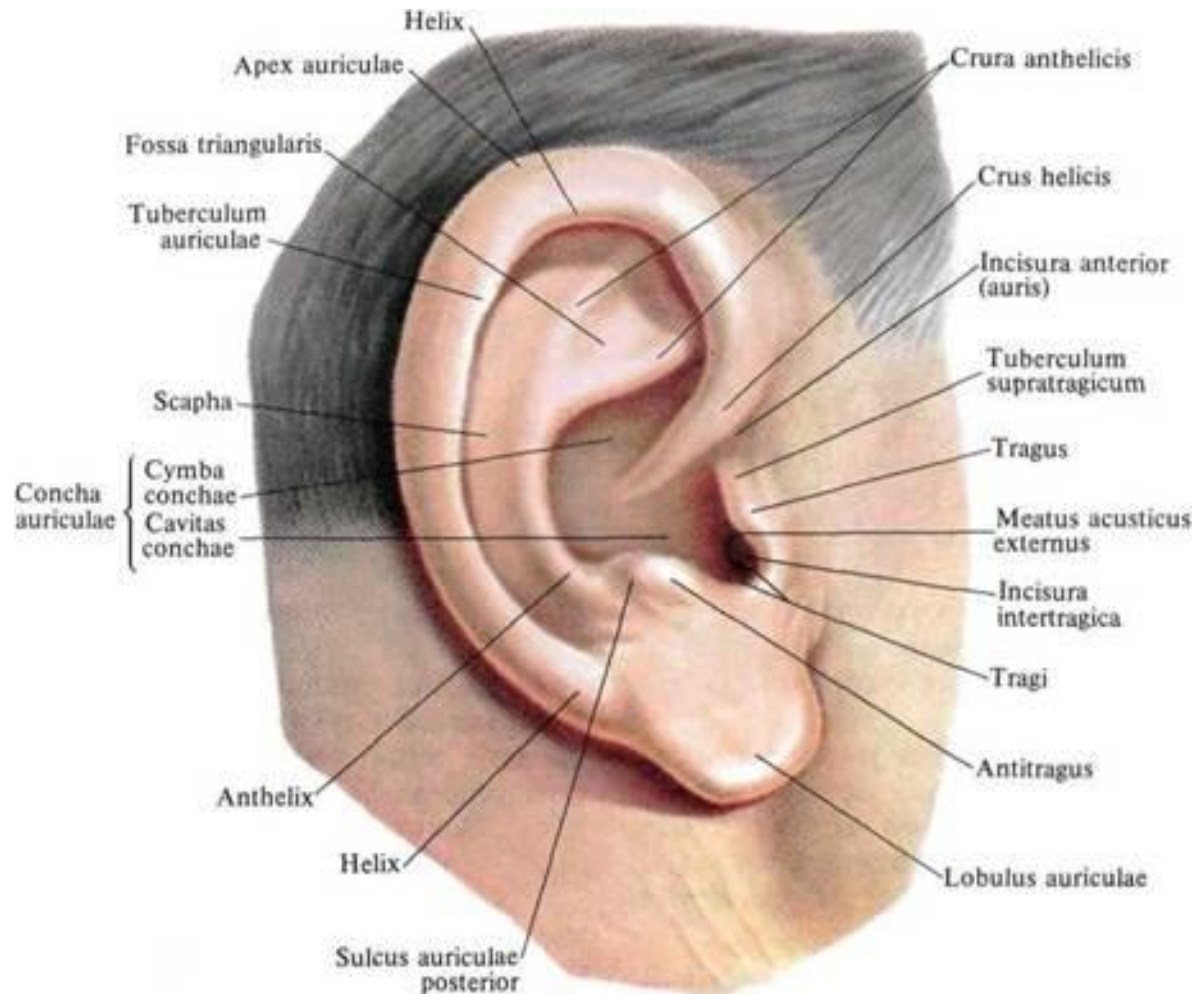## ■ Centrální část

- *sluchová a rovnovážná nervová dráha*
- *příslušná centra v mozkové kůře.*



# Zevní ucho

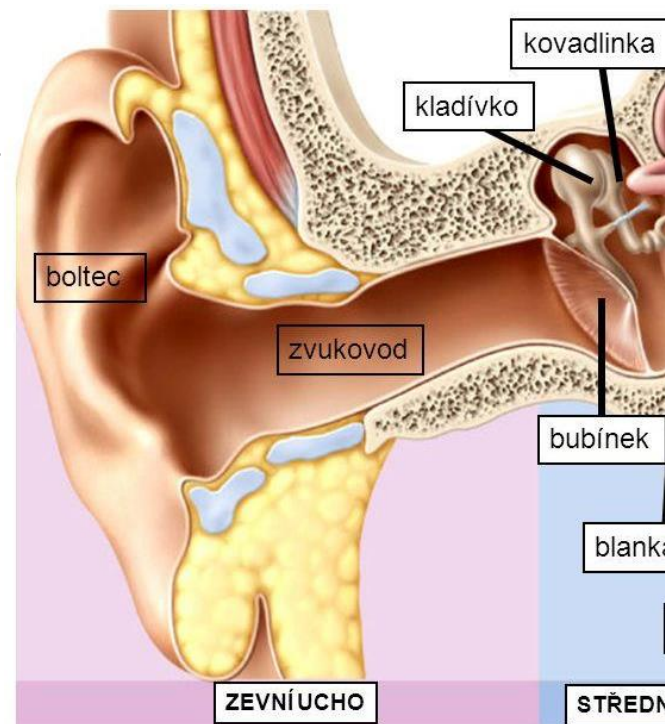
## ■ Boltec (auricula)



## Zevní zvukovod (meatus acusticus externus)

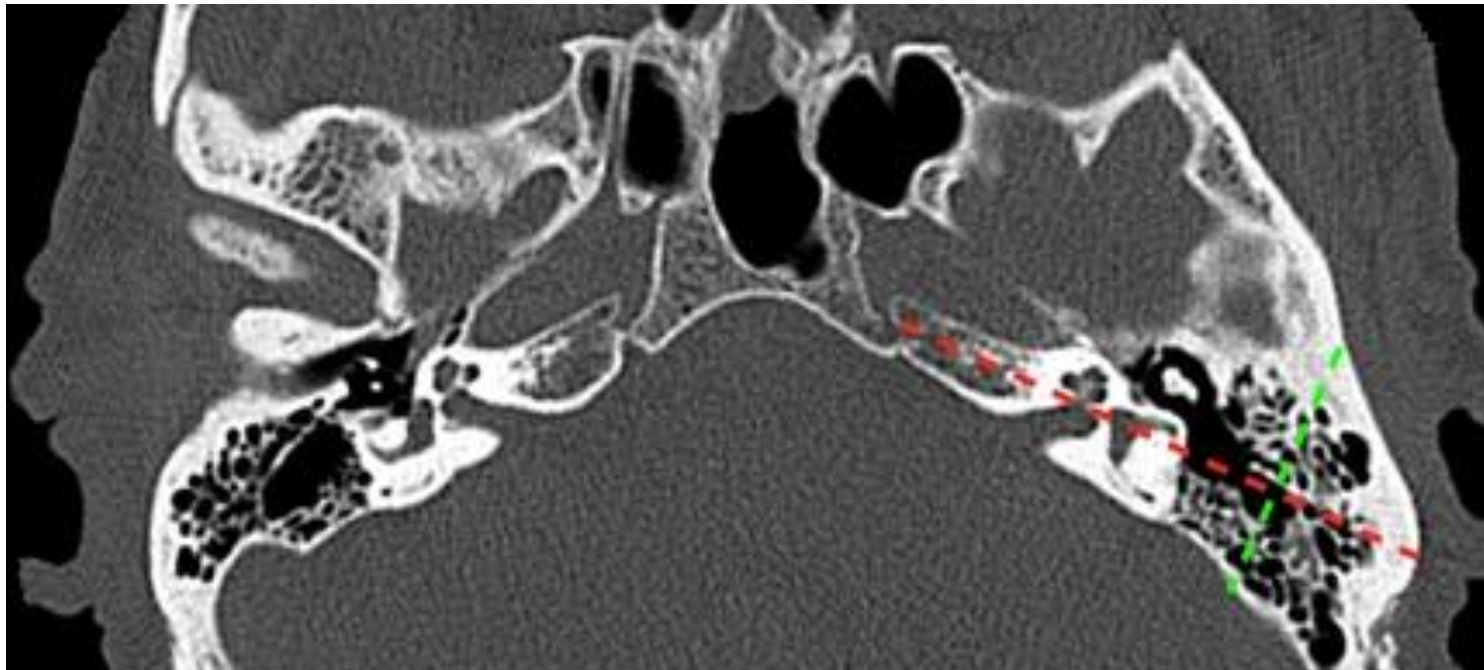
- 3cm, 2x esovitě zahnutý – ventromediálně, dorsomediálně a ventromediálně (proto třeba zvukovod při otoskopii vyrovnat tahem za ucho; dospělí dozadu a nahoru, děti dozadu a dolů)
- zevní část
  - chrupavka
  - vystlána kůží s chlupy (tragi) a mazovými žlázkami –
- vnitřní část
  - spánková kost
  - vystlána jen tenkou epidermis

Kůže zvukovodu má cca 10x větší růstovou potenci, než sliznice středouší – teorie vzniku získaného cholesteatomu



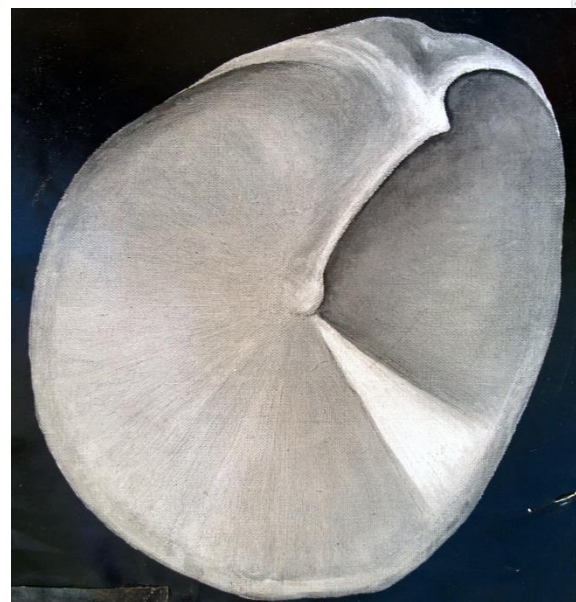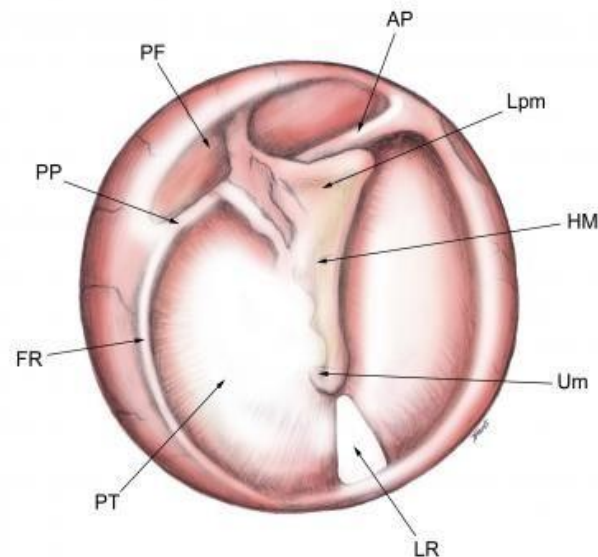
## ■ Středoušní dutina

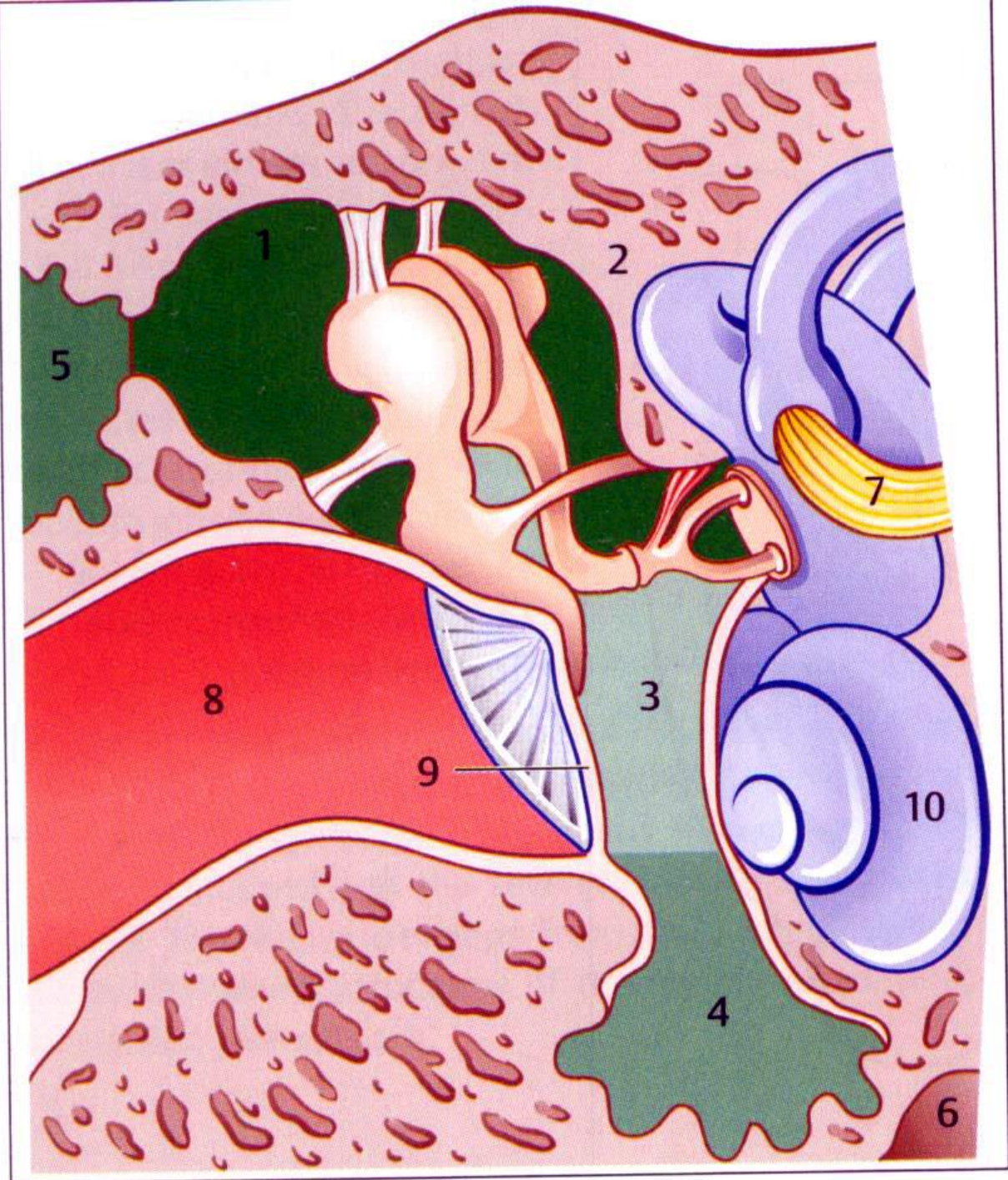
- souhrnný název pro celý pneumatický systém spánkové kosti
- zahrnuje dutinu bubínkovou, sklípky mastoidálního výběžku i sluchovou trubici



## Bubínek (membrana tympani)

- plocha 55 mm<sup>2</sup>
- anulus fibrocartilagineus
- sulcus tympanicus
- pars tensa
  - *Tři vrstvy:*
    - Zevní - epidermis (stratum cunatum)
    - Střední – vazivo (zevně radiálně, navnitř cirkulárně), str. fibrosum
    - Vnitřní – epitel, str. mucosum
- pars flaccida (membrana Shrapnelli)
  - 5 mm<sup>2</sup> v horní části bubínku
  - chybí vazivová vrstva
  - klinický význam – patogeneze chronických středoušních zánětů







## ■ Dutina bubínková (cavum tympani)

- *Epitympanum* (atticus, dutina nadbubínková)
  - Nachází se v něm převážná část kladívka a kovádlinky
  - propojení přes aditus ad antrum s antrum mastoideum a se systémem mastoideálních sklípků
- *Mezotympanum*
  - je střední část bubínkové dutiny
  - promontorium (bazální závit hlemýždě)
  - oválné okénko (foramen ovale, fenestra vestibuli)
  - kulaté okénko (foramen rotundum, fenestra cochleae)
  - horizontální úsek lícního nervu
  - ústí Eustachovy trubice
  - musculus tensor tympani a musculus stapedius (ochrana vnitřního ucha před silnými zvuky)
- *Hypotympanum*
  - je dolní část cavum tympani
  - Susedící struktura - bulbus venae jugularis internaе

# Střední ucho

## ■ Dutina bubínková (cavum tympani)

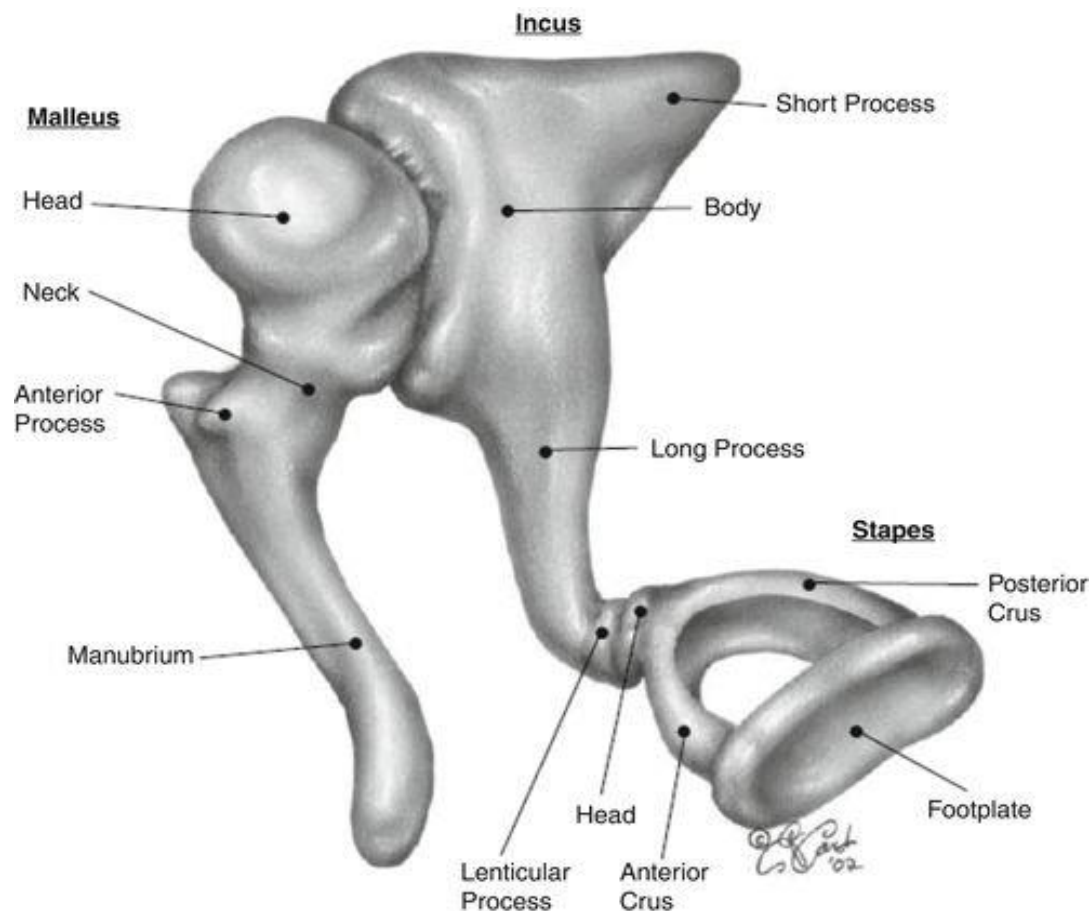
– největší dutina středního ucha

– tři sluchové kůstky:

■ *kladívko (malleus)*

■ *kovadlinka (incus)*

■ *třmínek (stapes)*





# SLUCHOVÁ FUNKCE ( PŘEVODNÍ, ÚSTROJÍ )

---

## 1. Kompenzace úbytku akustické energie (vzduch tekutina):

- a/bubínek-oválné okénko 14x
- b/pákový systém kůstek 1,3x
- c/pákový systém vzniklý nestejným zakřivením bubínku.  
dohromady 30-35dB

## 2. Vzáj. změna složky výchylky a tlaku zvukového vlnění.

*Plyn*=velká výchylka, malý tlak.

*Kapalina*=malá výchylka, velký tlak.

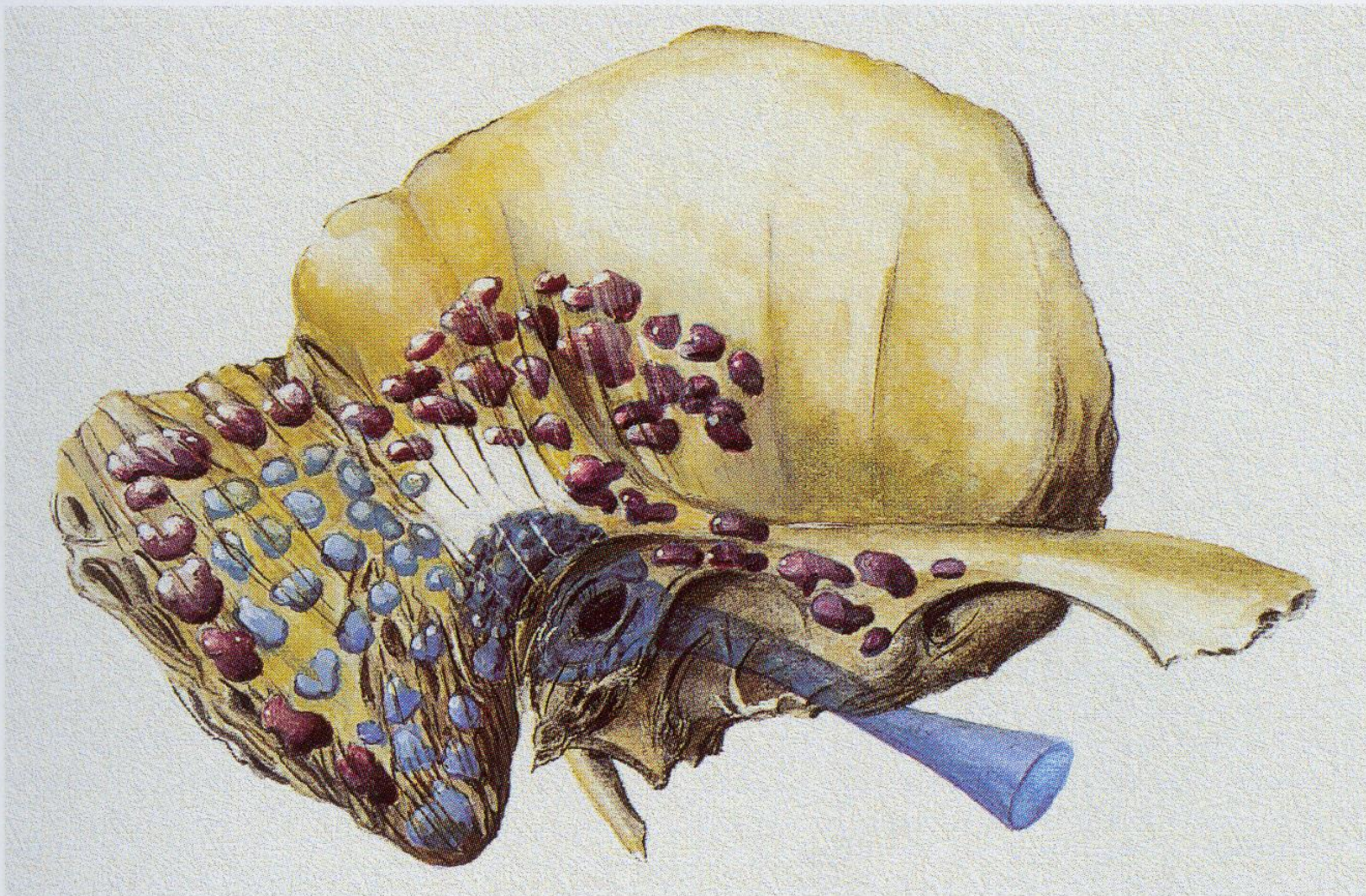


## Cavum tympani - (úzká štěrbina, tvar bikonkávní čočky) 6 stěn

---

### Paries:

- membranaceus
- labyrinthicus
- tegmentalis
- jugularis
- mastoidea
- caroticus



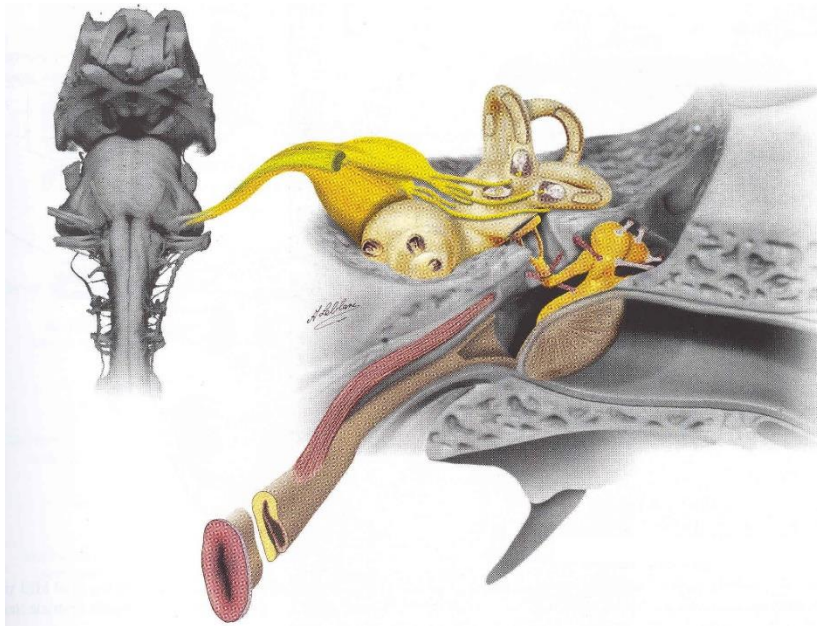
**Fig. 26**

Pneumatization types of the petrous bone

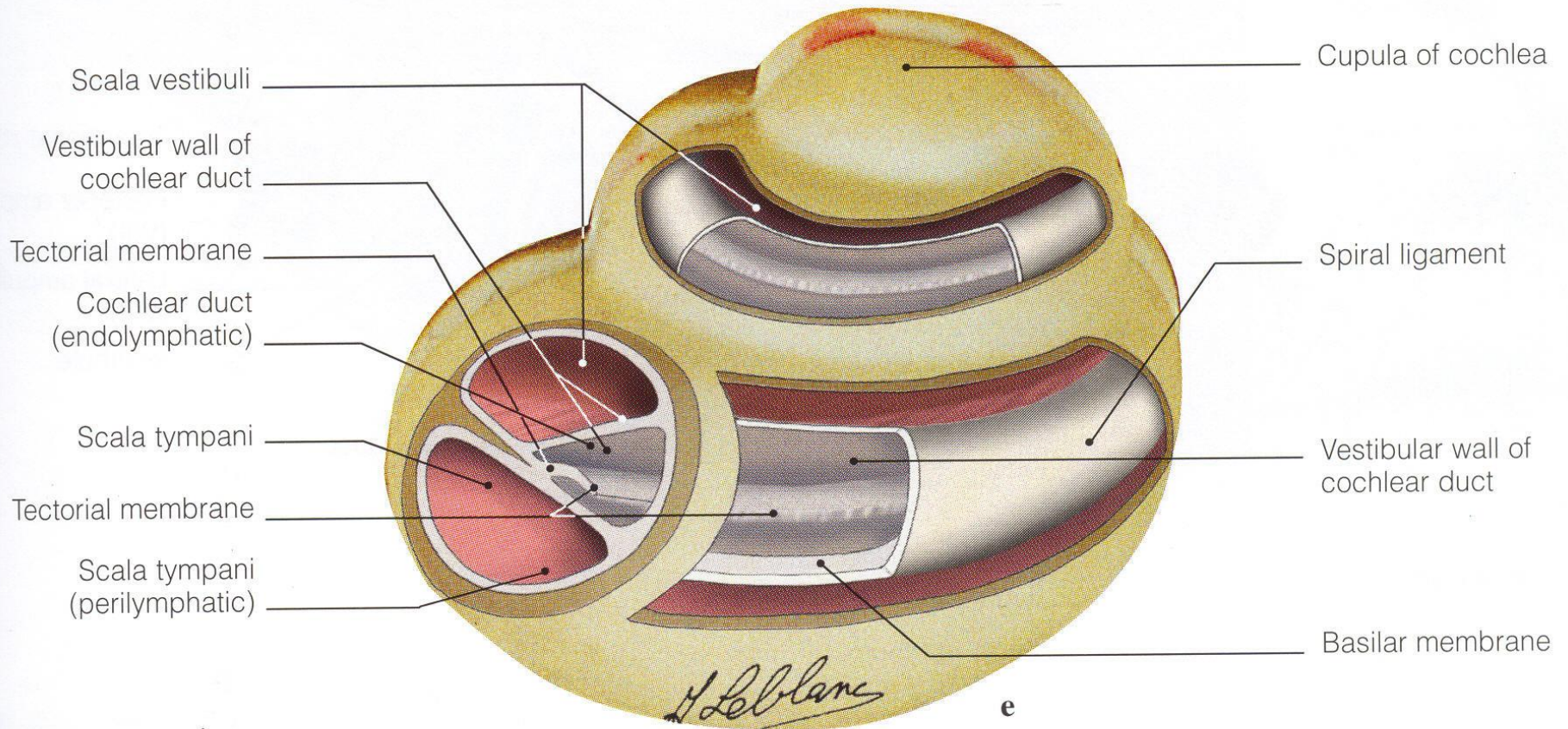
- compact mastoid process
- restrained pneumatization
- good pneumatization

# Eustachova trubice

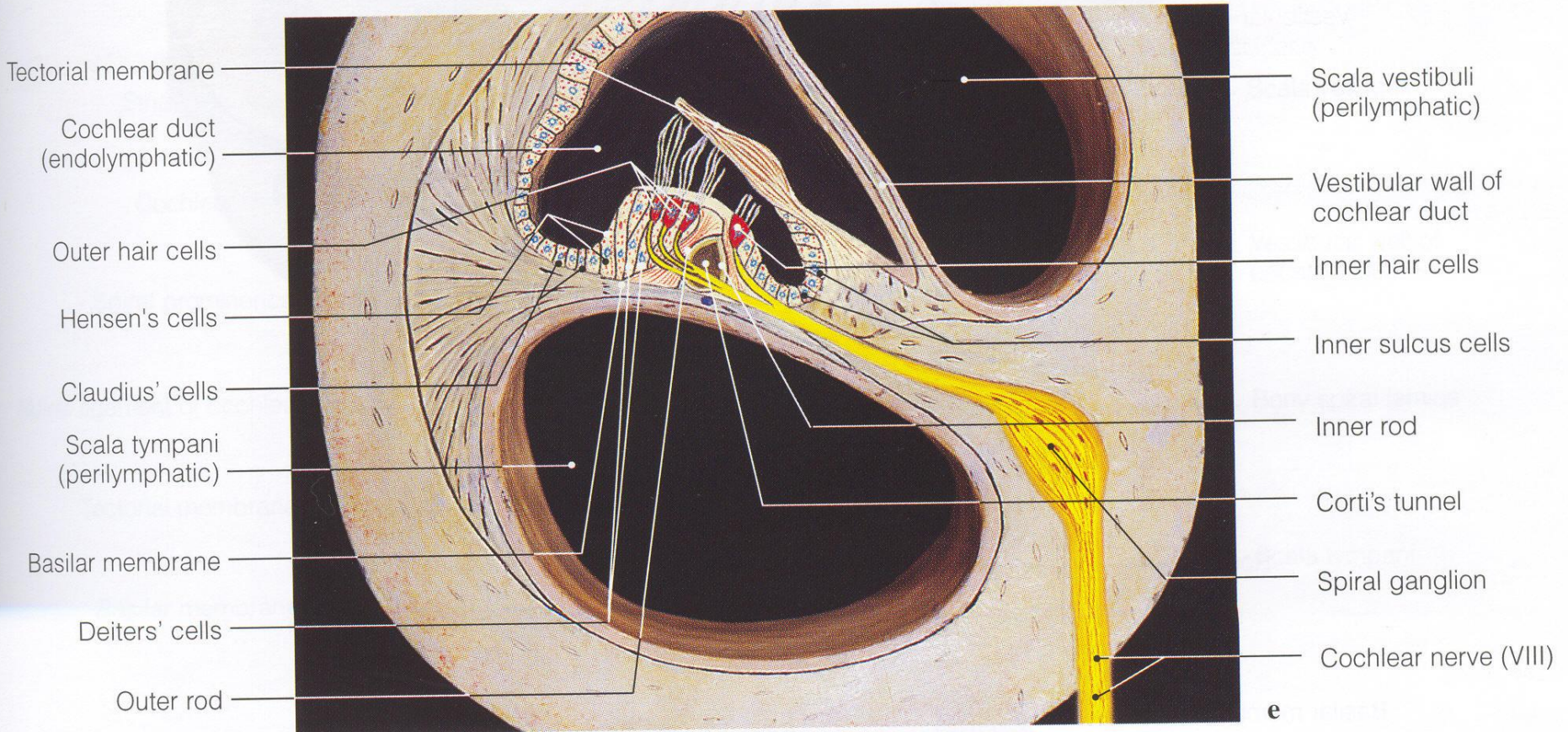
- Ventilační funkce - vyrovnání tlaku ve středouší se zevním tlakem, přivádění zvuk. vln jen zvnějšku
- Drenážní funkce - odstraňování sekretu ze středouší
- Ochranná funkce - před průnikem sekretu do středouší



# Průřez kochleou

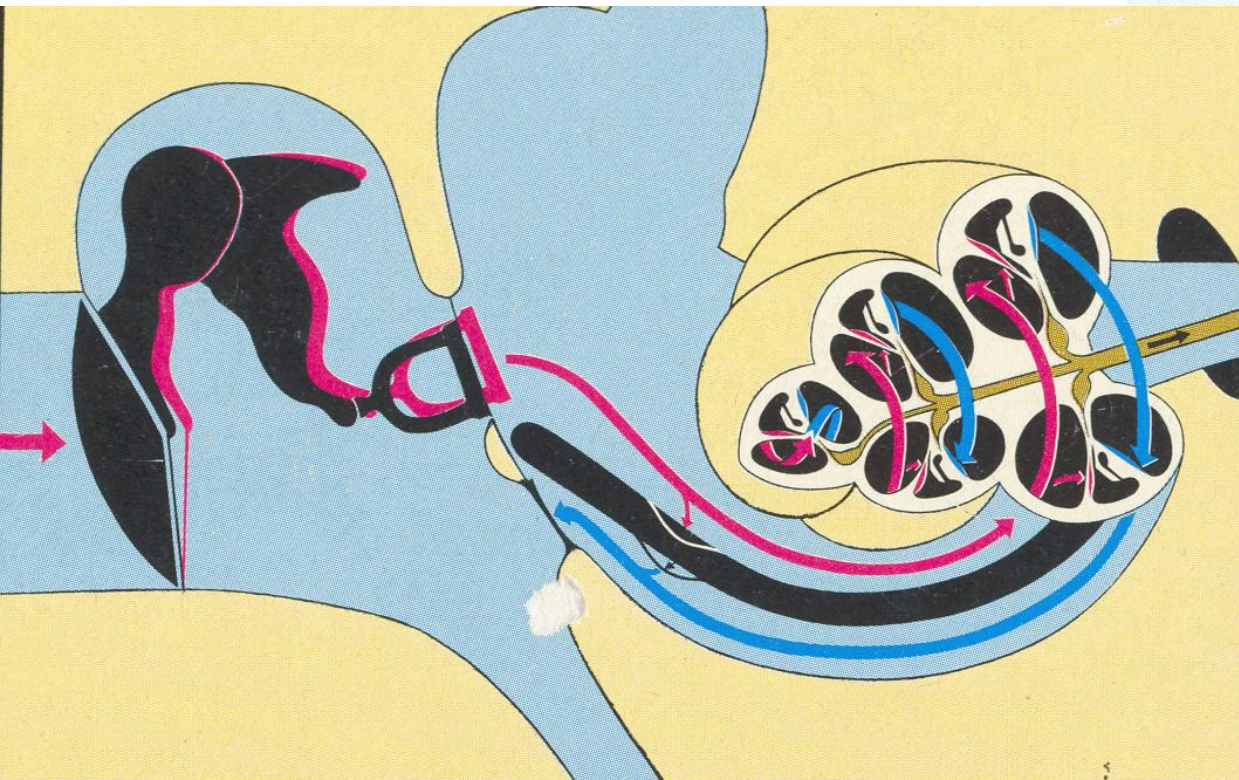
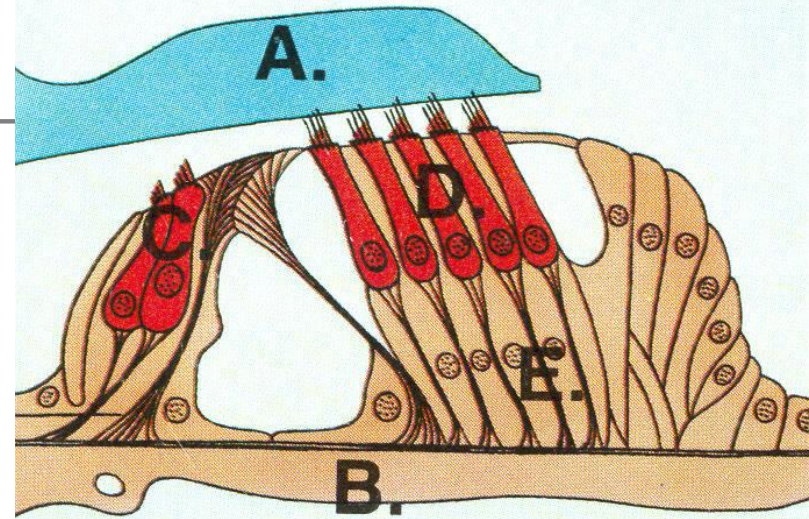


# Průřez ductus cochlearis

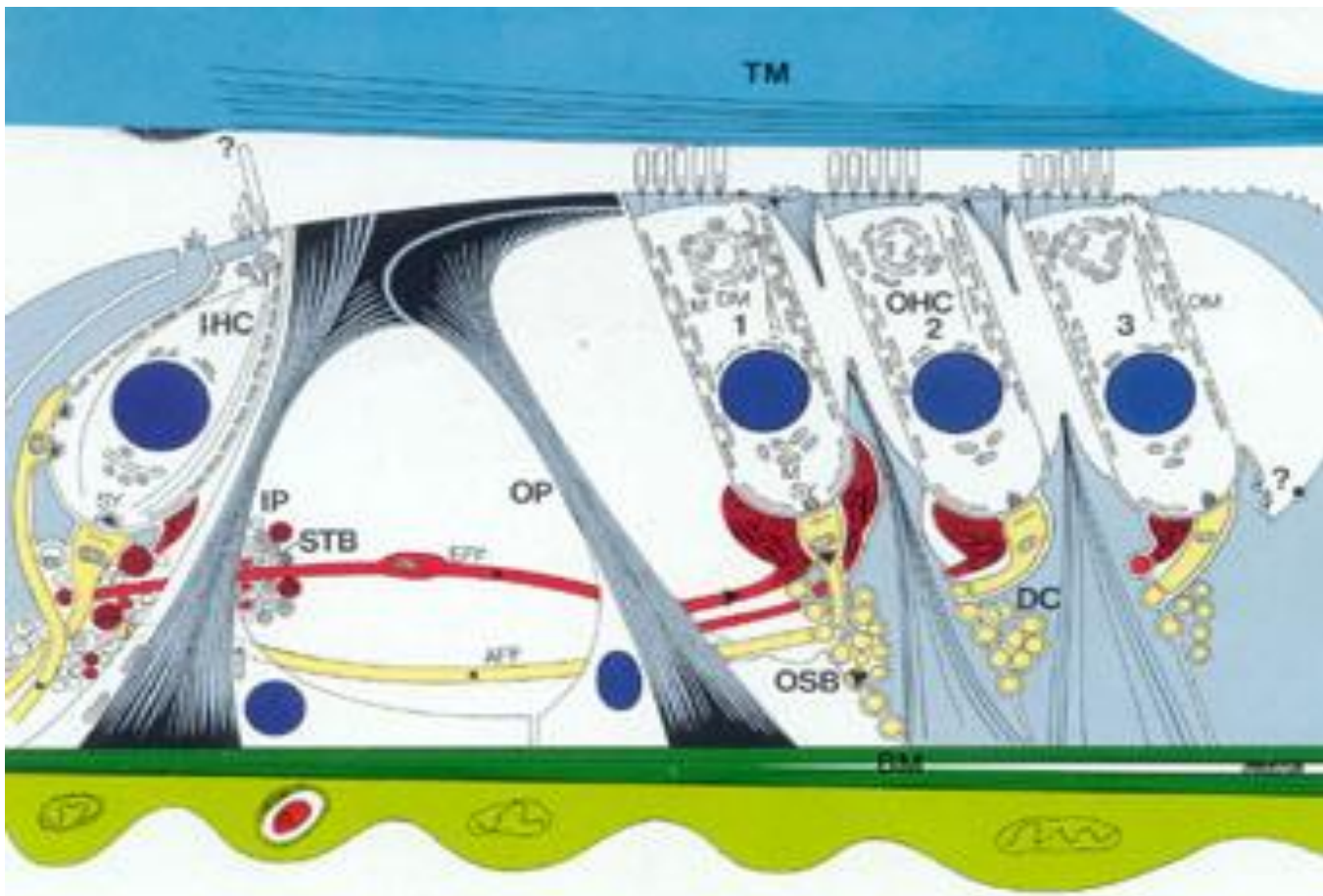




## Vedení vibrací z bubínku kochleou, Cortiho orgán



## Zevní vláskové bb. (OHC) = servomechanismus pro vnitřní vláskové bb. (IHC)

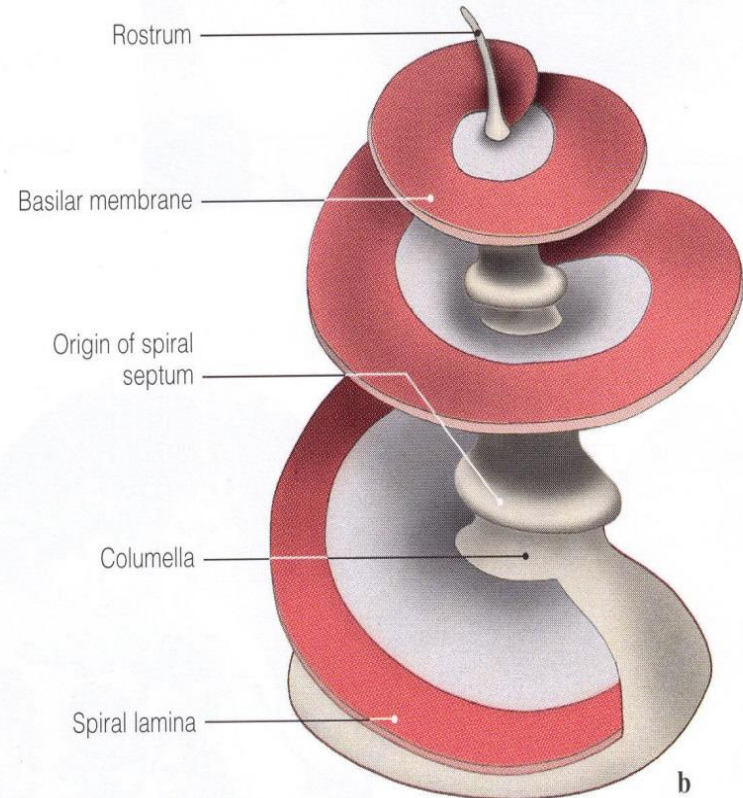


# Kochleární přepážka

System 3 membrán – membrana basilaris, reticularis, tectoria

## Princip tonotopie

– čím vyšší frekvence, tím se akustický tlak vyrovnává blíže ke třmínku, tj. vysoké frekvence jsou percipovány v bazálním závitě, hluboké v apikálním



## Funkce hlemýždě:

- přeměna mechanické vibrace na nervové vzruchy
- základní frekvenční analýza



# Vlnová hydrodynamická teorie slyšení (von Bekesyho teorie „travelling wave“)

---

- Z bubínku je akustický tlak převeden řetězem kůstek do oválného okénka.
- Kapalina je nestlačitelná, tlaková změna se vyrovnává na membráně okrouhlého okénka, jež kmitá v protifázi ke třmínku.
- Jsou-li změny tlaku v rozsahu slyšení, vyrovnává se tlak na kochleární přepážce, vytvoří se prohnutí přepážky, vlna.
- Pohyb membrány se přenáší postupně ve formě tzv. „postupující vlny“ podél membrány a dosahuje maximální amplitudy v místě, které odpovídá frekvenci zvukové vlny. Čím je kmitočet vyšší, tím se tlak vyrovnává blíže ke třmínku (**princip tonotopie**).
- „Postupující vlna“ vede k posunu tektoriální membrány Cortiho ústrojí vzhledem k bazilární membráně a vychýlením vlásků smyslových buněk k jejich podráždění.
- Tím se mění mechanická energie kmitání na elektrické potenciály, které jsou vedeny do sluchového centra v Heschlových závitech. Zde jsou dekodovány, vnímány jako zvuky a po převodu asociačními drahami do čelních laloků je dešifrován jejich signální význam.



- **Anamnéza**
- **Klinické vyšetření: palpace, otoskopie, (otomikroskopie)**
- **Zobrazovací metody**
  - Sumační rtg: Schüller, Stenvers, Meyer
  - CT : axiální a koronární řezy
- **Vyšetření funkce sluchu**
  - klasická sluchová zkouška, audiometrie, tympanometrie, evokované potenciály (BERA), spontánní otoakustické emise
- **Vyšetření vestibulárního aparátu**



# Anamnéza - symptomatologie ušních nemocí

---

**Porucha  
sluchu**

**Výtok z  
ucha**

**Tinnitus**

**Bolest**

**Závrať**

# Vyšetření ucha, oto(mikro)skopie

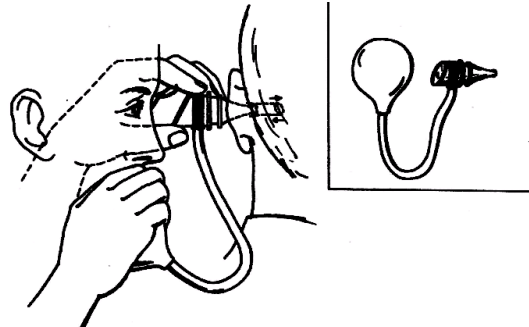
## ■ Aspekce a palpace

- tvar boltce, deformity
- Kožní léze, jizvy (i retroaurikulárně)
- výtok ze zvukovodu
- bolestivý tlak na tragus při zánětu zvukovodu
- palpační bolestivost na processus mastoideus při mastoiditidě



## ■ Otoskopické a oto(mikro)skopické vyšetření

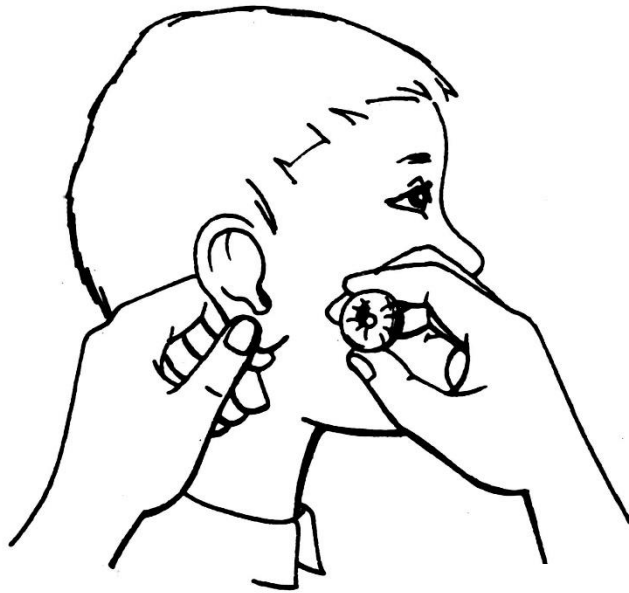- ušní zrcátko (spekulum)
- otoskop, pneumootoskopu
- mikroskop



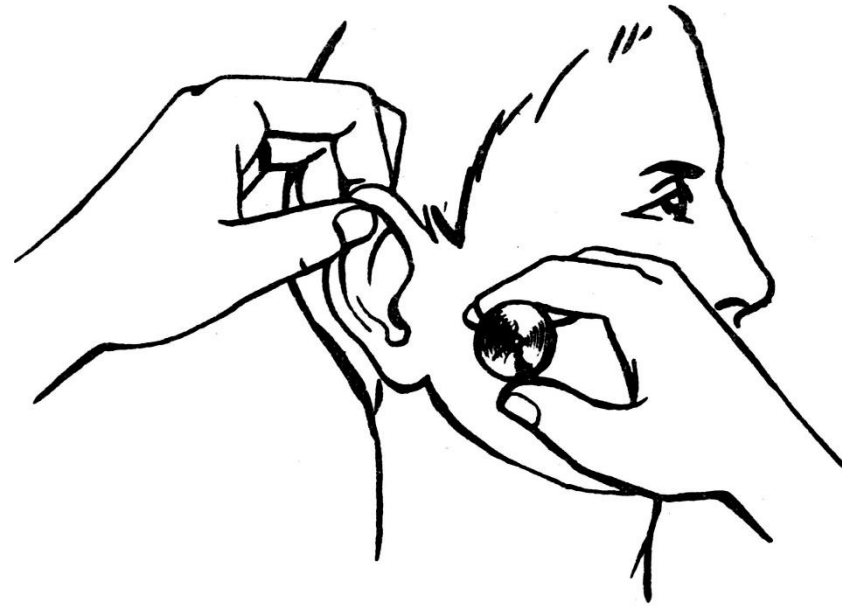
Vyšetřování Siegelovým zrcátkem





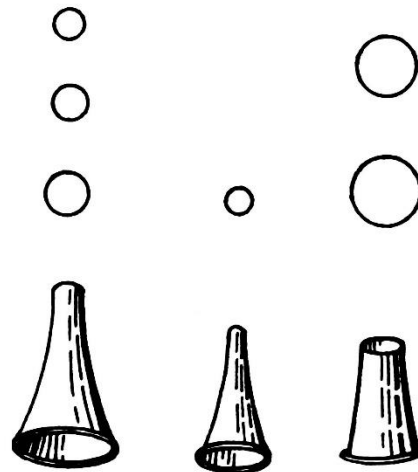


Obr. 13: Zavádění ušního zrcátka u dítěte



Obr. 12: Zavádění ušního zrcátka u dospělého

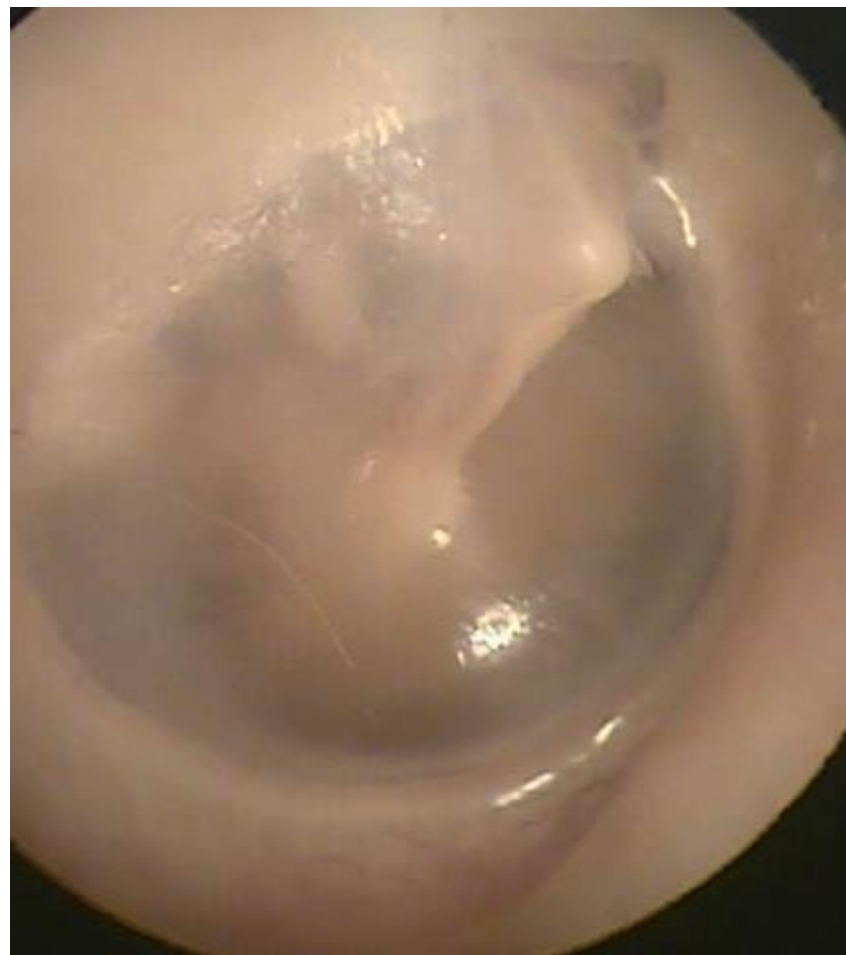**Otoskopie:**  
vyšetření  
zvukovodu a  
bubínku pomocí  
spekula



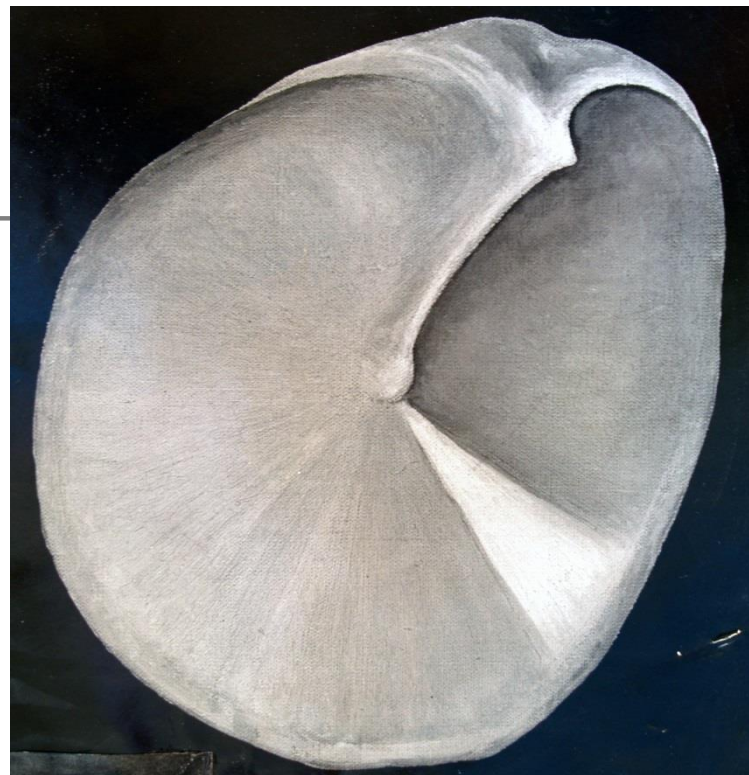Obr. 11: Ušní zrcátka

## Bubínek (membrana tympani)

- Spojení bubínku s řetězcem kůstek přes rukojeť kladívka tvoří typický reliéf:
  - Umbo
  - stria mallearis
  - prominentia mallearis
- Světelný reflex
- „**Bezoldovo trias**“:  
prominentia mallearis, stria mallearis, světelný reflex.



## Normální bubínek



(Někdy může  
prosvítat)

třmínek

kovadlinka

*plica malleol. post.*

*proc. later. mallei*

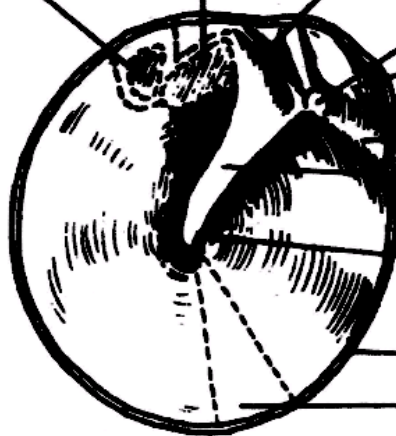
*pars floecida membr.  
tympani*

*plica malleol. ant.*

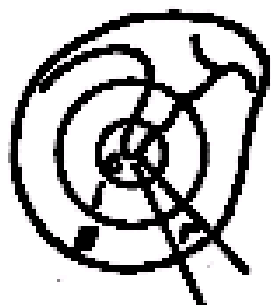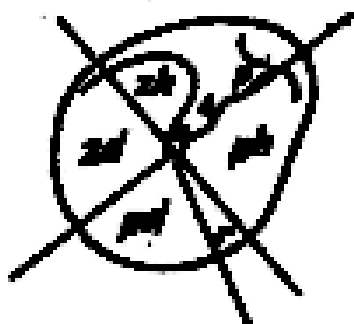*manubrium mallei  
(stria malleolaris)*

*umbo membr. tympani*

*anulus tympanicus  
reflex*



# Otoskopie – rozdělení bubínku



*p - prominencí malleolární*

*i - ústí malleolární*

*c - ústí*

*r - reflexní reflex*

*Kvadranty:*

*pl - přední dolní*

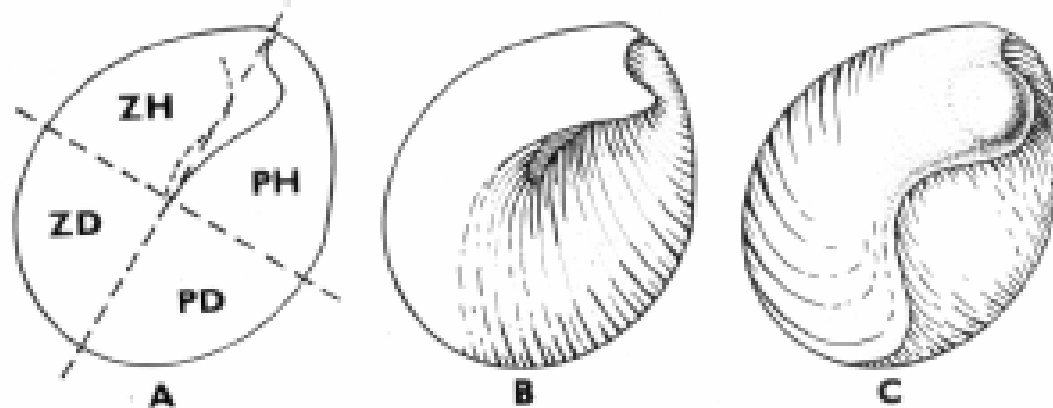
*ph - " horní*

*zl - zadní dolní*

*zh - " horní*

*zóny: c - centrální, i - intermediární, p - periferní*

**Rozdělení bubínku na kvadranty a zóny**



Obr. 78. A – dělení bubínku na čtvrtce, B – vpáčený a C – vyklenutý bubínek.



*Centrální perforace*



*ruptura bubínku*



*okrajově perforace*



*okrajově a centrální perforace*



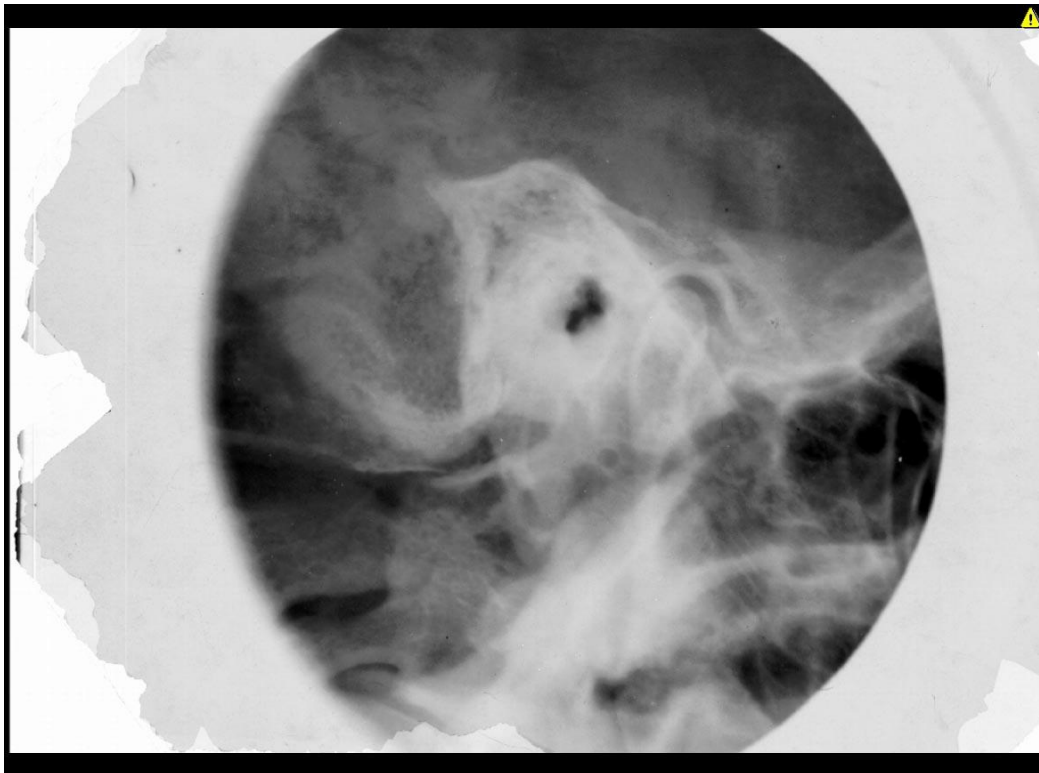# Typické otoskopické nálezy

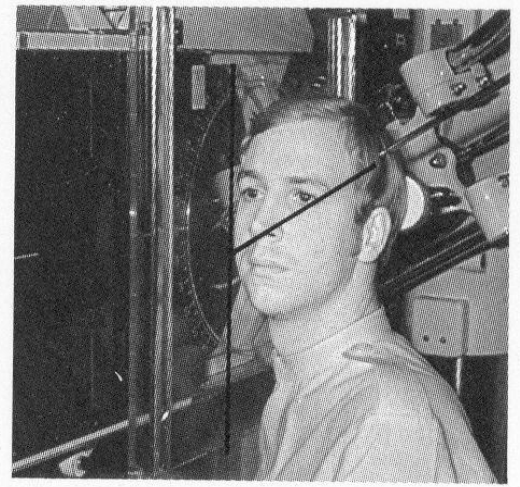
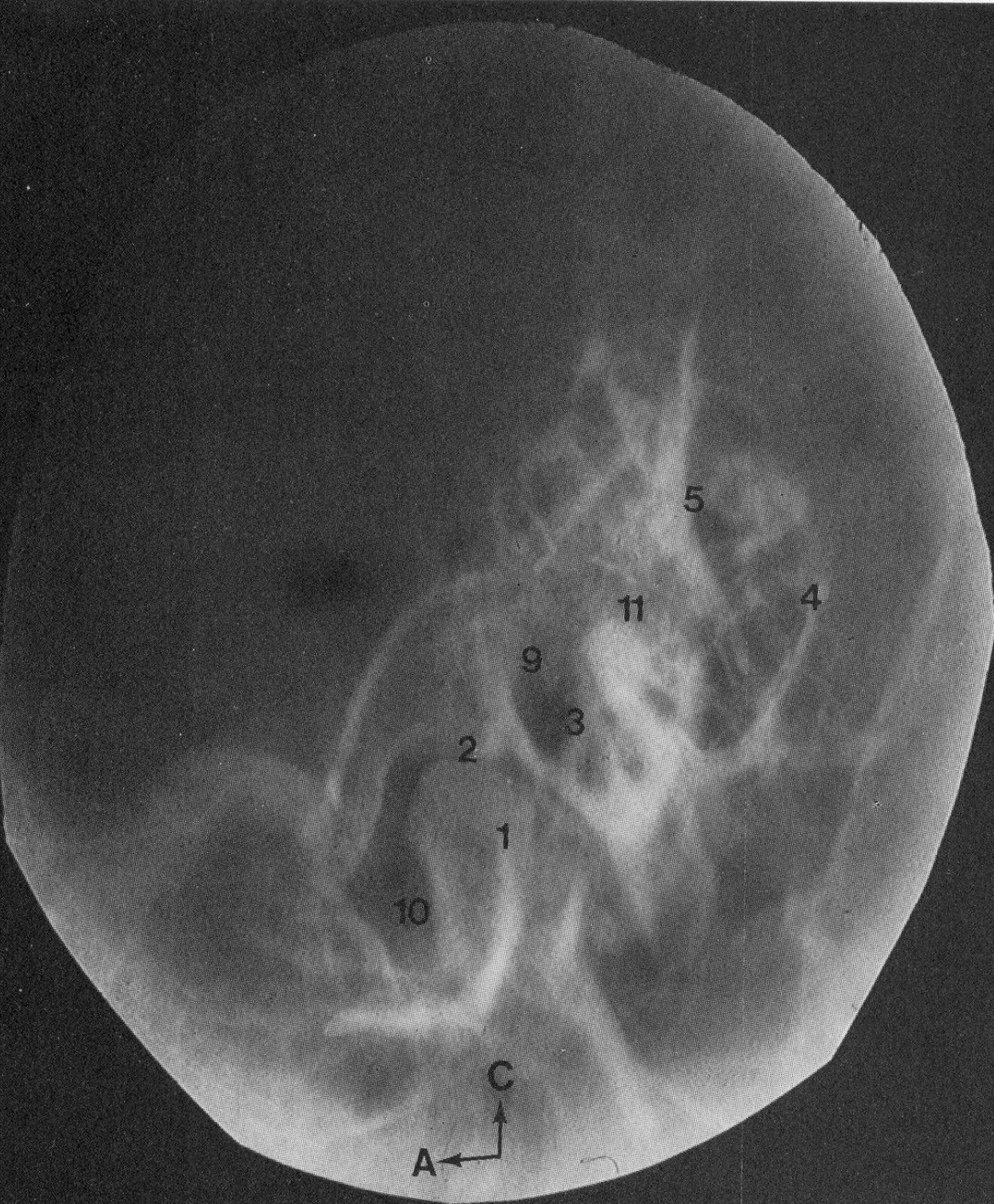---

- **Poloha** bubínku
  - Vpáčení
  - Vyklenutí – záněty, nádory...
- Integrita (**celistvost**) bubínku
  - Perforace poúrazové
  - Perforace zánětlivé
    - Akutní – většinou tečkovité s pulsací
    - Chronické – často ledvinovitého tvaru
      - Periferní
      - Centrální
- Definitivní **pozánětlivé změny na bubínku** – vápenné inkrustace, jizvy
- Patol. **nález za bubínkem** – tekutina (OMS), hemotypanum

- **Prostý rentgenový snímek**

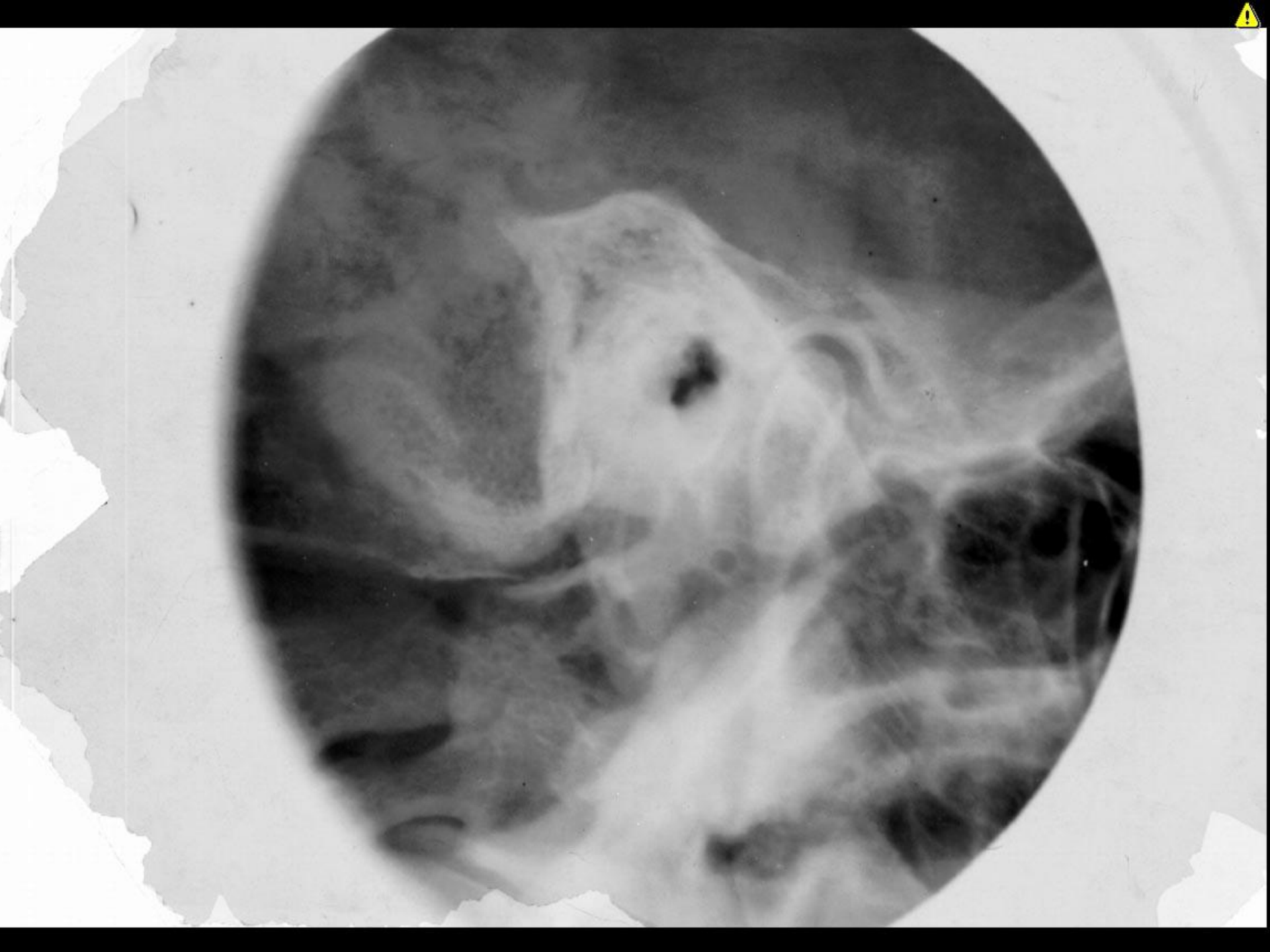
- Stenversova projekce (RTG paprsky dopadají kolmo na pyramidu spánkové kosti)
- Schüllerova (paprsky směřují rovnoběžně s podélnou osou zevního zvukovodu) viz obrázek
- v posledních letech je prostý snímek nahrazován CT vyšetřením





**Projekce die Schüllera**

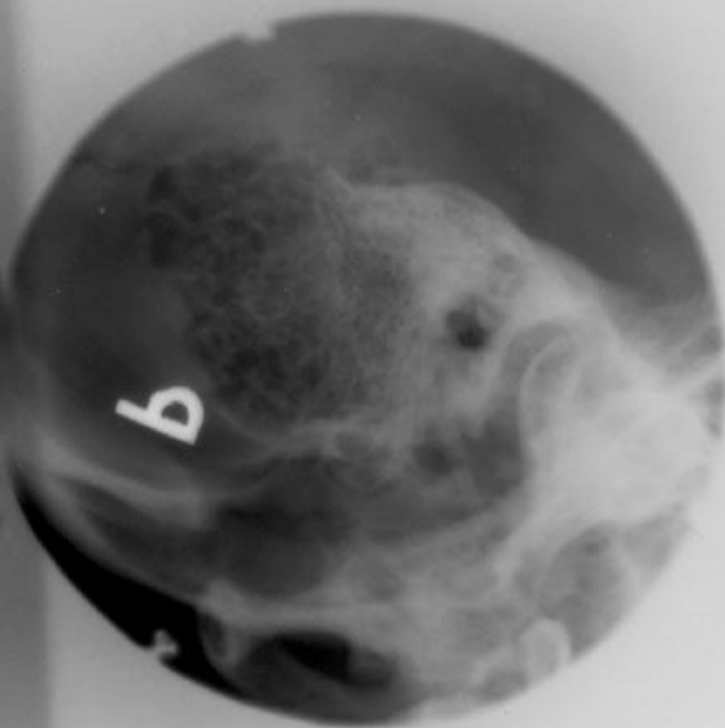
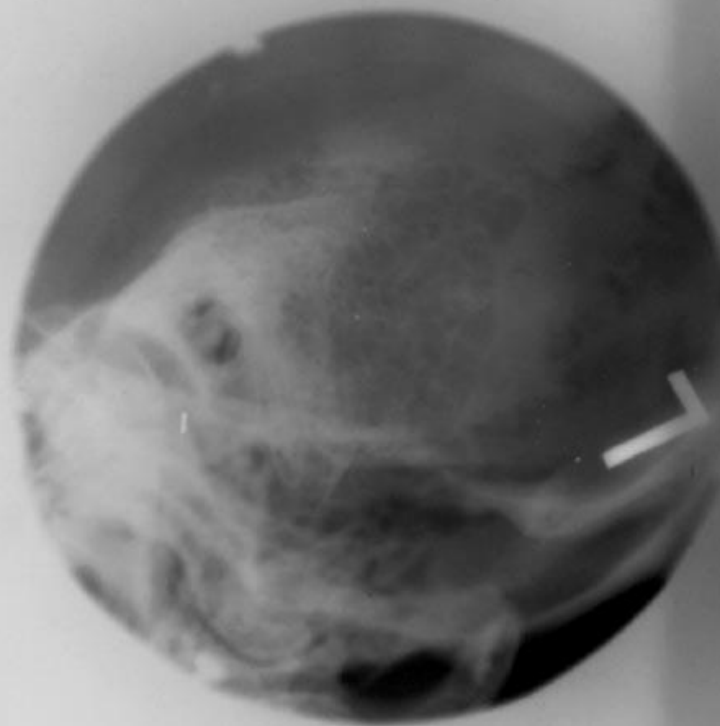




Mladtsov

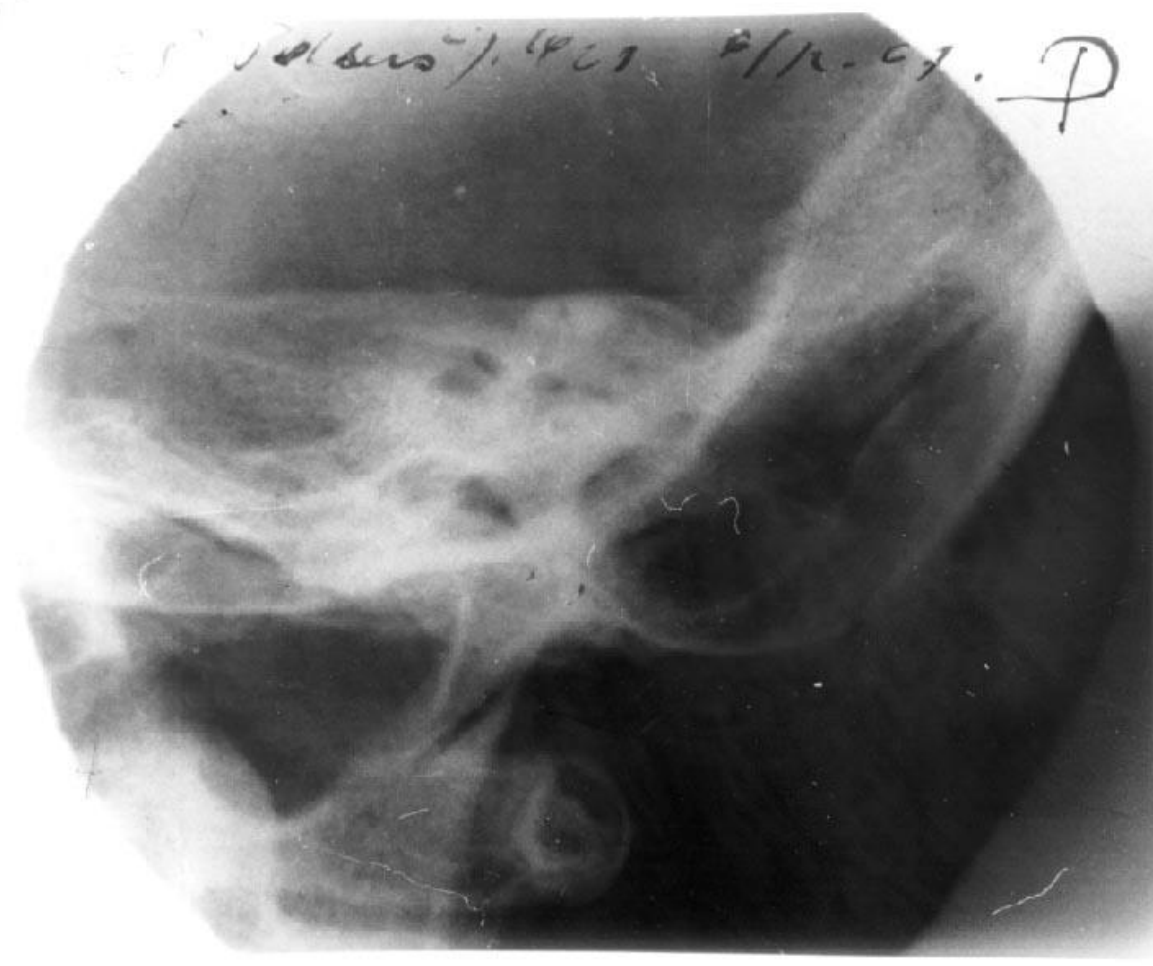
Ohňo med sup. ac. c. mastoidní  
(akutí gastrón pneumatické systém)

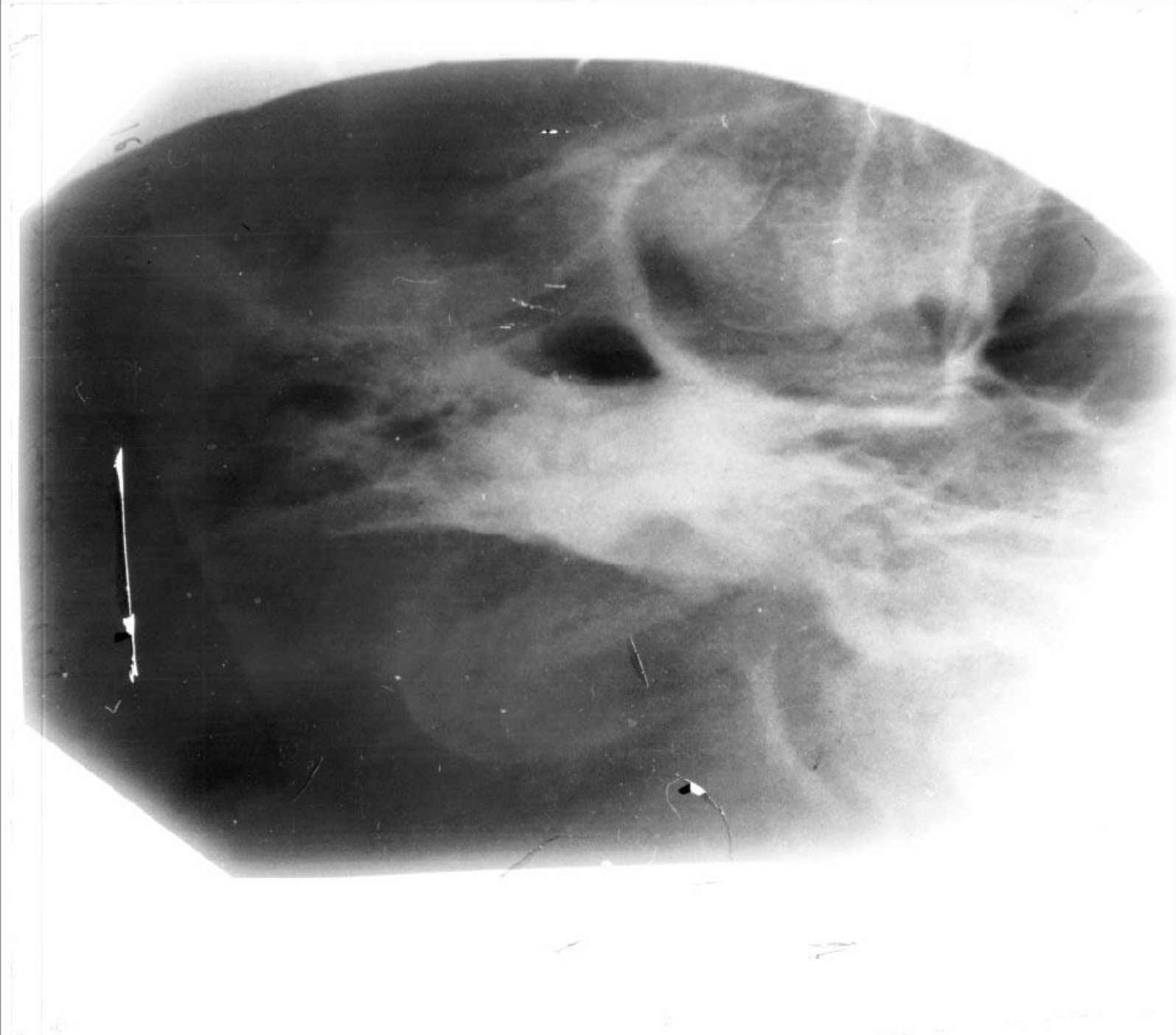
Normální vnitřní





55 Polaris 1.465 8/12.07. P

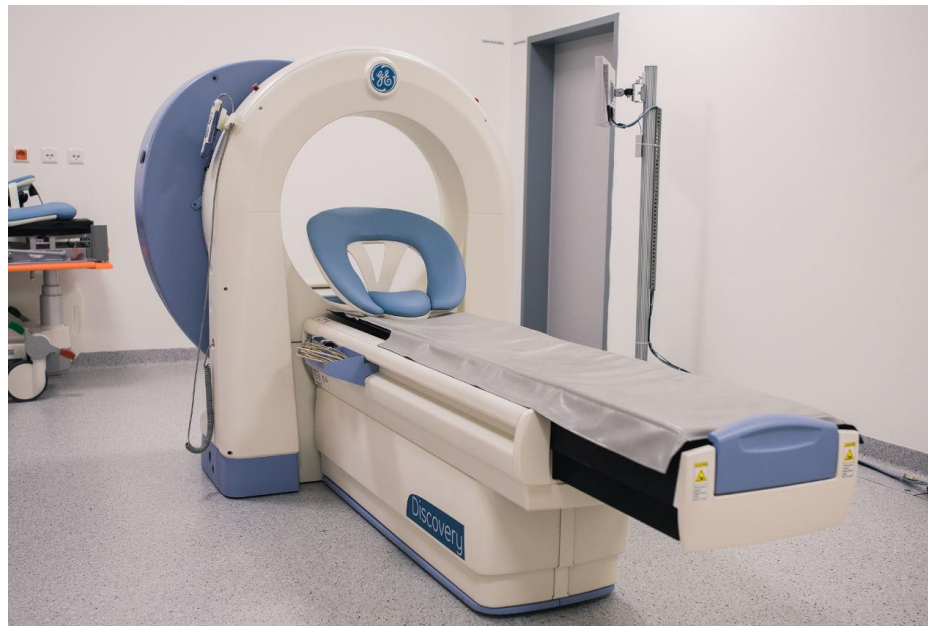



# Zobrazovací metody

---

- **HRCT (high resolution CT)**
- **Magnetická rezonance**
- **Prostý rentgenový snímek**

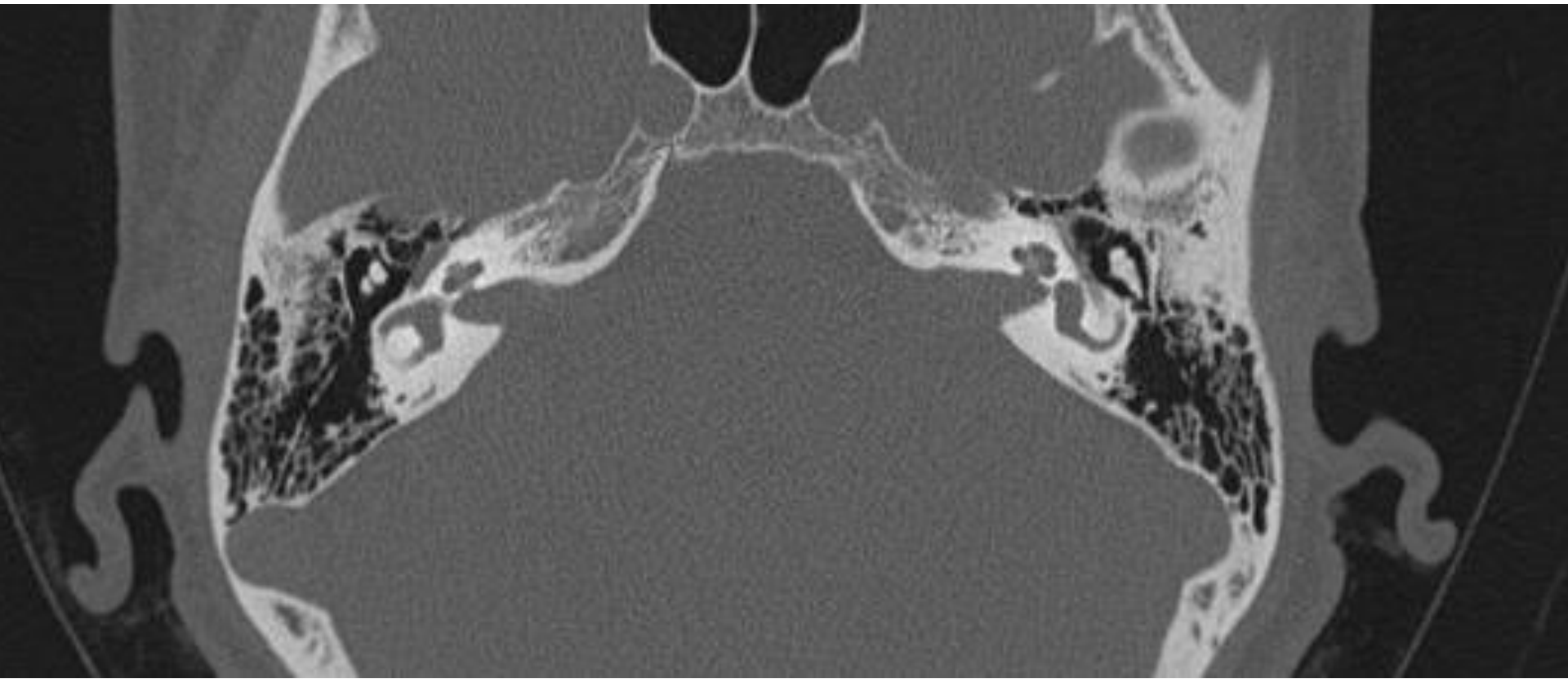


# Zobrazovací metody

---

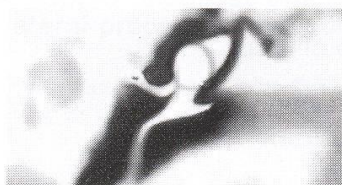- **HRCT (high resolution CT)**

- nejvíce používaná zobrazovací metoda pro vyšetření spánkové kosti
- využíváno v diagnostice chronických středoušních zánětů především cholesteatomu, při diagnostice zlomenin spánkové kosti, patologií lícního nervu a pod.



# CT řetězu kůstek a středoušní dutiny

1 \* Long crus of incus  
2 \* Handle of malleus



Body of incus

e

Epitympanic space

Superior epitympanic recess

Body of incus

Long crus of stapes

Head of malleus

Posterior crus of stapes

tapes

Epitympanic space

E.A.M. – Stapes

Lateral process of malleus

Lenticular process of incus

Handle of malleus

Neck of malleus

g

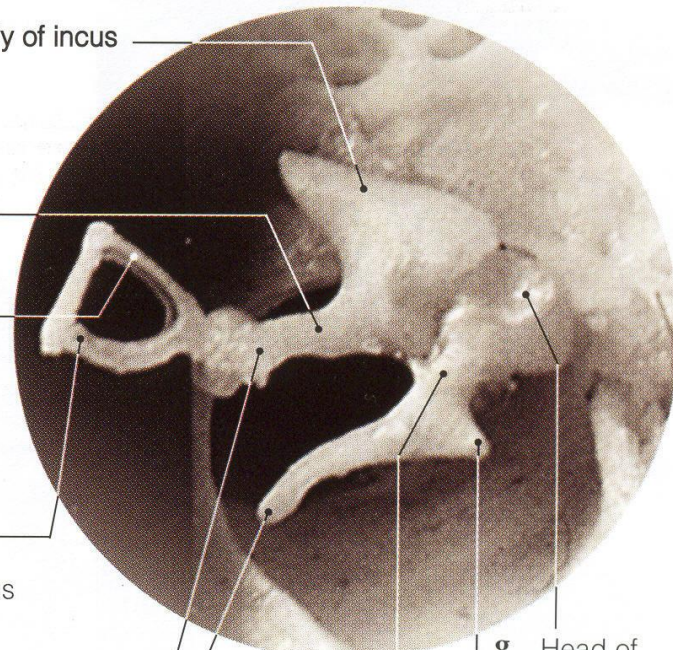
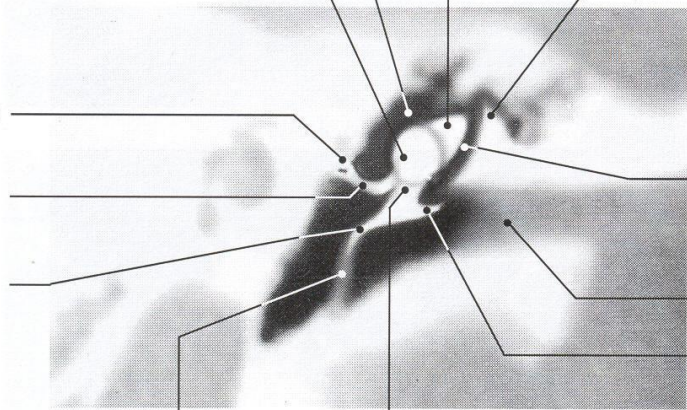
Head of malleus

Lateral process of malleus

Tympanic membrane

Neck of malleus

f



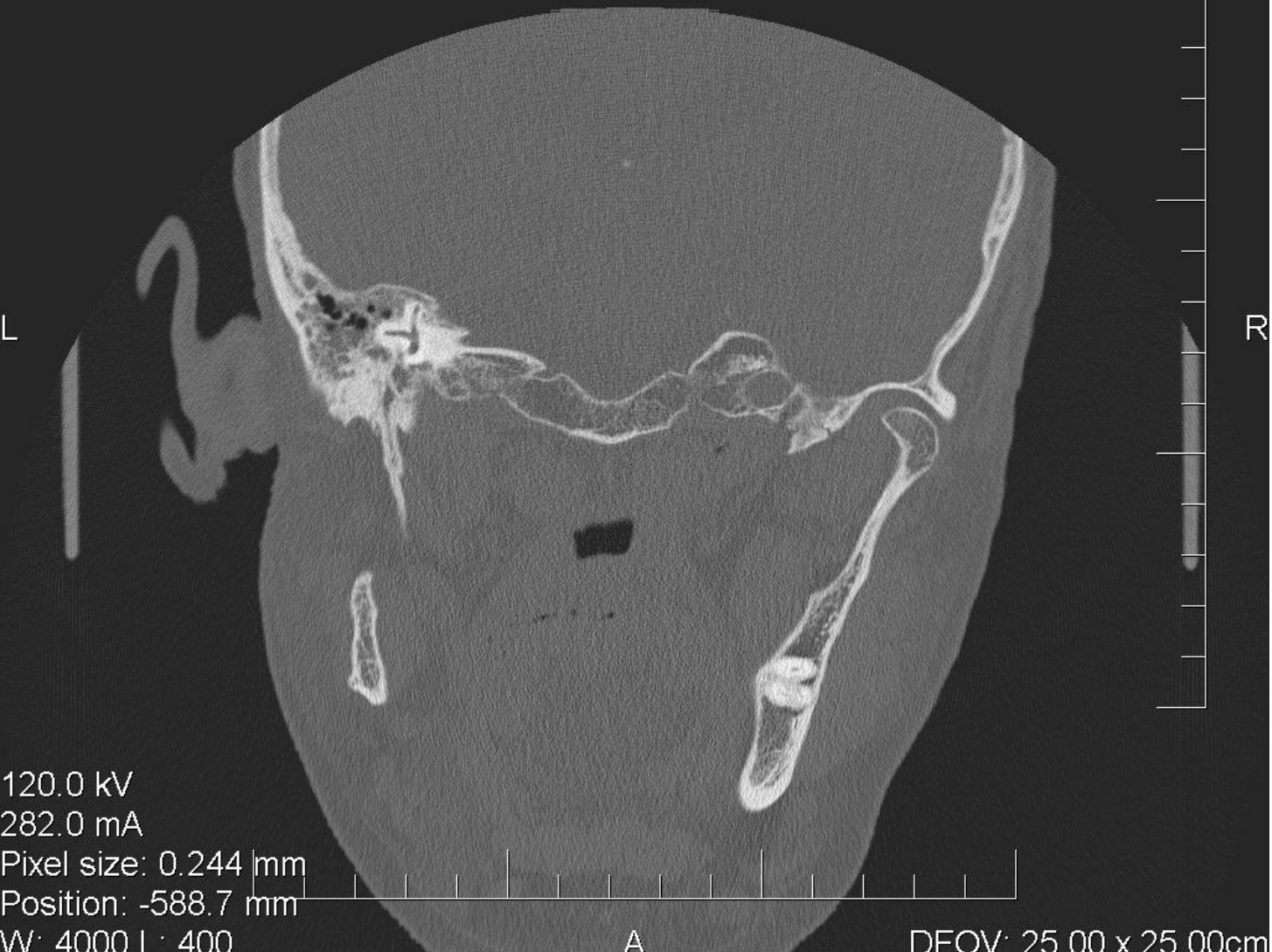


CT/835/19  
Axial F->H

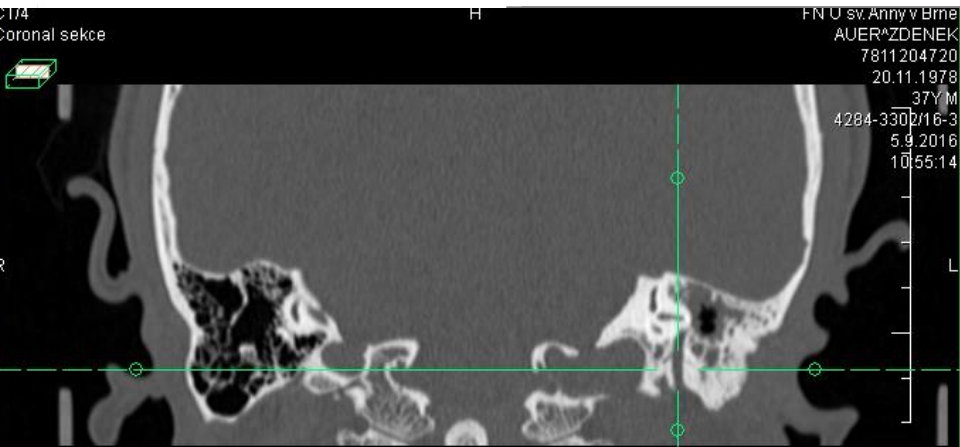
P

FN U sv.Anny v Brne  
JANECEK^DRAHOSLAV  
280912/403  
M  
4284-1764/06  
2006/3/13  
10:23:21

Canalis  
Fallopi

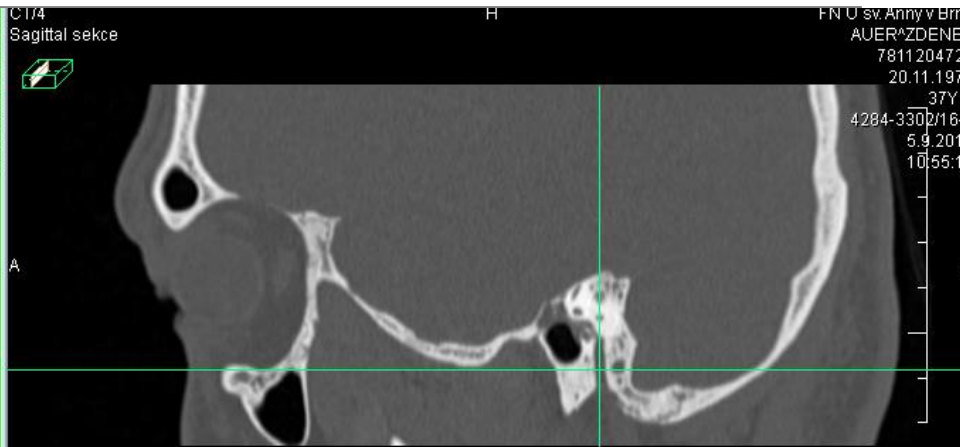


# Canalis Fallopi



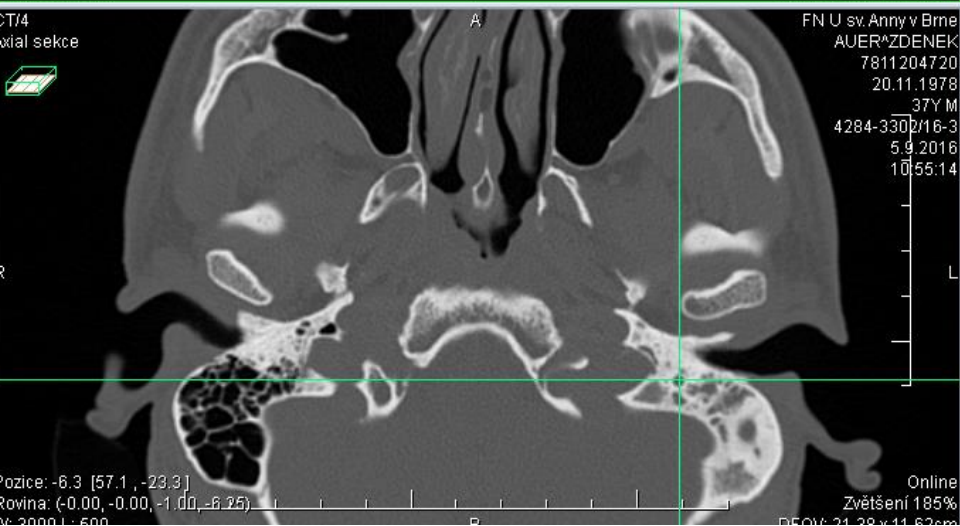
Pozice: -23.6 [107.7, -107.3]  
Rovina: (0.00, -1.00, 0.00, -23.56)  
W: 3000 L: 500

Online  
DFOV: 21.50 x 11.68cm



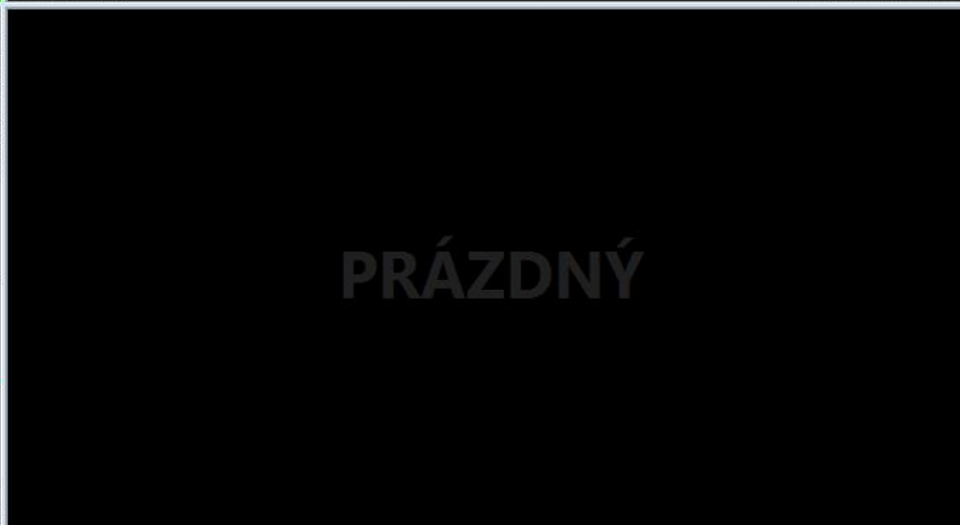Pozice: -44.6 [107.7, -107.3]  
Rovina: (-1.00, 0.00, 0.00, -44.85)  
W: 3000 L: 500

Online  
DFOV: 21.50 x 11.68cm



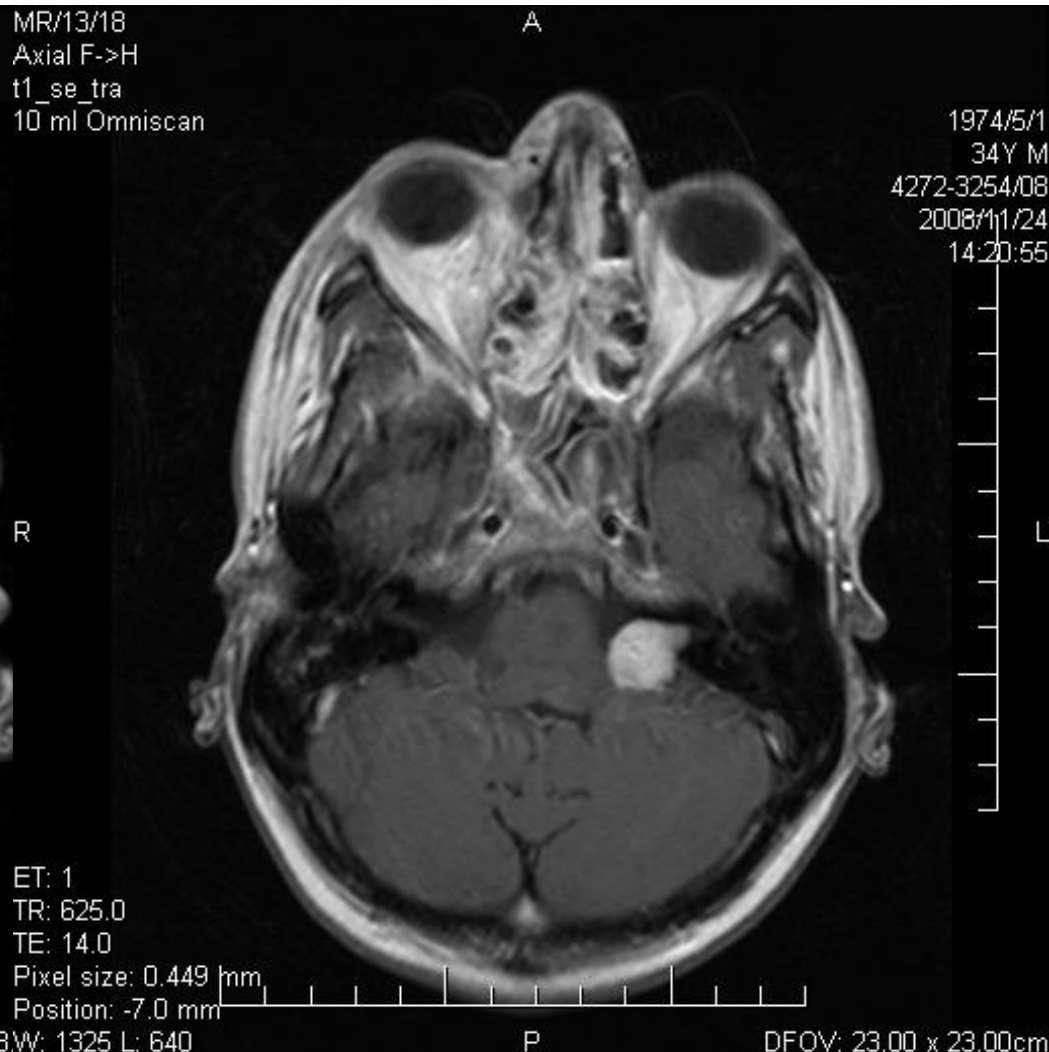
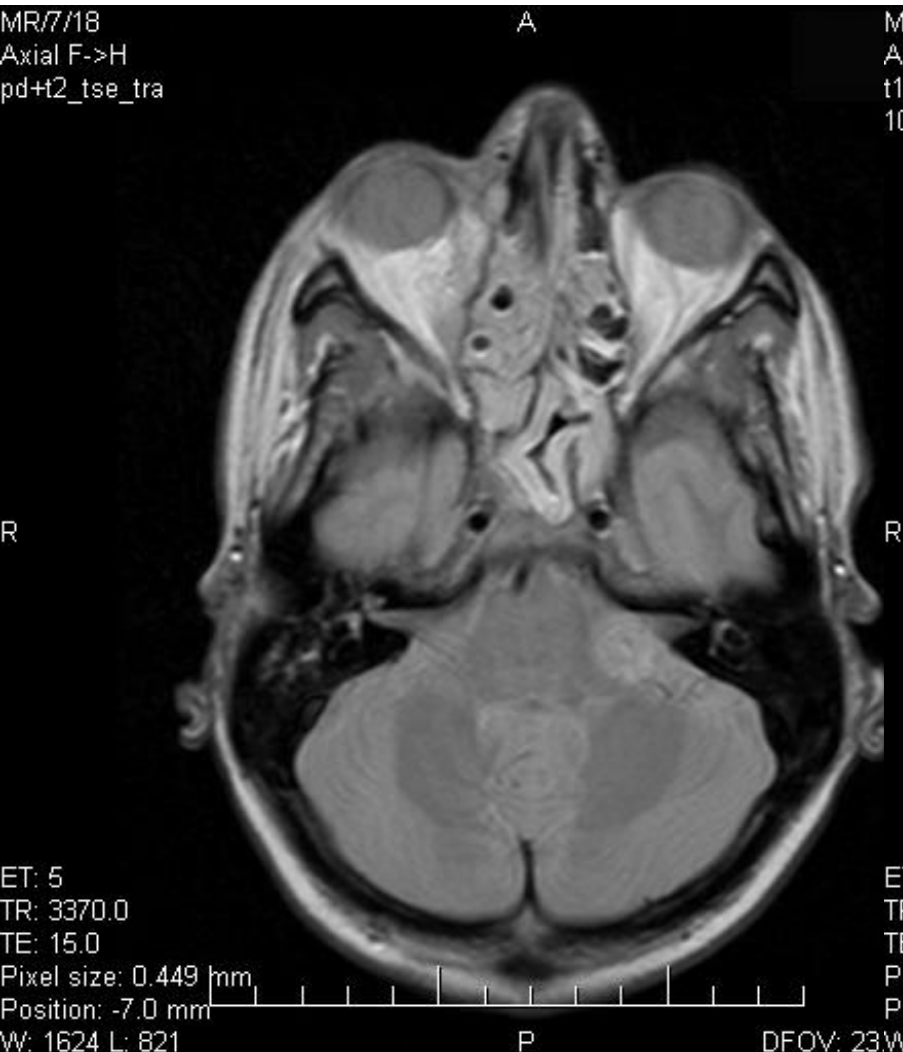Pozice: -6.3 [57.1, -23.3]  
Rovina: (-0.00, -0.00, -1.00, -6.25)  
W: 3000 L: 500

Online  
Zvětšení 185%  
DFOV: 21.28 x 11.62cm



PRÁZDNÝ

## MR - vlevo intrakanalikulárně neurofibrom n.VIII. 19 x 15 x 16 mm



FAKULTNÍ  
NEMOCNICE  
U SV. ANNY  
V BRNĚ

MR/14/5  
Coronal A->P  
t1\_se\_cor  
10 ml Omniscan

1974/5/1  
34Y M  
4272-3254/08  
2008/11/24  
14:20:55

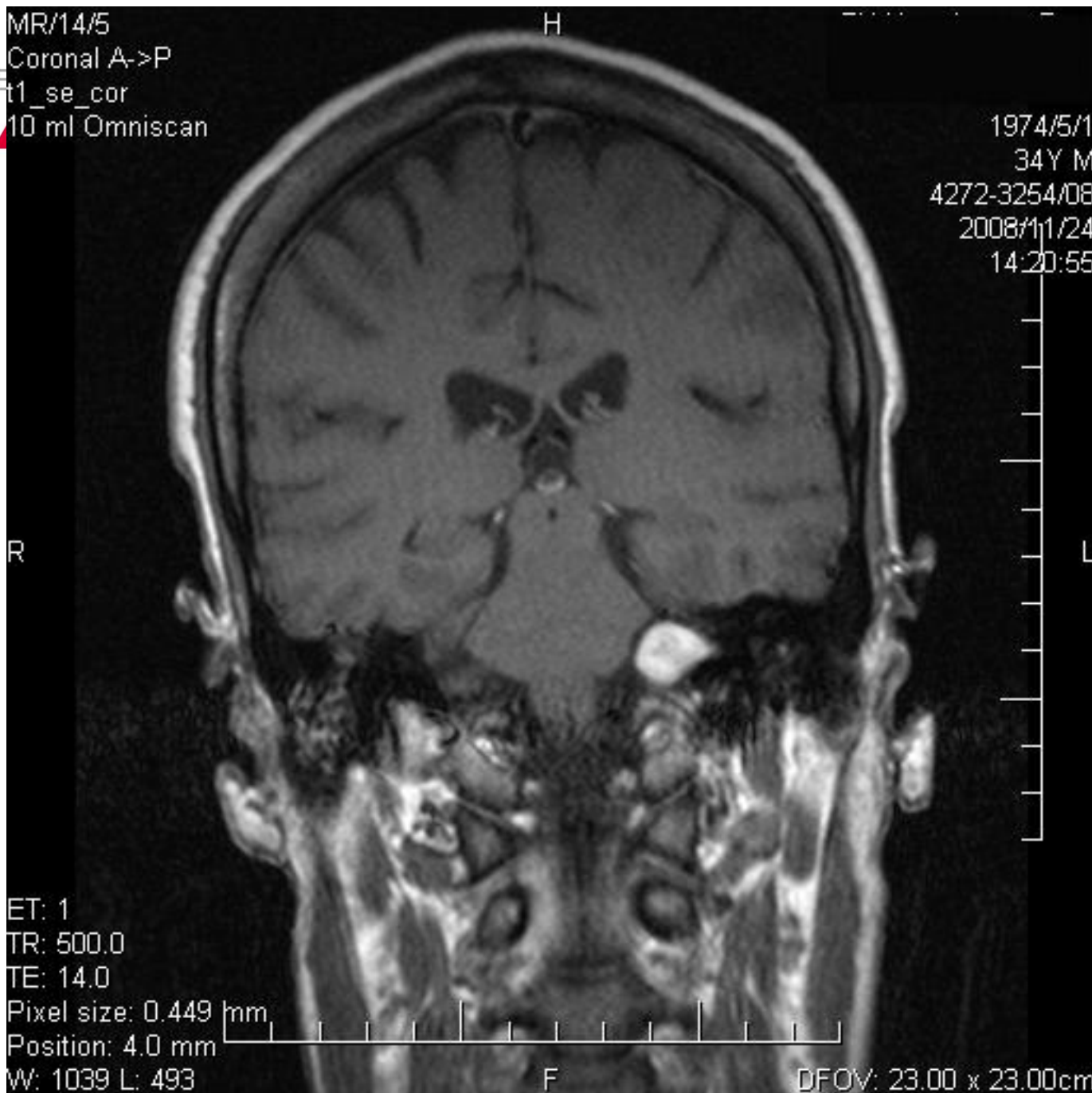
R

L

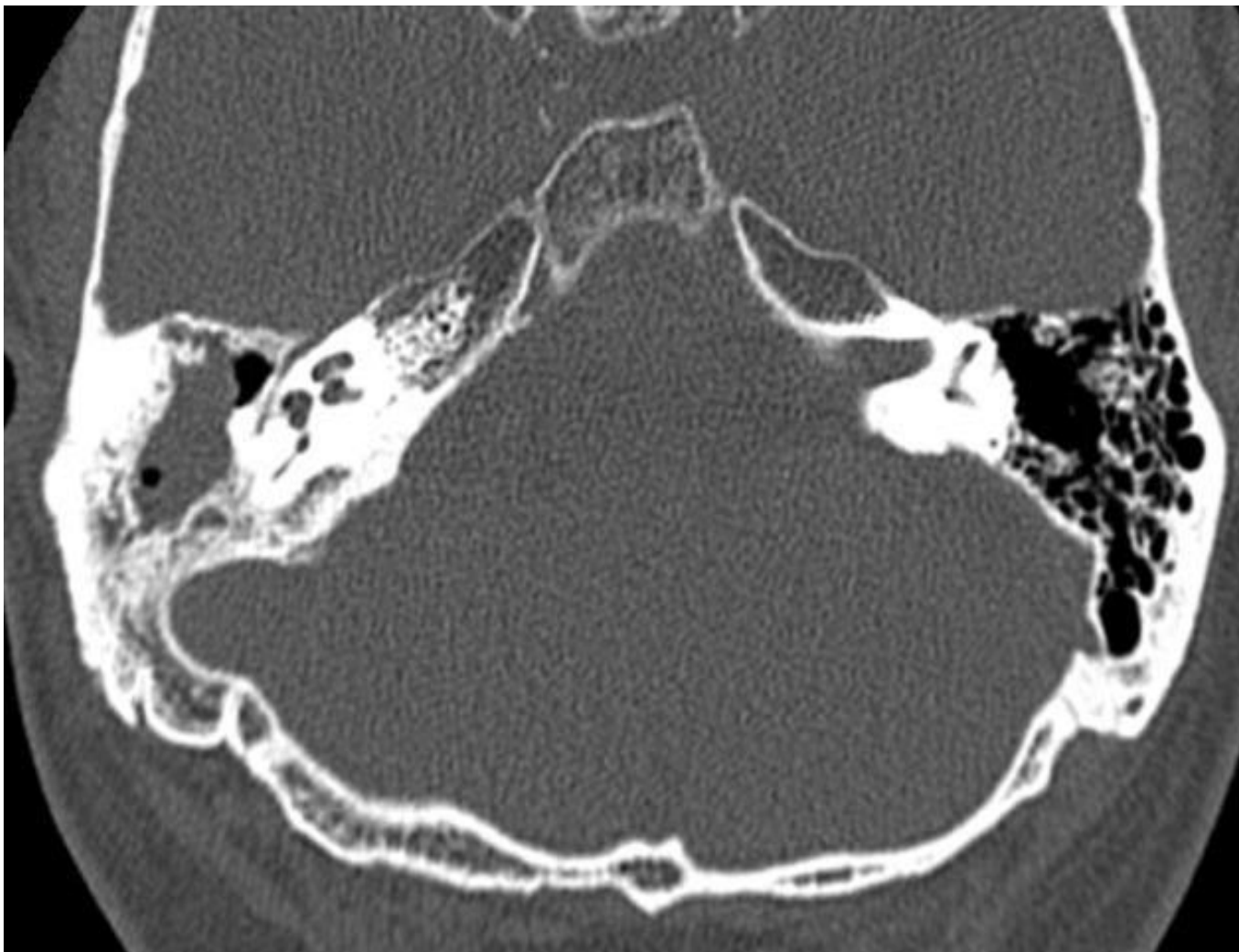
ET: 1  
TR: 500.0  
TE: 14.0  
Pixel size: 0.449 mm  
Position: 4.0 mm  
W: 1039 L: 493

F

DFOV: 23.00 x 23.00cm

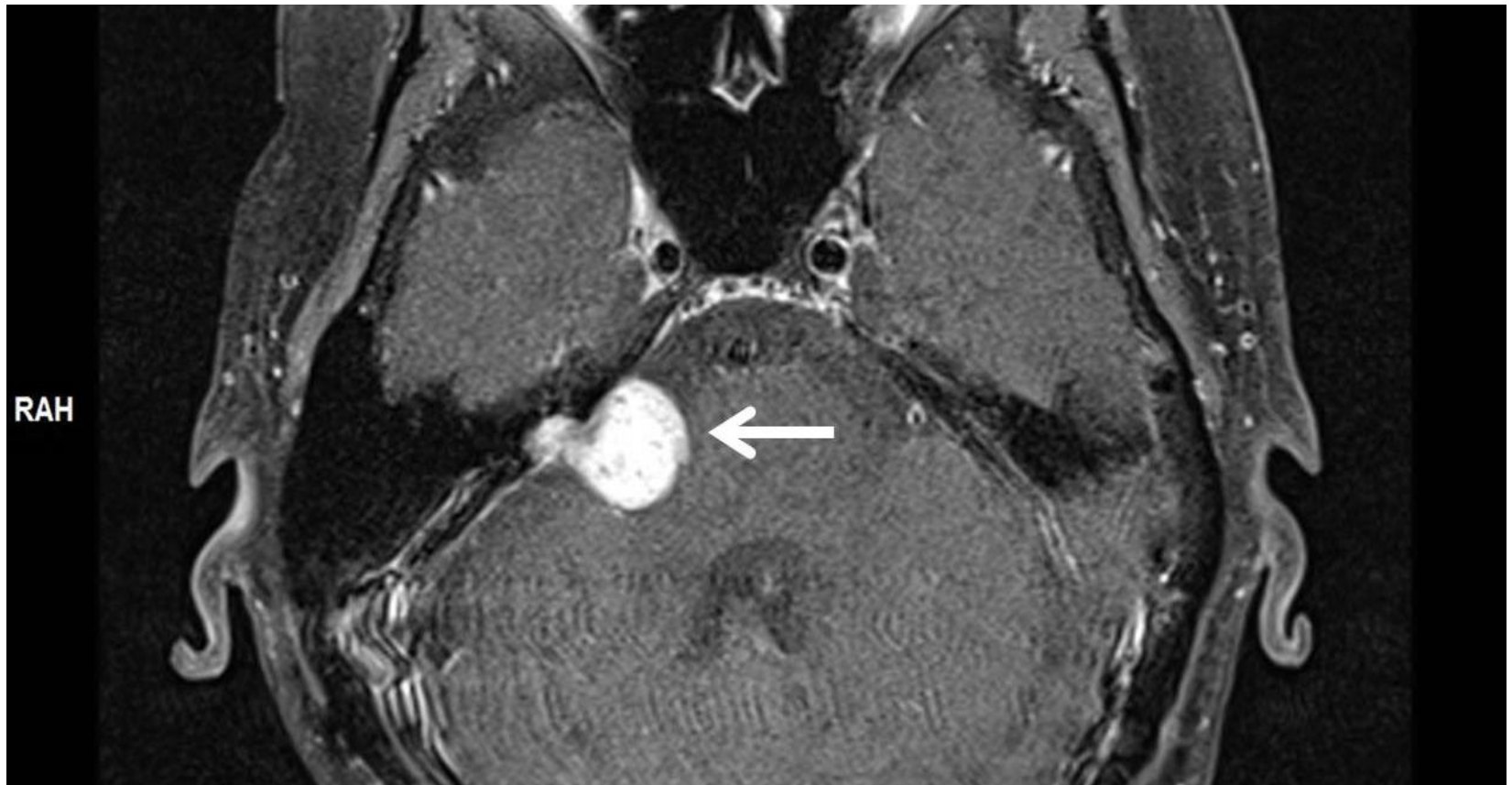


- **HRCT** – cholesteatom vpravo



## ■ Magnetická rezonance

- detekce recidivy cholesteatomu (DWI MR - diffusion weighted imaging MR)
- vyšetření patologií vnitřního zvukvodu a mostomozečkového koutu (diagnostika vestibulárního schwanomu)





- rozdělení poruch sluchu
- vyšetření sluchu řečí a ladičkami
- vyšetření sluchu tónovou audiometrií
- vyšetření sluchu řečovou audiometrií
- objektivní vyšetřovací metody

## Porucha sluchu Nedoslýchavost (Hypacusis)

**Senzorineurální  
Hypacusis perceptiva**  
Weber lat. k lépe slyš. uchu  
Rinne pozit  
Schwabach zkrácen

**Převodní  
Hypacusis conductiva**  
Weber lat k hůře slyš. uchu  
Rinne negat  
Schwabach prodl.

**Smišená  
Hypacusis mixta**  
Schwabach zkrácen  
Rinne negat

**Kochleární**

**Retro (supra)kochleární**

Klasifikace poruch sluchu podle místa léze



## Dle průběhu audiometrické křivky

- Basokochleární
- Pankochleární
- Apikokochleární
- Mediokochleární

## Dle lokalizace léze

- Kochleární
- Retrokochleární





---

# Kochleární léze

- obtěžují, ale neohrožují život

# Retrokochleární léze

- obtěžují, ale mohou též ohrozit život



# Percepční vada kochleární

---

= poškození kochleárních struktur

## Etiologie:

- Presbyakuze
- Heredodegenerativní
- Poškození hlukem
- Toxické poškození
- Menierova choroba
- Náhlá percepční porucha idiopathická
- ... atd.



# Percepční vada retro- (supra-) kochleární

---

= poškození struktur proximálně od kochley

## Etiologie:

**Demyelinizační léze** - atherosklerosa

- sclerosis multiplex

**Zánětlivé poškození** - boreliosa

- neuroviry

- meningitida

- meningoencefalitida

**Nádory**

- neurinom akustiku

(vestibulární schwannom)

- meningeom

- jiné nádory MK a koutu MM

**Traumata**

- komoce, kontuze

- fraktury base lební ... atd



## Založeny na principu průkazu:

- recruitment fenomenu
- maskovacího efektu šumu
- míry únavnosti sluchového orgánu



# Pojmy z fyziol. akustiky I

---

**Zvuk** – mechanické vlnění pružného prostředí, v užším smyslu takové vlnění, které mladý zdravý člověk slyší (16Hz – 16 kHz). Zvuk je charakterizován **kmitočtem** (1 Hertz = 1 kmit za sec.) a **intenzitou** (decibel).

**Decibel (dB)** = desetina dekadického logaritmu poměru určité intenzity k intenzitě základní. Tzn., že přírůstek intenzity o 20 dB znamená nárůst na 100 násobek dané intenzity.



# Pojmy z fyziol. akustiky II

---

**Sluchový práh** = nejslabší zvuk, který člověk postřehne.

Pro určitý kmitočet je to nejnižší intenzita, při níž zvuk daná osoba začne slyšet. Lidský sluch je nejcitlivější v oblasti 1000 – 4000 Hz (sluchové pole je zde nejširší).

**Vzdušné vedení** = vedení zvuku zvukovodem přes střední ucho na blanku oválného okénka.

**Kostní vedení** = přímý přes kmitů kostmi lebky s následnou kompresí a dilatací pouzdra hlemýždě.

**Akustická impedance** = vlastnost prostředí, která brání přenosu akustické energie

**Akustická poddajnost (compliance)** = opak akustické tuhosti.

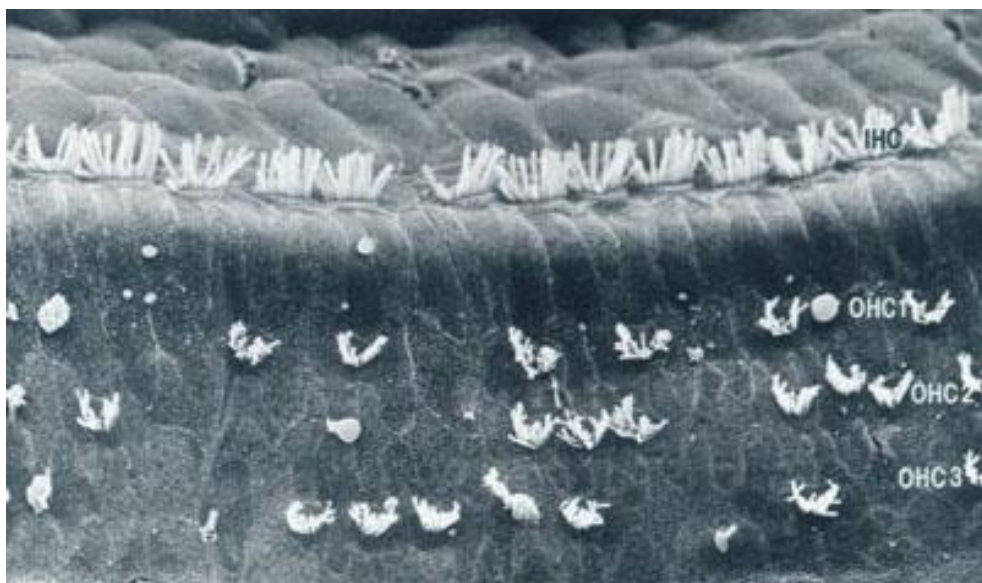
# Recruitment fenomen

---

= abnormální nárůst hlasitosti v nadprahových hladinách při postižení funkce OHC a normální funkci IHC. Při poruše OHC při zvyšování nadprahové hladiny zvuku narůstá hlasitost rychleji než u normálního sluchu.

Pacienti s intrakochleární nedoslýchavostí určují sluchový práh jednoznačně, bez zaváhání.

Fowlerova zkouška – srovnání hlasitosti téhož tónu v obou uších u jednostranné percepční vady. Fletcherova křivka







# Vyšetření sluchu

---

Vyšetřujeme na vzrůstající hladině objektivity:

- Klasická sluchová zkouška
- Audiometrie
- Objektivní vyšetřovací metody
  - tympanometrie
  - evokované potenciály
  - otoakustické emise

## Klasická sluchová zkouška

P		L
4	V	10
0,5	Vs	10

→ W →

+ R +

zkr. Sch norm

### Hypacusis perceptiva

Weber do lépe slyšícího ucha

Rinne posit

Schwabach zkrácen

P		L
4	V	10
3	Vs	10

← W ←

— R +

prod. Sch norm.

### Hypacusis conductiva

Weber do hůře slyšícího ucha

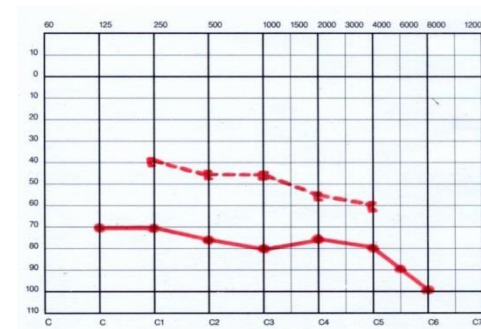
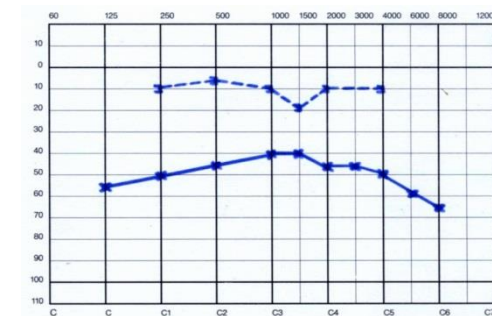
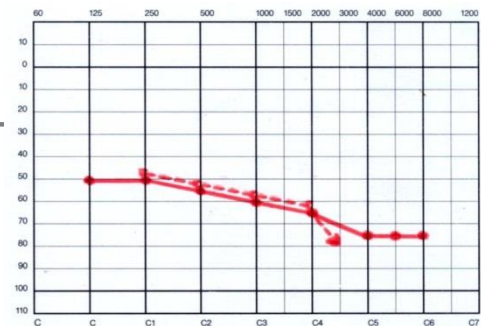Rinne negat

Schwabach prodloužen

### Hypacusis mixta

Schwabach zkrácen

Rinne negat.



# Vyšetření sluchu řečí a ladičkami

- Důležitá součást vyšetření sluchu:

- ➕ Rychlé, jednoduché, levné, když není možné provést audiometrické vyšetření ( v době pohotovostní služby), informuje o praktické upotřebitelnosti sluchu – porozumění řeči


- Orientační vyšetření

- Ladičkové zkoušky:

- Rinne

- Weber

- Další: Schwabach,  
Gellé, Frederici...





## ■ Zkouška Rinneho:

- porovnává slyšení kostní (ladička přiložena na mostoidní výběžek) a slyšení vzdušné (ladička před zvukovodem)
- Pozn.: energie potřebná k rozvibrování lebky tak, aby došlo k vjemu zvuku o stejné intenzitě jako u zdravé vzdušné cesty, musí být o cca 40dB větší

**R+** ...pacient slyší lépe ladičku přiloženou před zvukovod

→ nenarušen převodní systém

**R-** ...pacient slyší lépe ladičku přiloženou na procesus mastoideus

→ převodní nebo smíšená nedoslýchavost

## Zkouška Weberova:

- ladička přiložena na temeno nebo čelo pacienta
- Pacient určí, ve kterém uchu slyší tón ladičky lépe (lateralizuje):
  - ← **W** → ...slyší ladičkou v obou uších stejně
  - ← **W** ...slyší ladičku více v pravém uchu
  - W** → ...slyší ladičku více v levém uchu
- převodní nedoslýchavost – lateralizuje do ucha hůře slyšícího
- senzorenurální nedoslýchavost - do ucha lépe slyšícího

# Vyšetření sluchu tónovou audiometrií

**Audiometr** = přístroj vytvářející tóny o určitém kmitočtu (Hz) a hlasitosti (dB)

- audiometrická komora
- Vzdušné vedení:
  - sluchátka
- Kostní vedení:
  - kostní vibrátor





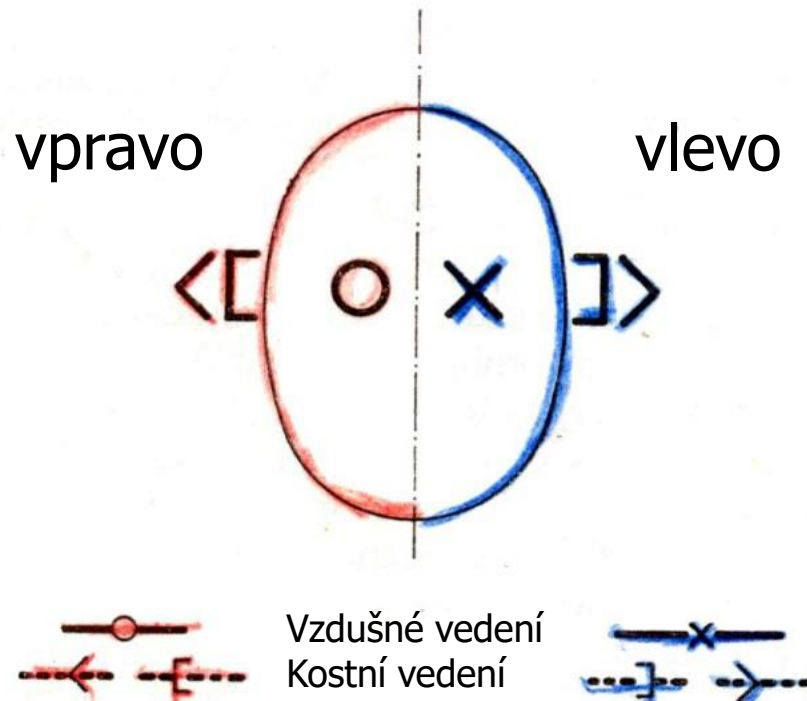
# Audiometrie

---

- Kvantitativní a kvalitativní vyšetření sluchu pomocí speciálních elektroakustických přístrojů zvaných audiometry.
- Nejčastěji se určuje **sluchový práh pro čisté tóny**. V audiometru se generují elektrické impulzy různé frekvence a intenzity, které se ve vibrátoru mění na akustické kmity.
- **Audiometr** screeningový, depistážní, diagnostický, klinický, řečový.
- **Audiogram ztrátový** (relativní) nulová hodnota prahu znamená průměrnou prahovou hodnotou mladých zdravých osob. Výsledkem je zjištění, o kolik hůře slyší vyšetřované oproti statisticky stanovému prahu.
- **Normální sluch**: Je-li na některé frekvenci sluchový práh vyšší než 20 dB, jde o nedoslýchavost bez ohledu na uvědomění.



# Symbyly pro záznam audiometrického vyšetření



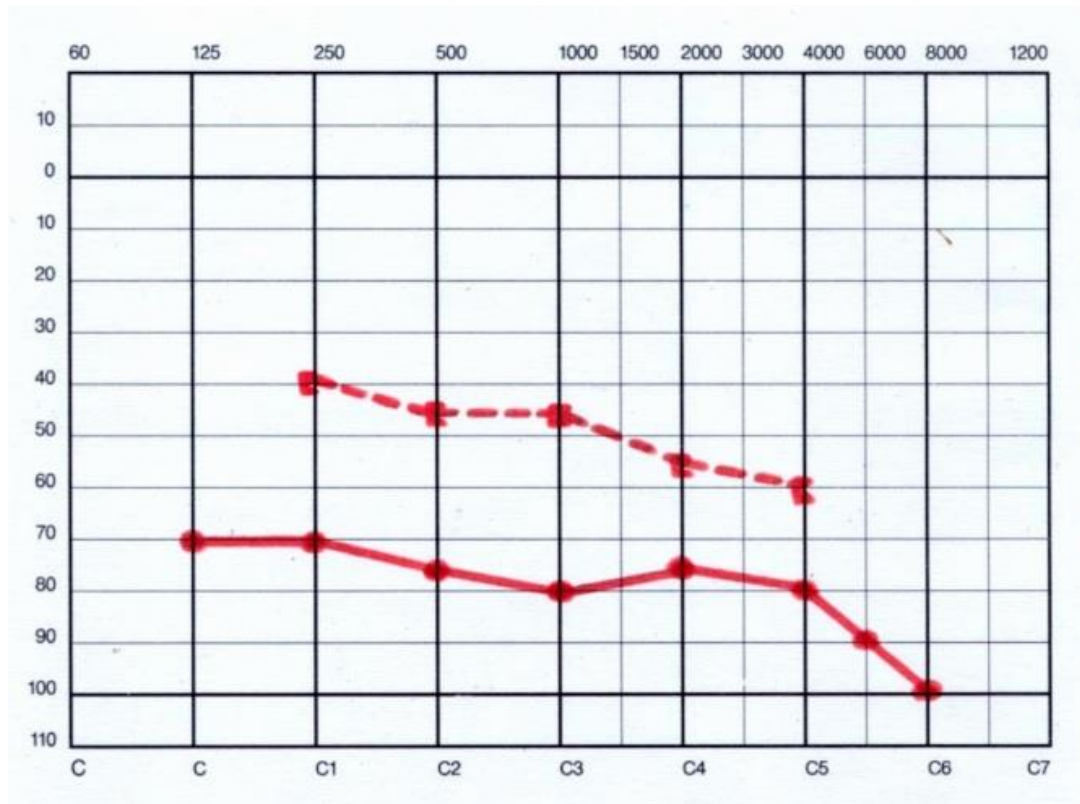






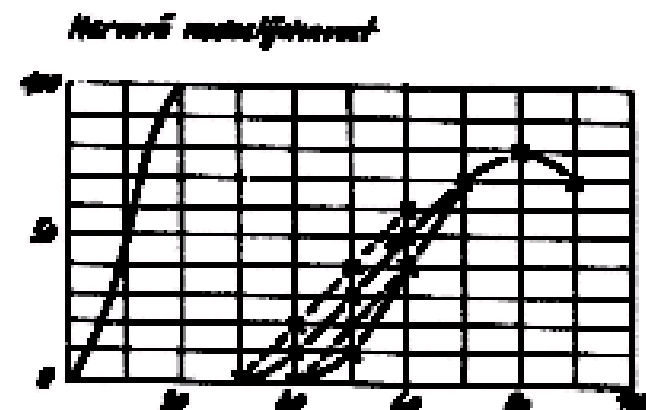
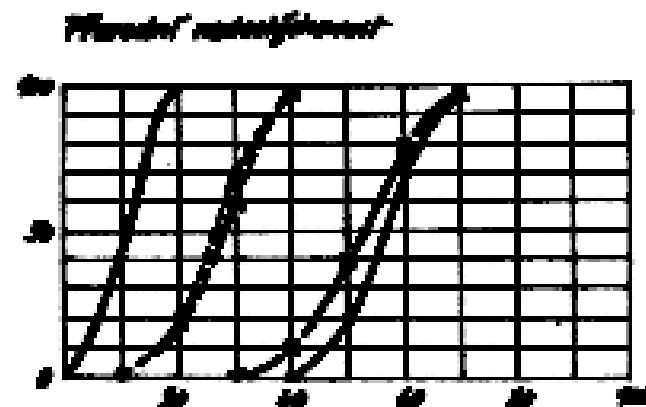



Audiogram – smíšená nedoslýchavost  
vpravo



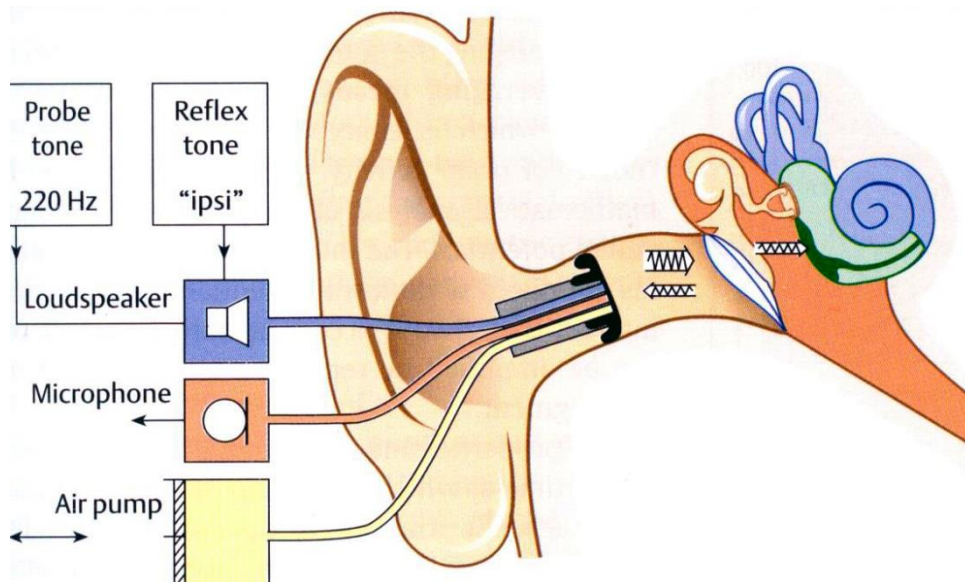
# Slovní audiometrie

Vyšetřovaný opakuje přehrávaná slova. Jedno správně opakované slovo znamená 10% rozumění z jedné sady. Vyšetřuje se na stoupajících hladinách intenzity až do 100% porozumění nebo maximálně dosažitelného procenta rozumění.

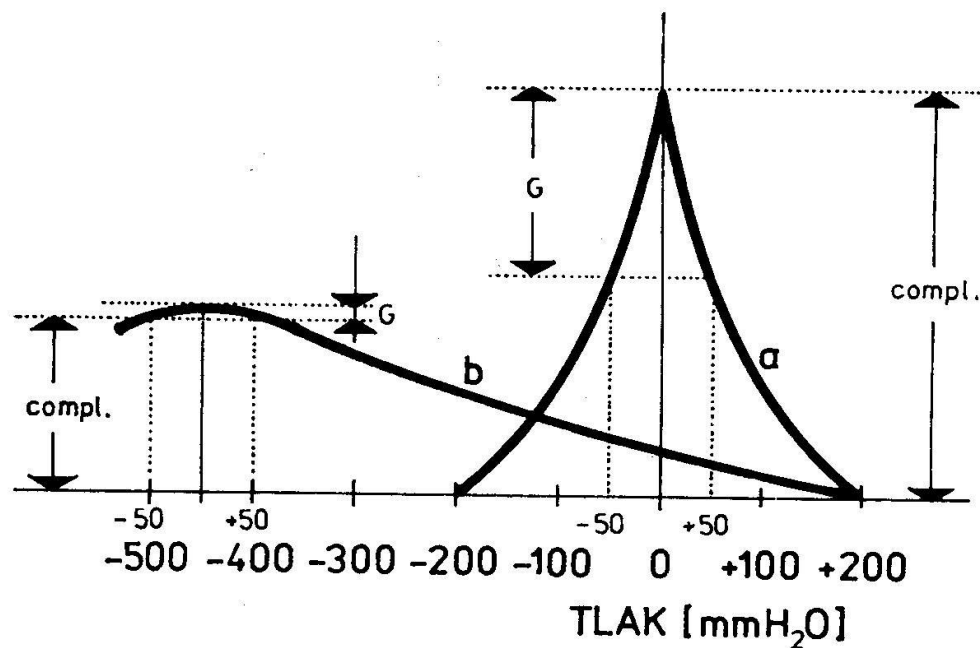
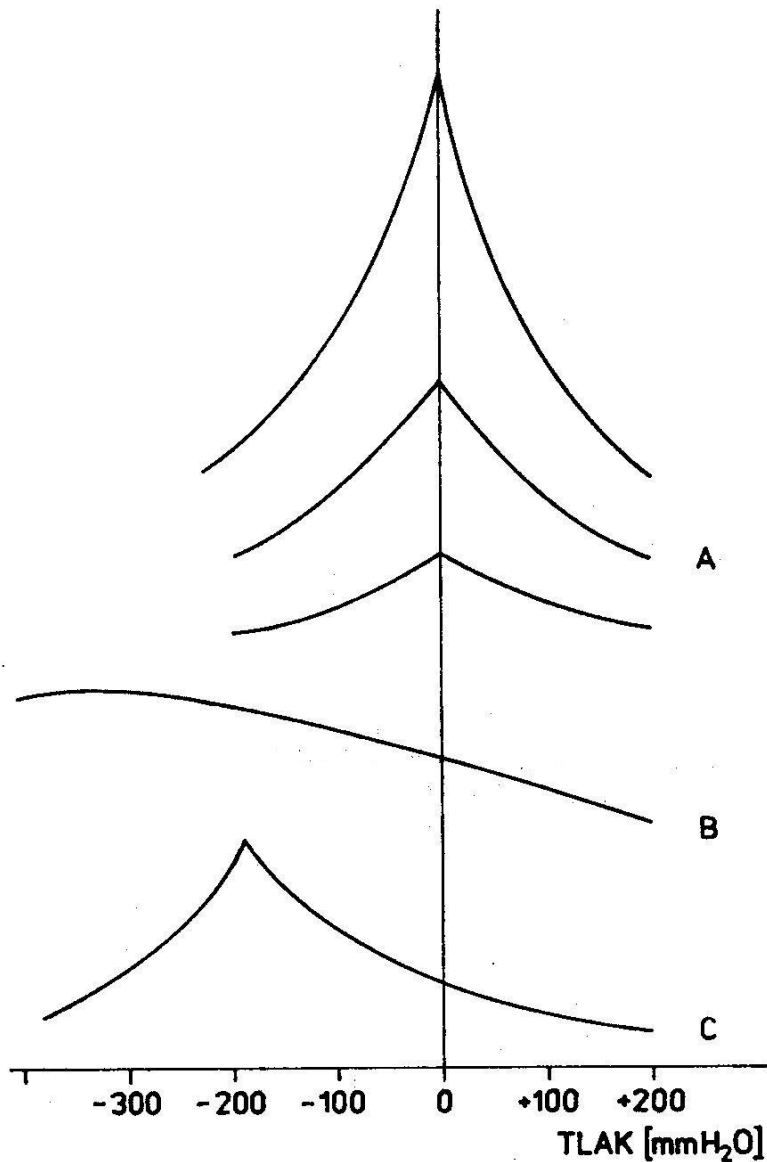


# Tympanometrie

Impedanční audiometrie, měření impedance blanky bubínku Ve zvukovodu měříme hladinu testovacího tónu. Čím je bubínek poddajnější, tím více energie se převede do středouší a naopak – čím je tužší, tím více energie se odrazí zpět do zvukovodu. Třmínkový reflex.



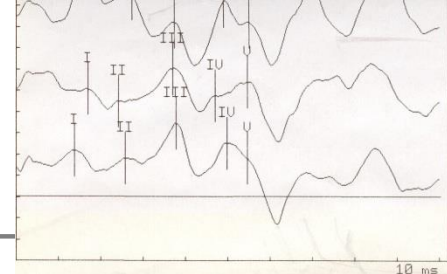
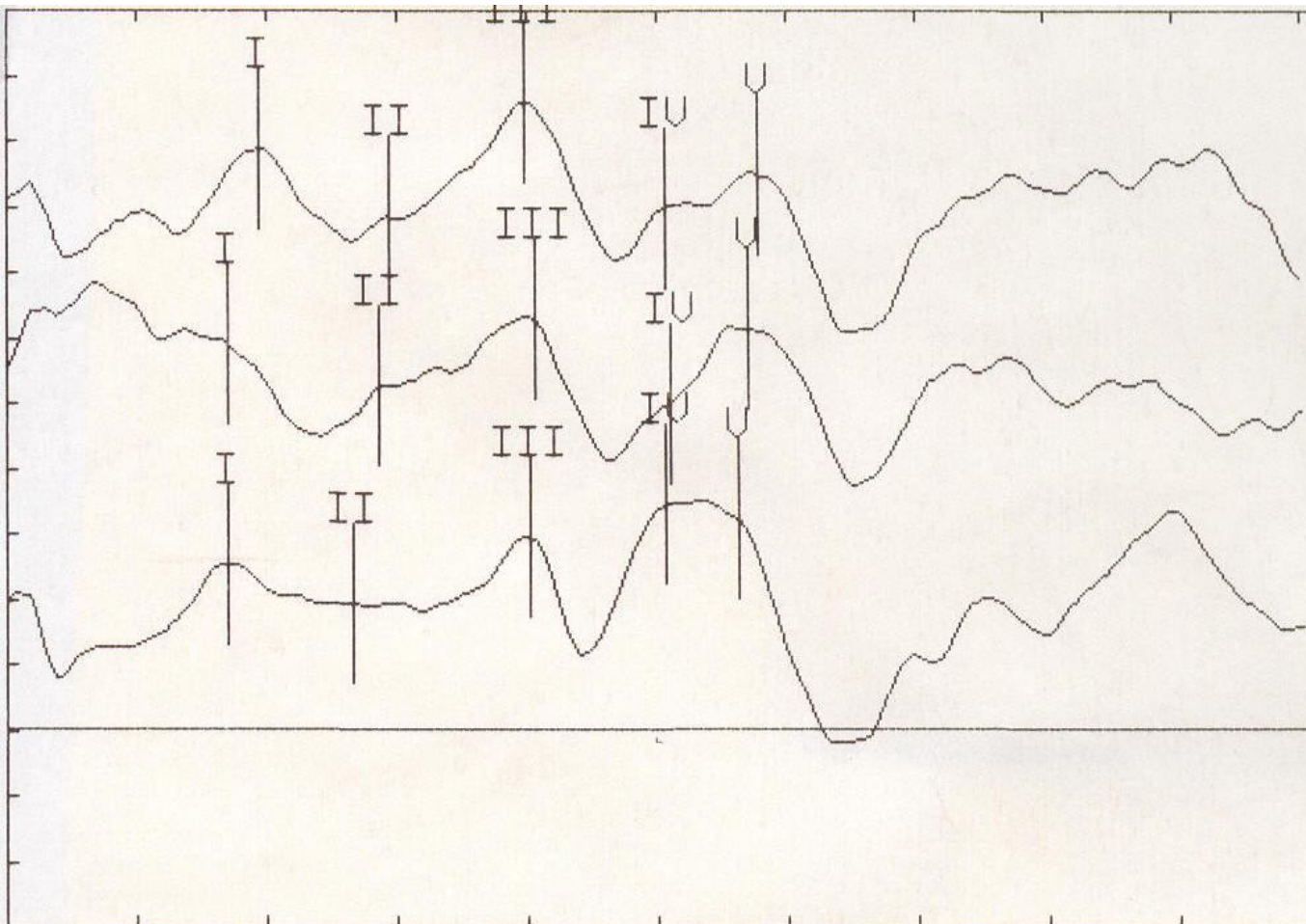
# Tympanometrie (impedanční audiometrie)





# BERA

**–prodloužená latence o 0,2 ms – suspekce  
na malý neurinom n. VIII**



SENSITIVITY		SIDE		LABEL	
1	100 nV/div	1	LEFT	1	
2	100 nV/div	2	LEFT	2	
3	100 nV/div	3	LEFT	3	

LAT	
1	00.00 ms
2	00.00 ms
3	00.00 ms

STIMULUS		INTENSITY		FREQUENCY		MASKING	
1	CLICK	1	100 dB reSPL	1	2	1	50 dB SPL
2	CLICK	2	110 dB reSPL	2	2	2	60 dB SPL
3	CLICK	3	120 dB reSPL	3	2	3	70 dB SPL

# OF SUMS		RATE		POLARITY	
1	2000	1	7/s	1	ALTERNATED
2	2000	2	21/s	2	ALTERNATED
3	2000	3	21/s	3	ALTERNATED

LAT	I	II	III	IV	V
1	1.600 ms	2.760 ms	3.760 ms	4.920 ms	5.520 ms
2	1.720 ms	2.440 ms	3.720 ms	4.720 ms	5.480 ms
3	1.400 ms	2.600 ms	3.800 ms	5.000 ms	5.480 ms

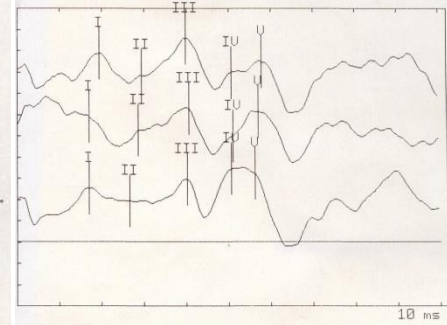
DIFF	I-III	III-V	I-V
1	2.080 ms	1.760 ms	3.840 ms
2	2.000 ms	1.760 ms	3.760 ms
3	2.400 ms	1.680 ms	4.080 ms

AMP	A1	A2	A3	A4	A5
1	00.00 nV	00.00 nV	00.00 nV	00.00 nV	00.00 nV
2	00.00 nV	00.00 nV	00.00 nV	00.00 nV	00.00 nV
3	00.00 nV	00.00 nV	00.00 nV	00.00 nV	00.00 nV

DELTA	A3/A1	A5/A3	A5/A1
1	00.00	00.00	00.00
2	00.00	00.00	00.00
3	00.00	00.00	00.00

OŘL klinika FN u sv. Anny v Brně; otoneuralosie

MODALITY: AEP TEST: EARLY AEP  
PATIENT: DATE: 04-06-1904



SENSITIVITY		SIDE		LABEL	
1	100 nV/div	1	RIGHT	1	
2	100 nV/div	2	RIGHT	2	
3	100 nV/div	3	RIGHT	3	





# Otoakustické emise (OAE)

---

- Jsou zvuky vznikající spontánně nebo evokovaně činností zevních vláskových bb. Cortiho orgánu.
- **Spontánní OAE** vznikají samovolně, známka normální fce Cortiho orgánu, přítomny v dětském věku
- **Evokované OAE**
  - **Tranzientně evokované (TEOAE)**- jako odpověď na akustický stimul
  - **Distorzní produkty (DPOAE)** – emisní odpověď na dva současně vnímané čisté tóny o blízké frekvenci a intenzitě
- **Užití** – novorozenecký screening sluchu a frekvenčně specifické určení sluchového prahu

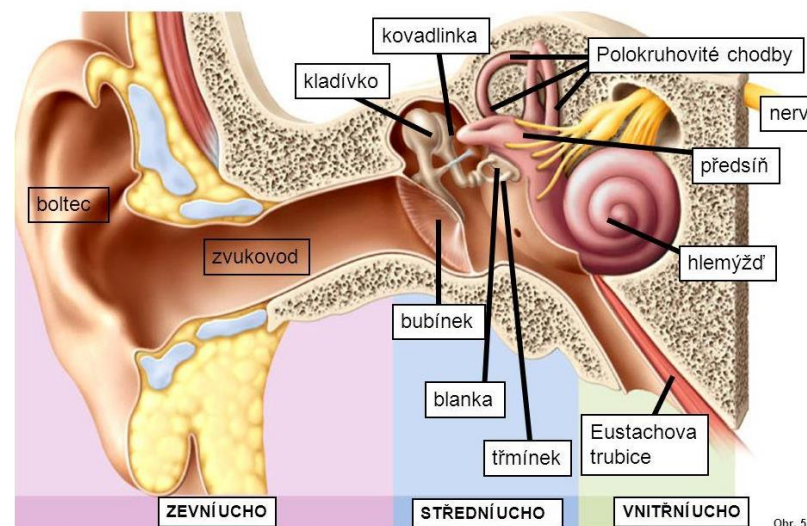
# Vestibulární systém

## Základní funkce

- Udržení rovnováhy těla při stoji a chůzi
- Stabilizace retinálního obrazu a udržení zrakové ostrosti při pohybu

## Zákl. reflexní okruhy

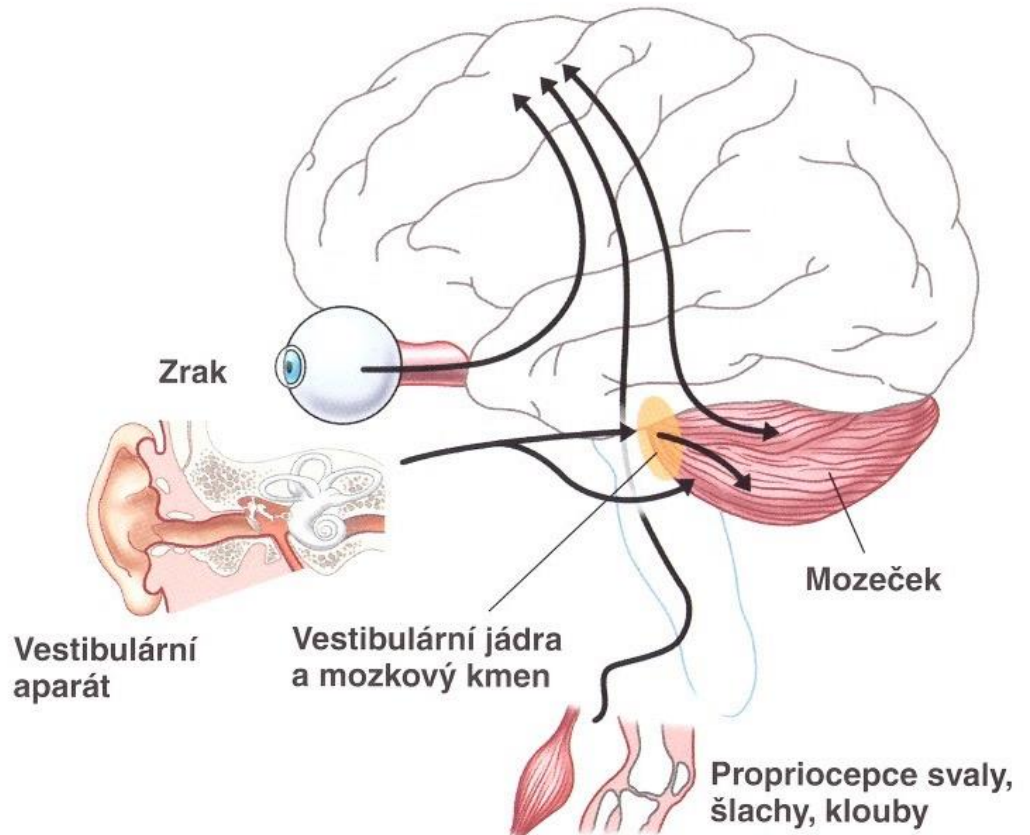
- vestibulo-okulární reflex (VOR)
- Vestibulo-spinální reflex (VSR) - pomáhá udržovat hlavu a tělo ve vzpřímené poloze prostřednictvím vestibulospinálního traktu.



# Rovnováha

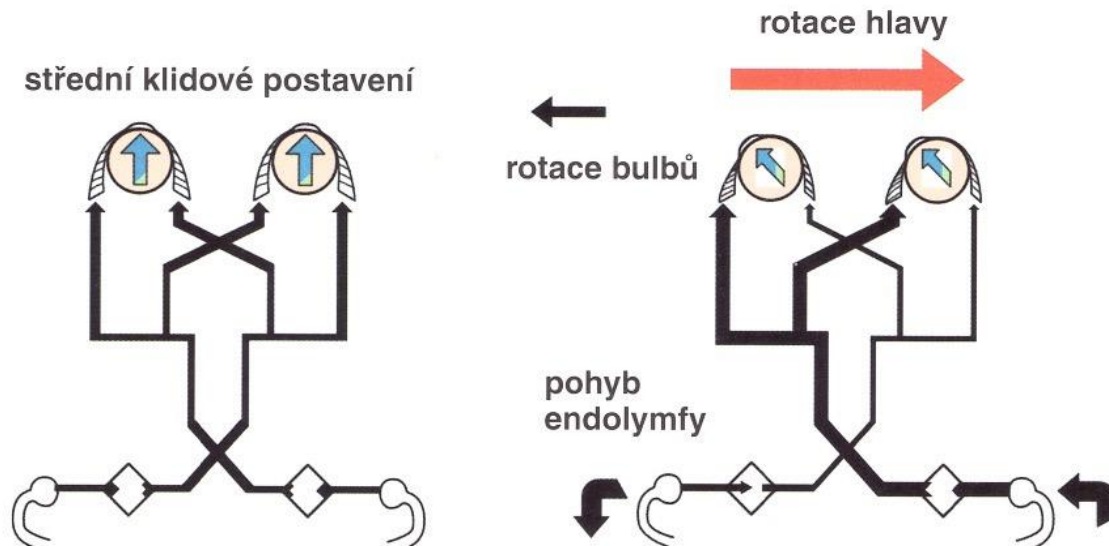
Vzájemná interakce zraku, vestibulárního aparátu, propriocepce a mozečku na udržování rovnováhy

Tři aferentní zdroje rovnováhy: oko, propriocepce a vestibulární aparát.



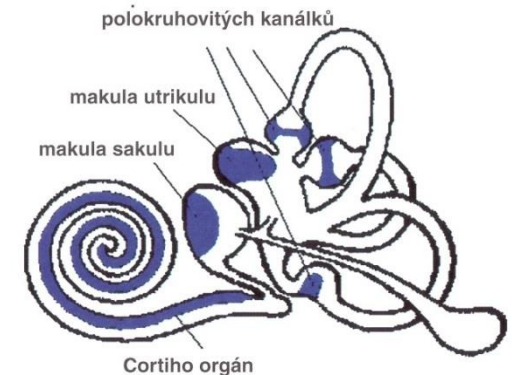
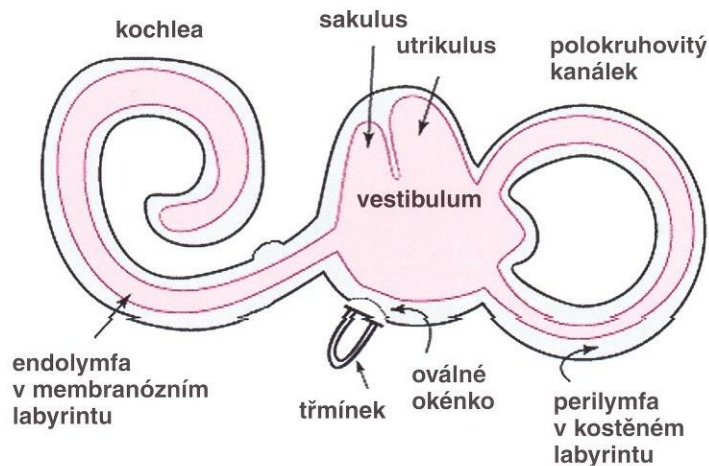
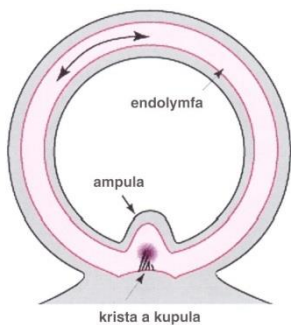
# Vestibulo-okulární reflex

Generuje pohyby očí, které jsou přesně opačné k pohybu hlavy a jednotlivých rovinách. Nystagmus – kmitavé pohyby očních bulbů – rychlá složka slouží ke kompenzaci pohybu oka.



# Membranózní labyrint

- Vestibulární aparát umístěn v pyramidě os temporale, membranózní labyrint: sakulus, utrikulus a tři blanité polokruhovitě kanálky a je vyplněn endolymfou.
- Každý polokruhovitý kanálek začíná **ampulou** s **crista ampularis**, receptorovým útvarem je **makula statica**.



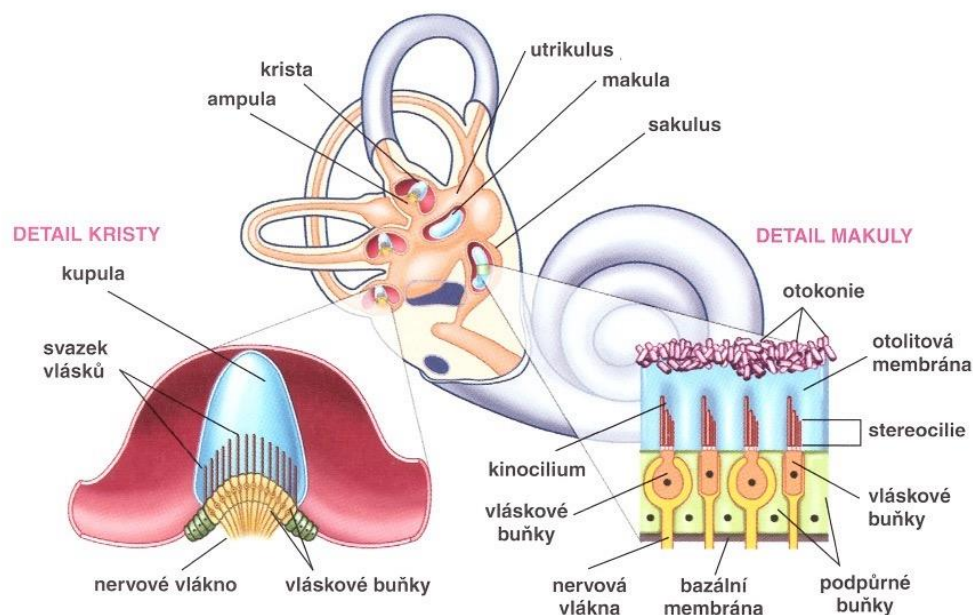
Průřez polokruhovitým kanálkem, schéma membranózního labyrintu ( s jedním kanálkem),      percepční místa

# Vznik receptorového potenciálu

Ampulární krysty i makuly utrikulu a sakulu jsou sestaveny z podpůrných a vláskových buněk. Při ohybu vlásků k excentricky uloženému kinociliu vzniká depolarizační receptorový potenciál.

Maluku pokrývá **otolitová membrána** –

mukopolysacharidová hmota s krystalky uhličitanu vápenatého – **otolity**. Změnou polohy hlavy proti gravitaci se deformují cilie vláskových bb.... Dojde ke vzniku receptorového potenciálu...





# Vyšetření spontánních i vyvolaných vestibulárních jevů

---

- Nystagmus
- Tonické úchyly končetin a trupu Hautantova zkouška, Rombergův stoj, Baranyho zkouška ; posturografie
- Head impulse test z mírné excentrické polohy hlavy, provedeme pasivně rychlý rotační pohyb hlavou ze strany na stranu
- Head shaking nystagmus
- Detailní vyšetření okulomotoriky - elektronystagmografie, videookulografie
- Unterbergerova zkouška, zkouška chůze „po provaze“ ; stabilometrie statická a dynamická



# Základní parametry nystagmu

<b>typ pohybu</b>	kyvadlový	pomalý, sinusoidní
	bifázické záškuby	rychlá a pomalá složka
	rytmický	pravidelná frekvence
	dysrytmický	porucha pravidelného rytmu
<b>směr nystagmu</b>	horizontální	ze strany na stranu
	vertikální	nahoru a dolů
	rotační (torzní)	patrná rotace bulbu bez horizontální nebo vertikální složky
<b>směr pohledu</b>	horizontální	pohled doleva nebo doprava
	vertikální	pohled nahoru nebo dolů
<b>směr nystagmu</b>	jednosměrný	nystagmus pouze jedním směrem
	obousměrný	nystagmus oběma směry
<b>intenzita</b>	první stupeň	pouze při pohledu ve směru nystagmu
	druhý stupeň	i při pohledu přímém
	třetí stupeň	i při pohledu na opačnou stranu než je směr nystagmu
<b>symetrie</b>	konjugovaný	stejný na obou očích
	diskonjugovaný (disociovaný)	záškuby nystagmu na jednom oku, pomalý pohyb na druhém





## Periferní vs. centrální vestibulární sy

---

- **Periferní vestibulární syndrom** – při postižení labyrintu a vestibulárního nervu, tzv. **harmonický vestib. syndrom**. Příčiny - periferní vestibulopatie, BPPV, posttraumatické závratě, Ménièreova choroba, vestibulotoxické léky, cholesteatom aj.
- **Centrální vestibulární syndrom** – při postižení vestibulárních jader a drah, **disharmonický vestib. syndrom**. Příčiny – ischemie mozk. kmene, demyelinizační choroby, tu mostomozečk. koutu, léze zadní jámy lební heredofamiliární pouchy.



## Charakteristika centrálního a periferního nystagmu

	Periferní nystagmus	Centrální nystagmus
<b>Typ nystagmu</b>	rytmický, bifázický, konjugovaný	může být dysrytmický, diskonjugovaný
<b>Směr</b>	horizontálně/rotační, převažuje horizontální složka	vertikální, horizontální, rotační i kombinovaný
<b>Fixace pohledu</b>	inhibiční vliv	obvykle má malý efekt
<b>Pohled</b>	nystagmus stále jedním směrem	může měnit směr nystagmu
<b>Korelace s vertigem</b>	intenzita vertiga koreluje s intenzitou nystagmu	není
<b>Latence</b>	10–20 sekund	není
<b><sup>1</sup>Únava nystagmu</b>	ano	ne
<b><sup>2</sup>Habituace</b>	ano	ne

<sup>1</sup>únava – při déletrvající výdrži v jedné pozici se nystagmus zeslabuje

<sup>2</sup>habituace – při opakování stejné pozice se nystagmus zeslabuje

## Diferenciální diagnostika periferní x centrální VS

Příznak	Periferní (harmonický) VS	Centrální VS
Nystagmus	Horizontálně rotatorický na stranu reaktivnějšího labyrintu	Jiný než horizontálně-rotatorický (čistě horizontální, vertikální nahoru nebo dolů, vícesměrový „gaze“ nystagmus, rebound nystagmus a další)
Tonické úchylky	Na stranu slabšího labyrintu (za postiženým uchem) v závislosti na poloze hlavy, závislé na intenzitě nystagmu	Bez závislosti na poloze hlavy, obvykle všemi směry, bez závislosti na míře nystagmu
Zraková fixace	Při vyřazení zrakové fixace nystagmus zesiluje	Při vyřazení zrakové fixace se nystagmus nemění nebo mizí, zeslabuje se nebo se obrací
Hlavové nervy	Není obvykle přítomna jejich léze (výjimka: n. VII)	Bývá přítomna léze hlavových nervů
Mozečkové příznaky	Nepřítomny	Mohou být přítomny
Porucha SN okulomotoriky	Nepřítomna	Může být přítomna
Sluchová porucha	Obvykle přítomna	Obvykle nepřítomna
Centrální kompenzace	Postupně k ní dochází, harmonické příznaky: intenzita závratí koreluje s intenzitou nystagmu a tonických úchylek	Nepřítomna, disharmonické příznaky

# Charakteristika centrálního a periferního vertiga

	Periferní vertigo	Centrální vertigo
<b>Začátek</b>	náhlý	postupný i náhlý
<b>Intenzita</b>	silná, proporcionální vzhledem k nystagmu	mírná nebo střední, může být disproporcionální vzhledem k nystagmu
<b>Trvání</b>	sekundy až minuty, příležitostně hodiny až dny, ev. intermitentně	obvykle dny, týdny až měsíce, kontinuálně
<b>Směr nystagmu</b>	jednosměrný, obvykle převažuje horizontální – nikdy pouze vertikální	horizontální, rotační, vertikální (různé směry při různých polohách)
<b>Vliv polohy hlavy</b>	zhoršuje se polohou, často jedna kritická poloha	malý vliv
<b>Další neurologické příznaky</b>	nejsou	obvykle přítomny
<b>Oscilopsie</b>	mírná	těžká
<b>Sluchové příznaky</b>	mohou být přítomny (včetně tinitu)	nejsou
<b>Kompenzace</b>	rychlá	pomalá

# Periferní paréza lícního nervu

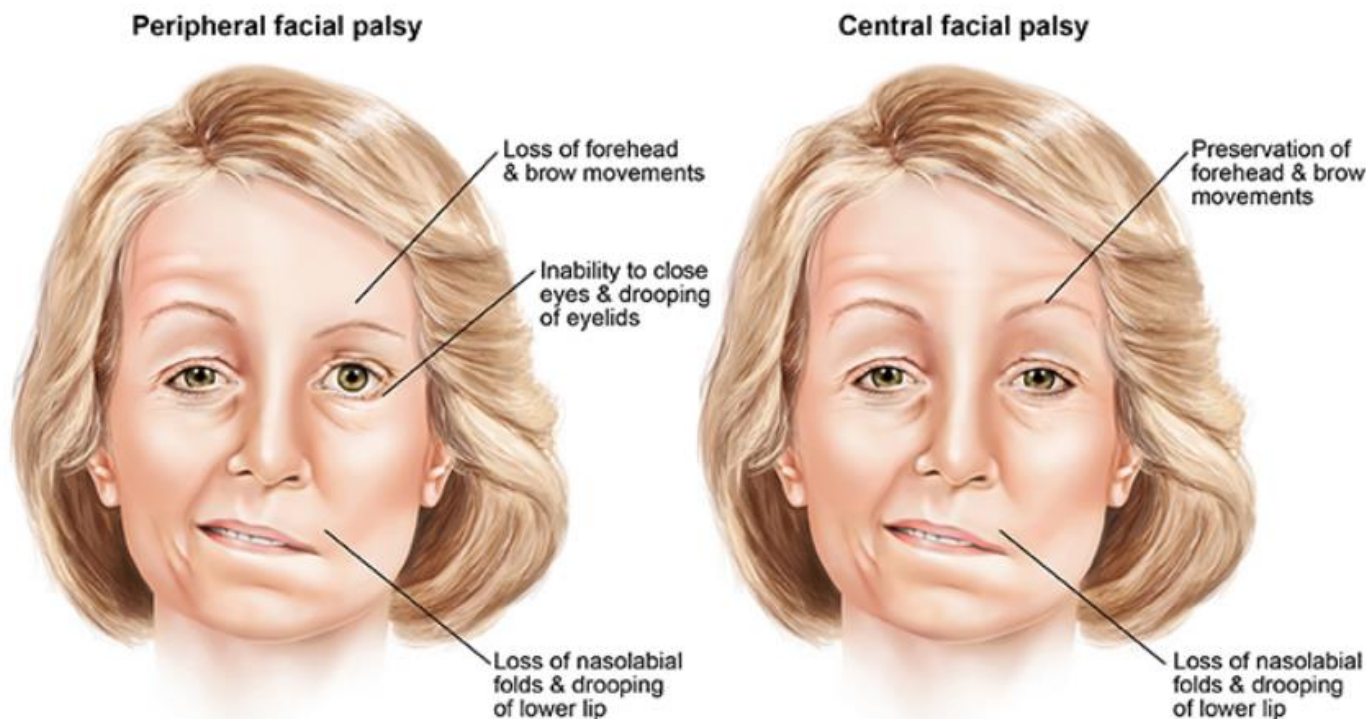
- **Centrální obrna n. VII**

- **obrna kontralaterálních dolních mimických větví** (typicky pokles koutku)

Pozn.: protože část motorického jádra n. VII má oboustrannou supranukleární inervaci (tractus corticonuclearis se kříží)

- **Periferní obran n. VII**

- **Ipsilaterální porucha dolních i horních mimických větví (HB I-VI)**



# House-Brackmannova škála (HBS)

Stupeň	Charakteristika
I - normální	Normální funkce
II - mírná dysfunkce	V klidu: normální symetrie a tonus Při pohybu mírná asymetrie, zavře oko s minimálním úsilím
III - střední dysfunkce	V klidu: normální symetrie a tonus Při pohybu střední asymetrie, zavře oko s úsilím
IV - středně těžká dysfunkce	V klidu: normální symetrie a tonus Při pohybu výrazná asymetrie, oko zcela nezavře přes max. úsilí
V - těžká dysfunkce	V klidu: asymetrie Minimální pohyb, oko nezavře
VI - plegie	Bez pohybu

# Anatomie n. VII – topodiagnostika, periferní paréza lícního nervu

Podle místa odstupu nervových  
větví lze orientačně určit místo léze  
N VII.

## 1. Nervus petrosus superficialis major

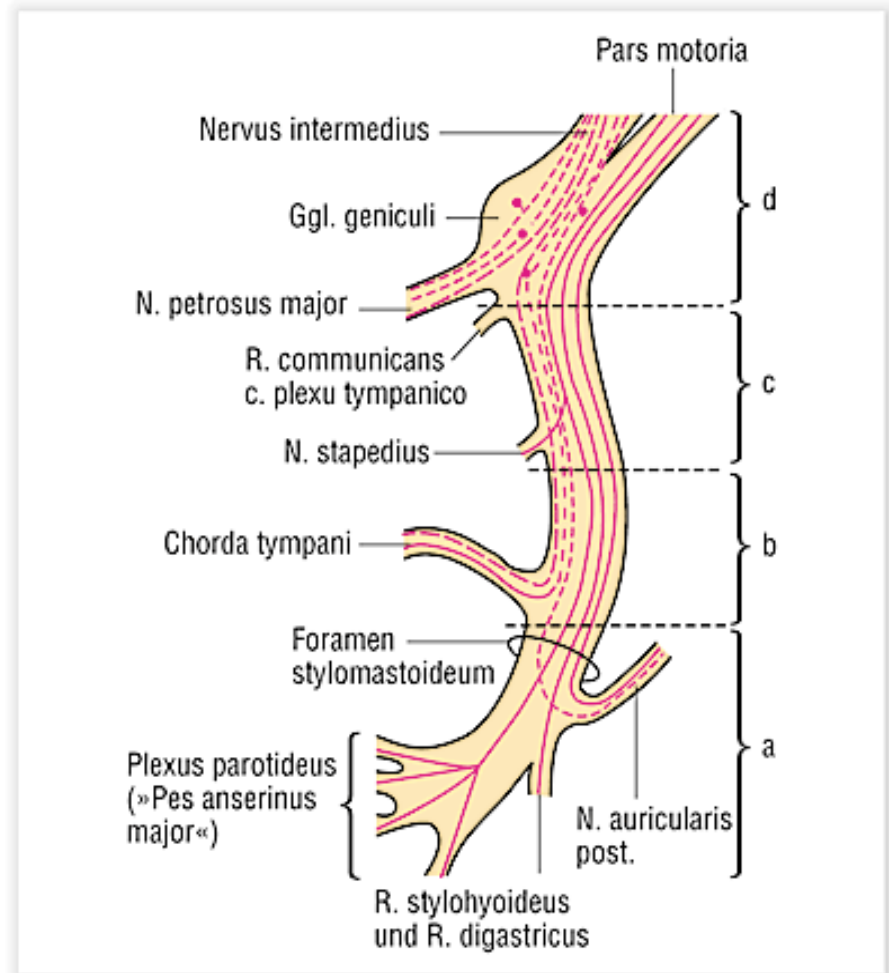
– Schirmerův test

## 2. Nervus stapedius

- stapediální reflexy

## 3. Chorda tympani

- elektrogustometrie



# Periferní paréza lícního nervu

- **Idiopatická**
  - **Bellova obrna** (50 %)
    - Léčba: kortikosteroidy
- **Traumata** (20 %)
  - iatrogenní (op. v oblasti spánkové kosti a MMK),  
úrazy parotis, zlomeniny spánkové kosti
- **Infekce a záněty**
  - Záněty v oblasti spánkové kosti:
    - Středoušní záněť, mastoiditida...
  - Neurotropní viry a neuroinfekce:
    - **Herpes zoster oticus (Ramsay – Huntův syndrom)** - varicela zoster
    - Lymeská borelióza
  - Záněty parotis
- **Nádory**
  - Parotis, spánková kost, MMK, parafarynx

