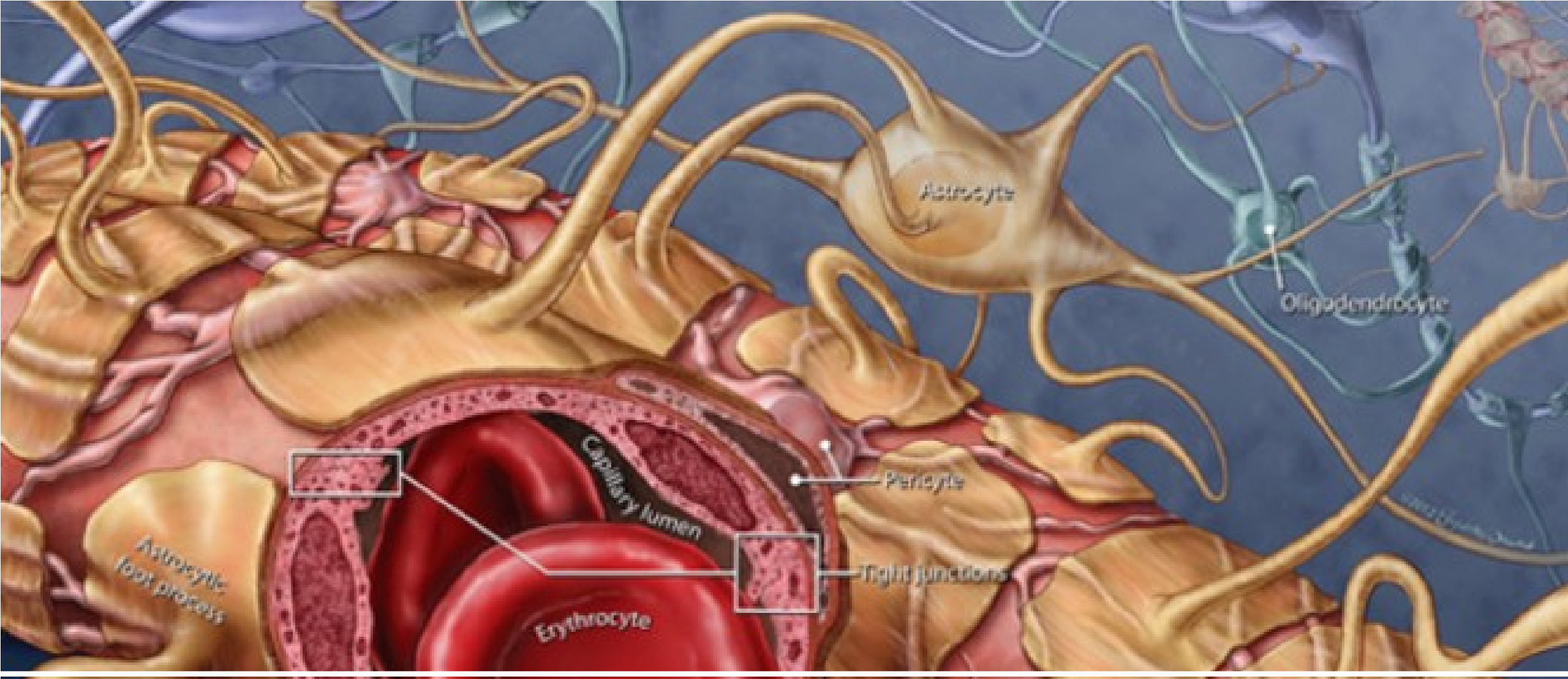


Speciální patologie

CNS, PNS



Hematoencefalická bariera

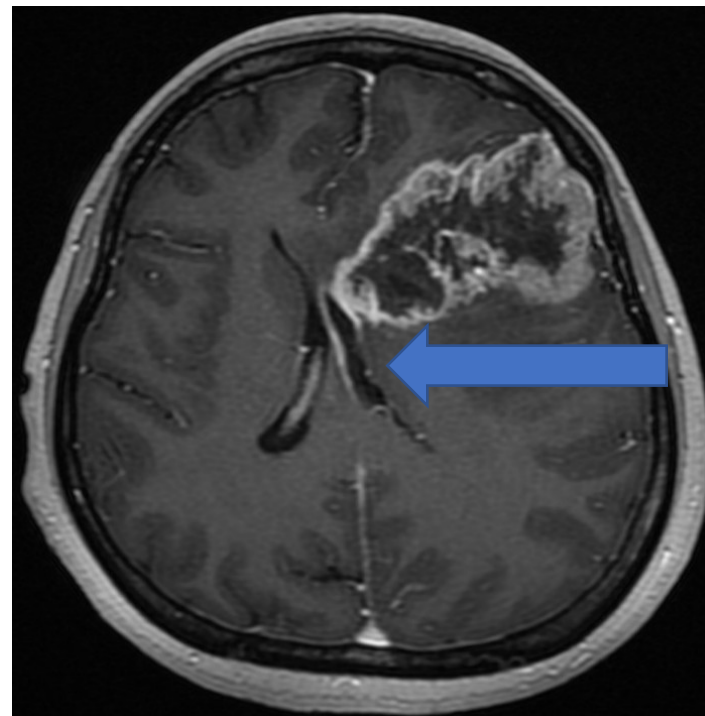
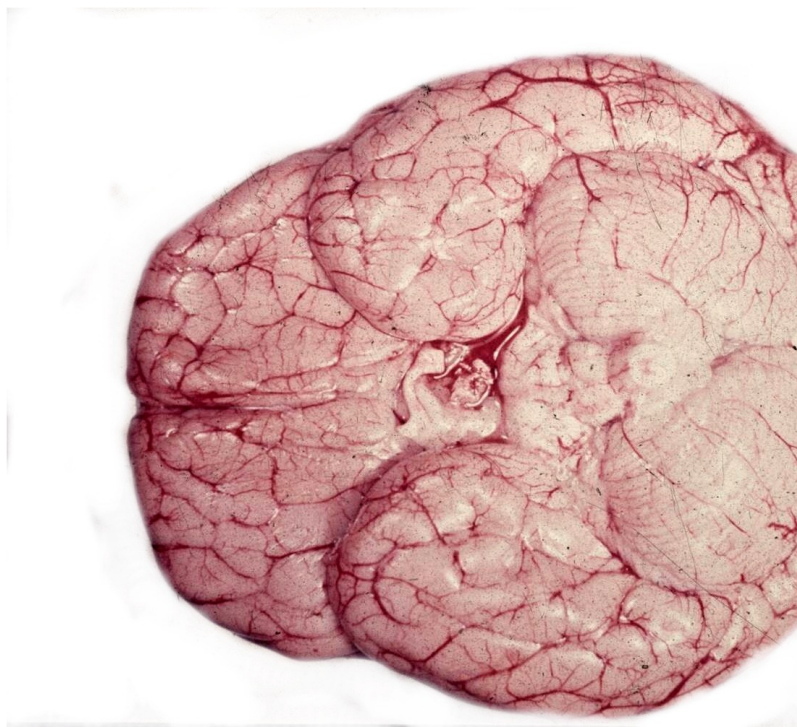

Edém mozku

- Zvýšená akumulace tekutin v mozkové tkáni
- Difúzní edém mozku
 - Globální ischemie, otravy

X

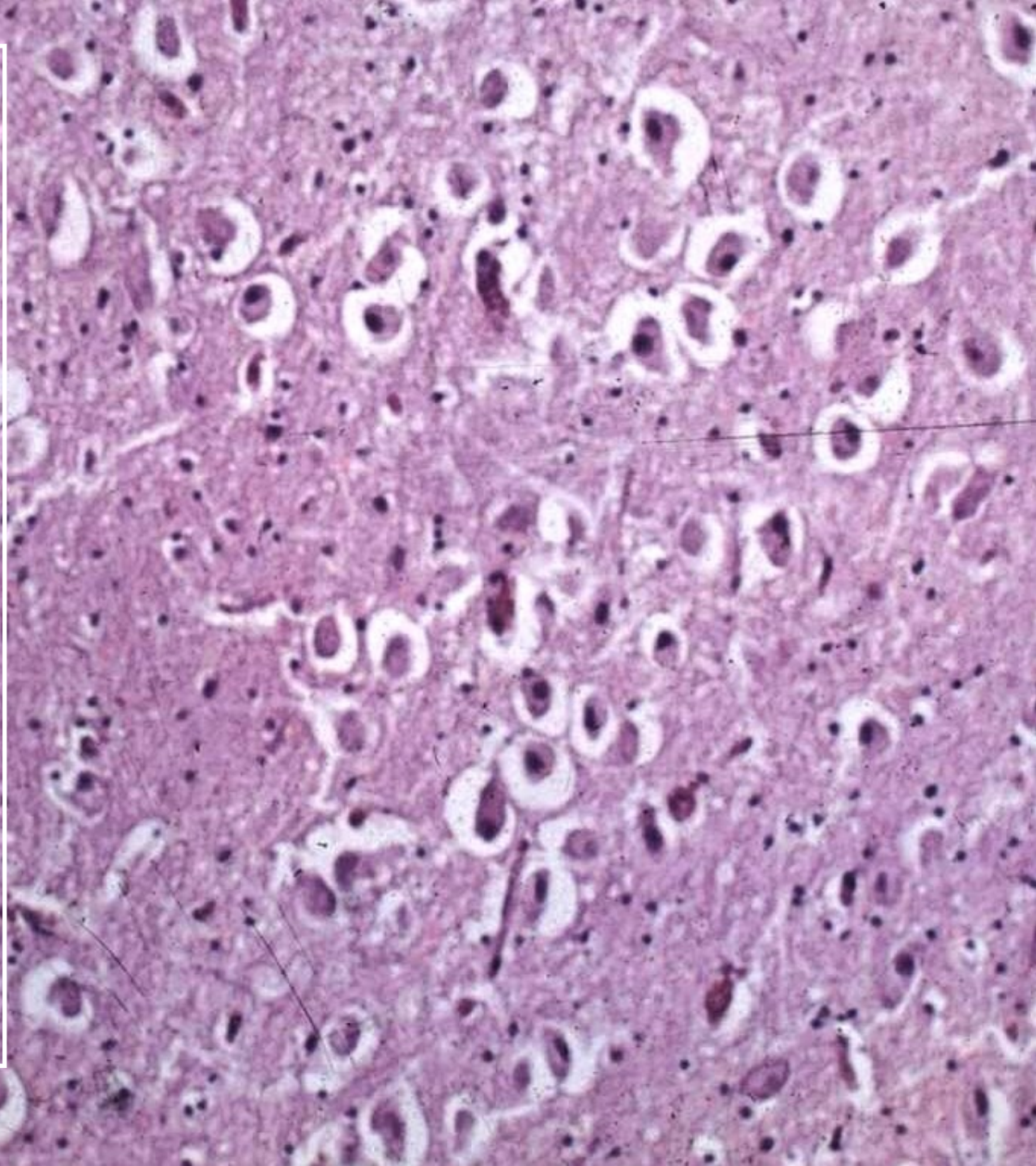
Ložiskový edém mozku
okolo expanzivní léze



Přetlačení
středočarových
struktur
("midline-shift)

Edém mozku

- **makro:**
 - závitky oploštělé, rýhy zúžené, komory štěrbinovité
- **mikro:**
 - vakuolizace neuropilu
 - zduření cytoplazmy a výběžků astrocytů
 - perivaskulární opticky prázdné prostory
 - myelin méně intenzivně zbarven

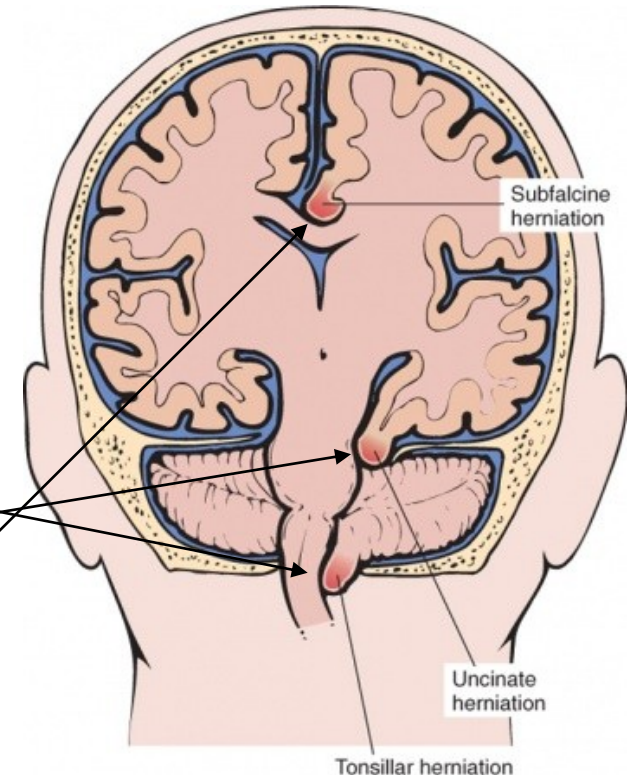


Edém mozku - patogeneze

- druhy edému:
 - vazogenní – nejčastější typ
 - v okolí tumorů mozku, abscesů, krvácení, infarktů...
 - zvýšená propustnost kapilár (při neoangiogenezi či toxickém poškození)
 - cytotoxický
 - při hypoxii, toxickém poškození
 - zduření všech bb. elementů, více v šedé hmotě
 - intersticiální
 - při hydrocefalu
 - přestup likvoru do bílé hmoty na podkladě zvýšeného intrakomorového tlaku
- Vazogenní a cytotoxický edém se často kombinují (infarkt mozku)

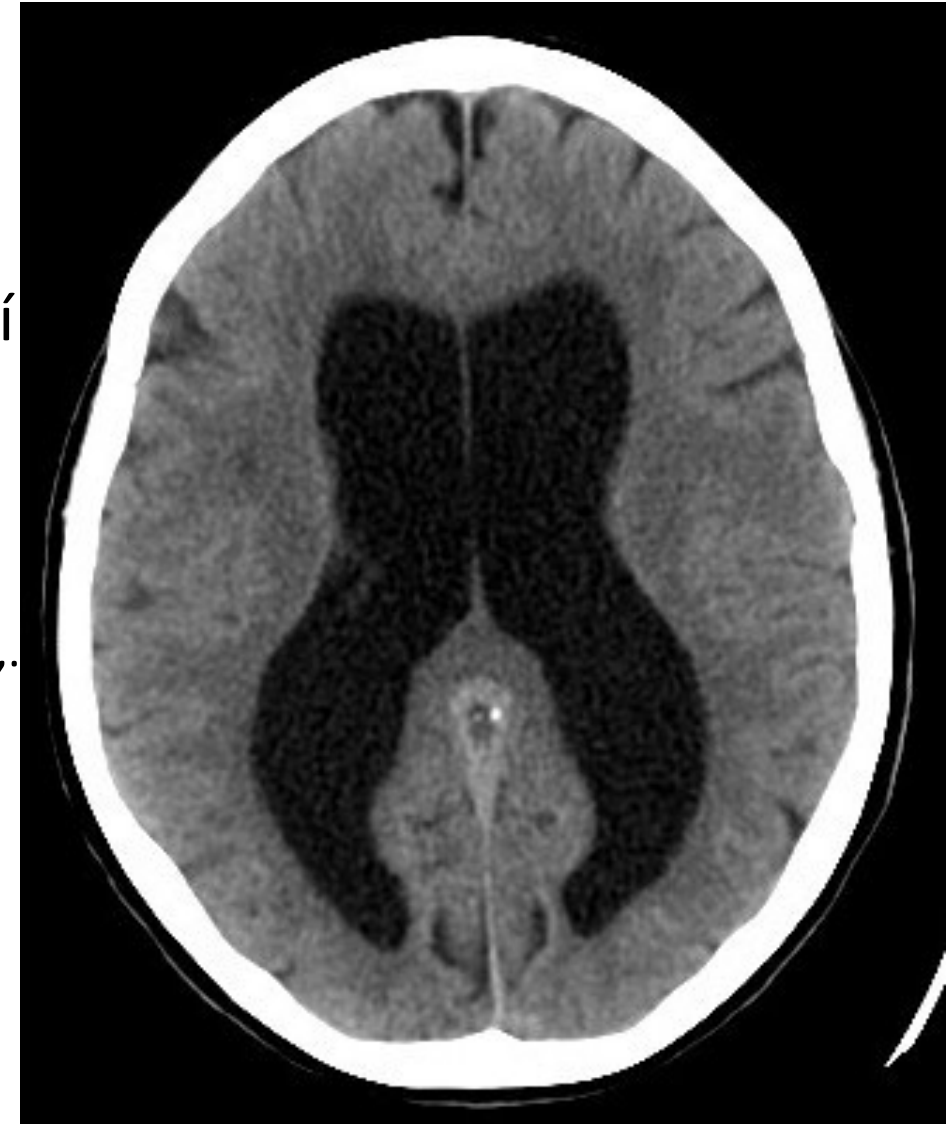Nitrolební hypertenze

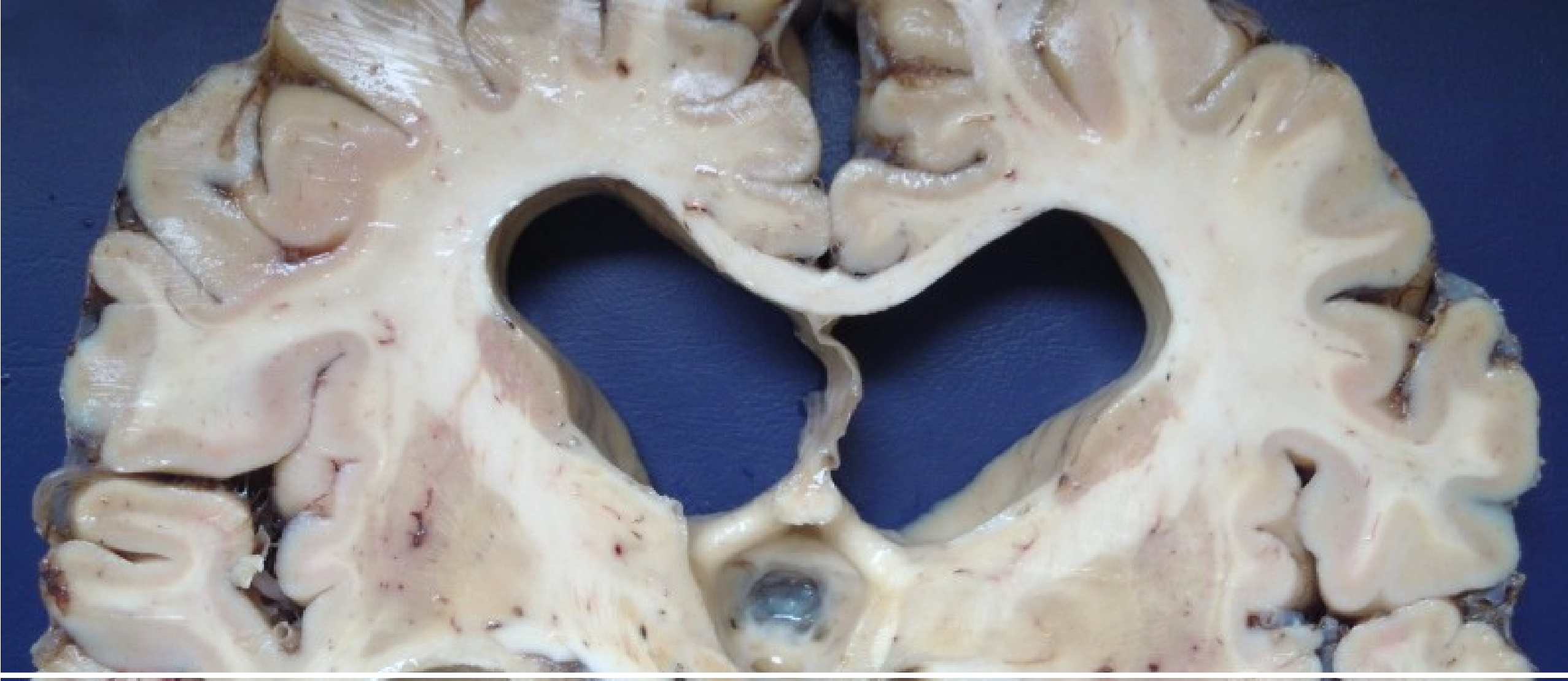
- Po uzavření švů a fontanel → omezený objem (mozek, mozkomíšni mok a krev)
- Objemová expanze jakékoliv etiologie → nárůst nitrolebního tlaku
- Symptomy
 - Bolest hlavy, nevolnost, zvracení
 - Edém papily optického nervu
 - zjistitelný při vyšetření očního pozadí
- Konizace mozku
 - Okcipitální konus (tonzilární herniace)
 - Temporální konus (transtentoriální herniace)
 - Interhemisferický konus (subfalcinní herniace)



Hydrocefalus

- Zvýšené množství mozkomíšního moku v komorovém systému → dilatace komorového systému a nitrolební hypertenze
- Typy
 - Obstrukční (nekomunikující)
 - Obstrukce mokových cest (pozánětlivě, tumor, krvácení, absces, ...)
 - Neobstrukční (komunikující)
 - Hyporesorpční (snížená resorpce v Pacchioniho granulacích jizvením po zánětu, krevním koagulem, tumorem, ...)
 - Hypersekreční (papilom choroideálního plexu) – vzácné
 - Hydrocephalus e vacuo
 - Degenerativní procesy
 - Normotenzní hydrocefalus





Hydrocephalus



Cerebrovaskulární onemocnění

- Cévní malformace
 - Často klinicky němé, mohou vést k intracerebrálnímu krvácení
 - Arteriovenózní malformace
 - Kavernózní hemangiom
- Cévní mozková příhoda (CMP)
- Ischemie CNS
- Intrakraniální krvácení
- Poškození mozku při systémové hypertenzi
 - Akutní hypertenzní encefalopatie
 - Vaskulární demence

Cévní mozkové příhody (CMP, iktus)

- Klinický termín - akutní neurologický stav cévní etiologie
- 3. nejčastější příčina úmrtí v rozvinutých zemích
- Ischemické CMP
 - Infarkt mozku
 - Častější!!!
- Hemoragické CMP
 - Intracerebrální krvácení
 - Subarachnoideální krvácení
- Diagnóza – akutní CT hlavy. Terapie se diametrálně liší dle typu!

Ischemie CNS - globální

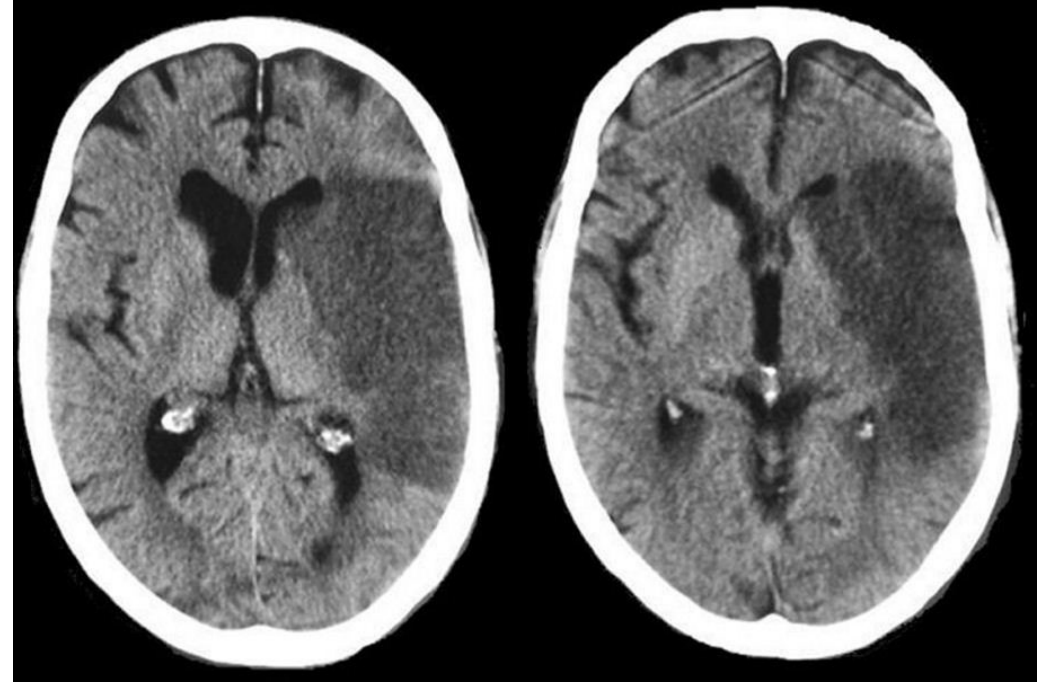
- Globální hypoxicko-ischemická encefalopatie
 - Šok
 - Srdeční zástava
 - Těžká hypotenze
- Závažnost dle délky trvání
 - Úplné zotavení → → → Mozková smrt

Ischemie mozku - fokální

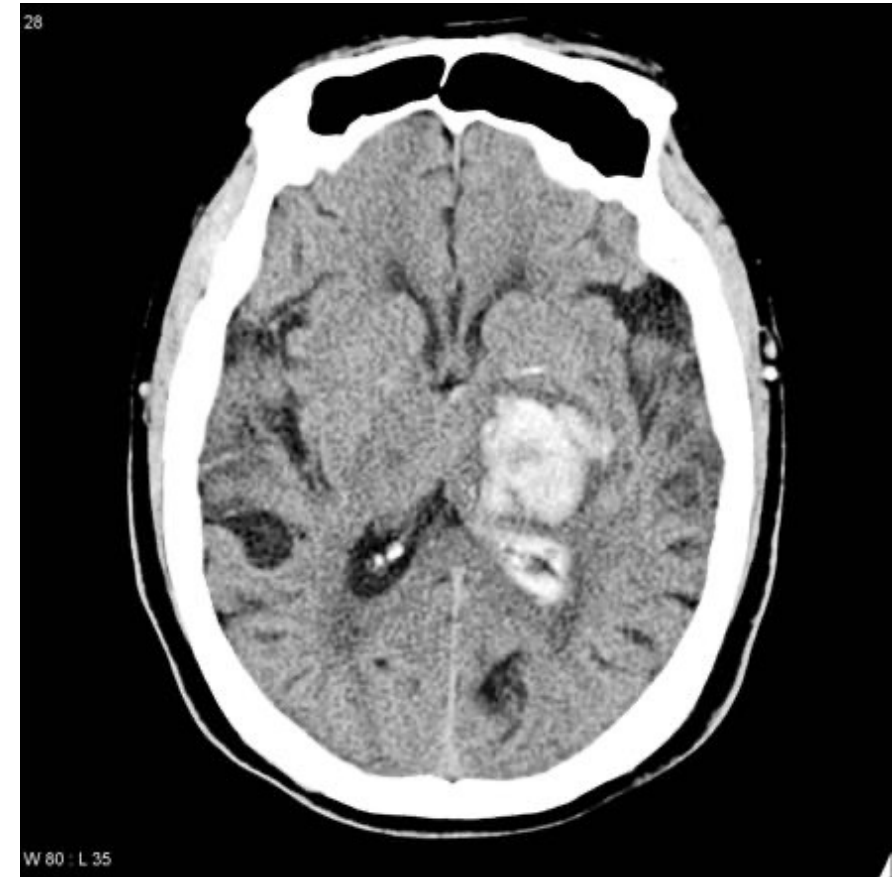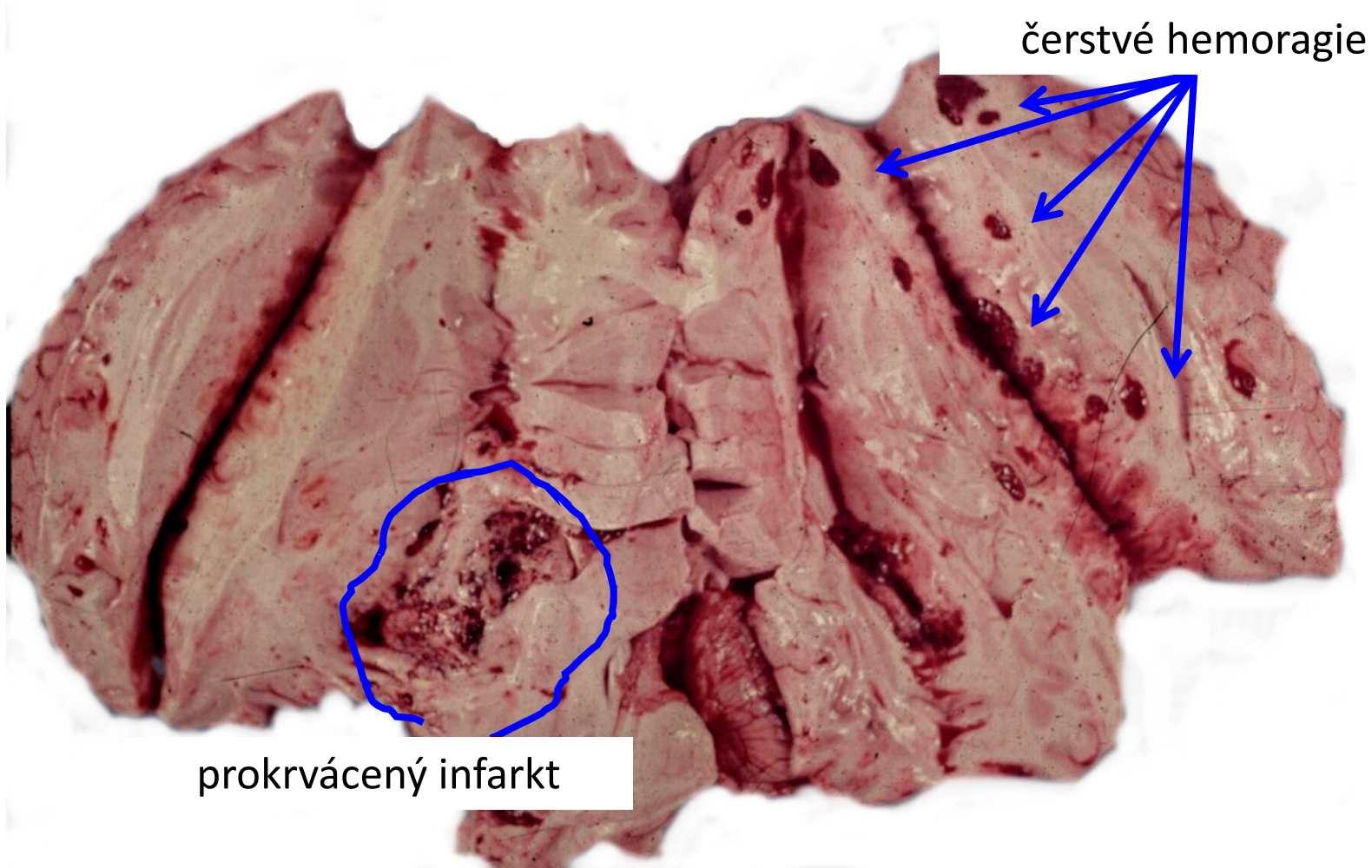
- Infarkt mozku (encephalomalacie)
 - Embolie
 - Trombóza
 - Vaskulitida
- Nehemoragický infarkt – okluze cévy
- Hemoragický infarkt – sekundární prokrvácení při ruptuře cévy
- Přechodná symptomatická ischemie – TIA (tranzitorní ischemická ataka) – do 24 hodin dochází k ústupu symptomů, nedochází k rozvoji nekrózy – “předinfarktový stav” – nutno došetřit klinicky!

Encefalomalacie (infarkt mozku)

- Kolikvační nekróza
- Mikroskopický obraz:
 - ischémie neuronů
 - ztráta bazofilie cytoplazmy, ztráta barvitelnosti chromatinu (červené neurony)
 - zduření endotelu a gliálních bb (hl. astrocytů)
 - rozpad myelinových vláken
 - exudace neutrofilů a makrofágů
 - fagocytují lipidy z rozpadlé tkáně (zrnčkové bb.)
 - postmalatická pseudocysta
 - dutina vyplněná čirou tekutinou
 - stěna tvořena gliózou a zrnčkovými buňkami



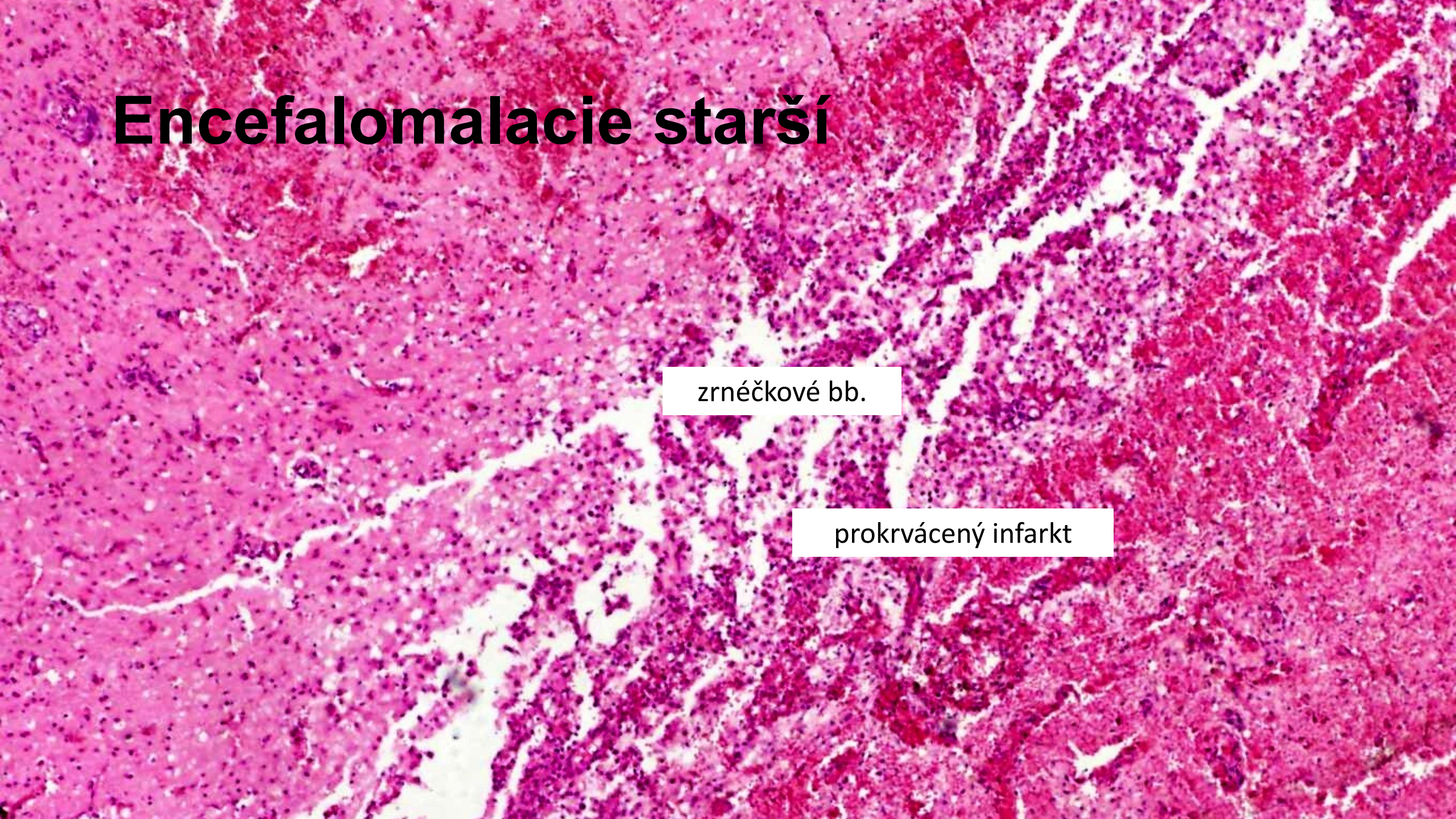
Encefalomalacie (infarkt mozku)



Encefalomalacie starší

zrnčkové bb.

prokrvácený infarkt





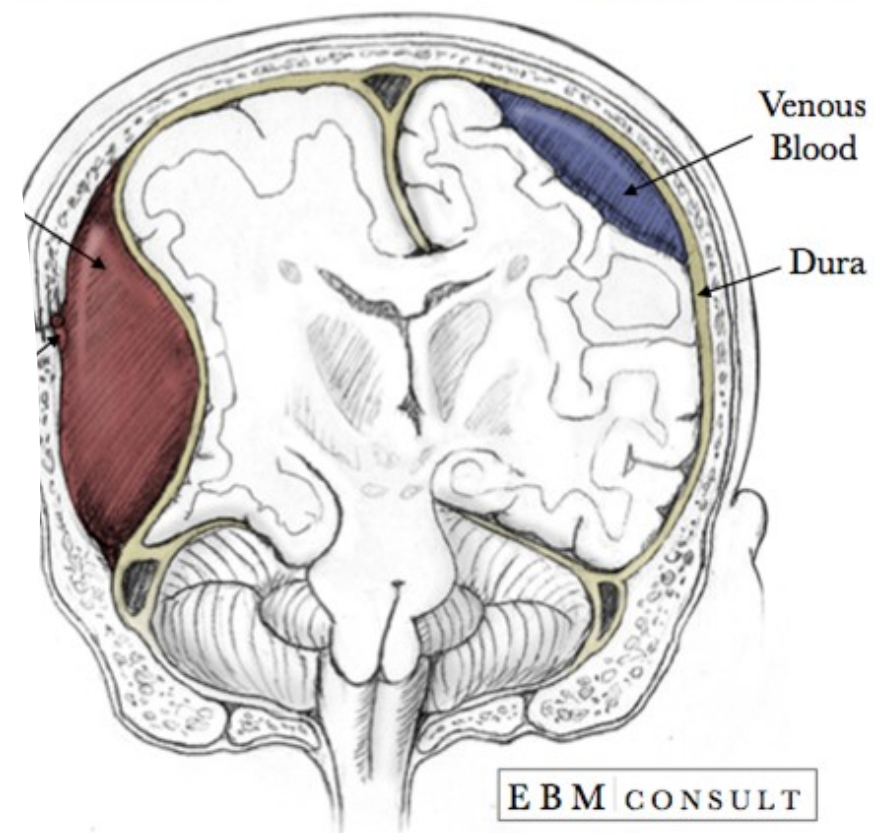
zrněčkové bb.

Intrakraniální krvácení

- Dle etiopatogeneze:
 - Traumatická
 - Epidurální krvácení
 - Subdurální krvácení
 - Spontánní (na podkladě vaskulárních poruch) – hemoragická CMP (cca 20% CMP)
 - Subarachnoideální krvácení
 - Intraparenchymatózní (intracerebrální) krvácení

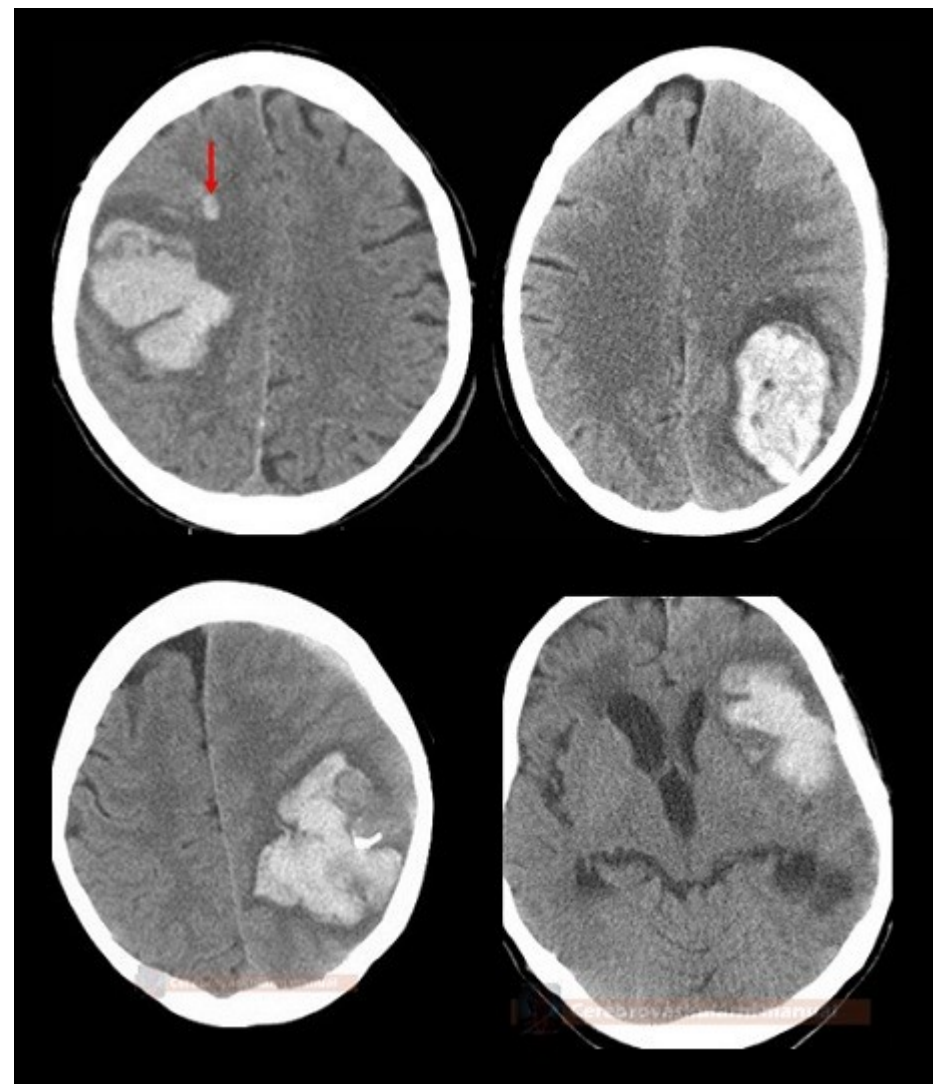
Hematoma
(Crosses Suture Line)

Subdural Hematoma
(Crosses Suture Line)



Intracerebrální krvácení

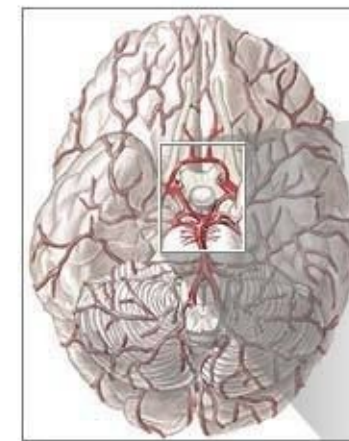
- Hypertenze – nejčastěji
 - Cévní malformace
 - Angiopatie (amyloidóza)
 - Tumor
 - Sekundárně prokrvácený infarkt mozku
-
- Často smrtelné, rozvoj intrakraniální hypertenze
 - Provalení do komor (hemocefalus)/provalení do subarachnoideálního prostoru



Subarachnoideální krvácení

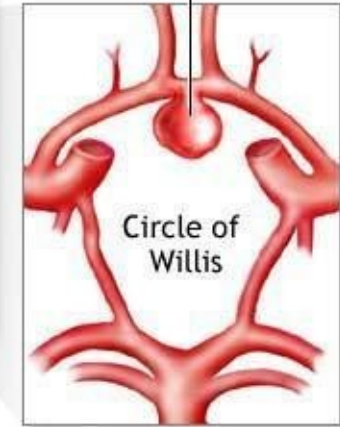
- Ruptura aneuryzmatu Willisova okruhu - nejčastější
 - Kongenitální etiologie – vakovité “berry” aneuryzma
 - Aterosklerotické aneuryzma
 - Infekční aneuryzma
- Ruptura A-V malformace
- Trauma
- Provalení intracerebrálního krvácení

- Náhle vzniklá intenzivní bolest hlavy s rychle progredující poruchou vědomí

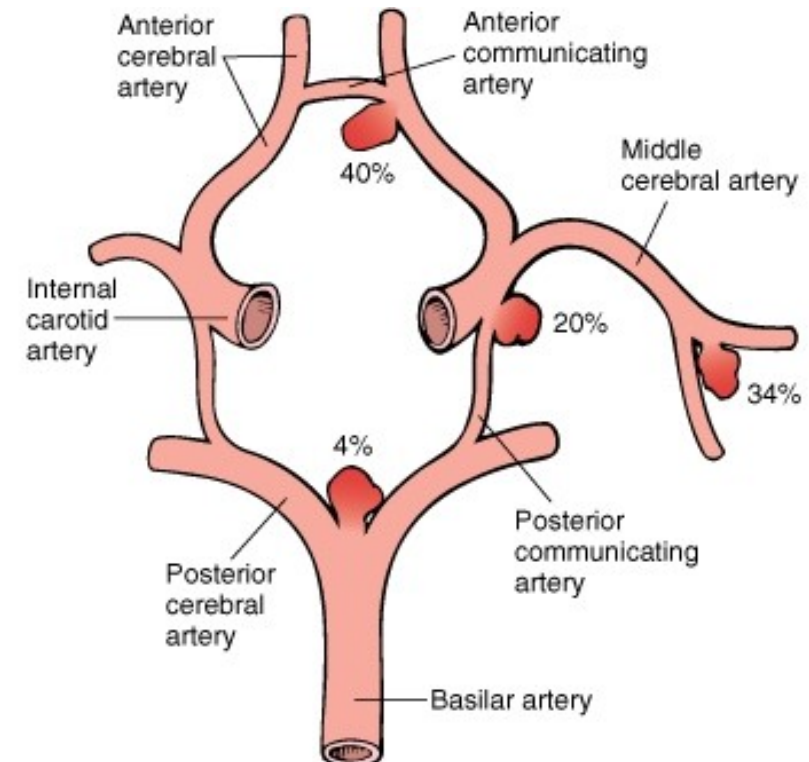


Bottom view of brain and major arteries of the brain

Berry aneurysm on the anterior communicating artery of the brain



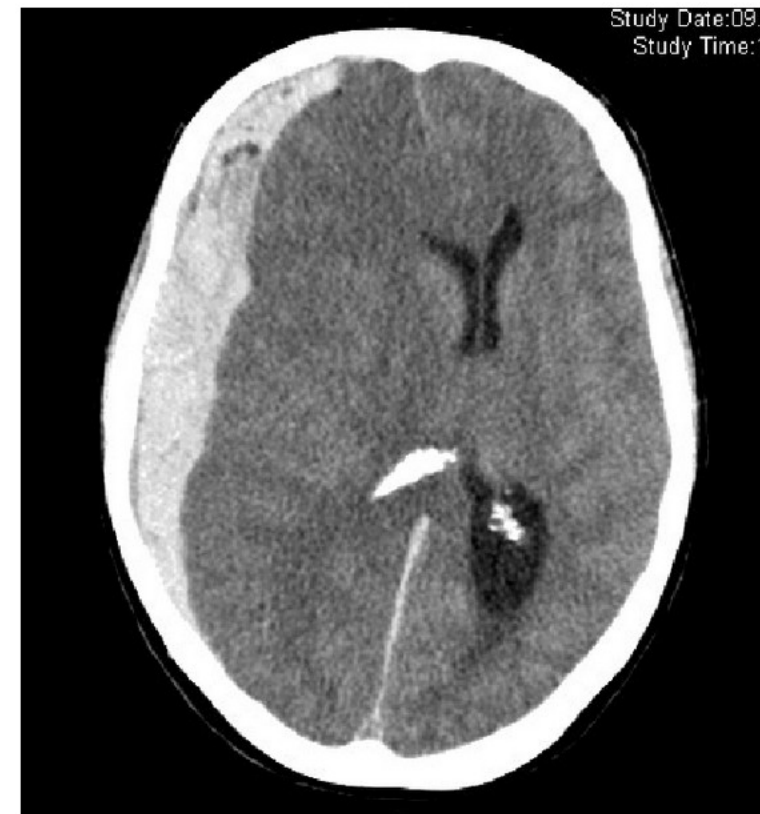ADAM.



Subdurální krvácení

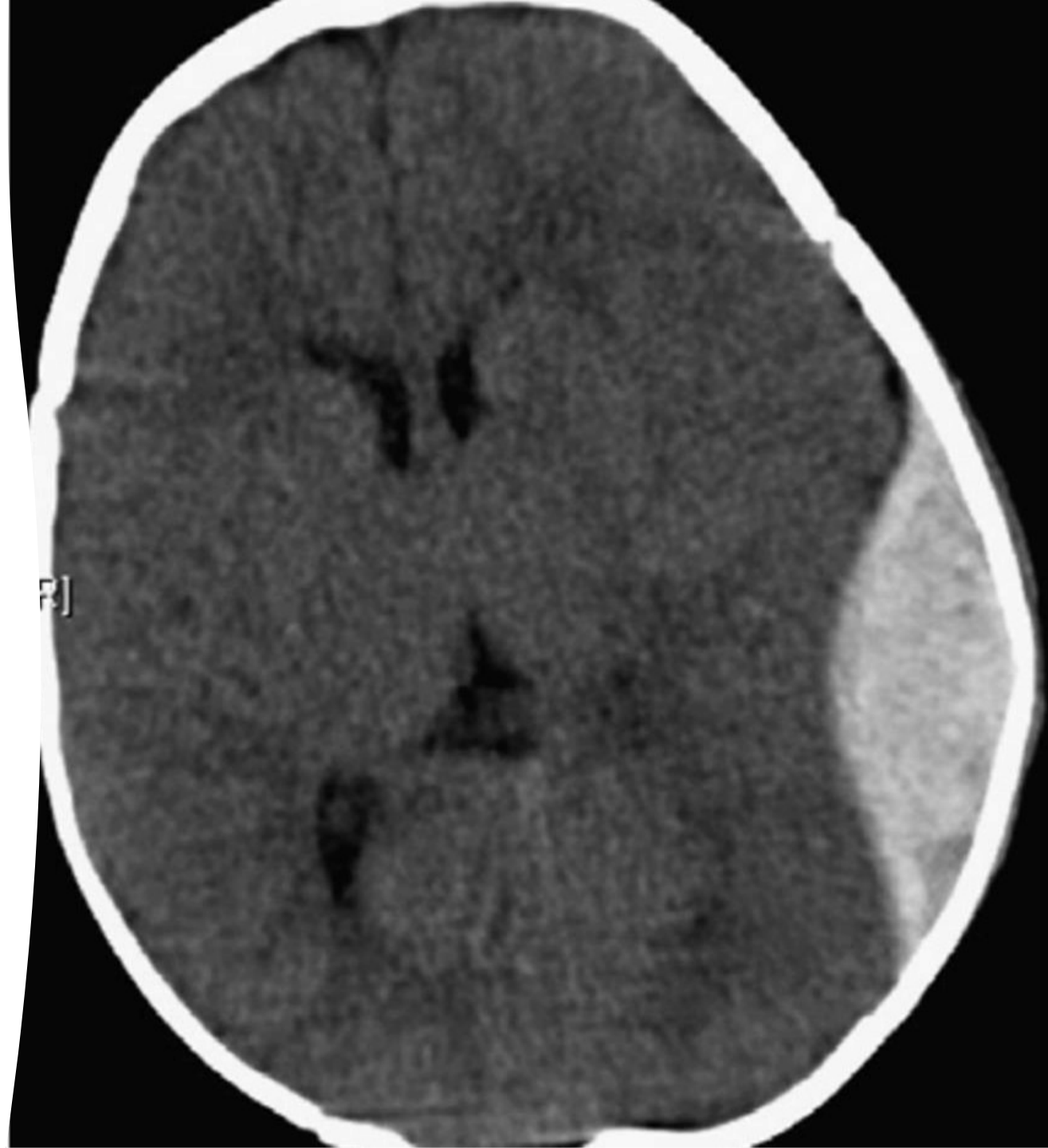
- Krvácení mezi dura mater a arachnoideu
- Traumatické poranění s přetržením přemostujících žil
- Starší pacienti, novorozenci (porodní trauma)

- Poloměsíčitý tvar na CT
- Bez chirurgické intervence dochází k vzniku subdurálního hygromu (chronický subdurální hematoma) – tendence k růstu objemu
- Epileptický záchvat, bolest hlavy, porucha vědomí
- Projevuje se se spožděním od traumatu (po 48 hodinách a více)



Epidurální krvácení

- Krvácení mezi okosticí kalvy a dura mater
- Traumatické postižení – fraktura kalvy s poraněním arterií - nejčastěji a. meningeae media
- Čočkovitý vzhled na CT
- Rychlý růst s kompresí mozku
- Urgentní stav – neurochirurgická operace



Neuroinfekce

Infekce CNS

- **etiologie:**
 - bakterie
 - viry
 - plísň, prvoci, riccketsie, paraziti
- **brány vstupu infekčního agens**
 - hematogenně
 - přímým přestupem z okolí – střední ucho/processus mastoideus, paranazální sinusy, orbita, osteomyelitida
 - ascendentně podél nervů
 - přímý přestup – otevřené trauma, neurochirurgický výkon

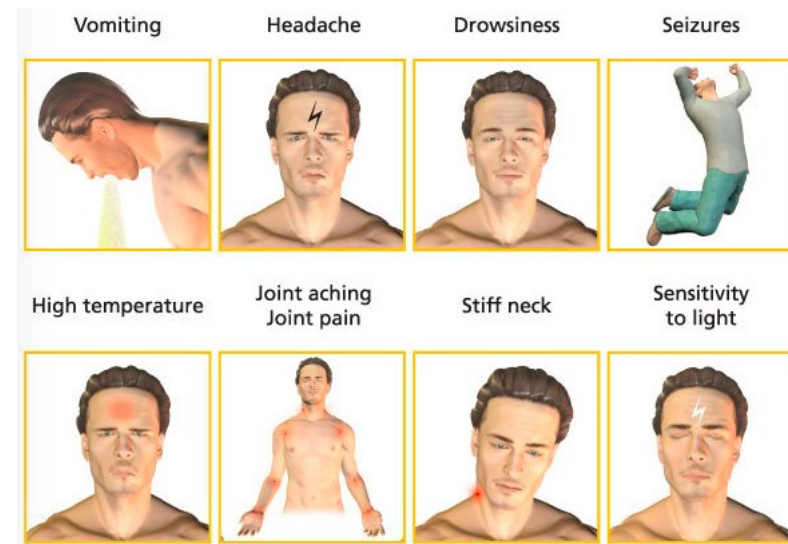
Meningitidy

- Serózní
- Purulentní (hnisavá)
- Granulomatózní

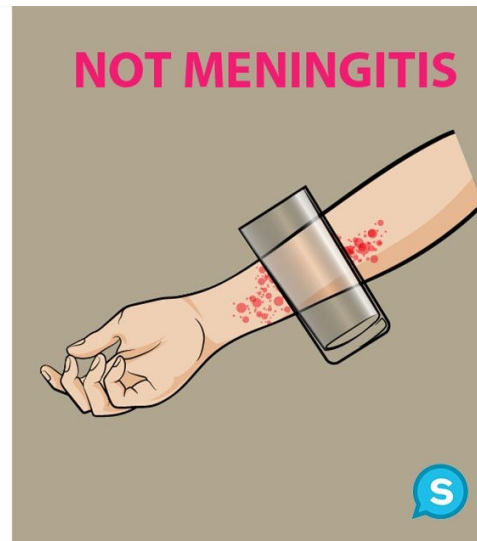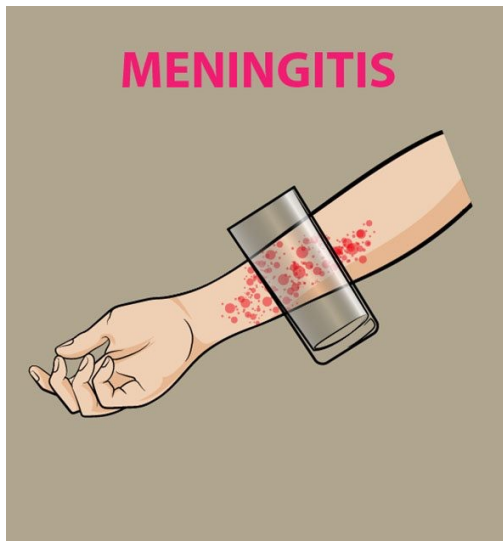Purulentní meningitida

- **Příznaky:**

- Bolesti hlavy, kloubů, svalů
- Spavost, vysoké teploty, zvracení, poruchy vědomí, křeče
- Kožní purpura → drobné hematomy, subunguálně třískové hematomy
- Světloplachost (fotofobie)
- Fonofobie
- Opozice šije

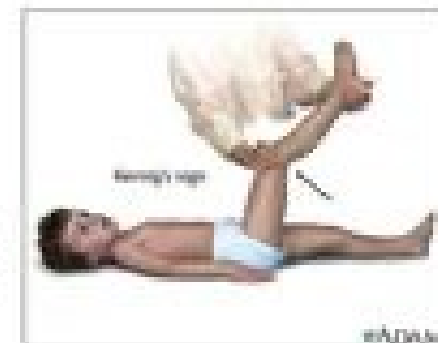


Bacterial leptomeningitis



One of the physically demonstrable symptoms of meningitis is Brudzinksi's sign. Severe neck stiffness causes a patient's hips and knees to flex when the neck is flexed.

Another of the physically demonstrable symptoms of meningitis is Kernig's sign. Severe stiffness of the hamstrings causes an inability to straighten the leg when the hip is flexed to 90 degrees.



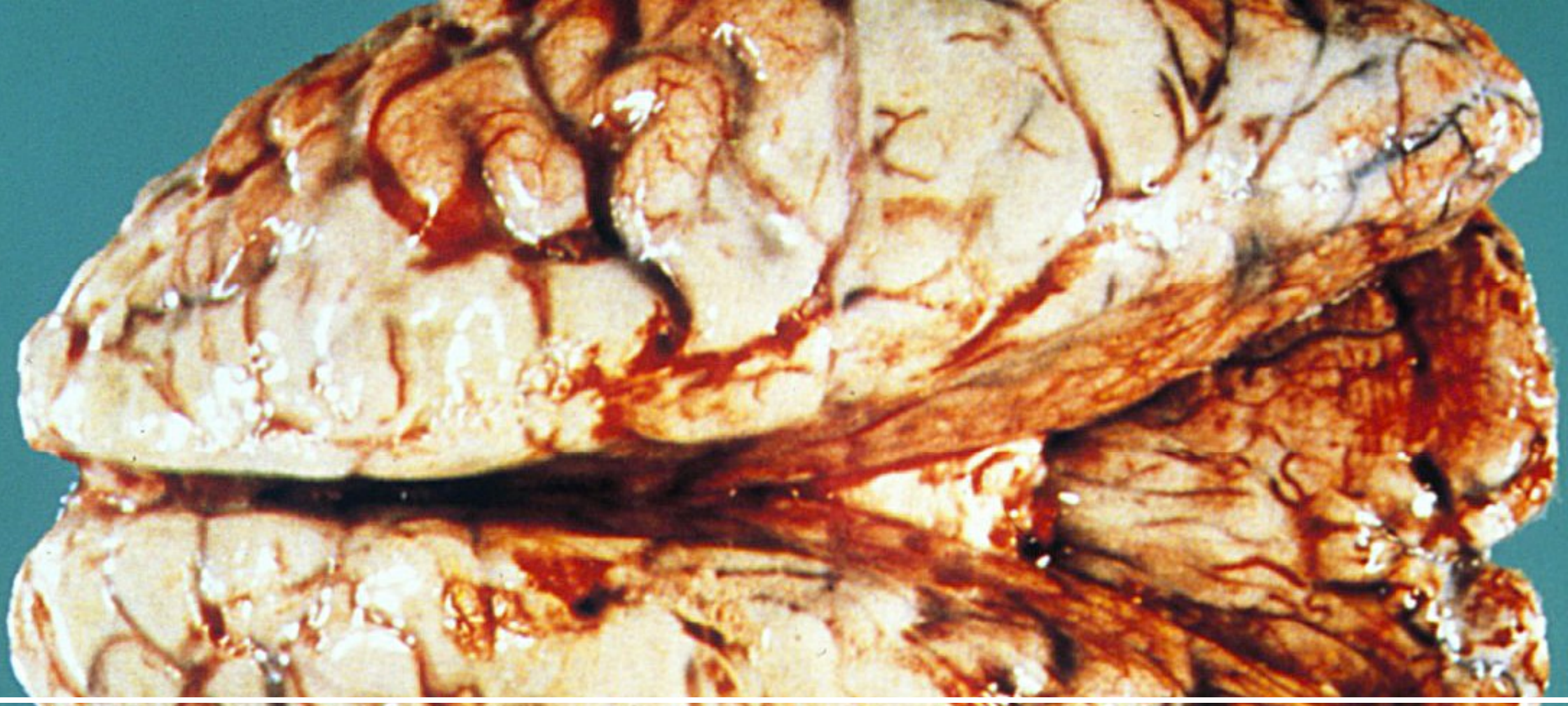
Purulentní meningitida

- **infekční agens:**

- novorozenci: E. coli, streptokoky sk. B., proteus
- kojenci > 3 měs.: Haemophilus influenzae (očkování!!!)
- děti – adolescenti: Neisseria meningitidis (očkování!!!)
- všechny věkové skupiny: streptokoky, pneumokoky (očkování), stafylokoky aj.

- **makro:**

- pia mater překrvená, prosáklá, prostoupená hnisem
- likvor je hnisavě zkalený (někdy pyocefalus)
- edém mozku, někdy drobné korové nekrózy

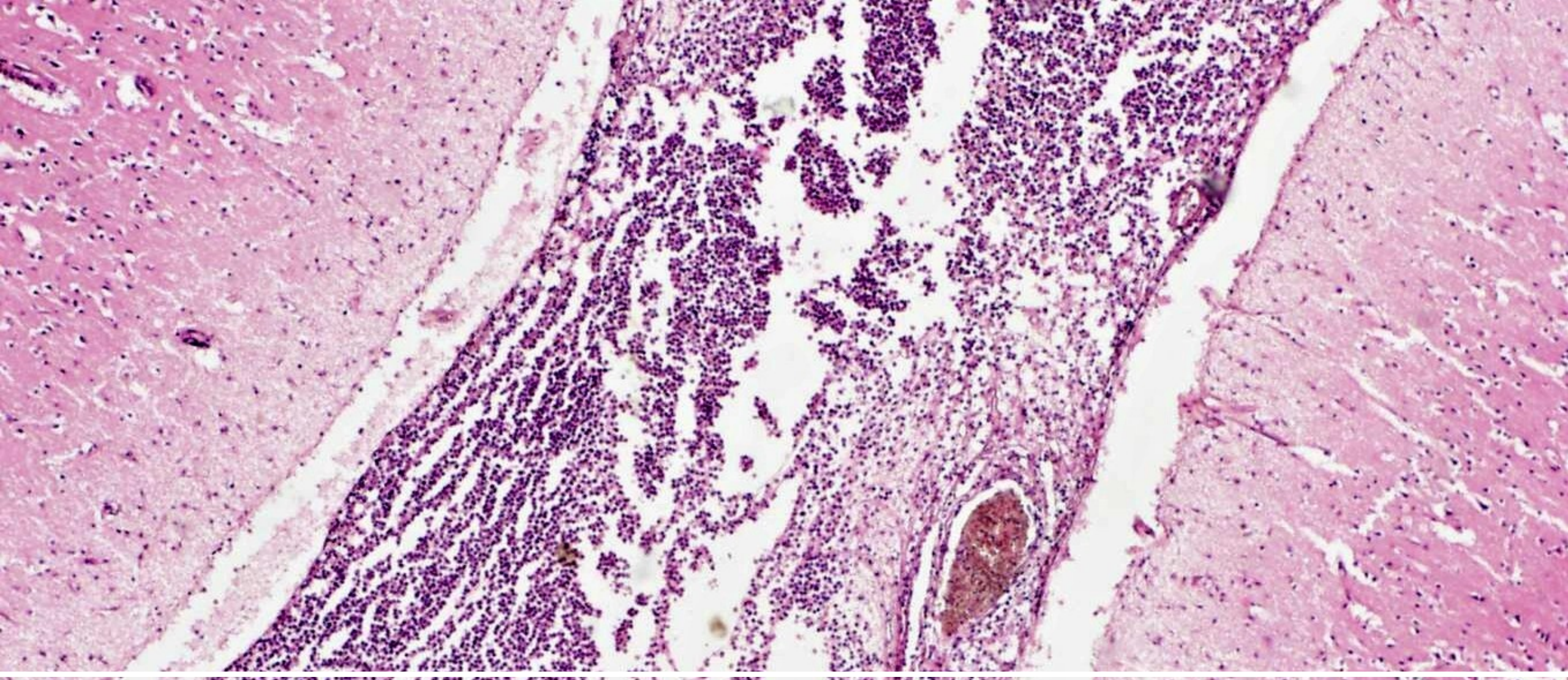


Purulentní meningitida

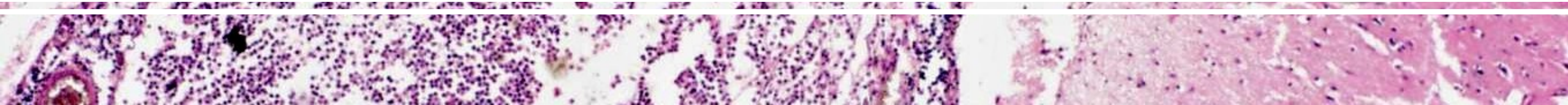


Purulentní meningitida

- **mikro:**
 - plena prostoupena neutrofily a makrofágy
 - cestou Virchowových-Robinových prostorů zánět proniká do mozkové tkáně
 - někdy trombotická okluze cév v ložisku zánětu → korové infarkty (→ meningoencefalitida)
- **následky meningitidy:**
 - Diseminovaná intravaskulární koagulopatie
 - Waterhouse-Friderichsenův syndrom (bilaterální prokrvácení nadledvin)
 - Trvalé psychomotorické následky
 - Pozánětlivý hydrocefalus (obliterace likvorových cest)
 - Subarachnoidální cysty
 - Hnisavá tromboflebitida splavů
 - Absces mozku

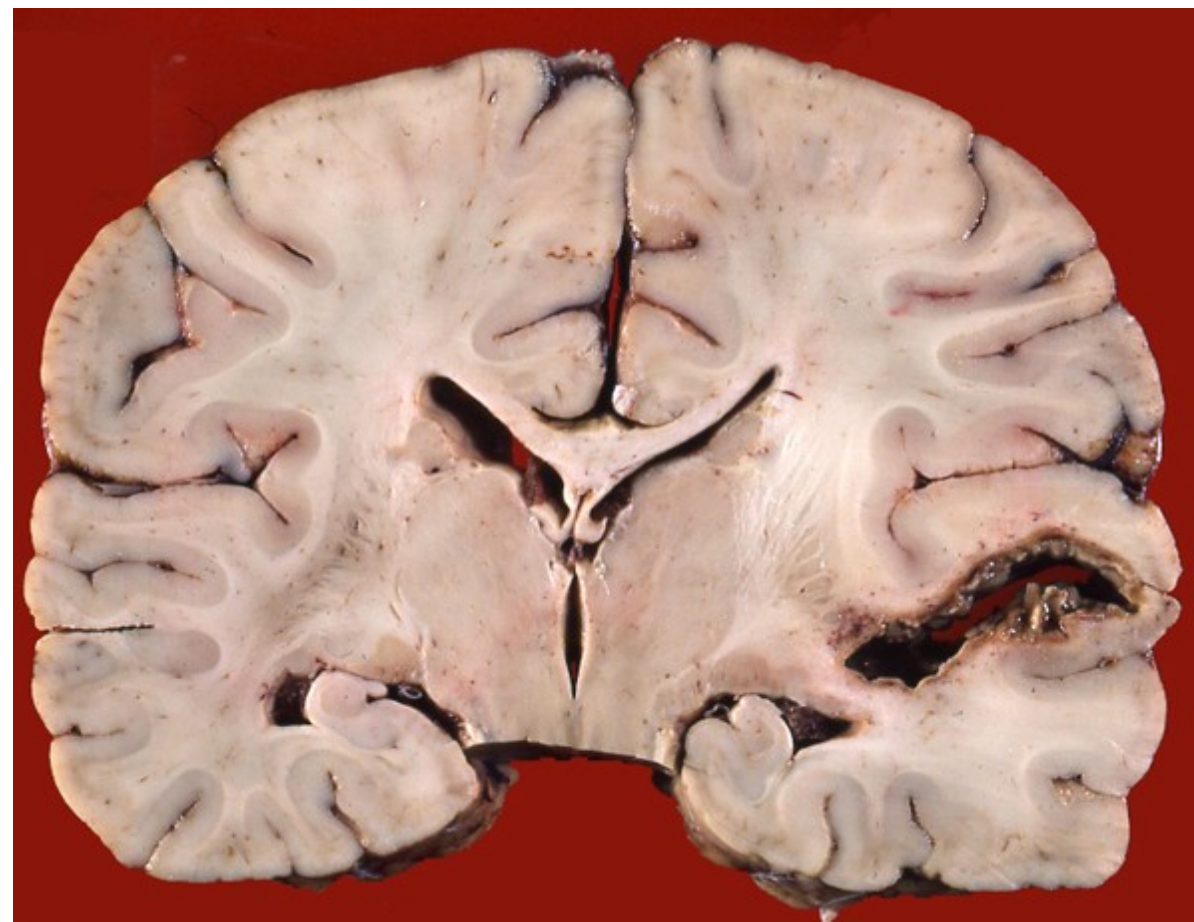
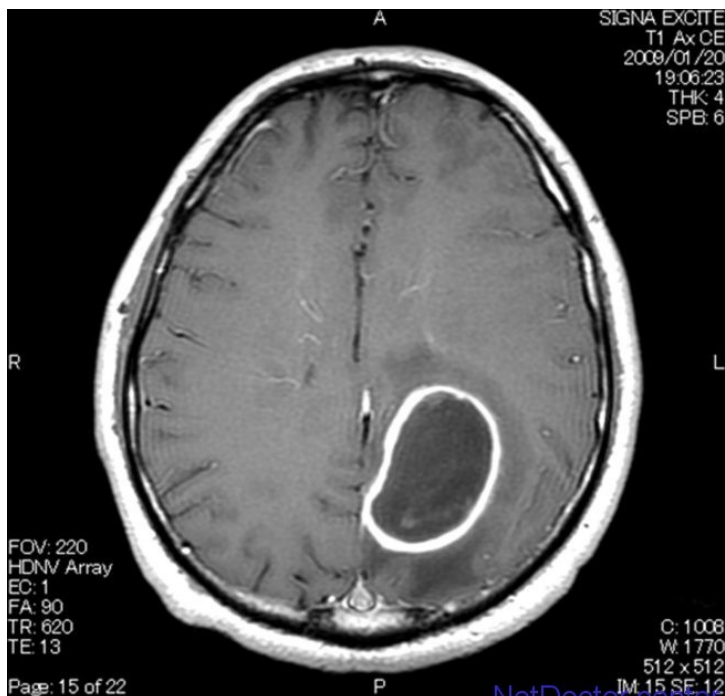


Purulentní leptomeningitida



Absces mozku

- Přímý přestup infekce při purulentní meningitidě
- Hematogenní přenos
 - Nejčastěji při infekční endokarditidě
 - Mnohočetné ložiska



Lymfocytární meningitida

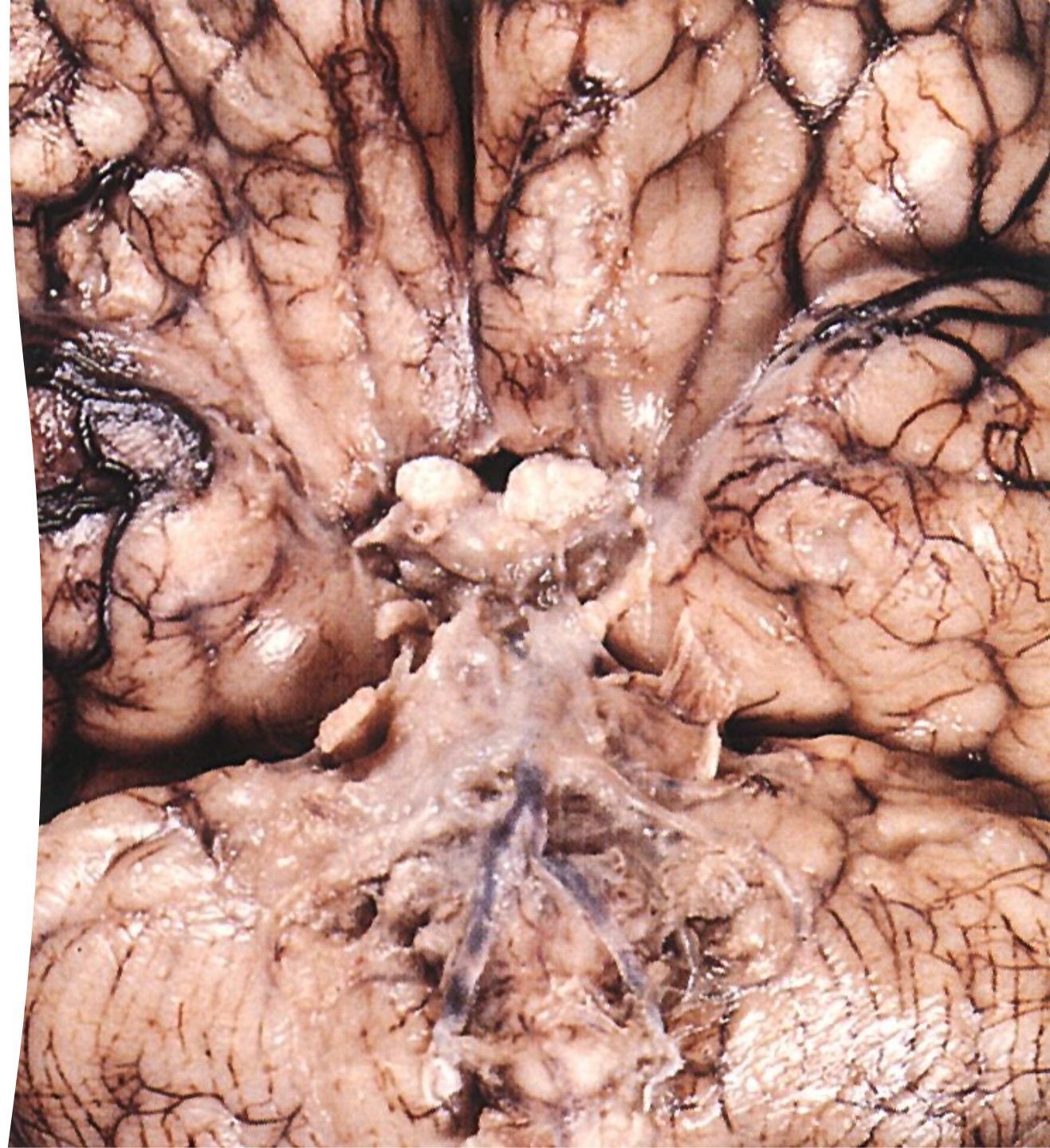- **infekční agens:**
 - virus příušnic, coxackie, echoviry, EBV, HSV typu 2
- **makro:**
 - pia mater mírně překrvená, zduřelá
- **mikro:**
 - Serózní či lymfocytární typ zánětu
 - V likvoru i na mozkové pleně přítomny lymfocyty

Granulomatózní meningitidy

- **infekční agens:**
 - Mycobacterium tuberculosis
 - Cryptococcus neoformans, Aspergillus, Candida
- **typicky u imunokompromitovaných:**
 - AIDS, iatrogenní imunosuprese, kachexie

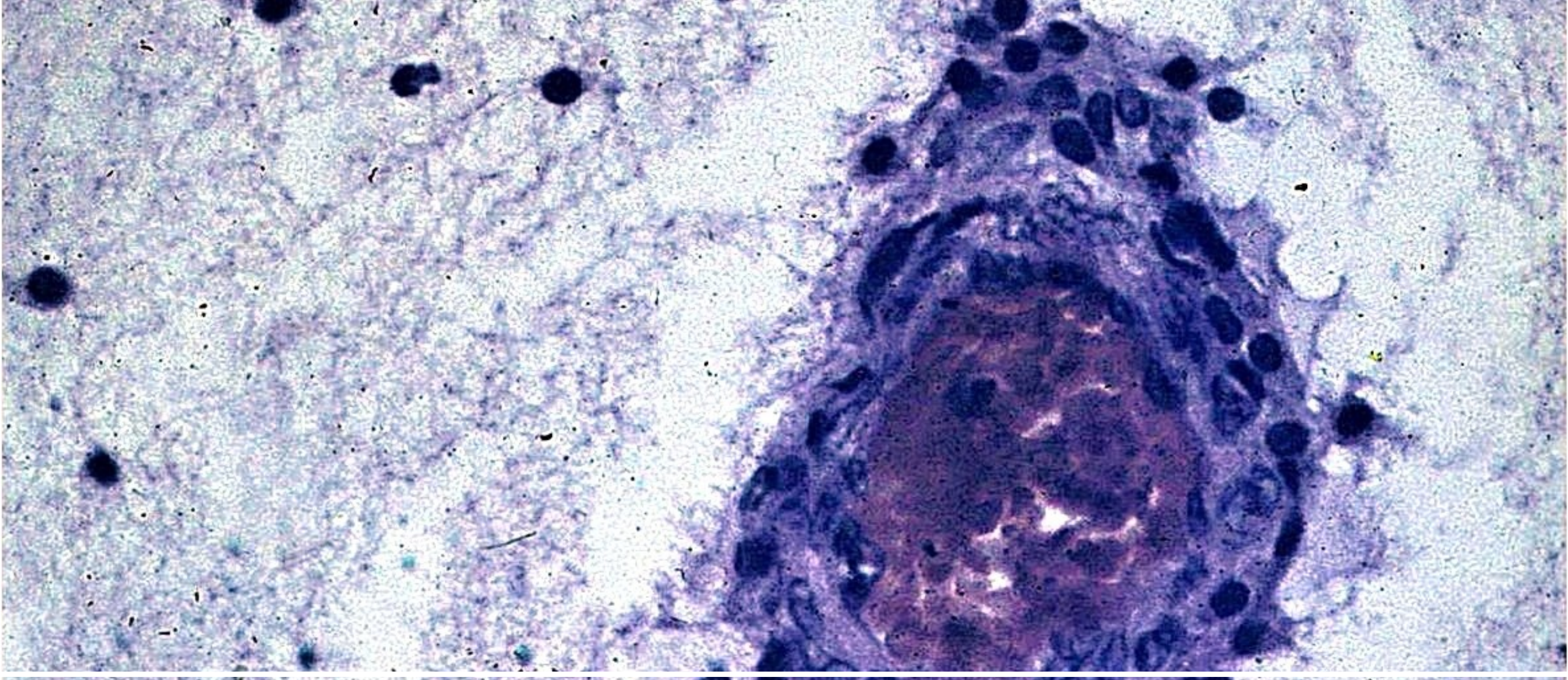
TBC meningitida

- bazilární tbc meningitida
- při hematogenním rozsevu primární tbc
- formy:
 - exsudativní
 - makro rosolovitý žlutozelený exsudát na bázi
 - mikro Orthovy bb. (makrofágy), lymfocyty, fibrin, neutrofily
 - proliferativní
 - makro bělošedé uzlíčky v rosolovitém exsudátu → tumorózní vrstva
 - mikro specifická granulační tkáň (tbc uzlík)



Encefalitidy

- **primární**
 - neurotropní viry
 - na člověka přenosné ze zvířat
- **sekundární**
 - při celkovém základním onemocnění
 - viry (HSV, enteroviry, virus parotitidy), rickettsie, paraziti (toxoplazmóza...), spirochety (lues, typhus exanthematicus), plísně...
- **mikro (virové encefalitidy):**
 - poškození neuronů, reaktivní změny glie
 - perivaskulární manžety lymfoplazmocytárního infiltrátu



Virová encefalitida

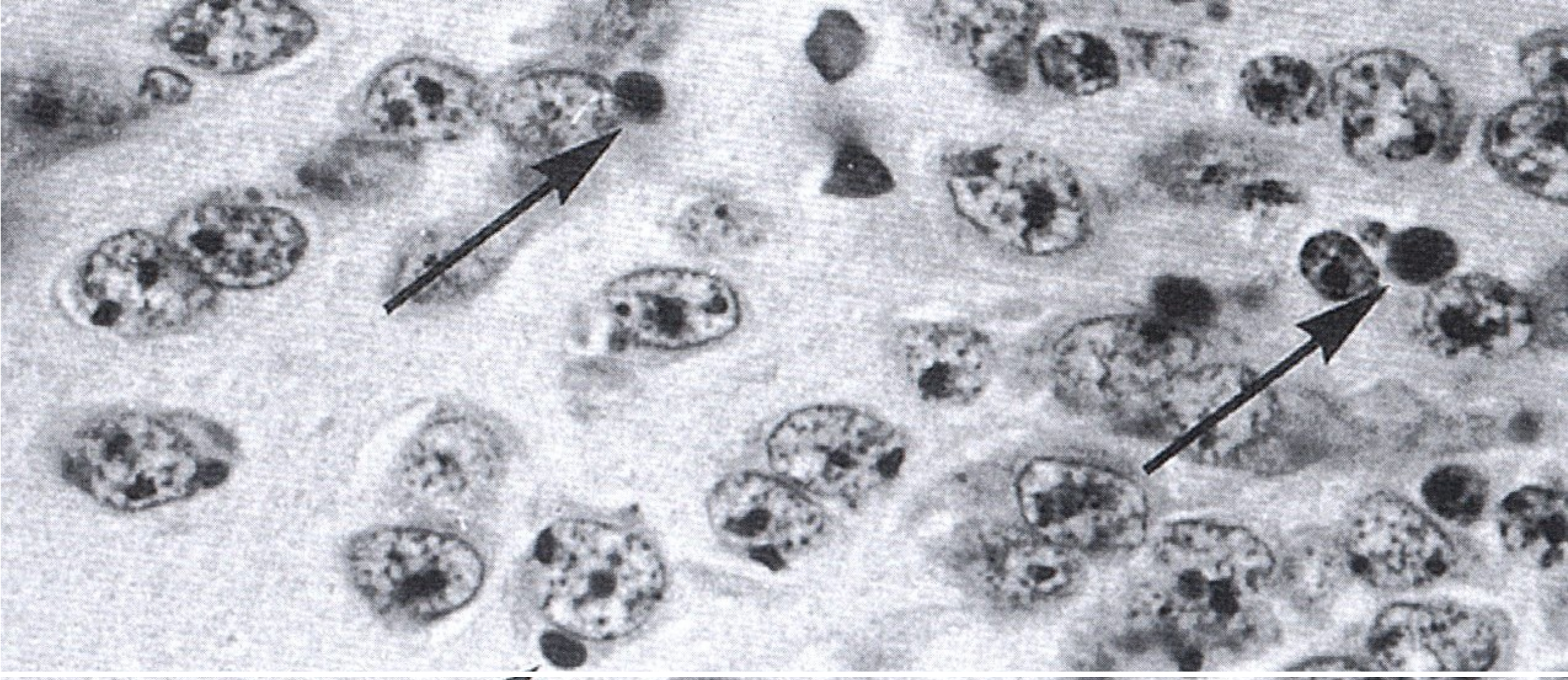
Perivaskulární lymfoplazmocyární zánětlivý infiltrát

Virové encefalitidy

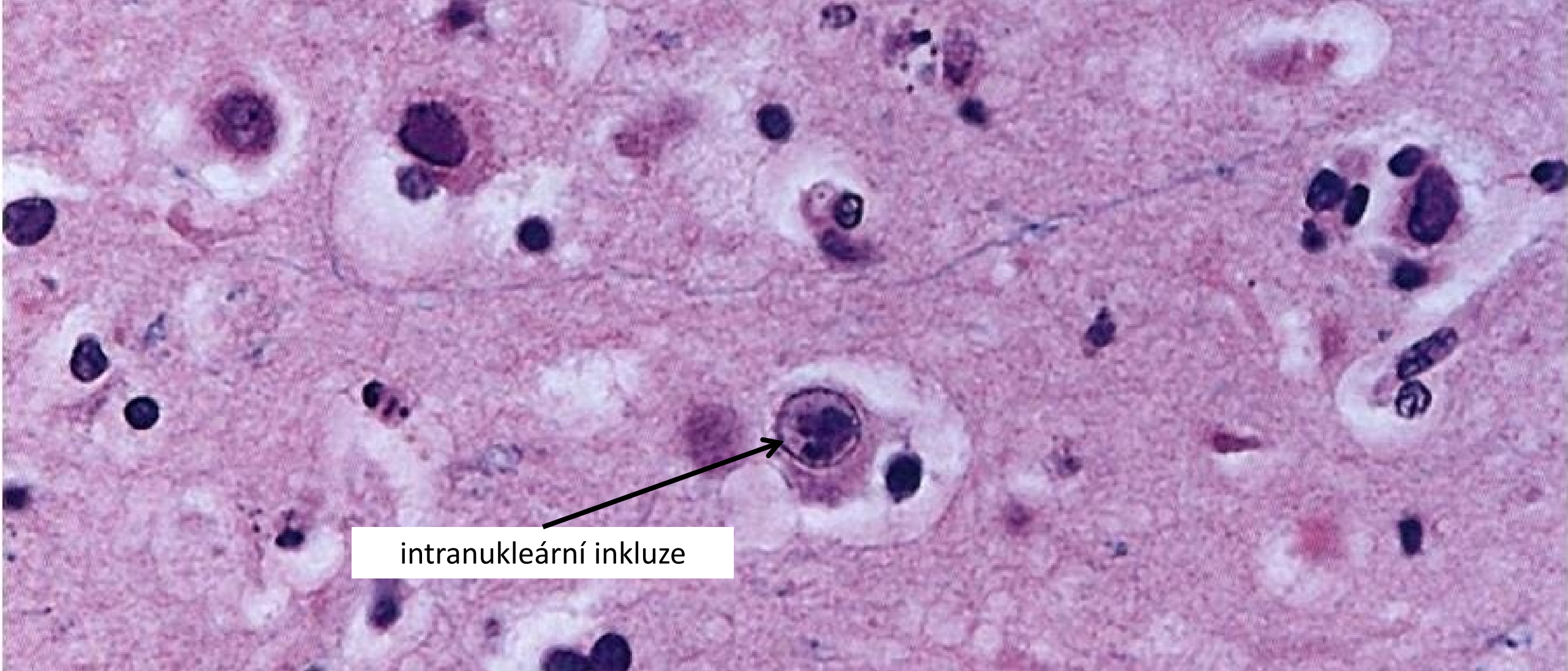- **s tvorbou inkluzí**
 - vzteklina
 - HSV1, HSV2
 - poliomyelitis acuta anterior
- **bez tvorby inkluzí**
 - klíšťová e.
 - e. u AIDS

Virové encefalitidy s tvorbou inkluzí

- **vzteklina (rabies, lyssa)**
 - inkubace 2-12 týdnů (lokální pomnožení v kosterní svalovině) → retrográdním axonovým proudem do mozkového kmene, míchy, spinálních ganglií, mozkové kůry, mozečku, hippocampu
 - mikro Negriho tělíška (oxyfilní inkluze virionů velikosti ery v cytoplasmě neuronů)
 - postexpoziční profylaxe očkováním!!
- **herpetická encefalitida (HSV1, HSV2)**
 - kůra temporálních a frontálních laloků, jiné části šedé hmoty
 - hemoragické nekrózy, intranukleární inkluze
 - závažný (mnohdy fatální) průběh
 - infekce HSV2 nejčastěji u novorozenců



Rabies



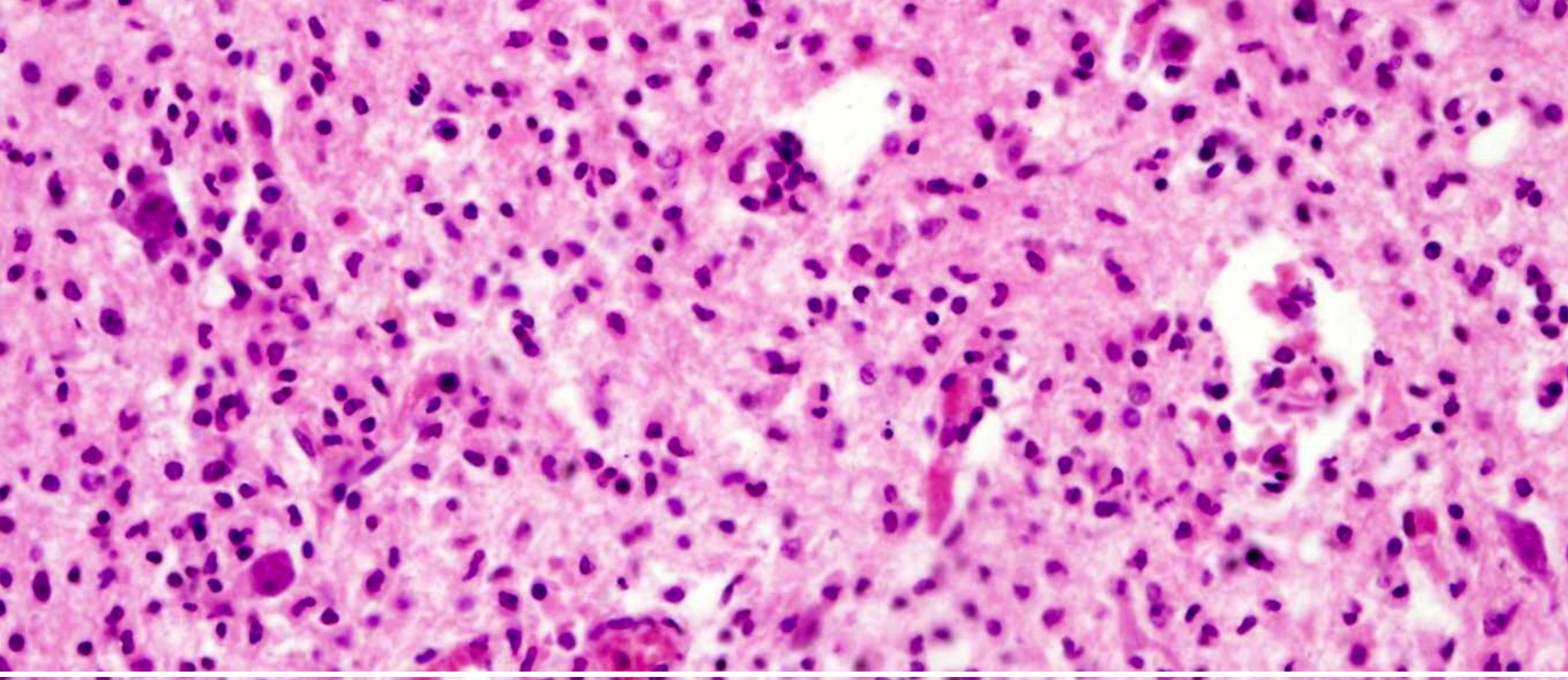
intranukleární inkluze

Herpetická encefalitis



Virové encefalitidy s tvorbou inkluzí

- **Poliomyelitis acuta anterior (v ČR eradikováno)**
 - Enteroviry, coxackie, ECHO
 - Pharyngitis, enteritis, myokarditis, myositis...
 - Jen v 10% afinita k motorické šedi → projevy paralýzy u 1%
 - **přední rohy míšní**, méně gyrus precentralis
 - Přední rohy míšní výrazně zduřelé, překrvené
 - Drobné intranukleární inkluze v → nekróza neuronů → neuronofágie + zánětlivý infiltrát → zmnožení glie
- **Cytomegalová encephalitida**
 - Fetální a transplacentární infekce
 - Nekrotizující zánět predilekčně periventrikulárně



Poliomyelitis acuta anterior

Nekrotické neurony, zánětlivý infiltrát

Virové encefalitidy bez tvorby inkluzí

- **Středoevropská klíšťová encephalitida**
 - Většinou asymptomatický průběh
 - Málokdy příznaky
 - Křeče, zmatenost, delirium, kóma, často s fokálním neurologickým deficitem např. asymetrií reflexů
 - Forma meningeální, meningoencefalitická, encefalomyelitická, bulbocervikální
 - Postižena šedá i bílá hmota (panencefalitis) převážně periaxiálně
 - Méně často může zanechat trvalé následky
 - Prevence – vakcinace!

Virové encefalitidy bez tvorby inkluzí

- **Středoevropská klíšťová encephalitida**
 - Většinou asymptomatický průběh
 - Málokdy příznaky
 - Křeče, zmatenost, delirium, kóma, často s fokálním neurologickým deficitem např. asymetrií reflexů
 - Forma meningeální, meningoencefalitická, encefalomyelitická, bulbocervikální
 - Postižena šedá i bílá hmota (panencefalitis) převážně periaxiálně
 - Méně často může zanechat trvalé následky
 - Prevence – vakcinace!

Virové encefalitidy bez tvorby inkluzí

- **HIV encefalopatie**
 - **Přímé postižení CNS HIV virem**
 - Klinicky rozvoj kognitivní deficit až demence
 - Atrofie mozkového parenchymu, vznik mikrogliálních uzlíků a gliálních jizev
- **Nepřímé efekt HIV infekce**
- Oportunní encefalitis (herpes, cytomegalie, toxoplasmóza)
- EBV asociovaný primární velkobuněčný B lymfom CNS

Encefalitidy

ostatní

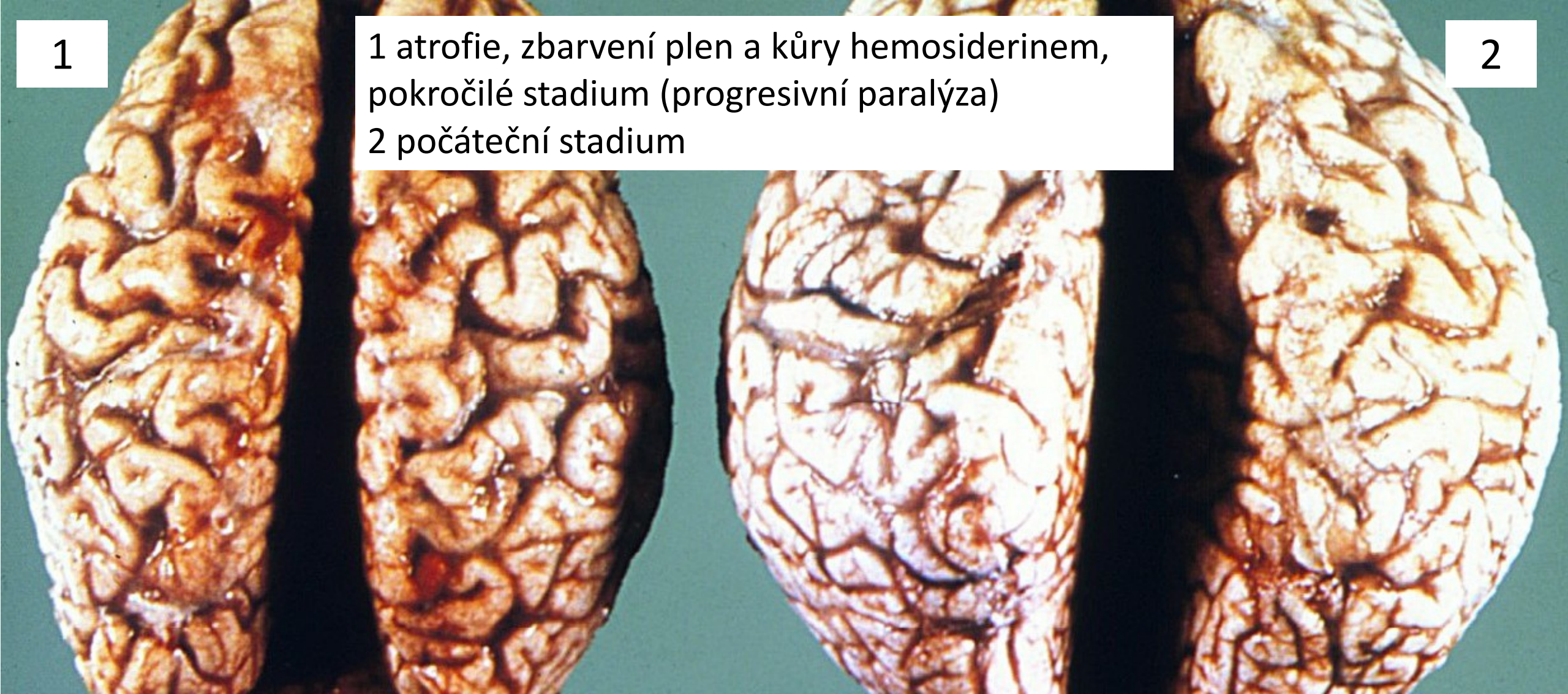- **neurosyphilis**

- CNS postiženo ve 2. a 3. stádiu lues
- meningovaskulární forma:
 - ztlustění plen s miliárními gumaty, více **na bázi**
 - **Heubnerova arteriitida** (lymfocyty v adventicii, fokální destrukce medie + infiltrace lymfocyty)
- parenchymatózní forma (paralysis progresiva, tabes dorsalis):
 - jen u neléčené lues
 - kora atrofická, prostoupená hemosiderinem - **atrophia corticis rubra**
 - úbytek neuronů, přítomnost treponem, změny na plenách a cévách jako u meningovaskulární formy

1

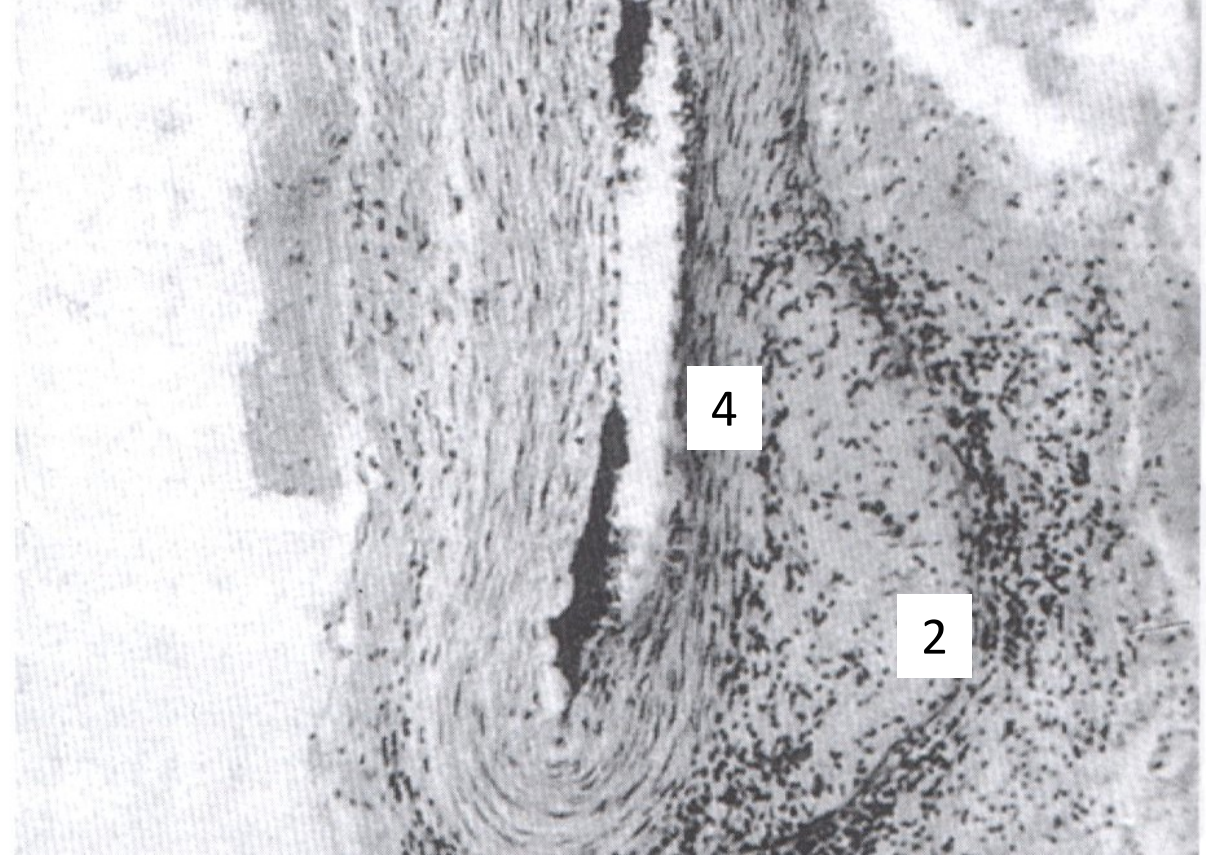
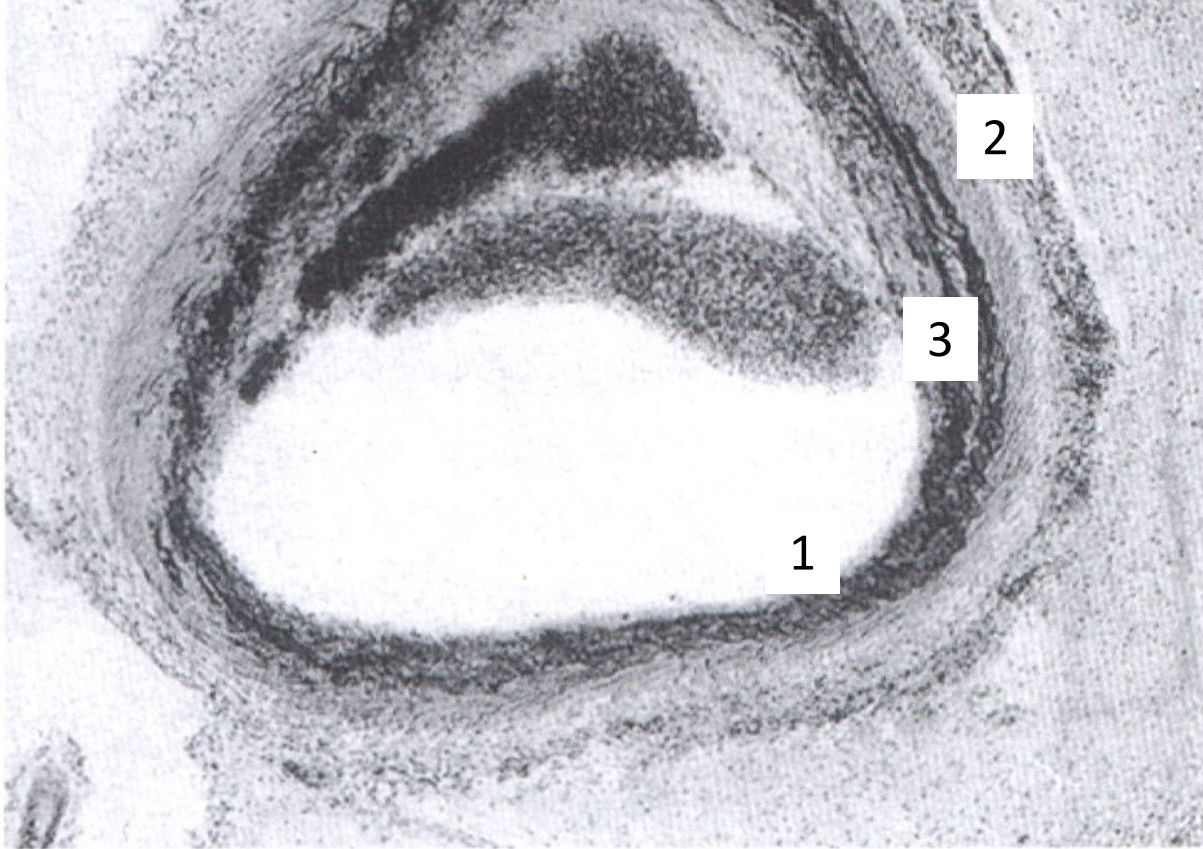
1 atrofie, zbarvení plen a kůry hemosiderinem,
pokročilé stadium (progresivní paralýza)
2 počáteční stadium

2



Neurosyphilis

- 1 Lumen artérií
- 2 Adventicie prostoupená lymfocyty
- 3 Medie nepravidelné ztečení
- 4 Fokální destrukce média



Neurosyphilis – Heubnerova arteritis

Mykotické infekce CNS

- Oportunní infekce
- Forma granulomatózního zánětu či abscesu
- Vstup infekce
 - Hematogenní – kandidy, aspergilus
 - Přestup z nazálních či paranazálních dutin – mukormykóza
- Kryptokok
 - Vyskytuje se v trusu ptáků, inhalací se dostává do plic a hematogenně se šíří na meningy

Parazitární infekce CNS

- Toxoplazmóza

- Transplacentární infekce – nekrotizující zánět periventrikulárně s rozvojem kalcifikací
 - Sabinova triáda - hydrocephalus, periventrikulární kalcifikace a chorioretinitida
- U dospělých při těžké imunosupresi – multifokální nekrotizující zánět

- Neurocysticerkóza

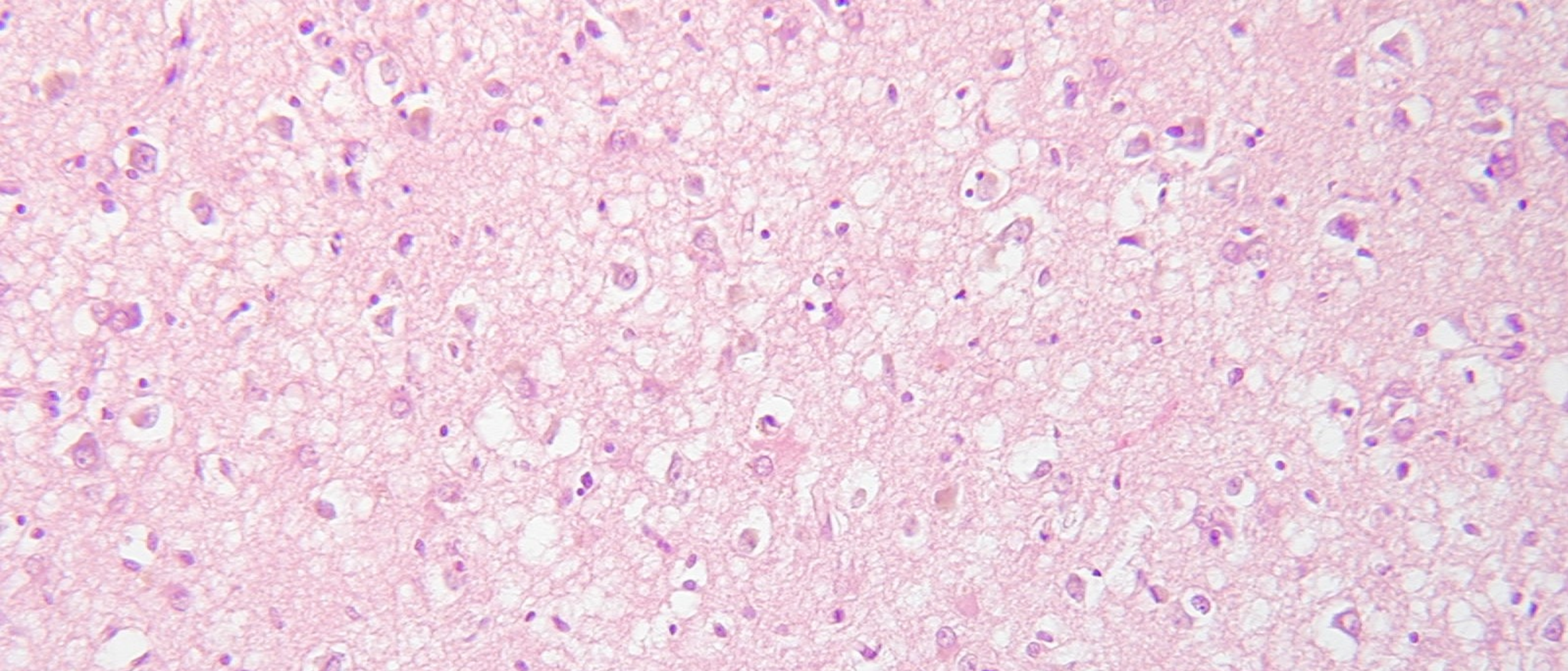
- Larva *Taenia solium*, která opustí GIT se hematogenně může šířit do mozku a vytvářet cystickou lézi
- Projeví se jako cystická léze – epilepsie

Prionové encefalopatie (prionózy)

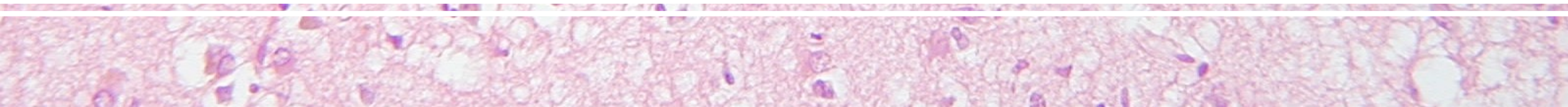
- **Neurodegenerativní onemocnění způsobené proteinem s patologickou konformací**
- **Priony** (*proteinaceous infectious particles*)
 - Proteinové částice schopné indukovat konformační změnu tkáňového PrP^c na patogenní PrP^{Sc} způsobující spongiformní encefalopatii
 - Mikro:
 - ***Spongiformní dystrofie***
 - *Numerická atrofie neuronů*
 - *Glióza*
 - **Chybí zánětlivá odpověď!!!**
 - Dlouhá inkubační doba, rychlá progresa (demence) → ☹️

Prionové encefalopatie

- **Creutzfeldtova-Jacobova nemoc**
 - Sporadická
 - Genetická (familiární) – mutace v genu pro PrP
 - Iatrogenní
 - Nová varianta
 - *Spojená s BSE, alimentární nákaza při požití masa nemocného dobytka*
 - *Onemocnění u mladých pacientů*
- Rychle progredující demence
- Rozvoj okolo 7. dekády



Creutzfeldtova-Jacobova nemoc

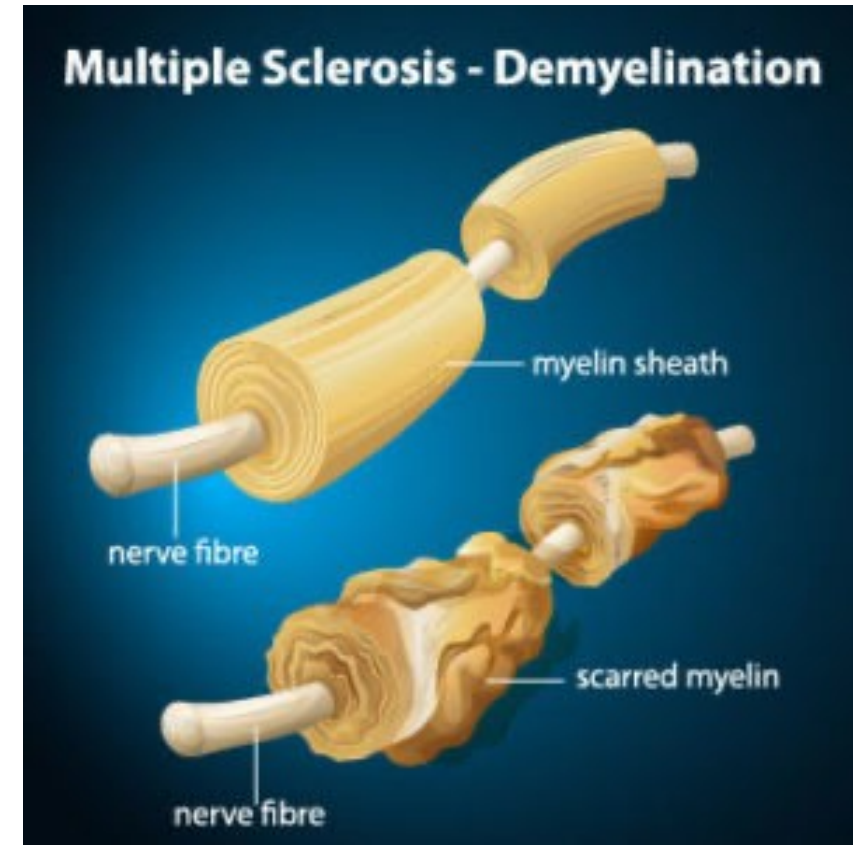


Demyelinizační léze

- Primární destrukce myelinových pochev axonů
 - X sekundární destrukce (abscesy, infarkty, nádory)
- Autoimunitní onemocnění
 - Roztroušená skleróza
 - Neuromyelitis optica – demyelinizace optických nervů bilaterálně
 - Akutní demyelinizační encefalomyelitida – vzácká postinfekční demyelinizace
- Virová infekce oligodendroglie
 - Progresivní multifokální leukoencefalopatie (JC virus) – oportují infekce častá u pacientů s AIDS
- Vrozené poruchy
 - Leukodystrofie – porucha tvorby a metabolismu myelinu

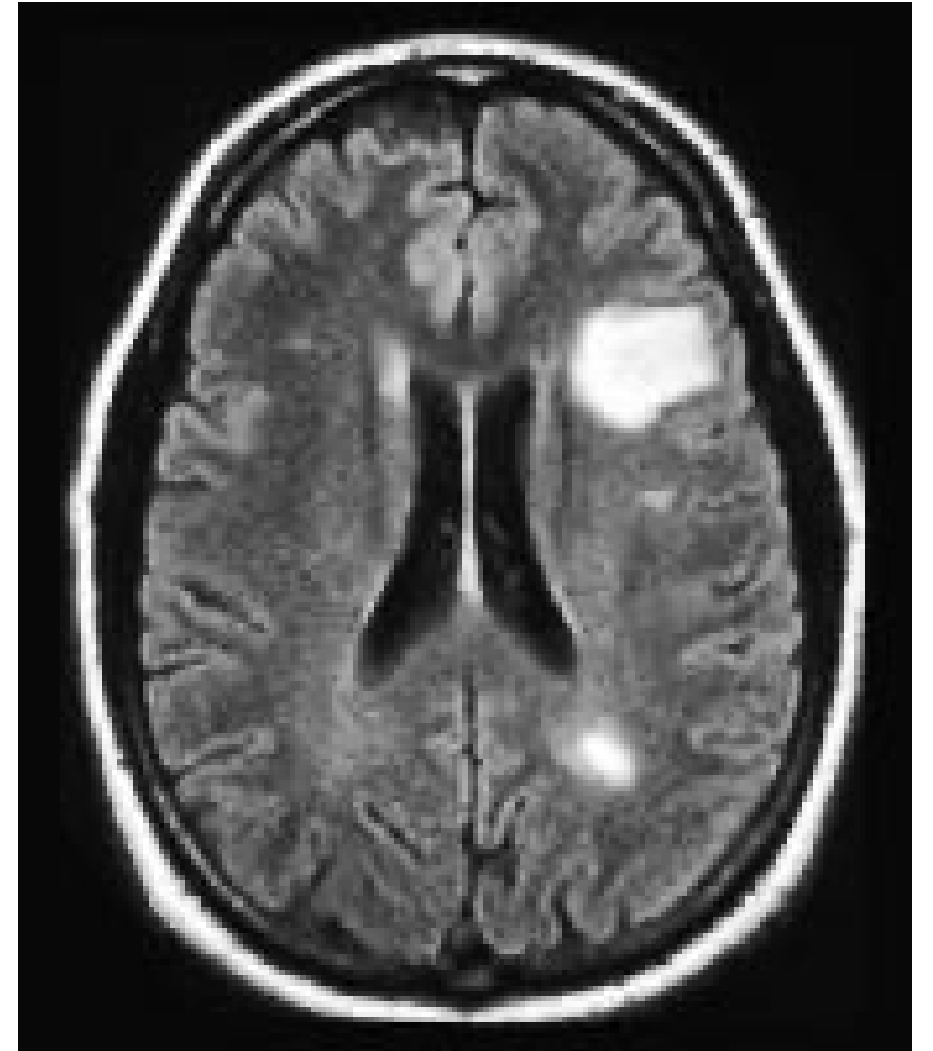
Roztroušená skleróza (sclerosis multiplex)

- RS je autoimunitní, nevyléčitelné onemocnění CNS tvořící demyelinizační plaky v bílé hmotě mozkové
- Typické je střídání atak s obdobími remise
- Nejčastější demyelinizační onemocnění
- Nejčastější neurologické onemocnění mladého věku vedoucí k trvalé invaliditě
- Nejčastěji postihuje pacienty ve věku 20-40 let
- Častěji postihuje ženy



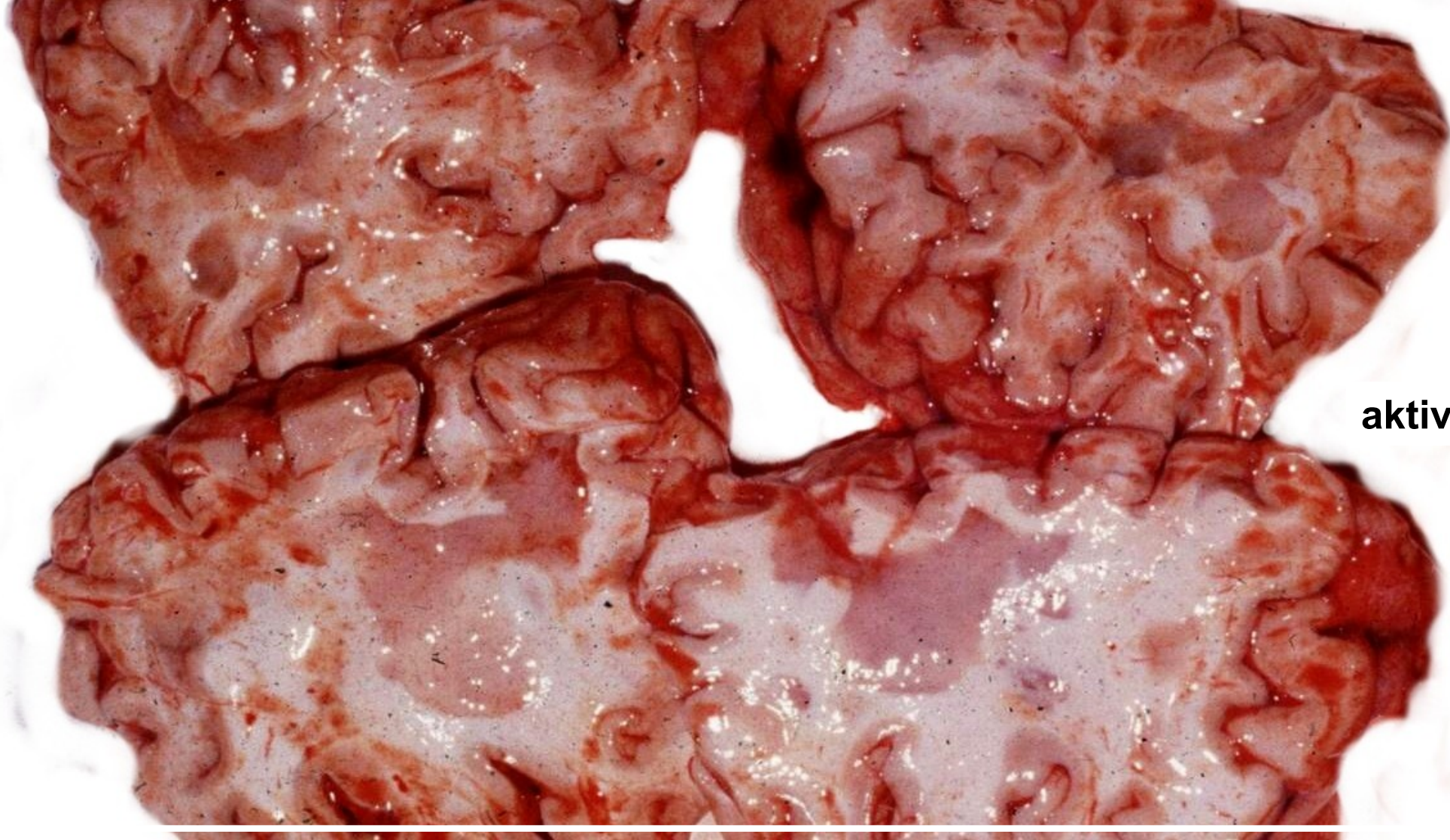
Roztroušená skleróza (sclerosis multiplex)

- Autoimunitní destrukce myelinu
 - Chronický stres, infekce
 - Buněčně zprostředkovaná destrukce
 - CD4+ i CD8+ T-lymfocyty, B-lymfocyty (průkaz oligoklonálních pásů v likvoru!)
- Genetické faktory
 - Polymorfní predispozice (asociace s HLA DR2)
- Environmentální faktory
 - Kouření
 - Nedostatek vitamínu D



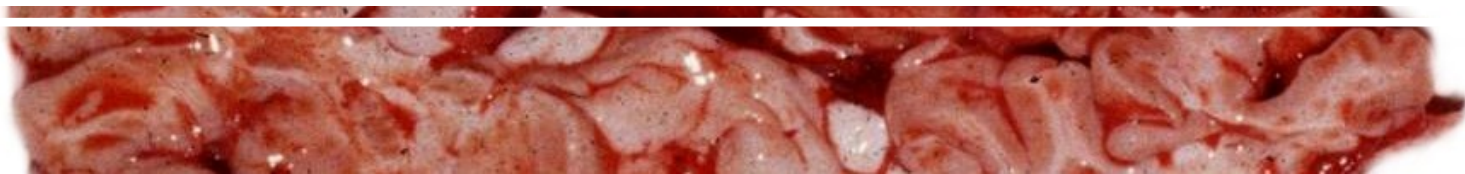
Roztroušená skleróza (sclerosis multiplex)

- Tvorba plaků v bílé hmotě (optický nerv, chiasma opticum, periventrikulárně)
- Aktivní plaky
 - Perivaskulární plášťové infiltráty T- a B-lymfocytů, zrnečkové buňky fagocytující rozpadlý myelin
- Inaktivní plaky
 - Glióza, rezidua průkazného myelinu, chybějící oligodendroglie, bez zánětu



aktivní (růžové) plaky

Sclerosis multiplex



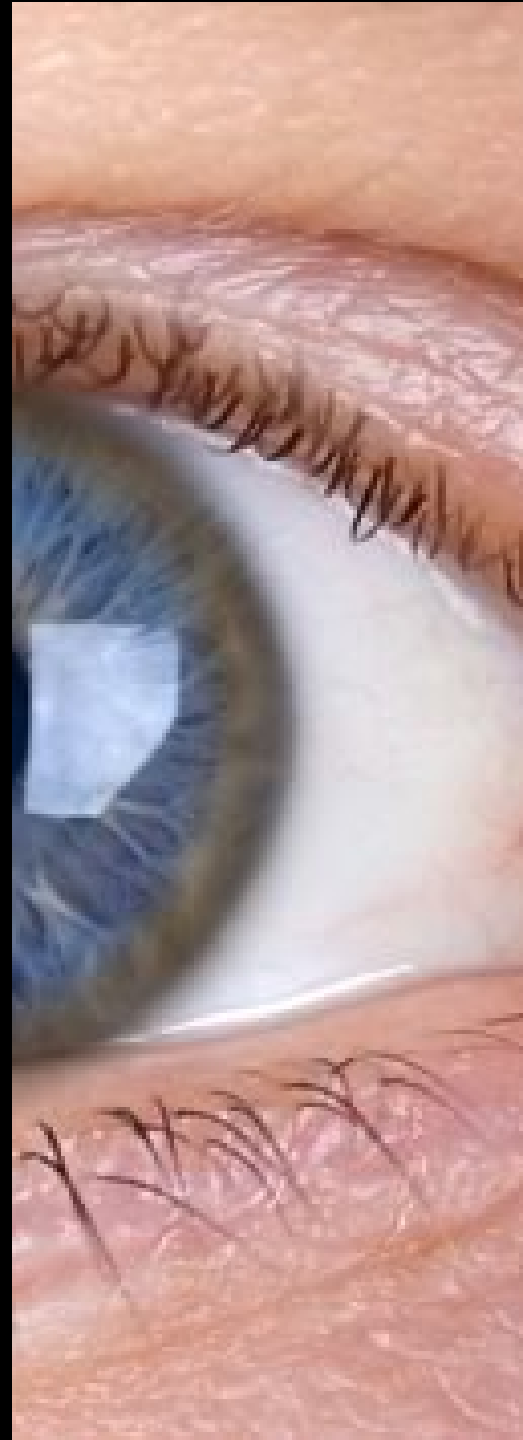
Roztroušená skleróza (sclerosis multiplex)

- Primárně progresivní RS
 - Pozvolný nárůst invalidity (bez typického období remisí)
- Relabující a remitující RS
 - Nejčastější průběh, trvá 10-15 let
- Sekundárně progresivní RS
 - Pokročilé stadium onemocnění, pokles zánětlivé aktivity, převažují neurodegenerativní procesy, nárůst invalidity pacienta
- Terapie
 - Imunosuprese + imunomodulace

Metabolické a toxické encefalopatie

Wilsonova choroba

- Autozomálně recesivně dědičné onemocnění
- Porucha vylučování měďnatých iontů do žluči
- Akumulace mědi v orgánech a jejich poškození kyslíkovými radikály
- Postižení mozku – putamen a nucleus caudatus
- Parkinsonismus s kognitivním deficitem
- Kayser-Fleischerův prstenec rohovky



Získané poruchy metabolismu CNS

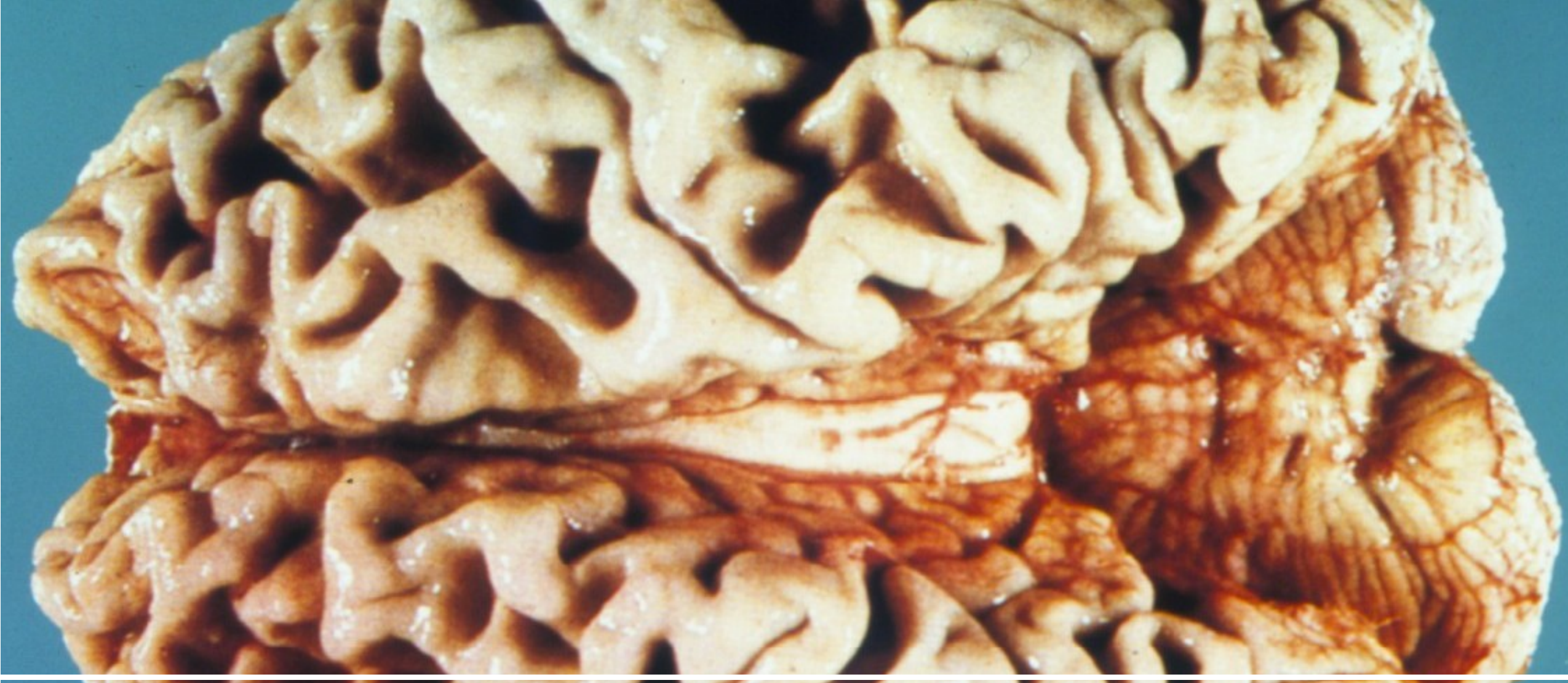- Deficit B1 (thiaminu) – beri-beri
 - Alkoholismus, chronická malnutrice
 - Wernickeho encephalopatie
 - Akutní stav zmatenosti, ataxie a oftalmoplegie
 - Korsakovův syndrom
 - Chronický ireverzibilní stav – porucha paměti a konfabulace
- Deficit B12
 - Autoimunitní gastritida, resekce žaludku, terminalní ileitis (Crohnova choroba)
 - Perniciózní anemie
 - Demyelinizace a degenerace ascendentních a descendentních míšních drah

Neurodegenerativní onemocnění

- Heterogenní skupina onemocnění s progresivní ztrátou neuronů
- Patologická agregace a akumulace proteinů ve formě inkluzí (proteinopatie) toxických pro neurony
- Symptomatické dělení
 - Demence – neurodegenerace mozkové kůry s poruchou korových funkcí (paměť, orientace, chápání, učení, řeči a jiných kognitivních funkcí)
 - Extrapiramidové syndromy – neurodegenerace bazálních ganglií
 - Svalové slabosti – postižení motorických neuronů
 - Spinocerebelární degenerace – postižení mozečku a míchy

Alzheimerova choroba

- Nejčastější příčina demence
- Presenilní demence
 - incidence roste s věkem → pomalá progrese (>10 let)
 - častěji ženy
 - většinou sporadicky, v cca 5% hereditárně
- makro
 - výrazná atrofie (závity zúžené, rýhy rozšířené)
 - maximum frontálně, temporálně a parietálně

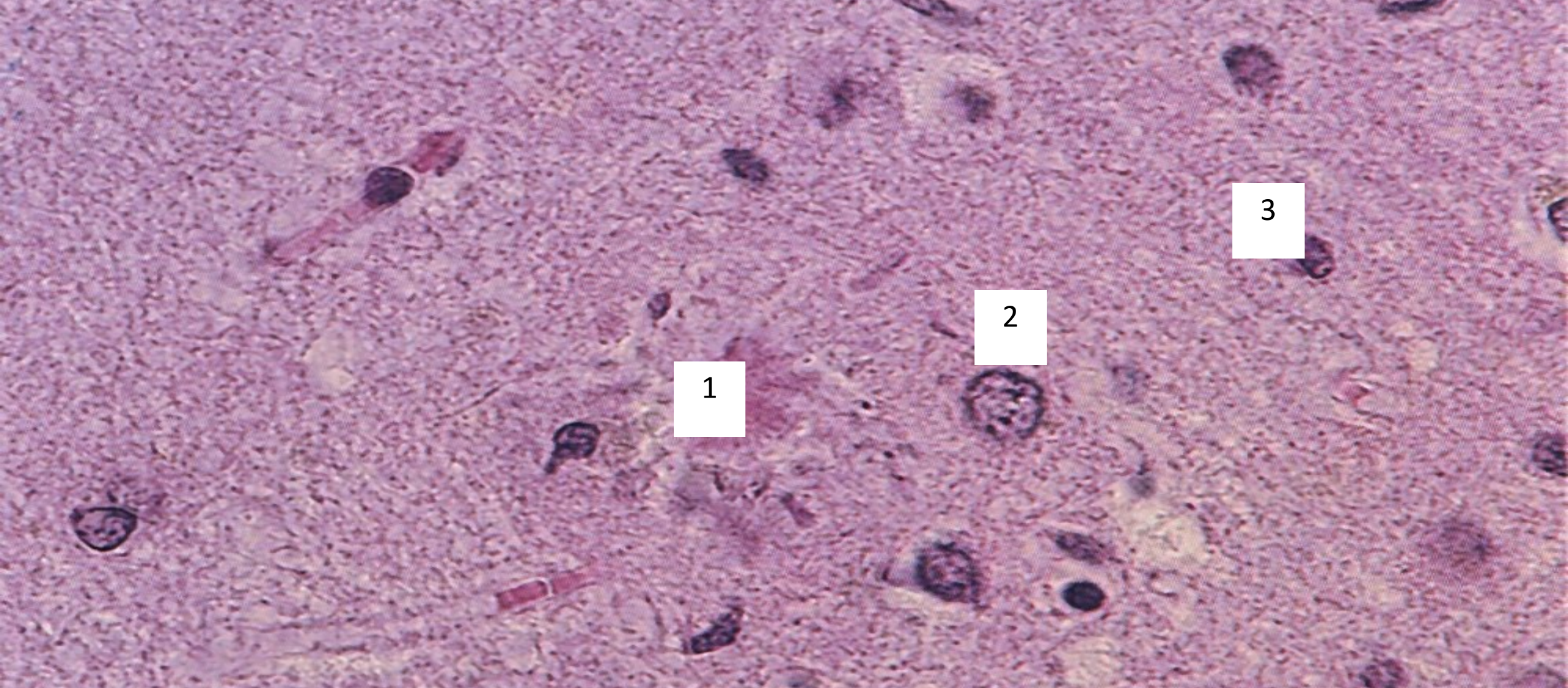


Alzheimerova nemoc



Alzheimerova choroba

- Patogenní akumulace
 - β -amyloidu ve formě neuritických plak (senilní drůzy) v extracelulárním prostoru a ve stěně cév
 - Hyperfosforylovaného tau proteinu vytvářející neurofibrilární agregáty
- Redukce počtu neuronů
- Klinický průběh
 - Presymptomatické stadium – akumulace β -amyloidu, bez kognitivních změn
 - Mírná kognitivní porucha
 - Rozvinuta Alzheimerova choroba



1

2

3

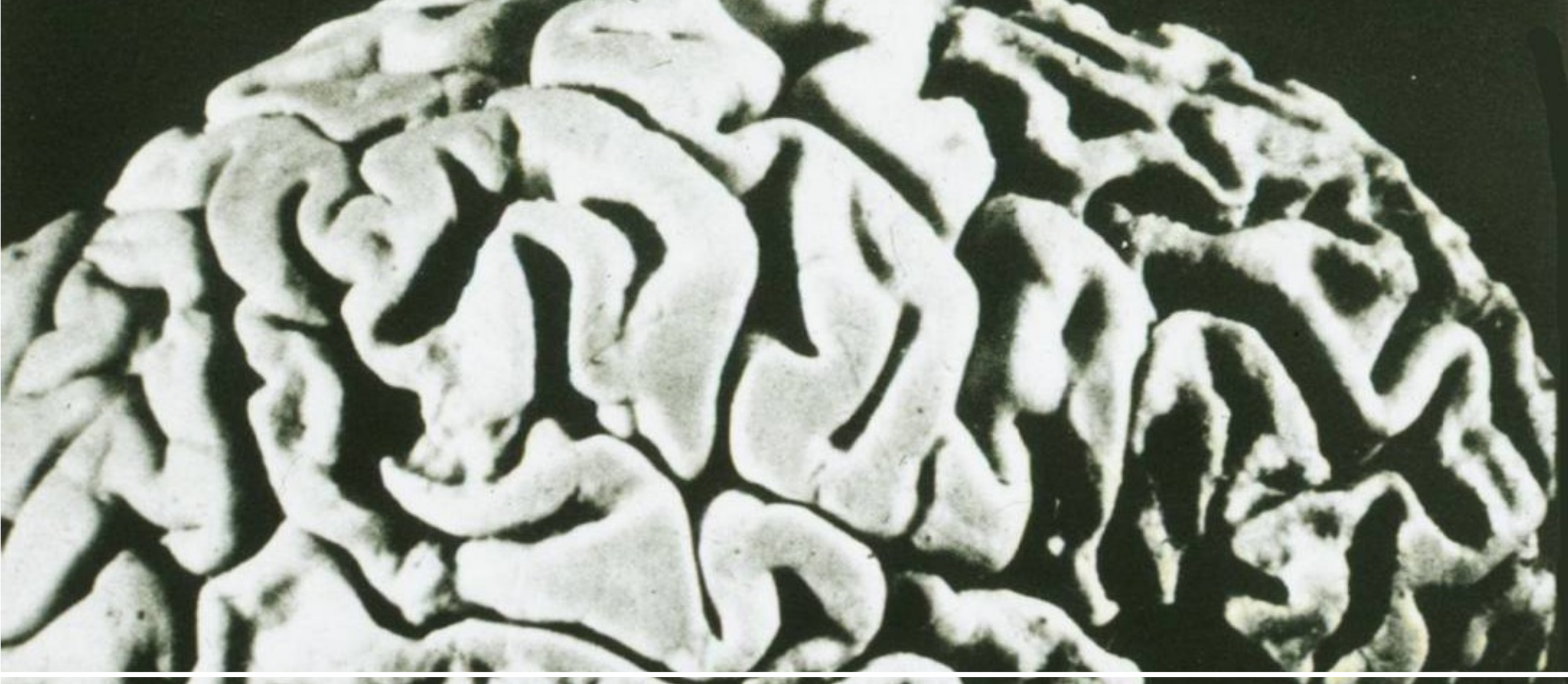
1 Centrum senilní drúzy tvořené amyloidem
2 Neuron
3 Glie

Alzheimerova nemoc

Frontotemporální lobární degenerace

- Heterogenní skupina onemocnění s atrofií frontálních a/nebo temporálních laloků
- Vyskytuje se u mladších pacientů než Alzheimerova choroba (pod 65) a dochází k rychlejší progresi porucha kognitivních funkcí
- Porucha osobnosti a chování!

- Pickova choroba (typ Frontotemporální lobární degenerace) s predominantním postižením frontálních laloků (akumulace tau)



Pickova nemoc

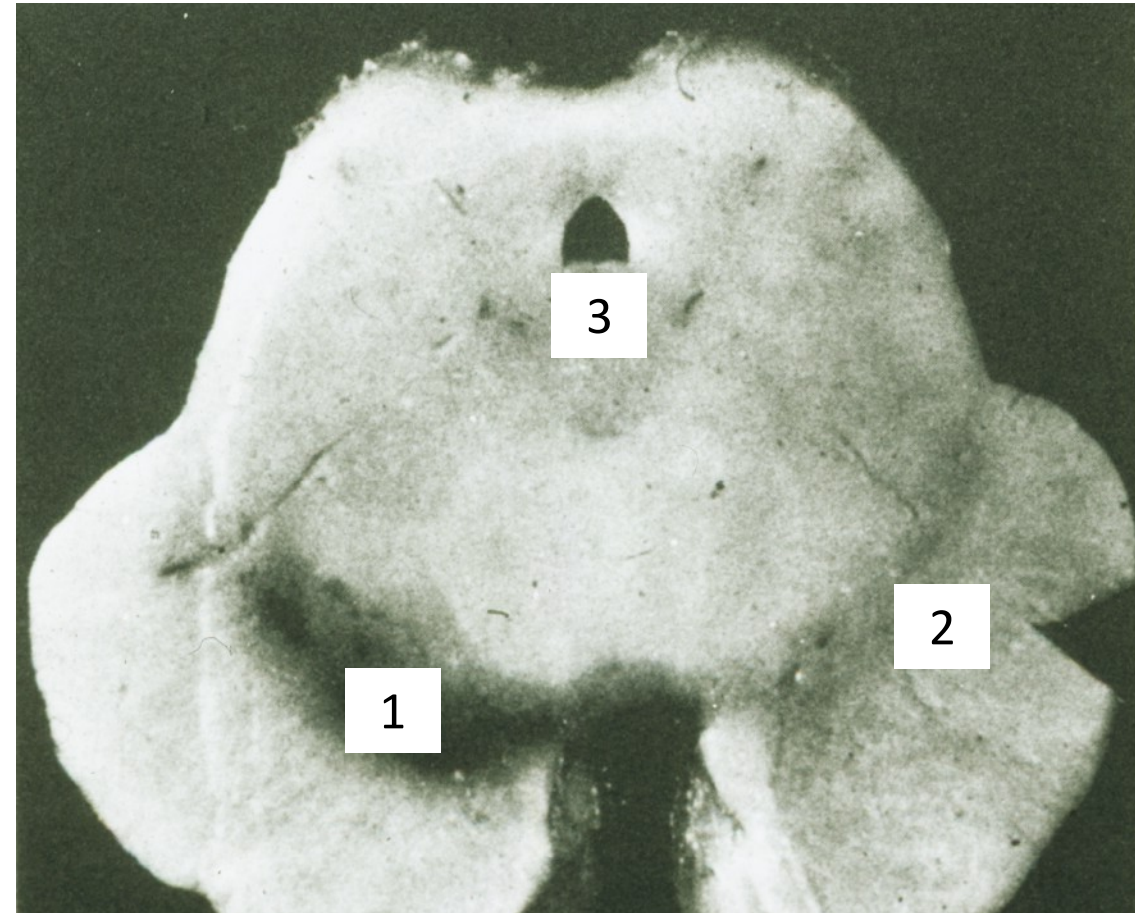


Neurodegenerace bazálních ganglií

- Vede k rozvoji extrapyramidovým syndromům
 - Hypokinetické – nejčastější je parkinsonismus
 - Hyperkinetické – Huntingtonova choroba
 - Projevuje se nepravidelně nahodilými mimovolnými pohyby (chorea)
- Parkinsonismus
 - Klidový třes charakteru počítání peněz, rigiditou, bradykinezou, hypomimií a posturální nestabilitou
 - Poškození dopaminergních neuronů projikujících ze substantia nigra do striata
 - Primární – Parkinsonova choroba (neurodegenerativní onemocnění)
 - Sekundární – pozánětlivé poškození, vaskulární (CMP), polékové

Parkinsonova choroba

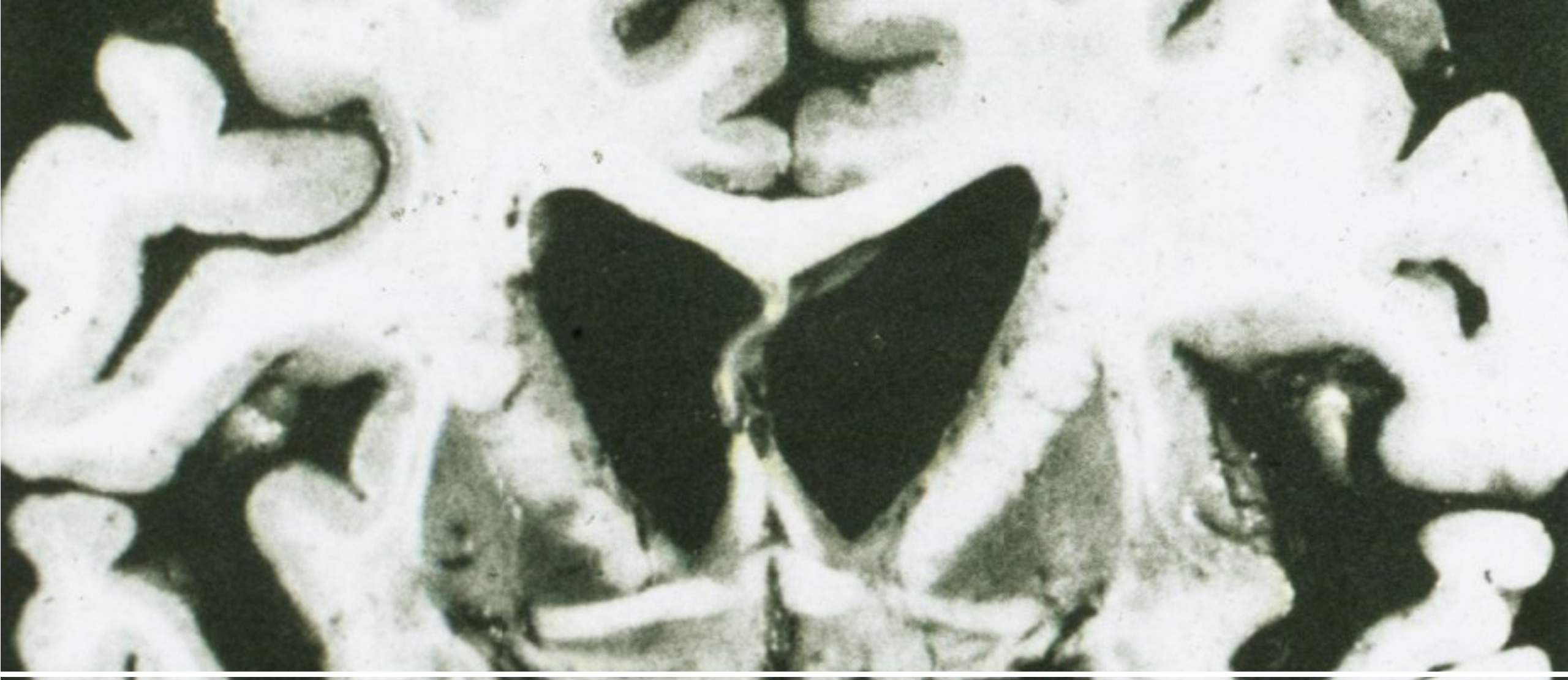- Typicky postihuje pacienty mezi 40-70 rokem věku
- Většina onemocnění vzniká spontánně
- Familiární forma je vzácná – autozomálně dominantní dědičnost, akumulace alpha - synukleinu
- Typická je ztráta pigmentace substantia nigra a locus coeruleus



1 nucleus niger
2 atrofický nucleus niger se ztrátou pigmentu
3 akveductus

Huntingtonova choroba

- Autosomálně dominantně dědičné onemocnění
 - Gen na 4. chromozomu kóduje protein huntingtin
 - Při opakování tripletu CAG > 40 → choroba
 - Čím víc opakování tripletů, tím dřív a horší průběh
- Začíná po 30. roce věku
 - Průběh progresivní (15-20 let)
 - Choreatické („taneční“) pohyby, psychické poruchy, rozvoj demence
- Makro:
 - Atrofie n. caudatus a putamen
- Mikro:
 - Numerická atrofie neuronů s gliózou
 - Hydrocephalus e vacuo postranních komor



Huntingtonova choroba



Onemocnění motorických neuronů

- Amyotrofická laterální skleróza
 - Onemocnění s progresivní ztrátou mozkových a míšních motoneuronů
 - Postihuje dospělé pacienty, častější muže
 - Pouze 5% tvoří familiární formy
 - Mikro
 - Úbytek motoneuronů v předních rozích míšních
 - Ztráta horních motoneuronů vede k demyelinizaci a atrofii předních a laterálních kortikospinálních drah
 - Klinicky dochází k progresivní slabosti kosterního svalstva včetně dýchacích svalů
 - Infaustní prognóza

Spinální muskulární atrofie

- Autozomálně recesivní onemocnění dětského věku
- Selektivní degenerace a úbytek motoneuronů předních rohů míšních
- Klinicky se projevuje hypotonií svalů

Nádory CNS

Primární nádory

- 2. nejčastější nádory dětského věku – lokalizované spíše infratentoriálně
- U dospělých především supratentoriálně lokalizované
- Gliální nádory
- Smíšené glioneurální nádory
- Embryonální nádory
- Lymfomy

Sekundární nádory = metastázy

- U dospělých nejčastější nádorová postižení CNS
- Prso, plíce, ledvina, kolorektum

Biologické chování

- Grading dle WHO – přímo odpovídá biologickému chování
 - Grade 1 – ohraničené indolentní neoplazie
 - Grade 2 – difúzně infiltrativní pomalu rostoucí neoplazie
 - Grade 3 – difúzně infiltrativní rychle rostoucí neoplazie
 - Grade 4 – agresivní neoplazie
- Příznaky
 - Bolest hlavy, nauzea – intrakraniální hypertenze
 - Krvácení
 - Epileptický záchvat
 - Zánikové příznaky – paréza, plegie, porucha smyslů
 - Změna osobnosti – v případě růstu ve frontálním laloku (euforie)

Gliální nádory

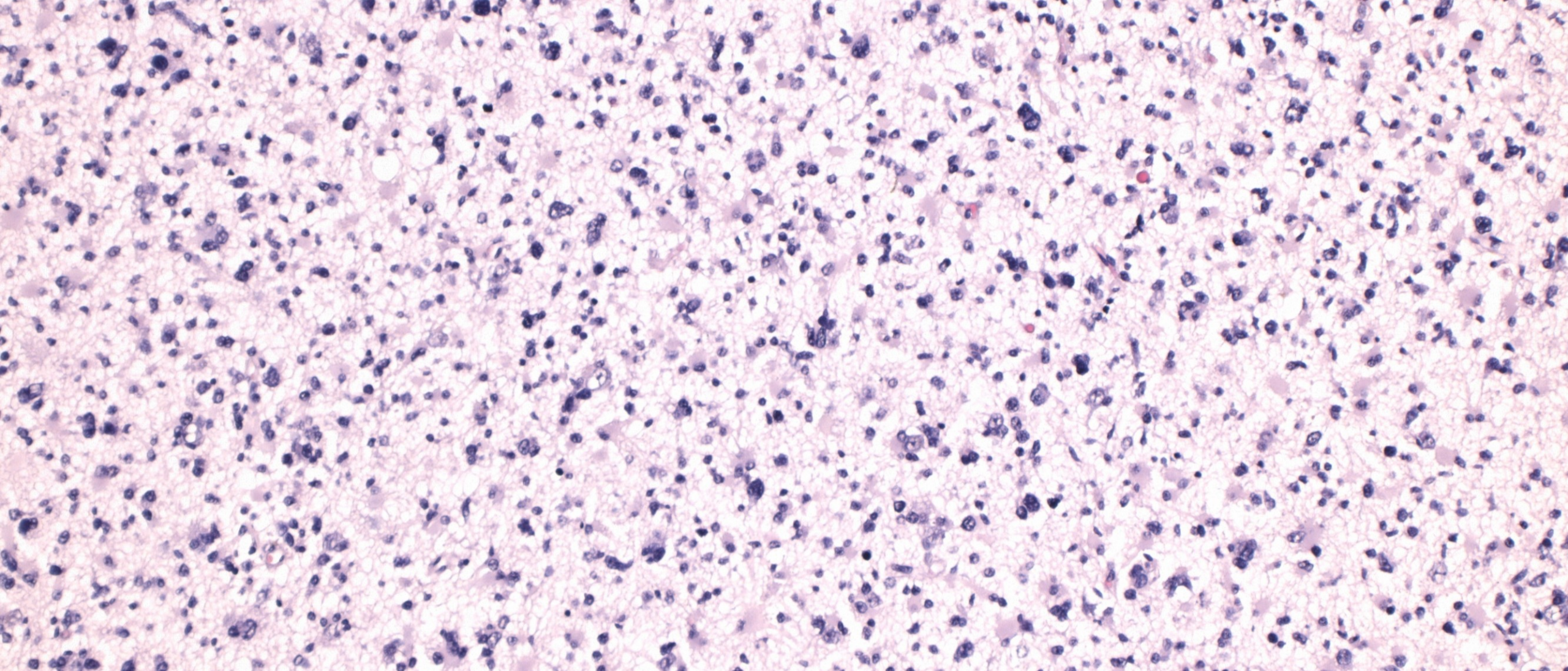
- Integrovaná diagnostika dle WHO 2016 – zahrnuje genotyp i fenotyp
- Difúzní astrocytární tumory
 - Difúzní astrocytoma WHO G2 (grade 2)
 - Anaplastický astrocytoma WHO G3
 - Glioblastom WHO G4
 - Difúzní středočarový gliom WHO G4
- Oligodengrogliomy
 - Oligodendrogliom WHO G2
 - Anaplastický oligodendrogliom WHO G3
- Ohraničené astrocytární tumory
 - Pilocytární astrocytom WHO G1
 - a jiné vzácné jednotky

Gliální nádory

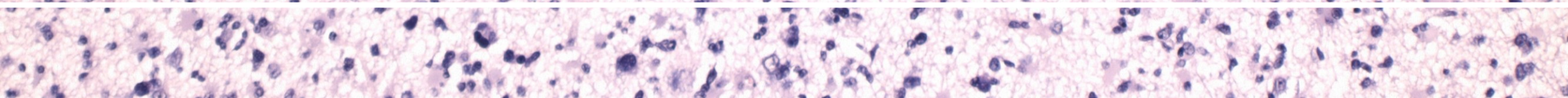
- Ependymomy
 - Ependymom WHO G2
 - Anaplastický ependymom WHO G3
- Nádory choroideálního plexu
 - Papilom choroideálního plexu WHO G1
 - Atypický papilom choroideálního plexu WHO G2
 - Karcinom choroideálního plexu WHO G3

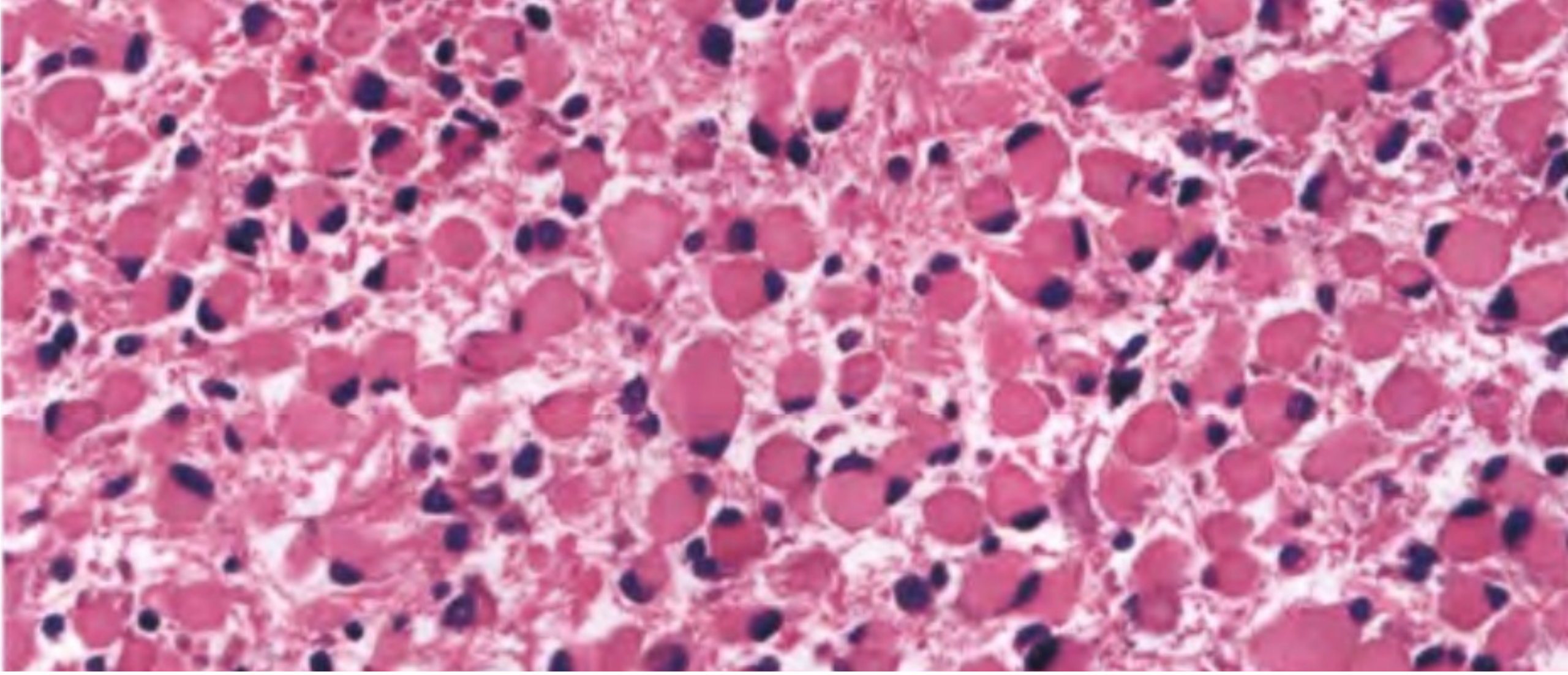
Difúzní astrocytom WHO G2

- Neohraničená nádorová proliferace astrocytů
- Dvě geneticky rozdílné varianty dle mutace genů IDH (izocitrát dehydrogenázy)
 - Difúzní astrocytom, IDH-mutovaný, dospělí, dobrá prognóza
 - Difúzní astrocytom, IDH-wildtype, u dospělých špatná prognóza/ u dětí dobrá prognóza
- Tendence k progresi (upgradingu) → do anaplastického astrocytomu → glioblastomu
- mikro:
 - nádorové buňky fibrilární či gemistocytární astrocyty (s objemnou eozinofilní cytoplazmou)
 - ve srovnání s nenádorovou tkání je mírně zvýšená celularita
 - stroma tumoru často mikrocystické
 - obvykle bez mitóz
 - nejsou nekrózy ani mikrovaskulární proliferace



Difúzní astrocytom WHO G2 – fibrilární astrocyty



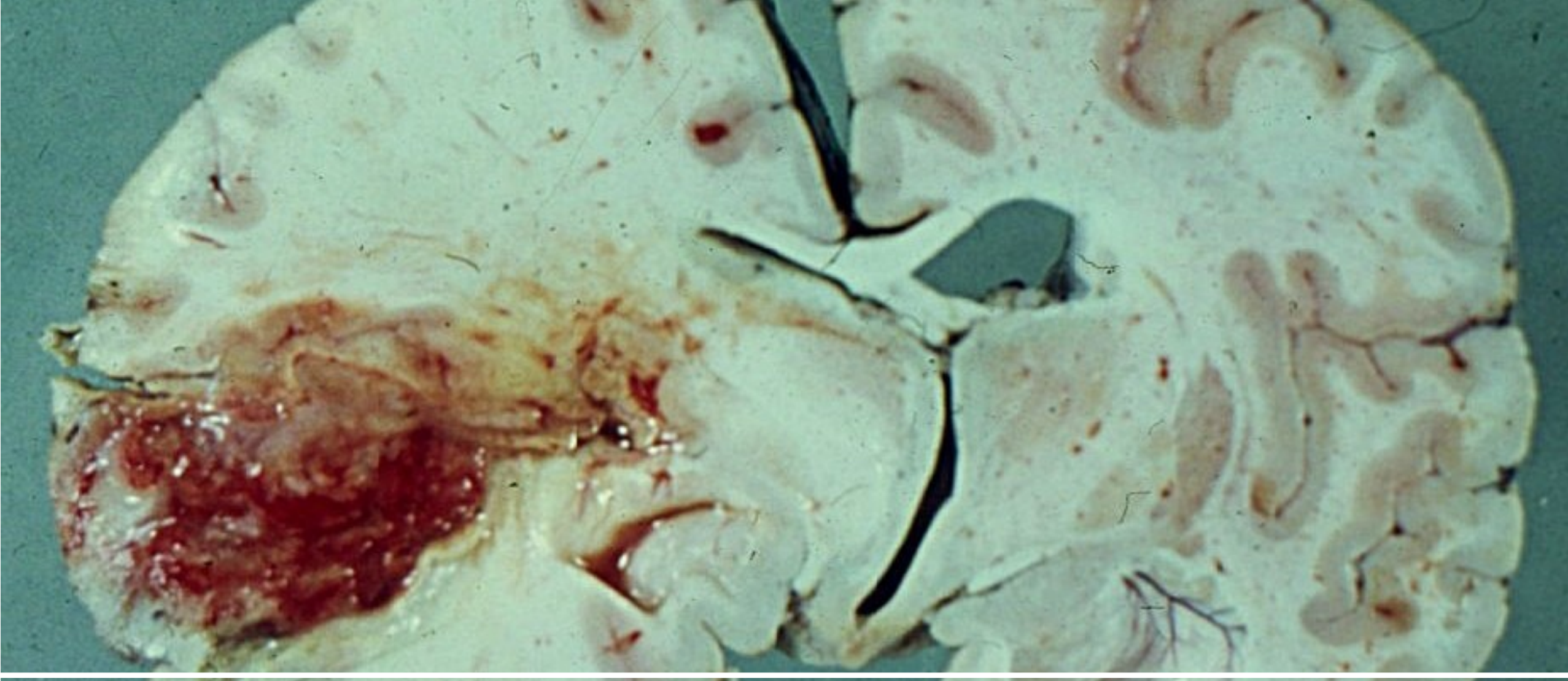


Difúzní astrocytom WHO G2 – gemistocyty



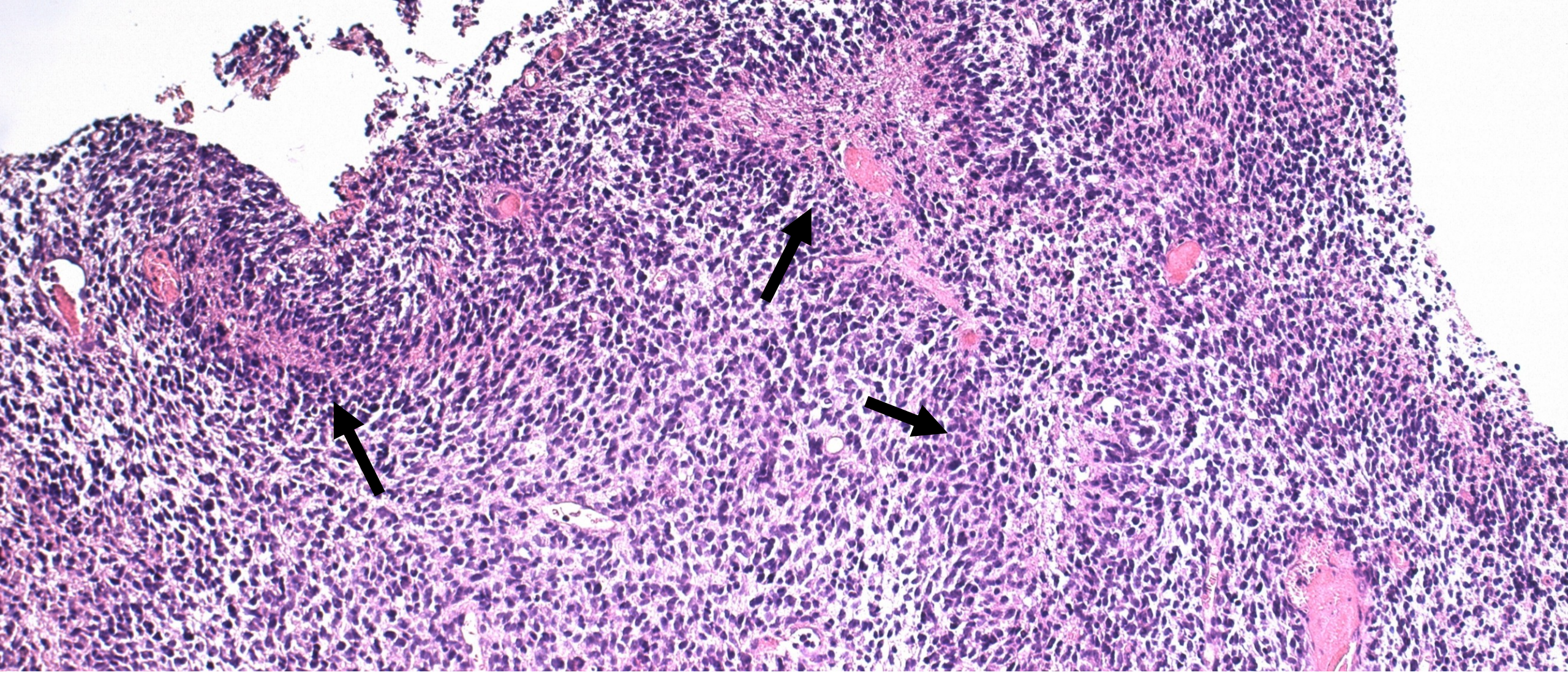
Glioblastom WHO G4

- Nejčastější primární nádor CNS u dospělých, vyskytuje se i v dětském věku
- Dvě varianty dle mutace genů IDH (izocitrát dehydrogenázy)
 - Glioblastom WHO G4, IDH-mutovaný – lepší prognóza, u mladších pacientů
 - Glioblastom WHO G4, IDH-wildtype – častější, špatná prognóza, starší pacienti
- Agresivní rychle rostoucí gliální nádor
- mikro:
 - pleomorfní nádorové buňky – výrazné buněčné a jaderné atypie
 - četné mitózy
 - nápadné mikrovaskulární proliferace a/nebo nekrózy
 - palisádovité řazení nádorových buněk okolo ložisek nekrotických (palisádující nekróza)

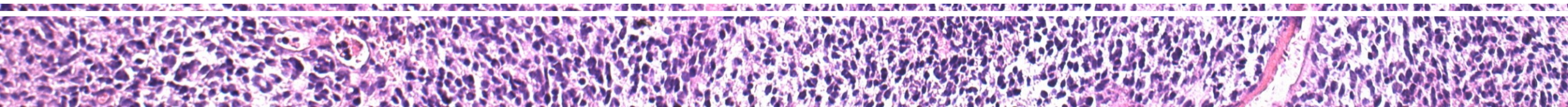


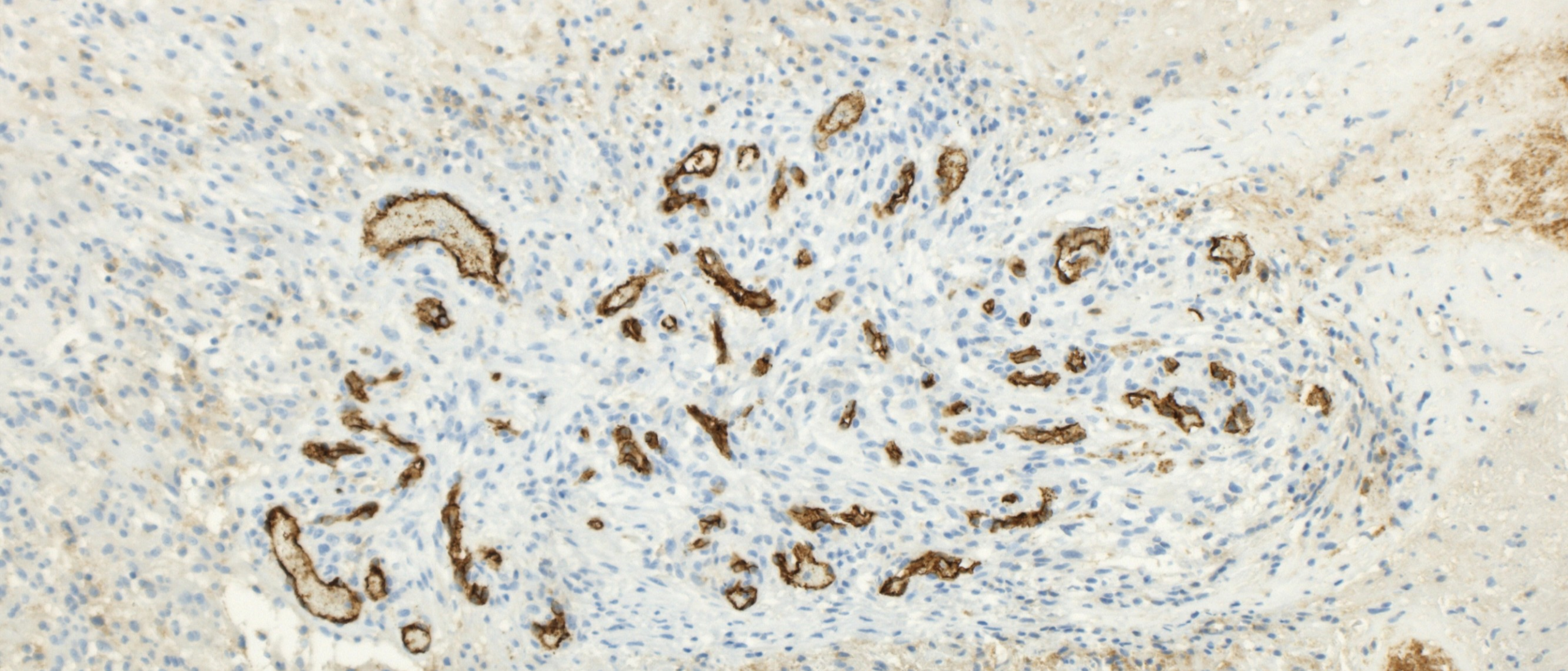
Glioblastom WHO G4

70

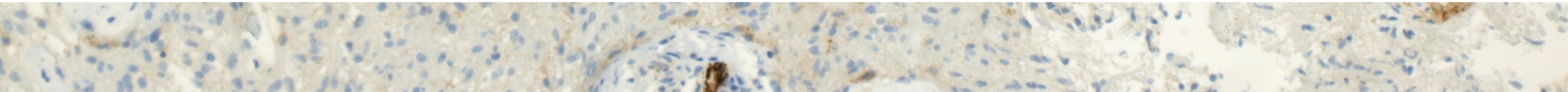


Palisádující nekrózy glioblastomu WHO G4

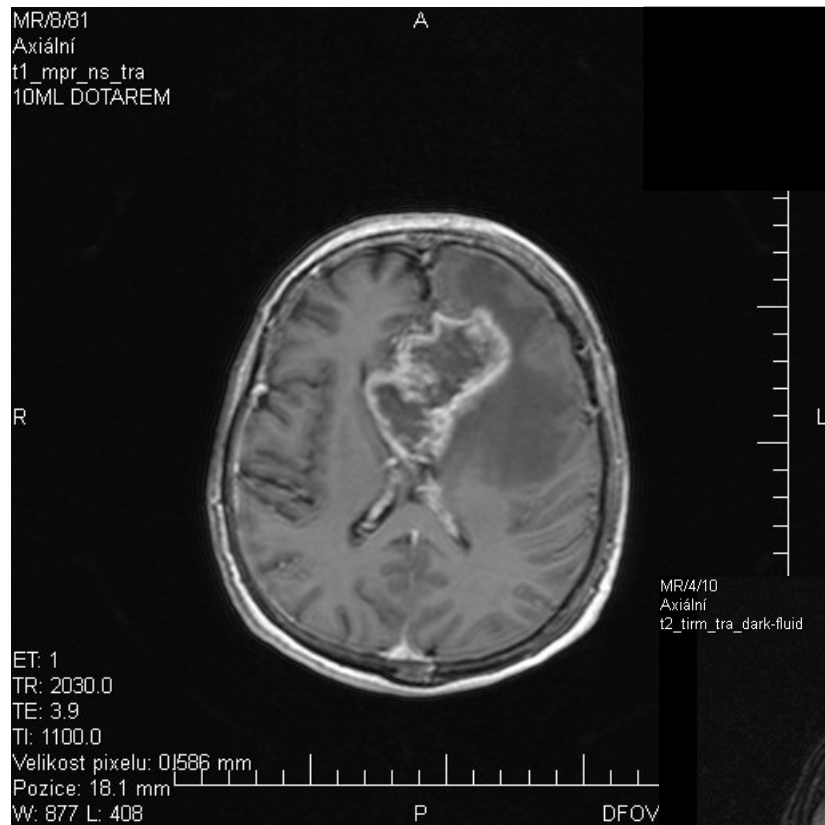




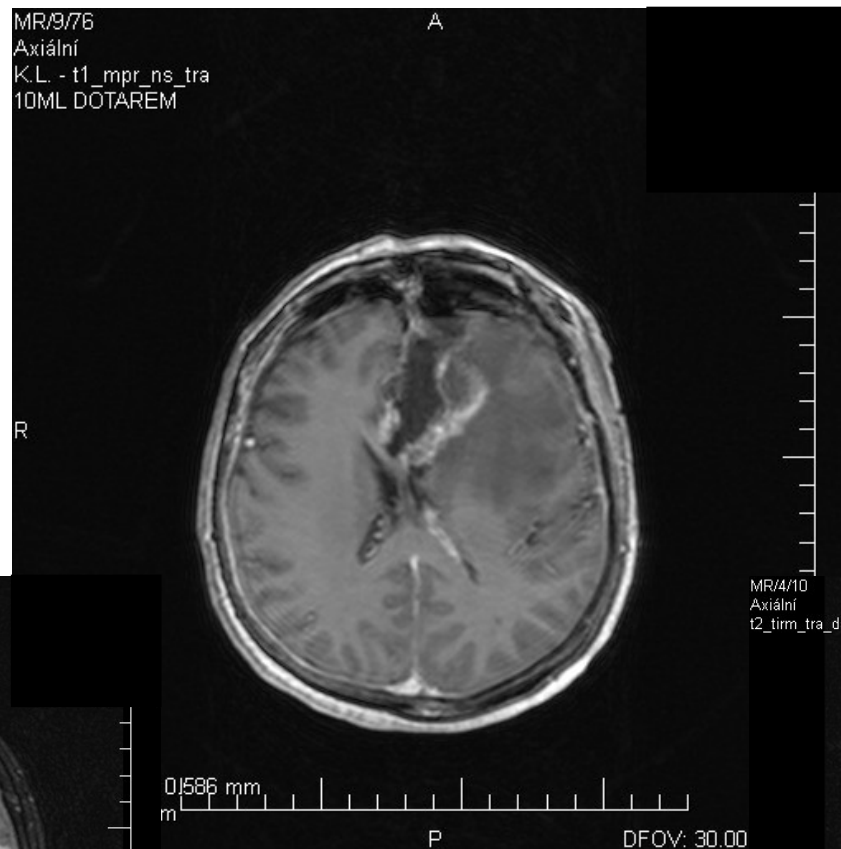
Mikrovaskulární proliferát glioblastomu WHO G4, IHC
CD31



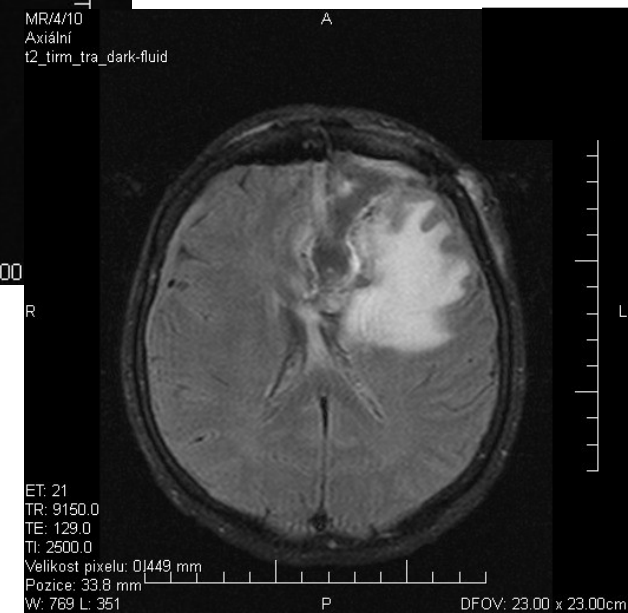
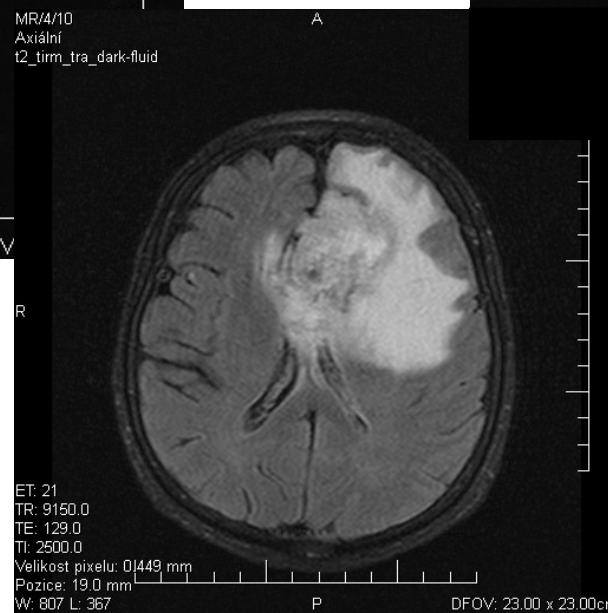Glioblastom - resekce



Stav před operací

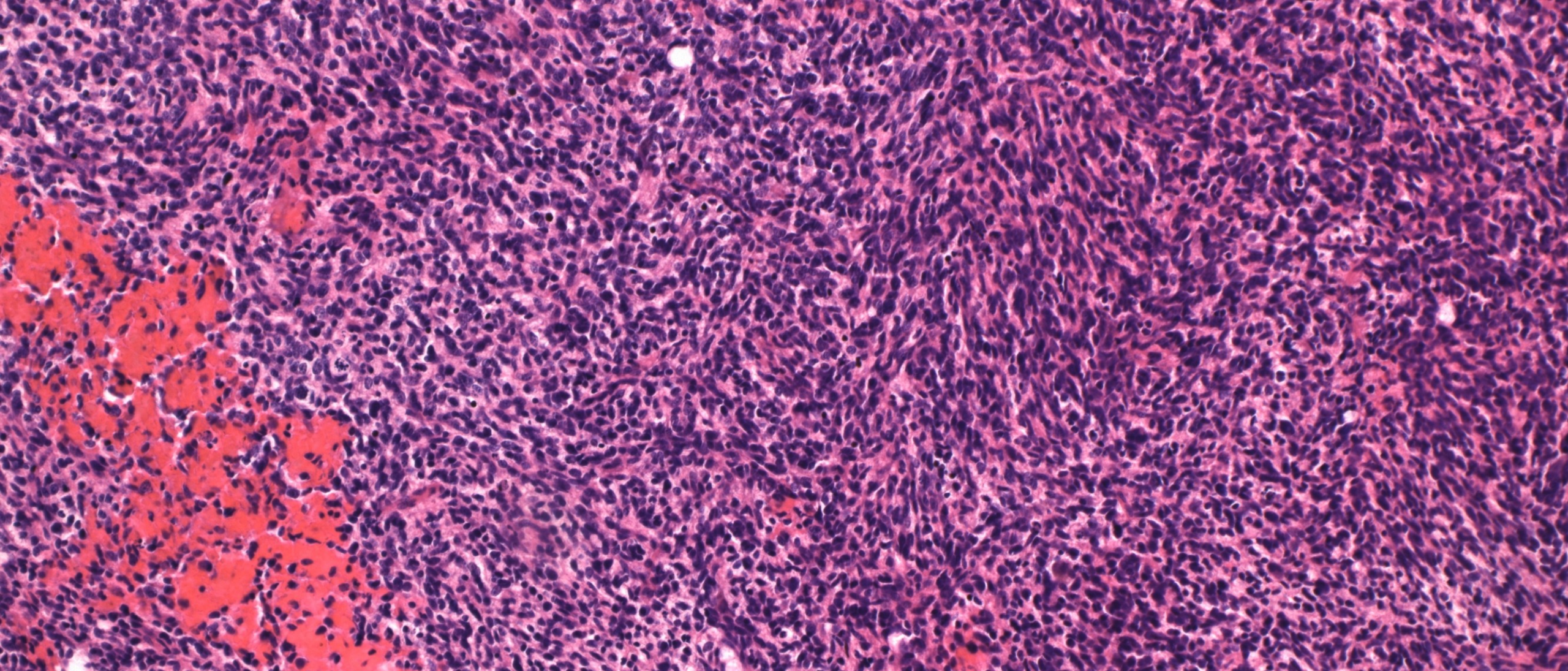


Stav po operaci

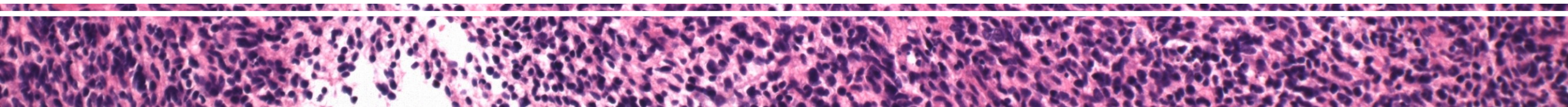


Difúzní středočarový gliom WHO G4, H3 K27M-mutovaný

- Vysoce agresivní gliální neoplazie vyskytující se u dětí a mladých dospělých
- Lokalizován v mozkovém kmeni
- Geneticky definován mutací H3 K27M
- Vzhledem k lokalizaci chirurgicky neřešitelný
- Vždy fatální prognóza s mediánem přežití v rámci měsíce od diagnózy

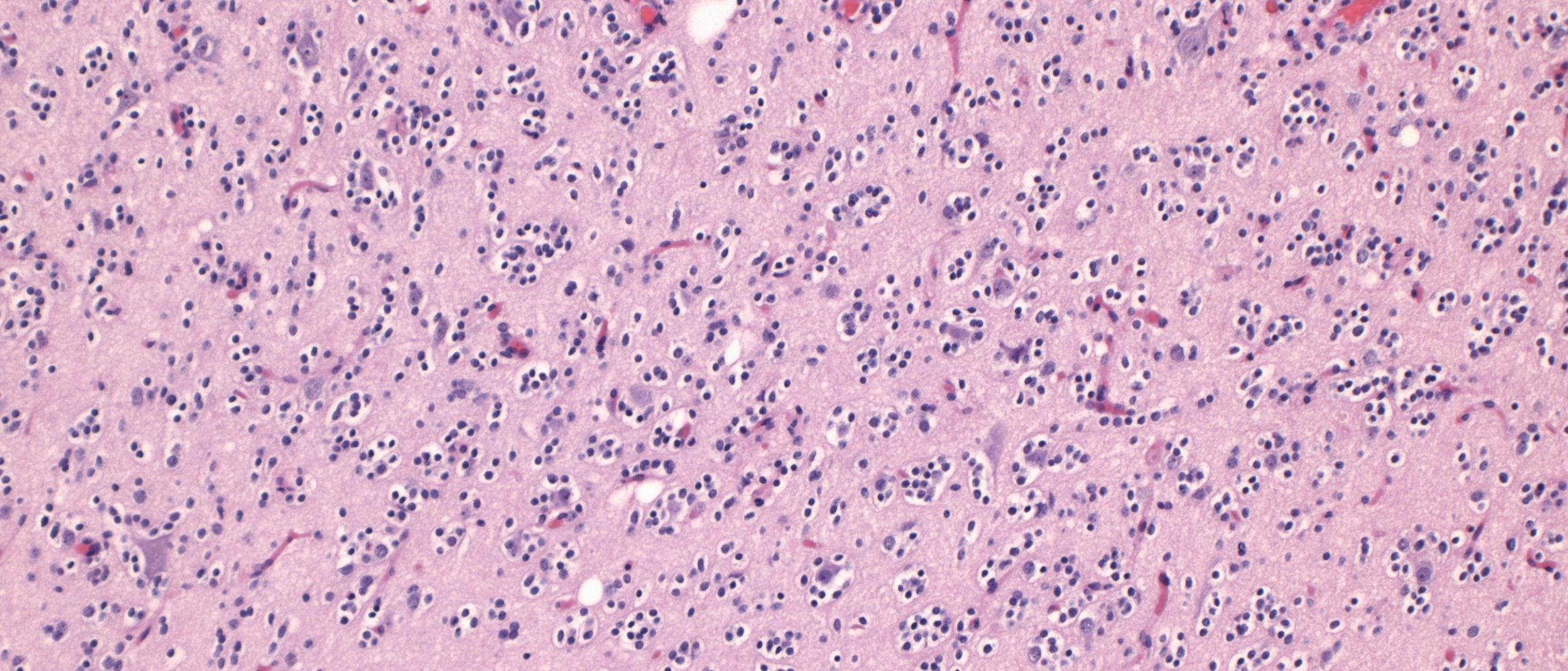


Difúzní středočarový gliom WHO G4

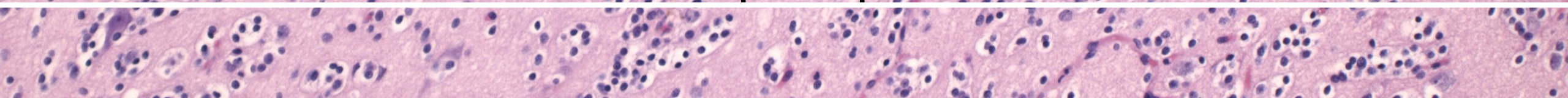


Oligodendrogliom, WHO G2, IDH-mutovaný s kódelecí 1p/19q

- Geneticky definovaný mutací genů IDH a kódelecí 1p/19q
- Difúzně rostoucí gliom často s kalcifikacemi na zobrazovacích metodách
- mikro:
 - uniformní nádorové bb. s kulatými jádry a perinukleárním haló („volské oko“)
 - mikrokalcifikace
 - hojné větvící se kapiláry

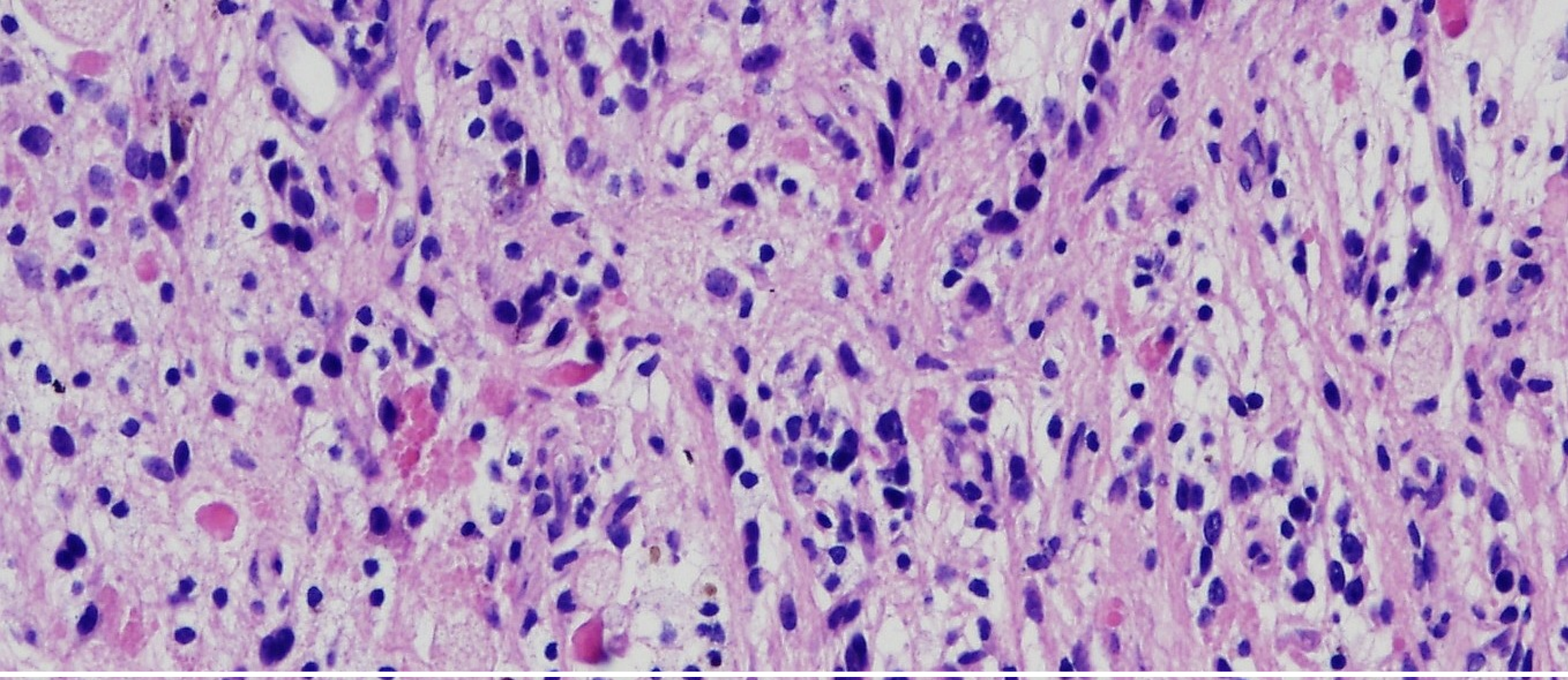


Oligodendrogliom, WHO G2, IDH-mutovaný s kodeleci
1p/19q

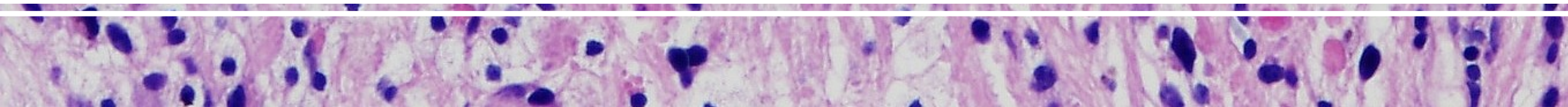


Pilocytární astrocytom WHO G1

- Ohraničená nádorová proliferace dětského věku
- Časté postižení mozečku, thalamu případně optického nervu
- **mikro:**
 - bifázická stavba:
 - **kompaktní oblasti** s bipolárními nádorovými astrocyty s eozinofilními Rosenthalovými vlákny
 - **mikrocystické**, řidce buněčné oblasti s multipolárními nádorovými bb. s granulárními eozinofilními tělísky a eozinofilními globulemi
 - degenerativní atypie a kalcifikace
 - nečetné mitózy, někdy jaderné pleomorfie a hyperchromázie
 - mohou být drobné palisádující nekrózy, glomeruloidní vaskulární proliferáty

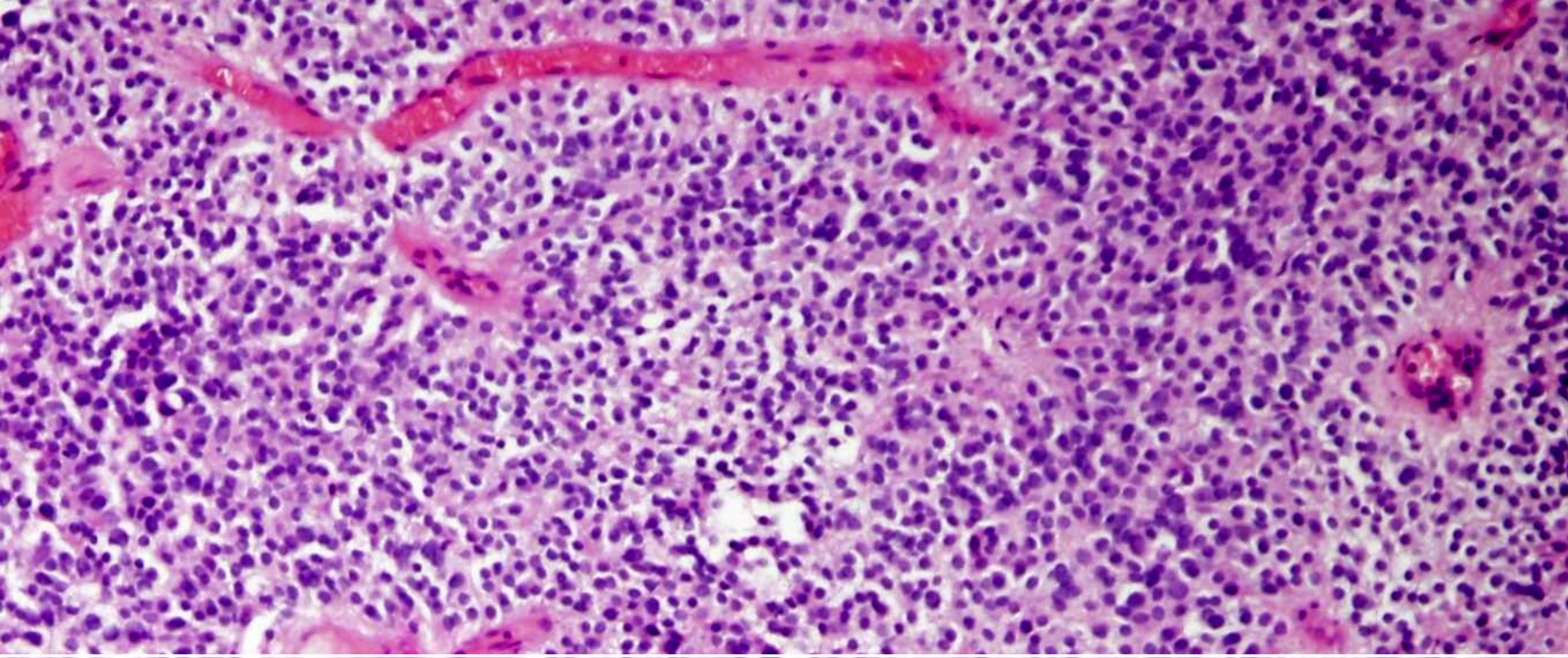


Pilocytární astrocytom WHO G1

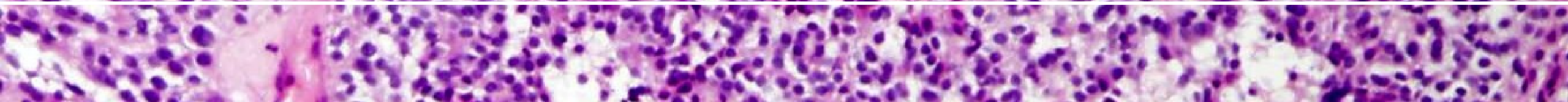


Ependymom WHO G2

- Nádory dětského věku
- Vznikají z ependymální výstelky komor a míšního kanálu
- Projevuje se hydrocefalem
- mikro:
 - vřetenité buňky s dlouhými výběžky a uniformními kulatými jádry
 - perivaskulární výběžky tvoří cirkulární vláknitou vrstvu – perivaskulární pseudorozety
 - mitózy žádné/málo



Ependymom WHO G2



Nádory choroideálního plexu

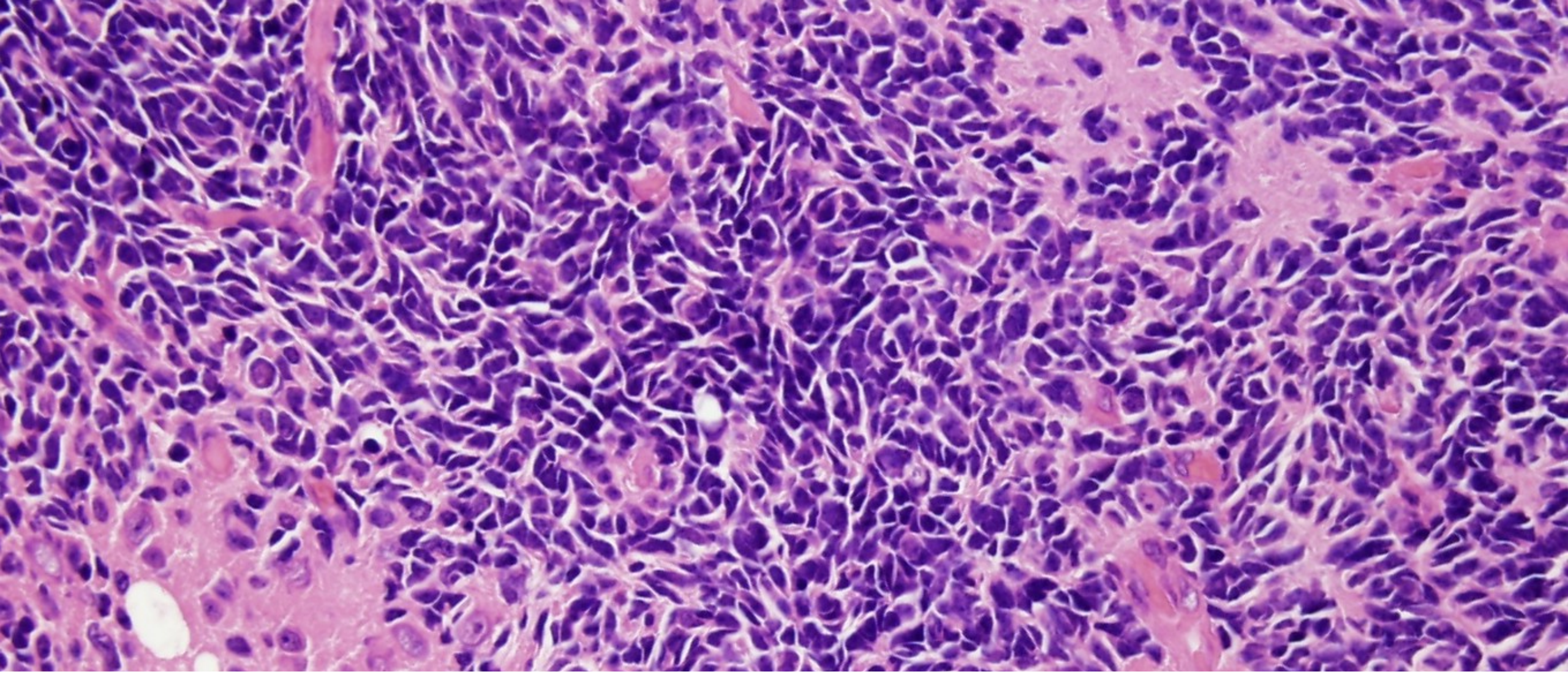
- Postihují častěji děti
- Vyskytují se především v laterálních komorách
- Květákovitá masa
- Papilární architektura s fibro-vaskulárním stromatem kryté cylindrickým epitelem
- Projevují se hydrocefalem

Embryonální tumory

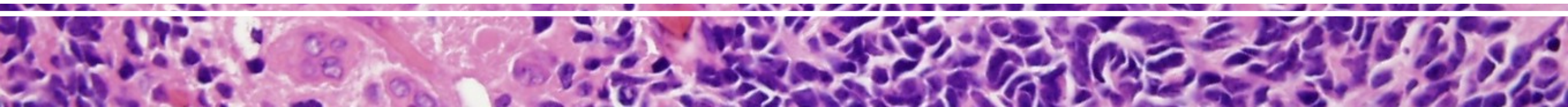
- Skupina vysoce maligních nádorů dětského věku
- Heterogenní skupina vycházející z nezralých buněk
- Nádory „z malých modrých buněk“ grade IV dle WHO
 - meduloblastom
 - atypický teratoidní/rhabdoidní nádor
 - a jiné

Meduloblastom WHO grade 4

- Typicky postihující děti, vzácně postihuje i mladé dospělé
- Obvyklá lokalizace v mozečku (infratentoriálně)
- Tendence k leptomeningeálnímu rozsevu v dutinách CNS
- Rozdělují se do 4 genetických skupin s rozdílným biologickým chováním
- mikro:
 - velmi buněčný
 - buňky drobné, tvarem připomínají řepu
 - neuroblastické rozety Homerovy-Wrightovy
 - do kruhu seskupené nádorové buňky kolem plazmatických výběžků
 - mitózy četné



Medulloblastom WHO grade 4




Smíšené glioneuronální nádory

- Nádory asociované s farmakorezistentní epilepsií
- Dobře ohraničené nádory s nízkým maligním potenciálem grade 1
- Smíšené nádory tvořené gliálními a neuronálními elementy
- Nádorové neurony zapojené do neuronálních okruhů vedou k rozvoji epileptických záchvatů
- Často lokalizovány v oblasti temporálního laloku

- Gangliogliom
- DNET – dysembryoplastický neuroepiteliální tumor

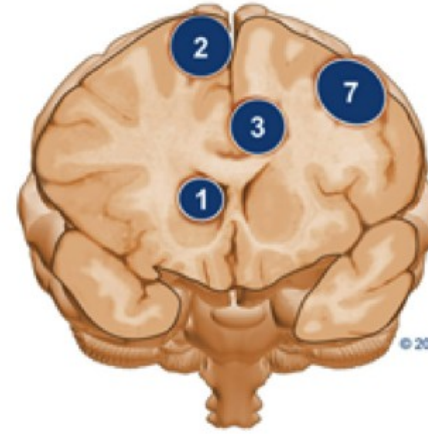
Nádory mening

- Časté nádorové onemocnění vyskytující se především u starších dospělých
- Klinicky označované jako extra-axiální tumory
- Nejčastější jsou meningiomy
- Jiné
 - Solitární fibrózní tumor
 - Mezenchymální tumory
 - Lymfomy
 - Metastázy

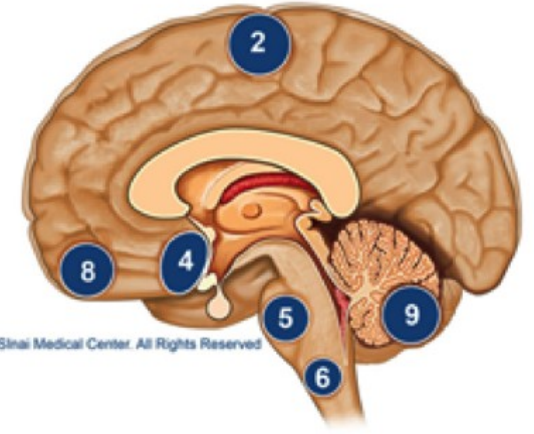


Common Location (Types) of Meningiomas

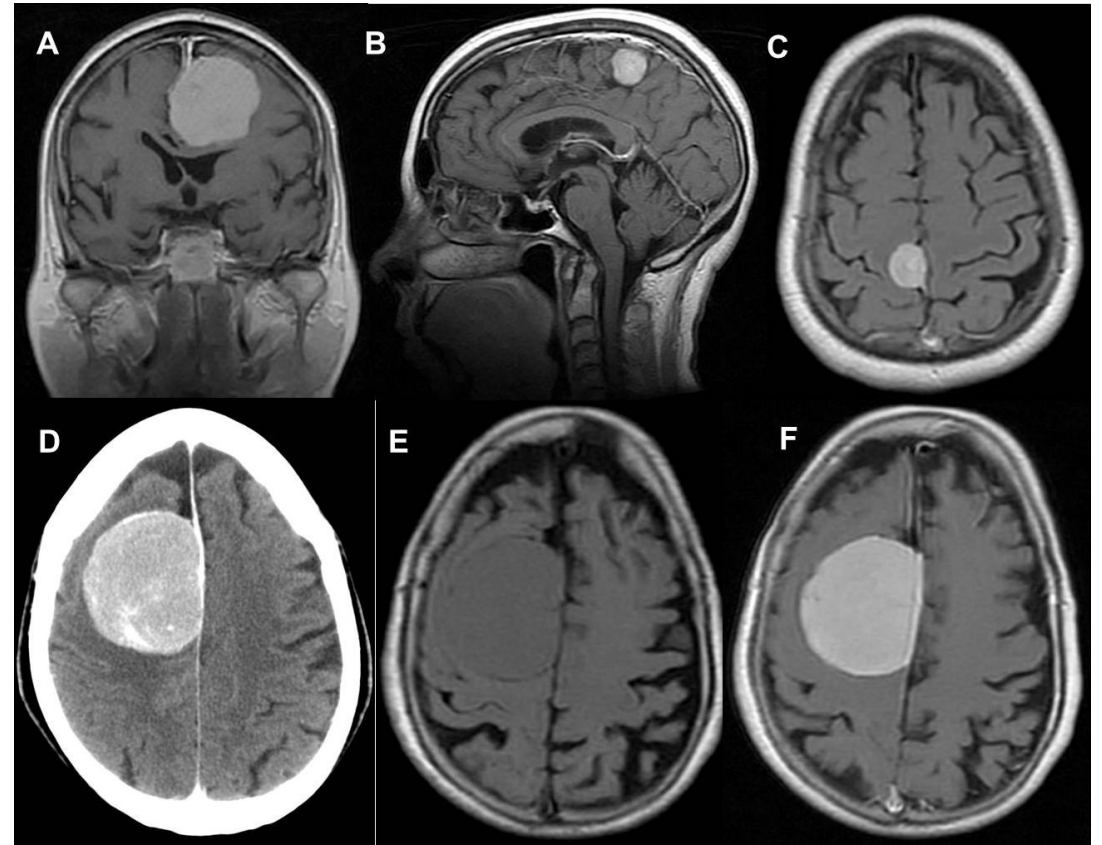
Coronal Section of the Brain



Sagittal Section of the Brain




© 2011 Mount Sinai Medical Center. All Rights Reserved



Meningiomy

Kulovitý meningeom



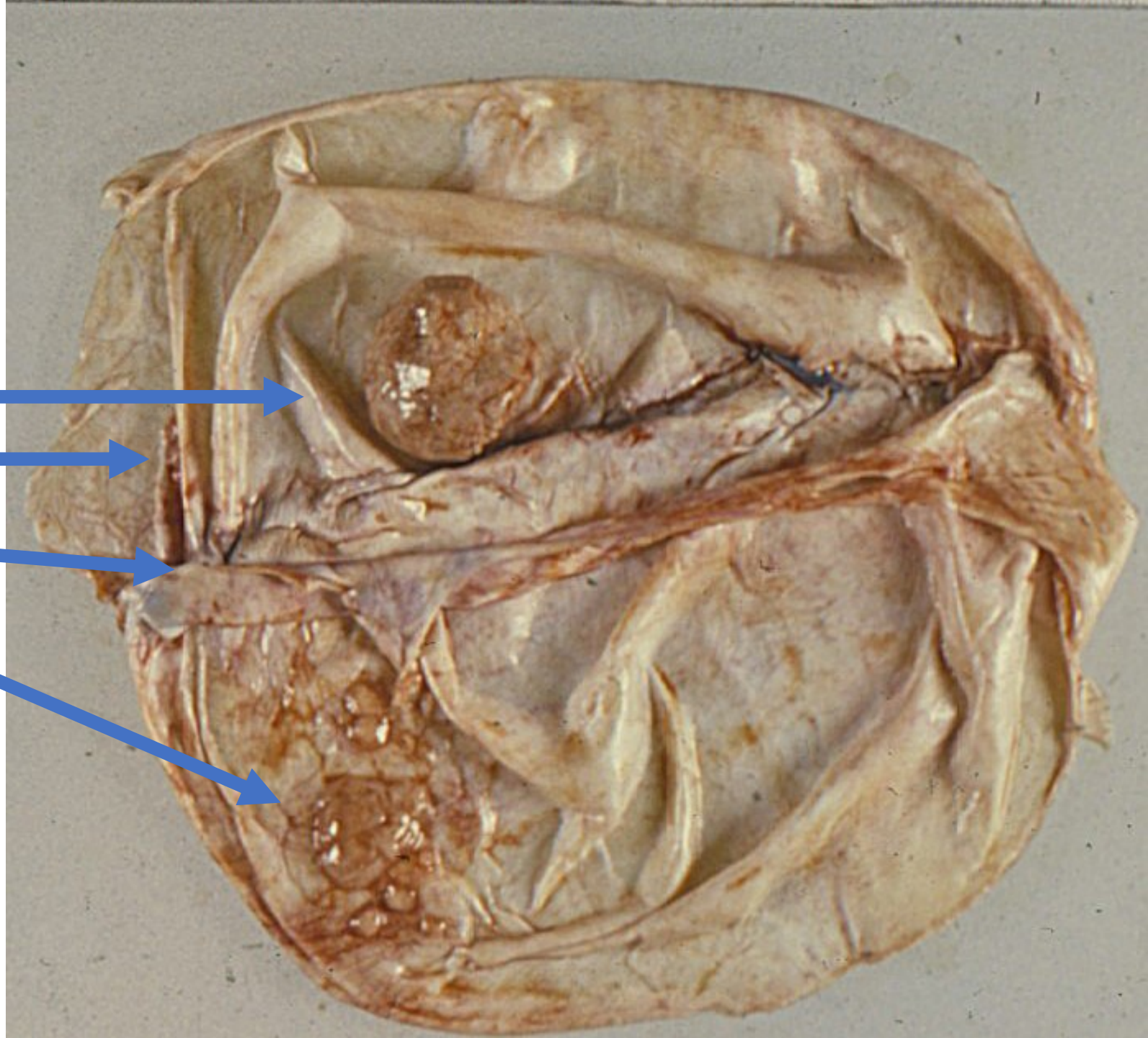
Dura mater

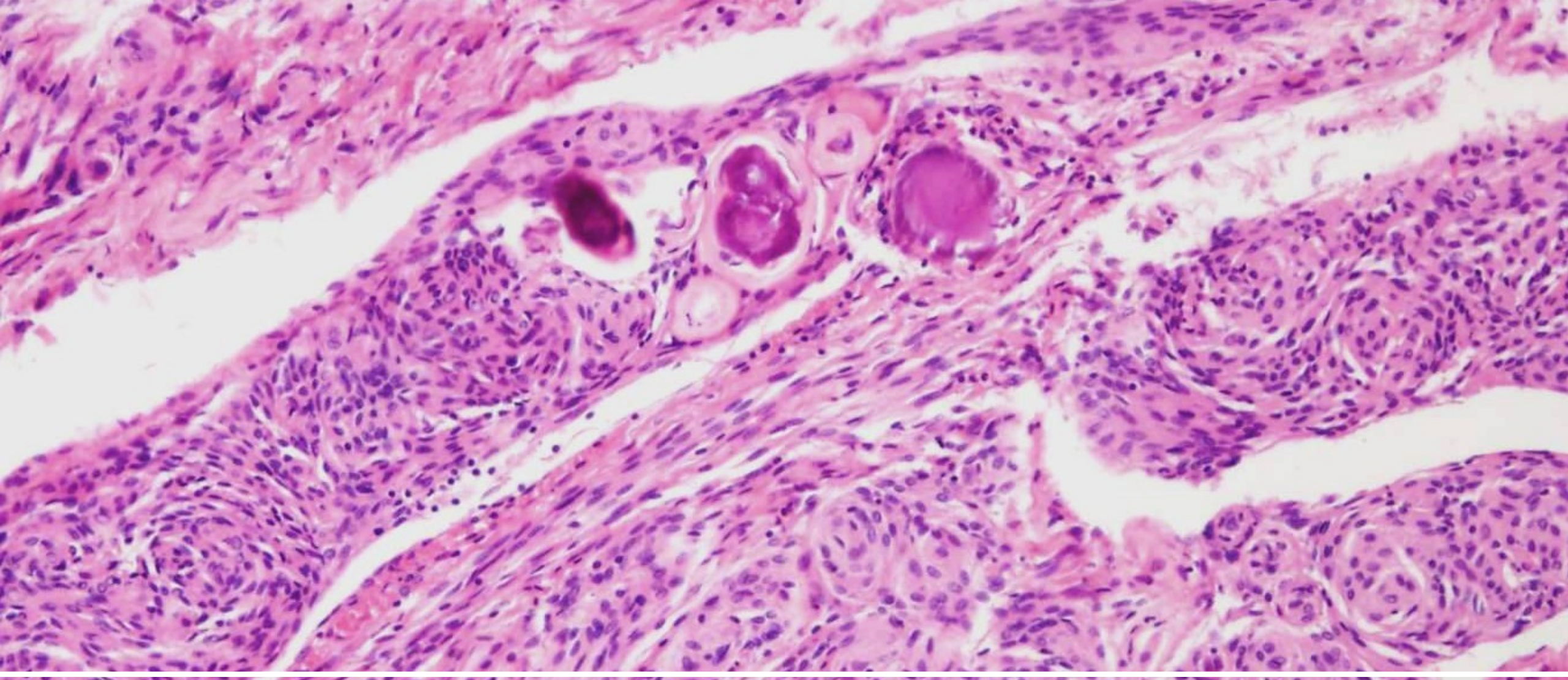


Falx cerebri

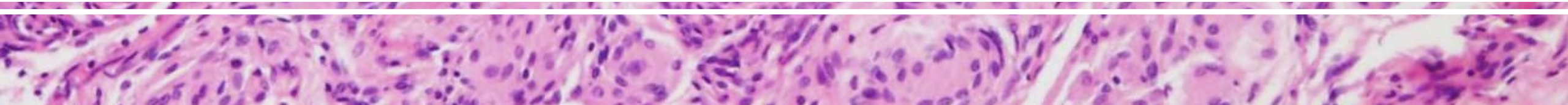


Ploché meningeomy





Meningiom WHO G1



Kraniofaryngeom WHO G1

- Nádorové onemocnění dětí a mladých dospělých
- Vzniká ze zbytků Rathkeho výchlípky
- Supraselární cystická masa projevující se útlakem chiasma opticum či poruchou endokrinních regulací
- Léčba: resekce neurochirurgická
- Tendence k recidivám při nekompletní resekci

- Mikroskopicky pruhy rohovatějšího dlaždicobuněčného epitelu

Nádory periferního nervového systému

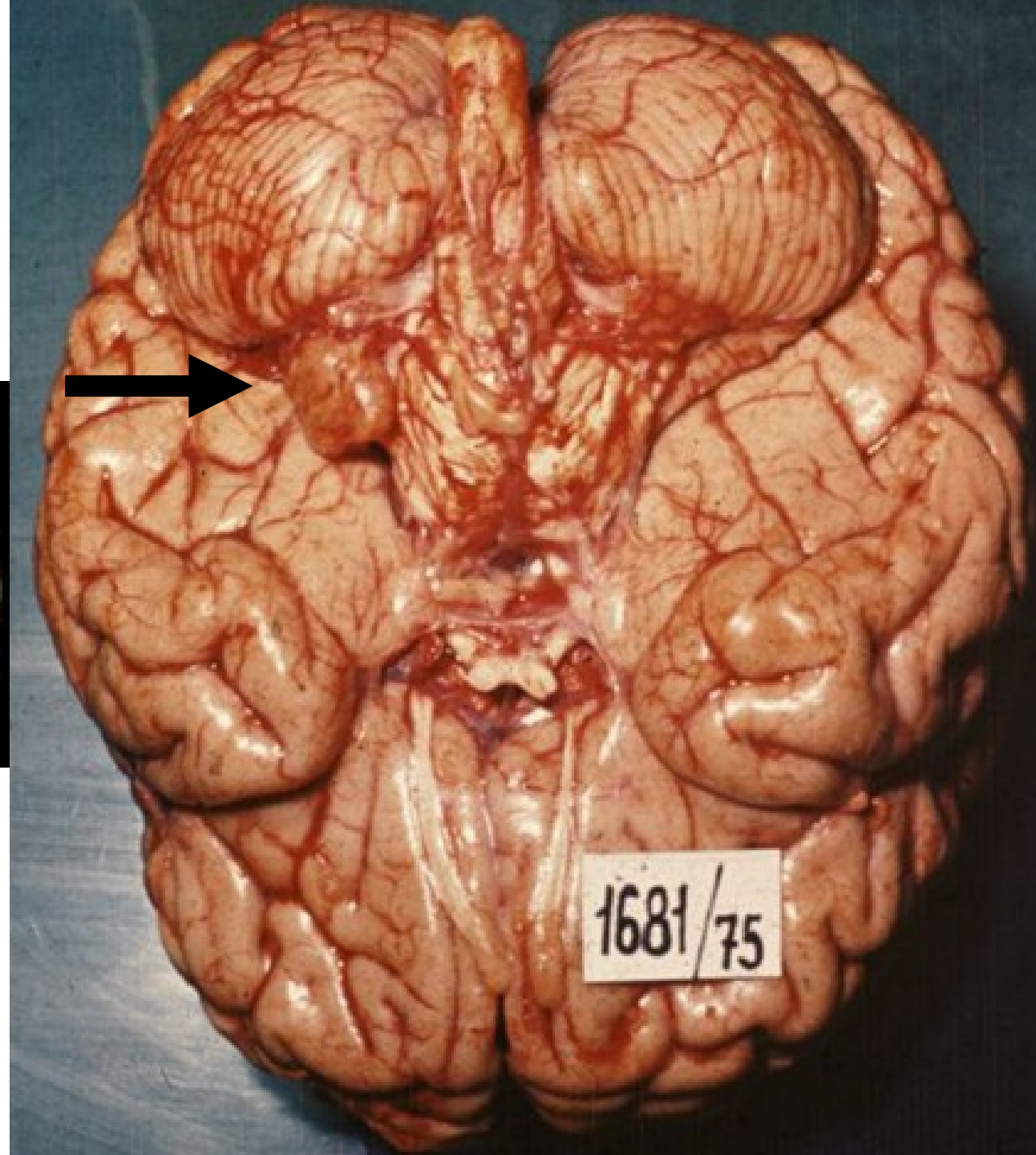
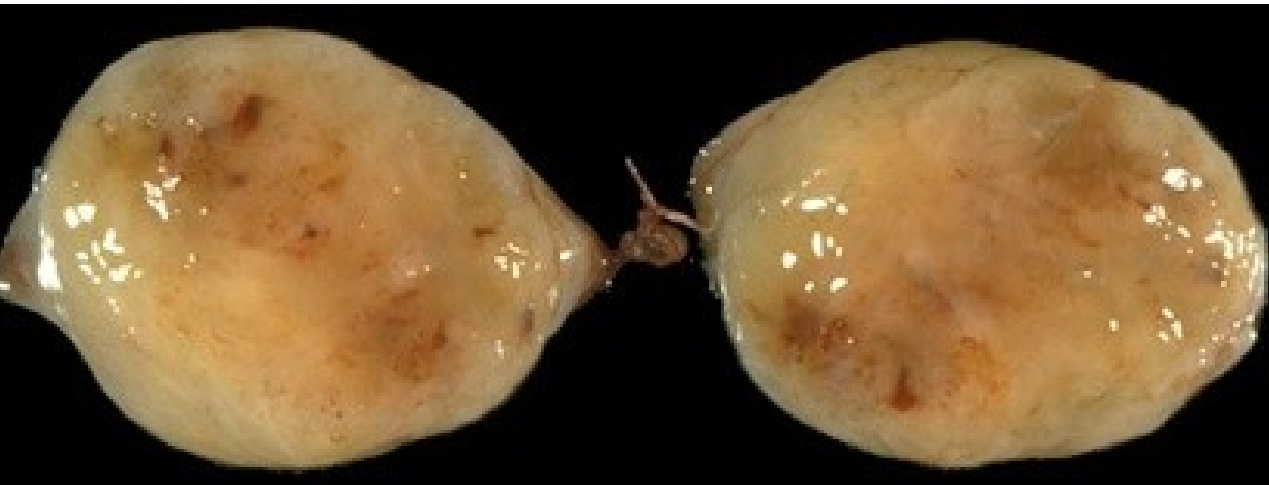Benigní tumory

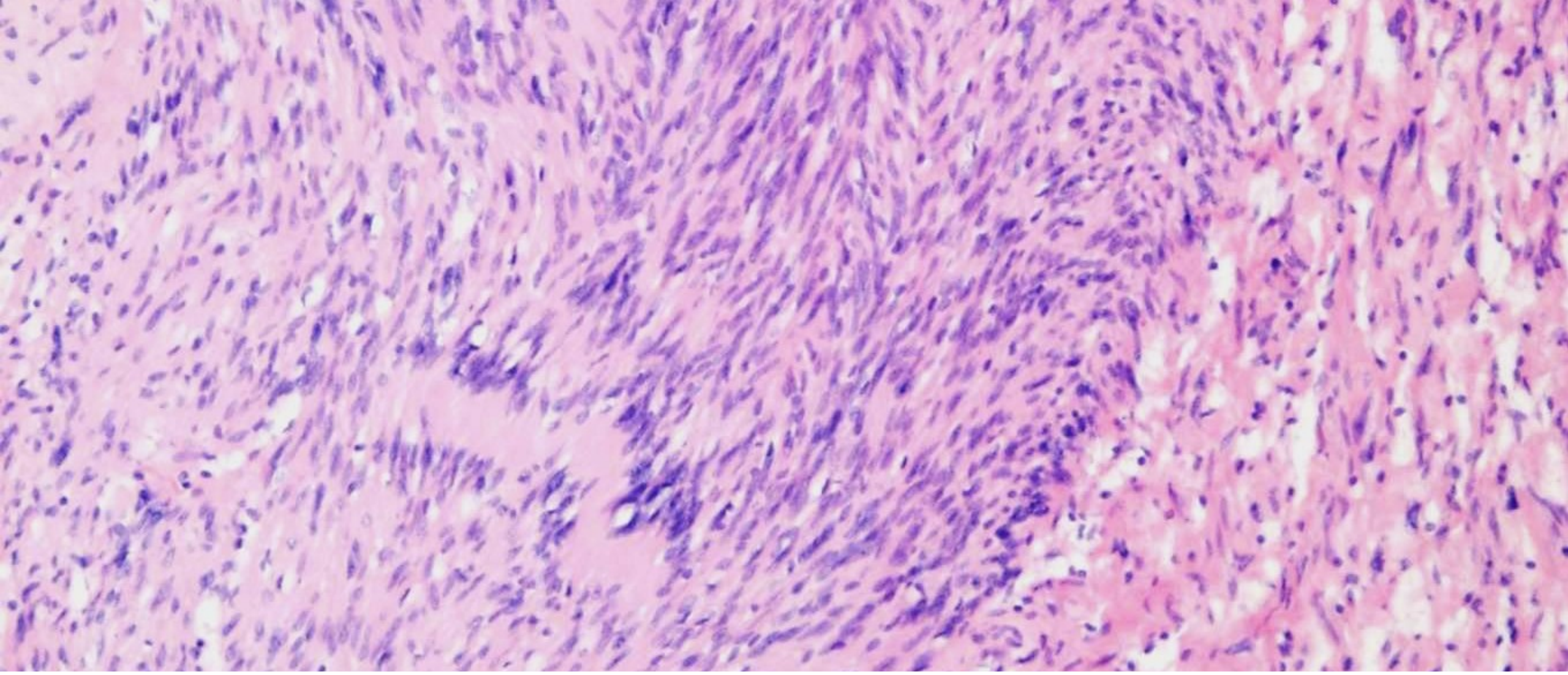
- **Neurinom (Schwannom, neurilemmom)**
- **Neurofibrom (solitární; mnohočetný - neurofibromatóza)**
- Perineuriom
- Neurotékom
- Nádor z granulárních buněk

Neurinom (Schwannom)

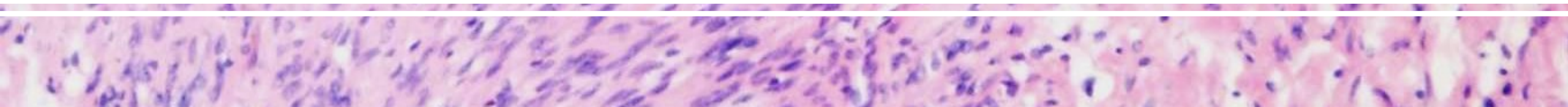
- Roste ve vazbě na periferními nervy
- Intrakraniálně nejčastěji postihuje n. acusticus (VIII.) v oblasti mosto-mozečkového koutu
- Opouzdřený vejčitý tumor, bývá patrná souvislost s nervem (v okraji)
- mikro:
 - buněčné oblasti se šikváním jader (Antoni A, Verocayova tělíka)
 - hypocelulární myxoidně degenerované úseky (Antoni B)

Neurinom



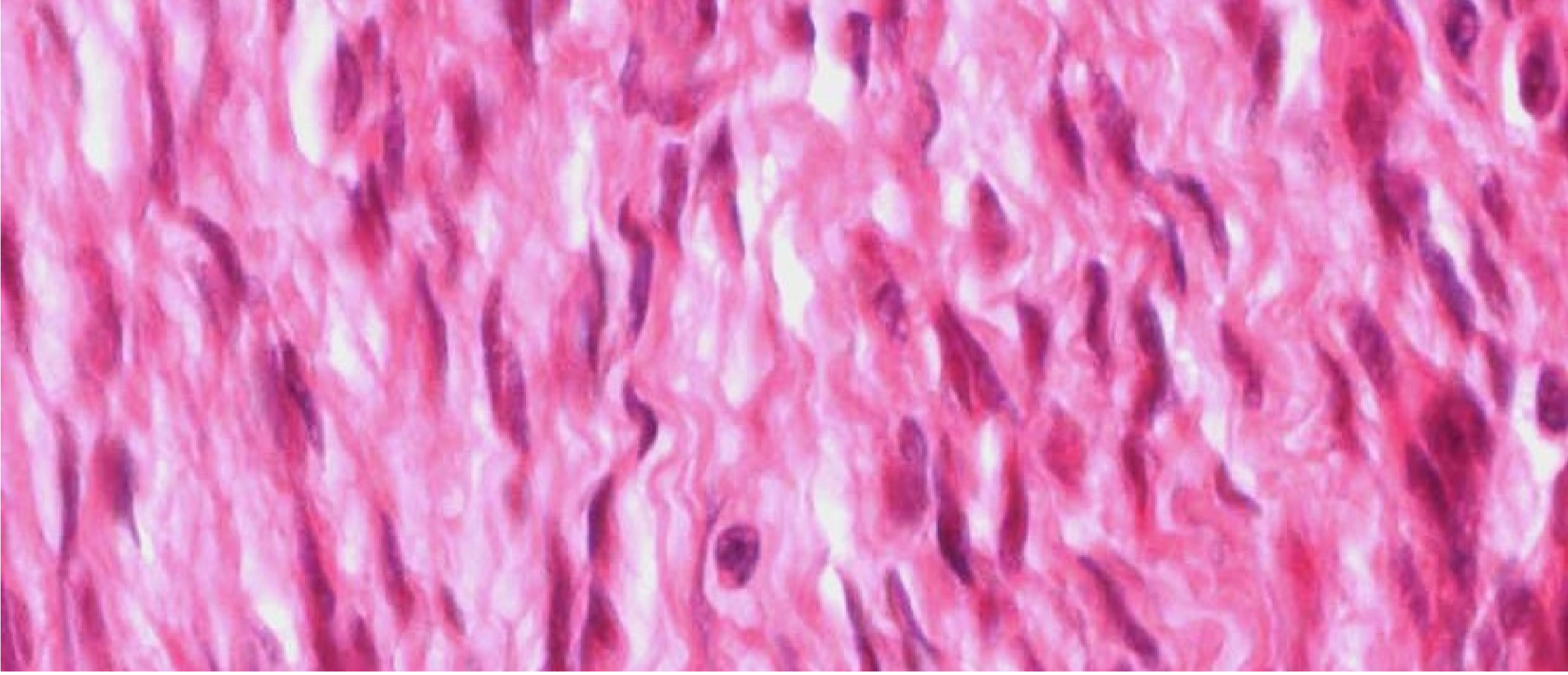


Neurinom



Neurofibrom

- Vychází z nervových obalů
- Při mnohočetném výskytu může být součástí neurofibromatóz (I. a II. typu)
- makro:
 - neostře ohraničený, přibližně kulovitý tumor
- mikro:
 - vřetenité bb. tvaru písmene „S“ a „C“
 - extracelulární matrix kolagenizovaná, někdy myxoidní
- Neurofibromy mohou mít tendenci k malignizaci

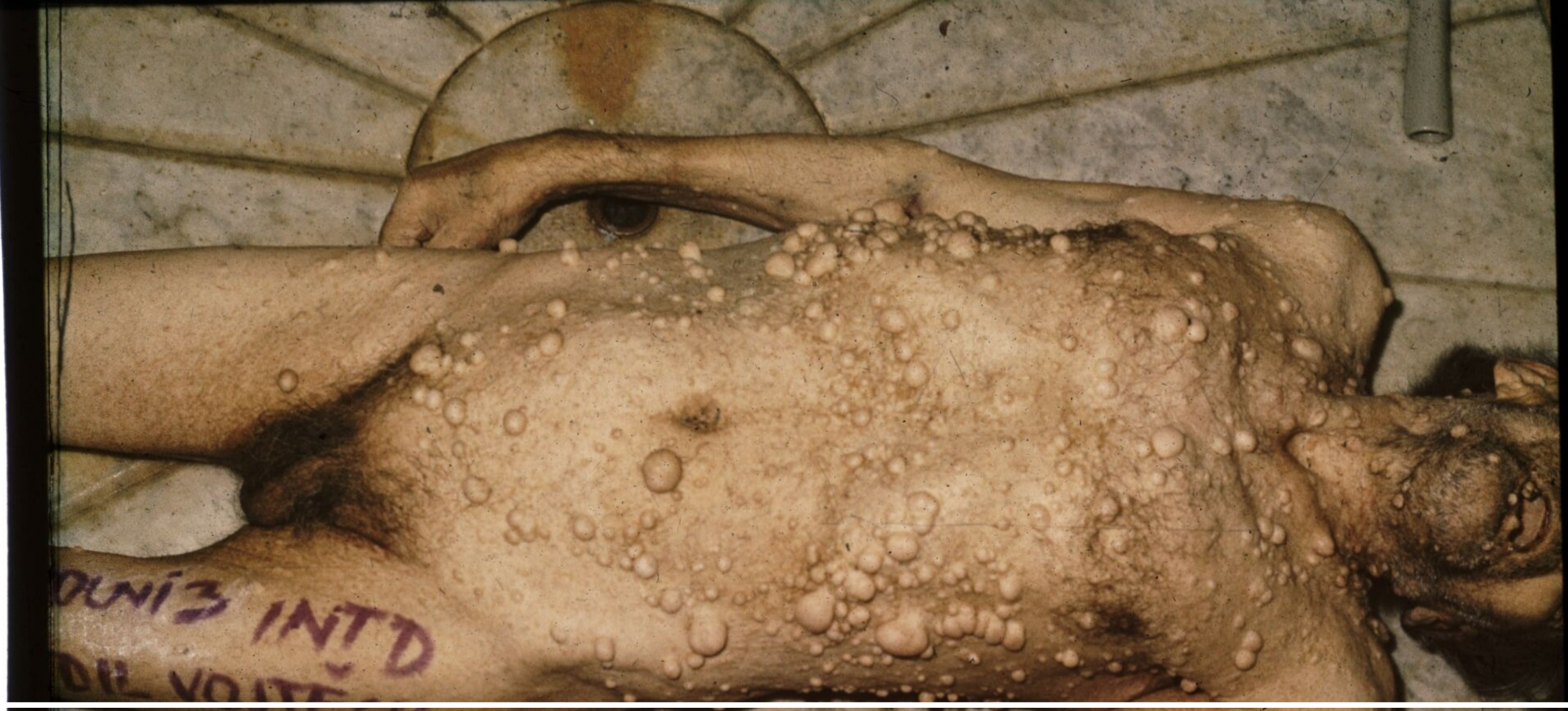

Neurofibrom




Neurofibromatóza (typ I)

- Recklinghausenova neurofibromatóza
 - četnost 1:3000, defekt na chromozomu 17
- **výskyt mnohočetných neurofibromů na kůži**, ale i kdekoli jinde (**retroperitoneum, orbita, jazyk, GIT**), některé s obsahem melaninu
- **zvýšená pigmentace kůže** (skvrny café-au-lait), **pigmentové noduly duhovky** (Lischovy uzlíky)
- **u 3% pacientů** dochází k **malignímu zvratu**
 - všichni mají rovněž zvýšené riziko vzniku jiných tumorů (gliomů, meningiomů, feochromocytomů)

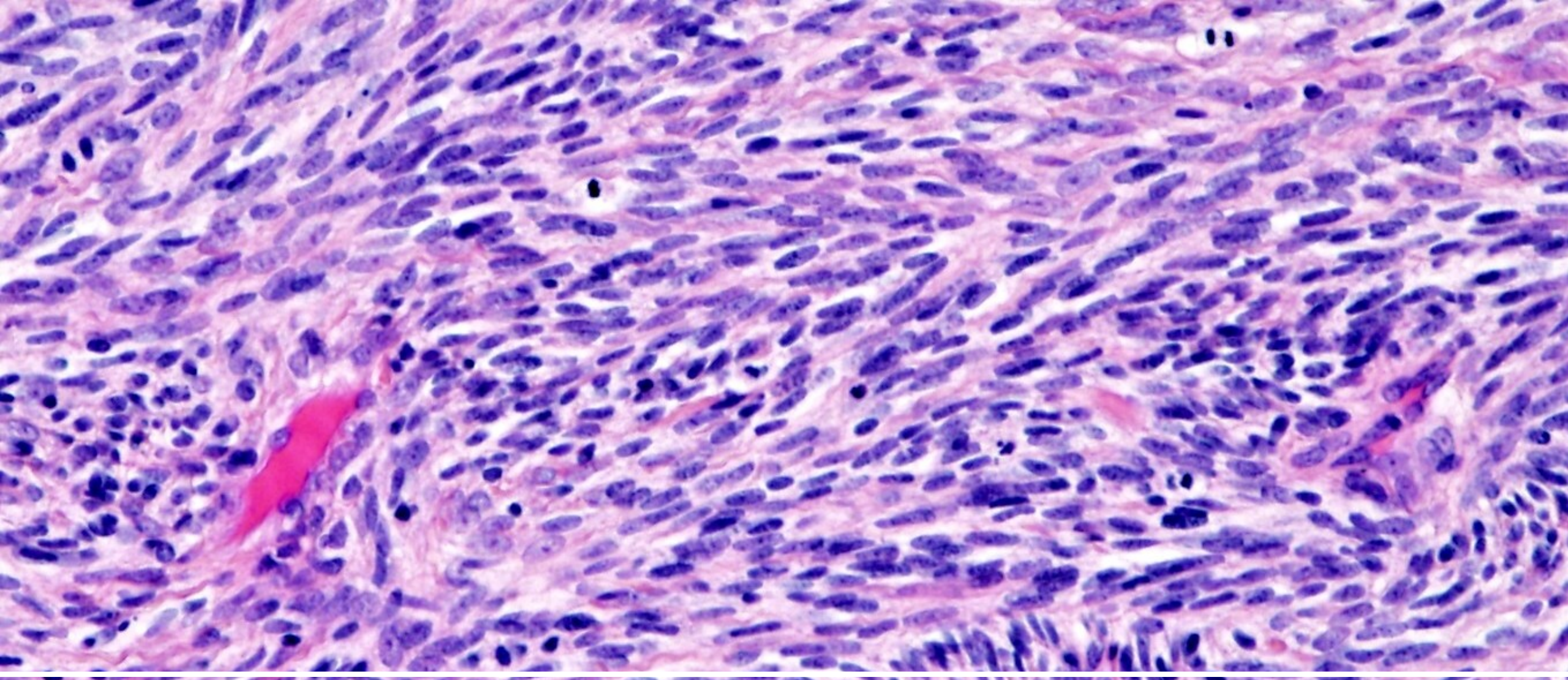


Neurofibromatóza (typ I)

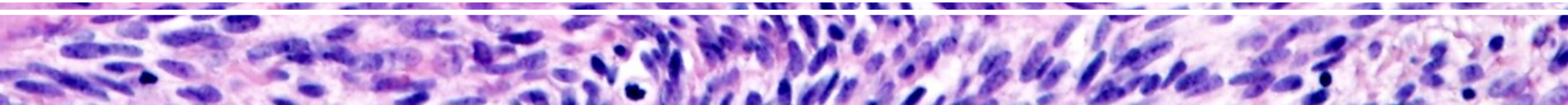


Maligní tumory

- **Maligní nádor pochev periferních nervů (MPNST; maligní Schwannom, neurogení sarkom)**
- u pacientů s NF1 nebo sporadicky
- Dospělí
- prognóza špatná (metastázy do plic, kostí...)
- Mikroskopicky tvořený pleomorfními vřetenitými buňkami, fokálně naznačené palisádování jader, bizarní jádra, hojné mitózy



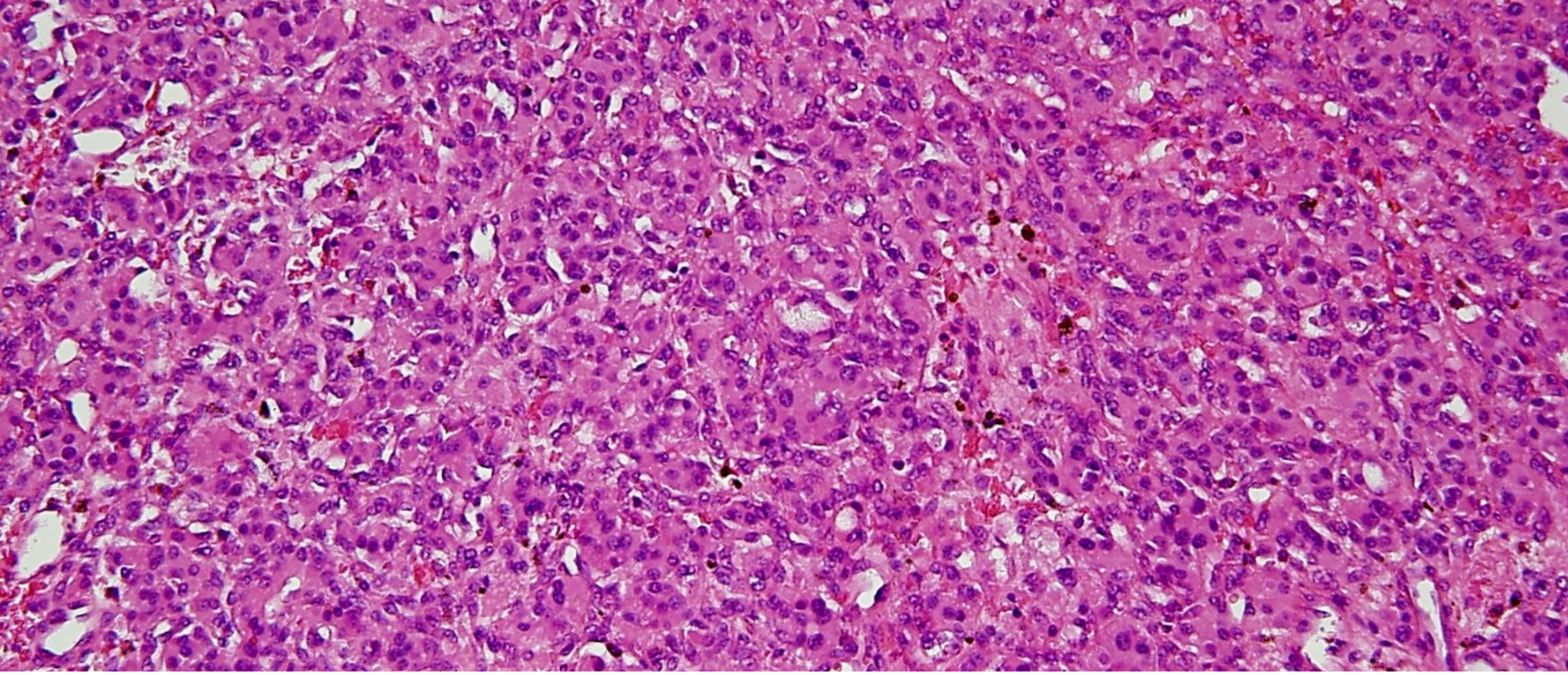
MPNST



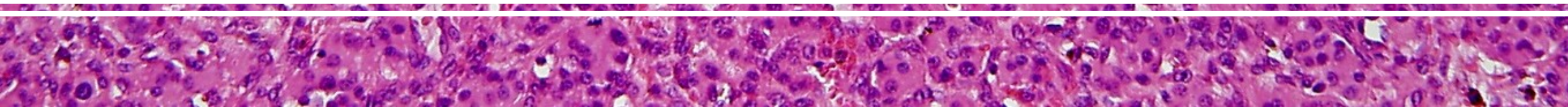
Nádory autonomního nervového systému

Nádory parasympatiku

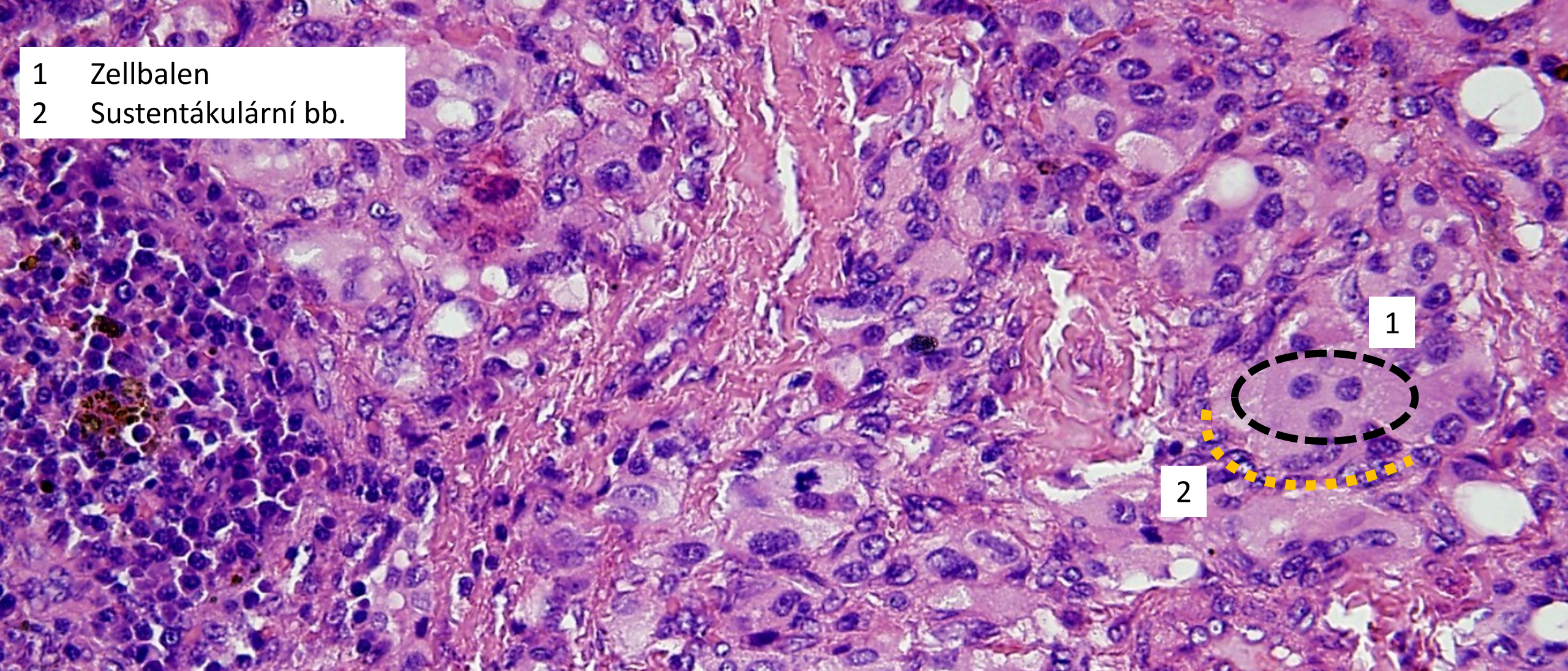
- **Paragangliomy, chemodektomy**
- Vychází z extraadrenálních paraganglií
 - jugulotympanická, vagální tělíska, karotická tělíska, laryngeální, aorticopulmonální
- mikroskopicky:
 - Organoidní (alveolární) uspořádání
 - **bb. hlavní – Zellbalen**
 - **bb. vedlejší – sustentakulární**
 - jemná septa bohatě vaskularizovaná



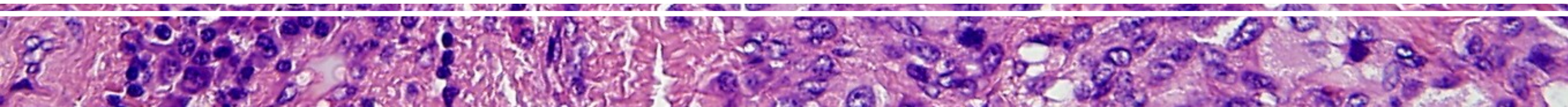
Paragangliom



- 1 Zellbalen
- 2 Sustentákulární bb.



Paragangliom



Nádory sympatiko-adrenálního systému

- **Paragangliomy**
- **Feochromocytom**
 - adrenální medulární paragangliom s produkcí katecholaminů (viz. praktikum PSP4)
- **Neuroblastom → ganglioneuroblastom → ganglioneurom**
 - ↳ spontánní anebo CHT-indukovaná maturace
 - někdy spontánní regrese tumoru
 - prognóza různá (záleží na klinickém stádiu a věku pacienta)

Neuroblastom

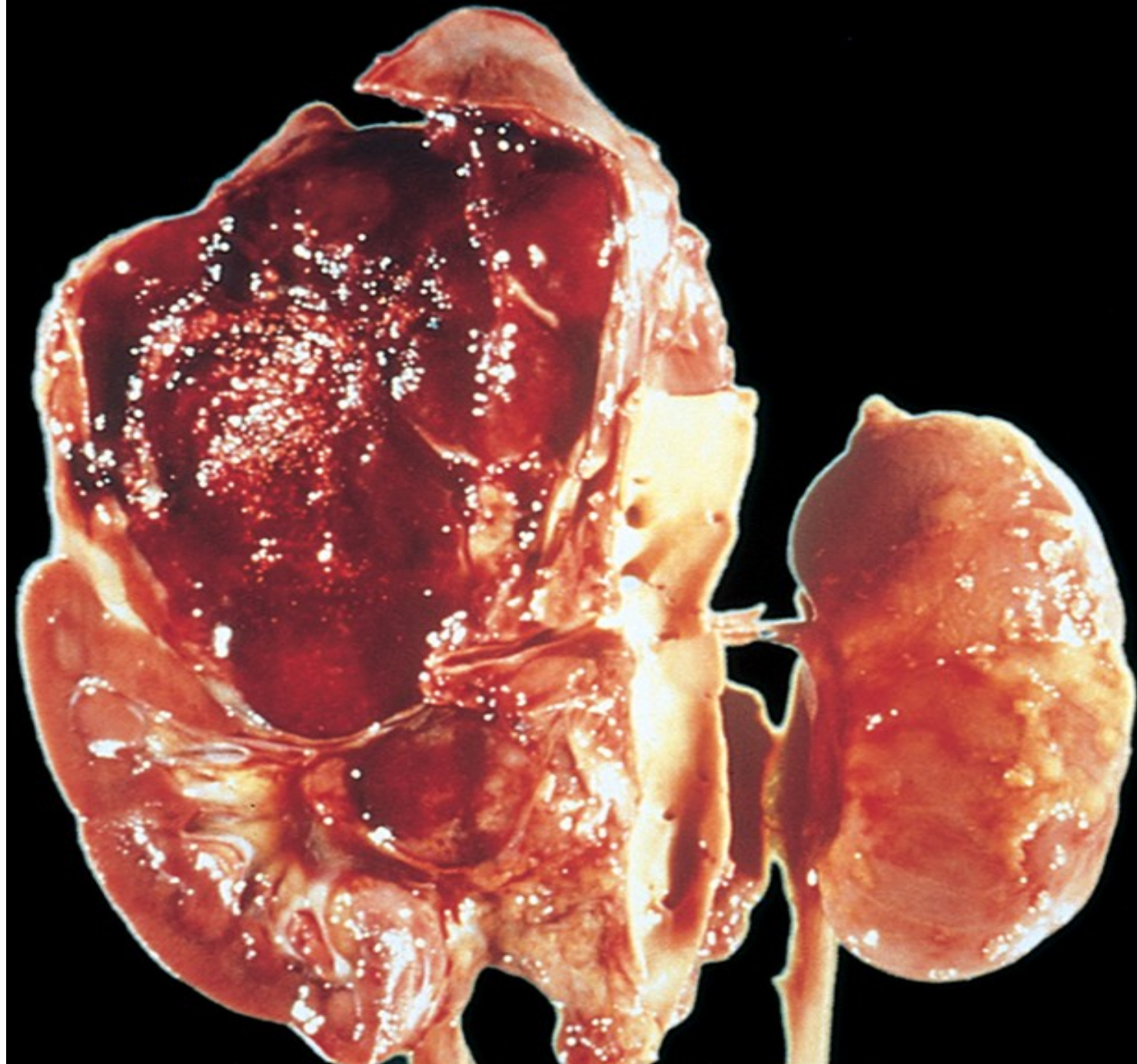- **Nejčastější extrakraniální solidní tumor dětského věku**
- Většinou sporadický výskyt, v 1% zárodečná mutace *ALK* genu
- **Nejčastěji ve dřeni nadledvin a sympatických gangliích paravertebrálně**
- Velké tumory jsou na řezu prokrvácené, částečně nekrotické

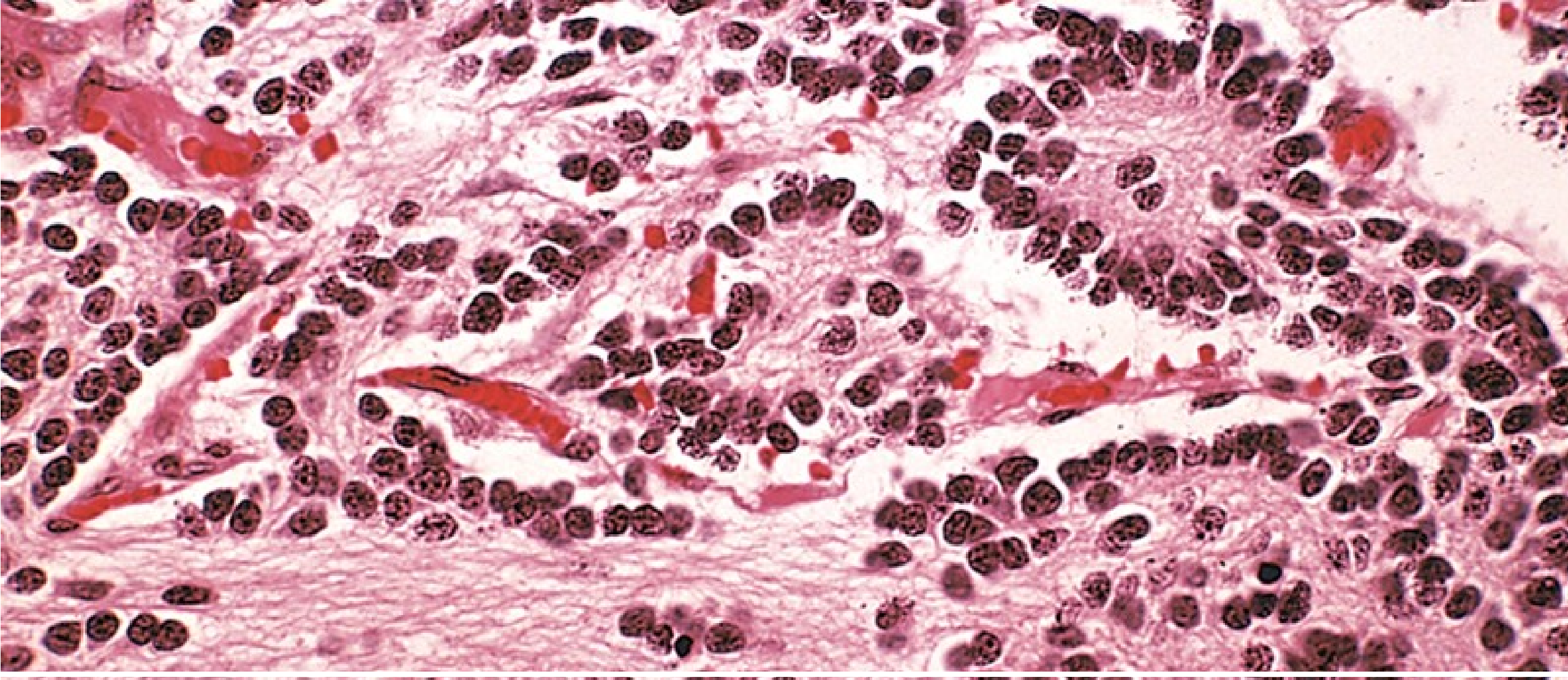
Neuroblastom

- mikroskopicky:
 - malé primitivní okrouhlé buňky s tmavými jádry („malé modré bb.“)
 - extracelulární matrix tvořena neuropilem (světle eozinofilní fibrilární stroma)
 - Homer-Wrightovy rozety
 - koncentricky uspořádané buňky, v centru neuropil
 - často početné mitózy, nekrózy, karyorexe

Neuroblastom

- Prokrváčený, nekrotický tumor levé nadledviny





Neuroblastom

