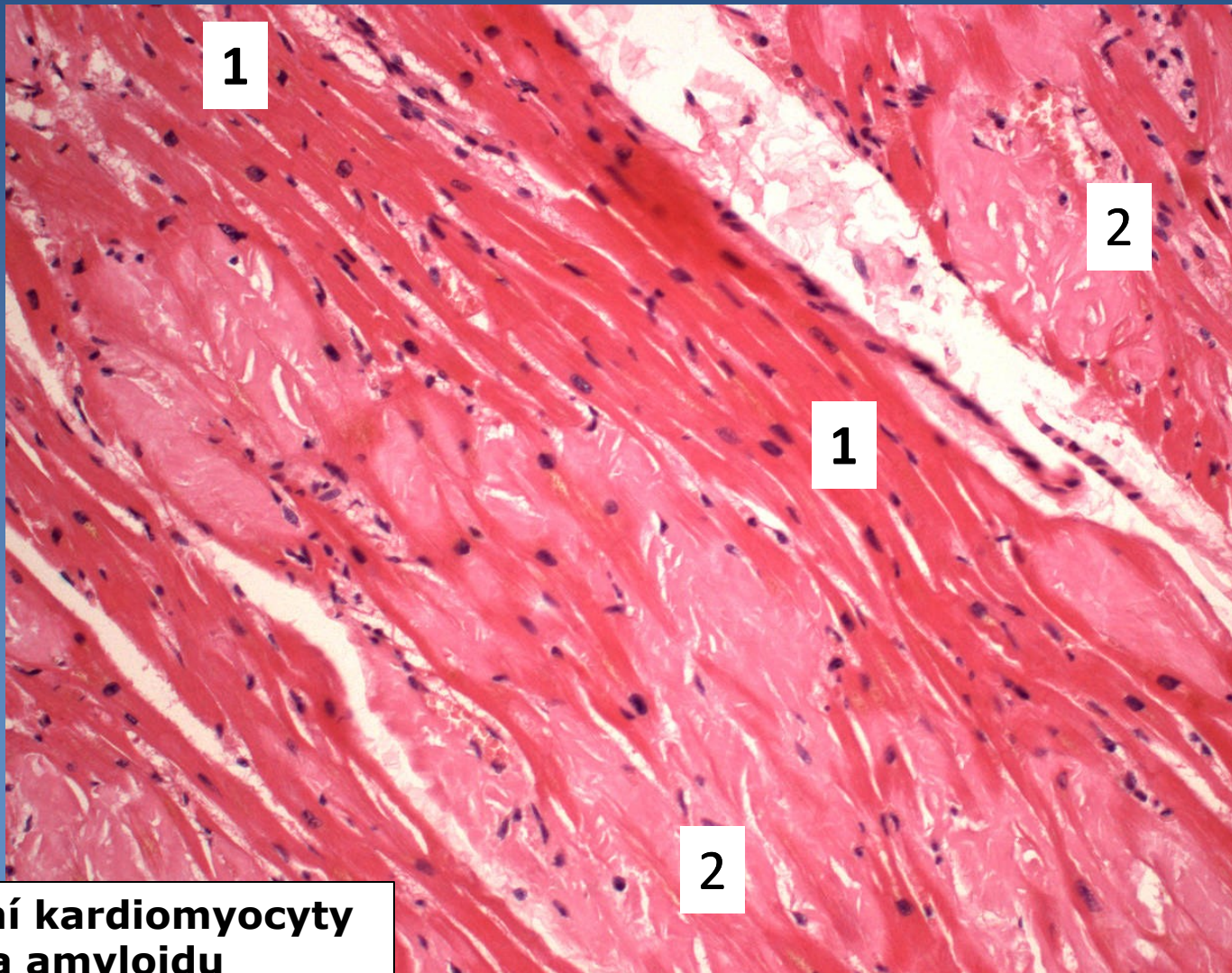
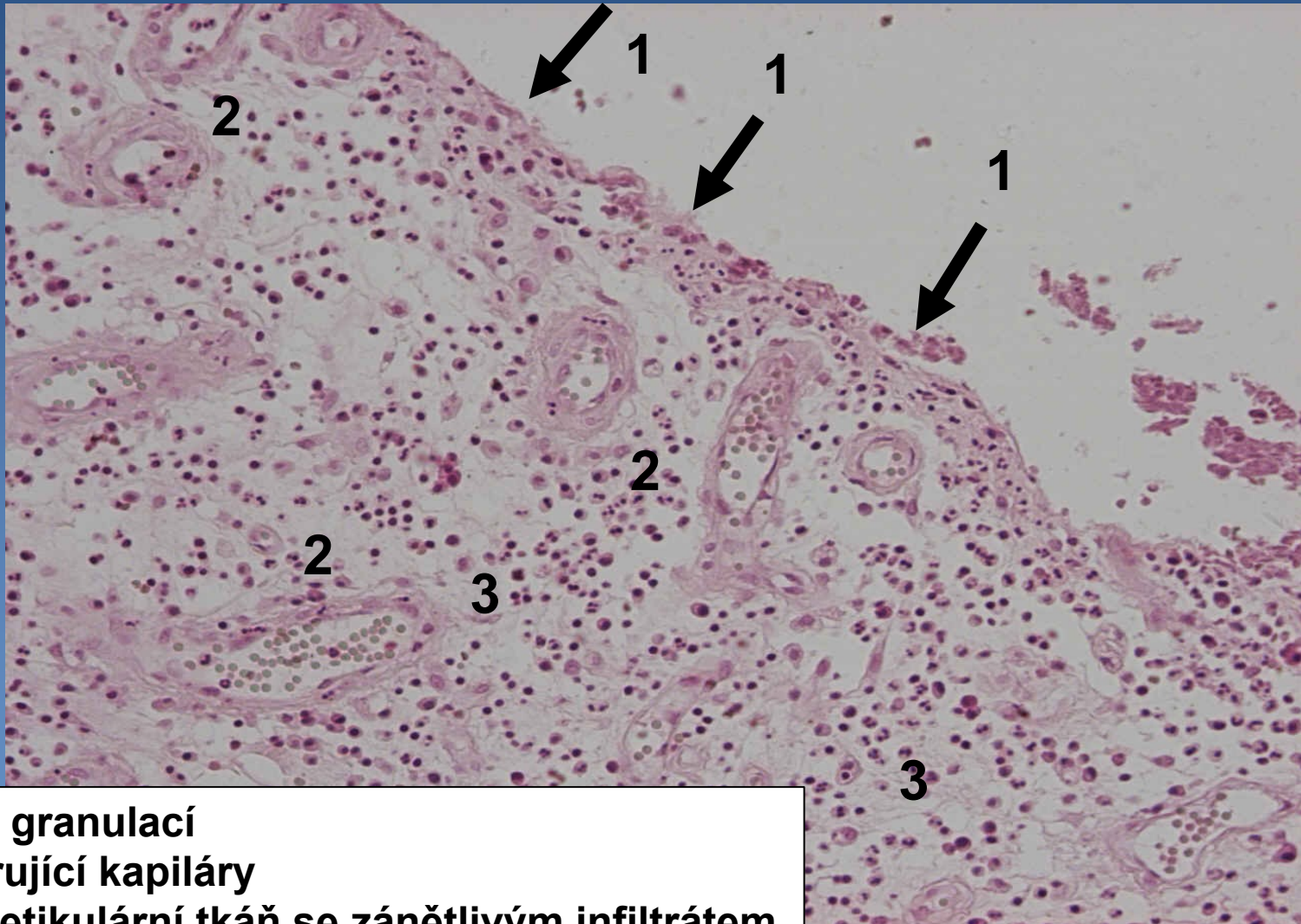


# 1. Amyloidóza myokardu



**1 Normální kardiomyocyty**  
**2 Depozita amyloidu**

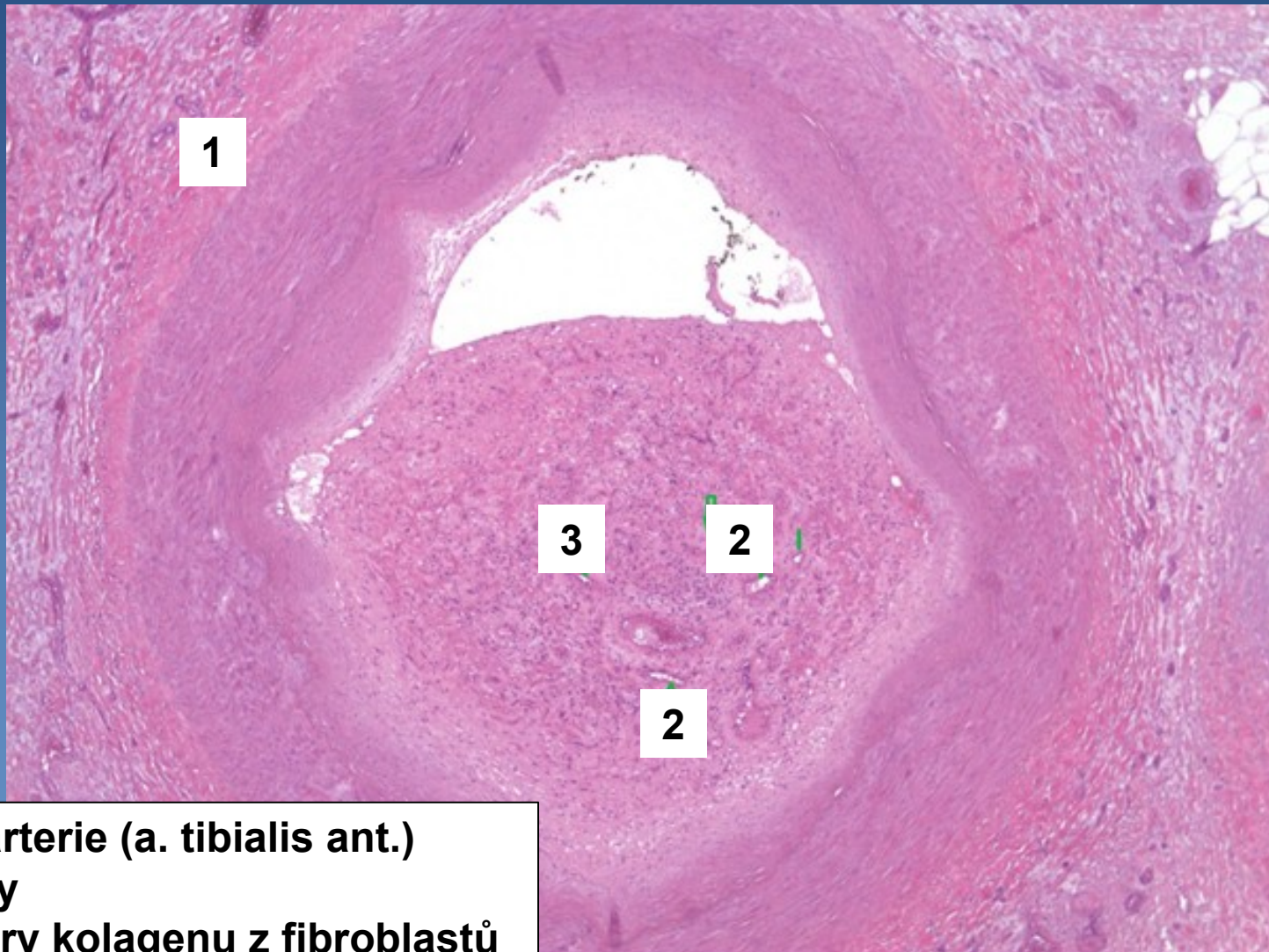# 2. Granulační tkáň



- 1 Povrch granulací
- 2 Proliferující kapiláry
- 3 Řídká retikulární tkáň se zánětlivým infiltrátem



# 3. Organizace trombu



1

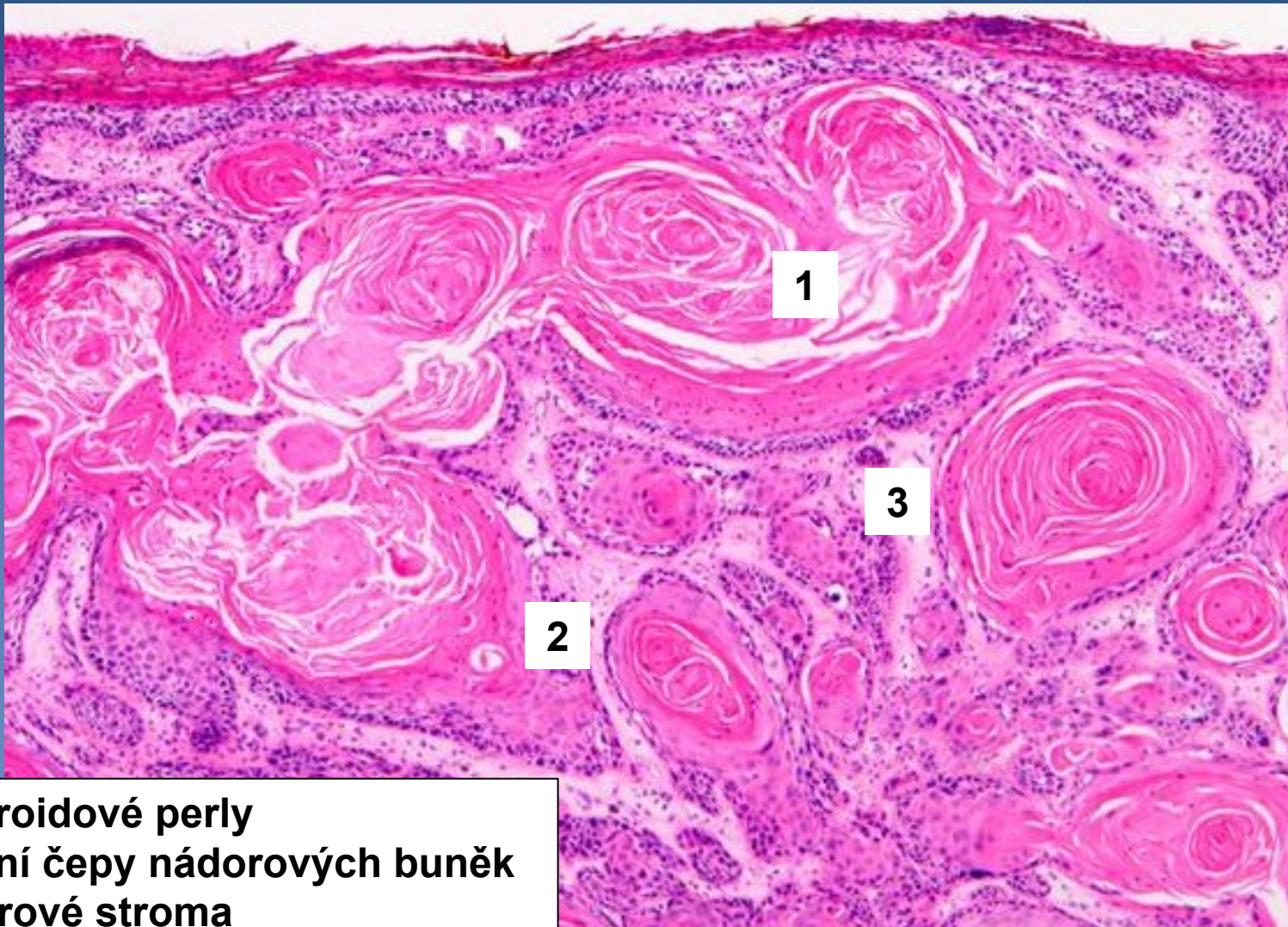
3

2

2

- 1 Stěna arterie (a. tibialis ant.)
- 2 Kapiláry
- 3 Struktury kolagenu z fibroblastů

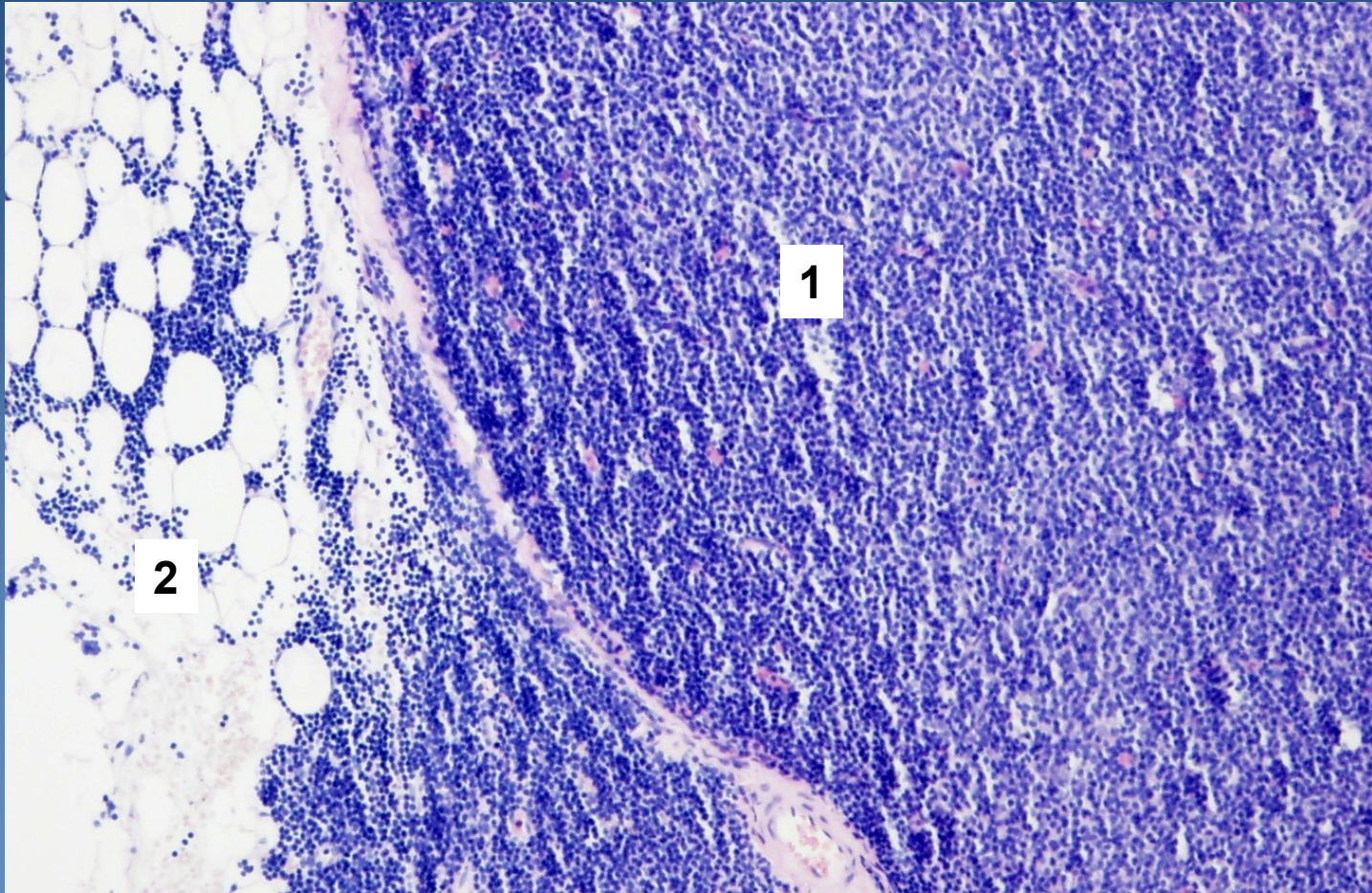
# 4. *Dlaždicobuněčný karcinom*



- 1 Kankroidové perly
- 2 Solidní čepy nádorových buněk
- 3 Nádorové stroma



# 5. CLL/SLL

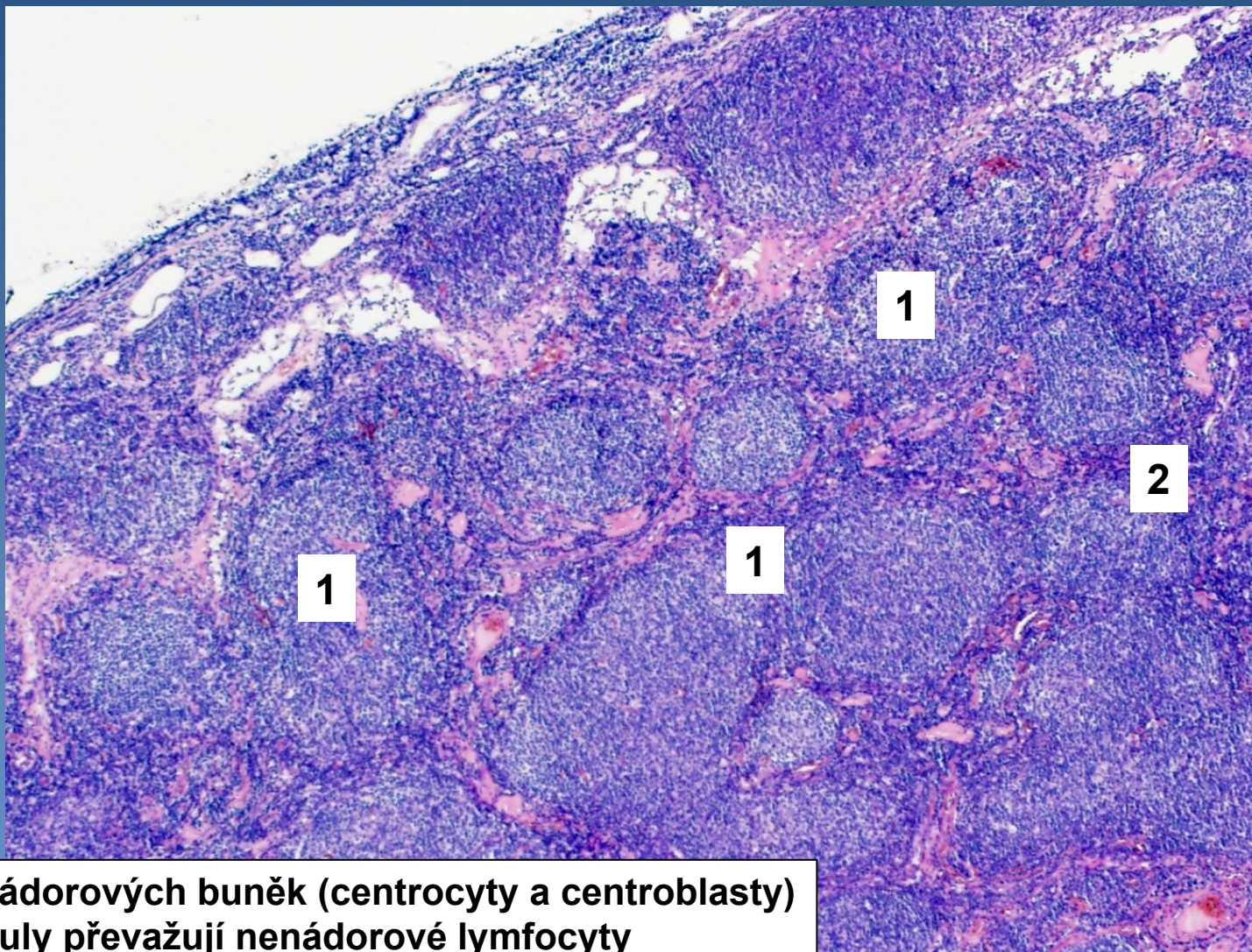
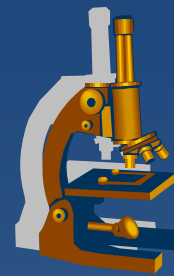


**1** Difúzní infiltrace uzliny nádorovými bb (převážně prolymfocyty a malé lymfocyty – místy tvořící pseudofolikly)

**2** Infiltrace perinodálního tuku



# 6. Folikulární lymfom



1

2

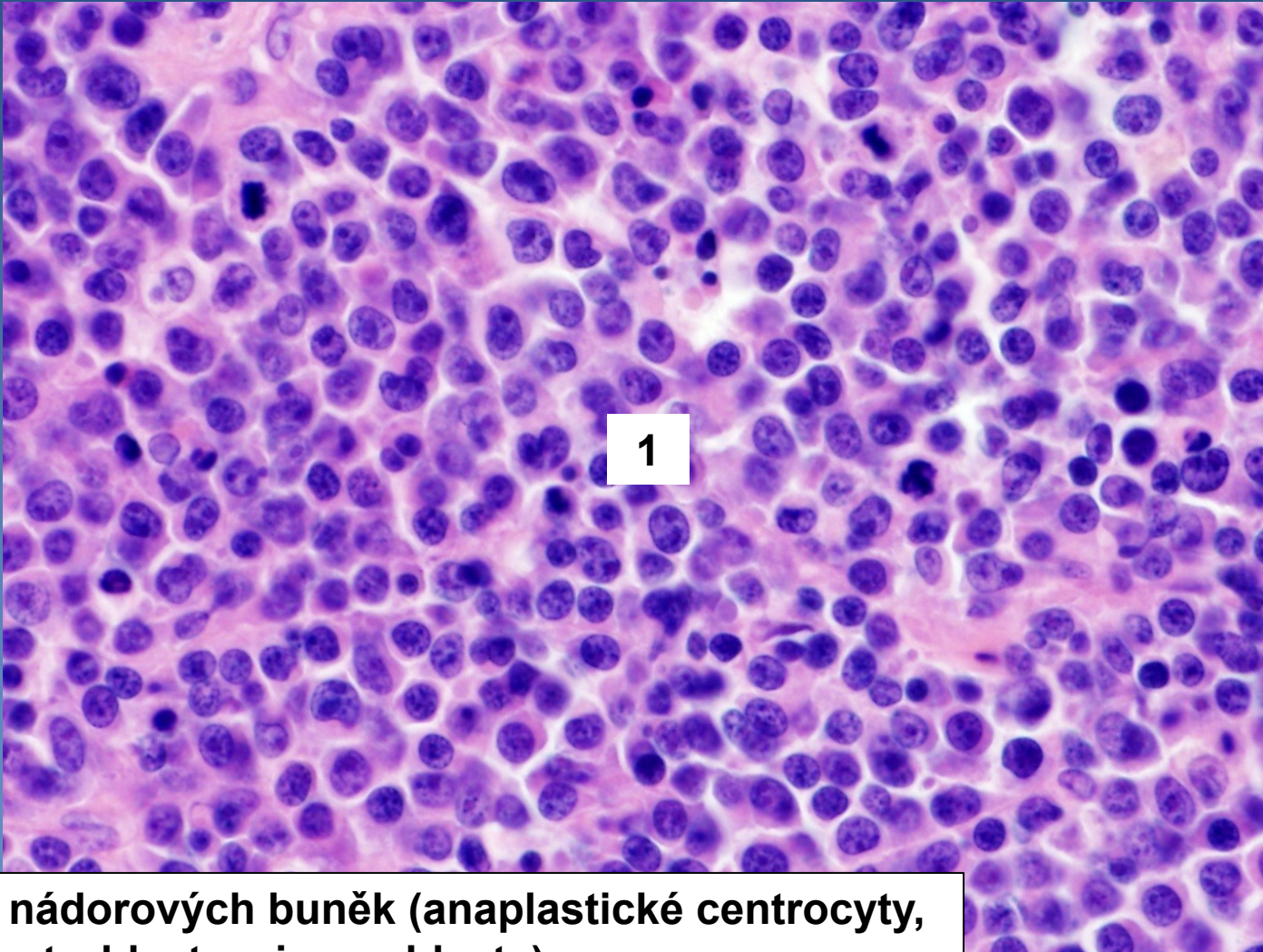
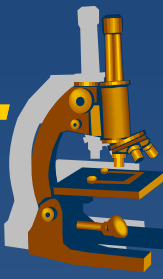1

1

1 Noduly nádorových buněk (centrocyty a centroblasty)  
2 Mezi noduly převažují nenádorové lymfocyty



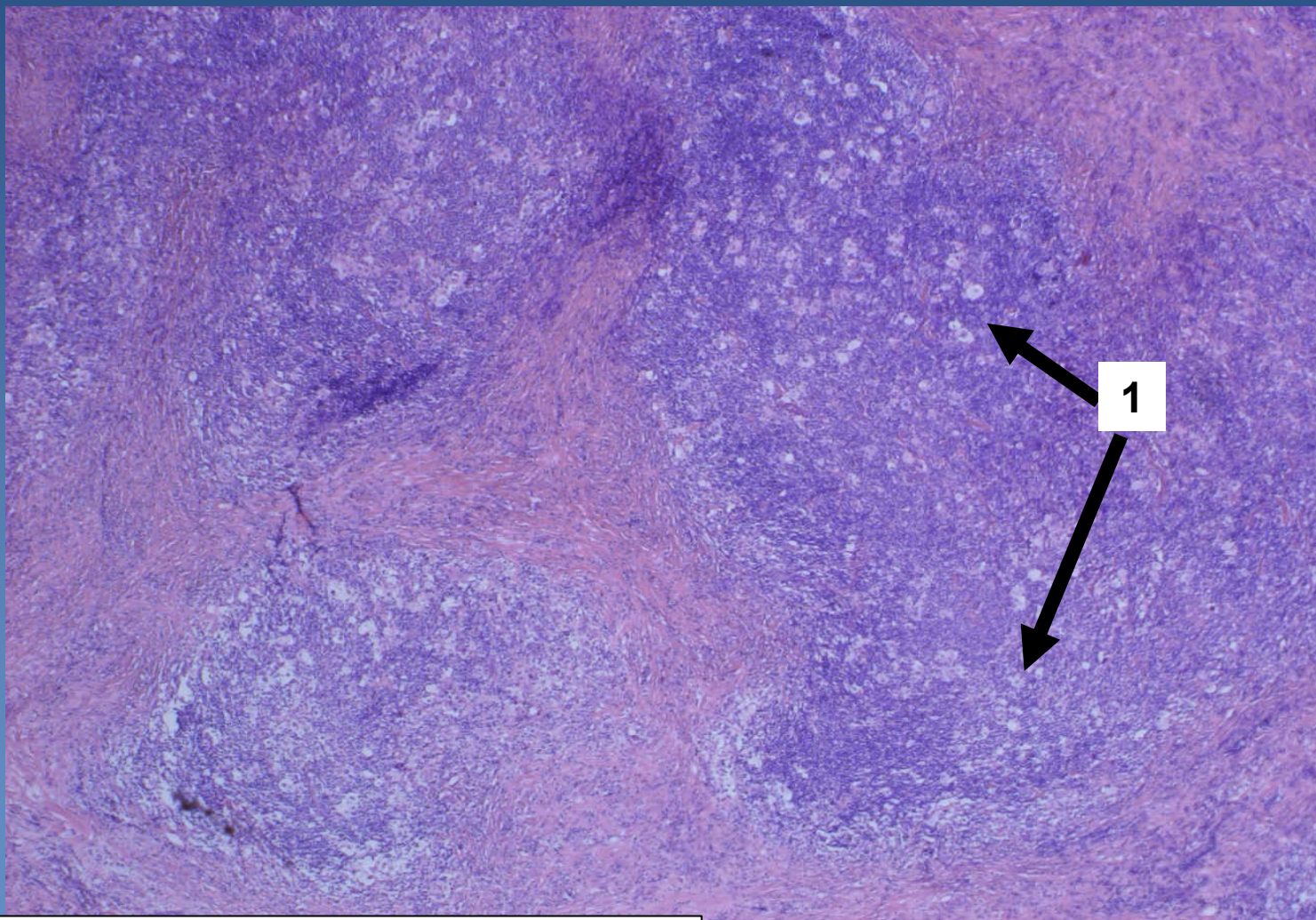
# 7. *Difúzní velkobuněčný B-lymfom*



1 Populace nádorových buněk (anaplastické centrocyty, převážně centroblasty a imunoblasty)



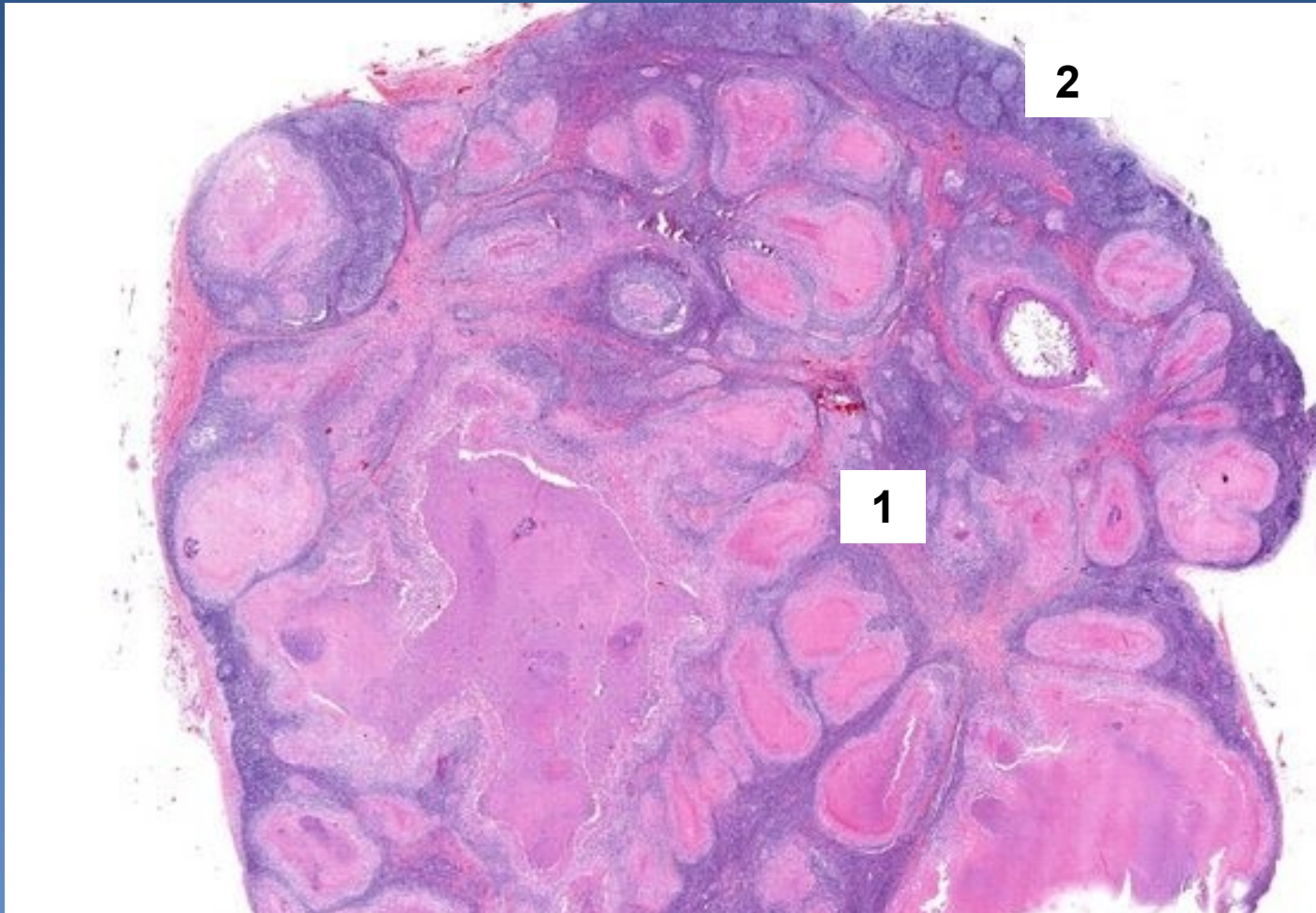
# 8. *Hodgkinův lymfom - nodulární skleróza*



1 Lakunární buňky ve smíšeném pozadí



# 9. Tuberkulózní lymfadenitida

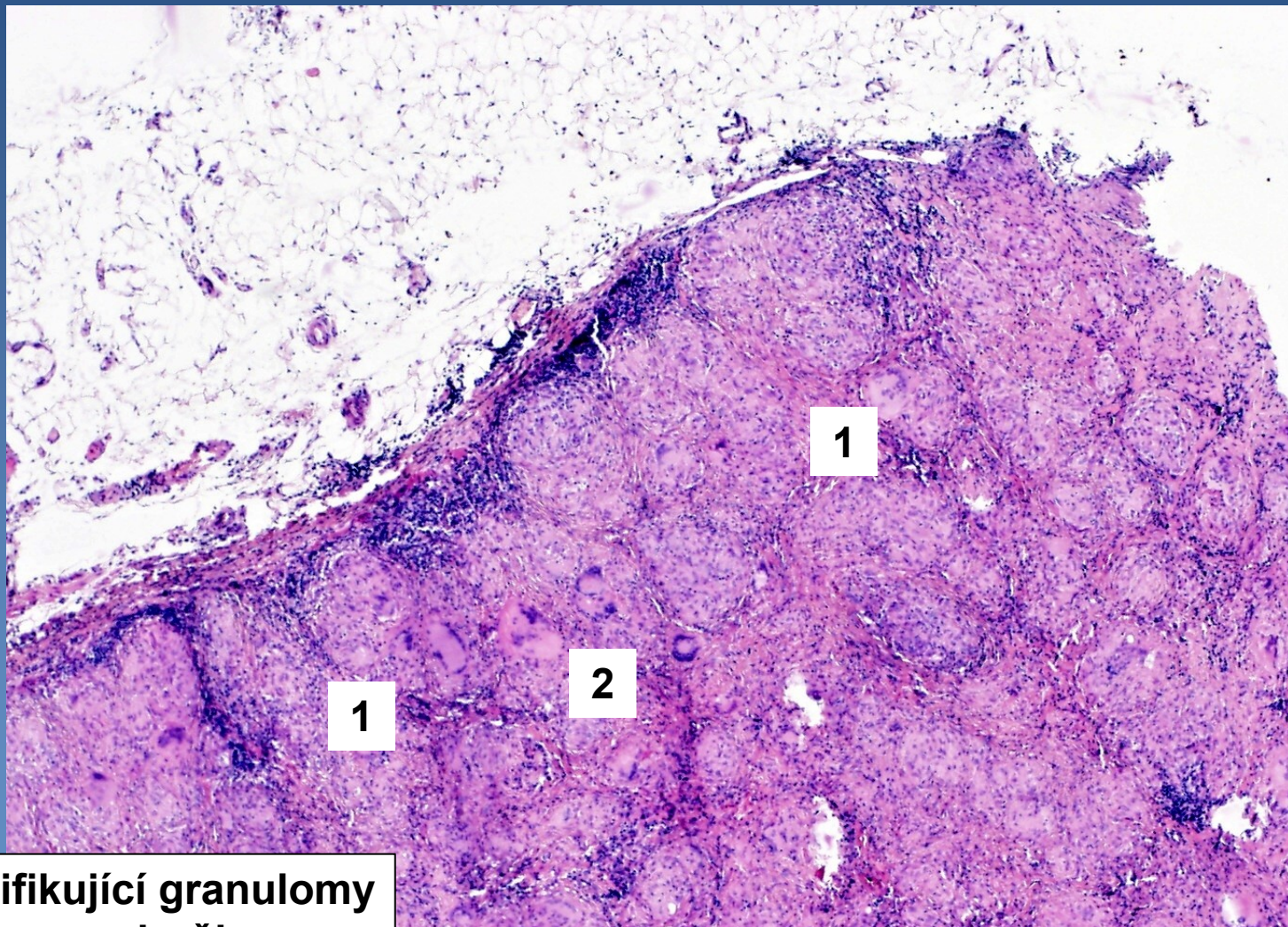
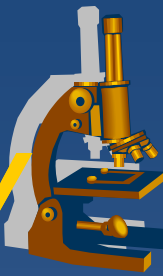


1 Tuberkuloidní granulomy s kaseózní nekrózou

2 Povrchová struktura LU s hyperplastickými folikly s germinálními centry



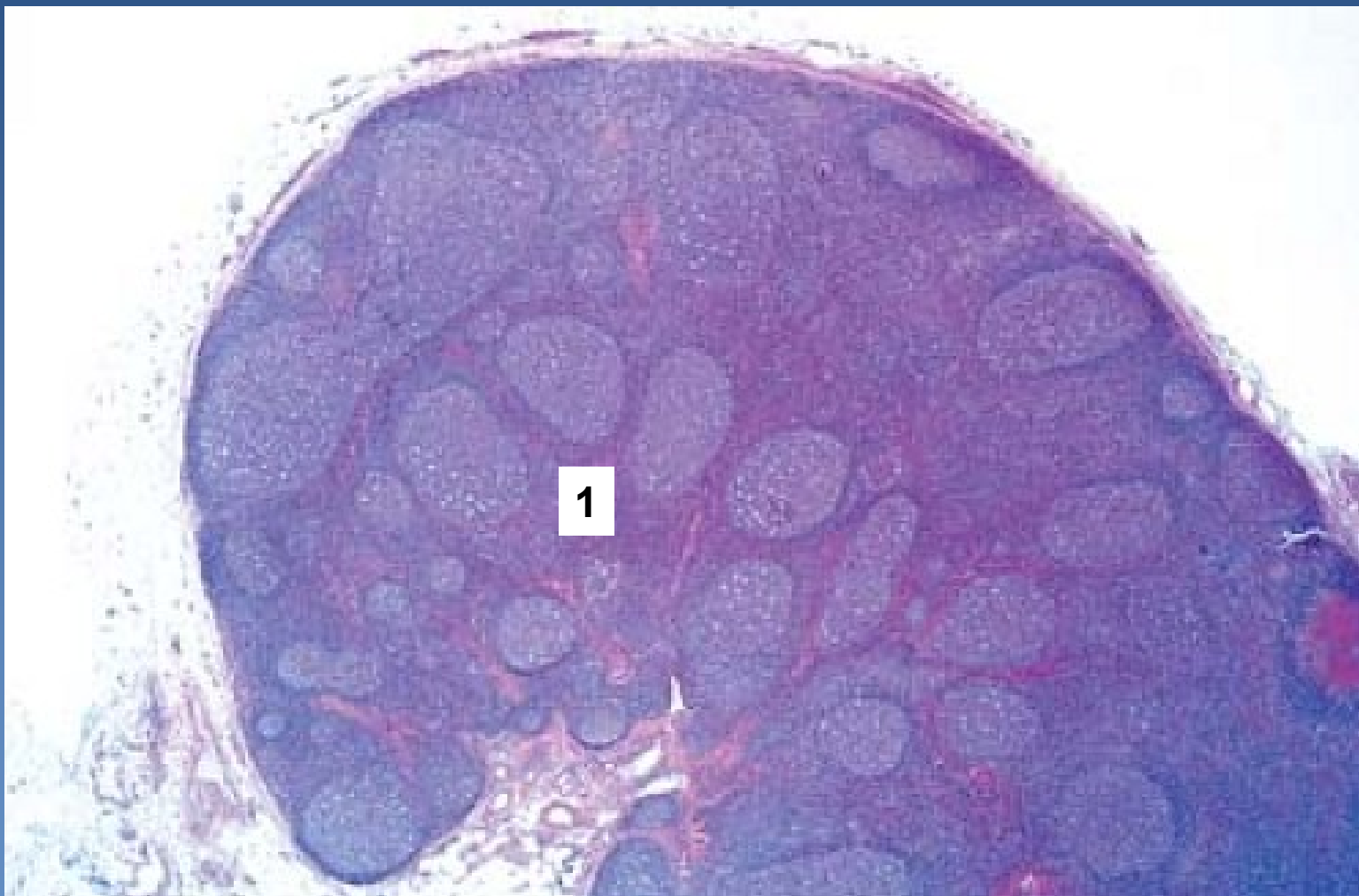
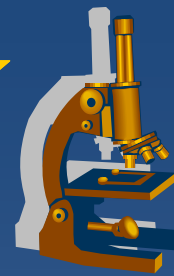
# 10. Sarkoidóza lymfatické uzliny



1 Nekaseifikující granulomy  
2 Langhansovy buňky



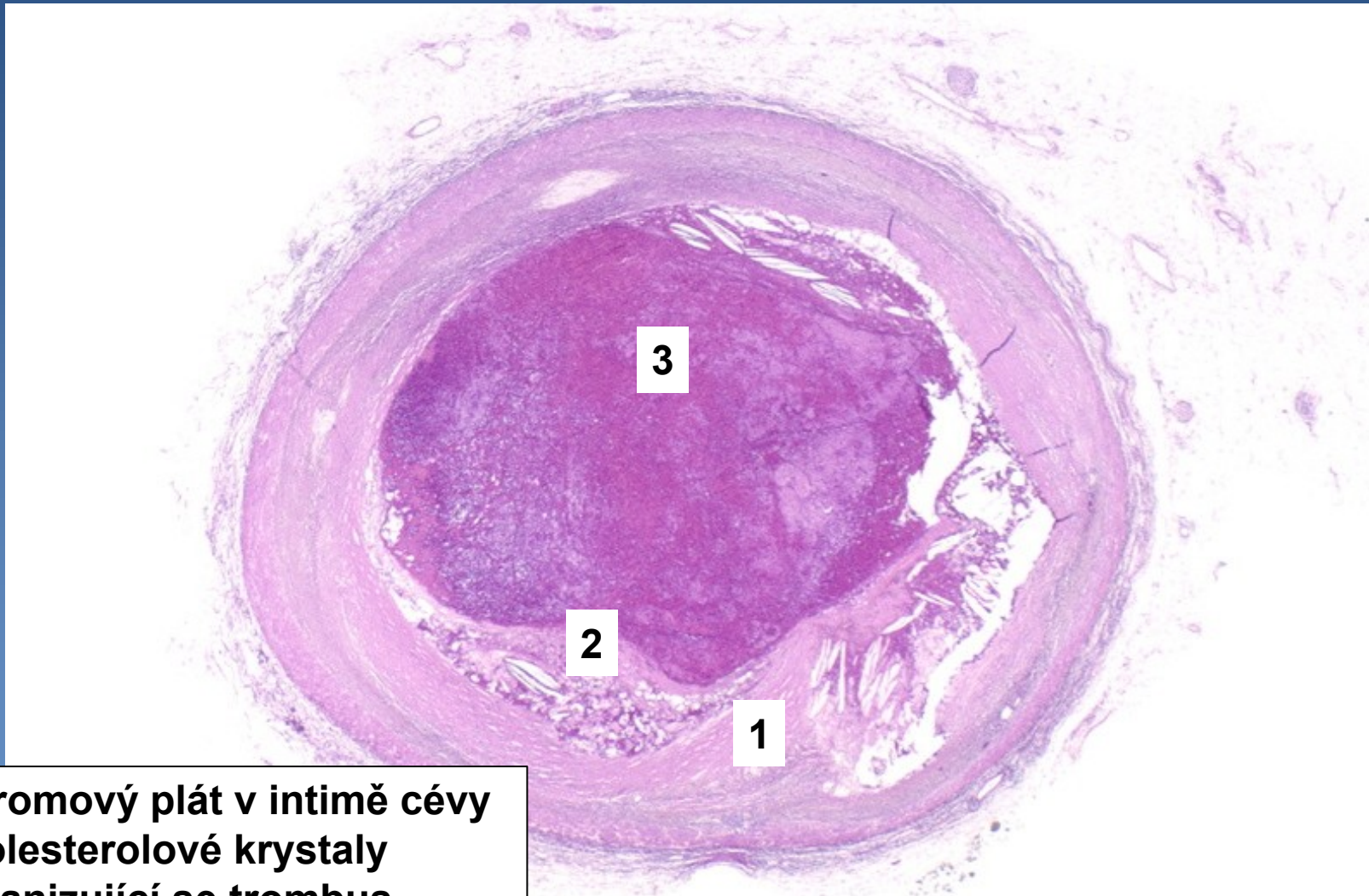
# 11. Nespecifická reaktivní lymfadenitida



1 Zvětšené nepravidelně ohraničené lymfatické folikly s germinálními centry



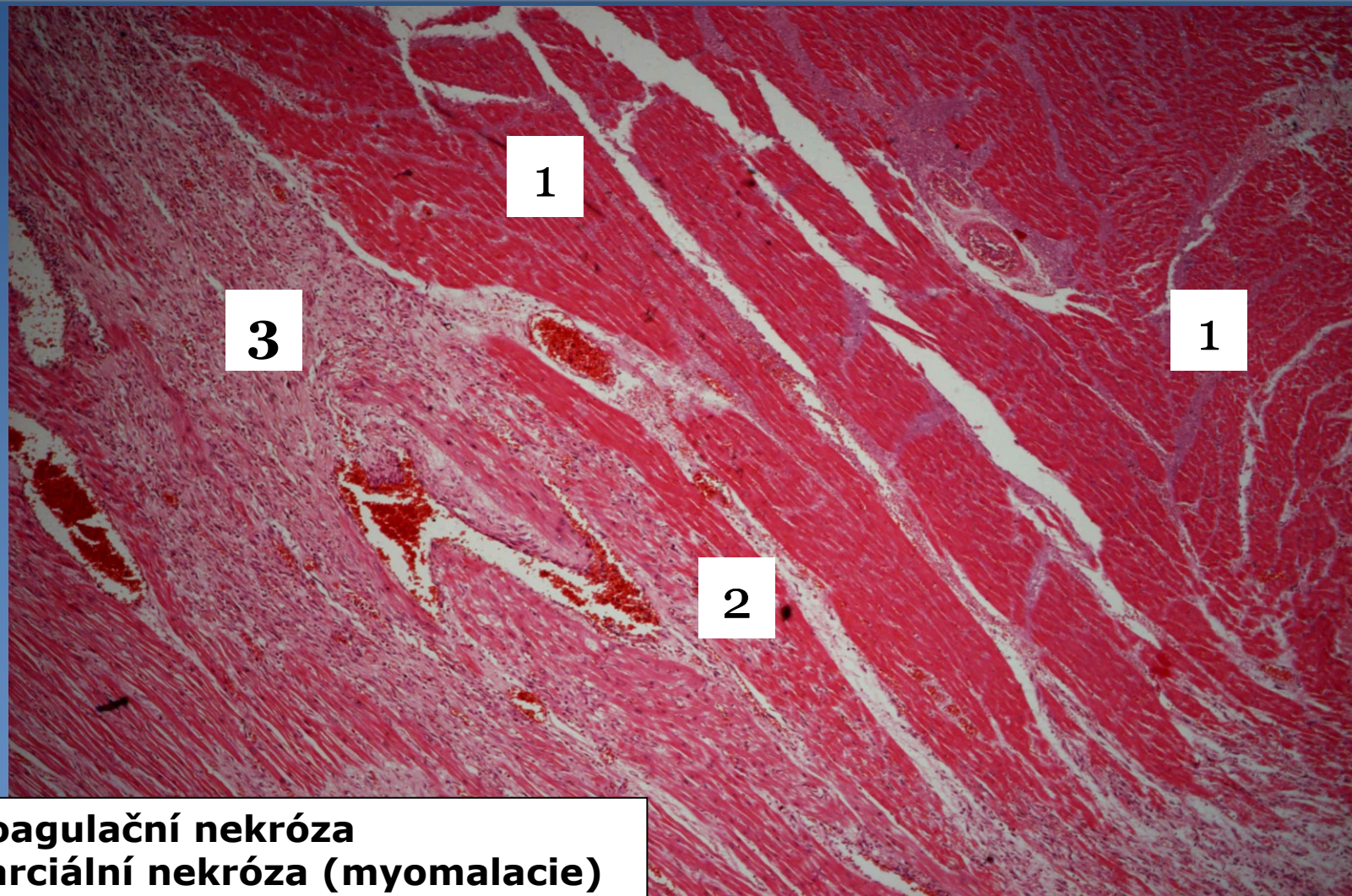
# 12. Arterioskleróza s (nástěnným) trombem



- 1 Ateromový plát v intimě cévy
- 2 Cholesterolové krystaly
- 3 Organizující se trombus



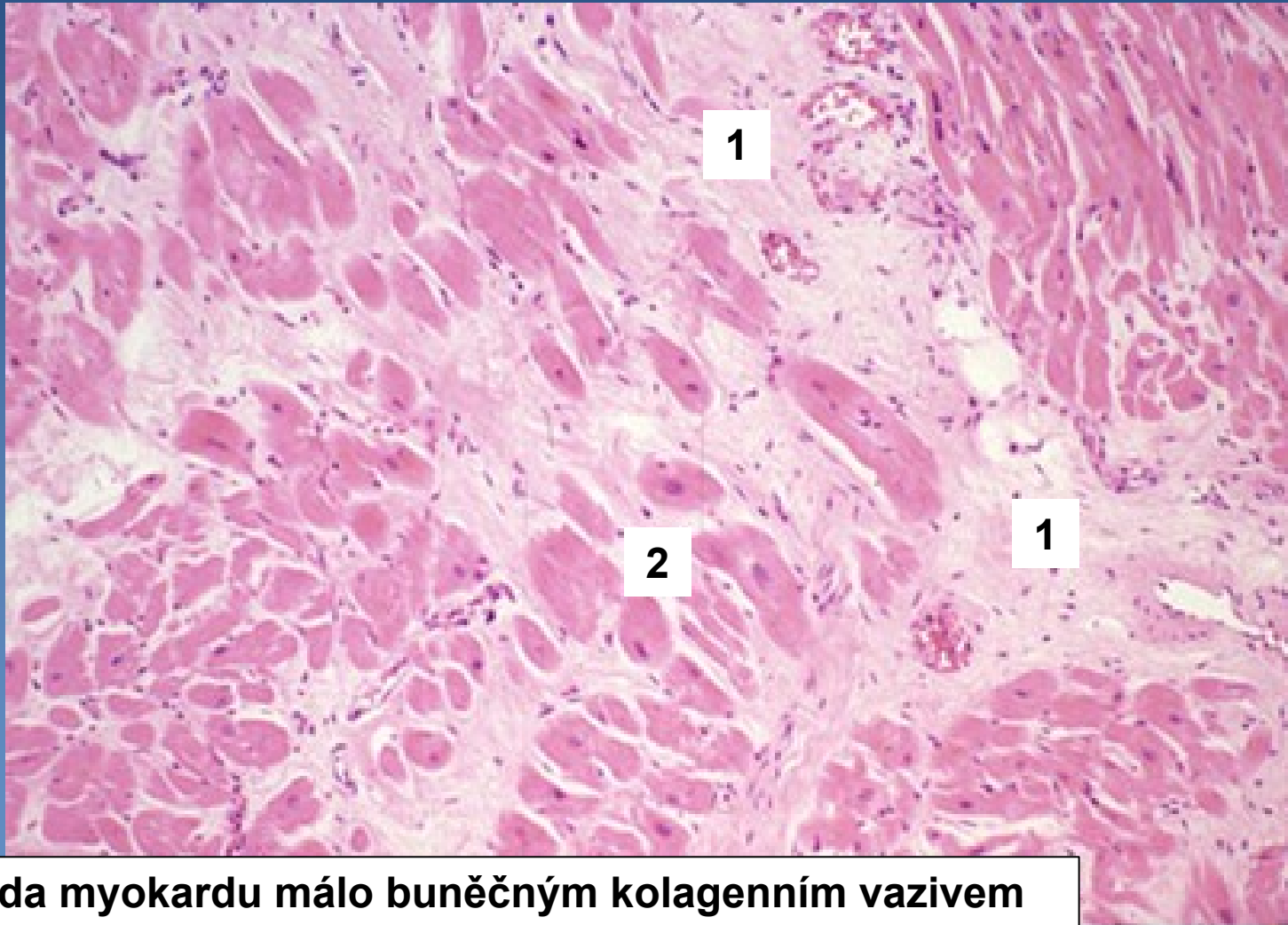# 13. Akutní infarkt myokardu



- 1** Koagulační nekróza
- 2** Parciální nekróza (myomalacie)
- 3** Granulační tkáň, zánět. infiltrát

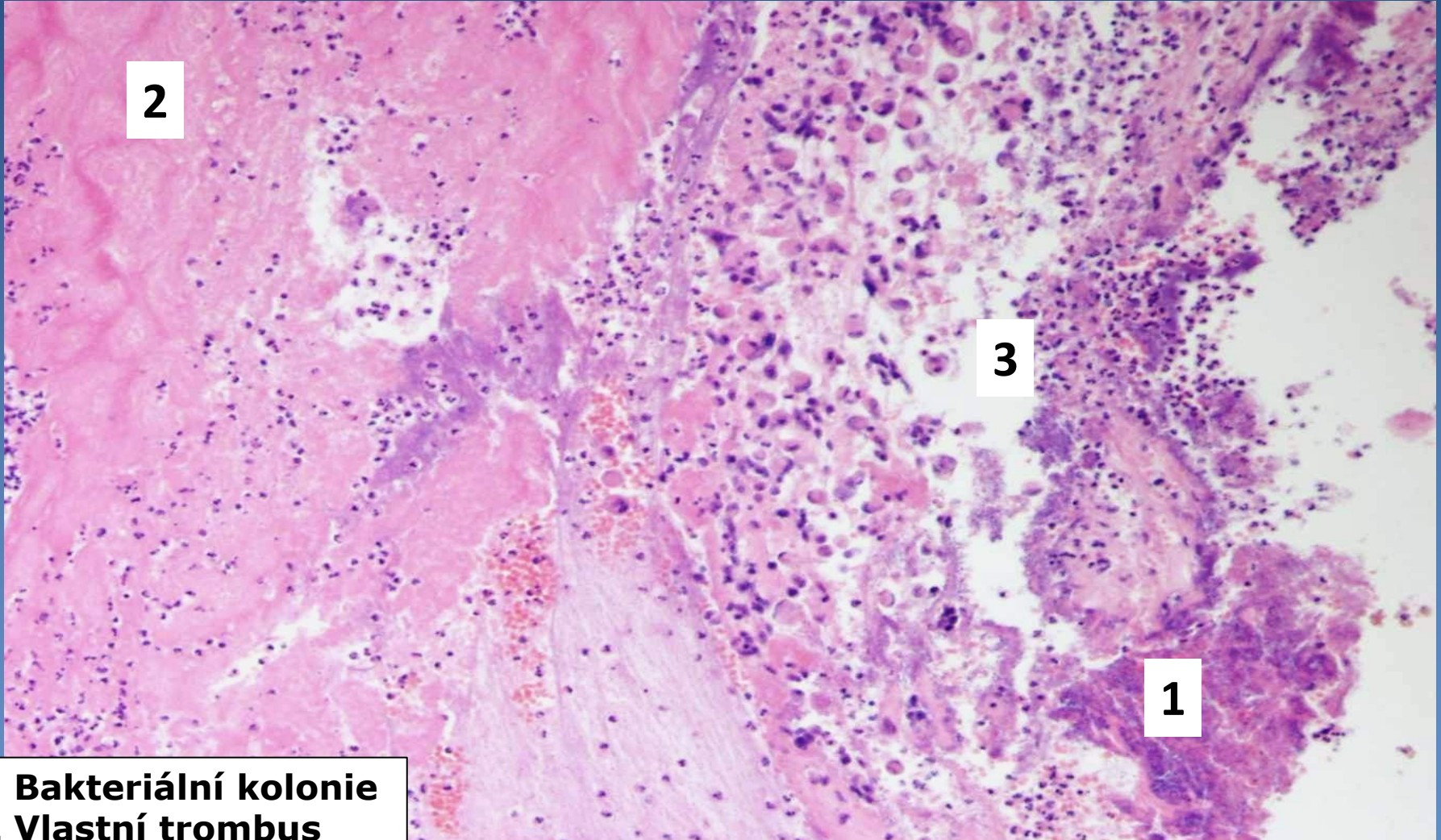
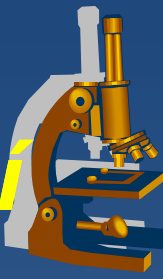


# 14. Disperzní myofibróza myokardu



- 1 Náhrada myokardu málo buněčným kolagenním vazivem
- 2 Hypertrofické kardiomyocyty

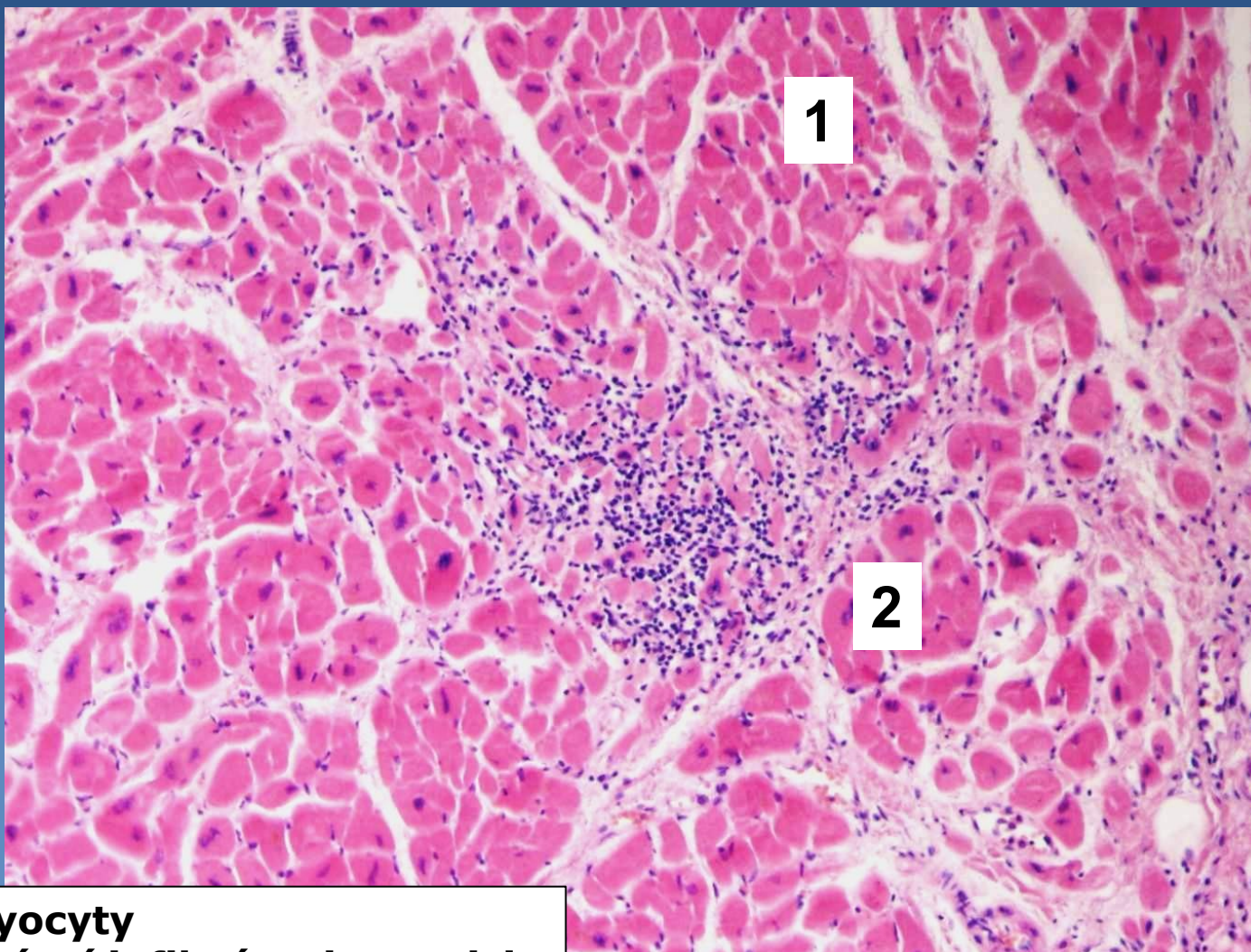
# 15. Endokarditida akutní bakteriální



**1 Bakteriální kolonie**  
**2 Vlastní trombus**  
**3 Zánětlivý infiltrát**

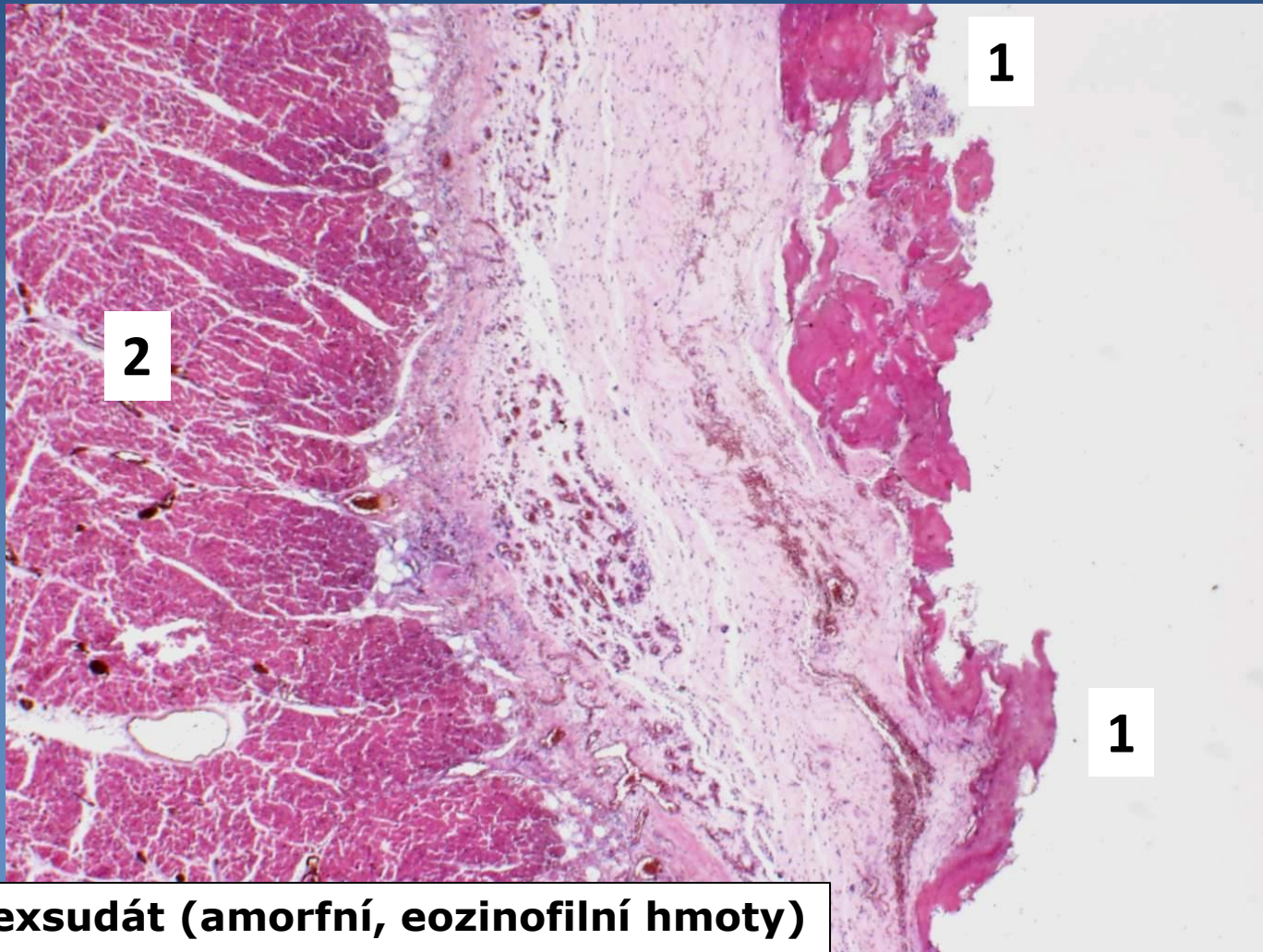


# 16. Virová myokarditida



- 1 Kardiomyocyty
- 2 Lymfocytární infiltrát v intersticiu

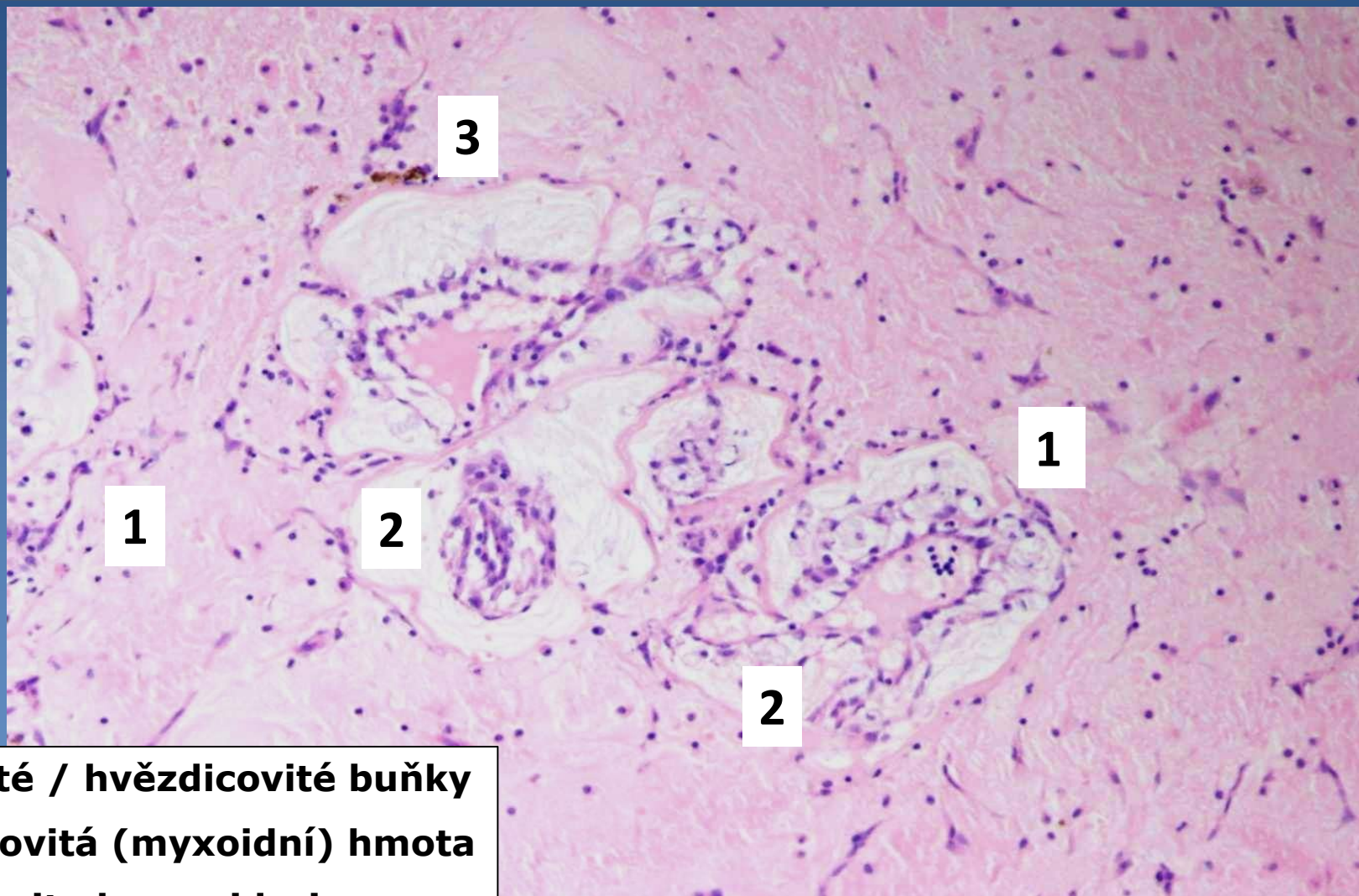
# 17. Fibrózní perikarditida



**1 Fibrinový exsudát (amorfní, eozinofilní hmoty)**  
**2 Myokard**



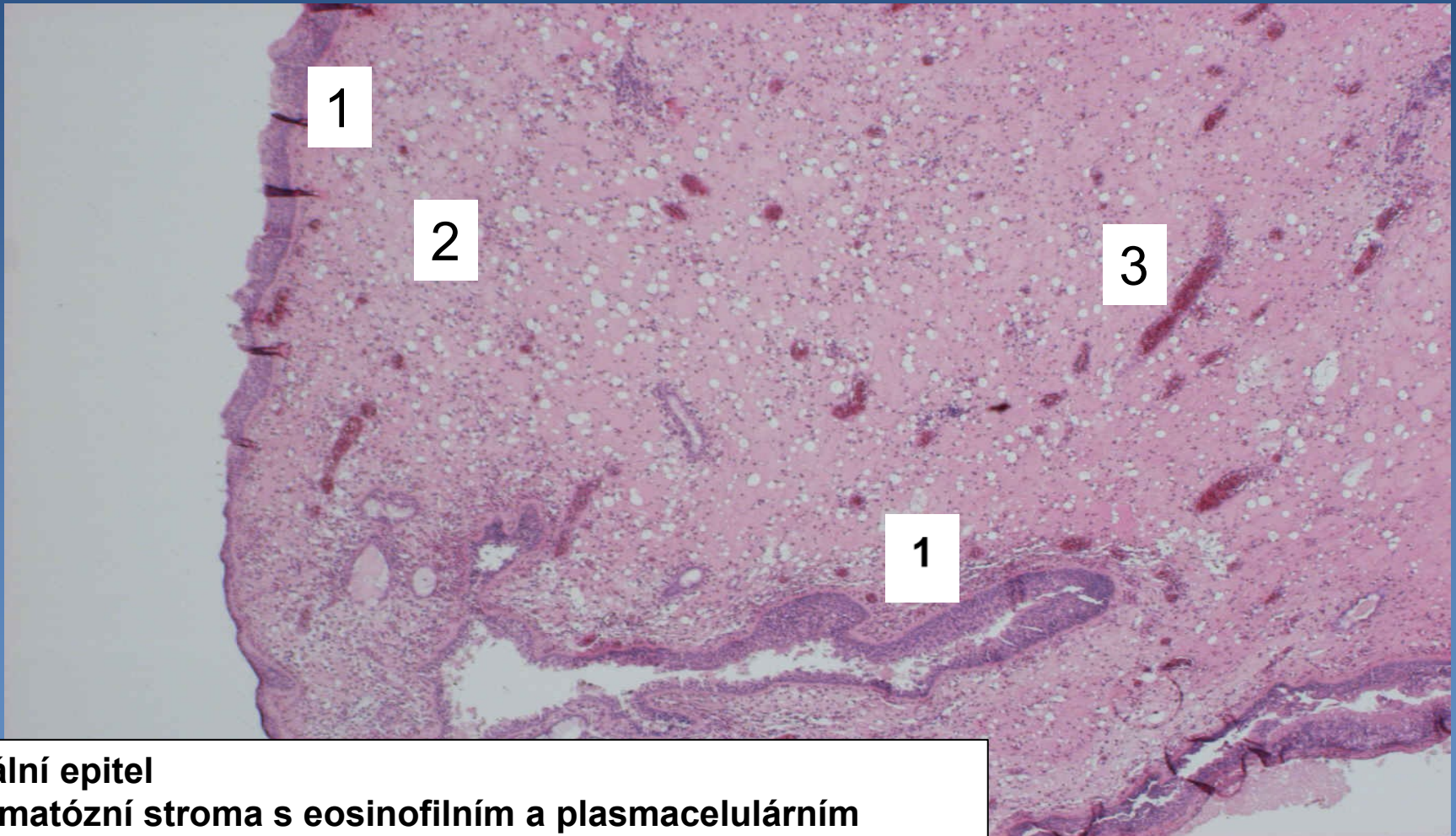
# 18. Myxom levé síně



- 1 Cípaté / hvězdčicovité buňky
- 2 Hlenovitá (myxoidní) hmota
- 3 Depozita hemosiderinu

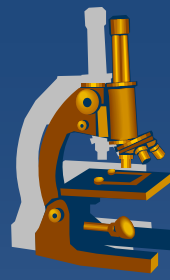


# 19. Polypózní rhinitida

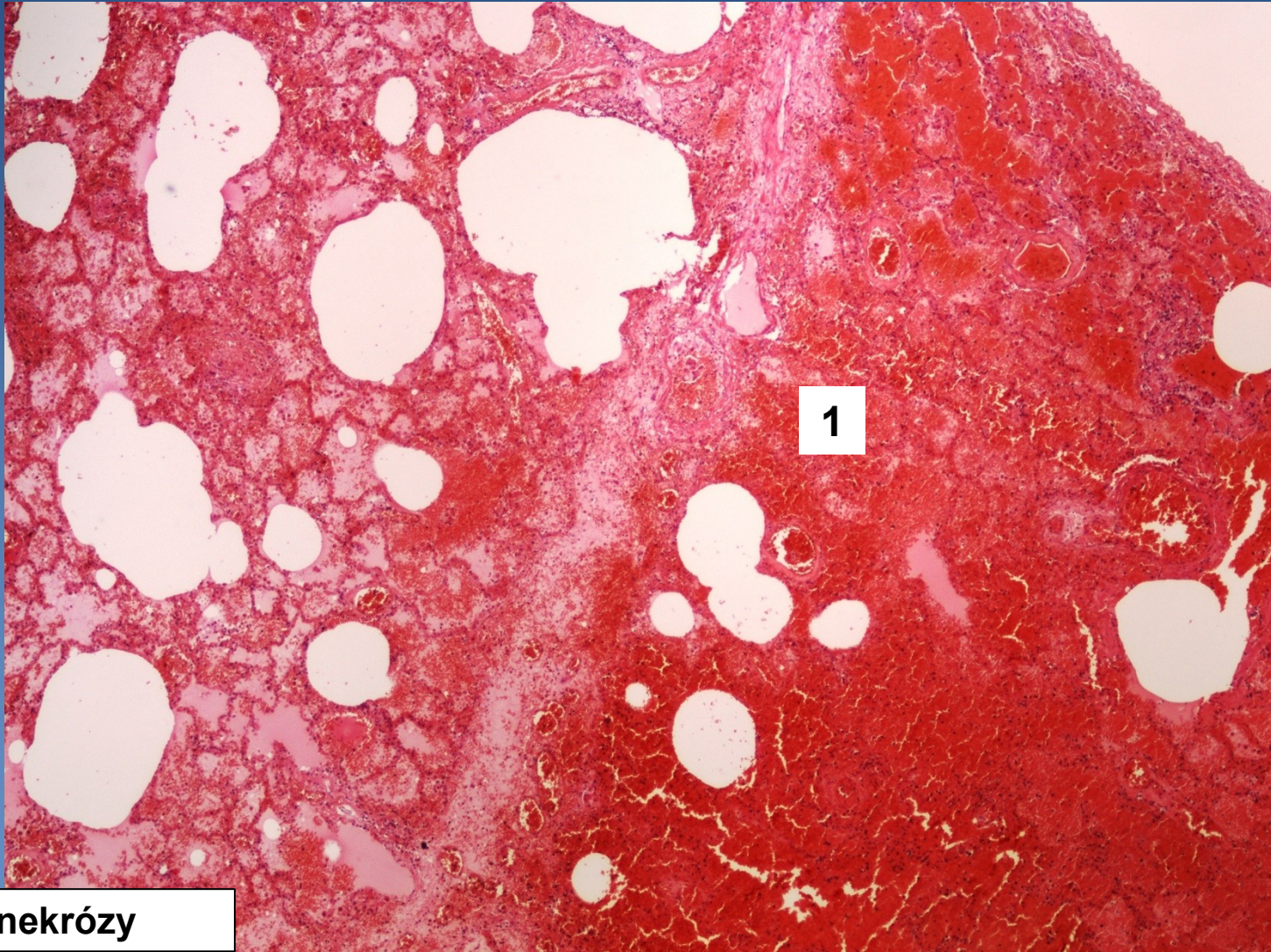


- 1 Ciliální epitel
- 2 Edematózní stroma s eosinofilním a plasmacelulárním infiltrátem
- 3 Krevní kapilára





# 20. *Infarkt plic hemoragický*

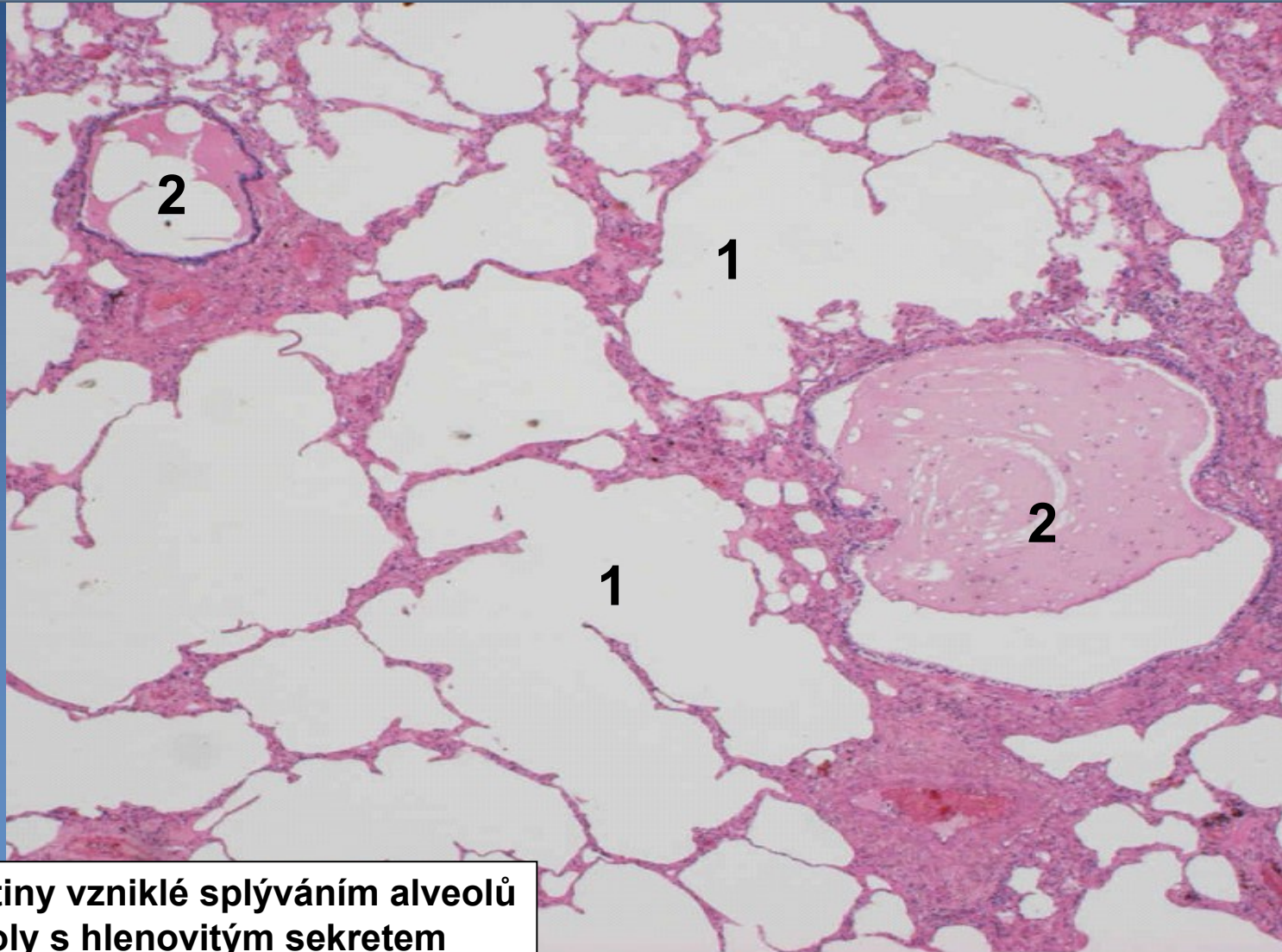


1

1 Ložisko nekrózy



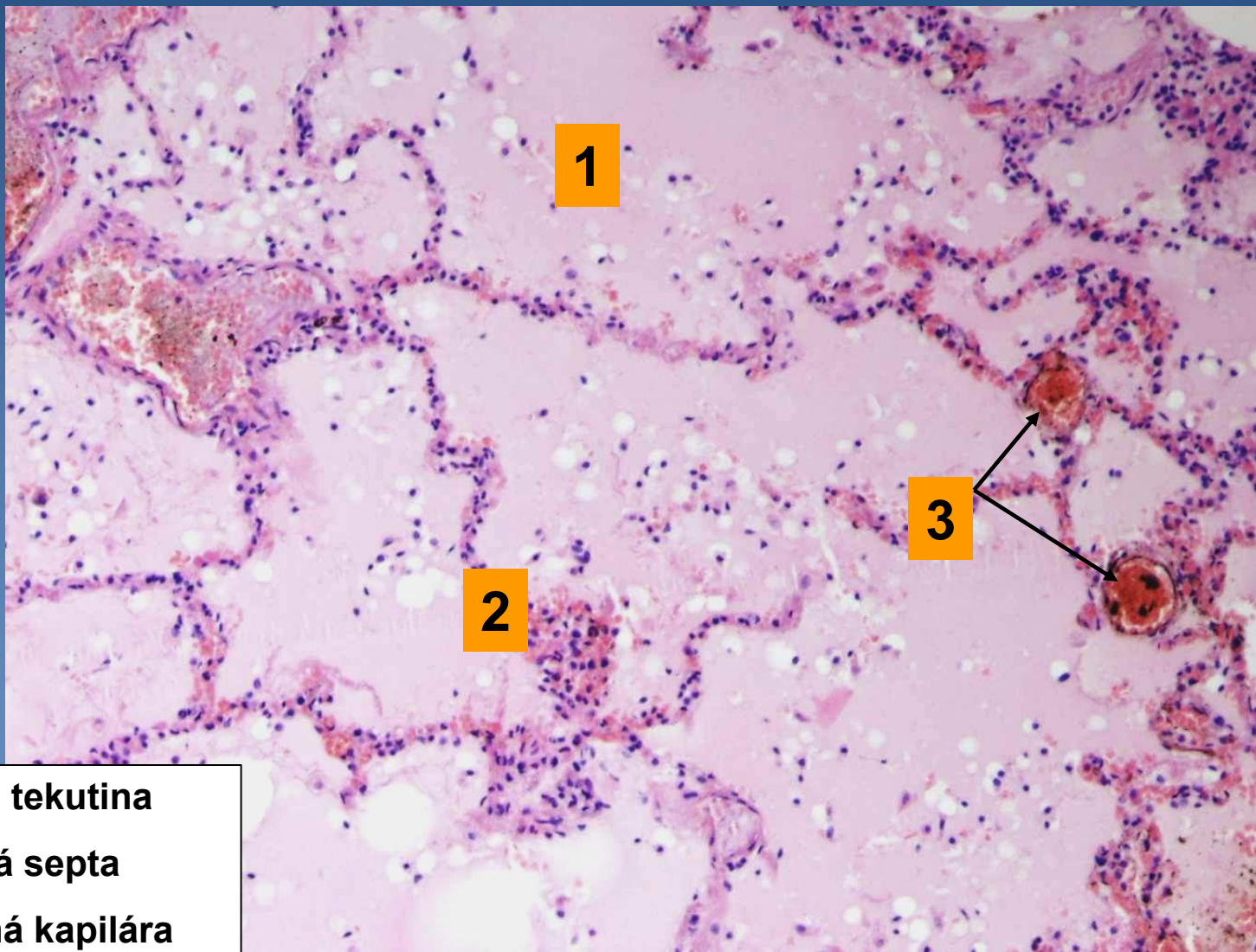
# 21. Emfyzém plic



1 Větší dutiny vzniklé splýváním alveolů  
2 Bronchioly s hlenovitým sekretem

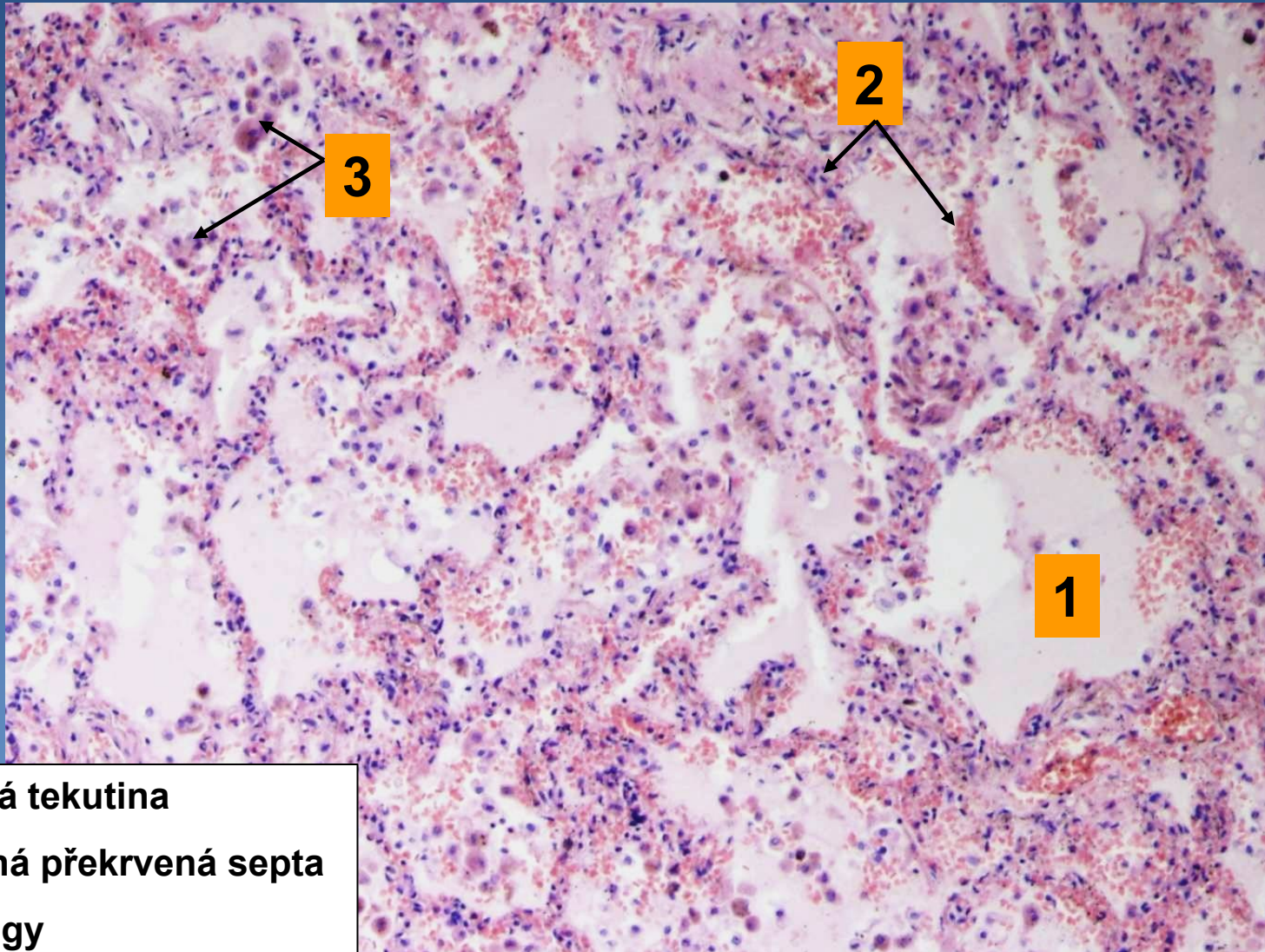
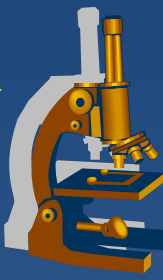

# 22. *Edém plic*



- 1 Edémová tekutina
- 2 Rozšířená septa
- 3 Dilatovaná kapilára

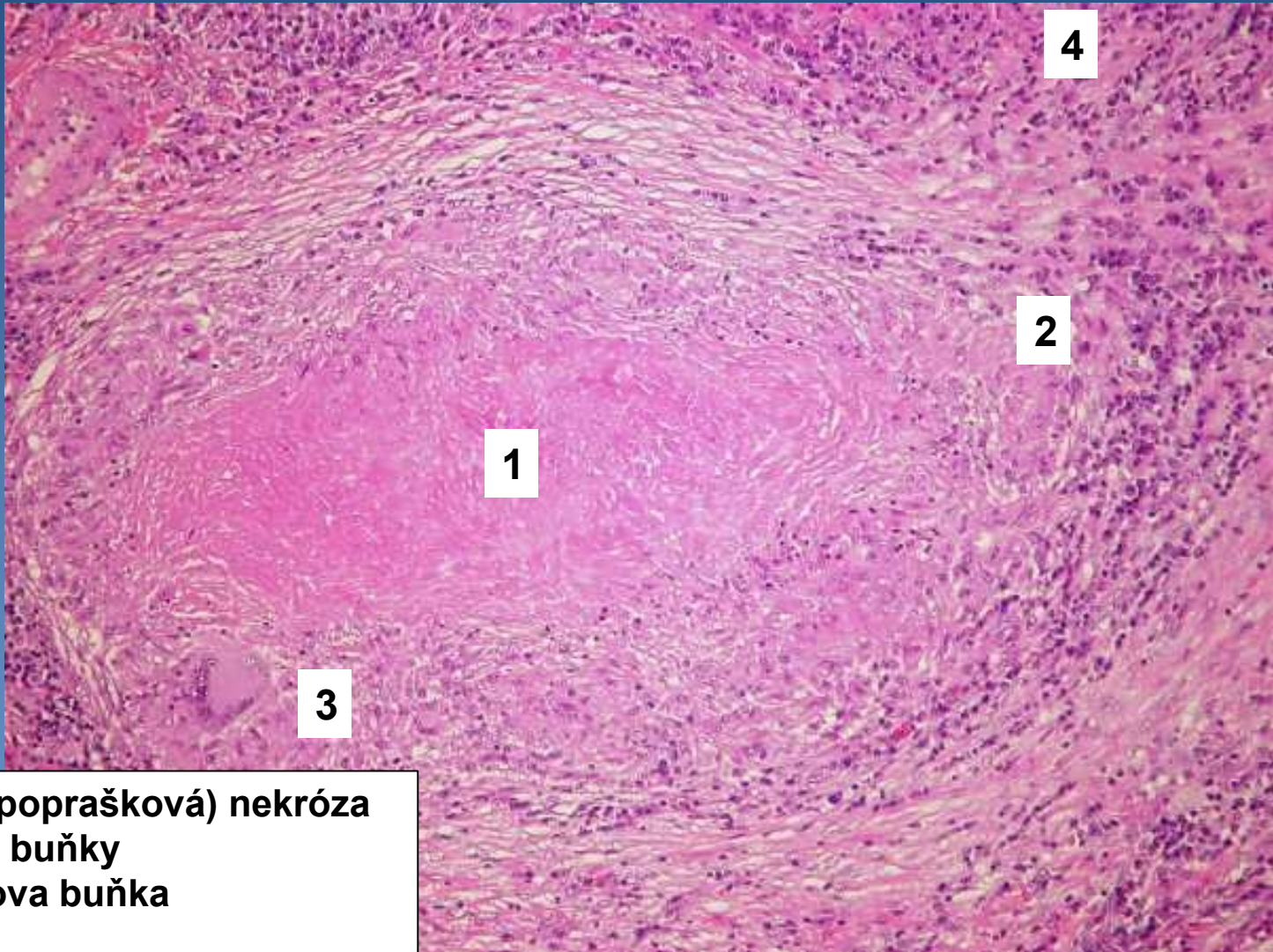
# 23. Chronická venostáza v plicích



- 1 Edémová tekutina
- 2 Rozšířená překrvená septa
- 3 Siderofágy



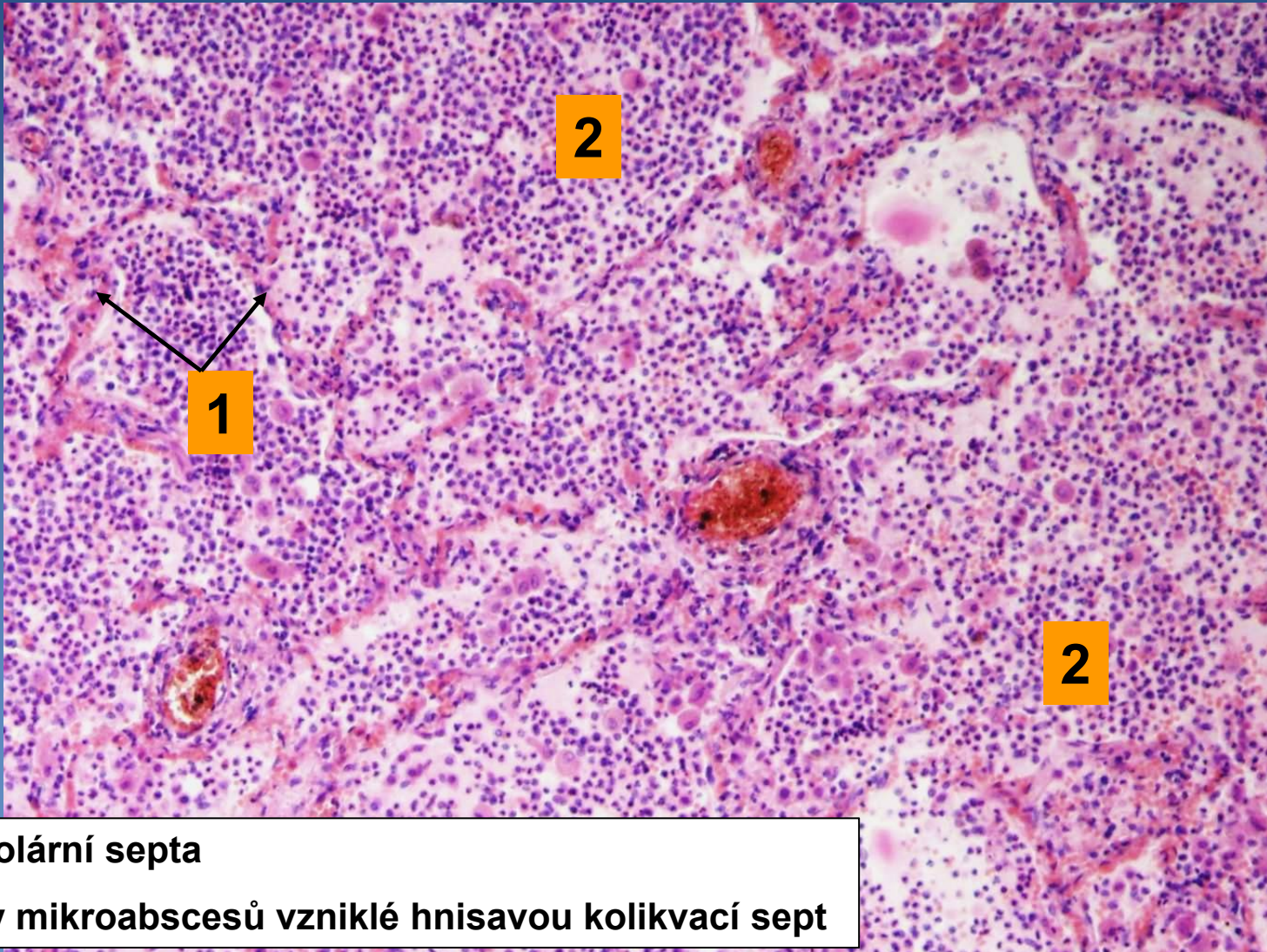
# 24. TBC plic



- 1 Kaseózní (poprašková) nekróza
- 2 Epiteloidní buňky
- 3 Langhansova buňka
- 4 Lymfocyty



# 25. Hnisavá bronchopneumonie (abscedující)

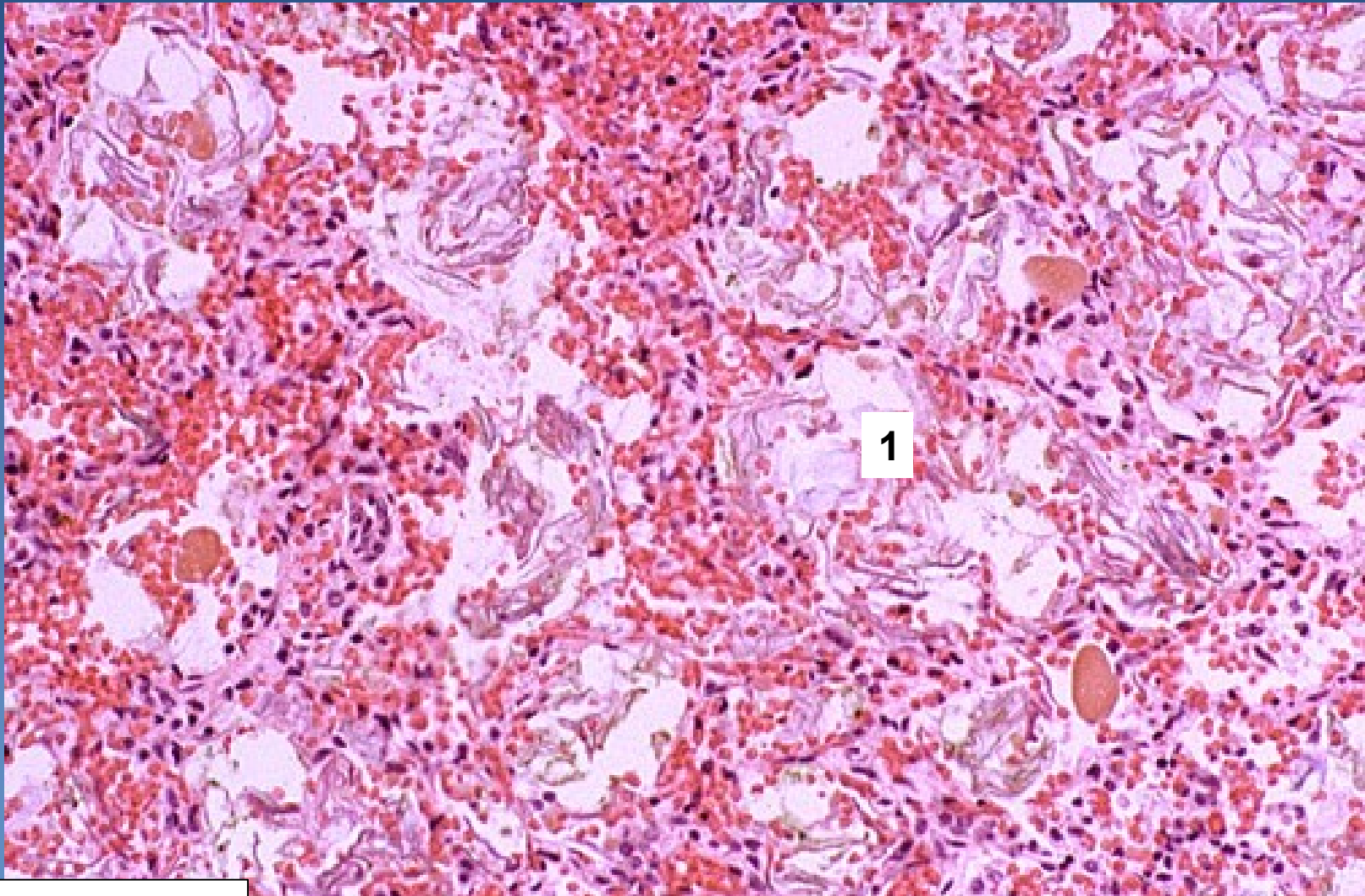


1 Interalveolární septa

2 Struktury mikroabscesů vzniklé hnisavou kolikvací sept

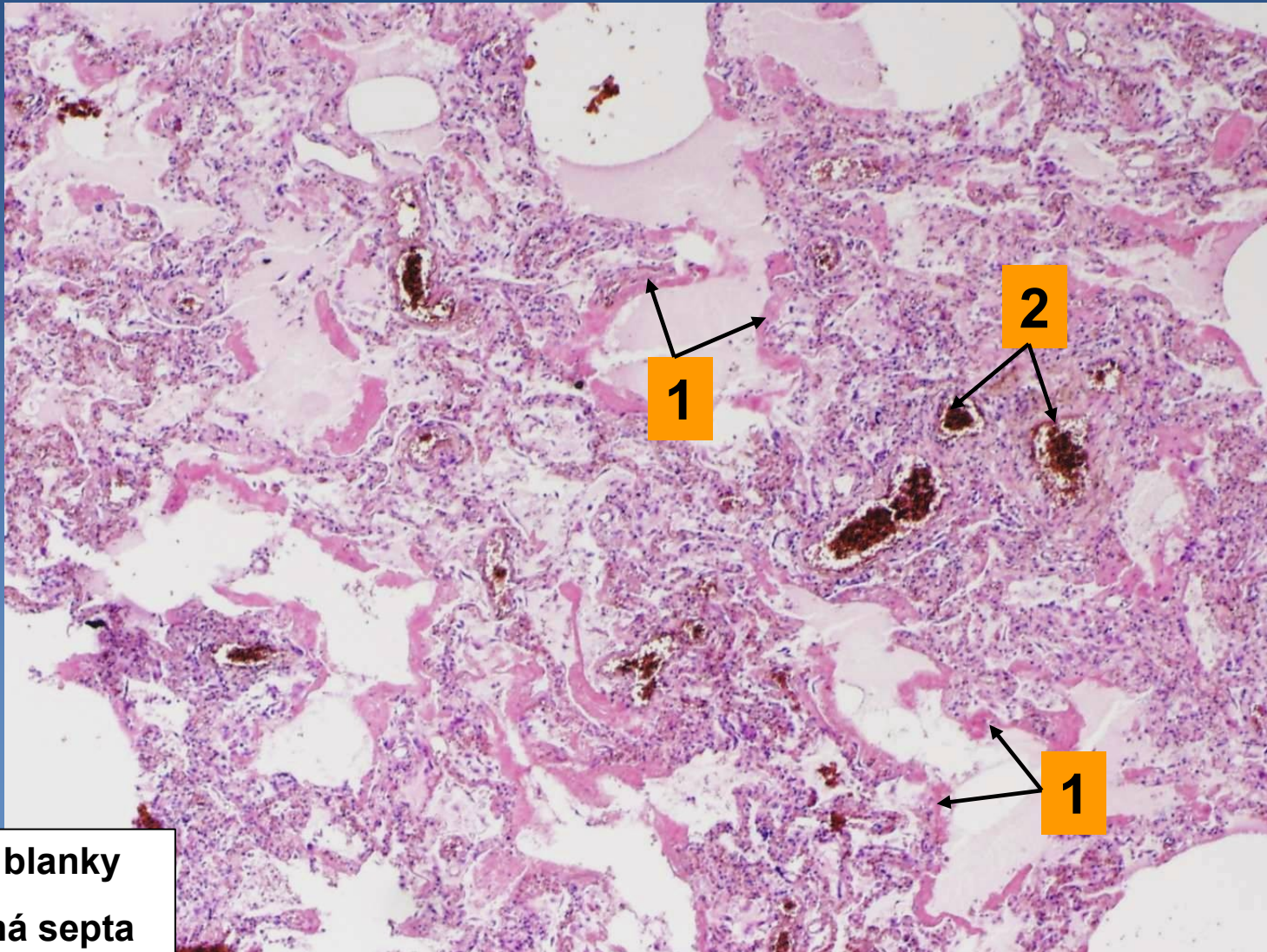


# 26. Aspirace amniové tekutiny



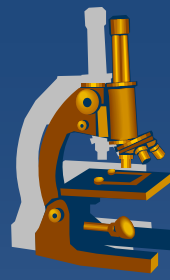
1 Šupiny vernixu

# 27. ARDS

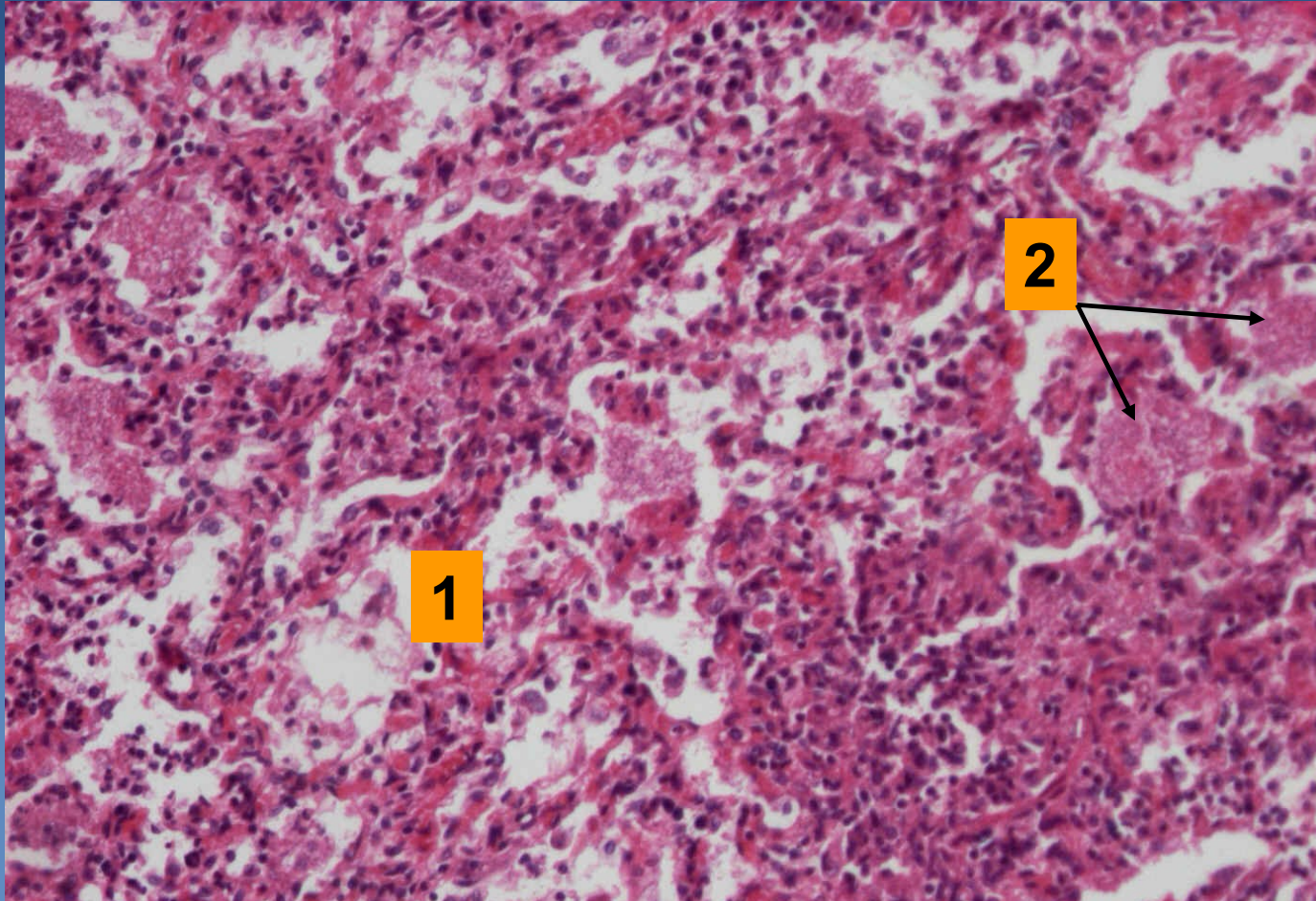


1 Hyalinní blanky  
2 Překrvená septa





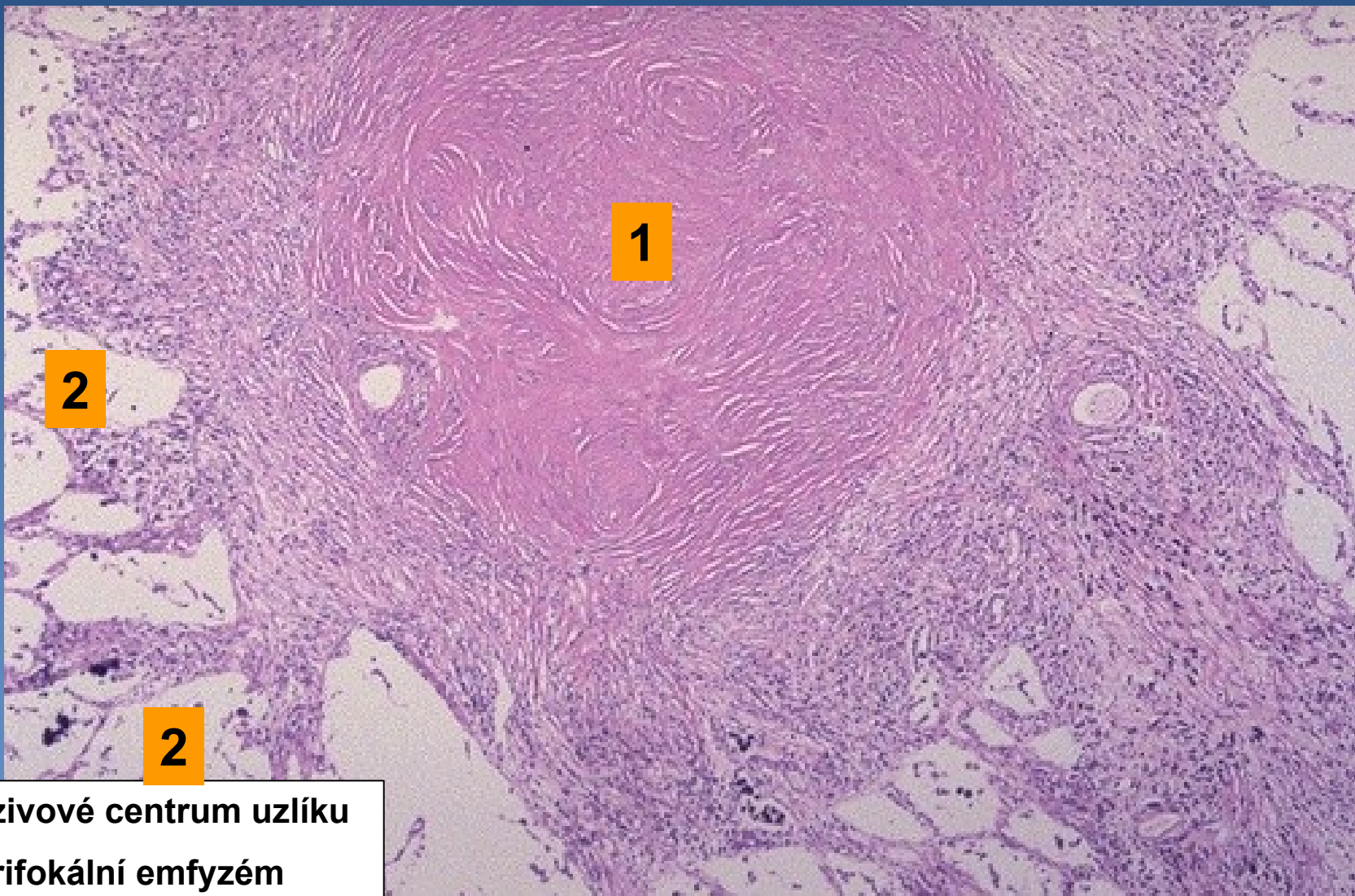
# 28. Intersticiální pneumonie pneumocystová



1 Interalveolární septa prostoupená lymfoplazmocelulárním infiltrátem

2 Pěnité hmoty intraalveolárně

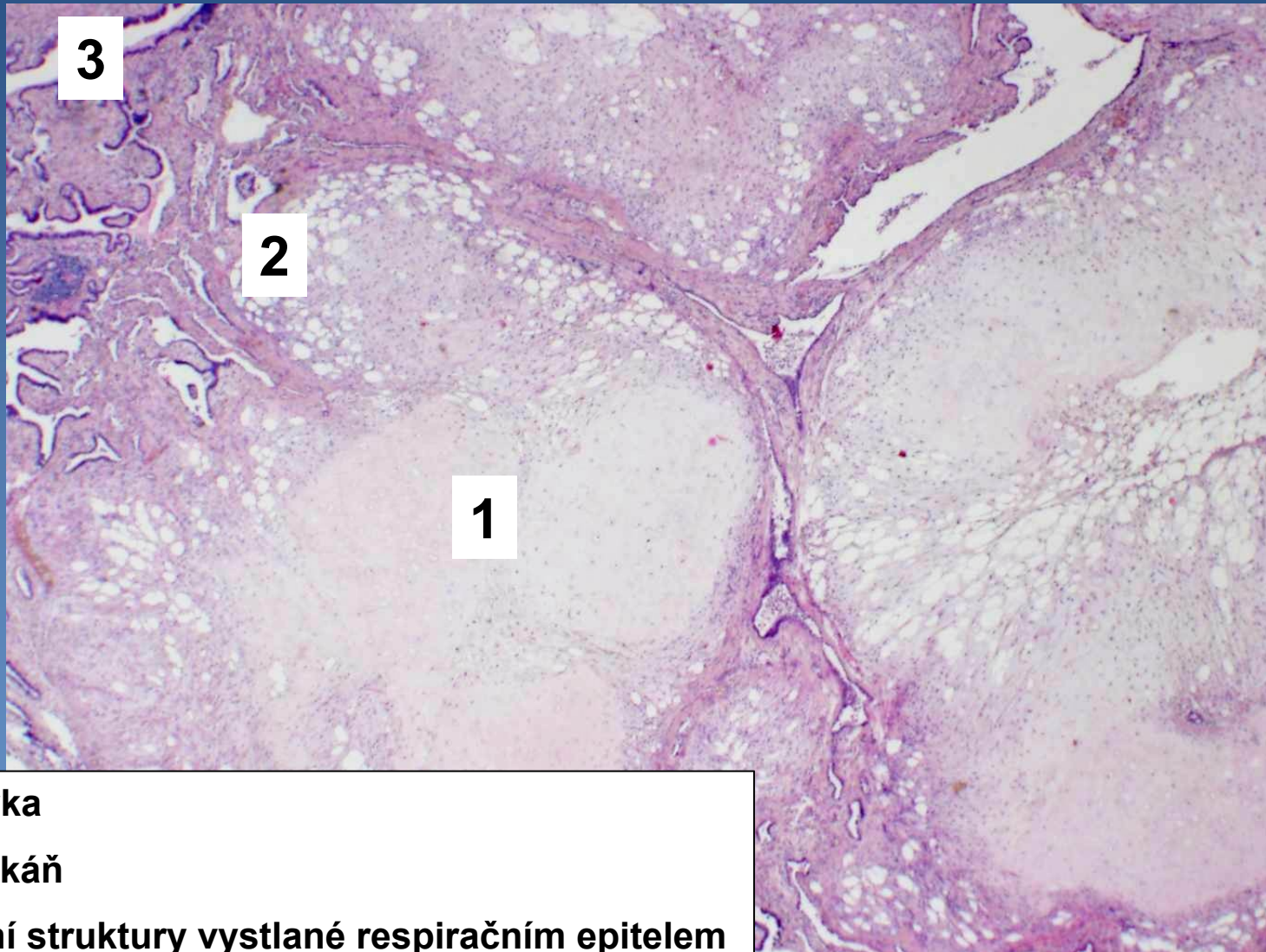
# 29. *Silikóza plic*



- 1 Vazivové centrum uzlíku
- 2 Perifokální emfyzém



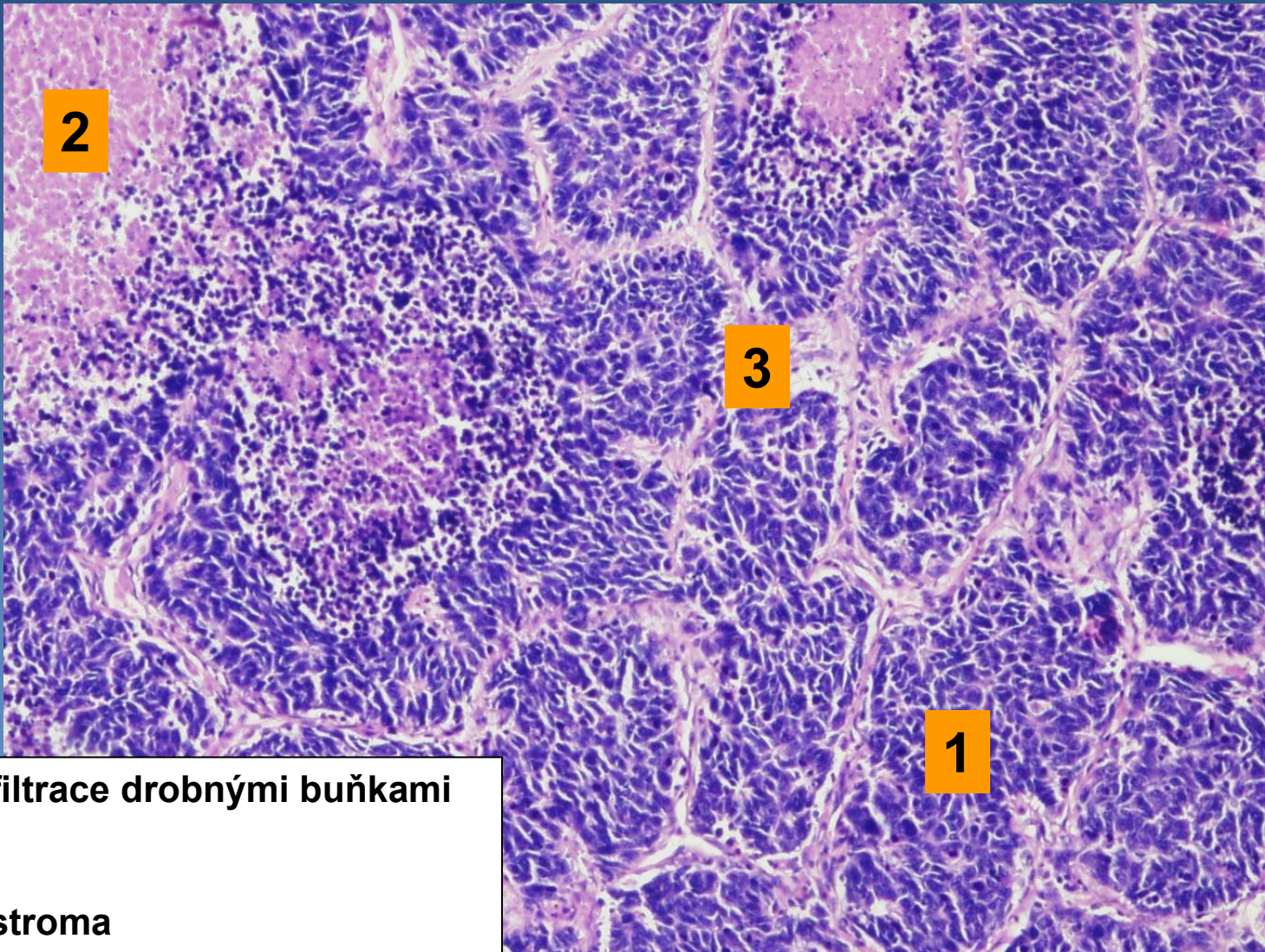
# 30. Chondrohamartom



- 1 Chrupavka
- 2 Tuková tkáň
- 3 Tubulární struktury vystlané respiračním epitelem

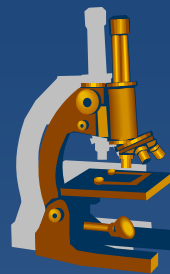


# 31. Malobuněčný karcinom plic

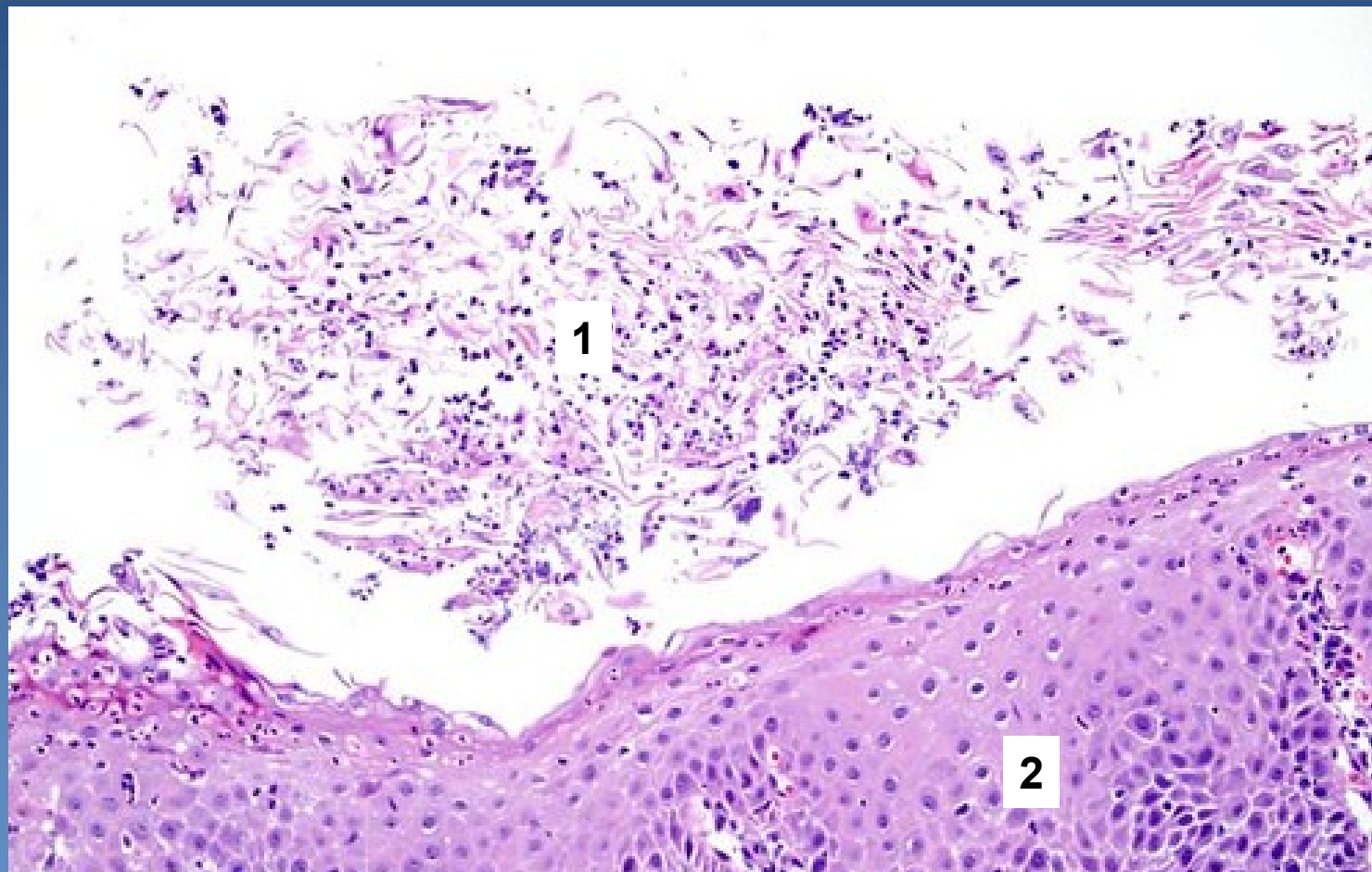


- 1 Solidní infiltrace drobnými buňkami
- 2 Nekróza
- 3 Vazivové stroma





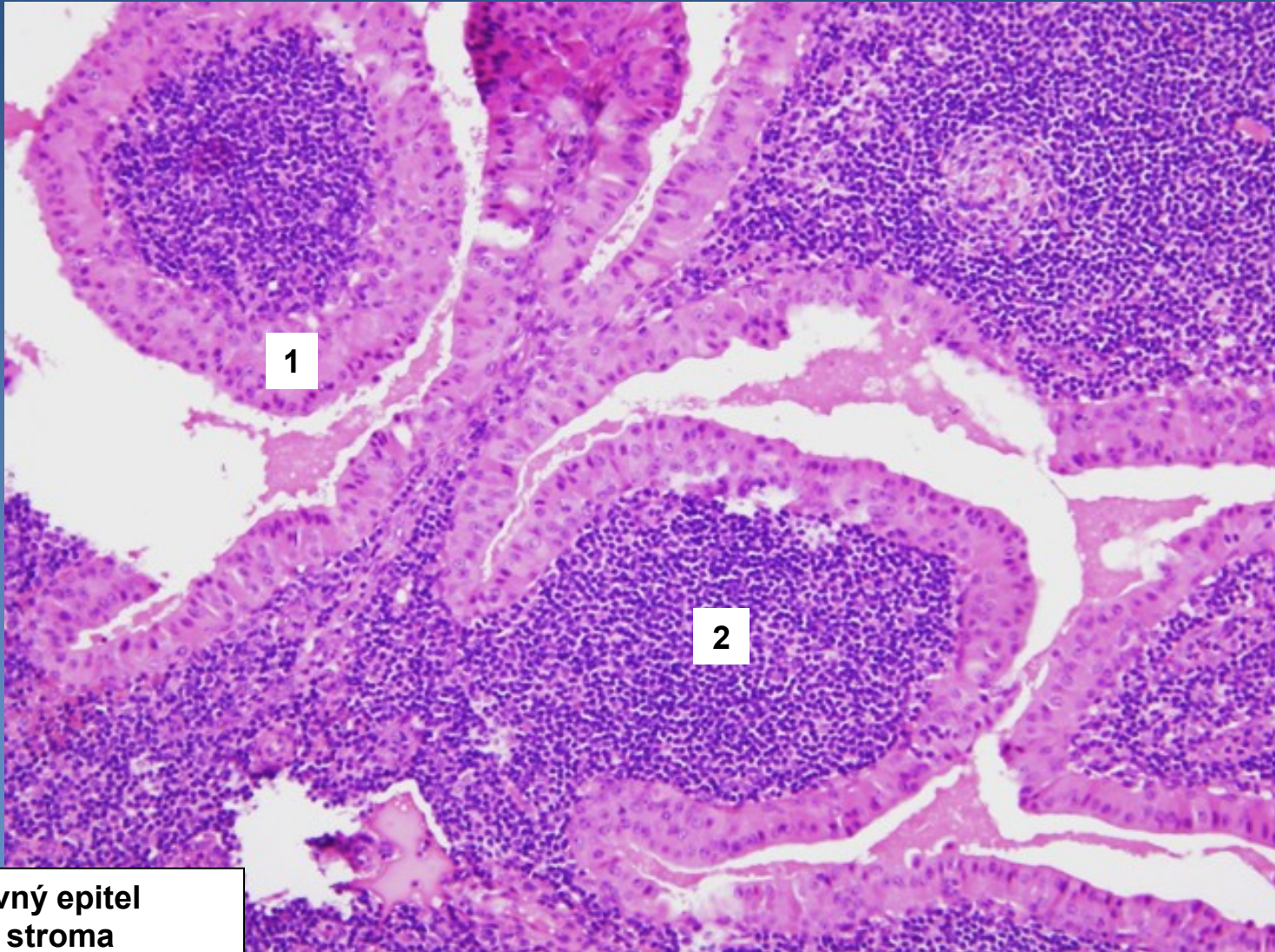
# 32. Mykotická ezofagitida



1 Povrchová nekrotická sliznice (smíšený zánětlivý infiltrát se spleť septovaných hyf)

2 Vrstevnatý dlaždicový epitel jícnu

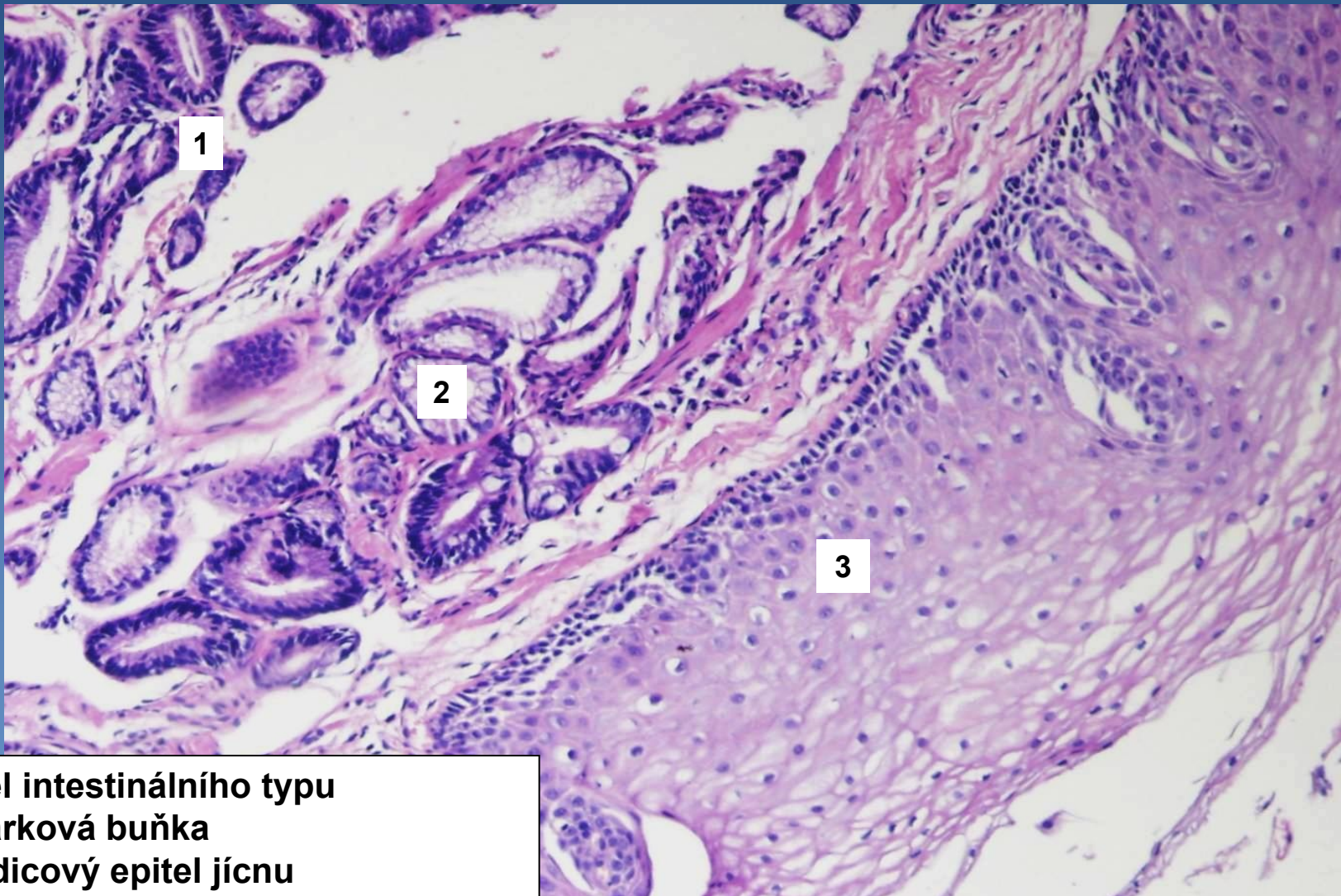
# 33. Warthinův tumor



1 Dvojvrstevný epitel  
2 Lymfoidní stroma



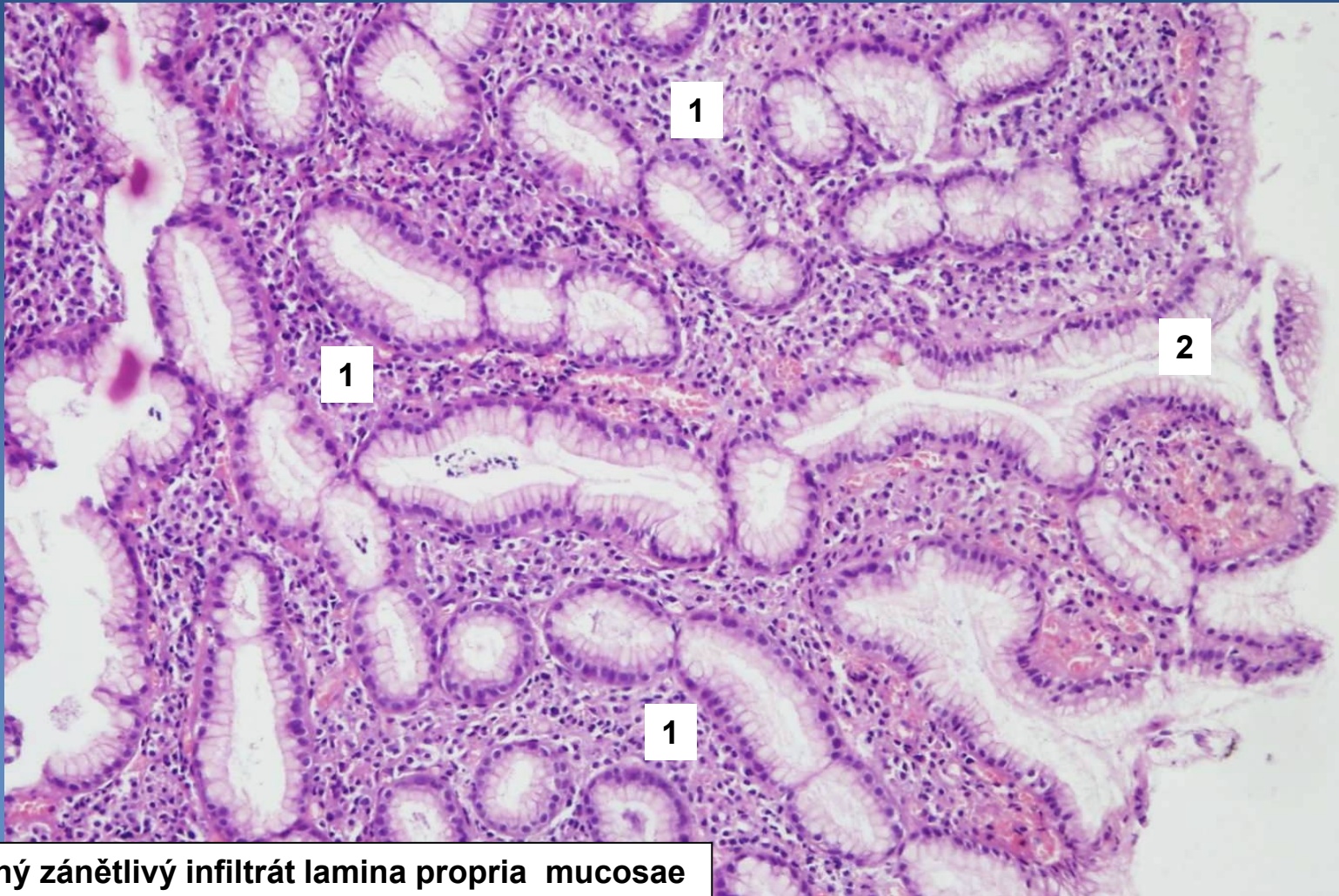
# 34. Barrettův jícen



**1 Epitel intestinálního typu**  
**2 Pohárková buňka**  
**3 Dlaždicový epitel jícnu**



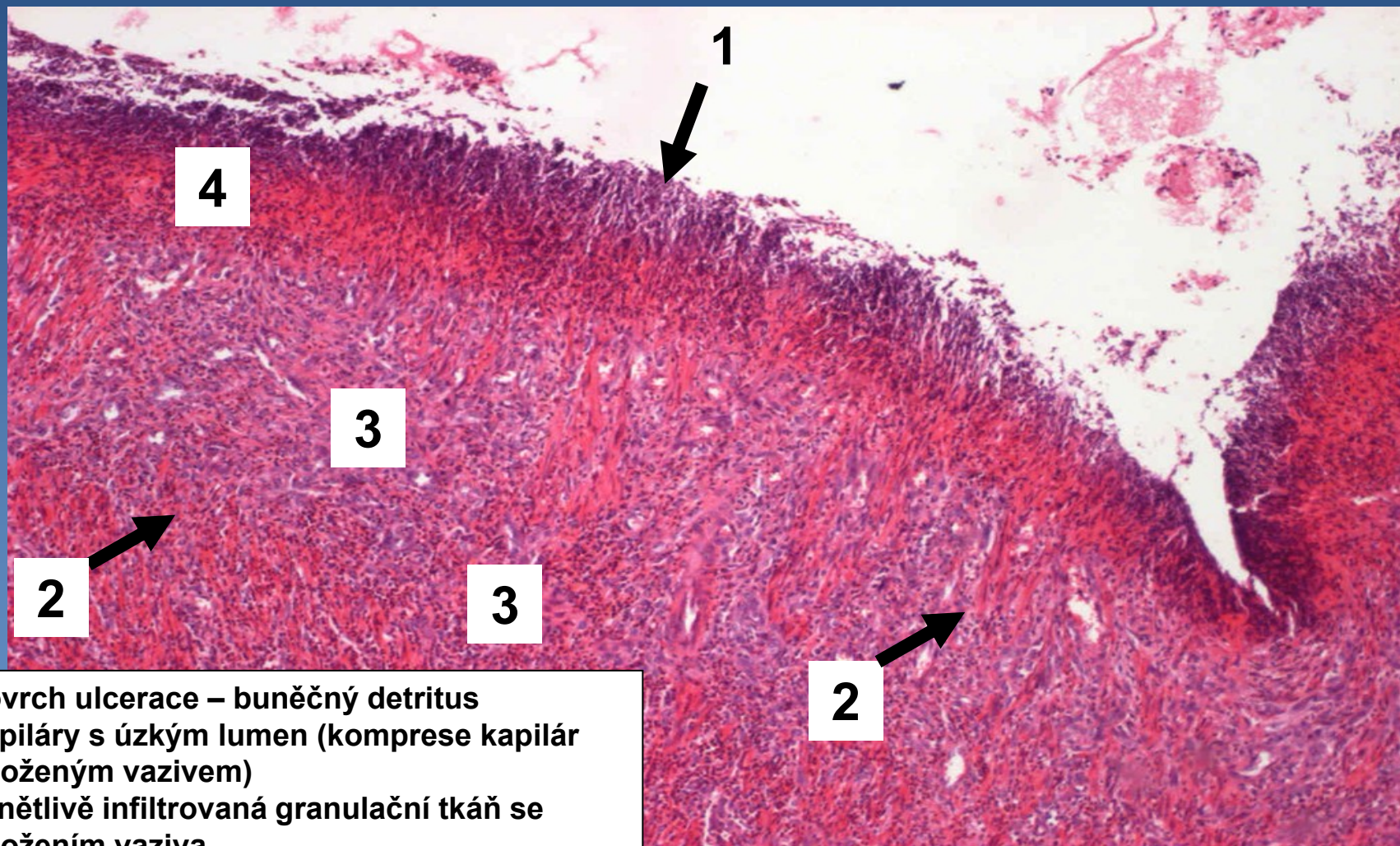

# 35. Gastritida chronická neatrofická, asociovaná s HP



1 Smíšený zánětlivý infiltrát lamina propria mucosae  
2 Žaludeční jamka



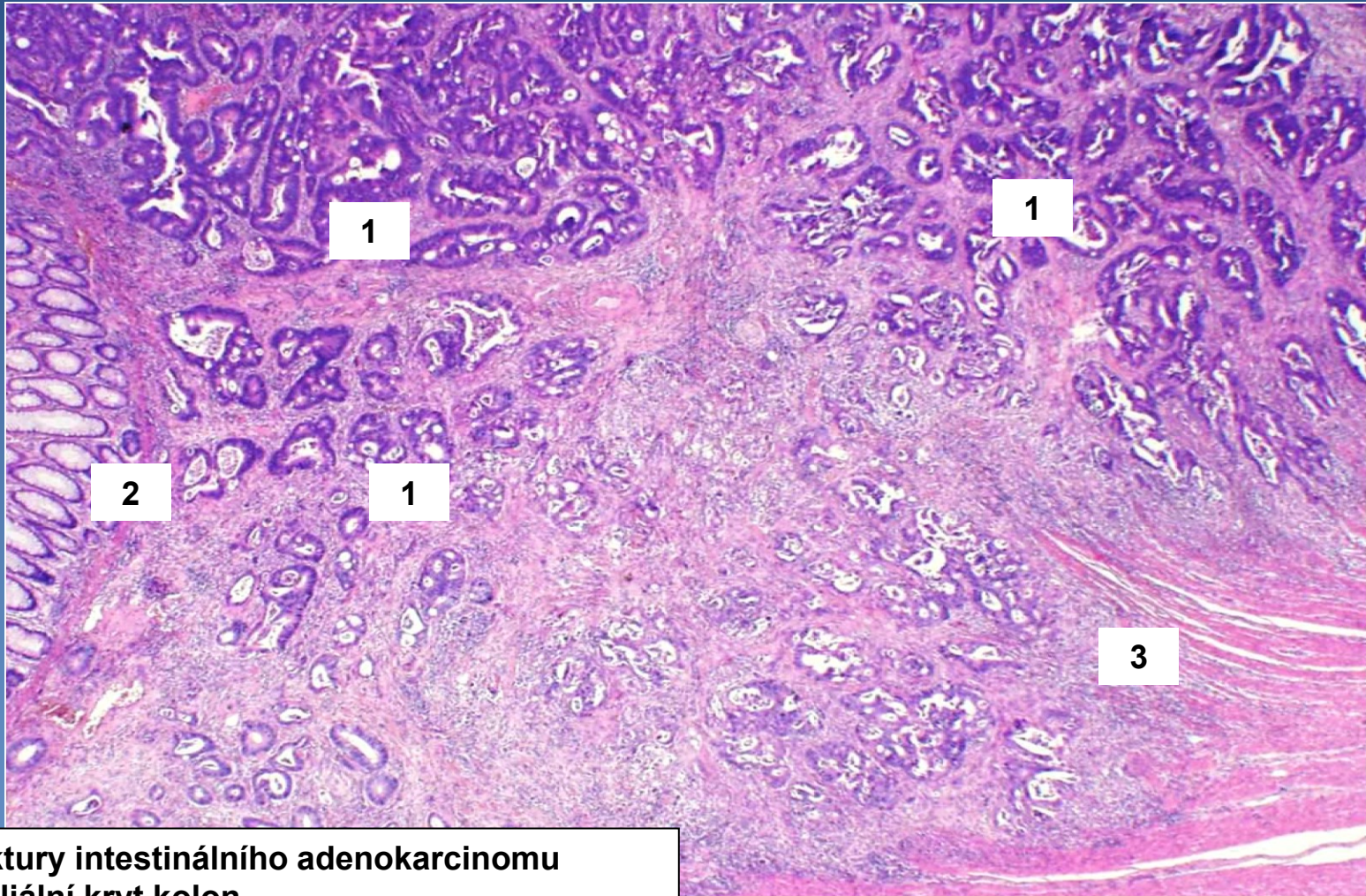
# 36. Chronický peptický vřed žaludku



- 1 povrch ulcerace – buněčný detritus
- 2 kapiláry s úzkým lumen (komprese kapilár zmnoženým vazivem)
- 3 zánětlivě infiltrovaná granulační tkáň se zmnožením vaziva
- 4 fibrinoidní dystrofie vaziva



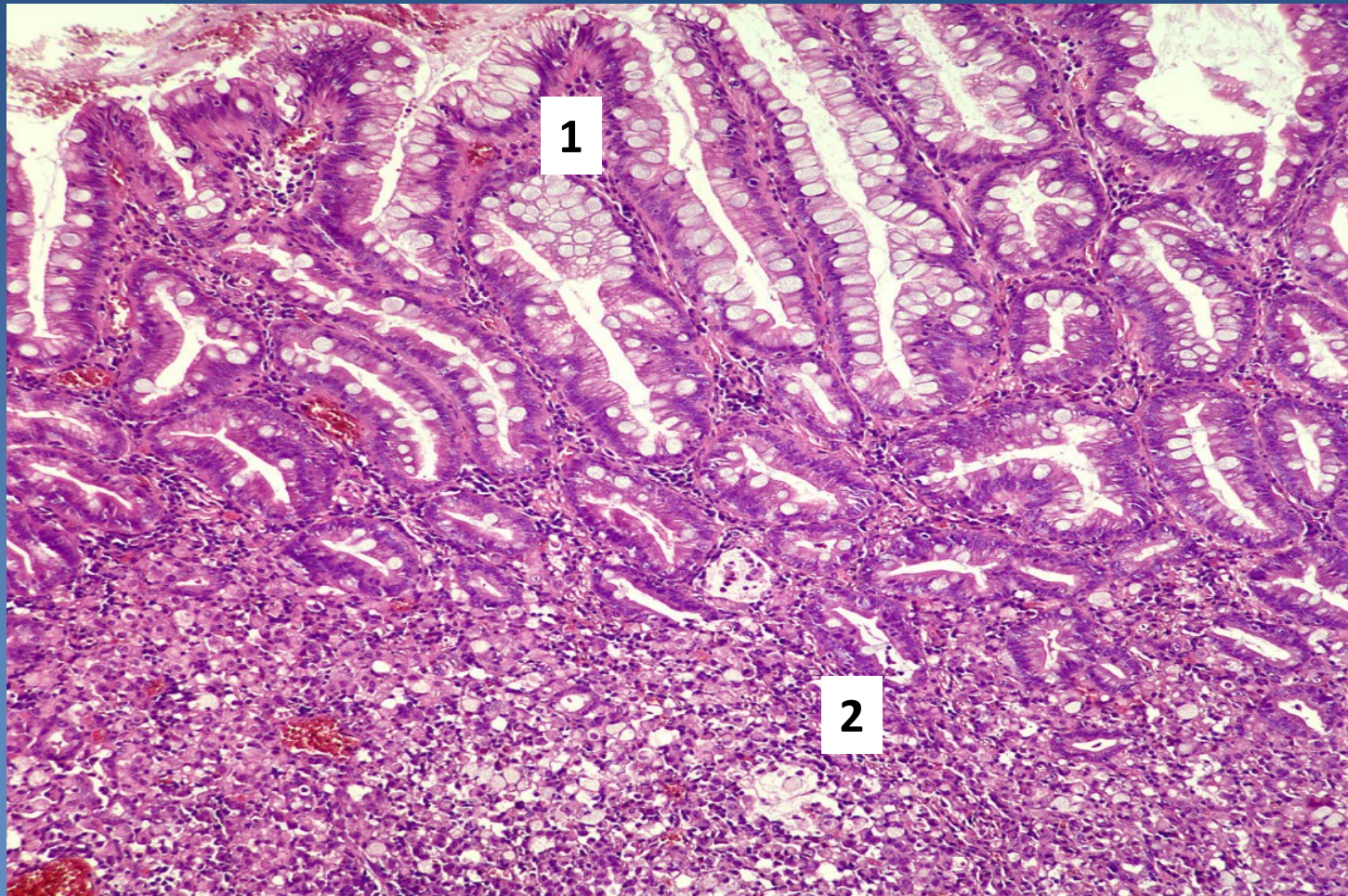
# 37. Adenokarcinom střeva (intestinální typ)



- 1 Struktury intestinálního adenokarcinomu
- 2 Epiteliální kryt kolon
- 3 Muscularis propria



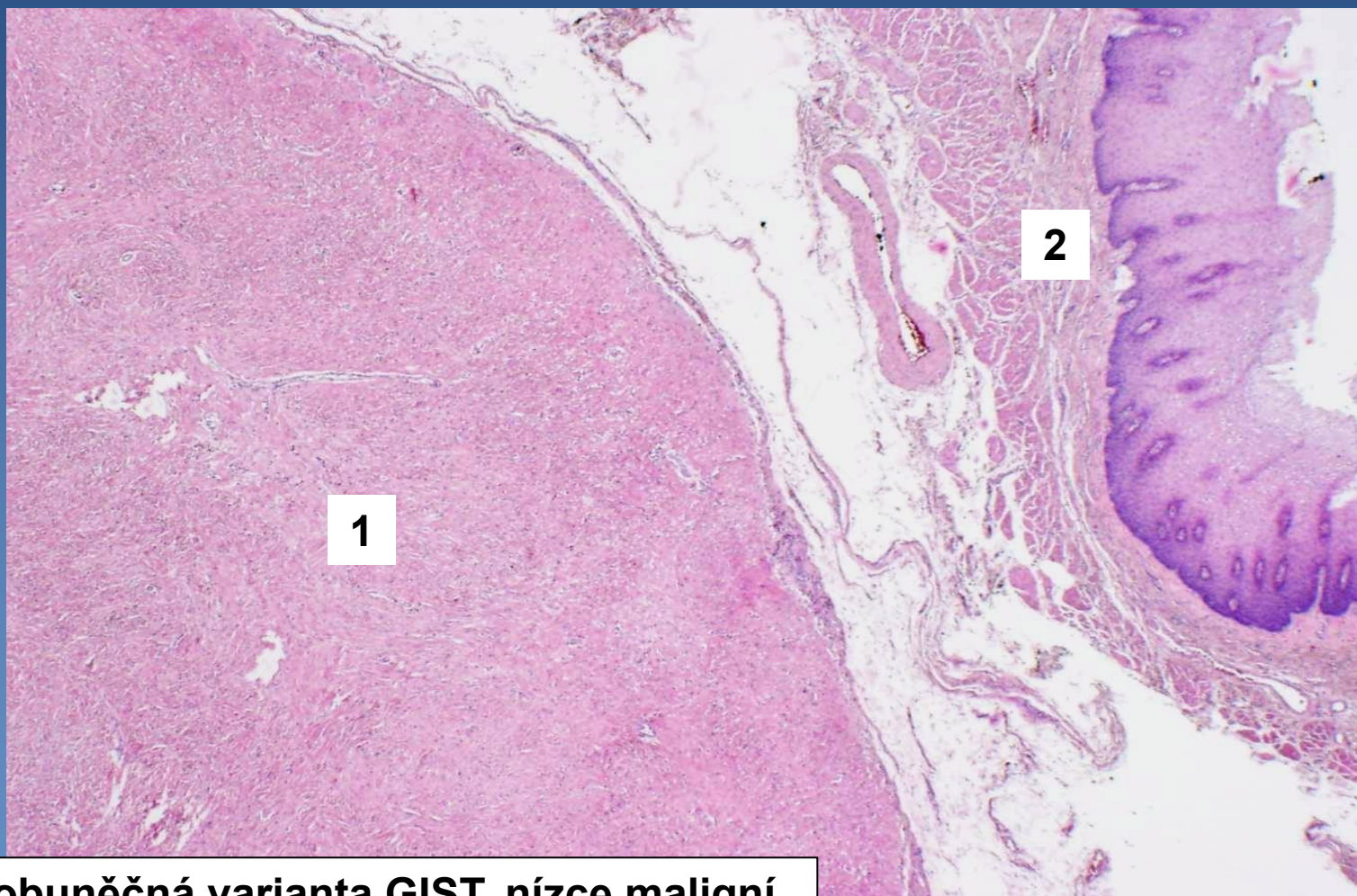
# 38. Adenokarcinom žaludku z prstenčitých buněk



- 1 Sliznice s intestinální metaplazií
- 2 Difúzní infiltrace buňkami typu pečetního prstene



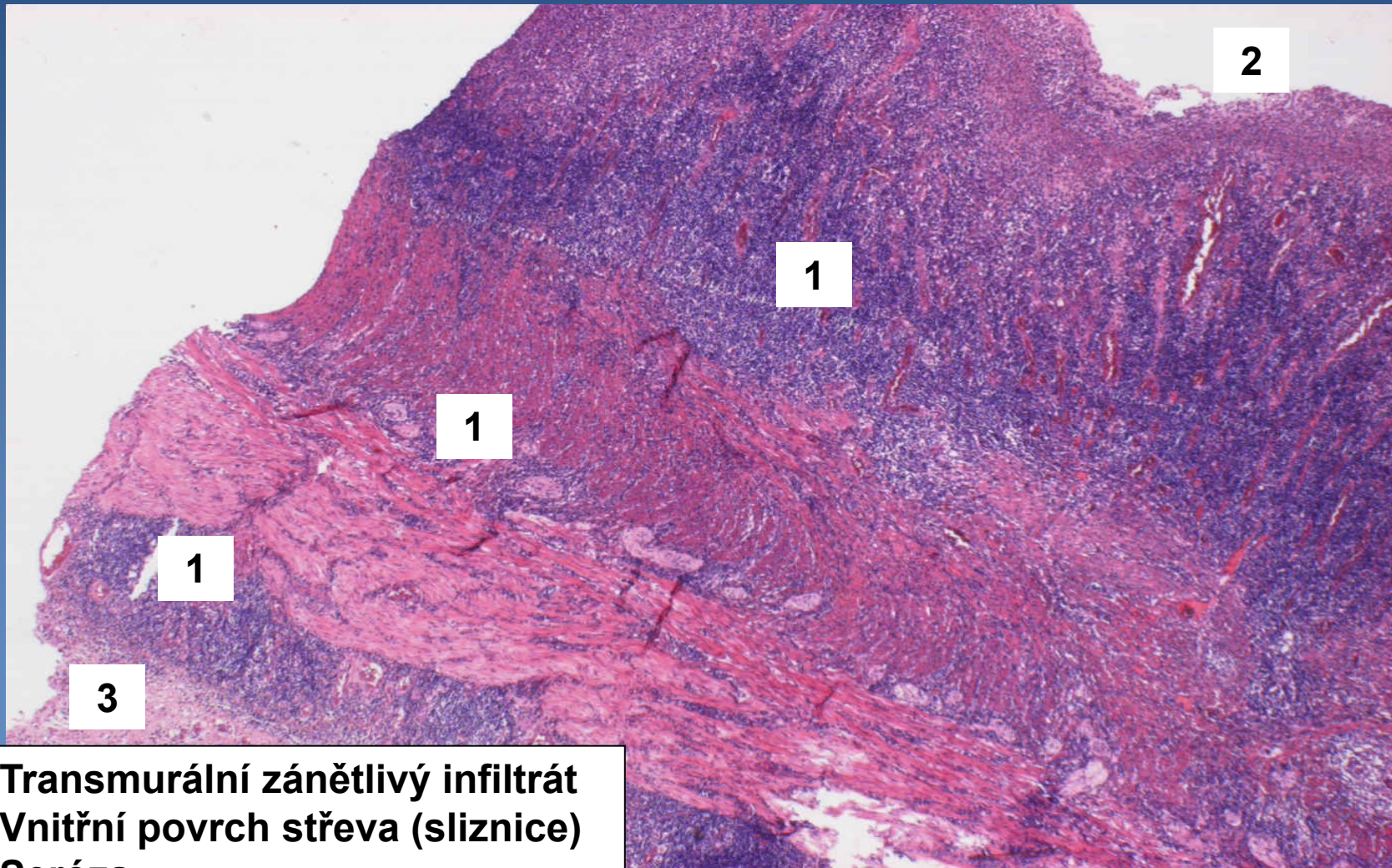
# 39. GIST



1 Vřetenobuněčná varianta GIST, nízcce maligní  
2 Stěna jícnu



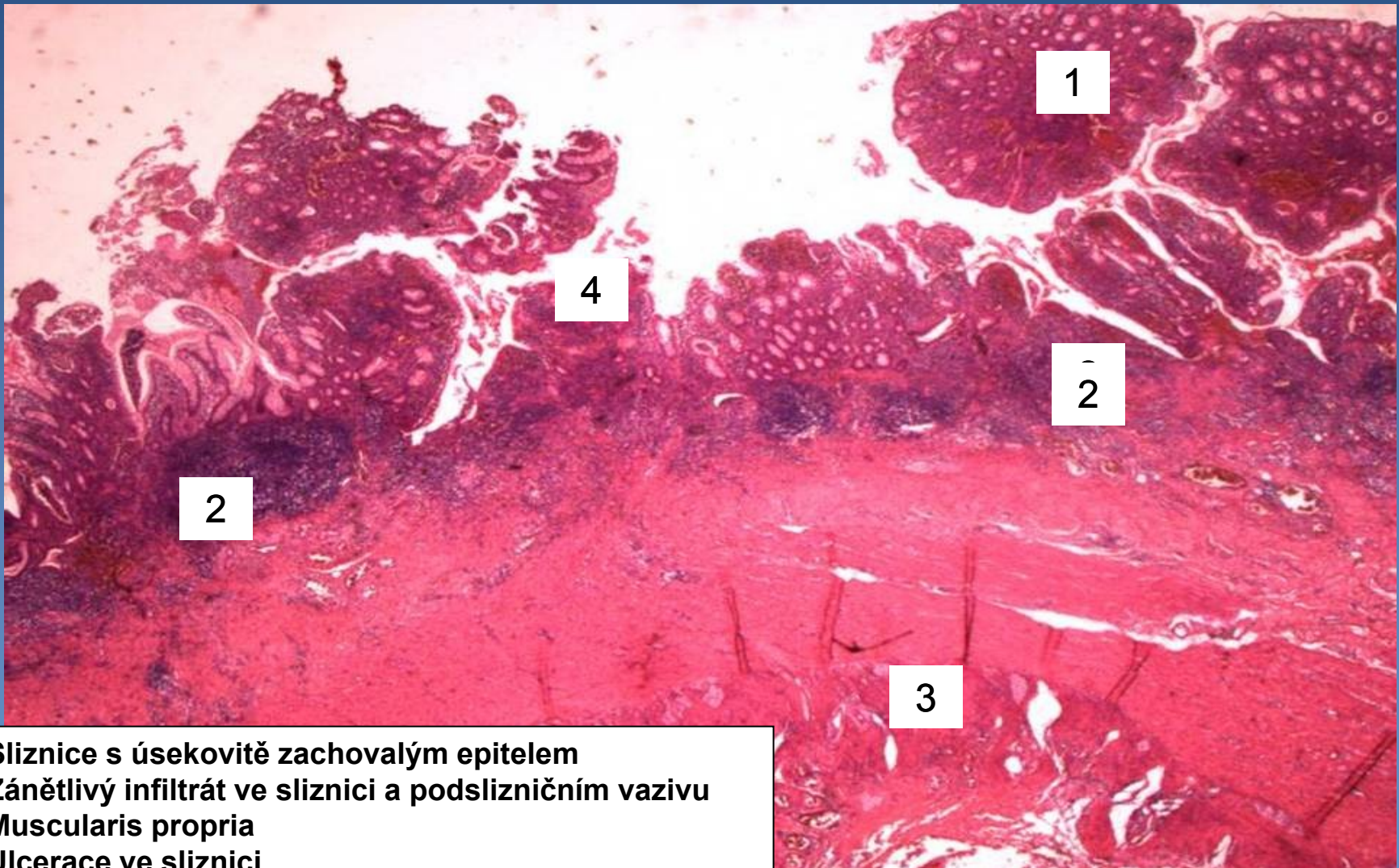
# 40. M. Crohn



- 1 Transmurální zánětlivý infiltrát
- 2 Vnitřní povrch střeva (sliznice)
- 3 Seróza



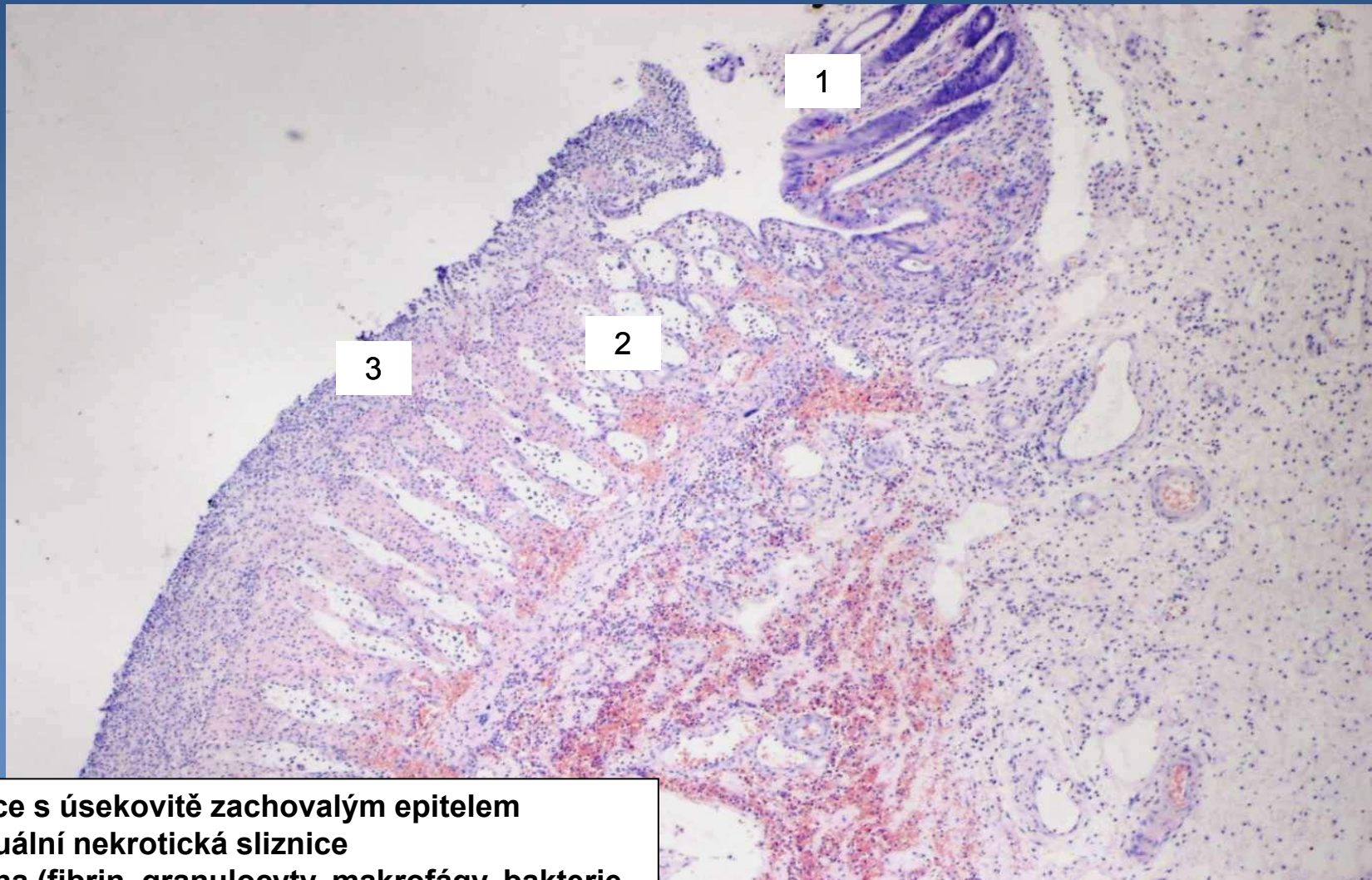
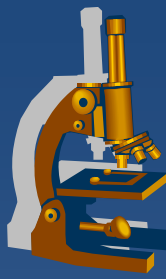
# 41. *Ulcerózní kolitida*



- 1 Sliznice s úsekovitě zachovalým epitelem
- 2 Zánětlivý infiltrát ve sliznici a podslizniční vazivu
- 3 Muscularis propria
- 4 Ulcerace ve sliznici

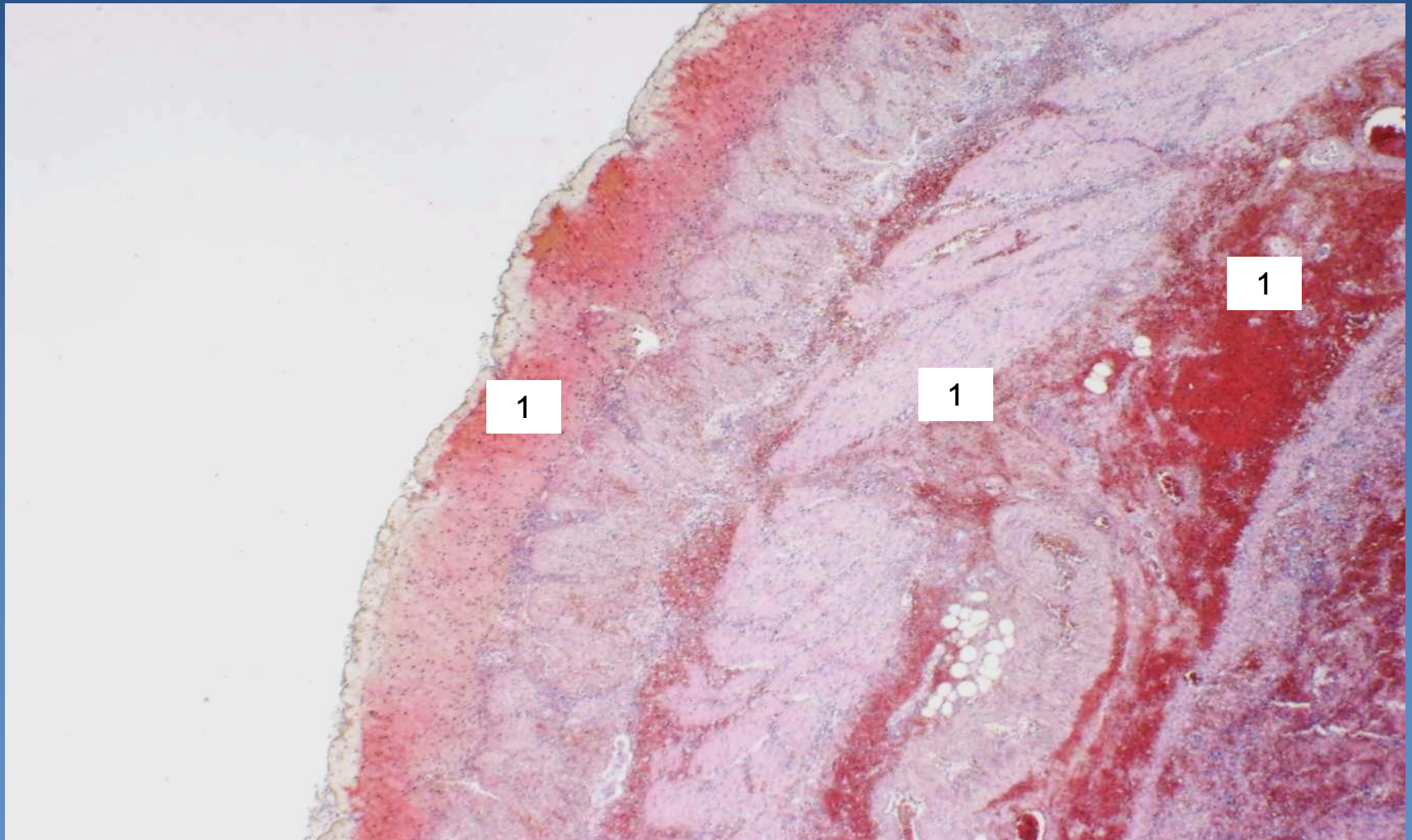
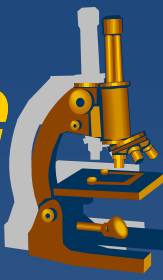

# 42. Pseudomembranózní kolitida



- 1 Sliznice s úsekovitě zachovalým epitelem
- 2 Reziduální nekrotická sliznice
- 3 Pablána (fibrin, granulocyty, makrofágy, bakterie)

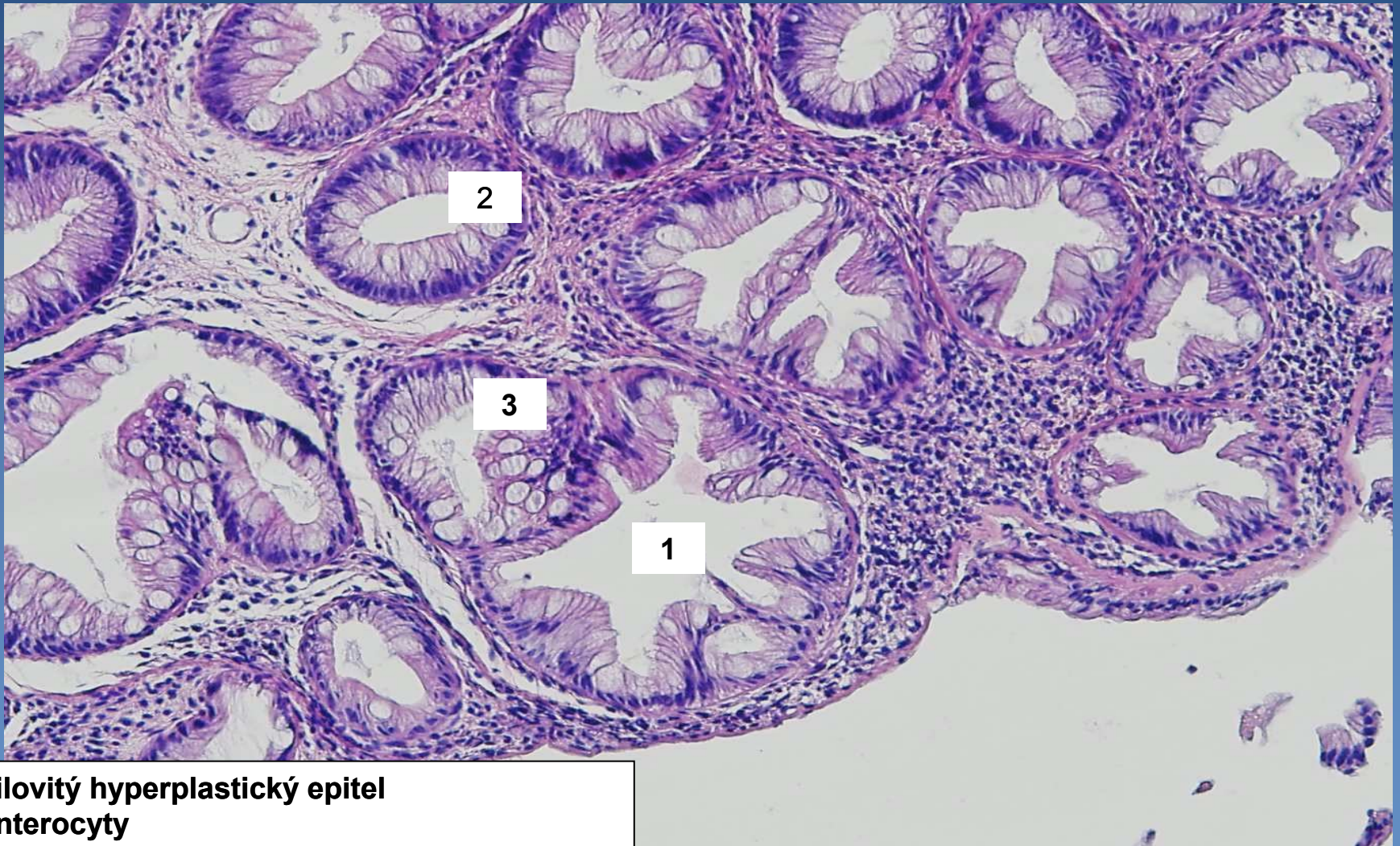
# 43. Hemoragická infarzace střeva



1 Kompletní transmurní hemoragická nekróza střeva



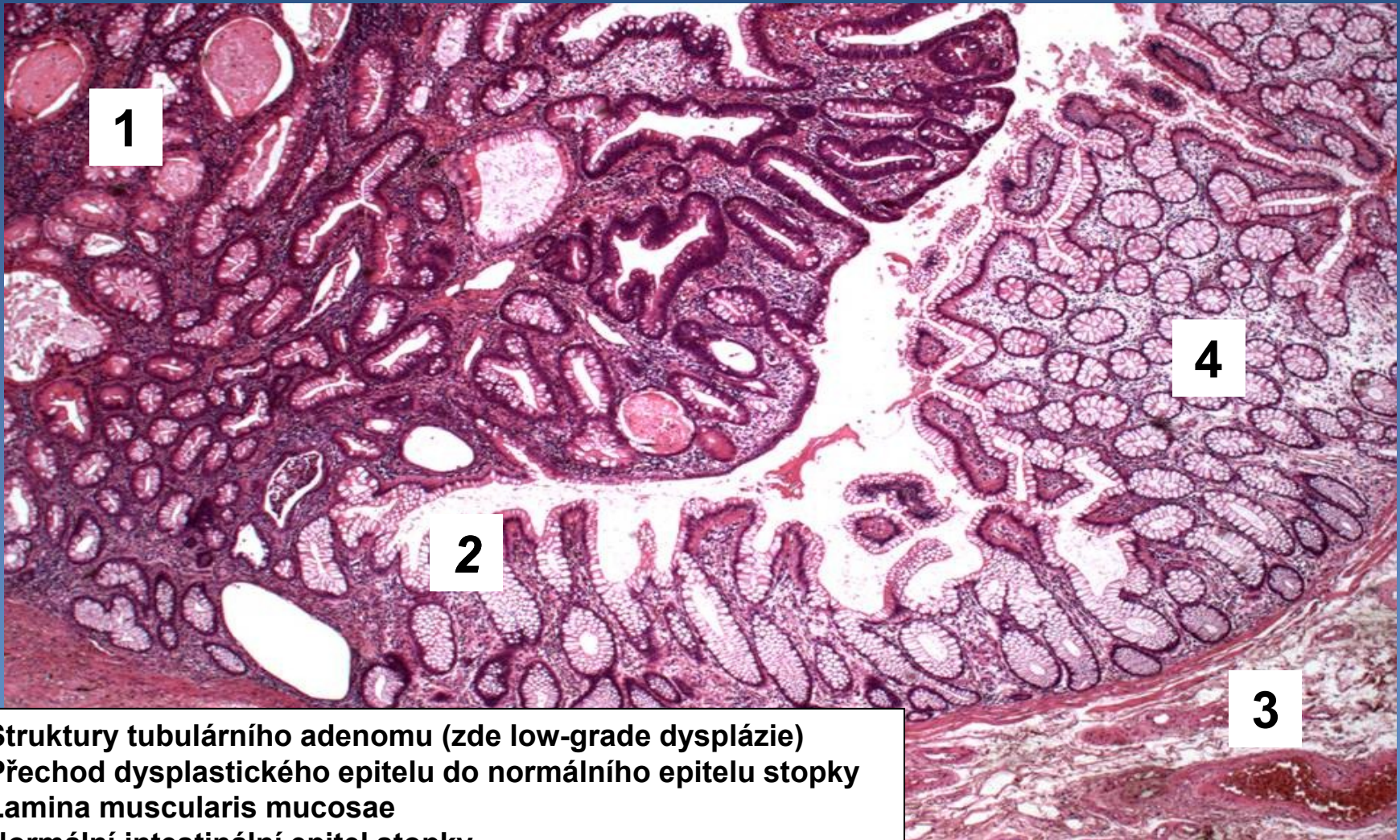
# 44. Hyperplastický polyp tlustého střeva



- 1 Pilovitý hyperplastický epitel
- 2 Enterocyty
- 3 Pohárkové buňky



# 45. Tubulární adenom tlustého střeva s high-grade epiteliální dysplázií



1

4

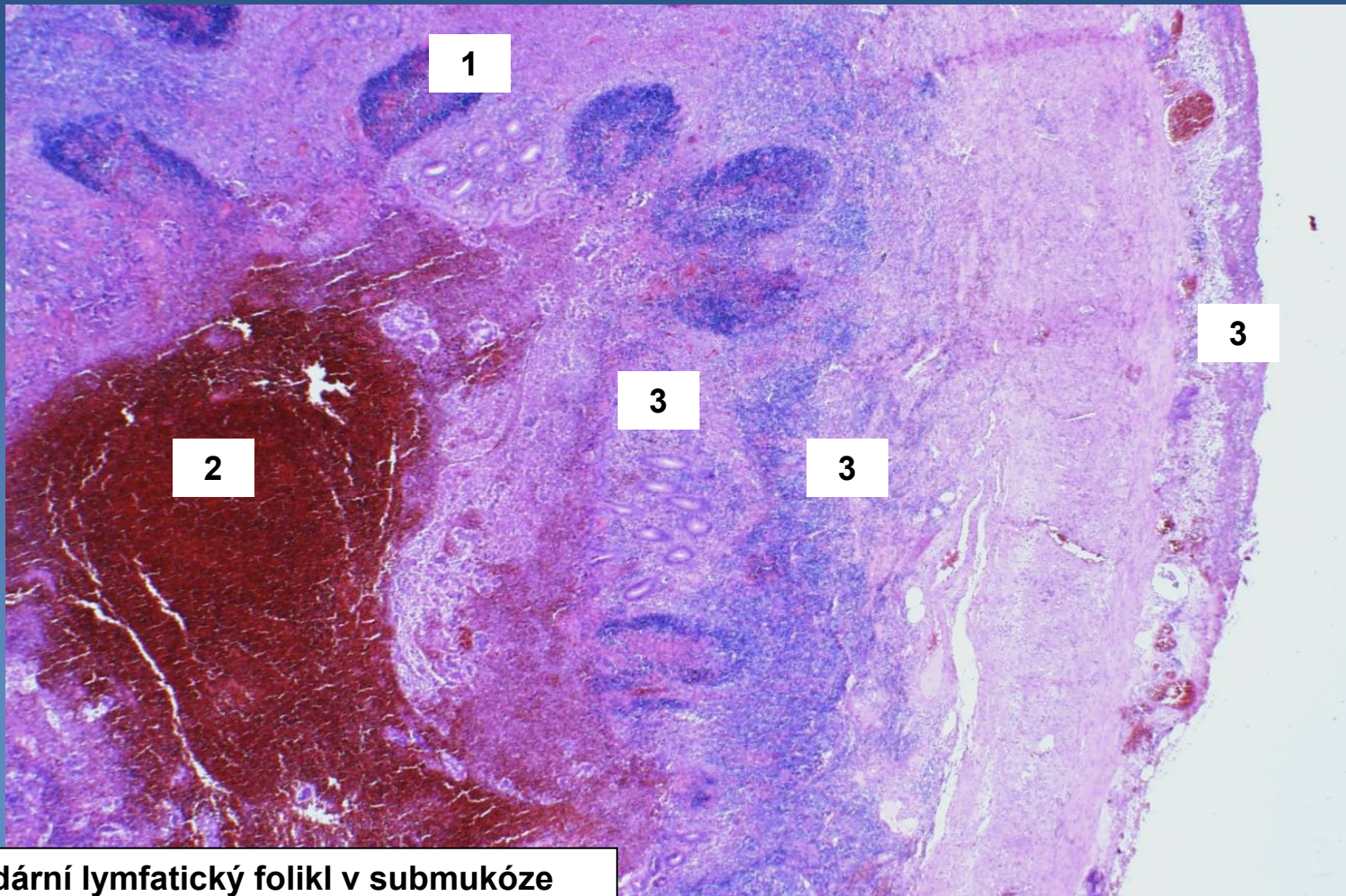
2

3

- 1 Struktury tubulárního adenomu (zde low-grade dysplázie)
- 2 Přejichod dysplastického epitelu do normálního epitelu stopky
- 3 Lamina muscularis mucosae
- 4 Normální intestinální epitel stopky



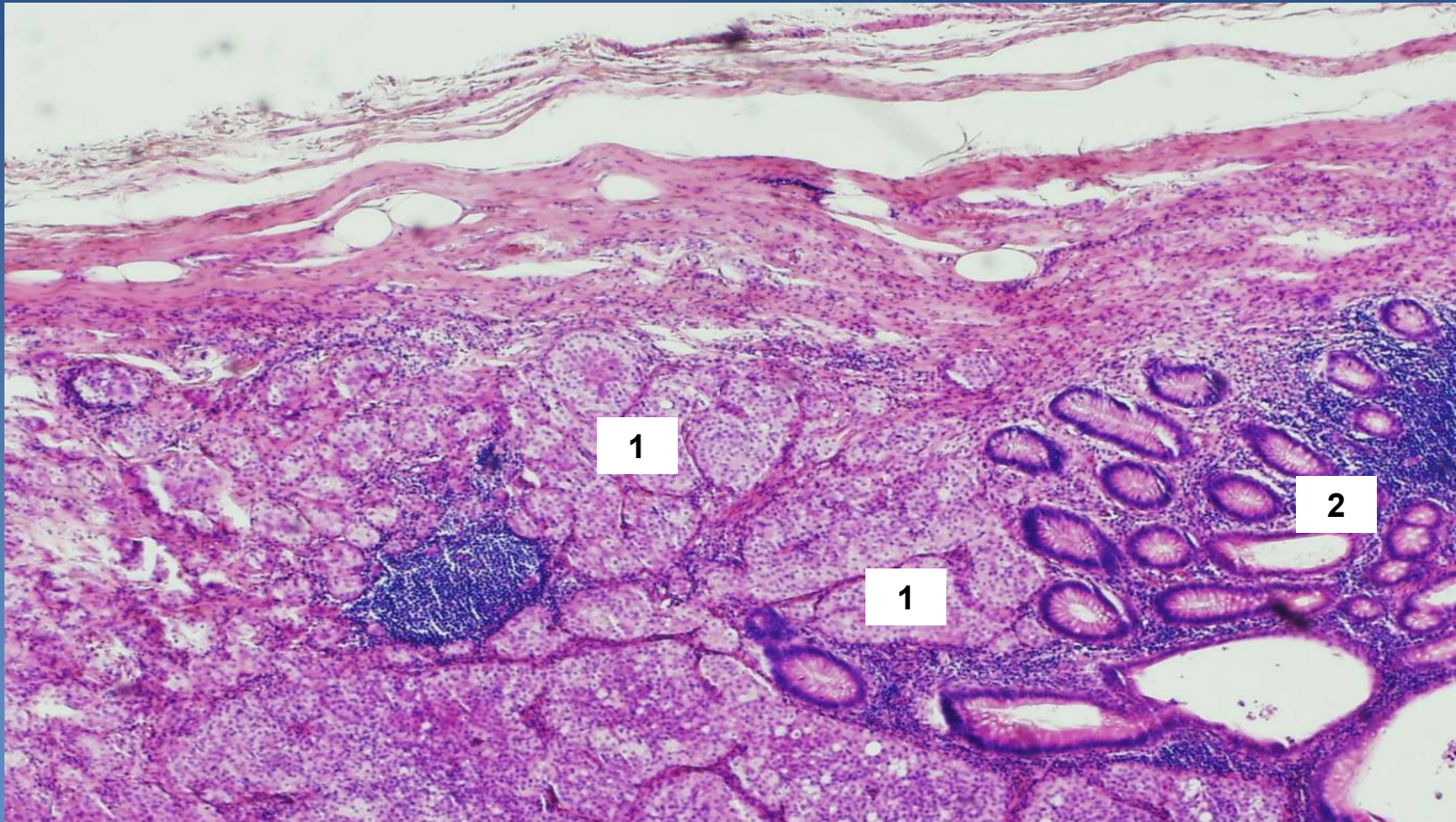
# 46. Flegmonózní apendicitida



- 1 Sekundární lymfatický foliкул v submukóze
- 2 Prokrvácené lumen apendixu
- 3 Zánětlivá infiltrace ve stěně



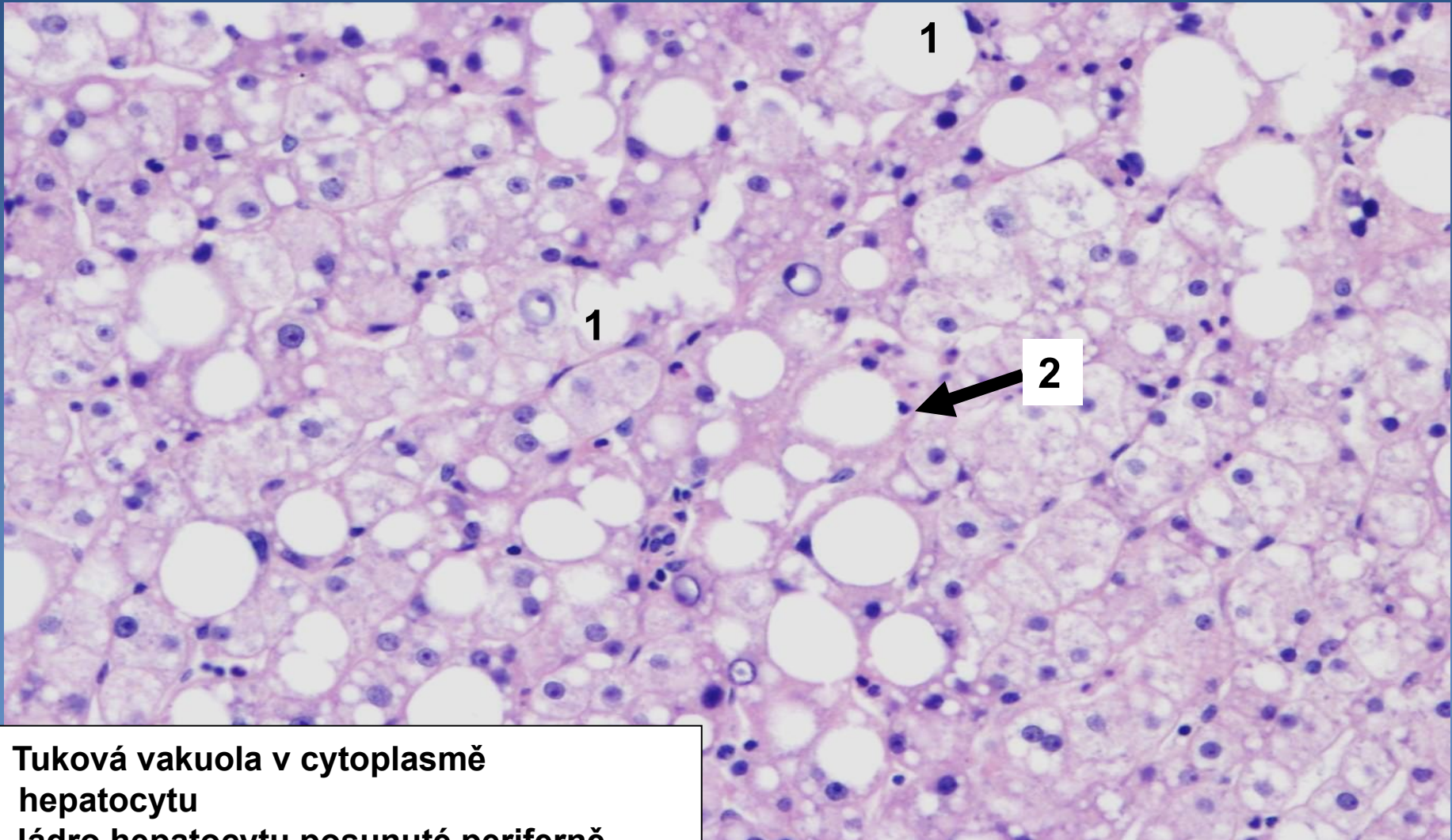
# 47. Neuroendokrinní tumor - karcinoid appendixu



- 1 Trabekulární či glandulární struktury nádorových buněk s kulatými/oválnými jádry a světlou cytoplazmou  
2 Sliznice appendixu



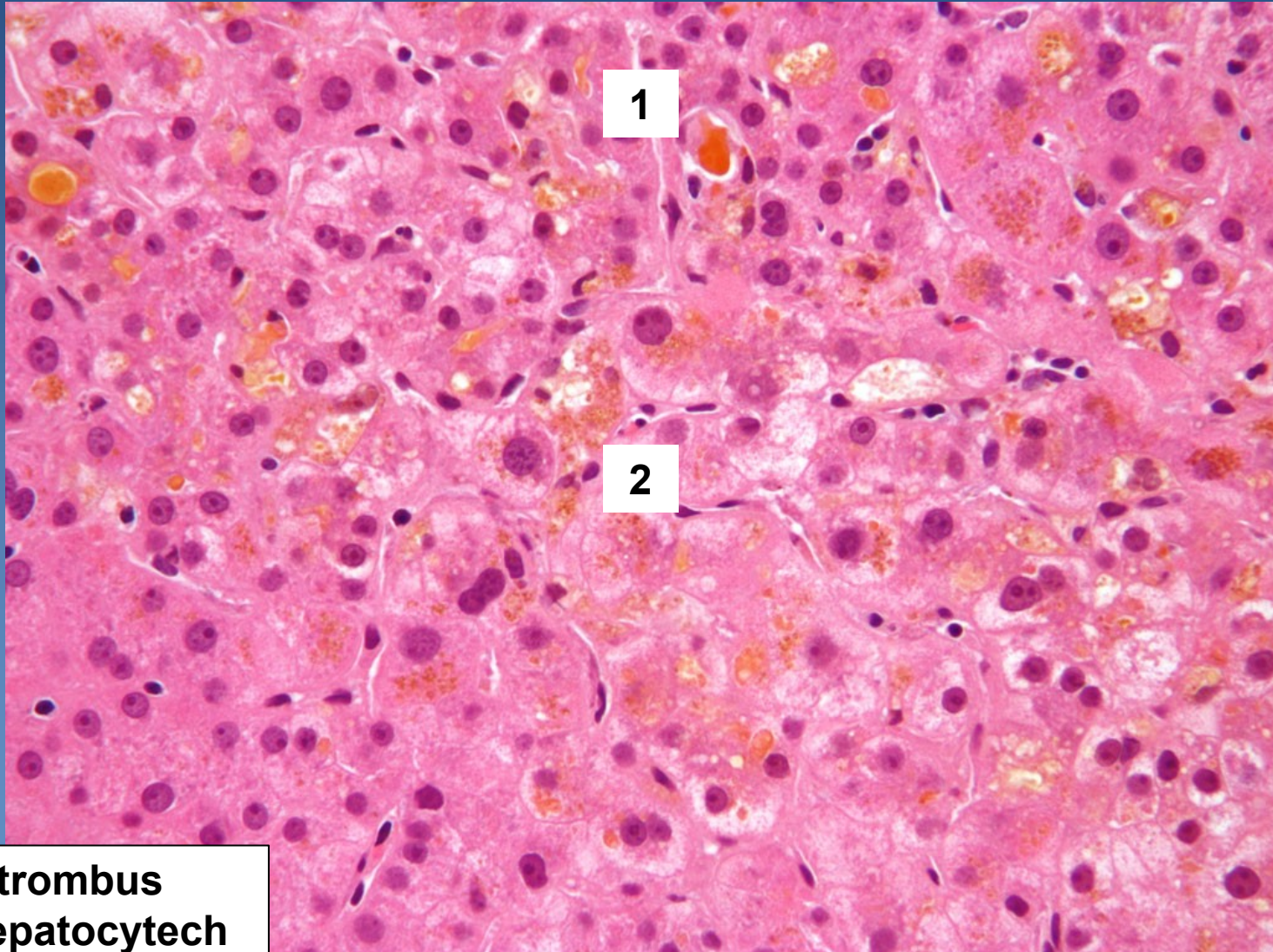
# 48. Steatóza jater



- 1 Tuková vakuola v cytoplasmě hepatocytu
- 2 Jádro hepatocytu posunuté periferně



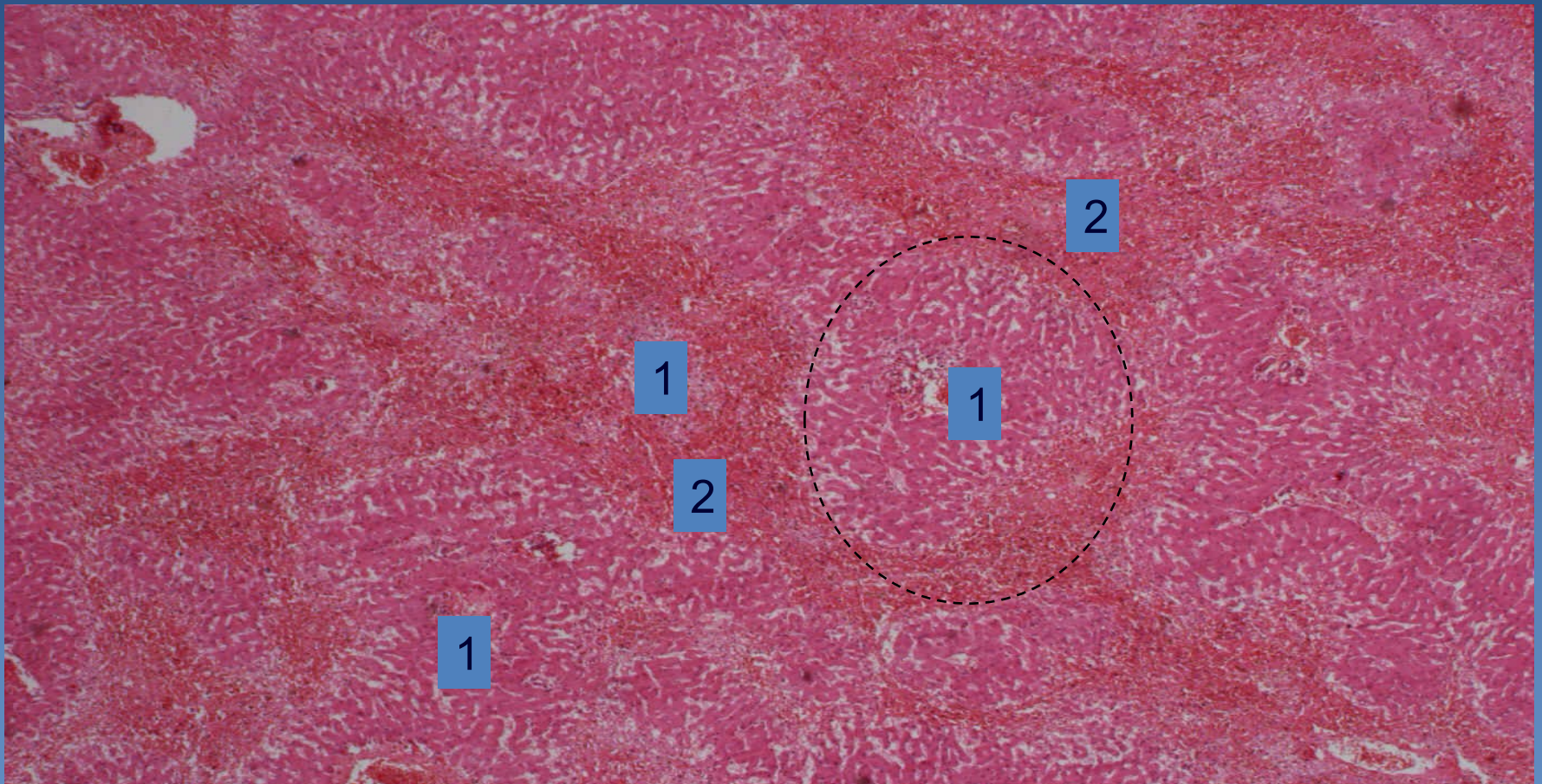
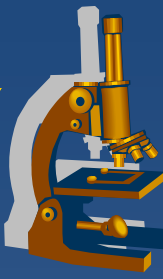
# 49. Cholestáza jater (při obstrukčním ikteru)



1 Žlučový trombus  
2 Žluč v hepatocytech



# 50. Chronická venostáza v játrech



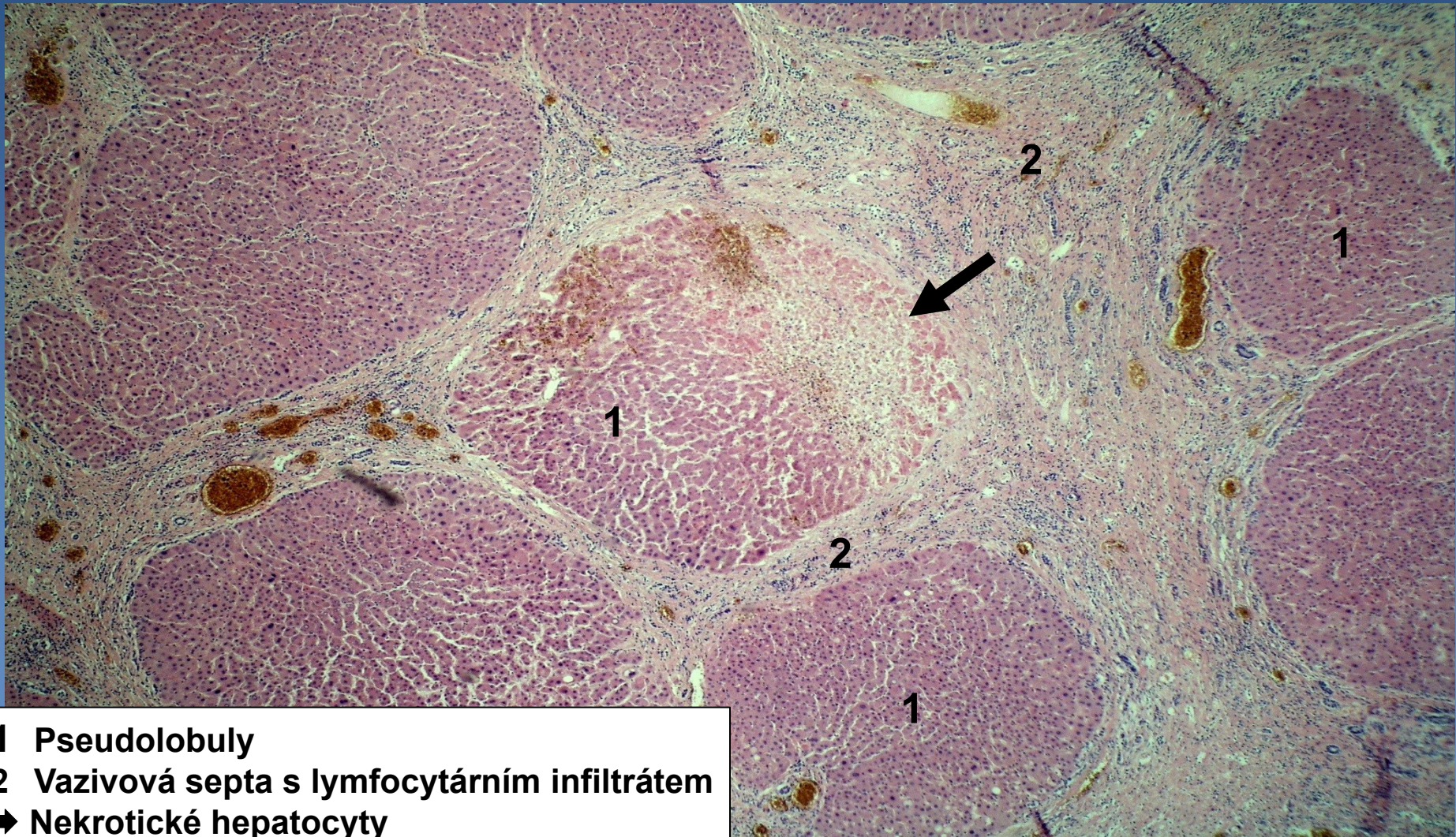
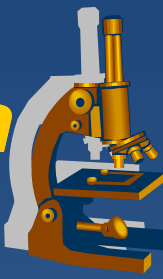1 Portobilia

2 Cesty městnání (překrvené oblasti s nekrózou hepatocytů)

Přerušovaná čára: pseudolobulus vzniklý ze zbytků 3 lobulů, v centru portobilium



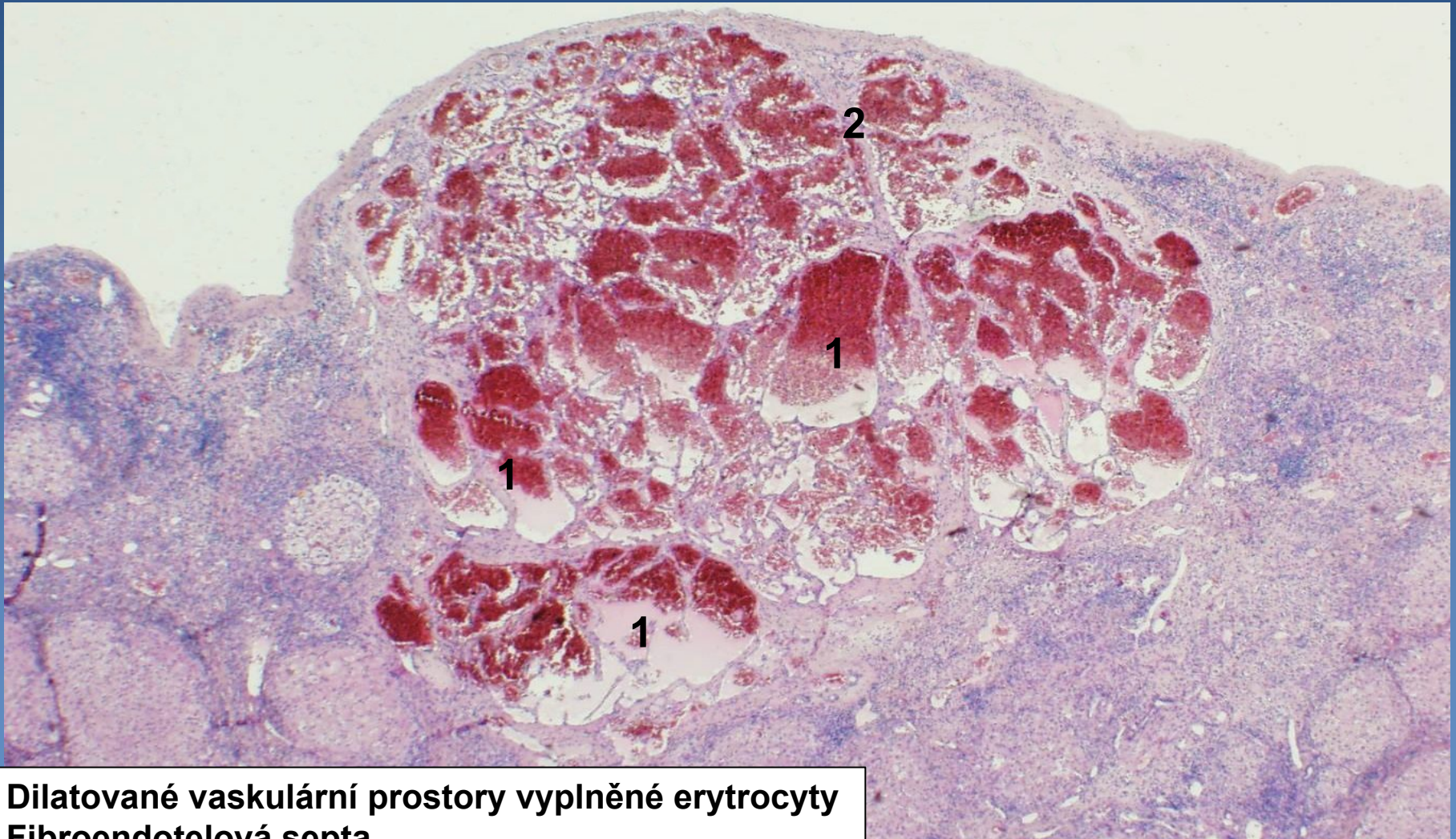
# 51. Cirhóza (Chronická hepatitida aktivní ve stadiu cirhózy)



- 1 Pseudolobuly
- 2 Vazivová septa s lymfocytárním infiltrátem
- ➔ Nekrotické hepatocyty



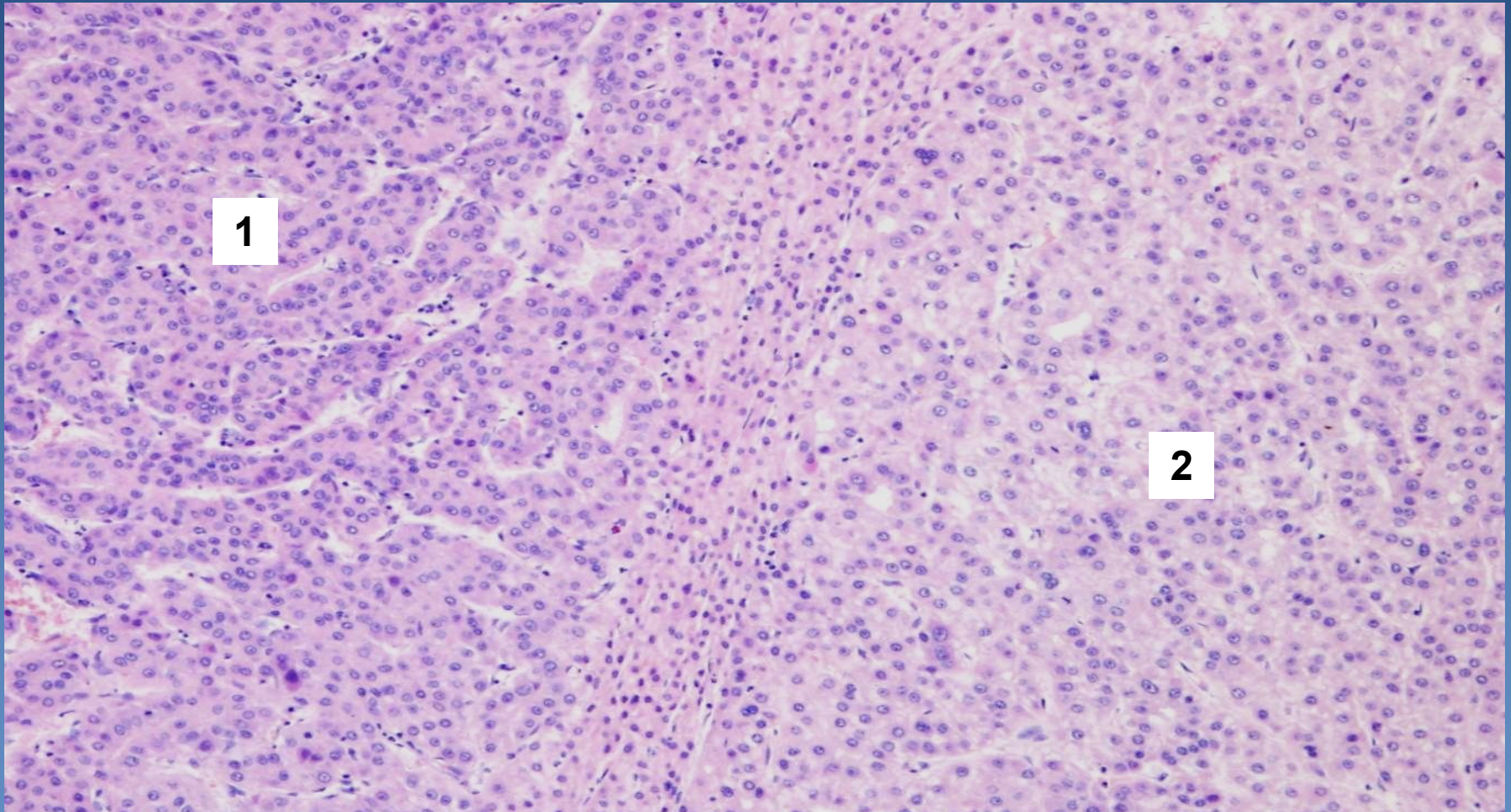
# 52. Kavernózní hemangiom jater



- 1 Dilatované vaskulární prostory vyplněné erytrocyty
- 2 Fibroendotelová septa



# 53. Hepatocelulární karcinom

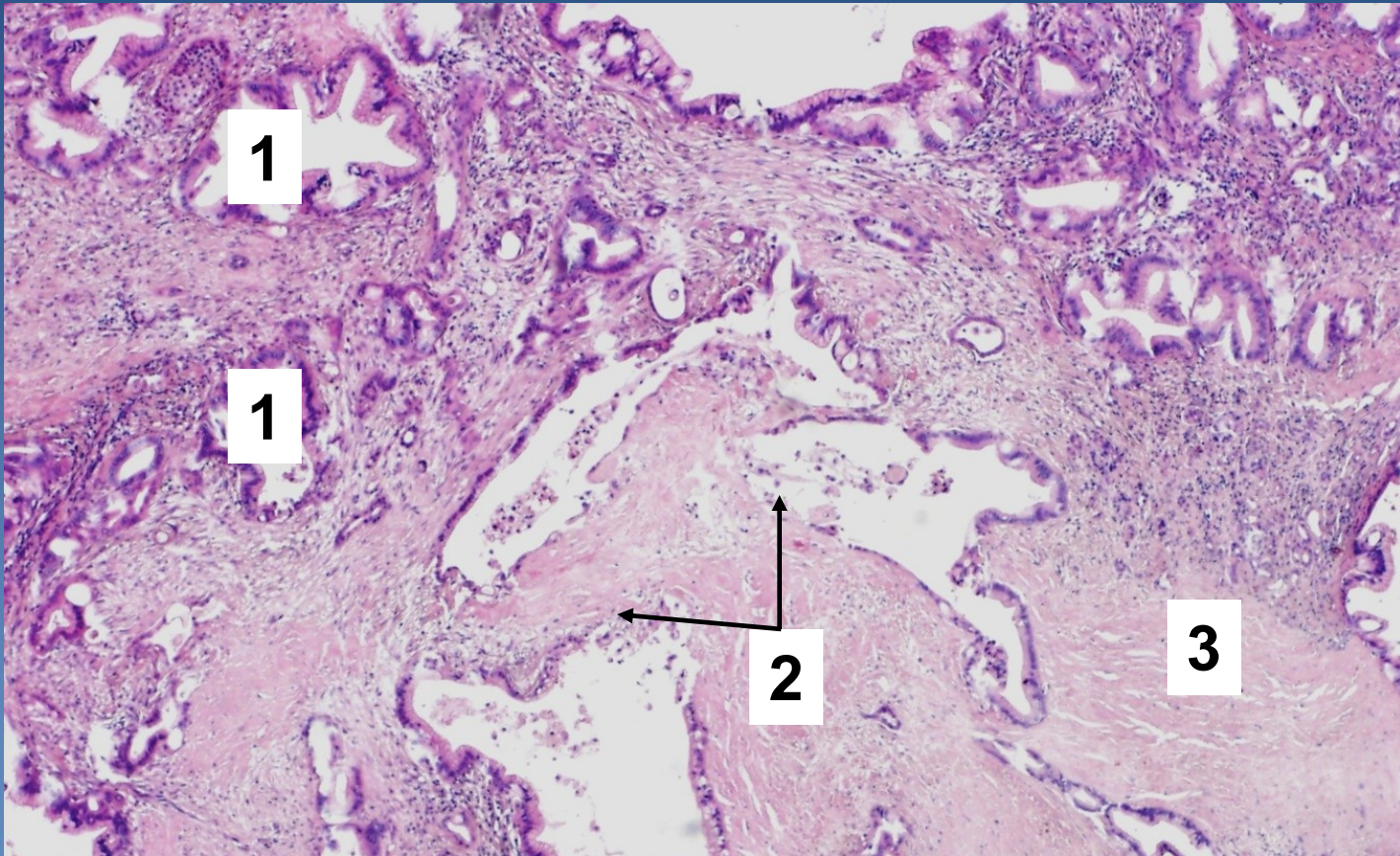
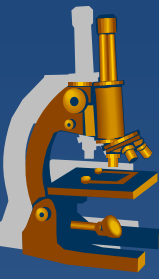


1 Nepostižený jaterní parenchym

2 Buňky hepatocelulárního karcinomu – nápadně světlejší, trabekulární, atypie, mitózy



# 54. Duktální adenokarcinom pankreatu



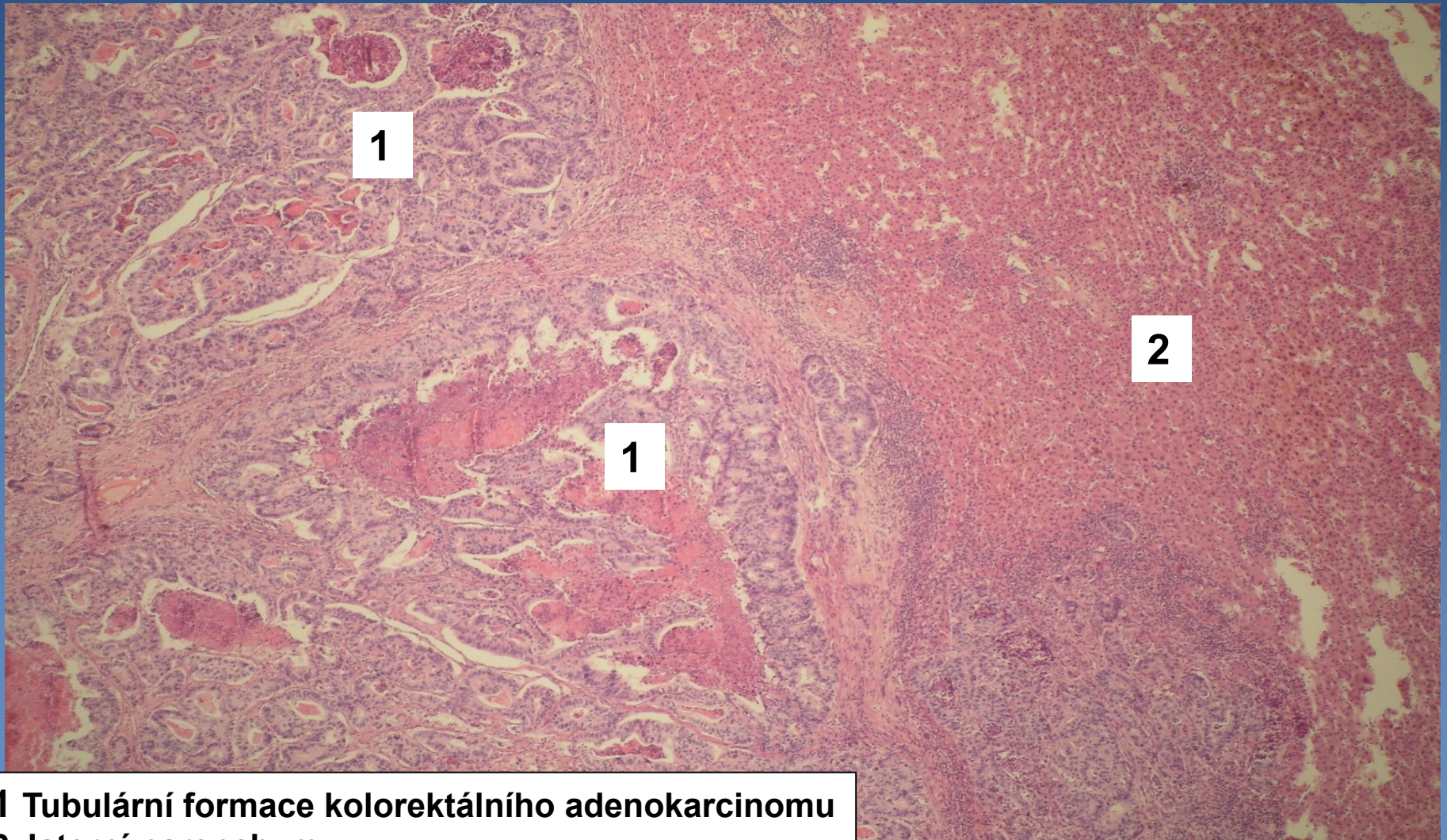
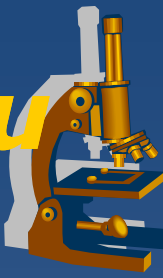1 Neoplastické duktální formace

2 Fokálně ruptura duktů s makrofágy a detritem intraluminálně

3 Stromální desmoplázie



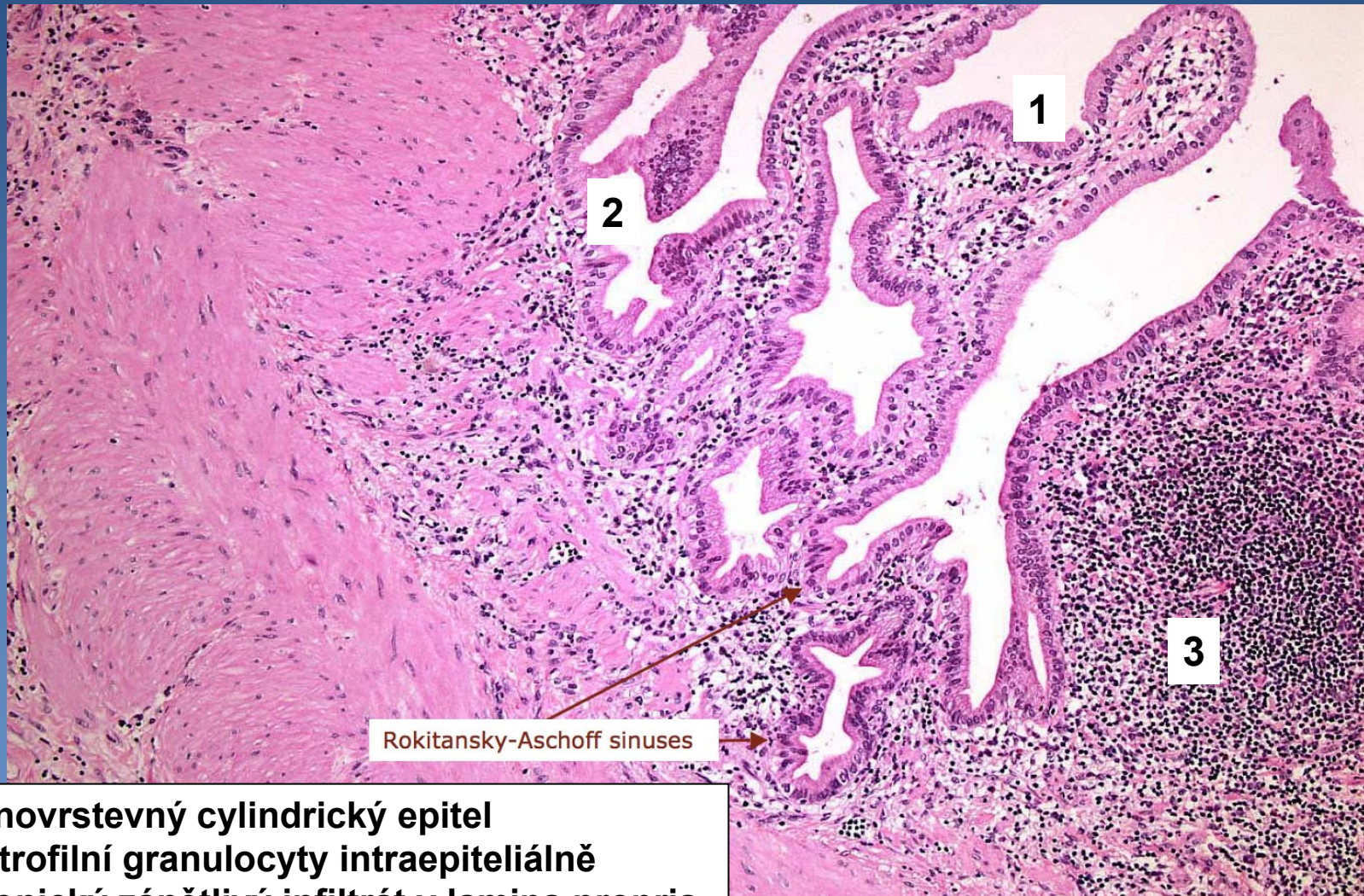
# 55. Metastáza adenokarcinomu do jater



1 Tubulární formace kolorektálního adenokarcinomu  
2 Jaterní parenchym



# 56. Chronická aktivní cholecystitida

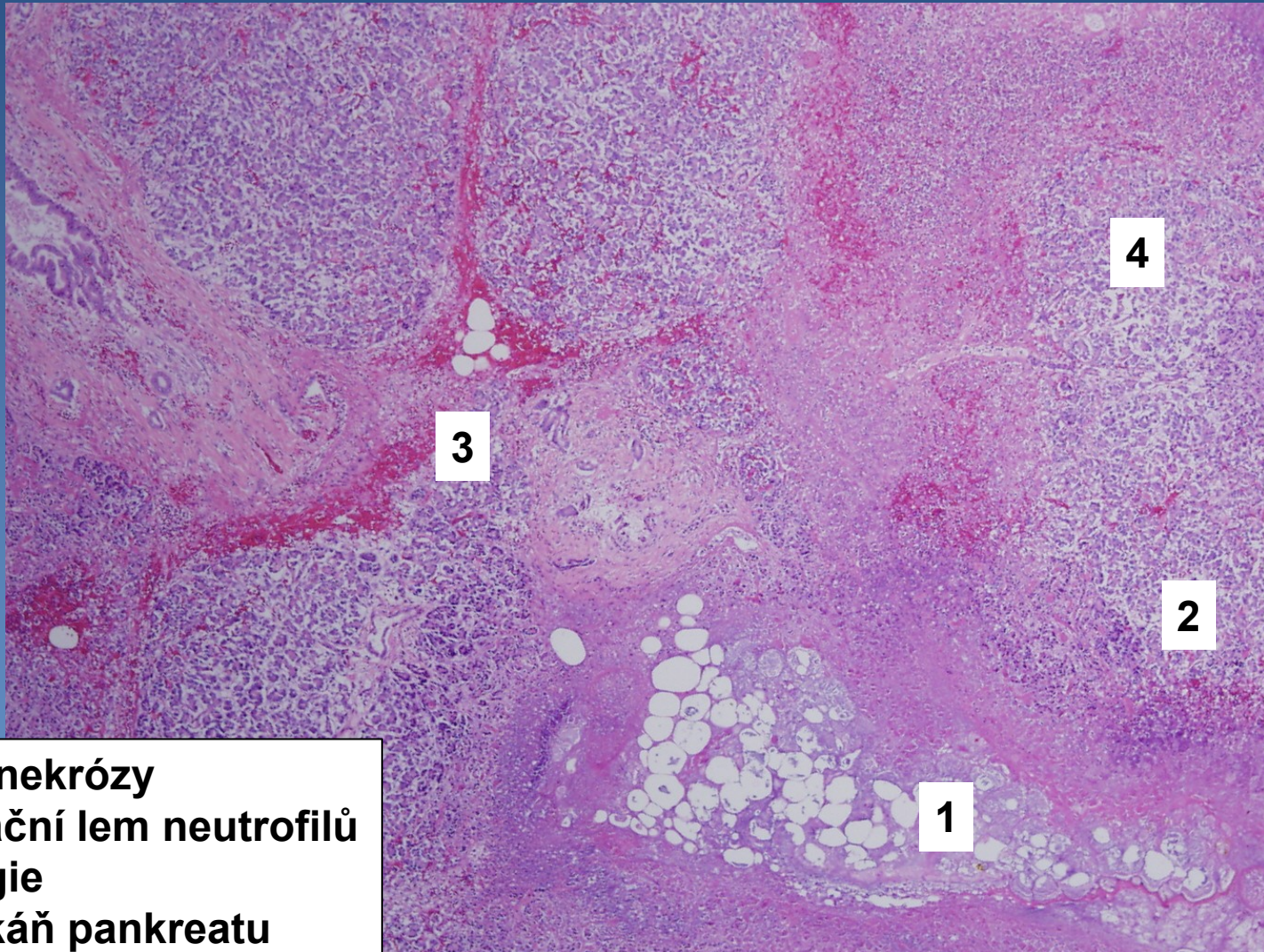


Rokitansky-Aschoff sinuses

- 1 Jednovrstevný cylindrický epitel
- 2 Neutrofilní granulocyty intraepiteliálně
- 3 Chronický zánětlivý infiltrát v lamina propria



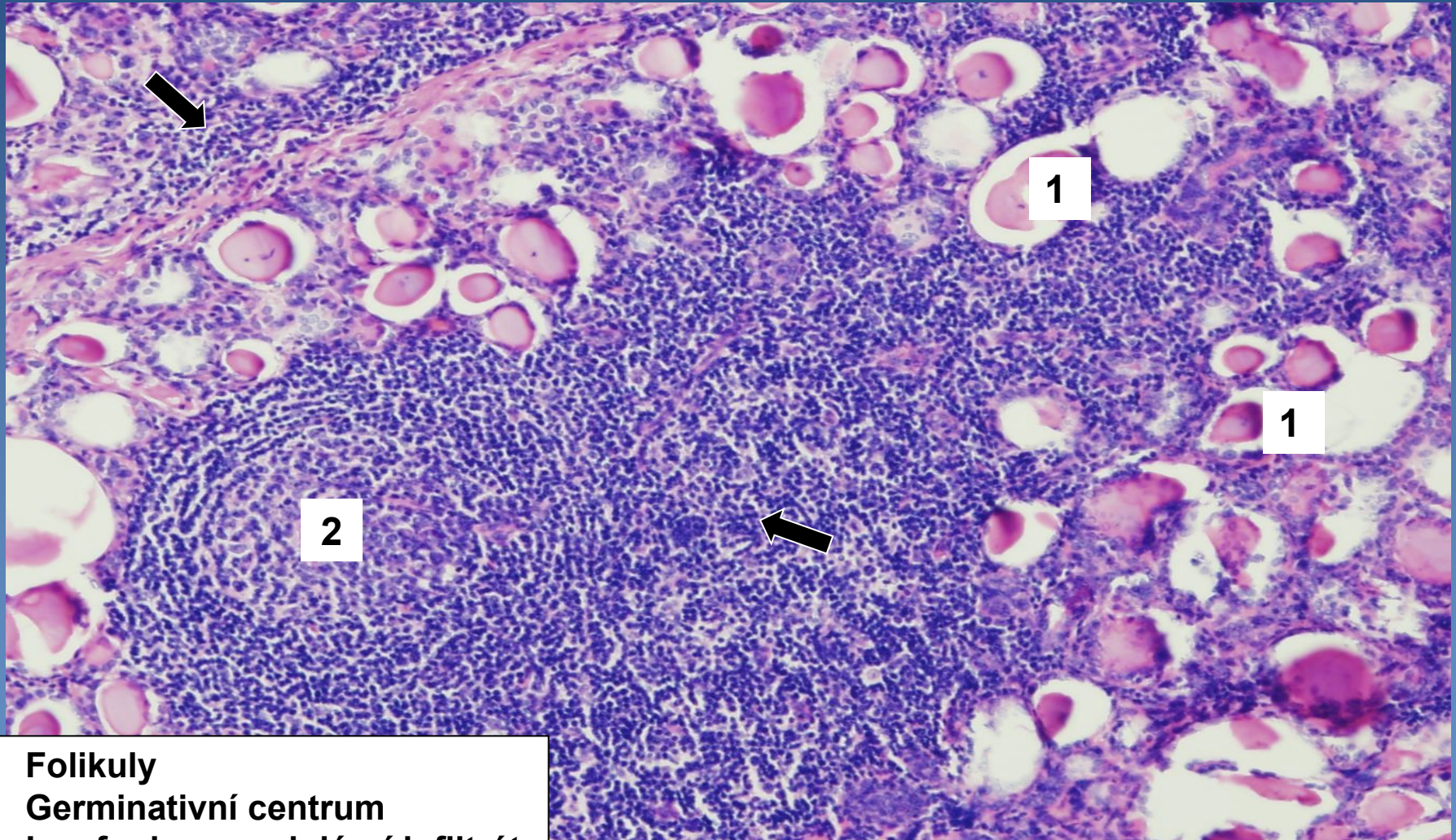
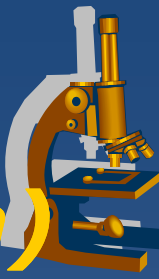
# 57. Akutní hemoragická pankreatitida



- 1 Ložisko nekrózy
- 2 Demarkační lem neutrofilů
- 3 Hemoragie
- 4 Okolní tkáň pankreatu



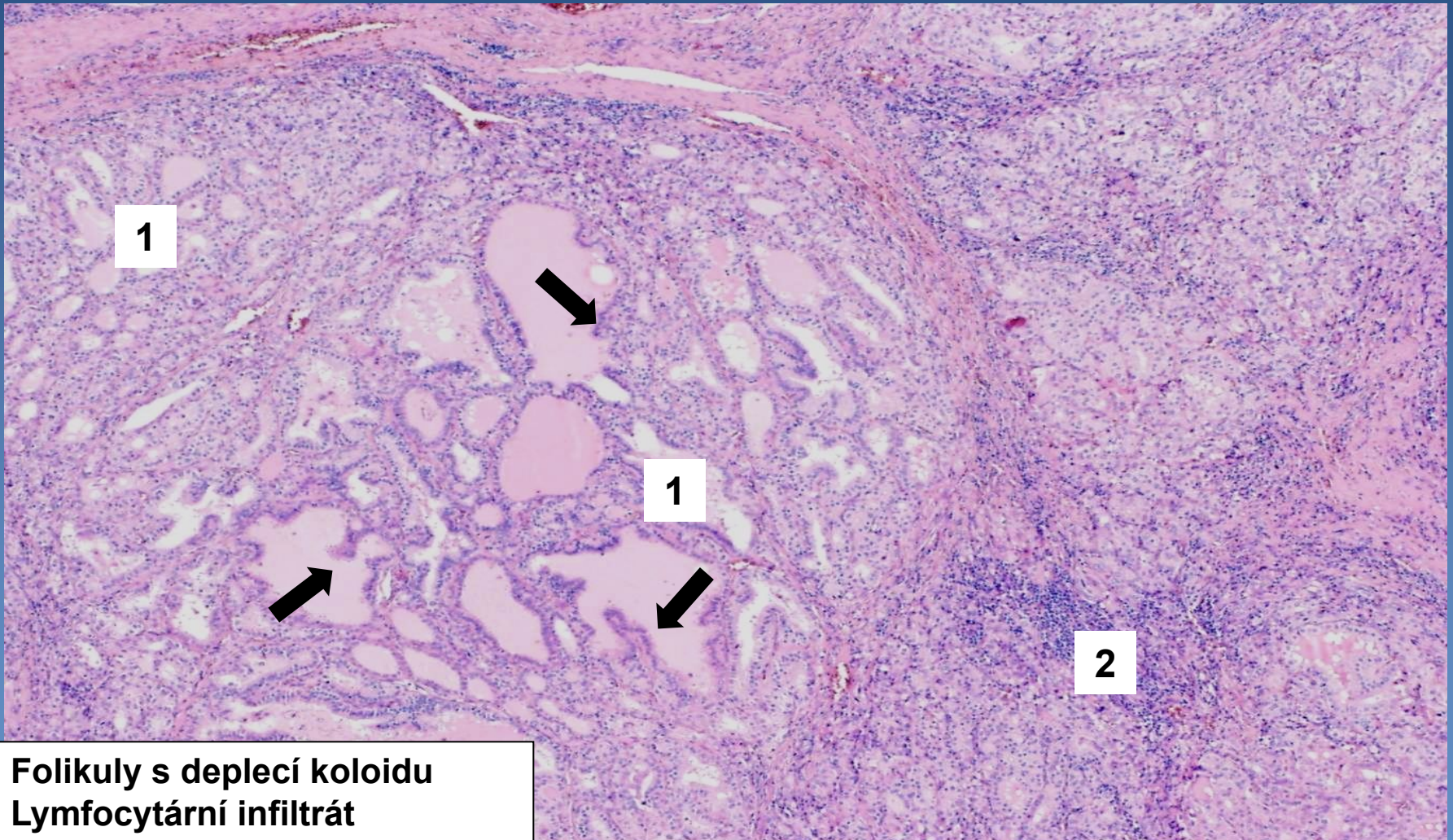
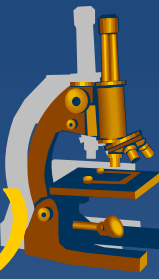
# 58. Tyreoiditida chronická lymfoplazmocytní (Hashimotova)



- 1 Folikuly
- 2 Germinativní centrum
- ➡ Lymfoplasmocelulární infiltrát



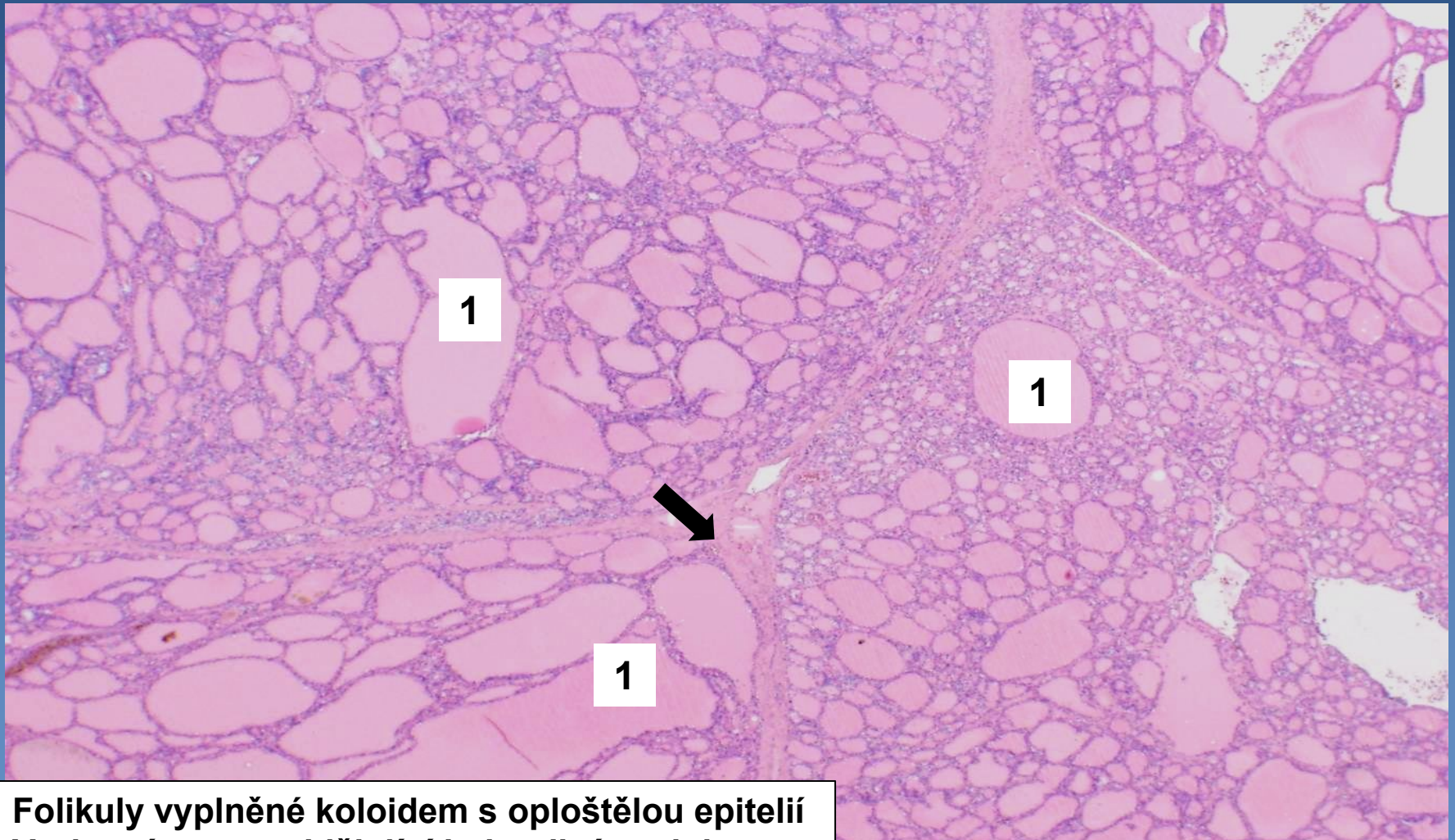
# 59. Difúzní toxická struma (Gravesova-Basedowova choroba)



- 1 Folikuly s deplecí koloidu
- 2 Lymfocytární infiltrát
- ➔ Papilární formace



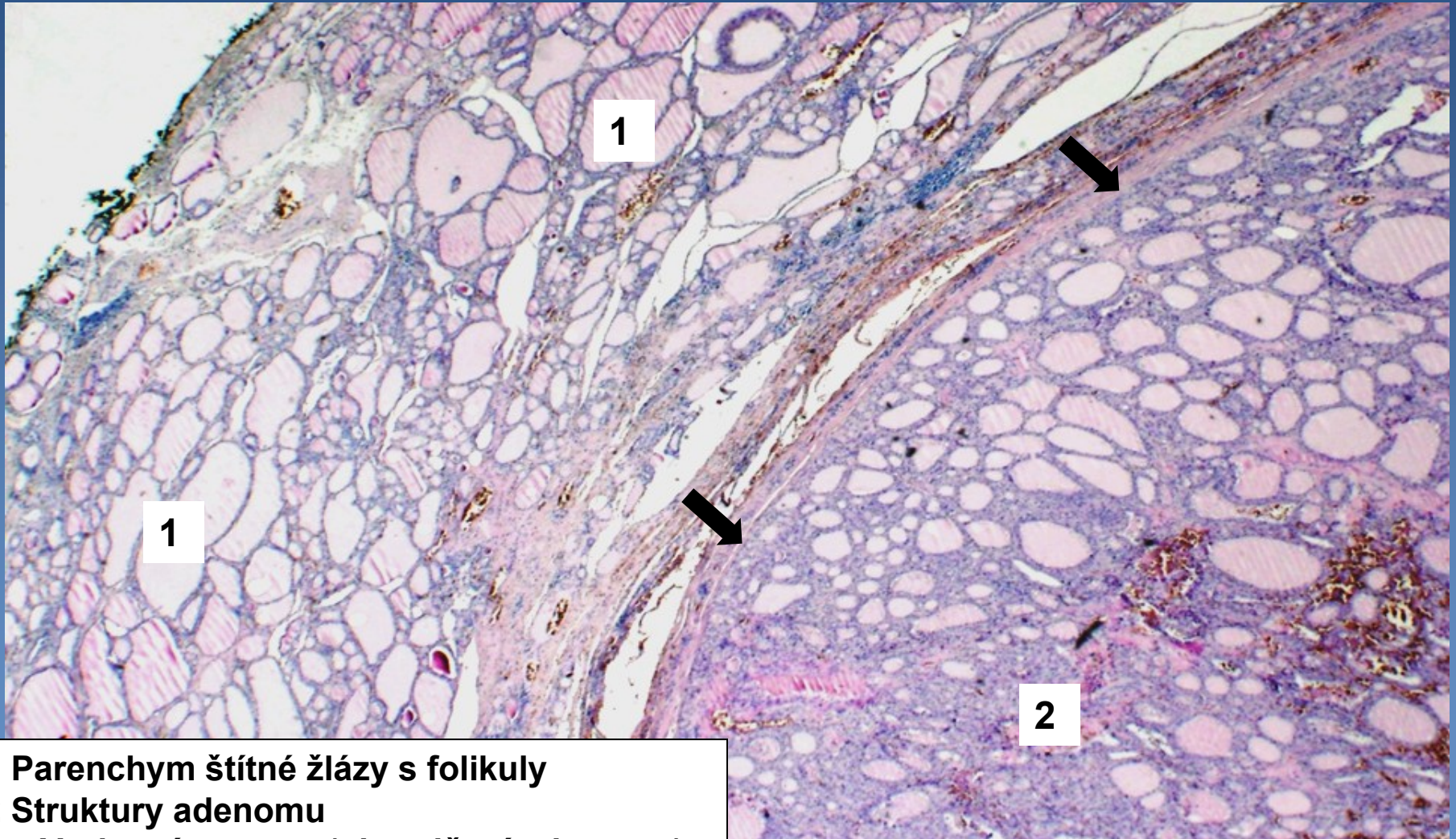
# 60. Koloidně-nodózní struma



- 1 Folikuly vyplněné koloidem s oploštělou epitelii
- ➡ Vazivová septa oddělující jednotlivé noduly



# 61. Folikulární adenom štítné žlázy



1

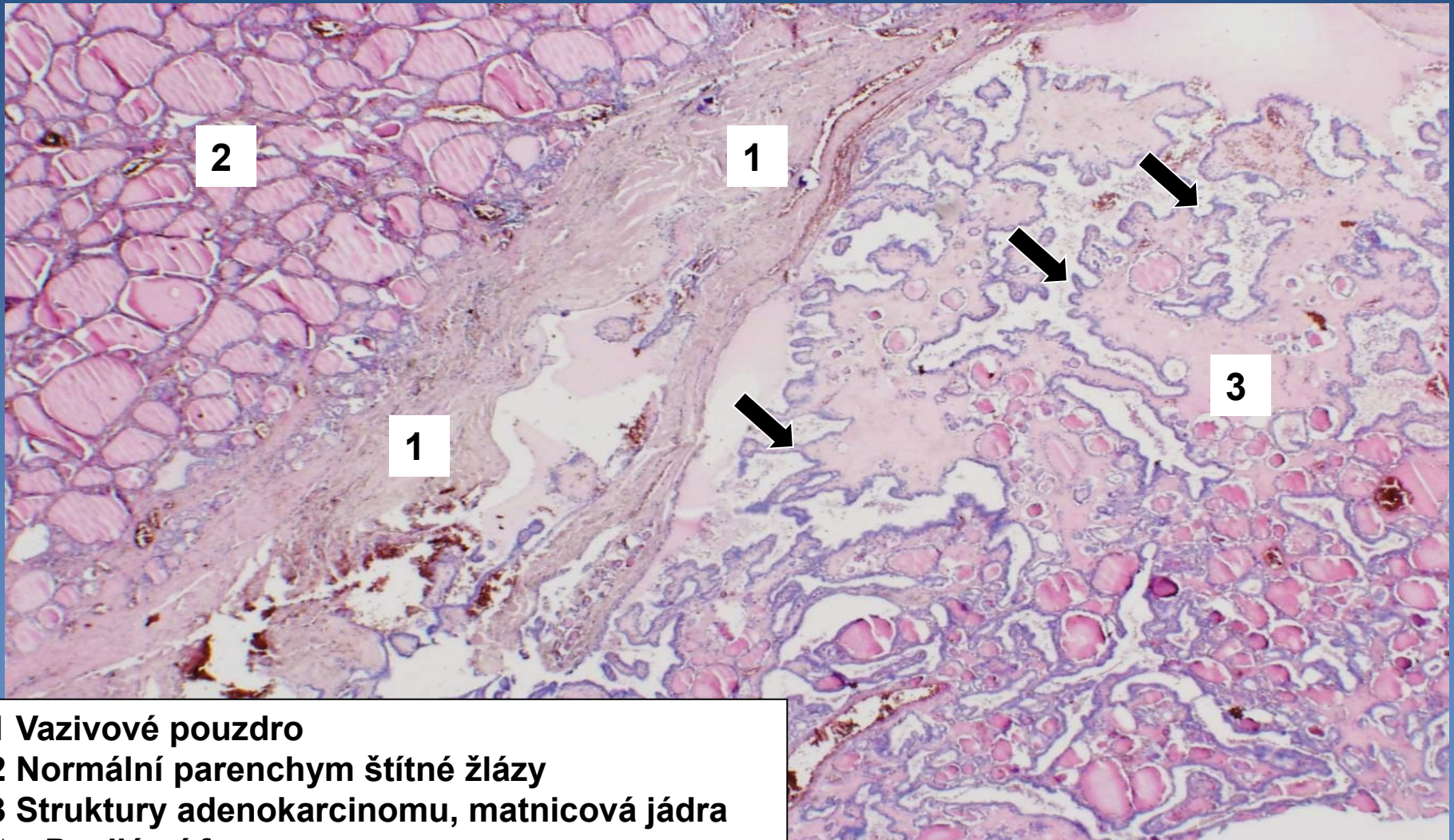
1

2

1 Parenchym štítné žlázy s folikuly  
2 Struktury adenomu  
➔ Vazivové septum (ohraničení adenomu)



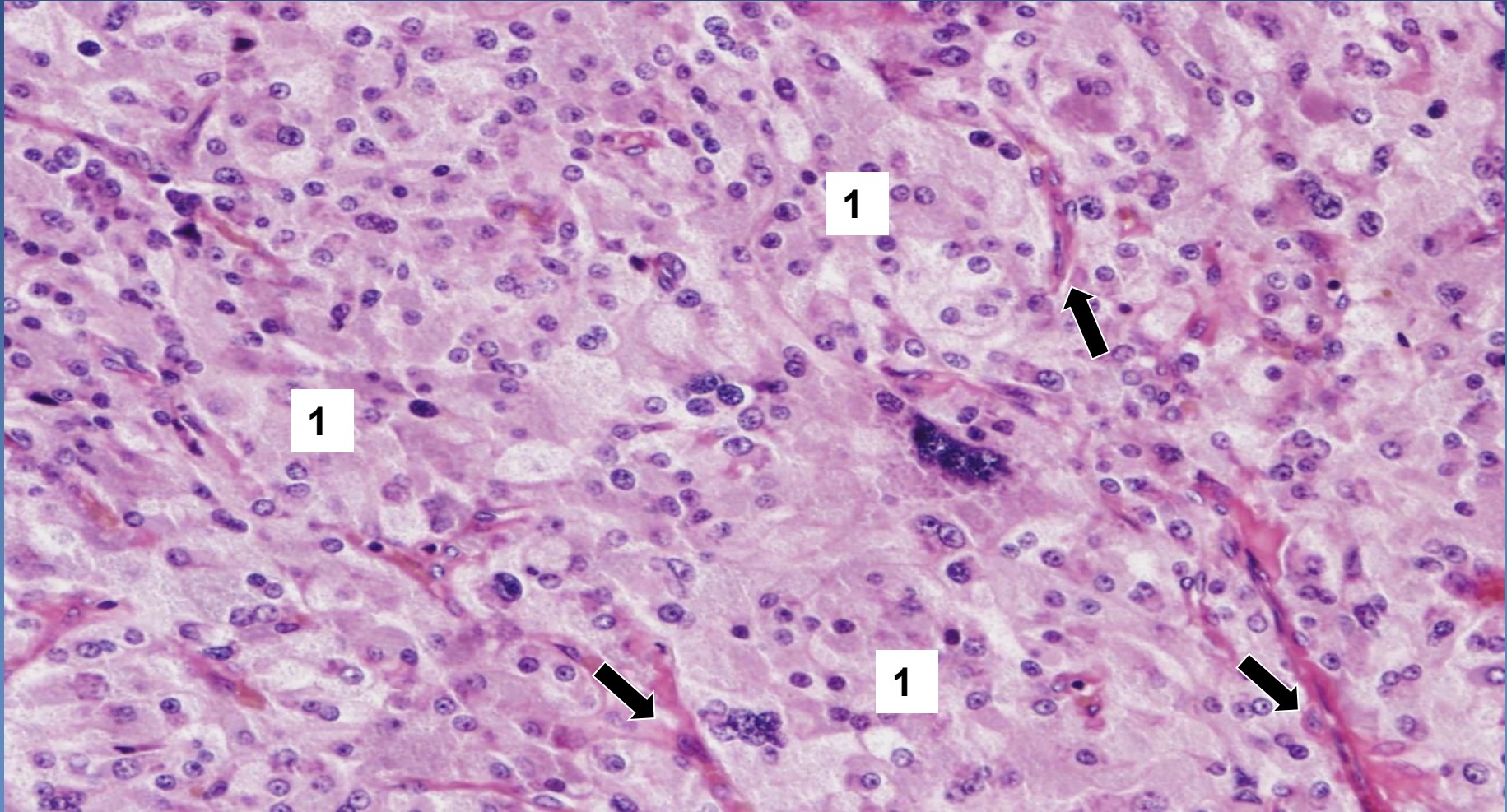
# 62. Papilární karcinom štítné žlázy



- 1 Vazivové pouzdro
- 2 Normální parenchym štítné žlázy
- 3 Struktury adenokarcinomu, matnicová jádra
- ➔ Papilární formace



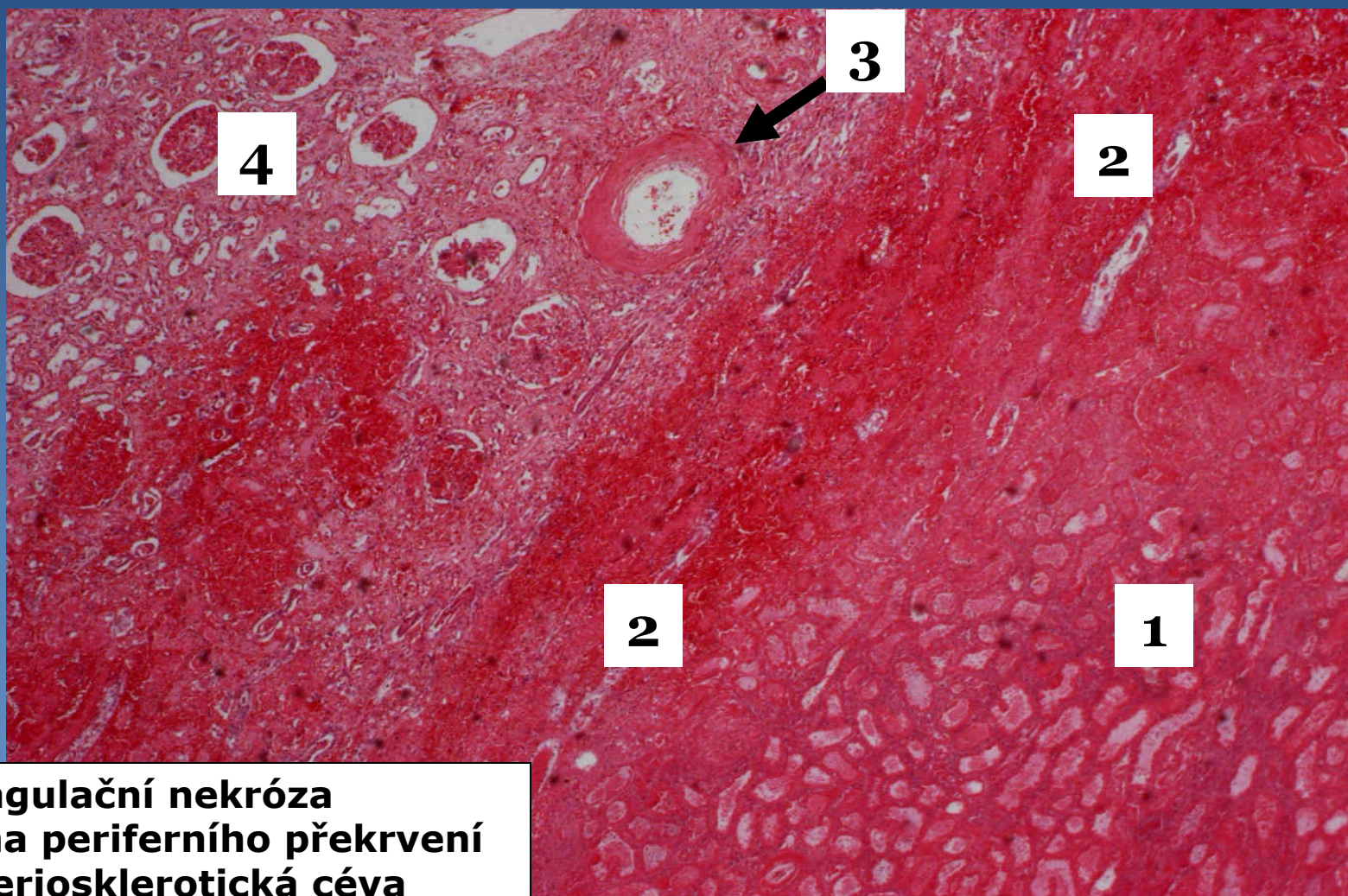
# 63. *Feochromocytom*



- 1 Trabekuly (objemné buňky s granulovanou cytoplazmou, neurosekreční granula)
- ➔ Kapilarizované stroma

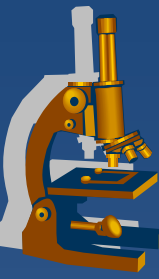


# 64. *Infarkt ledviny*

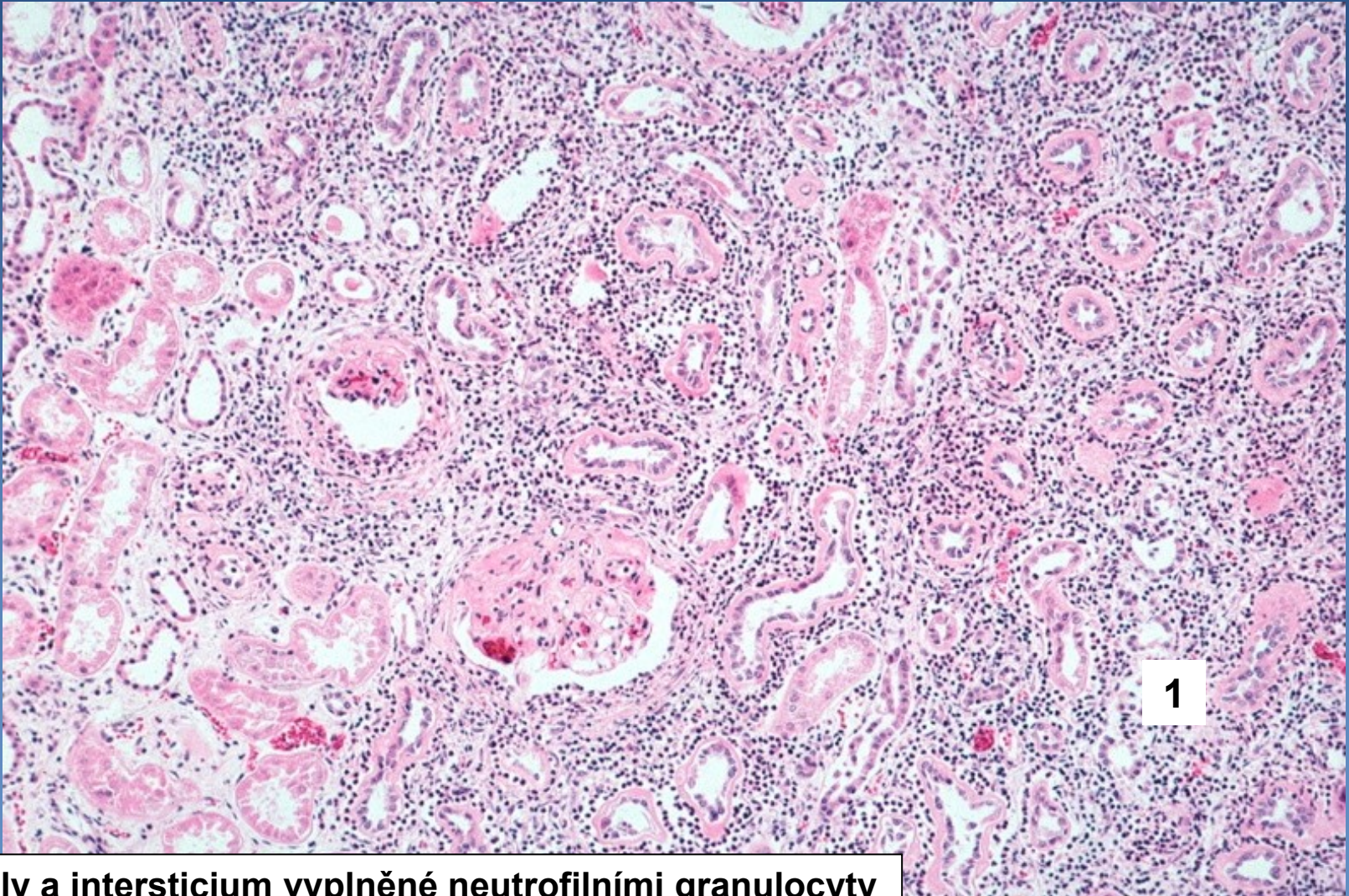


- 1 Koagulační nekróza
- 2 Zóna periferního překrvení
- 3 Arteriosklerotická céva
- 4 Norma





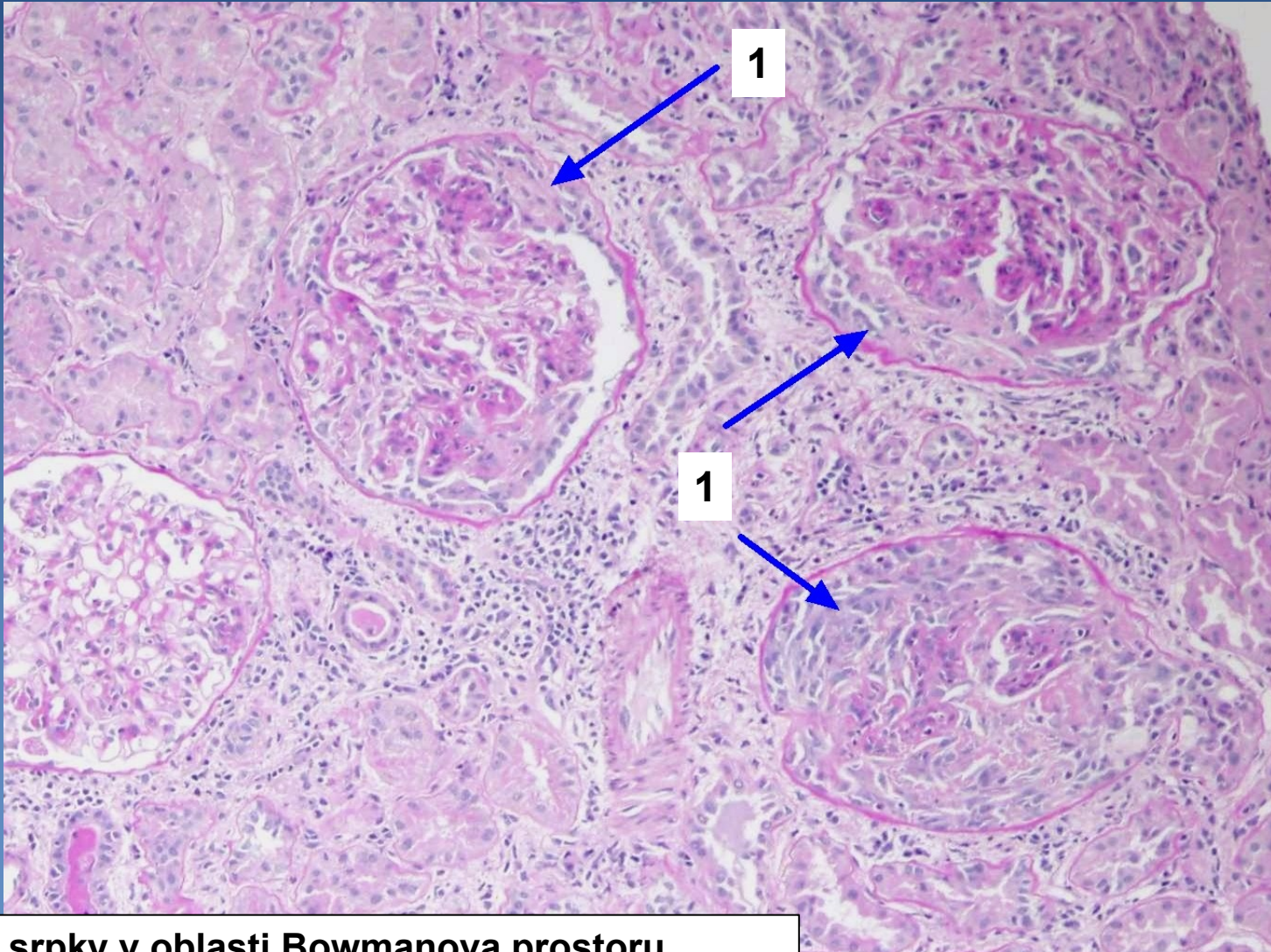
# 65. *Pyelonefritida purulentní*



1 Tubuly a intersticiium vyplněné neutrofilními granulocyty



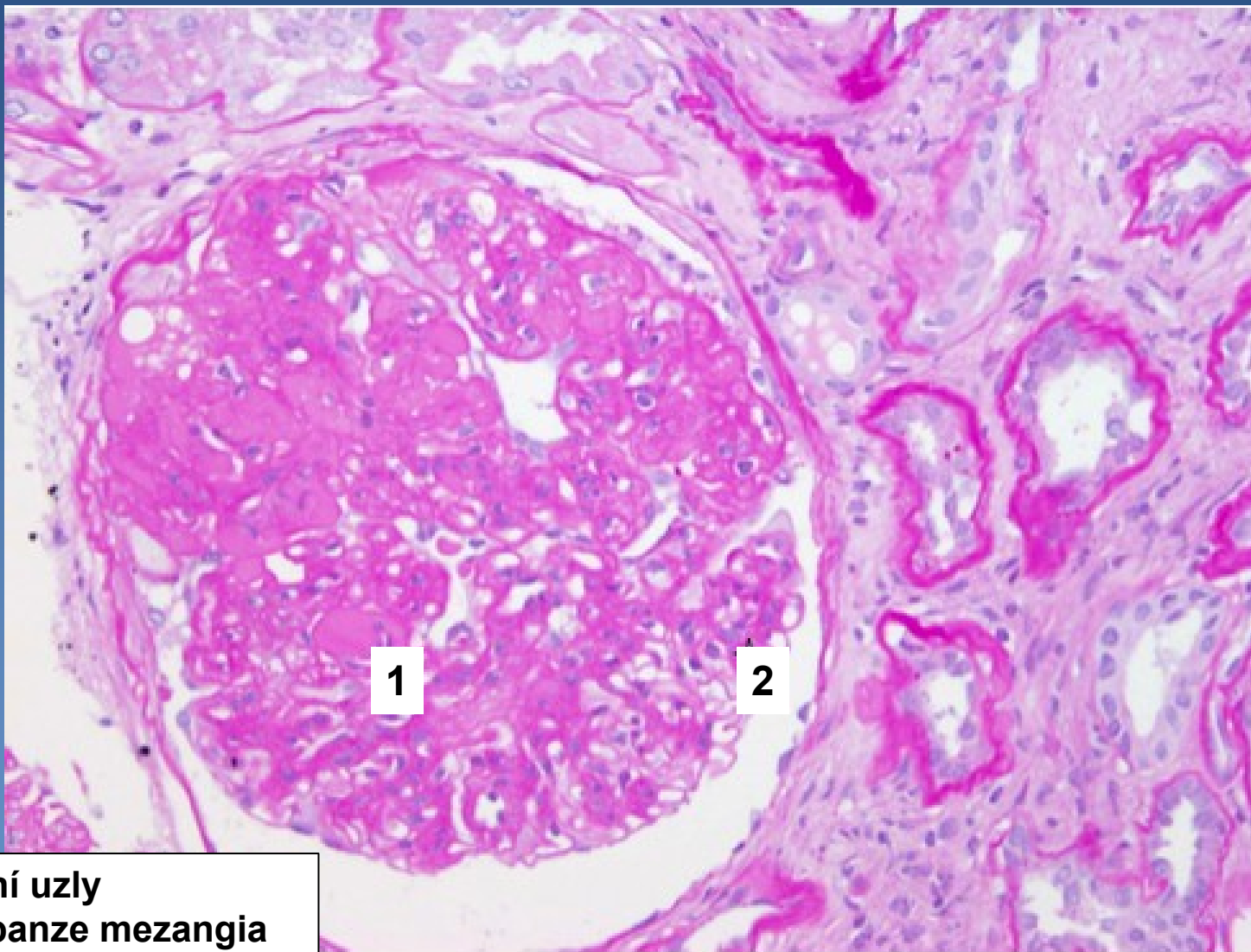
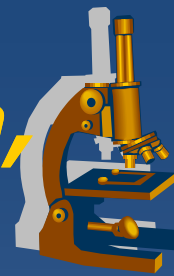
## 66. Akutní glomerulonefritida (proliferativní nebo srpkovitá)



1 Celulární srpky v oblasti Bowmanova prostoru

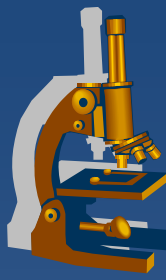


# 67. Diabetická glomeruloskleróza, mikroangiopatie

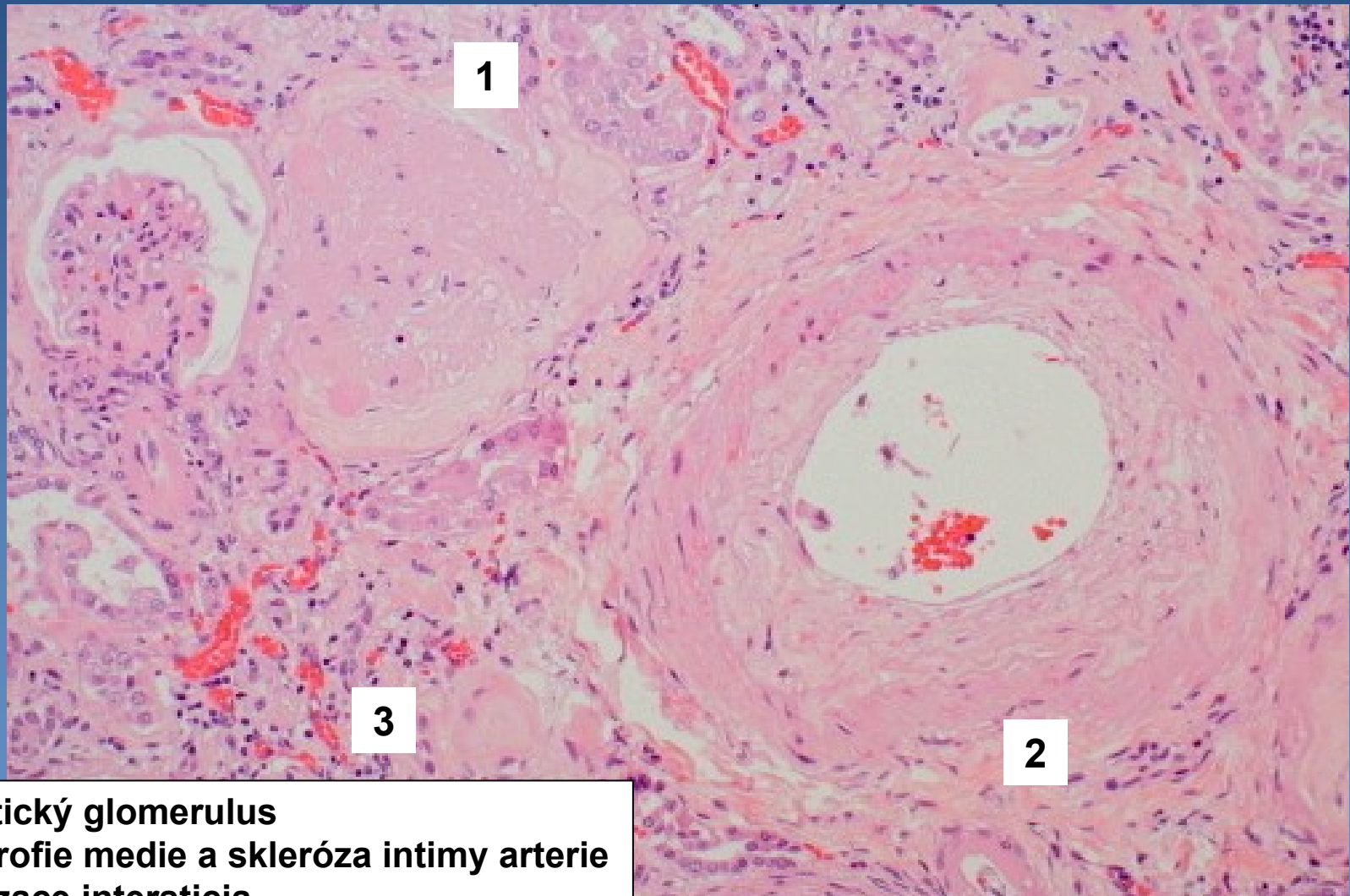

1 Mezangiální uzly  
2 Difuzní expanze mezangia





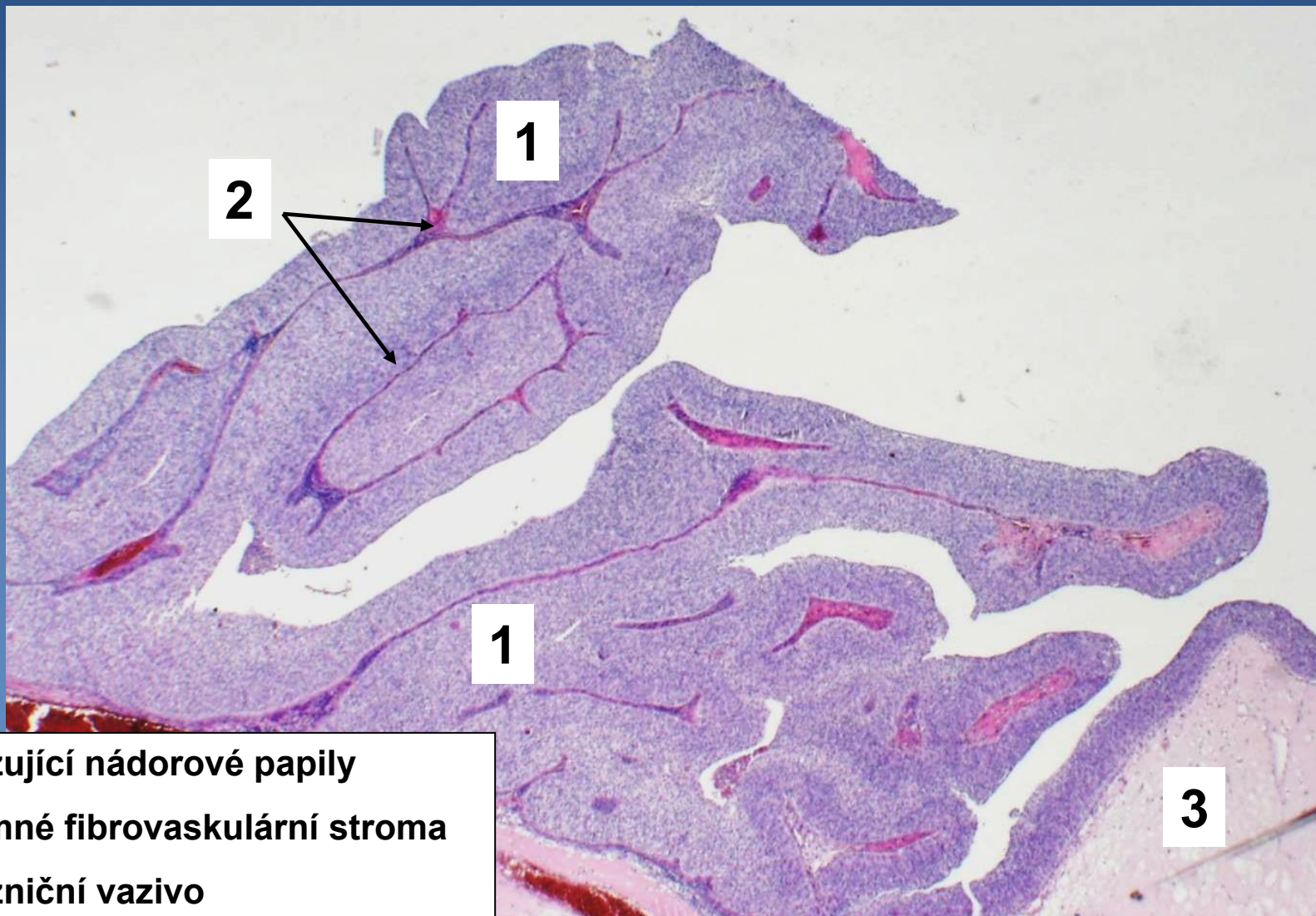
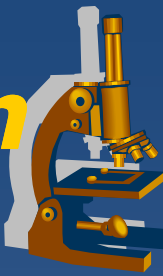
# 68. Vaskulární nefroskleróza



**1 Sklerotický glomerulus**  
**2 Hypertrofie medie a skleróza intimy arterie**  
**3 Fibrotizace intersticia**



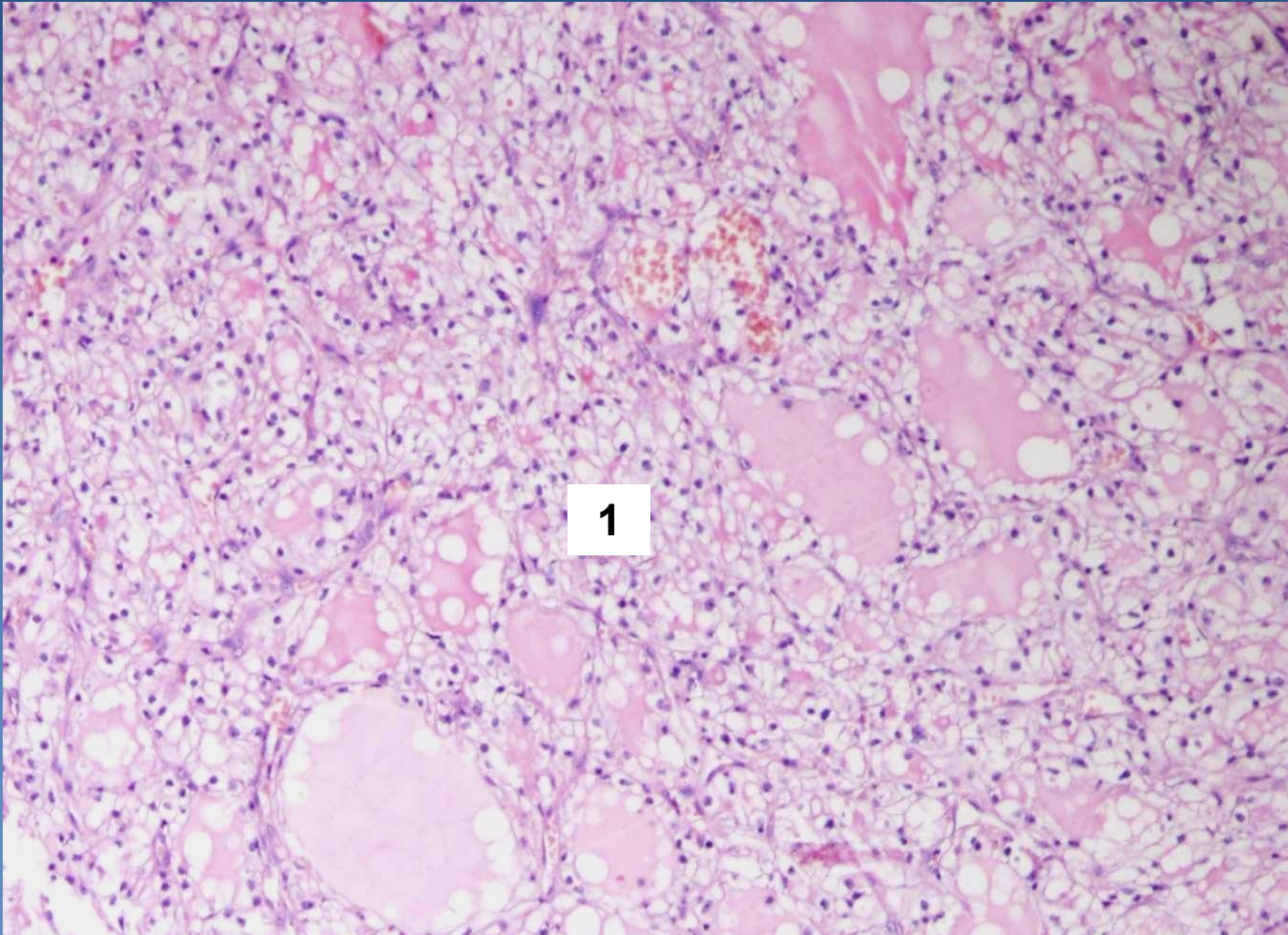
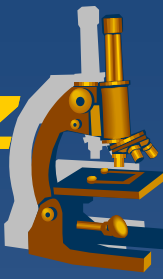# 69. *Low-grade papilokarcinom močového měchýře*



1. Fúzující nádorové papily
2. Jemné fibrovaskulární stroma
3. Slizniční vazivo



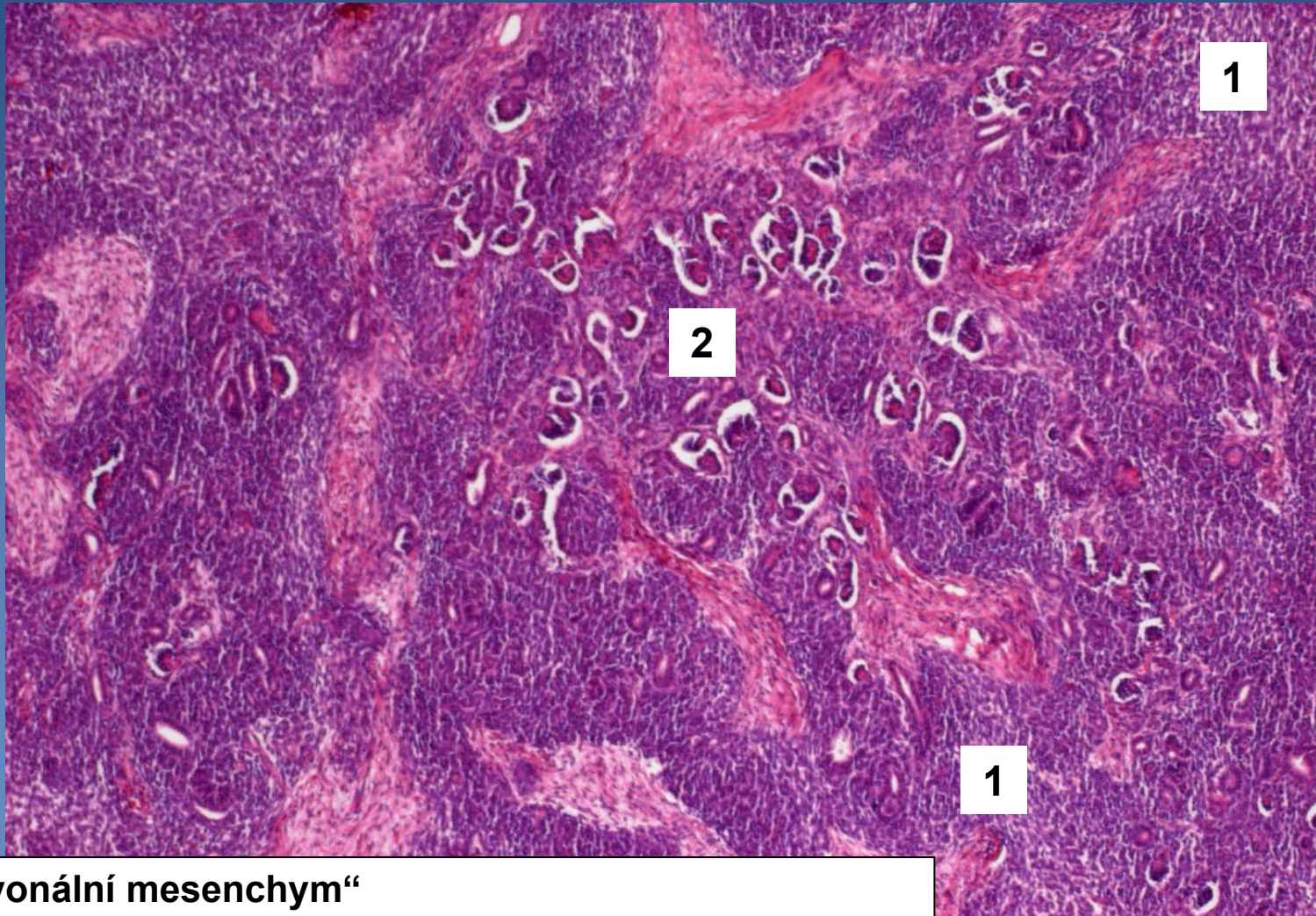
# 70. Světlobuněčný karcinom z renálních buněk (Grawitz)



1 Vodojasné buňky s objemnou jemně granulovanou cytoplazmou (glykogen, lipidy)



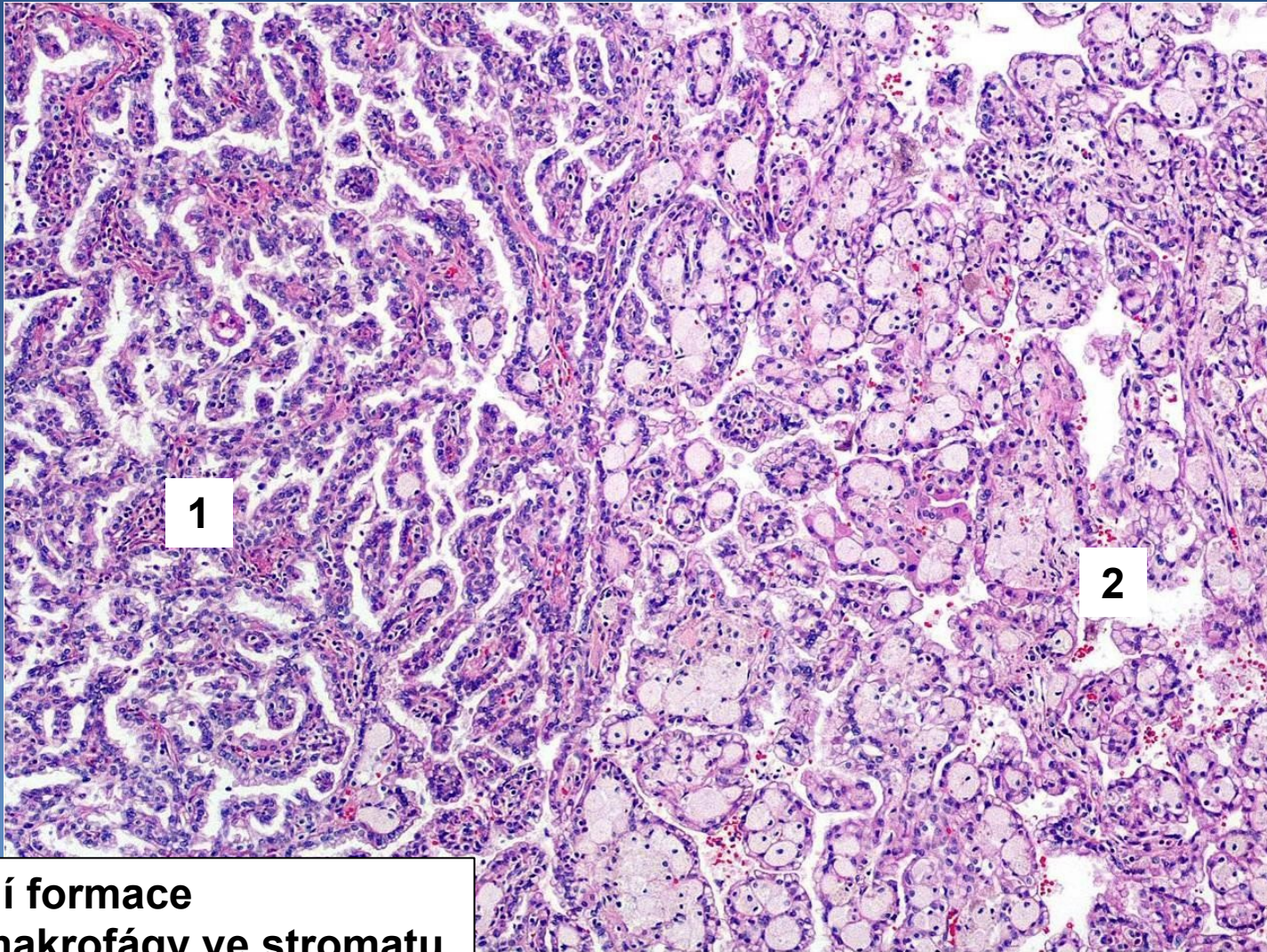
# 71. Wilmsův tumor



- 1 „embryonální mesenchym“  
2 Kombinace blastémových, stromální a epitelových buněk



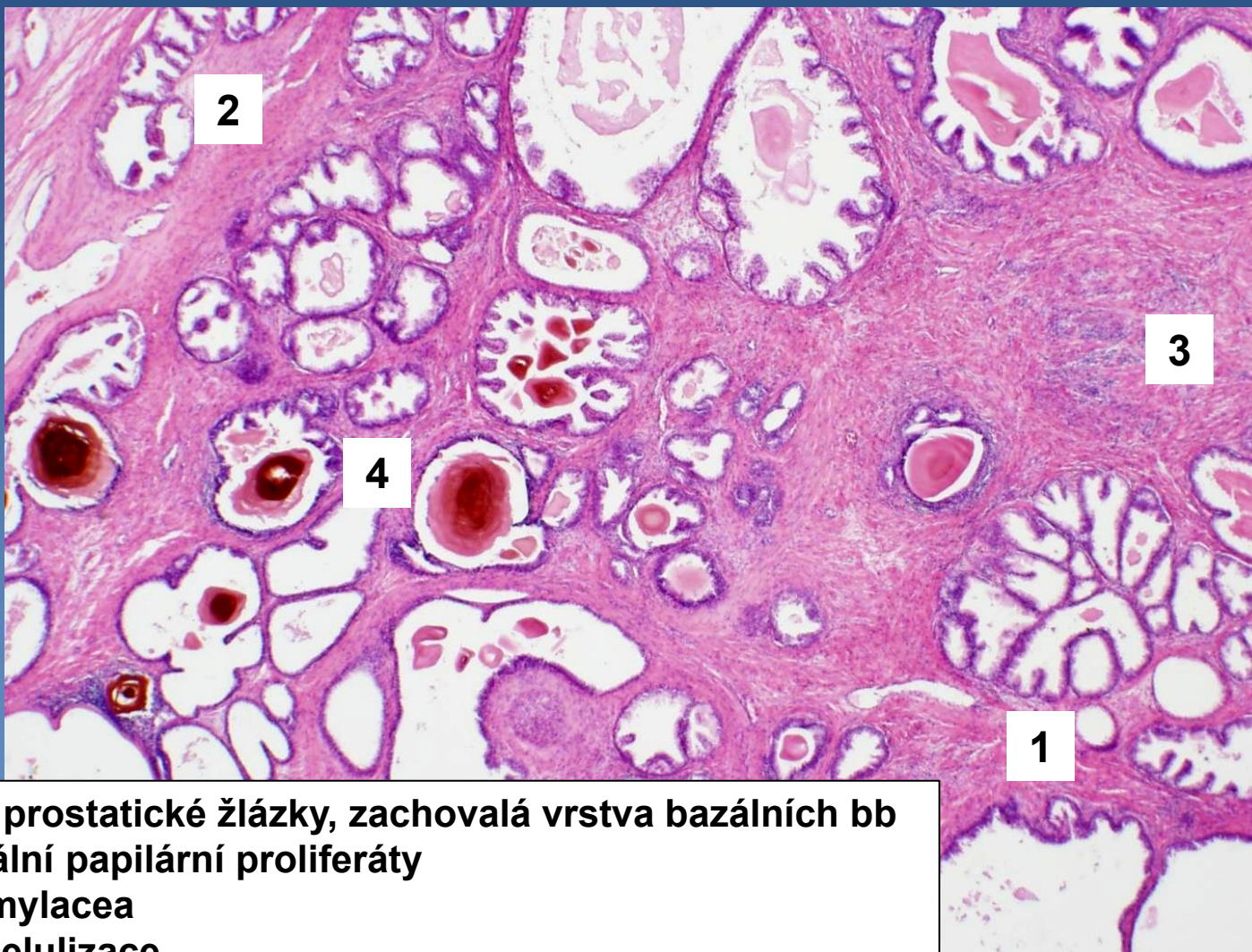
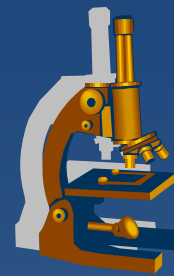
# 72. Papilární renální karcinom



- 1 Papilární formace
- 2 Pěnité makrofágy ve stromatu



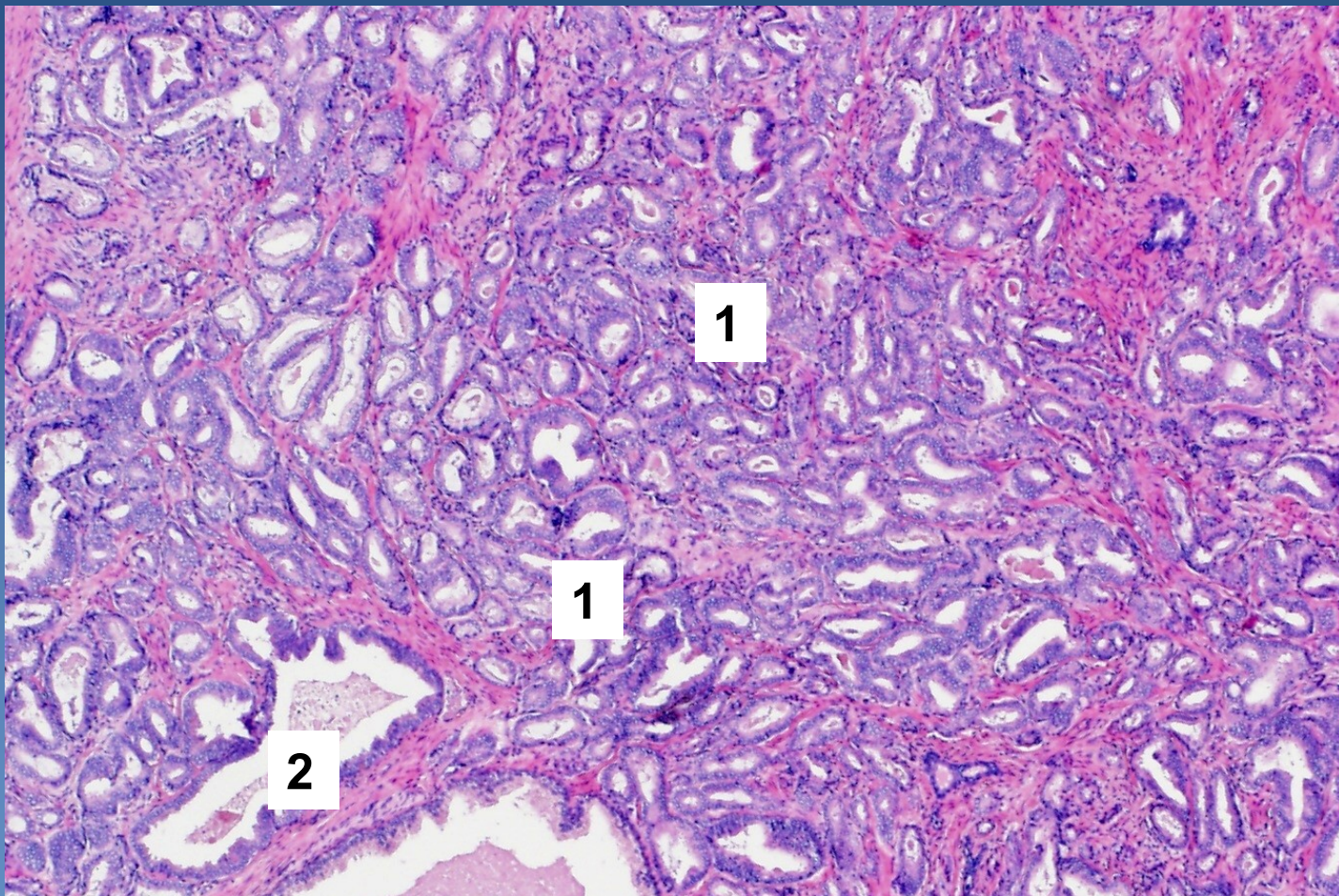
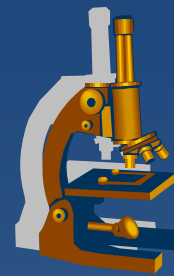
# 73. Benigní hyperplázie prostaty



- 1 Zmnožené prostatické žlázy, zachovalá vrstva bazálních bb
- 2 Intraluminální papilární proliferáty
- 3 Corpora amylacea
- 4 Zánětlivá celulizace



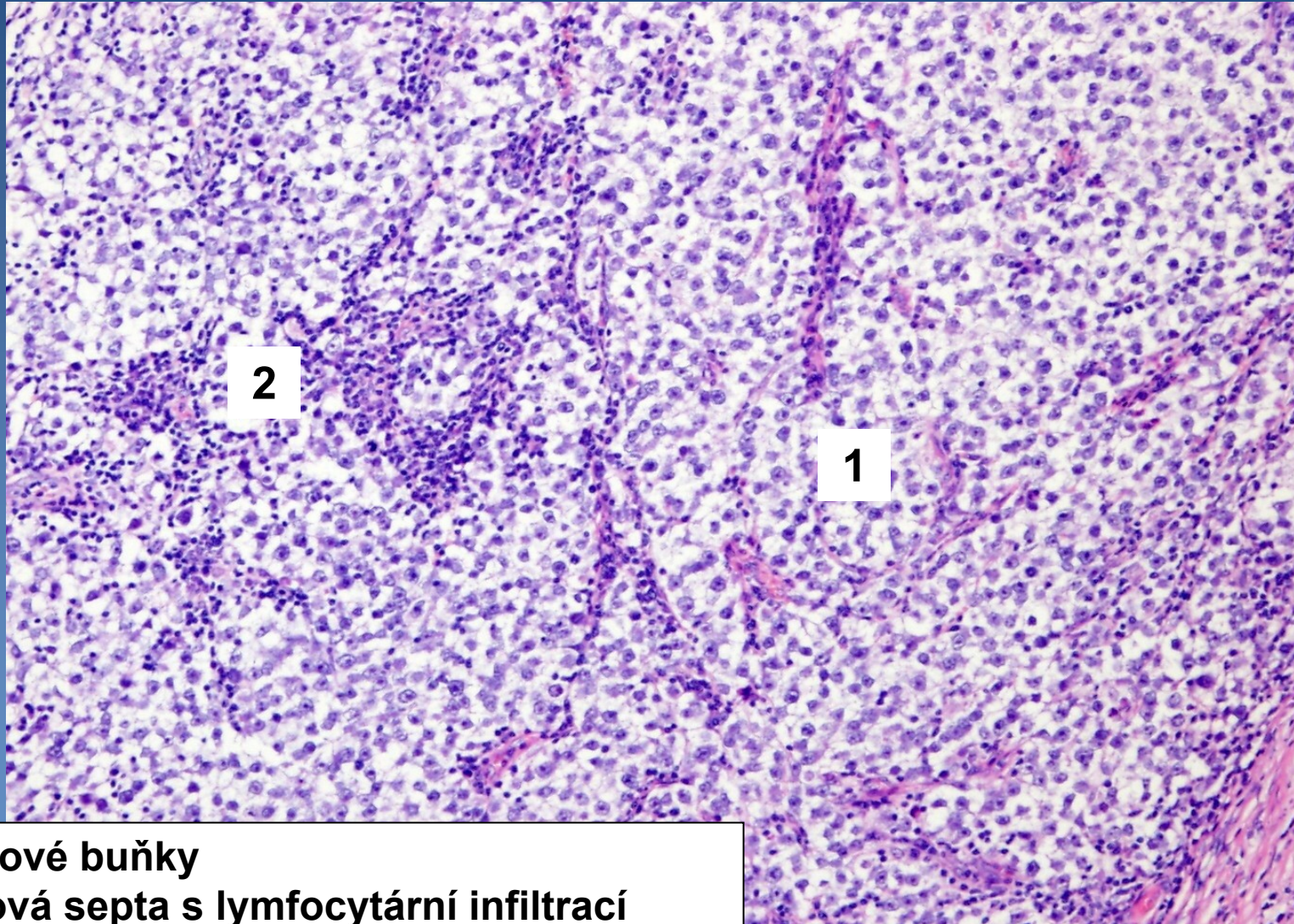
# 74. Acinární adenokarcinom prostaty



- 1 Drobné nádorové aciny, chybí vrstva bazálních buněk
- 2 Vrůstání acinů mezi prostatické žlázy



# 75. Seminom varlete



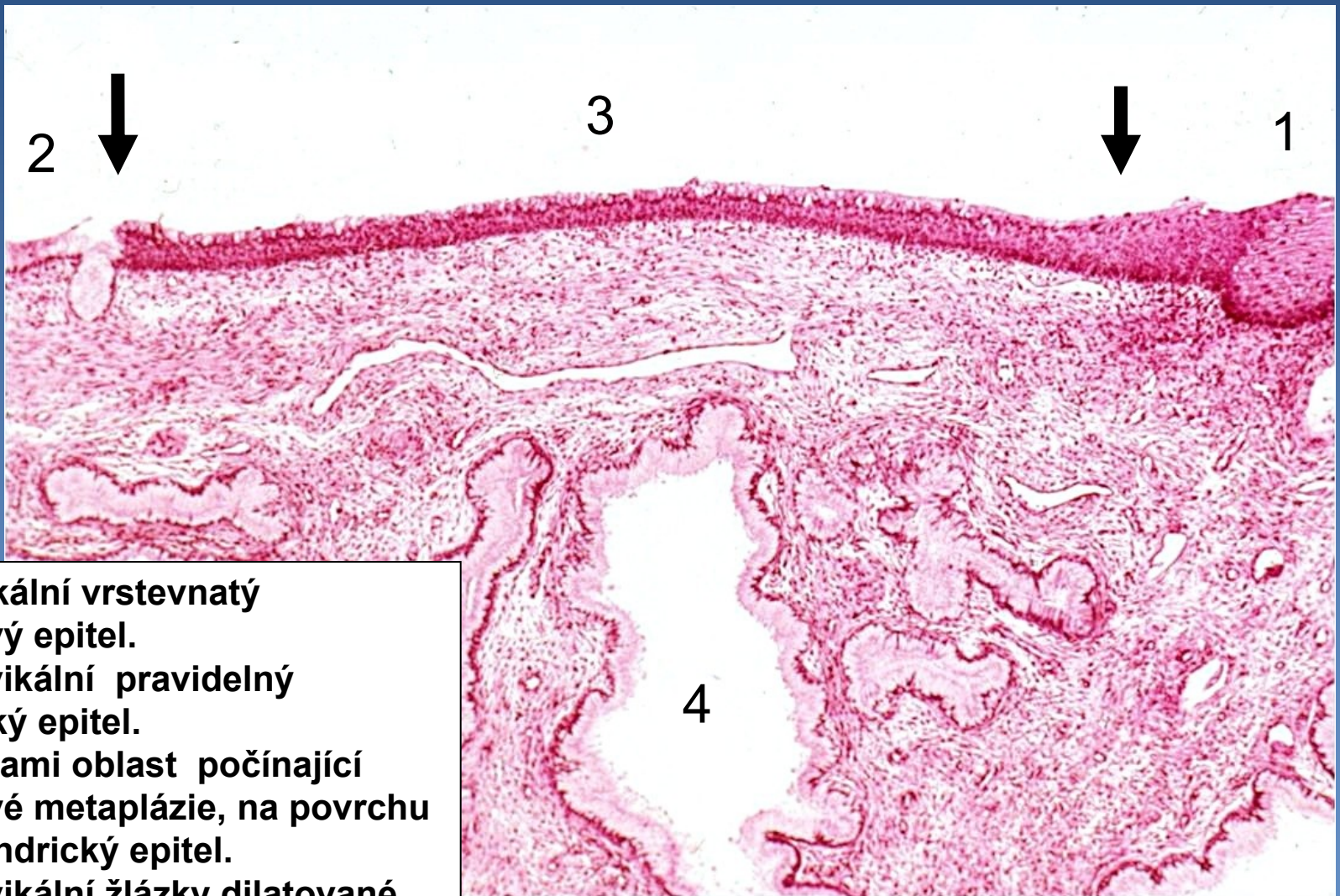
2

1

1 Nádorové buňky  
2 Vazivová septa s lymfocytární infiltrací



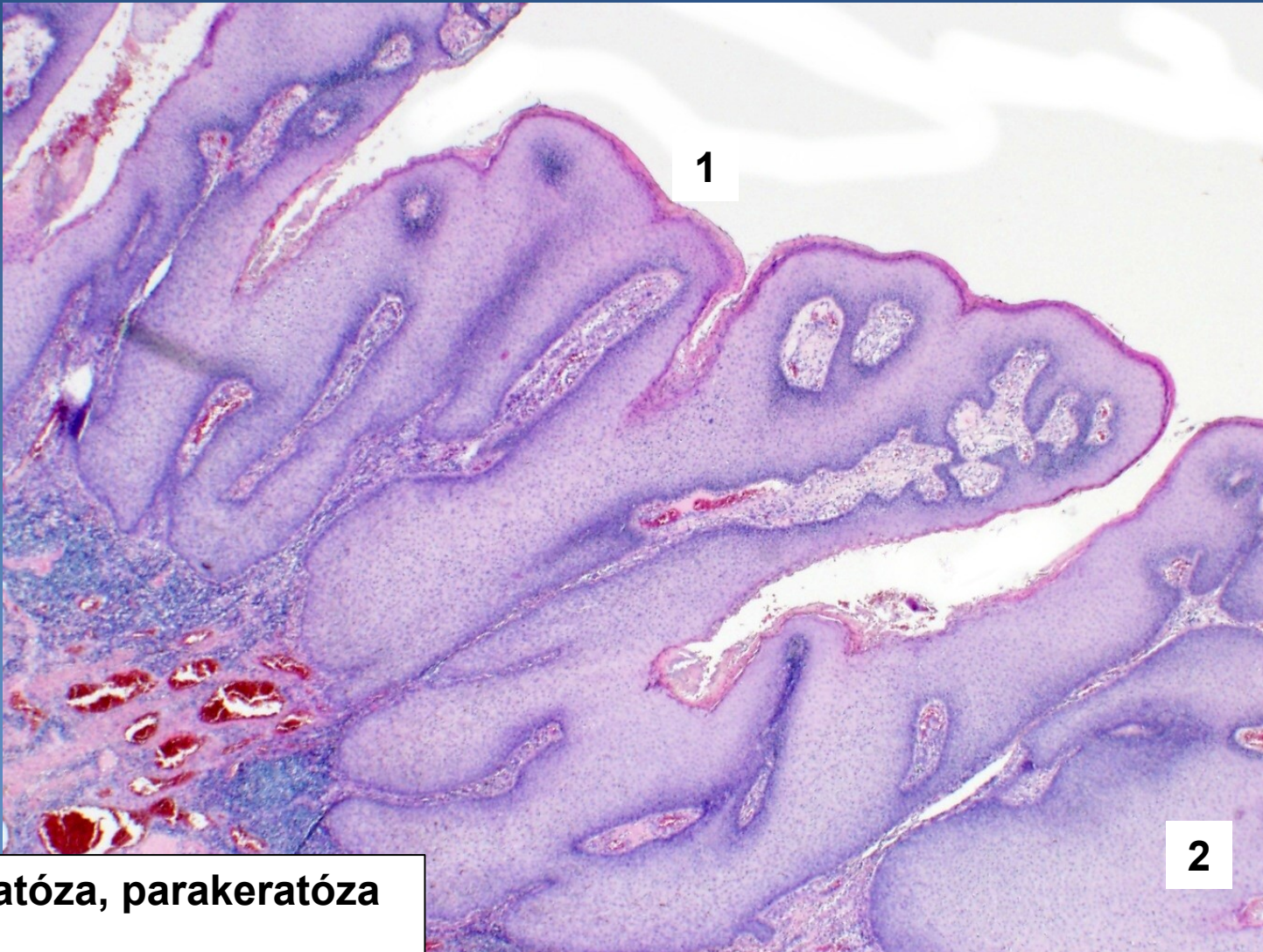# 76. Dlaždicová metaplázie cervixu, ovulóza



- 1 Exocervikální vrstevnatý dlaždicový epitel.
- 2 Endocervikální pravidelný cylindrický epitel.
- 3 Mezi šipkami oblast počínající dlaždicové metaplázie, na povrchu ještě cylindrický epitel.
- 4 Endocervikální žlázy dilatované.



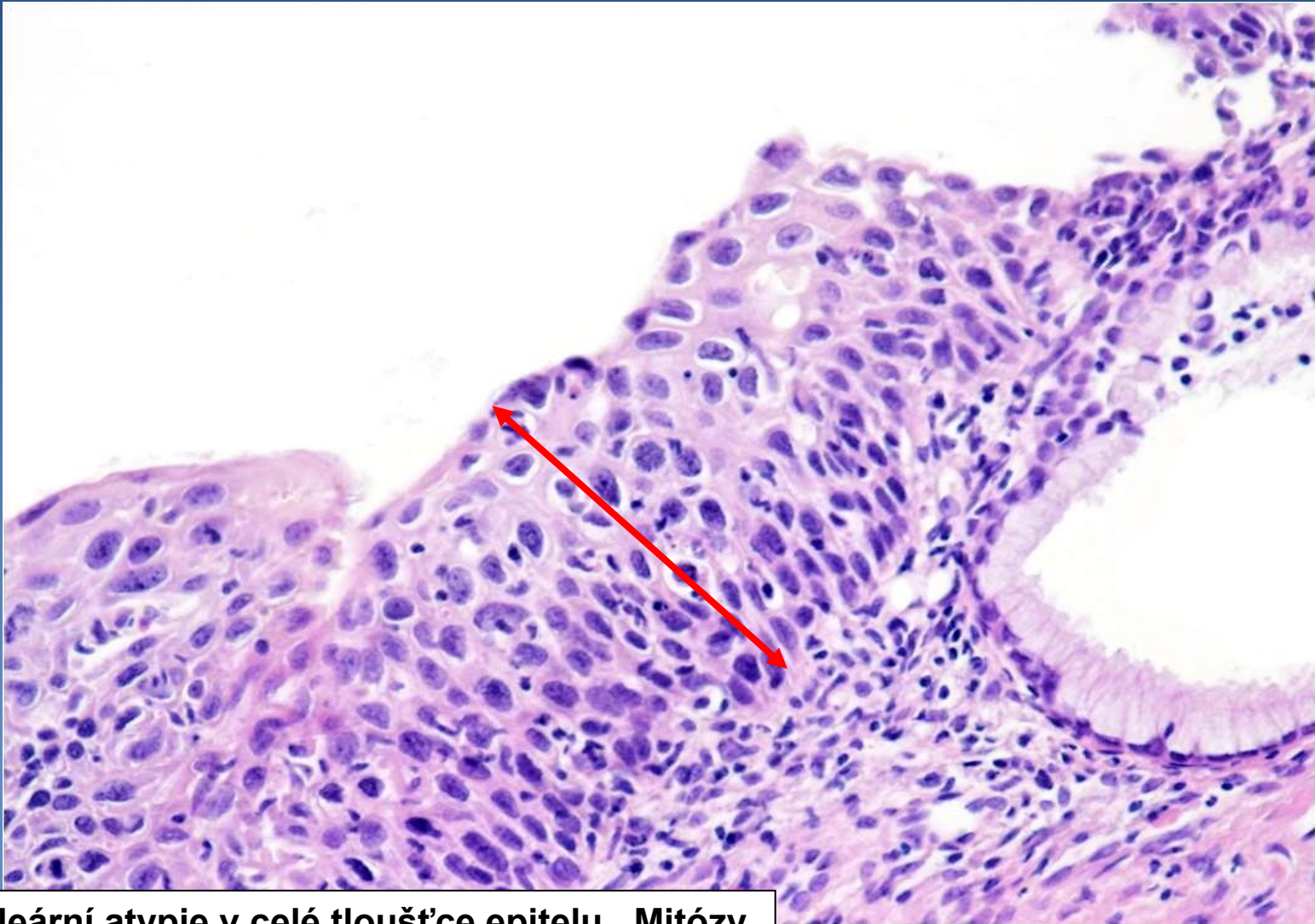# 77. *Condyloma accuminatum*



1 Hyperkeratóza, parakeratóza  
2 Koilocyty



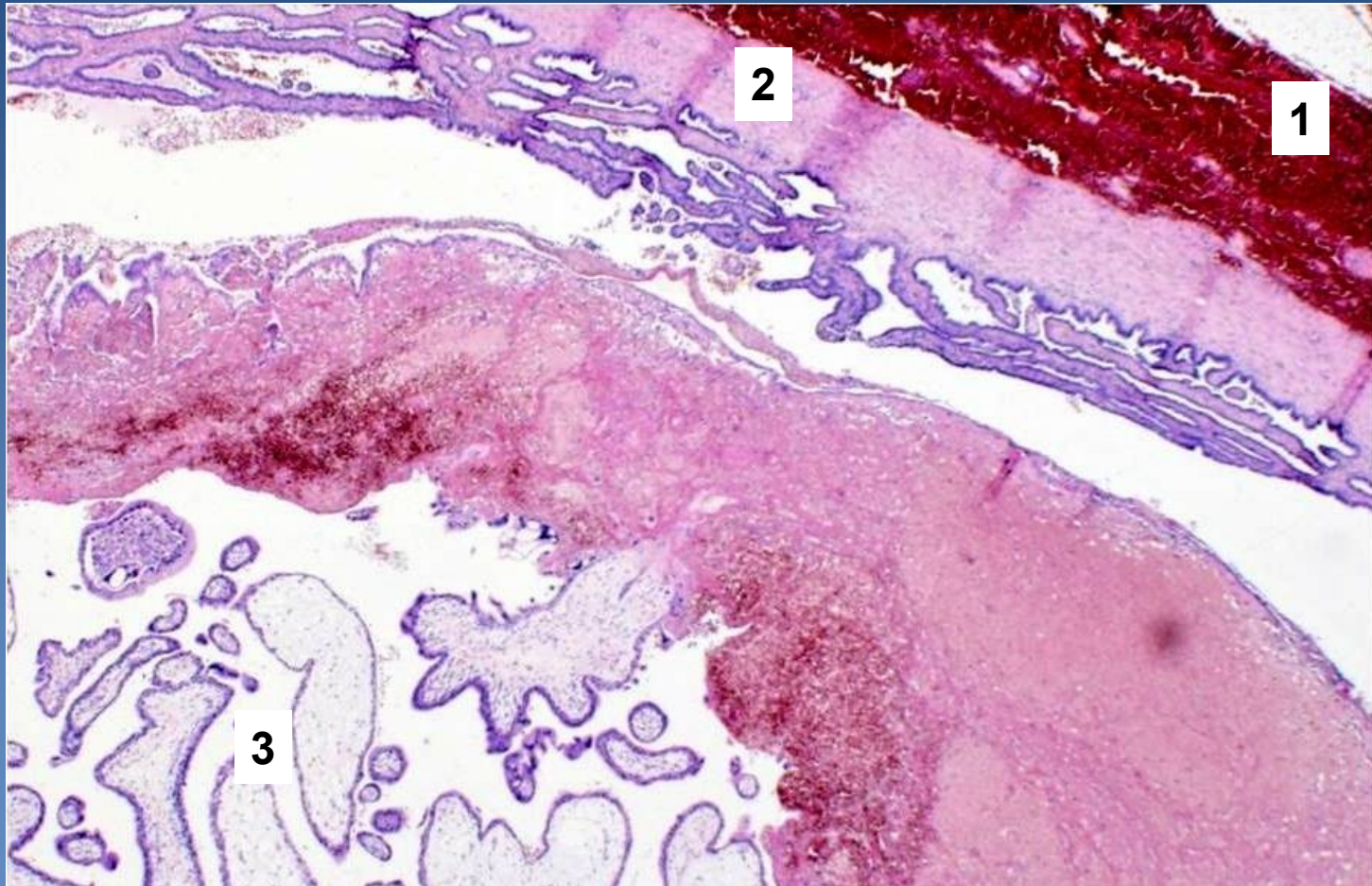
# 78. High-grade CIN



Cytonukleární atypie v celé tloušťce epitelu. Mitózy.



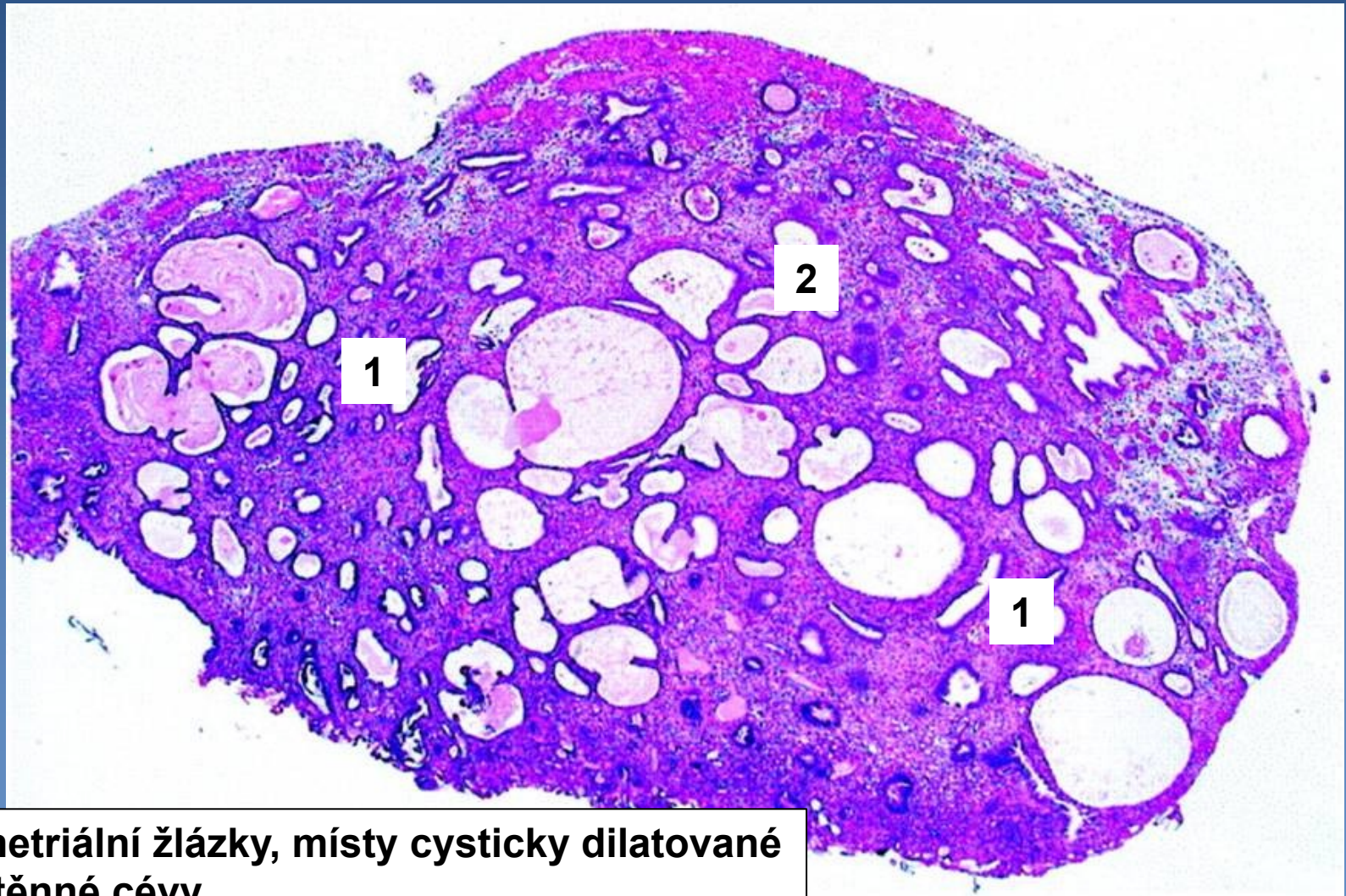
# 79. Tubární gravidita



**1 Hematom tuby**  
**2 Stěna tuby**  
**3 Struktury placenty (cytotrofoblast, syncytiotrofoblast)**



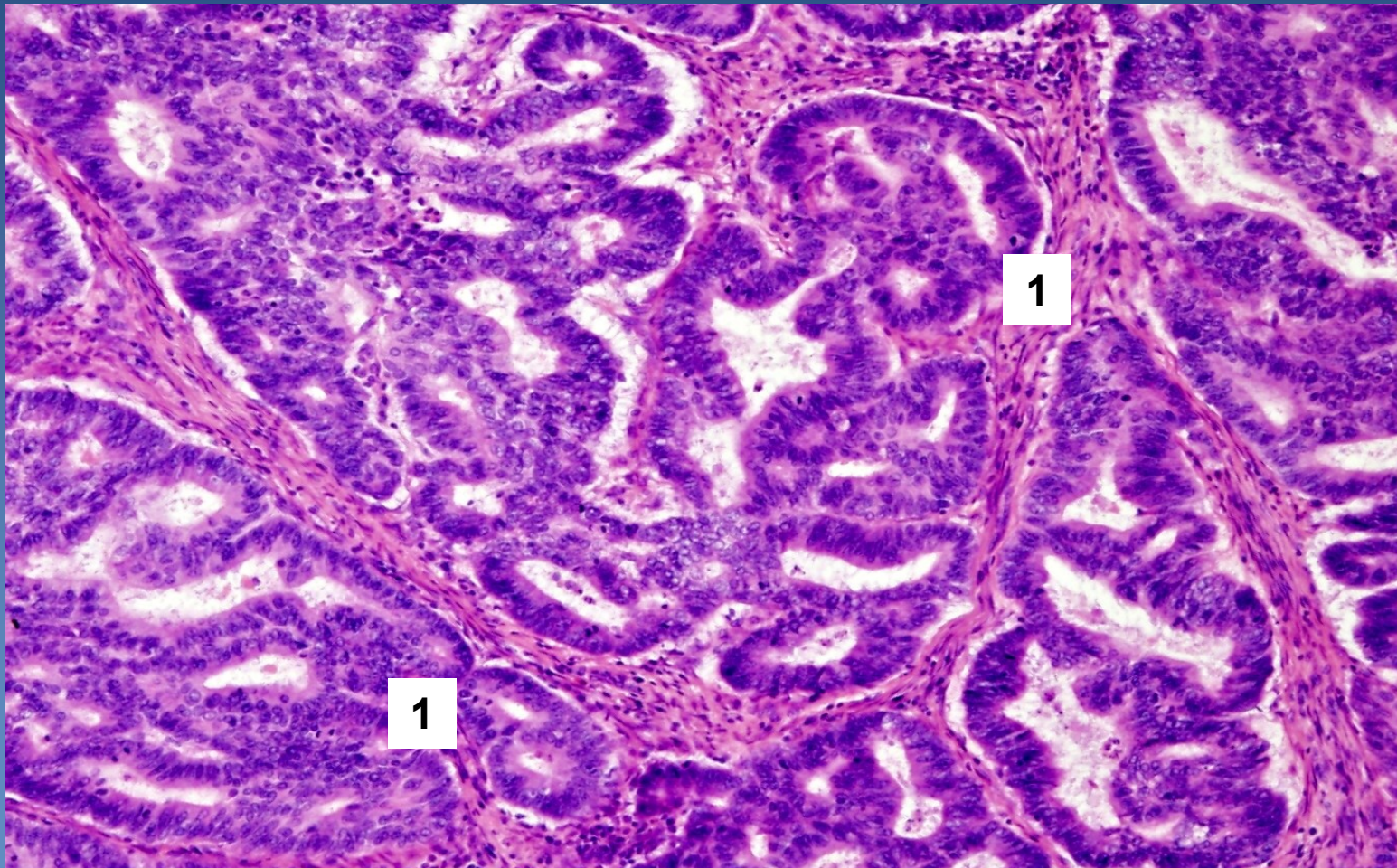
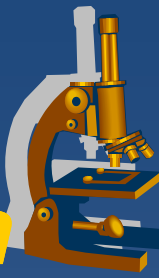
# 80. Korporální polyp



1 Endometriální žlázy, místy cysticky dilatované  
2 Silnostěnné cévy



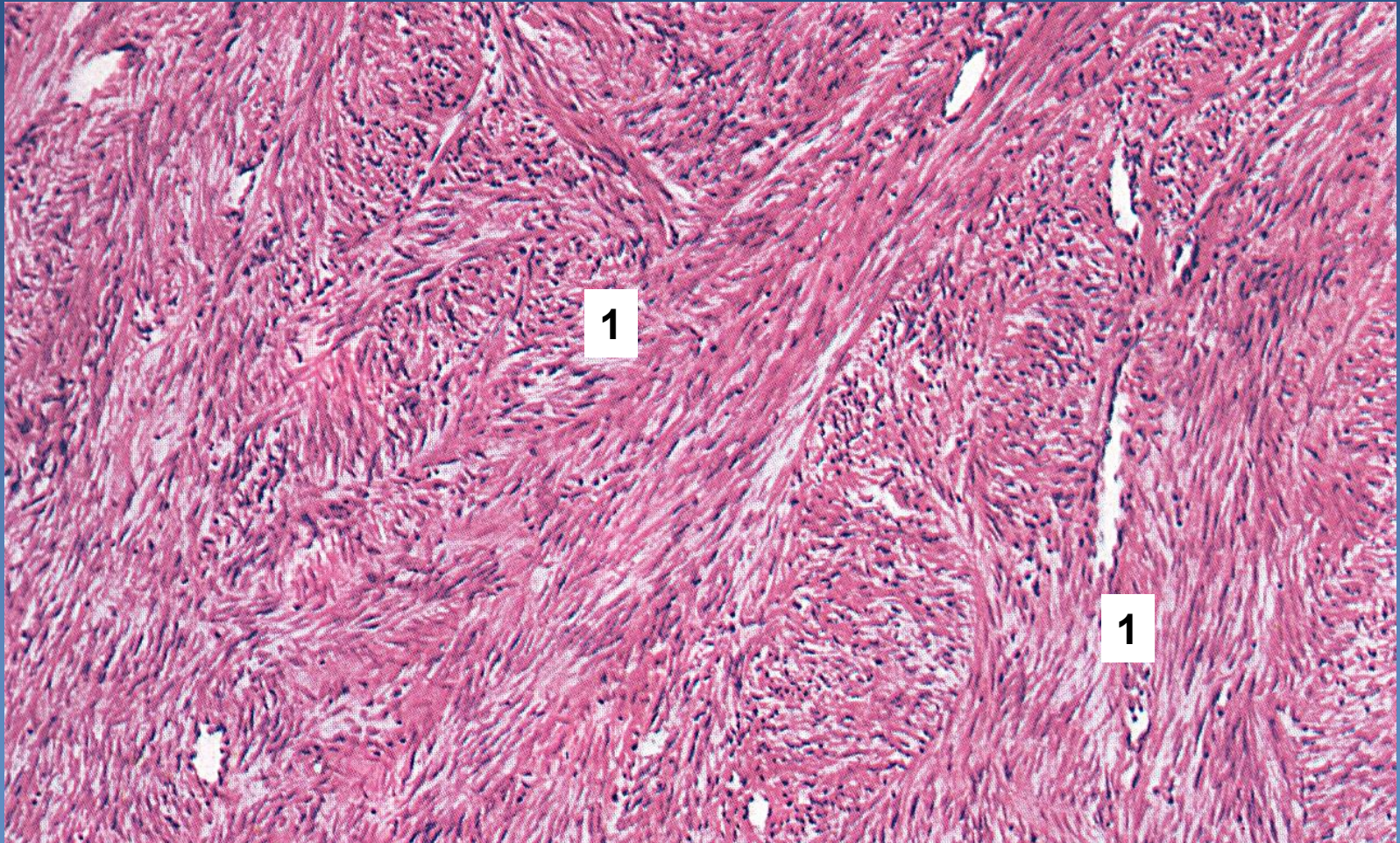
# 81. Endometrioidní adenokarcinom děložního těla



1 Kribriformní žlázy (chybí vmezeřené stroma) s četnými cytonukleárními atypiami, mitózami



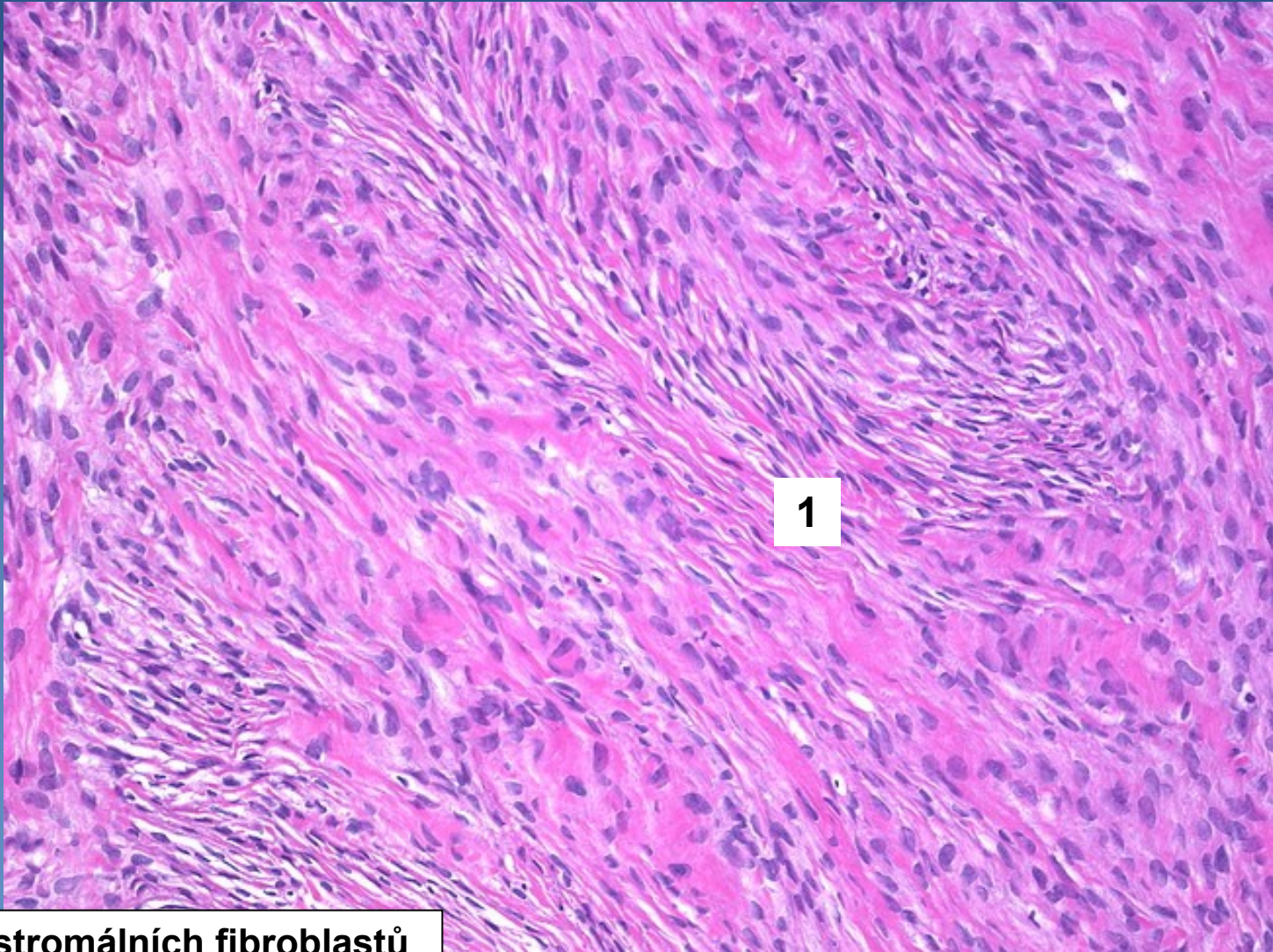
# 82. *Leiomyom dělohy*



**1** Vřetenité hladkosvalové buňky, protáhlá jádra se zaoblenými konci, fascikulární stavba. Bez atypií, nekróz, mitóz.



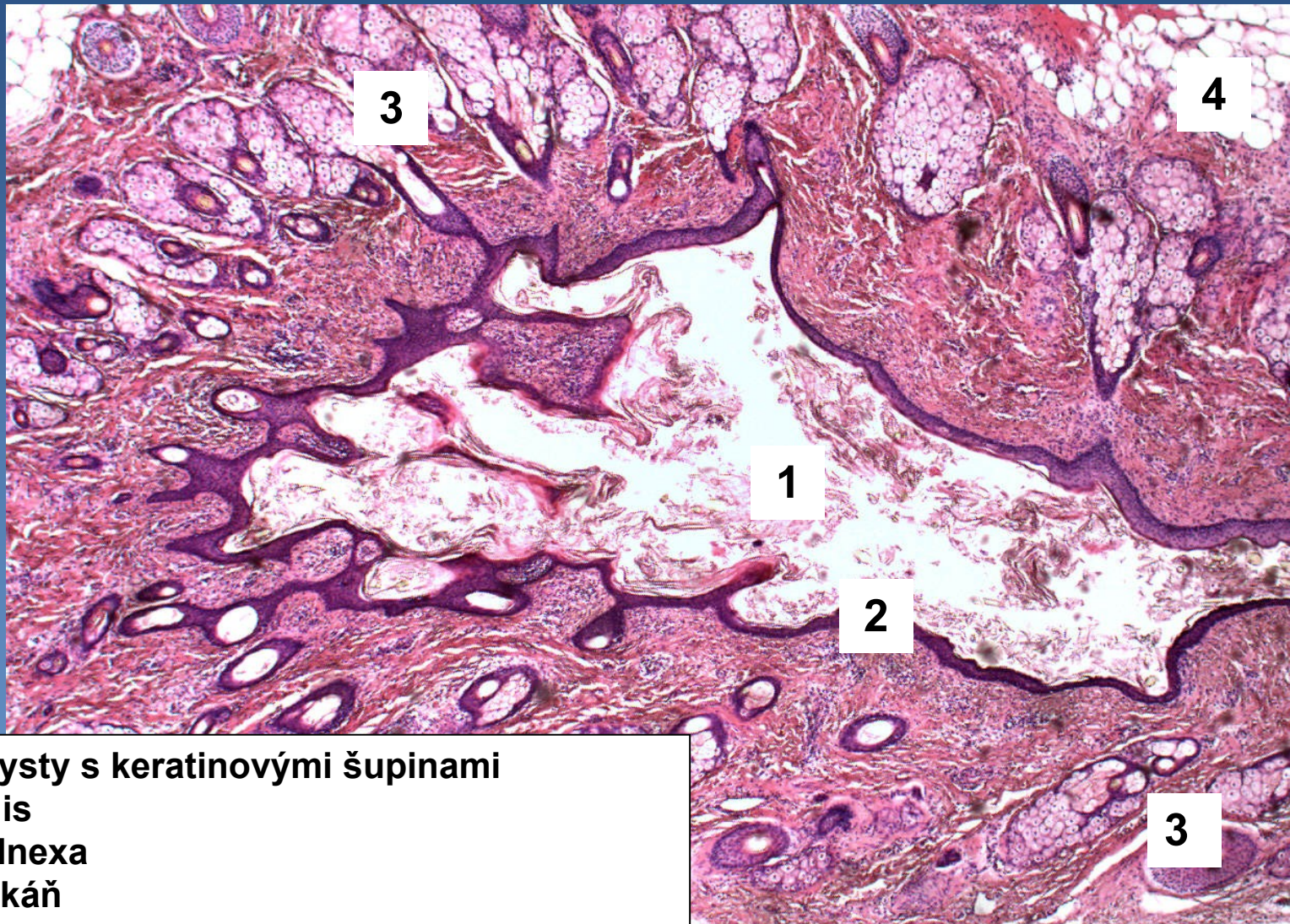
# 83. *Fibrom ovária*



1 Nádor ze stromálních fibroblastů



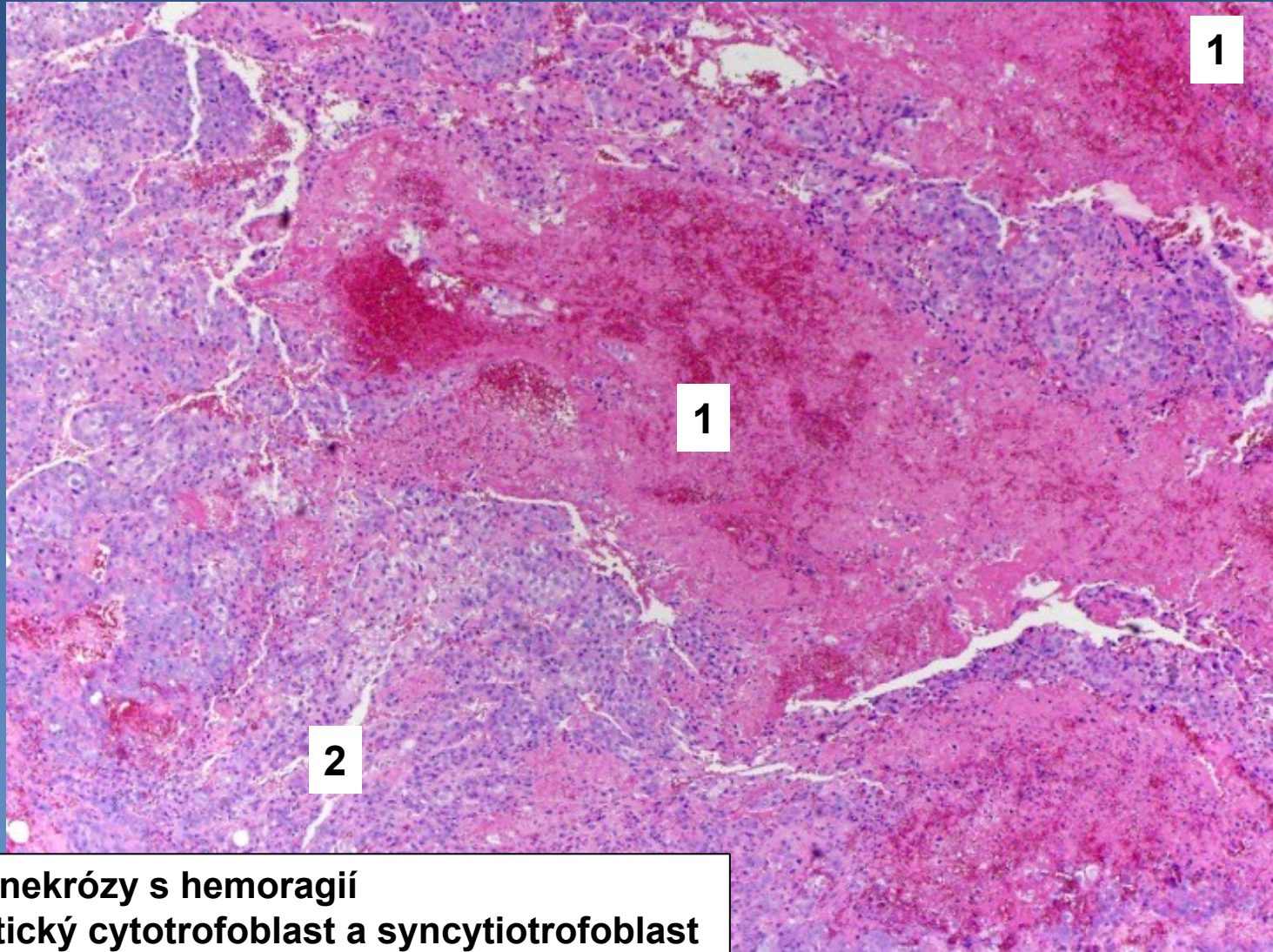
# 84. Zralý teratom (dermoidní cysta)



1 lumen cysty s keratinovými šupinami  
2 epidermis  
3 kožní adnexa  
4 tuková tkáň



# 85. Choriokarcinom – metastáza v kůži



1

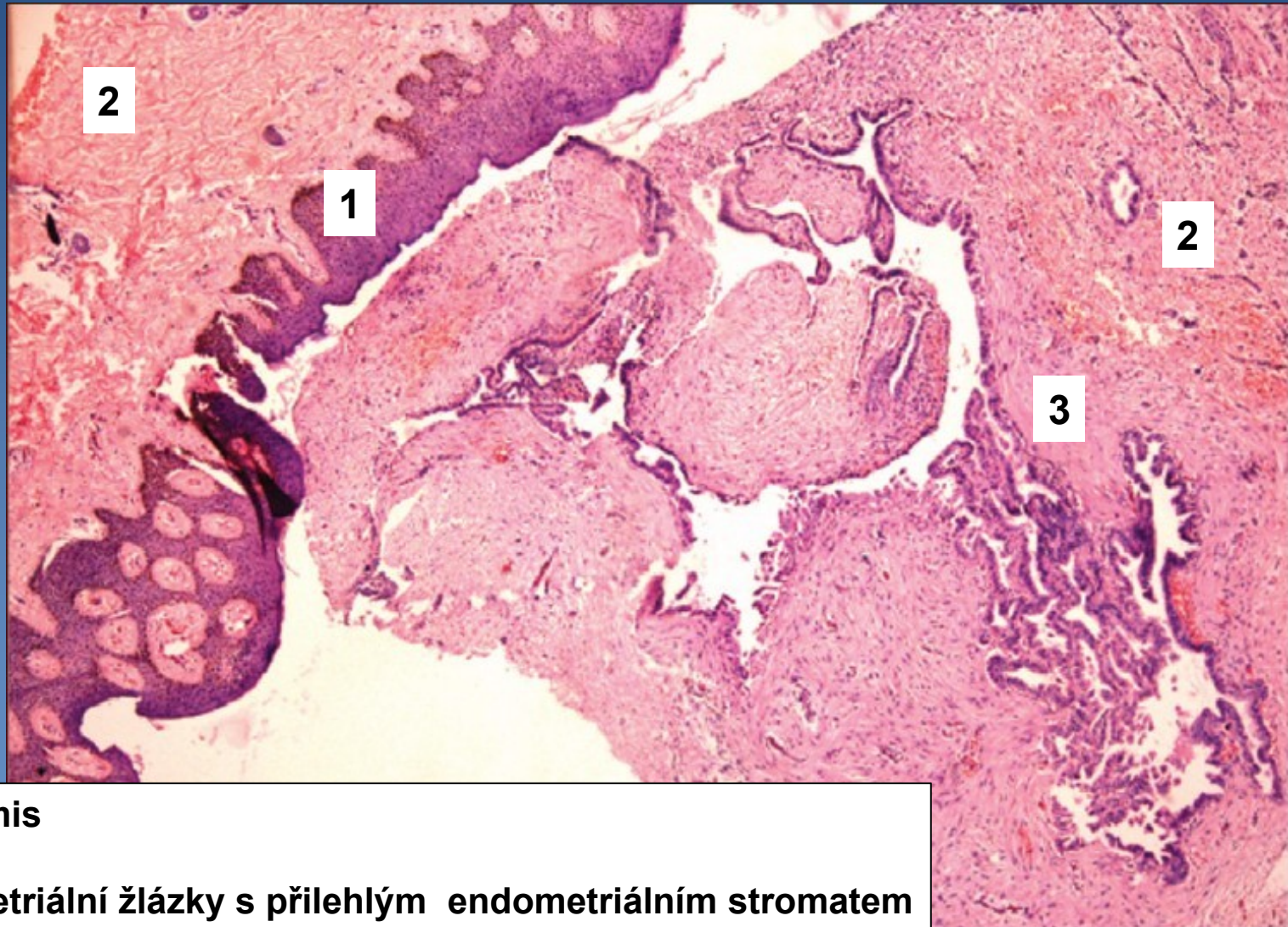
1

2

1 Ložisko nekrózy s hemoragií  
2 Anaplastický cytotrofoblast a syncytiotrofoblast



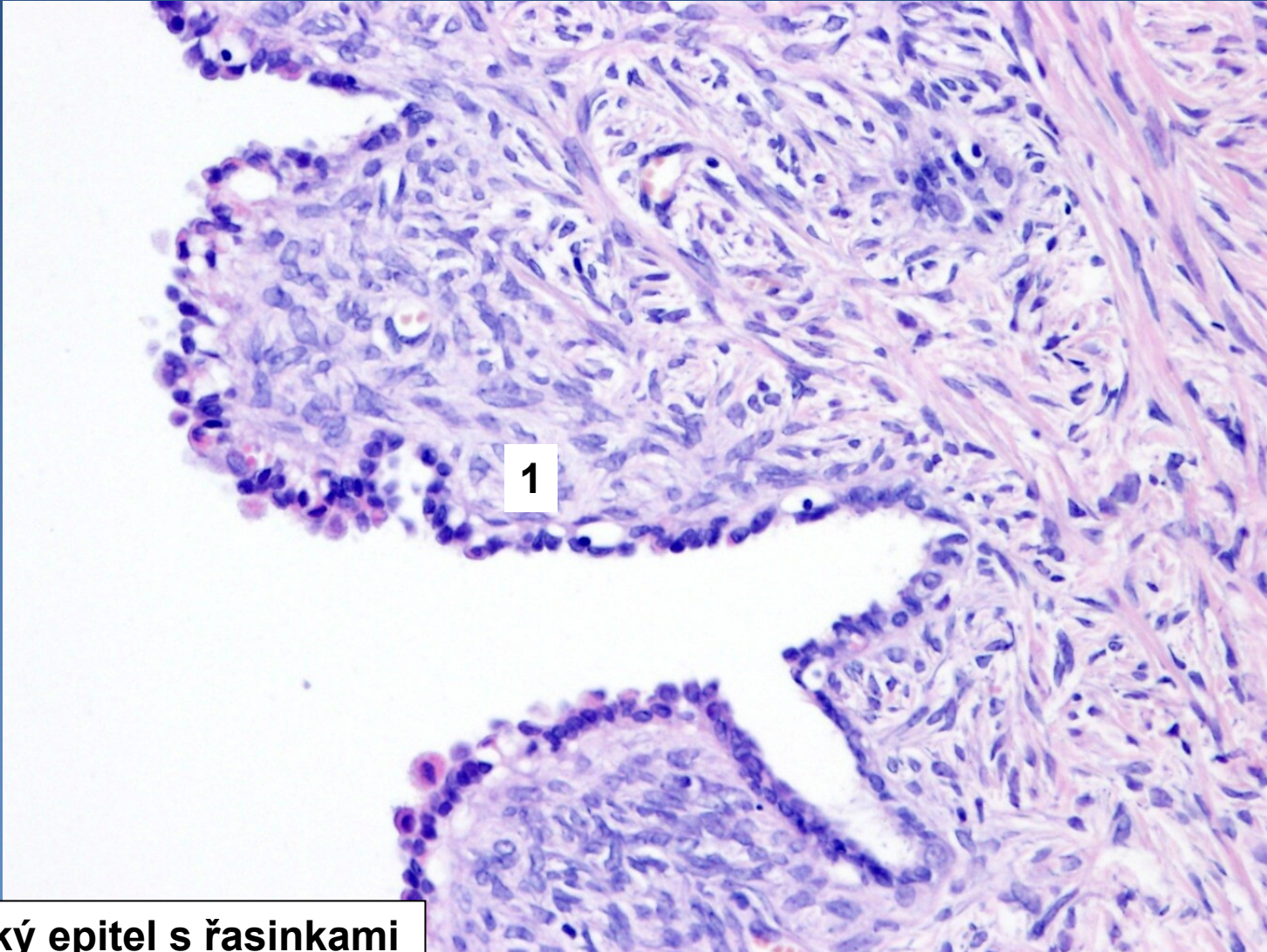# 86. Endometrióza pupku



1 Epidermis  
2 Dermis  
3 Endometriální žlásky s přilehlým endometriálním stromatem



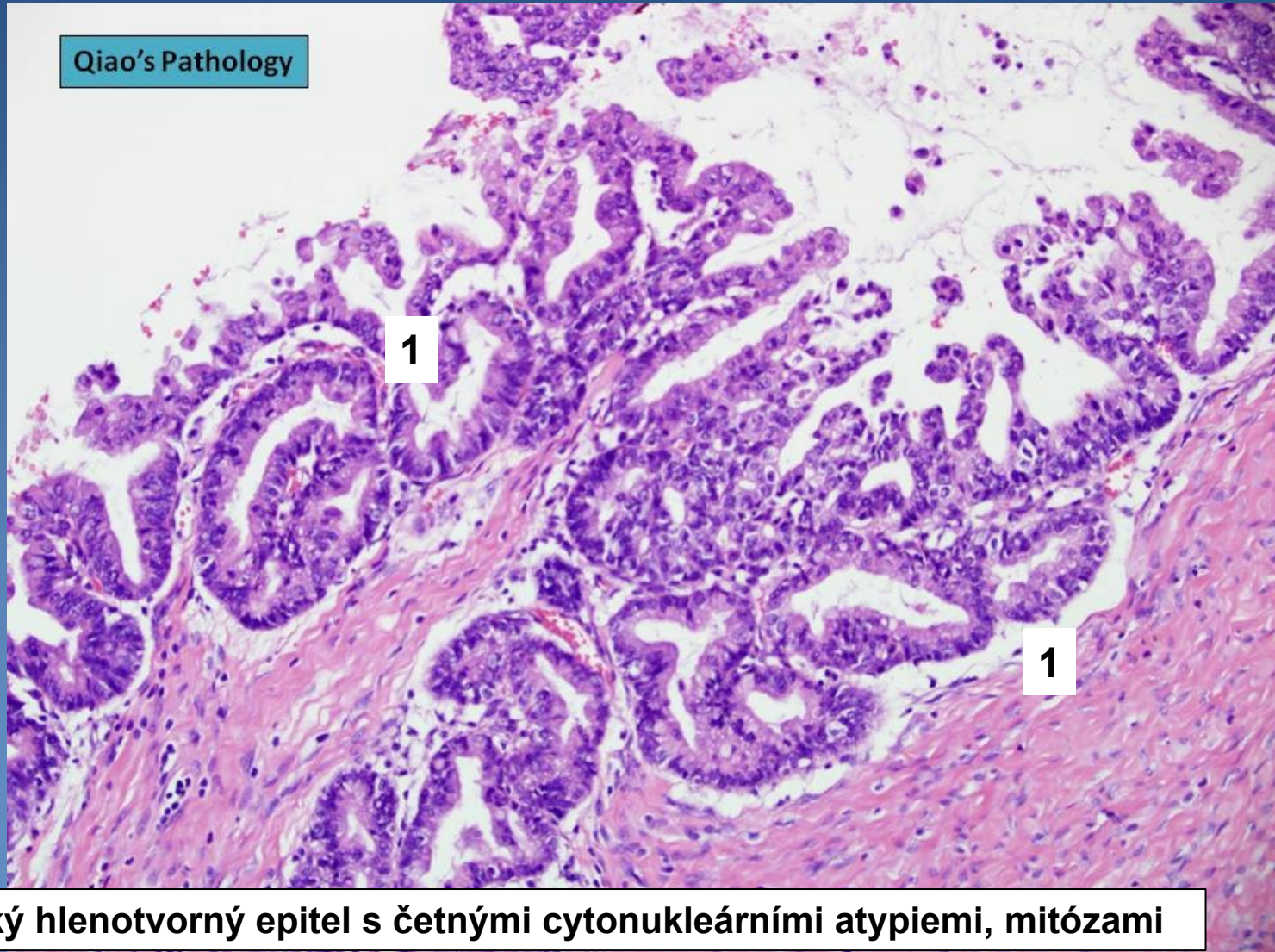
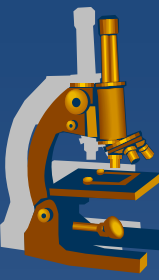
# 87. Serózní cystadenom ovária



1 Cylindrický epitel s řasinkami



# 88. Mucinózní cystadenokarcinom ovária



Qiao's Pathology

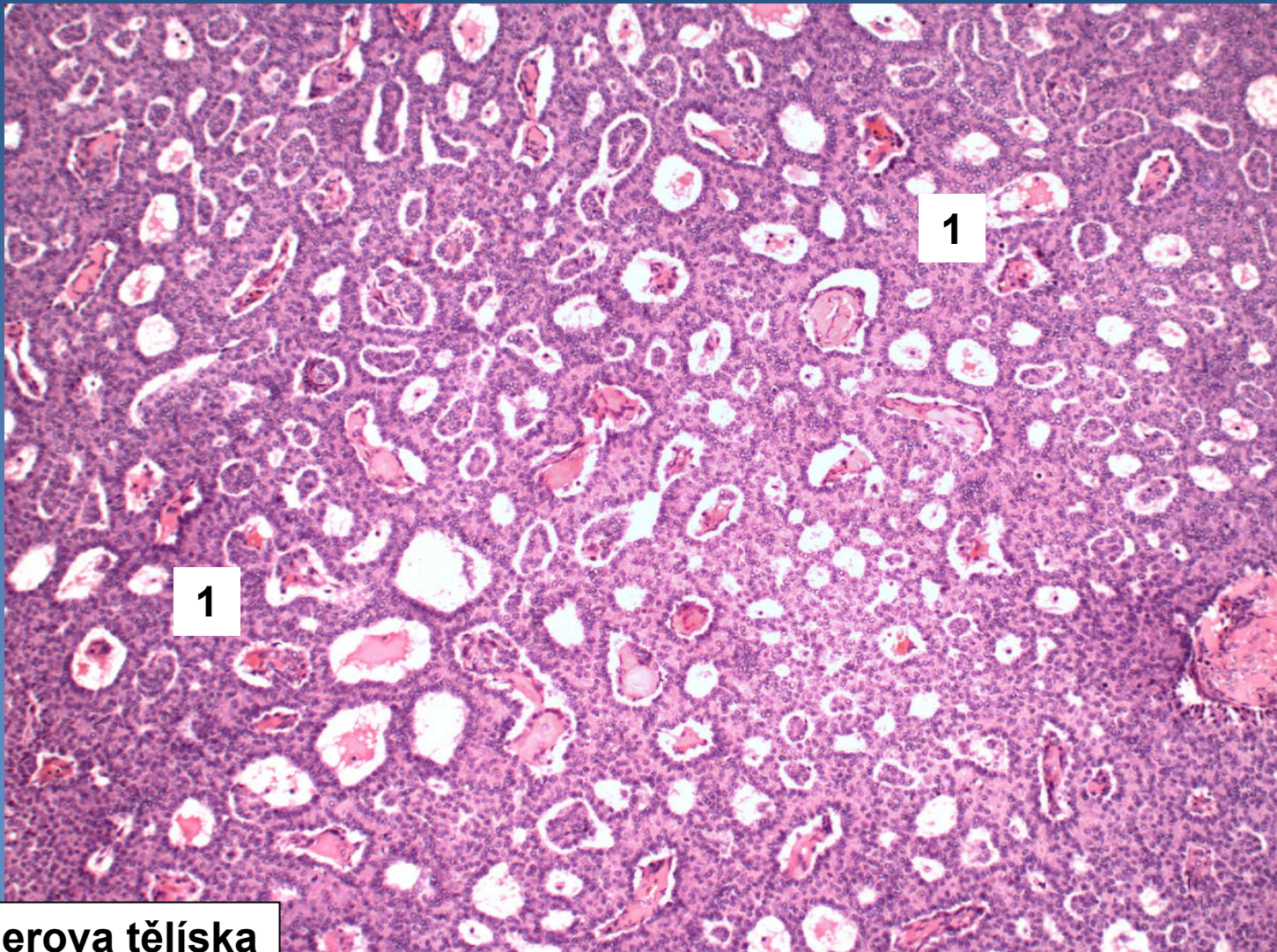
1

1

1 Cylindrický hlenotvorný epitel s četnými cytonukleárními atypiami, mitózami

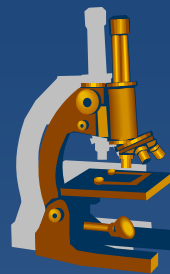


# 89. *Nádor z buněk granulózy*

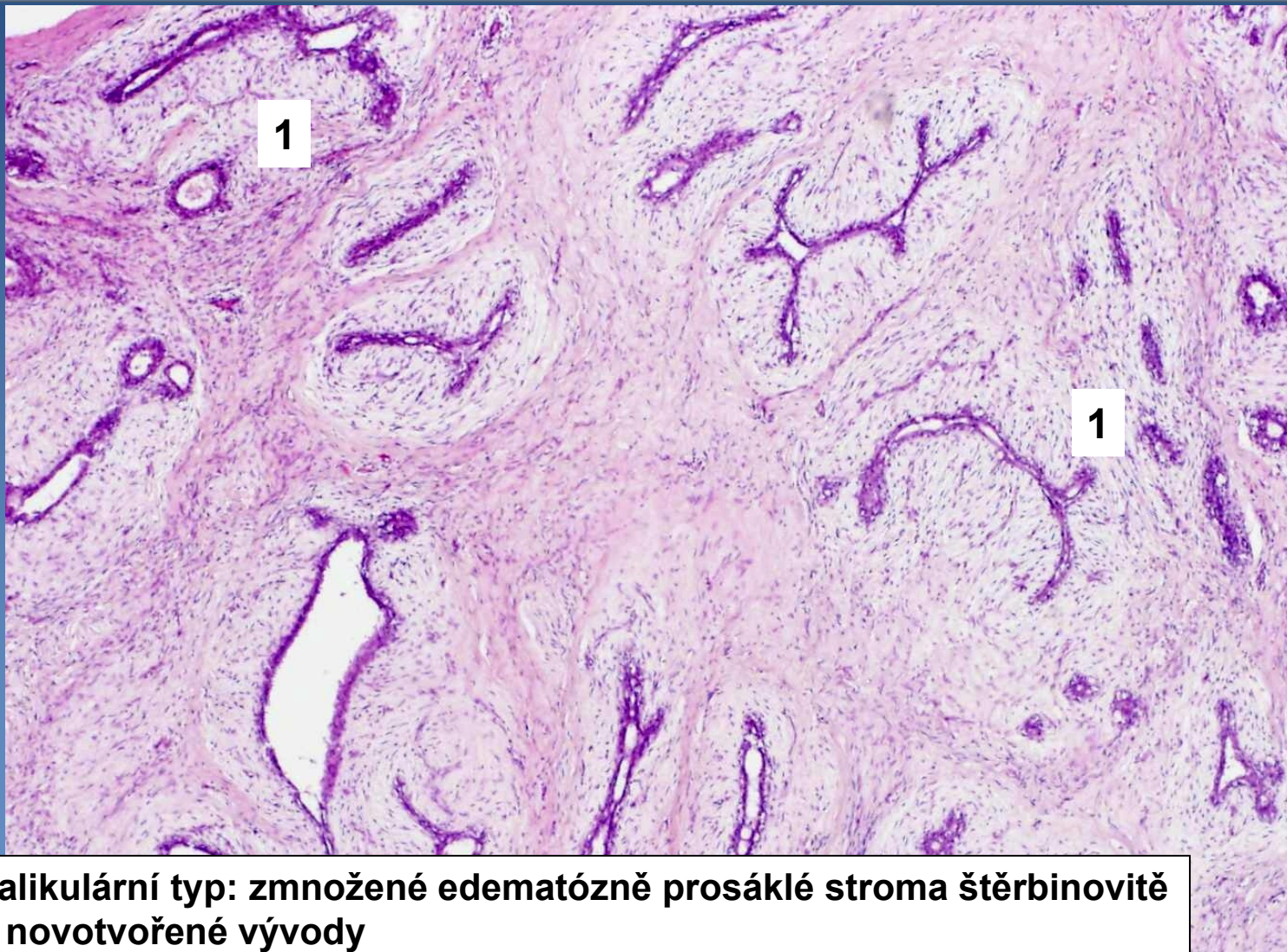

1 Call-Exnerova tělíska





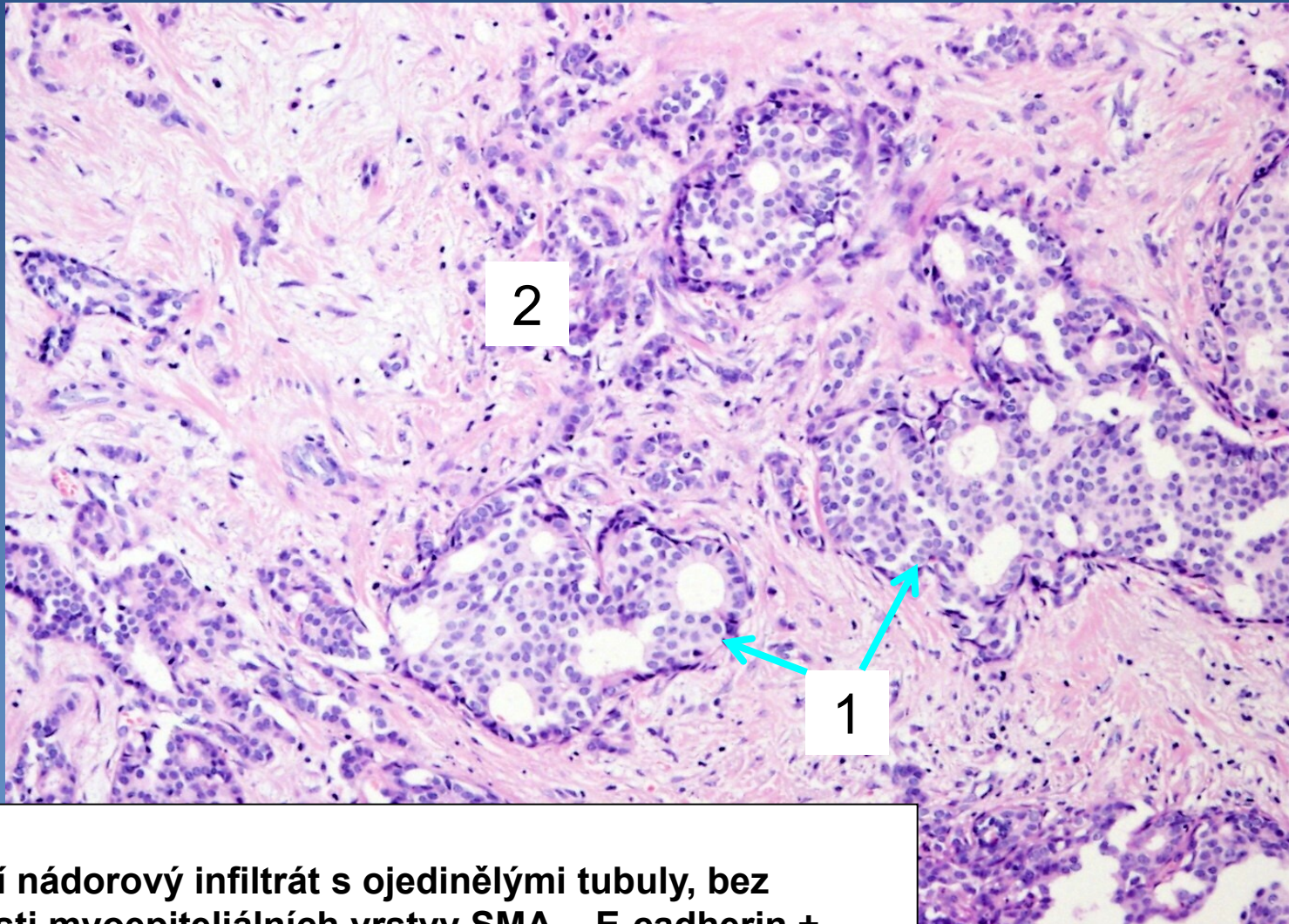
# 90. Fibroadenom mammy



**1 Intrakanalikulární typ: zmnožené edematózně prosáklé stroma štěrbinovitě utlačuje novotvořené vývody**



# 91. *Invazivní duktální karcinom mammy*

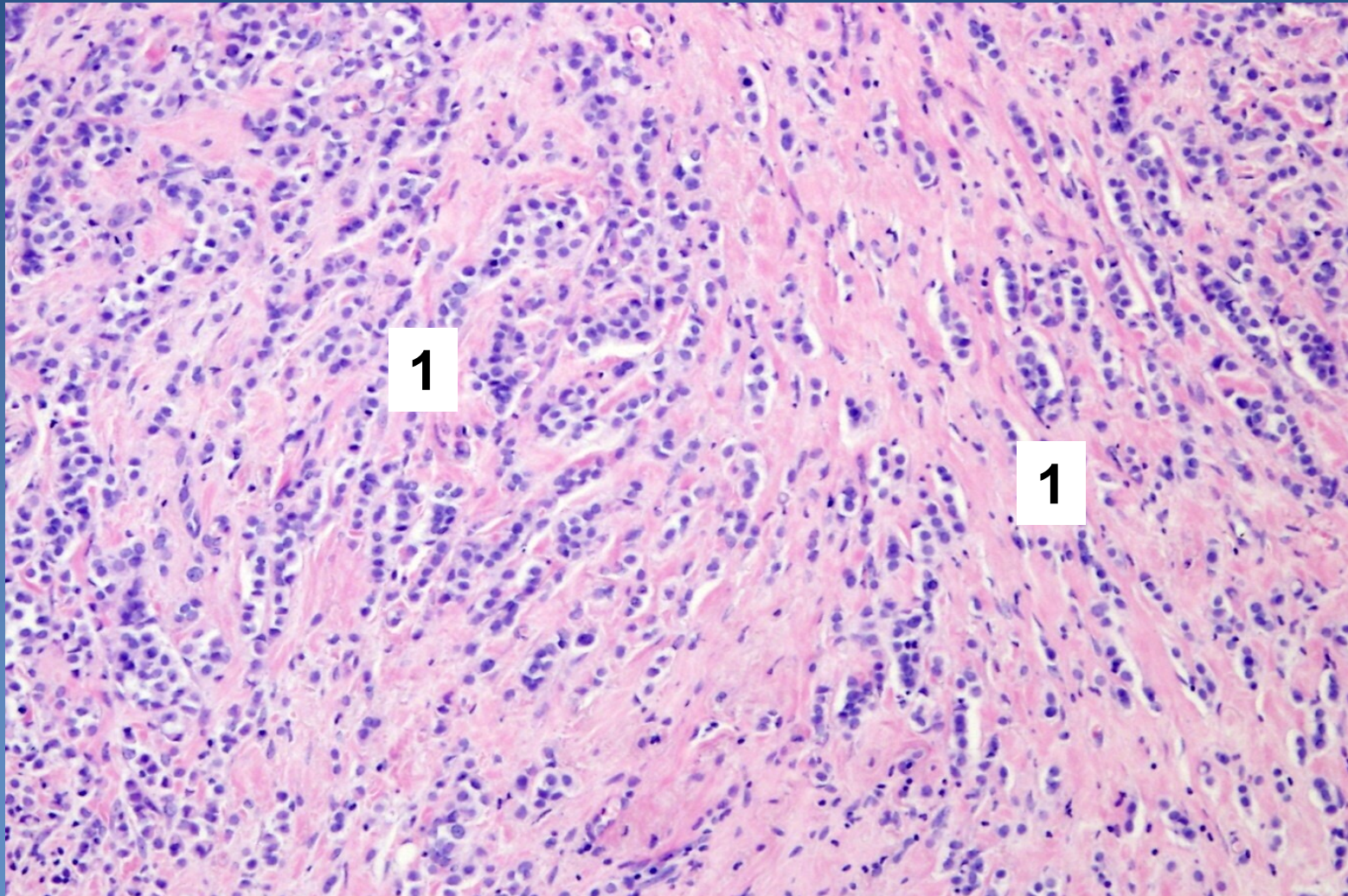


1 DCIS

2 Kohezivní nádorový infiltrát s ojedinělými tubuly, bez přítomnosti myoepiteliálních vrstvy SMA -, E-cadherin +.



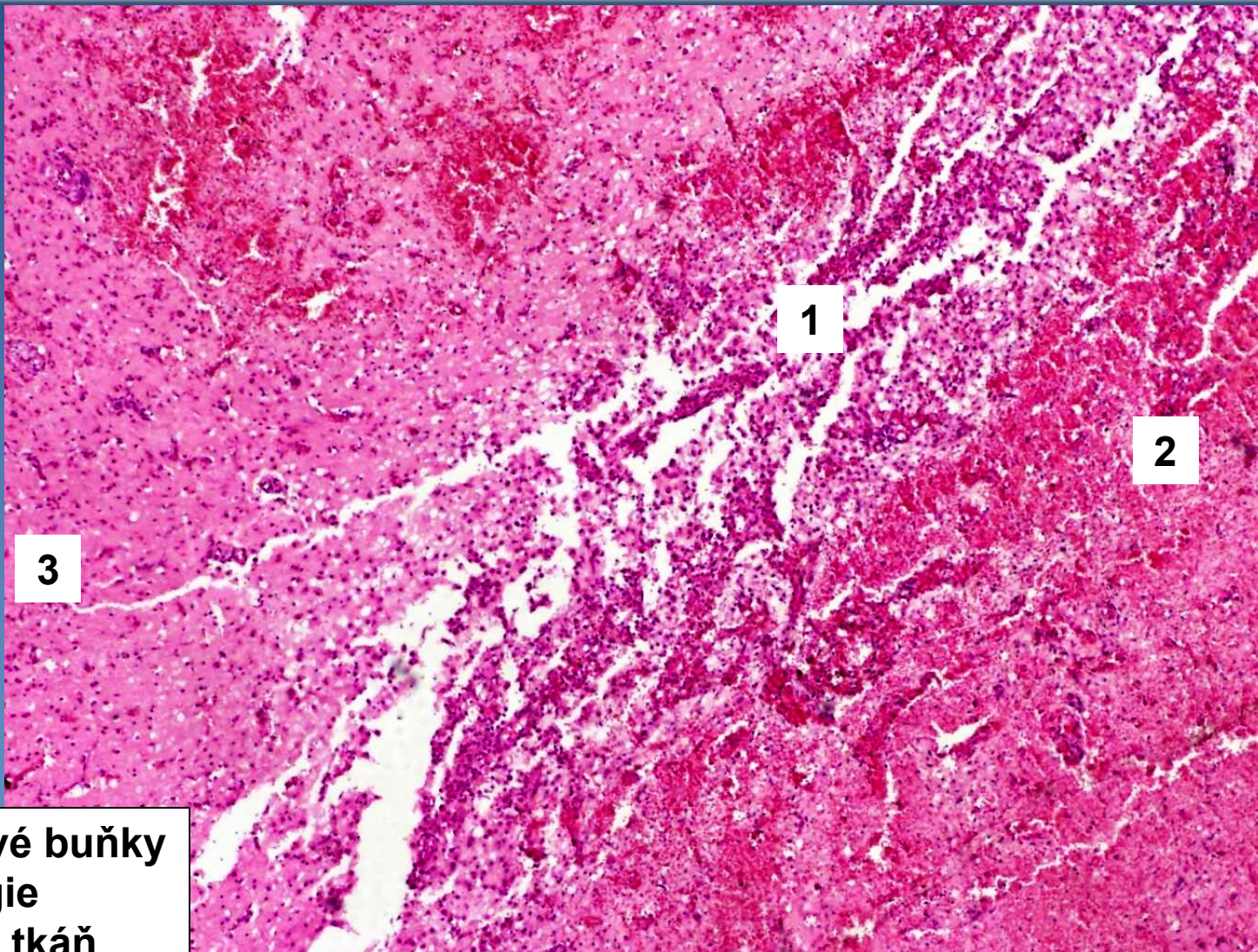
# 92. *Invazivní lobulární karcinom mammy*



1 Nádorové bb. vytváří řady mezi snopci vaziva (husí pochod), SMA -, E-cadherin -



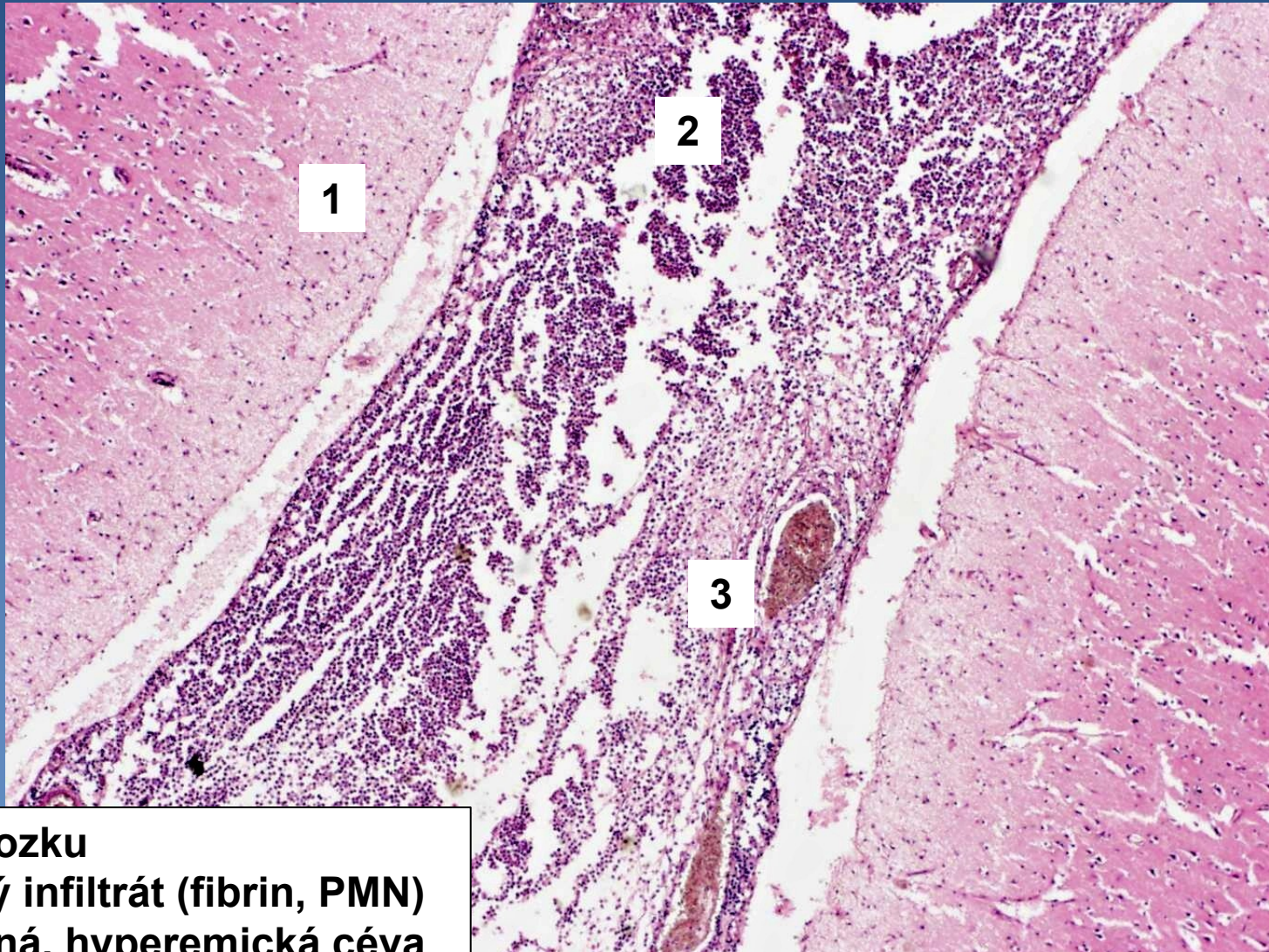
# 93. Encefalomalacie (starší)



- 1 Zrněčkové buňky
- 2 Hemoragie
- 3 Mozková tkáň



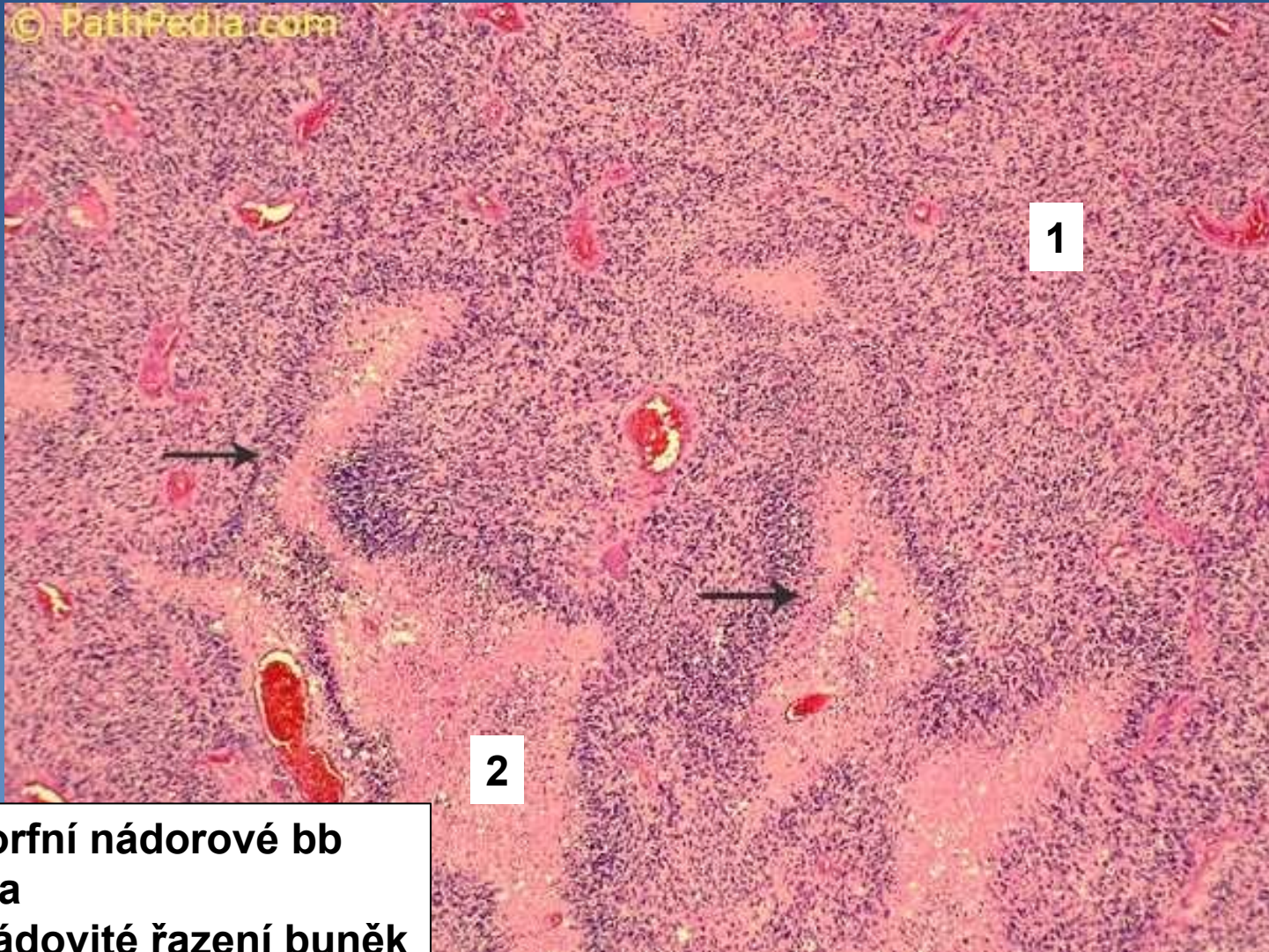
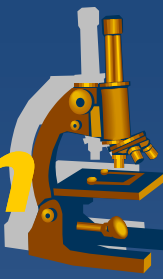
# 94. *Leptomeningitida purulentní*



- 1 Edém mozku
- 2 Zánětlivý infiltrát (fibrin, PMN)
- 3 Dilatovaná, hyperemická céva



# 95. Multiformní glioblastom



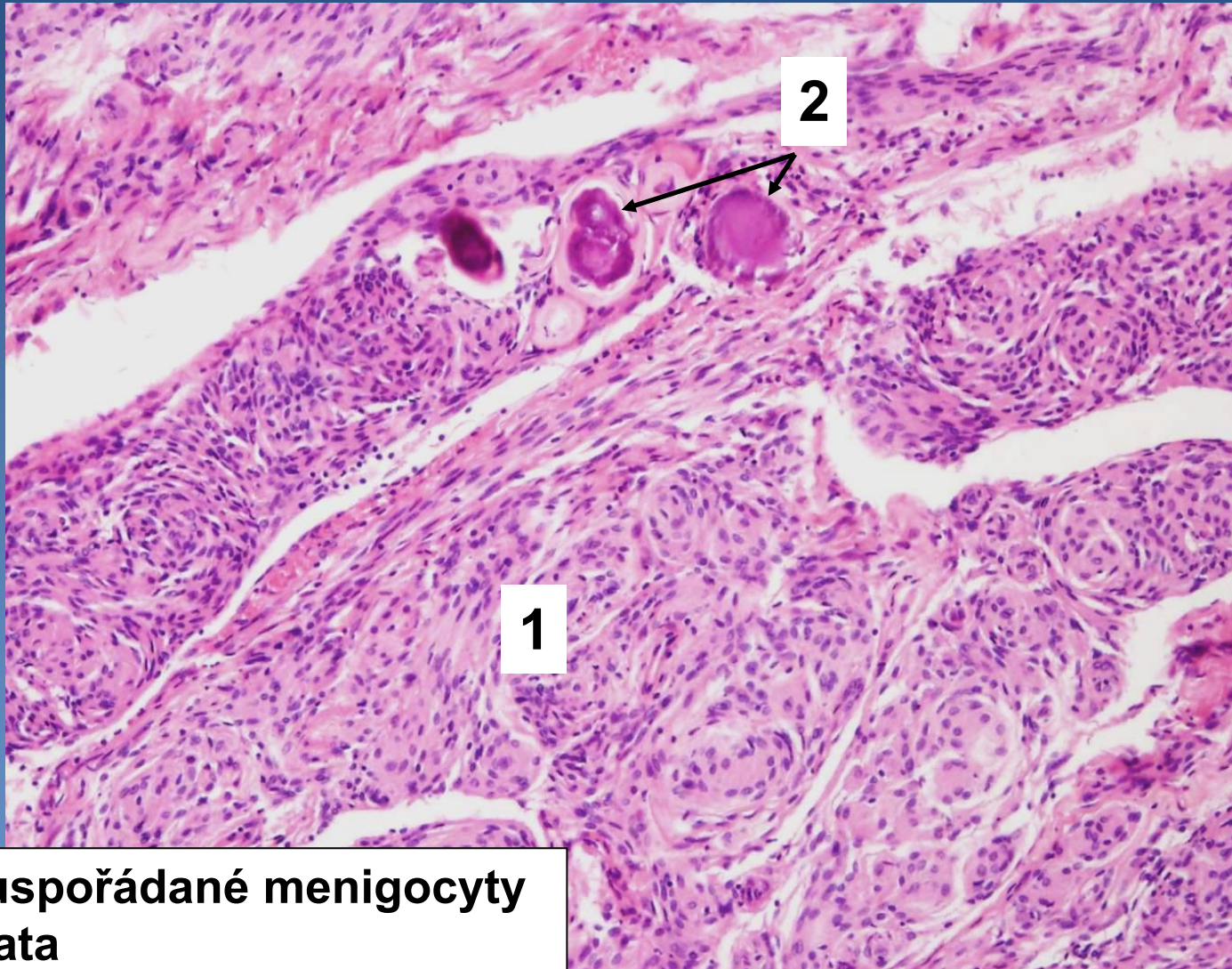
1

2

1 Pleomorfní nádorové bb  
2 Nekróza  
—> Palisádovité řazení buněk



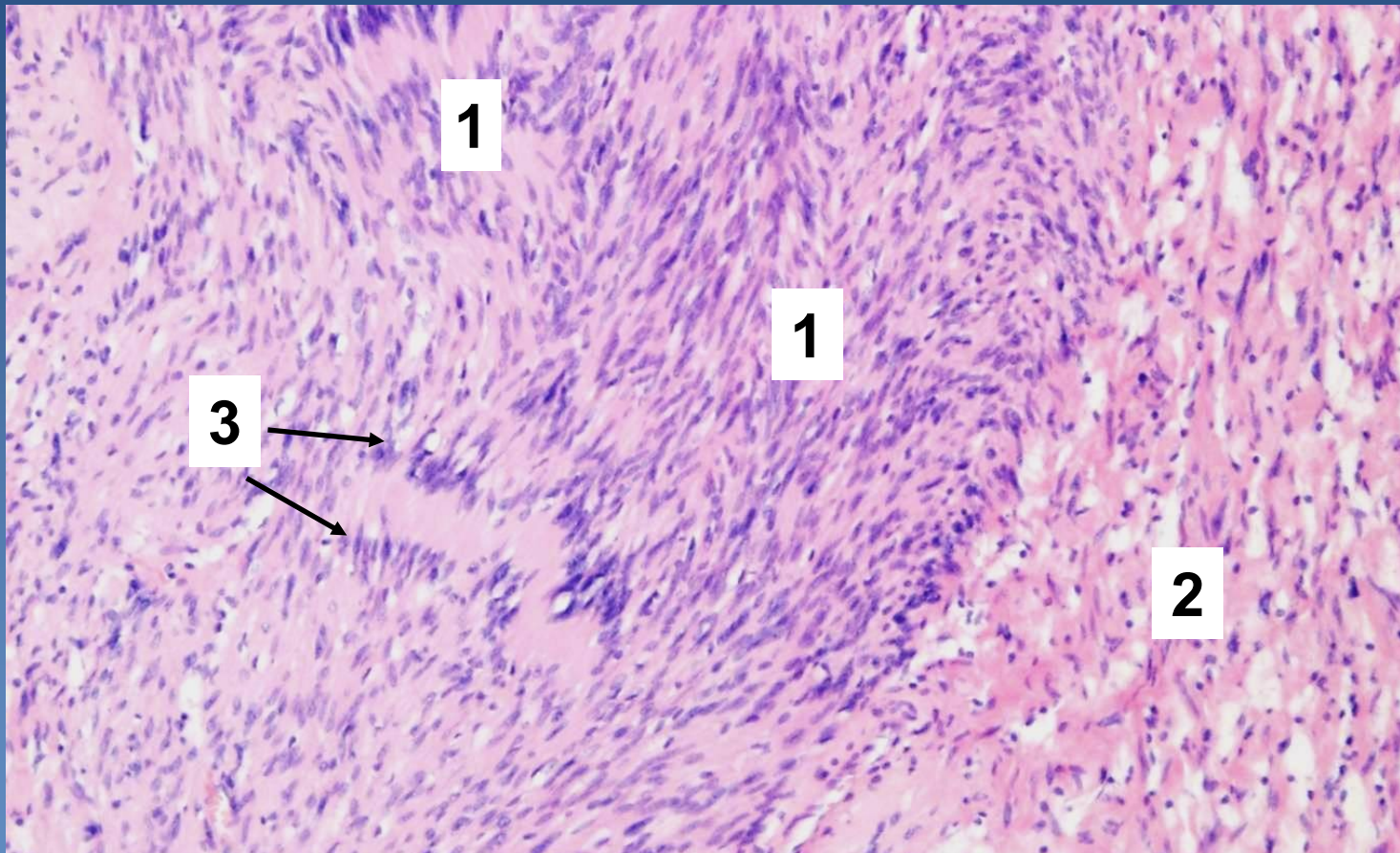
# 96. Meningeom



**1** Vírovitě uspořádané menigocyty  
**2** Psamomata



# 97. Neurinom

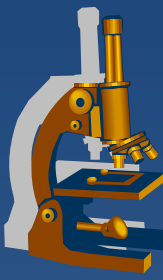


1 Antoni A

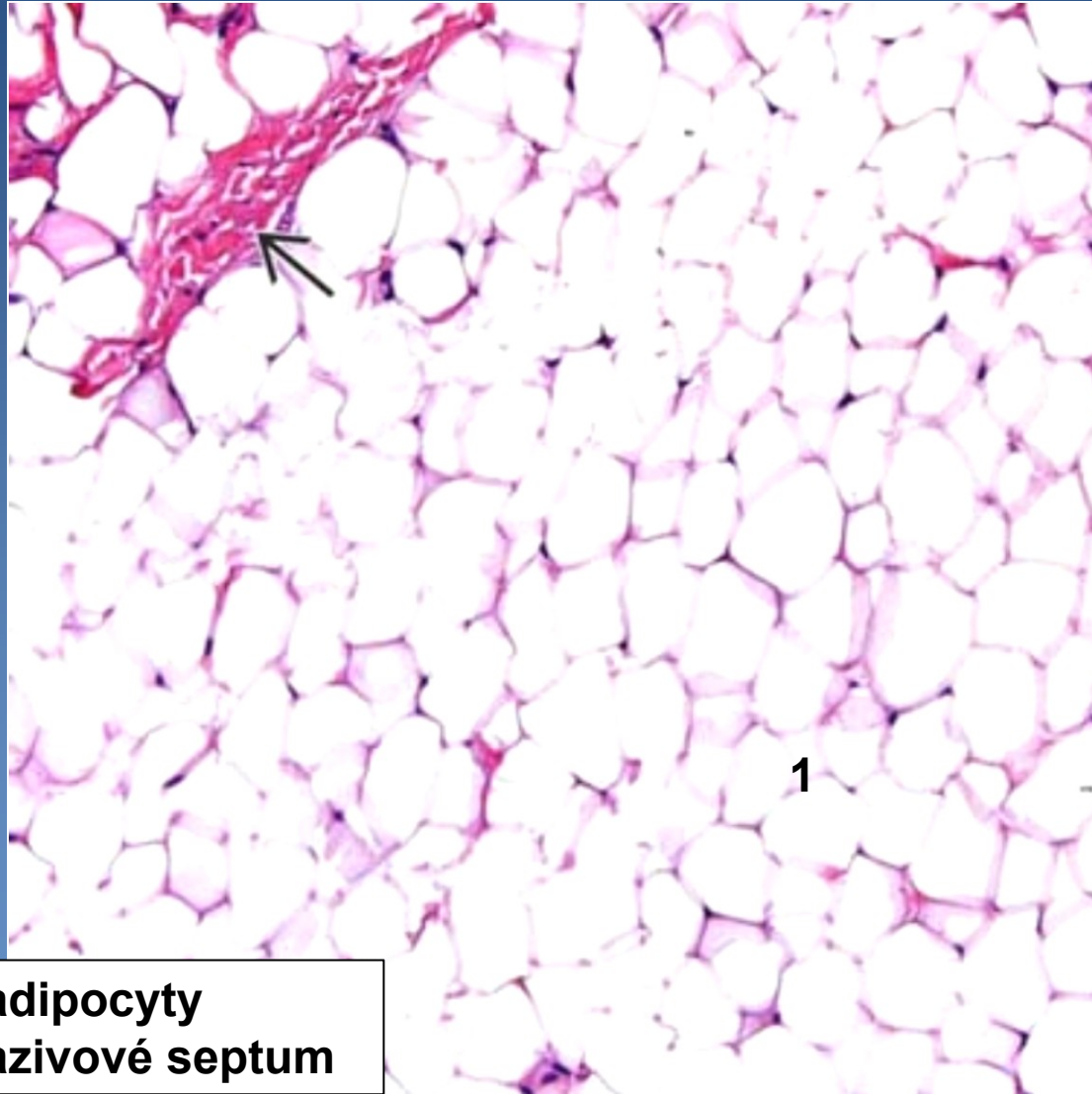
2 Antoni B (hypocelulární, myxoidně degenerované)

3 Sešikování jader





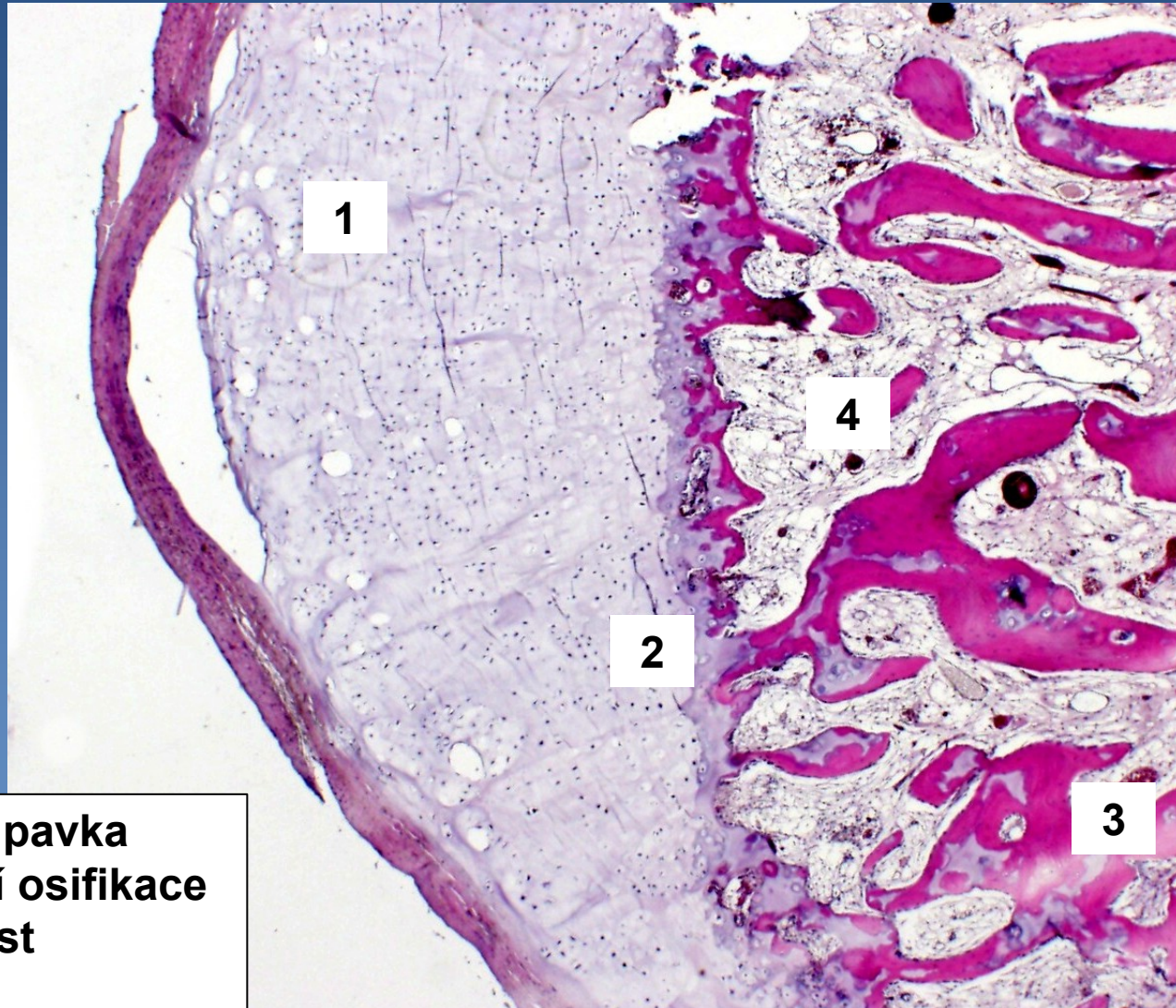
# 98. *Lipom*



**1** Maturované adipocyty  
➔ značené vazivové septum



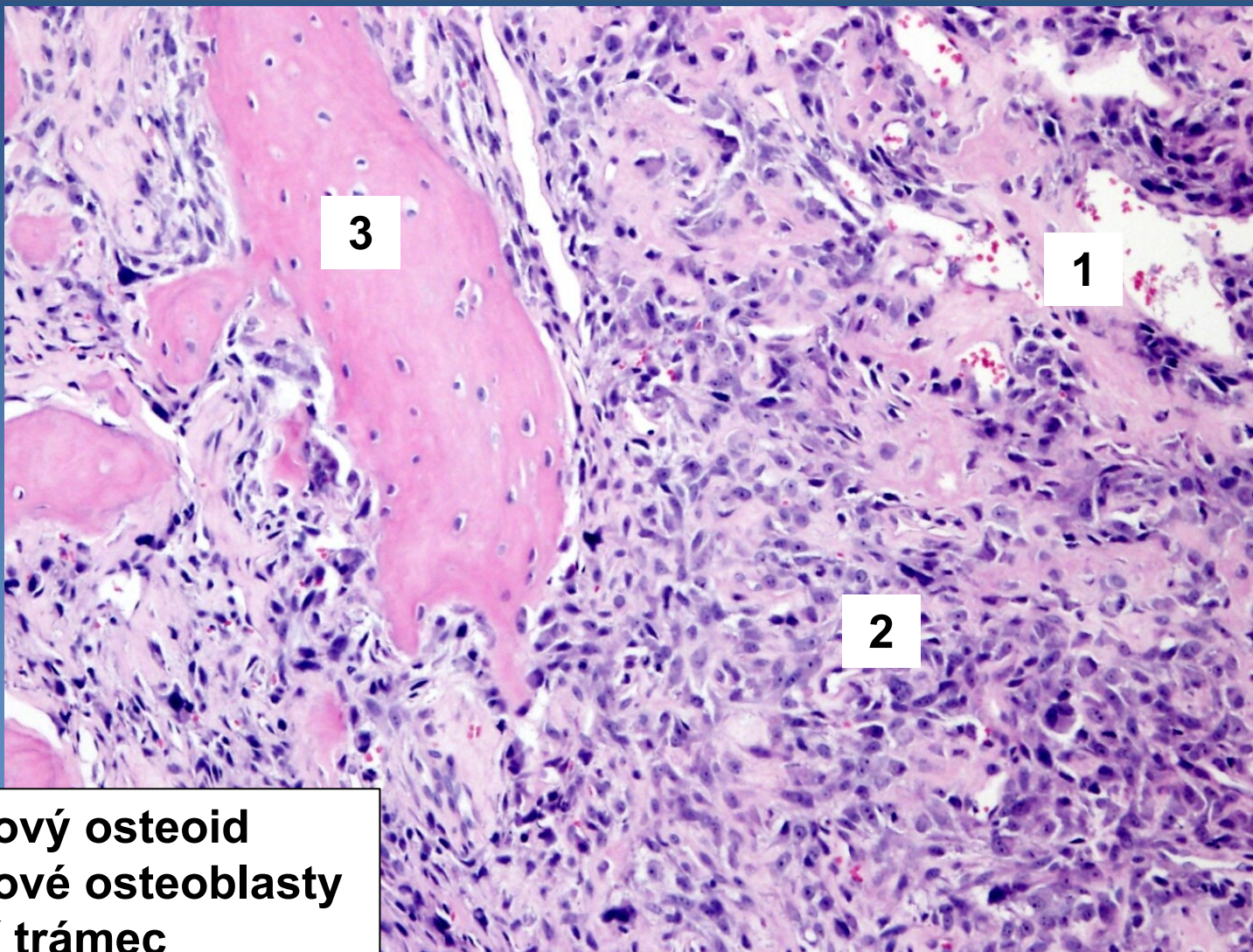
# 99. Osteochondrom



- 1 Hyalinní chrupavka
- 2 Enchondrální osifikace
- 3 Lamelární kost
- 4 Kostní dřeň



# 100. High-grade osteosarkom



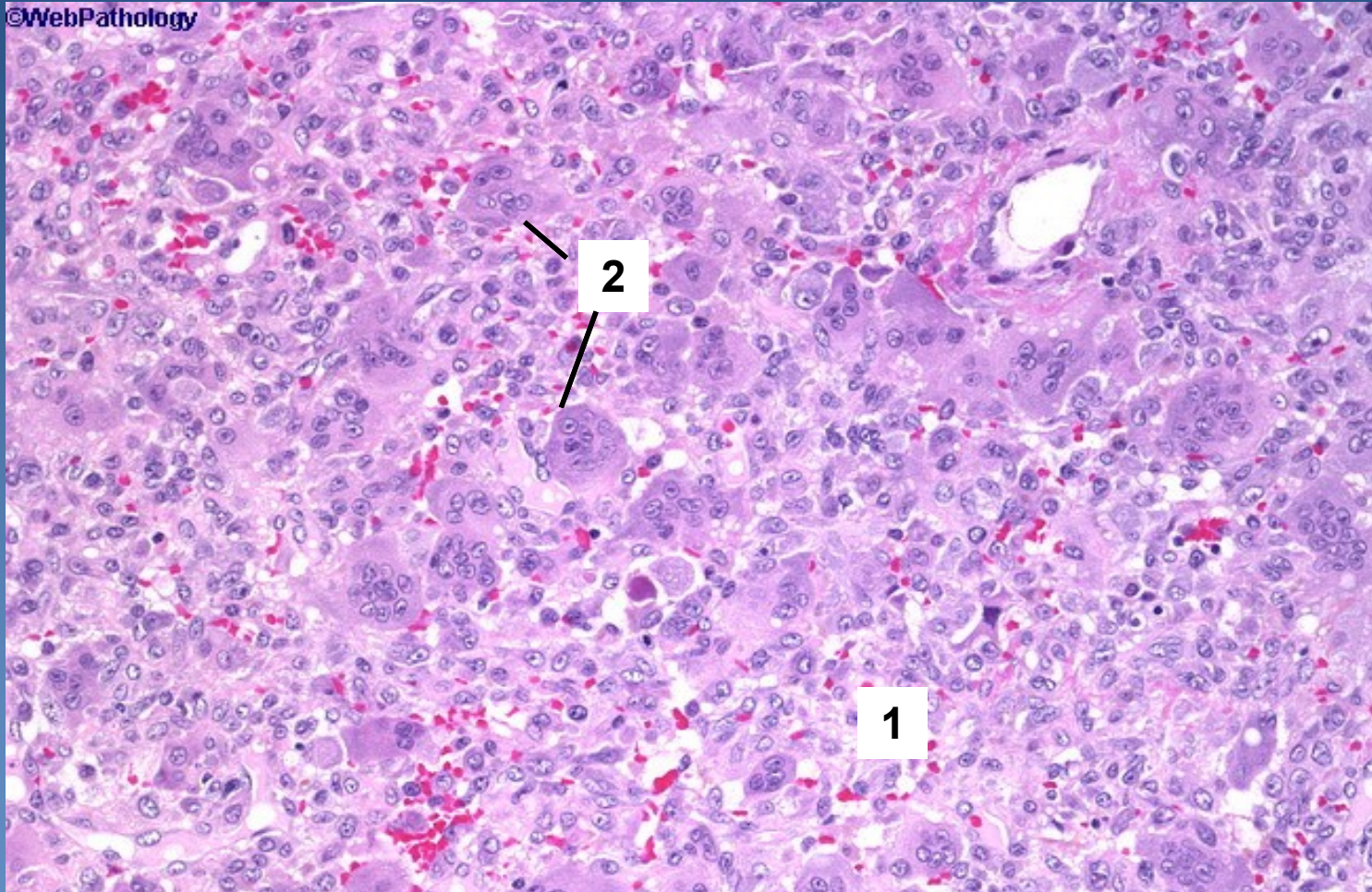
- 1 Nádorový osteoid
- 2 Nádorové osteoblasty
- 3 Kostní trámeč



# 101. Obrovskobuněčný kostní nádor



©WebPathology

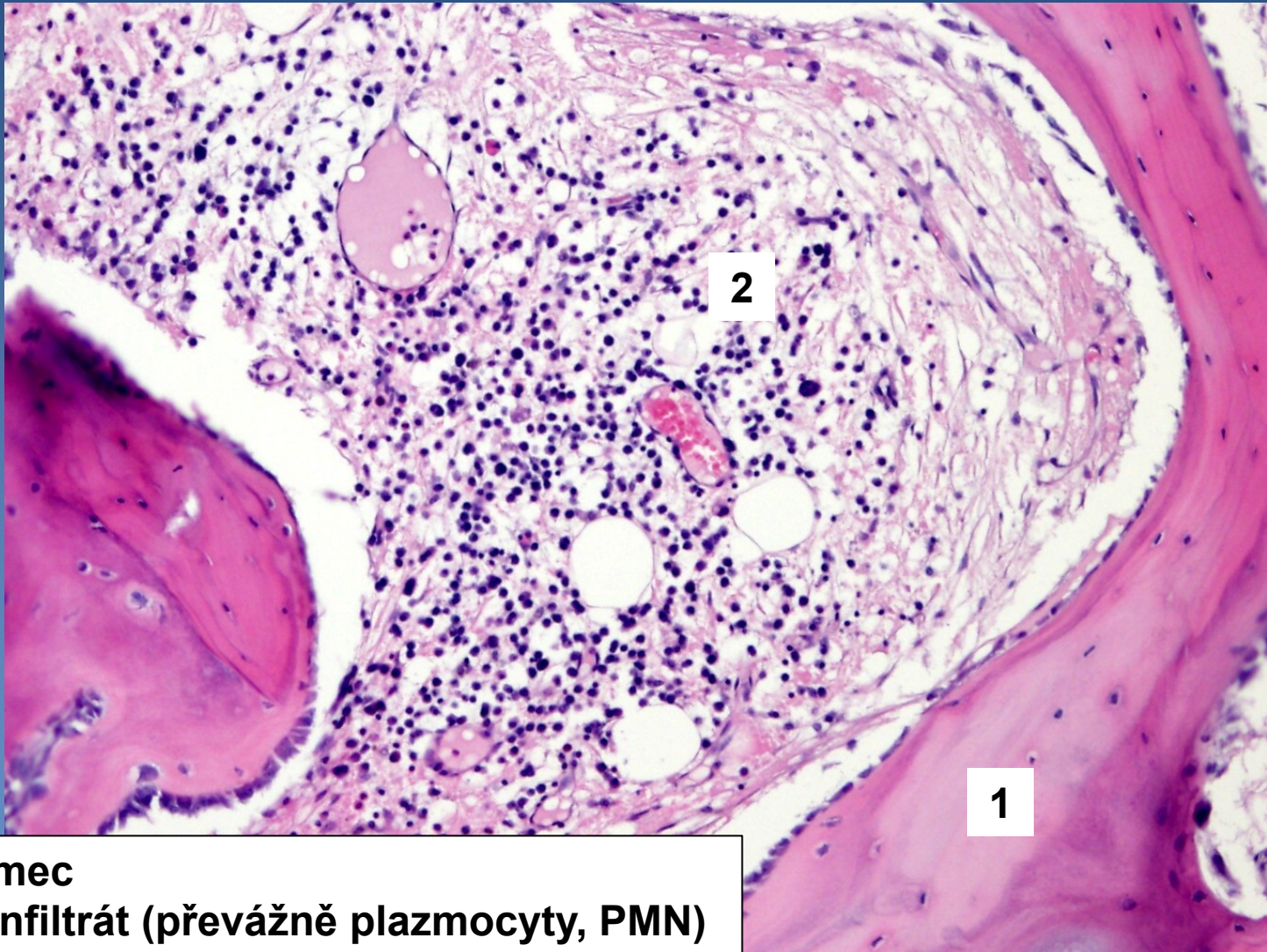


1 Jednojaderné nádorové bb

2 Obrovské mnohojaderné nádorové bb připomínající osteoklasty



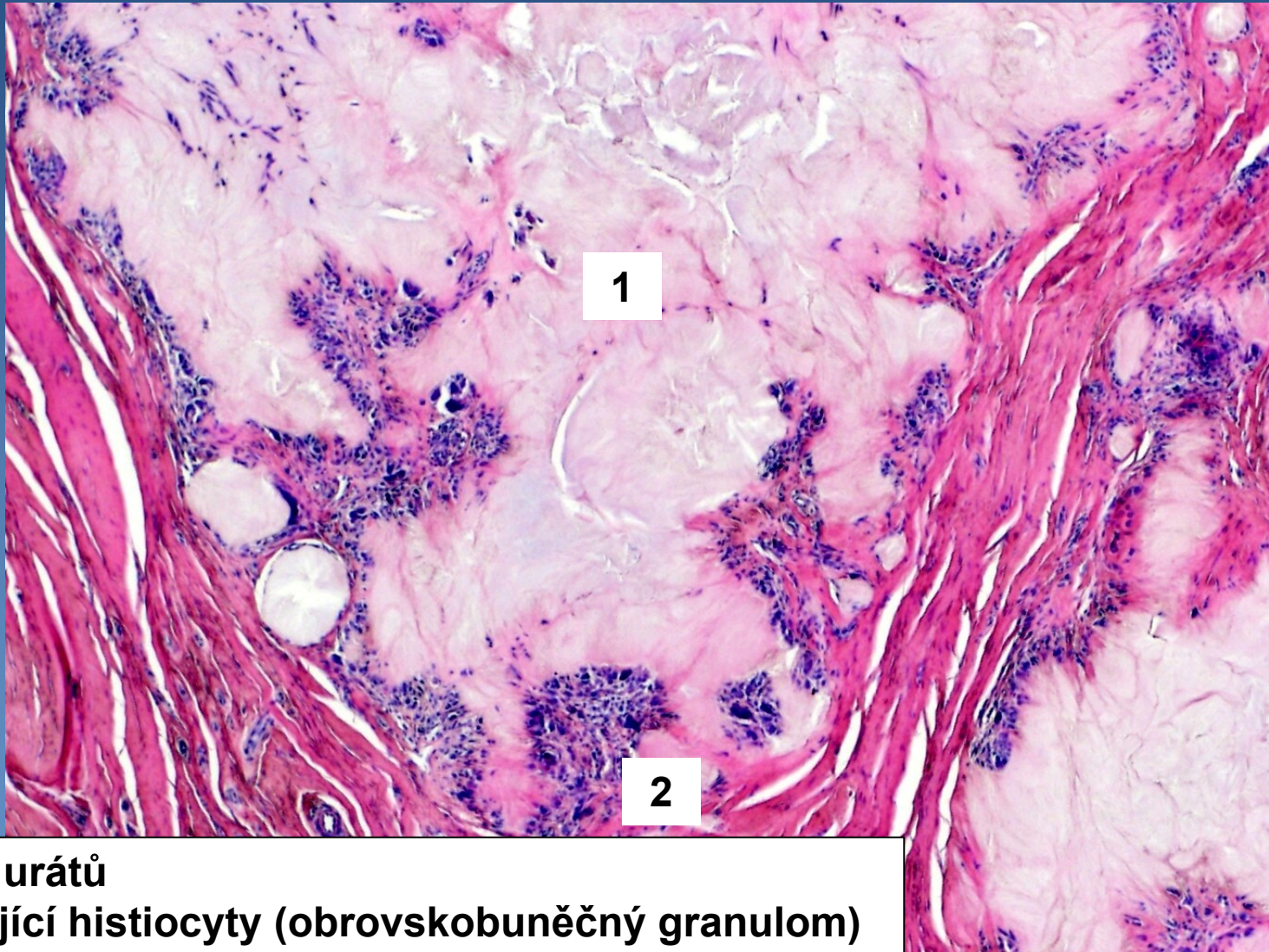
# 102. Osteomyelitida chronická hnisavá



- 1 Kostní trámec
- 2 Zánětlivý infiltrát (převážně plazmocyty, PMN)



# 103. Dnavý tofus kloubního pouzdra

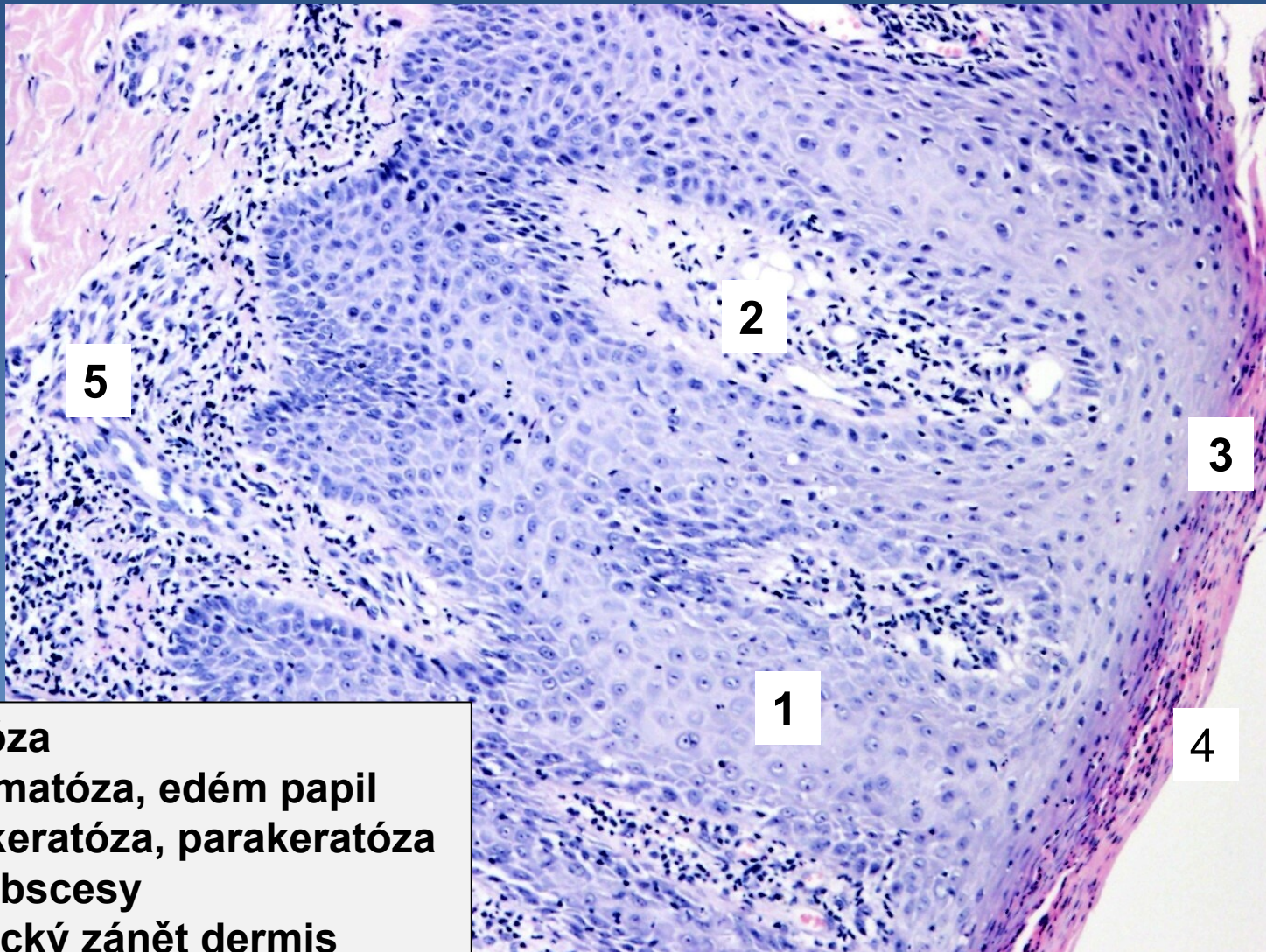


1 Krystaly urátů

2 Palisádující histiocyty (obrovskobuněčný granulom)



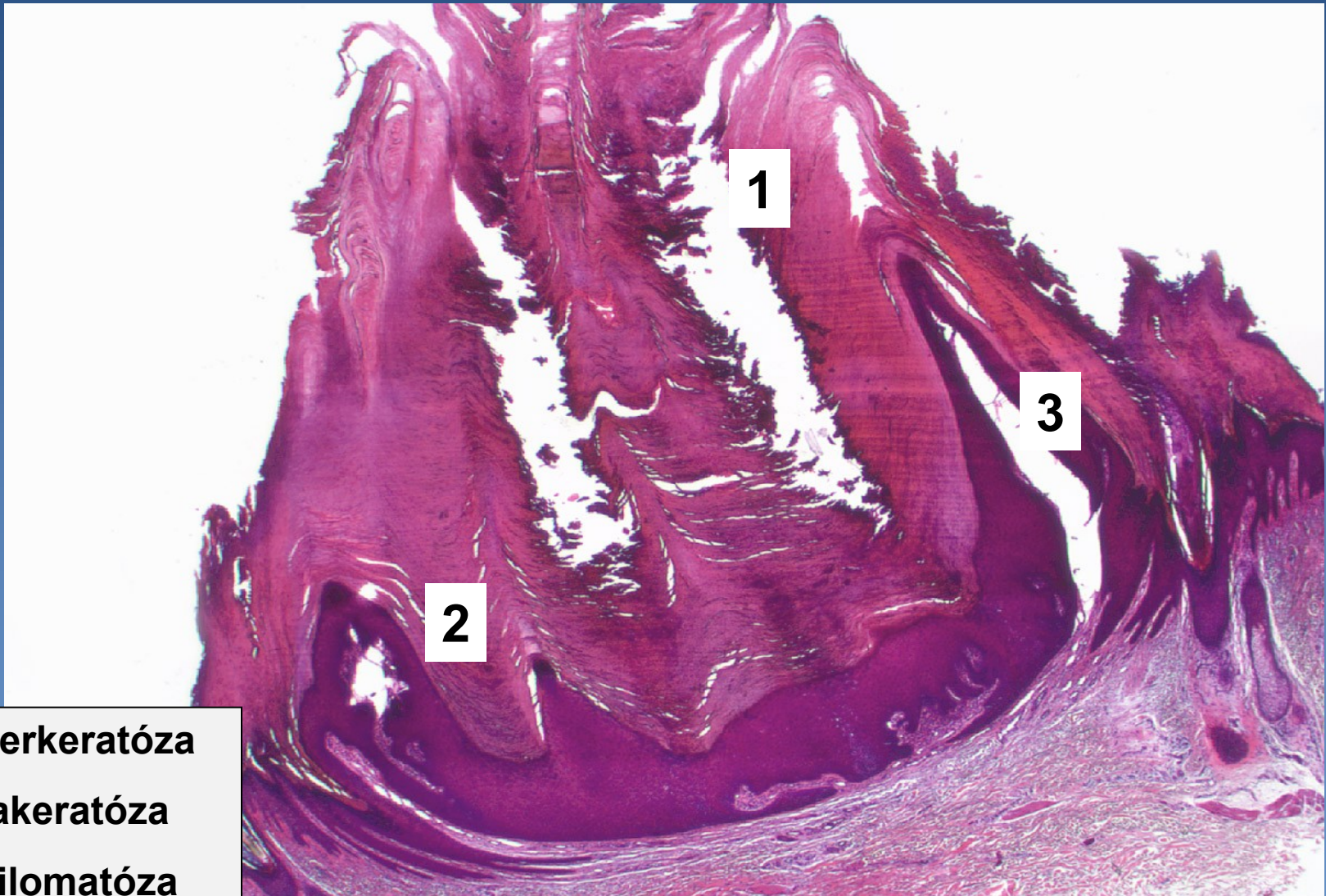
# 104. Psoriáza



- 1 Akantóza
- 2 Papilomatóza, edém papil
- 3 Hyperkeratóza, parakeratóza
- 4 Mikroabscesy
- 5 Chronický zánět dermis



# 105. *Verruca vulgaris*



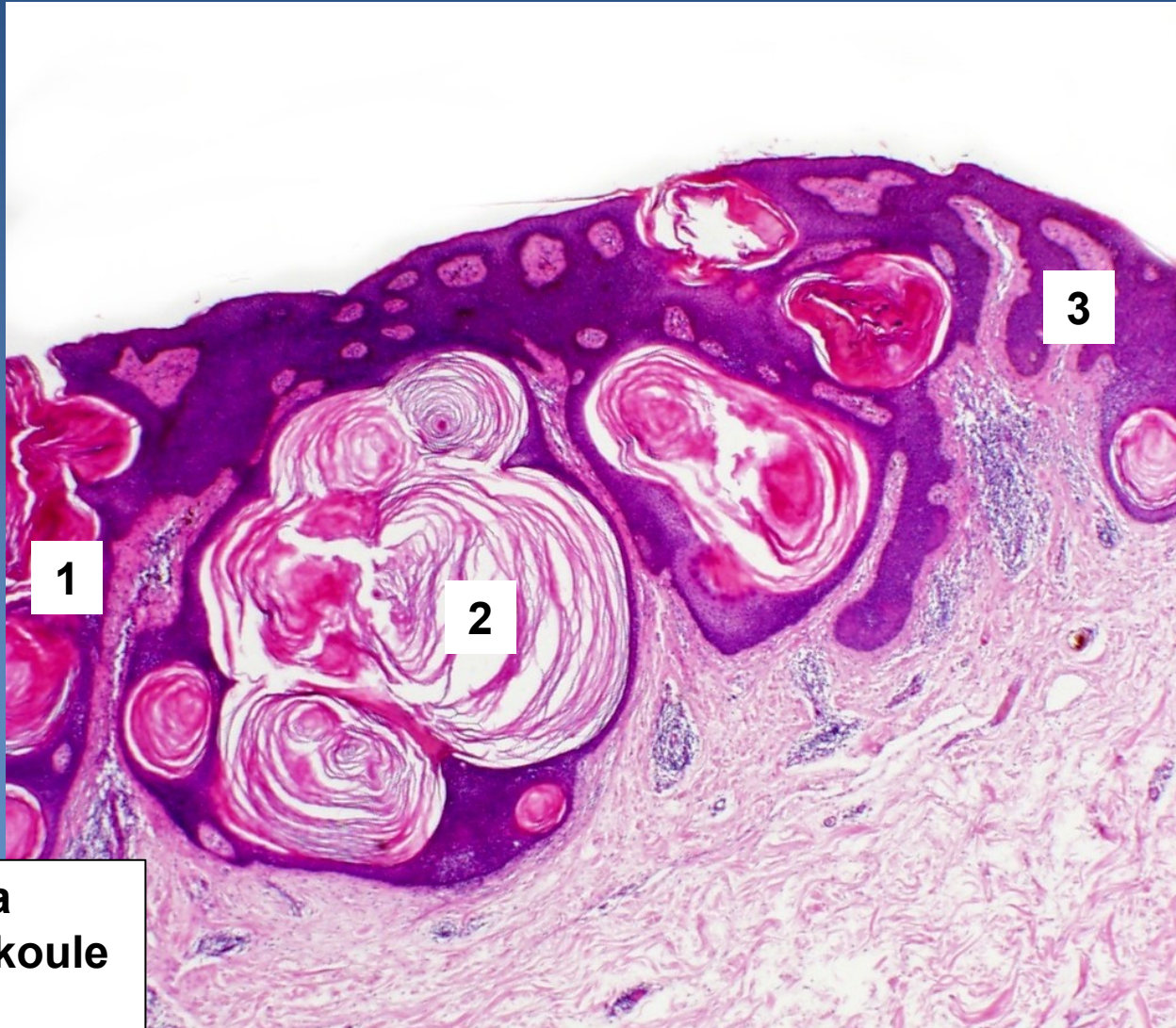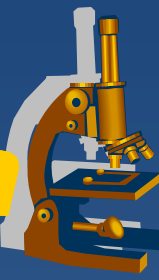
1 Hyperkeratóza

2 Parakeratóza

3 Papilomatóza



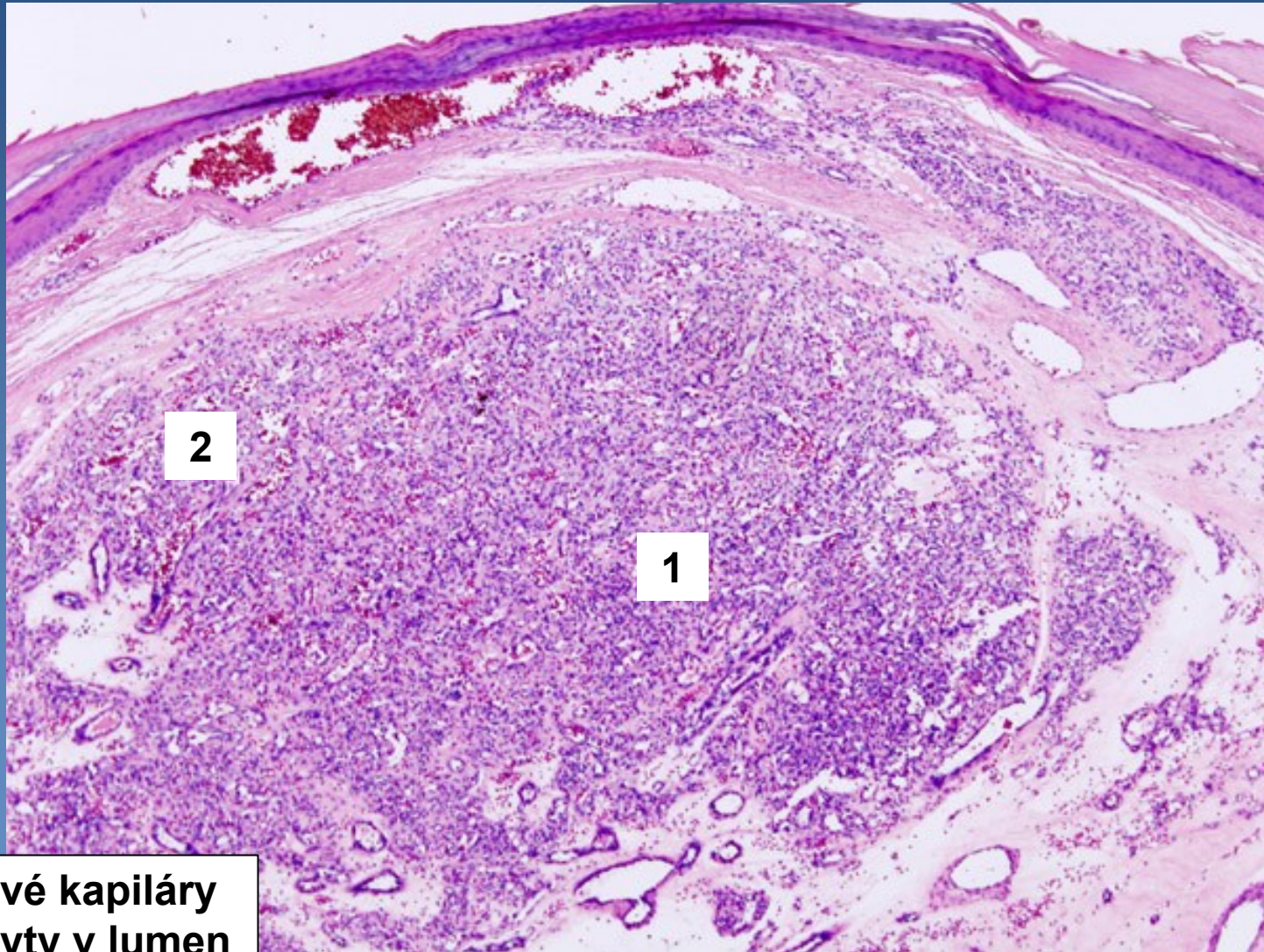
# 106. Seborhoická veruka



- 1 Papilomatóza
- 2 Rohovinové koule
- 3 Akantóza



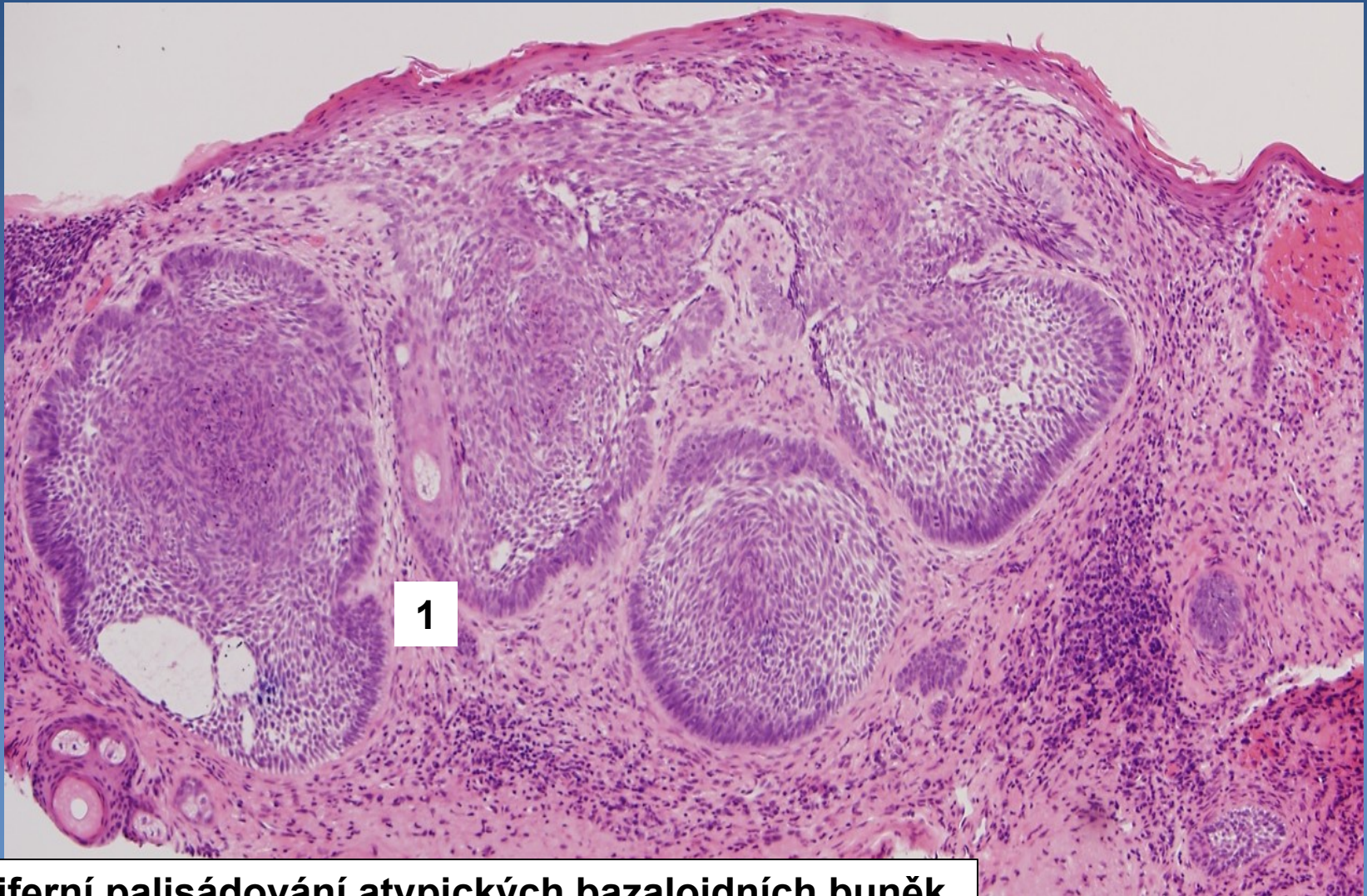# 107. Kapilární hemangiom kůže



1 Nádorové kapiláry  
2 Erythrocyty vlumen



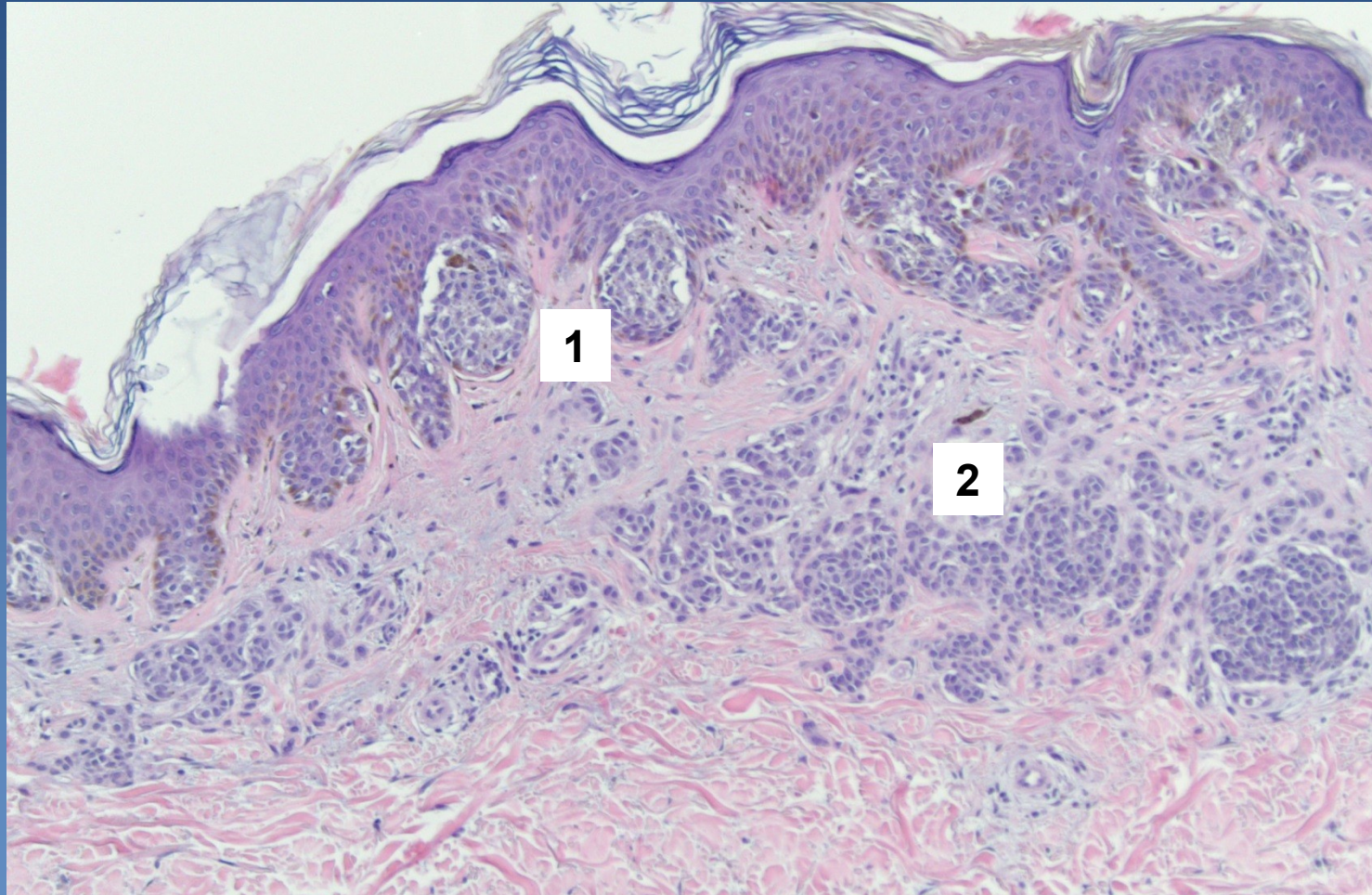
# 108. Bazocelulární karcinom kůže



1 Periferní palisádování atypických bazaloidních buněk



# 109. Smíšený pigmentový névus

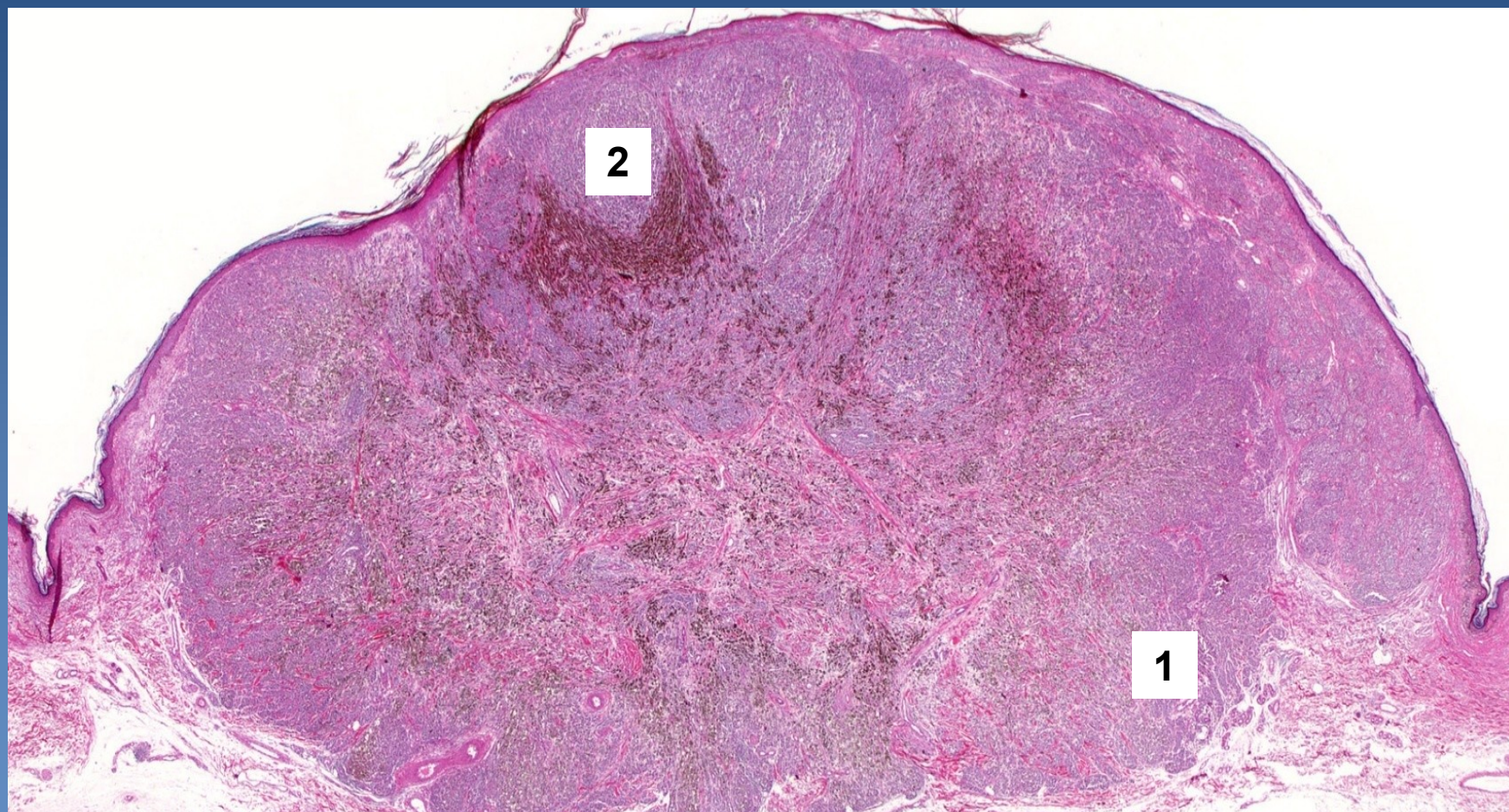
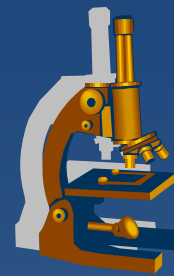


1 Hnízda melanocytů v junkci

2 Hnízda melanocytů v dermis s maturací do spodiny



# 110. Maligní melanom



- 1 Nádorové melanocyty v dermis bez vyžrávání do spodiny
- 2 Fokálně zvýšená tvorba melaninu