



Endokrinní systém

Markéta Hermanová



- **Hypofýza a hypothalamus**
- **Štítná žláza**
- **Příštitná tělíska**
- **Nadledviny**
- **Endokrinní pankreas**
- **Glandula pinealis – epifýza - šišinka**



Hypofýza a hypothalamus

■ Hypothalamus


- Malé neurony produkují hypothalamické liberiny a statiny: gonadoliberin, somatostatin, kortikoliberin, tyreoliberin, somatoliberin, dopamin (= prolaktostatin)
- Velké neurony ncl. Supraopticus a paraventricularis


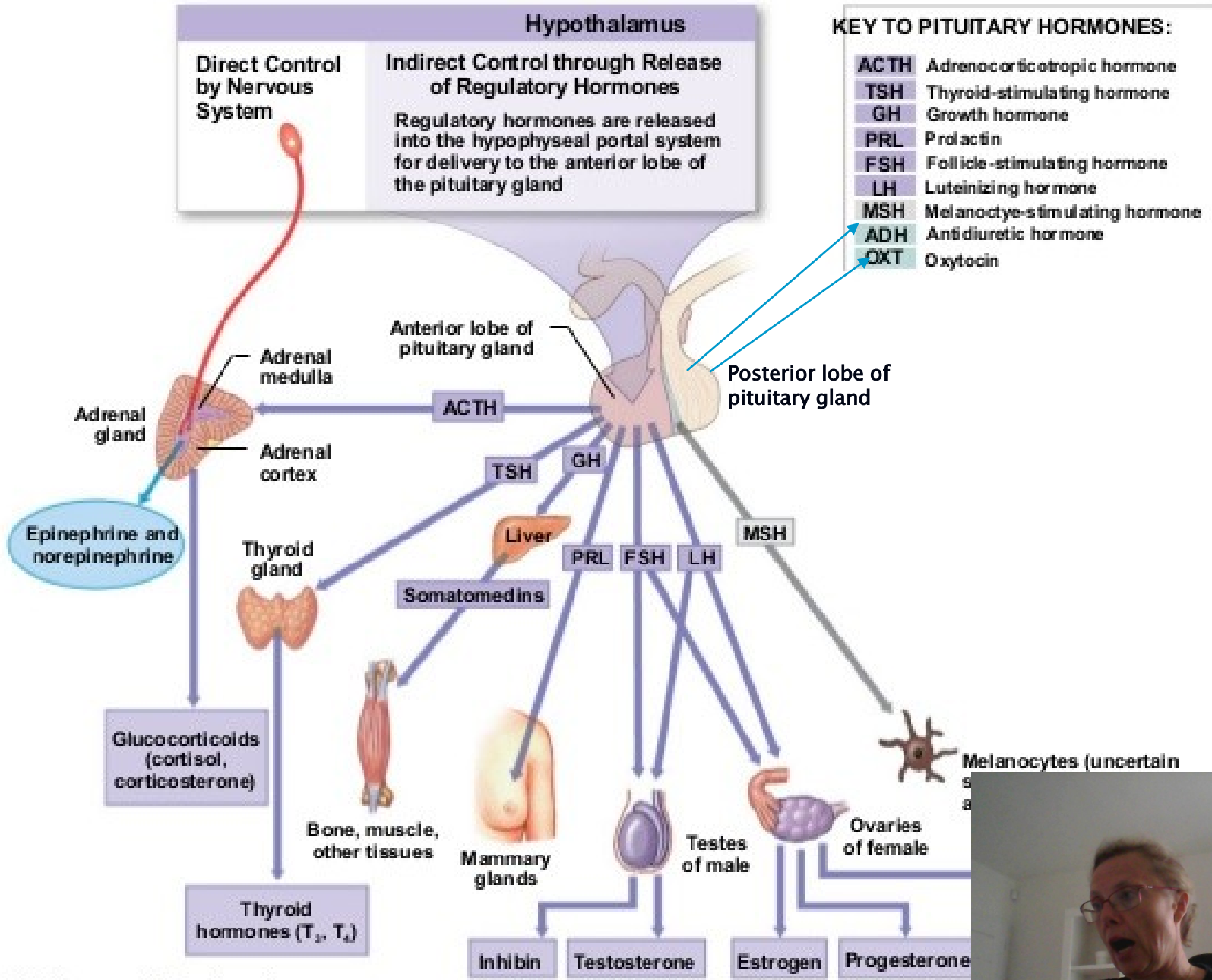
■ Adenohypofýza

- Derivát Ratkeho výchlípky
- Portální vaskulární systém transportující liberiny a statiny z hypothalamu
- STH, PRL, ACTH, TSH, FSH, LH + MSH


■ Neurohypofýza

- Modifikované gliové elementy (pituicyty) + axonální zakončení neurohypofyzárních drah z neuronů supraoptických a paraventriculárních jader hypothalamu, které produkují ADH, oxytocin





Endokrinopatie	
Symptomy	Patologie
Hormonální exces (hyperfunkce)	Hyperplazie endokrinní žlázy v důsledku zvýšené stimulace sekrece Hormonálně aktivní neoplazie endokrinní žlázy
Hormonální deficit (hypofunkce)	Atrofie endokrinní žlázy při ztrátě/snížení stimulace sekrece Destrukce endokrinní žlázy zánětem, ischemií, nádorem
Difúzní zvětšení žlázy	Zánětlivá infiltrace Hyperplazie




Hypofyzární syndromy - hyperpituitarismus

- **Adenomy hypofýzy**
- **Hyperplazie** (difúzní, uzlovité)
- **Karcinomy hypofýzy** (extrémně vzácné, kritériem přítomnost metastáz)
- **Hypothalamické příčiny**

- **Klinické příznaky lézí hypofýzy:**
 - rtg abnormality sella turcica (selární expanze, kostní eroze, disrupce diafragmy sella turcica, zrakové poruchy z útlaku chiasma opticum (bitemporální hemianopsie), příznaky nitrolební hypertenze (bolesti hlavy, nauzea, zvracení), hypofyzární apoplexie

 - příznaky vyplývající z příslušné hormonální sekrece




Adenomy hypofýzy

- **Prolaktinom – laktotropní adenom** (amenorhea-galactorhea)
- **Somatotropní adenom** (gigantismus, akromegalie)
- **Kortikotropní adenom** (Cushingův syndrom)
- **Tyreotropní adenom** (hypertyreóza krajně vzácná)
- **Gonadotropní adenom** (obvykle bez klinické symptomatologie)
- **Smíšený mammosomatotropní adenom** (STH a prolaktin)
- **Ostatní plurihormonální adenomy** (př. FSH-LH)


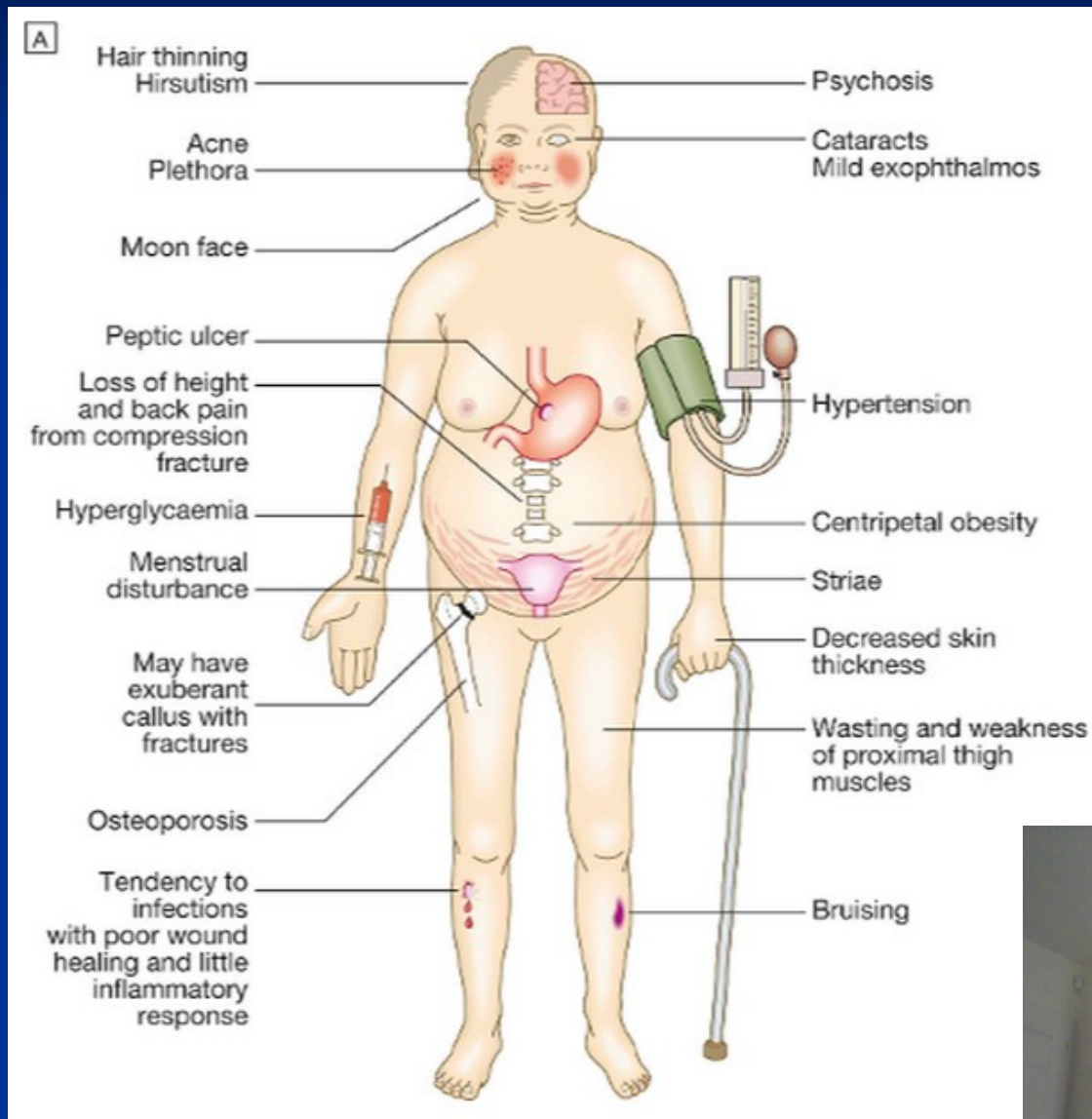
- **Afunkční/nesekreční adenomy**
(neprodukují biologicky aktivní hormony)

- **Atypický adenom:** lokálně invazivní růst s destrukcí tureckého sedla

- Asociace s MEN-1 syndromem



Cushing's syndrome



Acromegaly

Pituitary adenoma
(CT scan or MRI)

High blood - [Growth Hormone]

Visual field defects

Hypertrophy of
sweat & sebaceous glands

Prominent supraorbital ridge

Galactorrhoea
(prolactin)

Large nose and jaw
Teeth are separated or lacking

Cardiomegaly
Hypertension


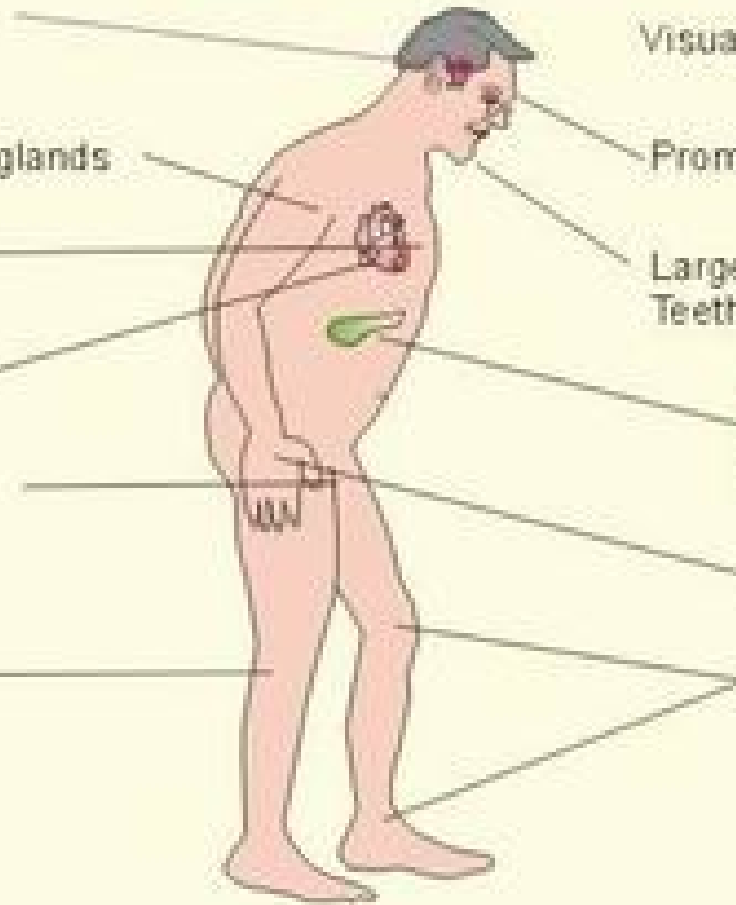
Abnormal glucose
tolerance test
Glucosuria/polyuria

Sexual dysfunction

Spade-shaped
hands and feet

Peripheral
neuropathy


Arthrosis



↑STH/GH → IGF1 → stimulace tyrosinkinázového receptoru → ↑

Hypofyzární syndromy - hypopituitarismus

- Nádory
 - Chirurgické či radiační poškození
 - Hypofyzární apoplexie
 - Ischemická nekróza a Sheehanův syndrom (postpartální nekróza)
 - Záněty, autoimunní
 - Cysty Rathkeho výchlípků
 - Genetické abnormality (kongenitální deficit jednoho či více hypofyzárních hormonů)
 - Syndrom prázdného sedla (pozánětlivě, postradiačně, postnekroticky)
 - Hypothalamické poruchy (nádory, zánětlivé procesy)
-
- Parciální hypopituitarismus
 - Panhypopituitarismus
-
- Atrofie gonád, sterilita, hypotyreóza, hypokortikalismus, absence/výrazně oslabené sekundárních pohlavních znaků, bledost (výpadek sekrece MSH)....




Neurohypofyzární syndromy

- Při destrukci neurohypofýzy (nádorem primárním či metastatickým, zánětem)
- Při výpadku sekrece hypothalamických hormonů (narušení stopky hypofýzy supraselárním tumorem, traumaticky,...)

- **Diabetes insipidus**
 - nedostatek ADH
 - polyurie, polydipsie
 - Centrální + renální, periferní (necitlivost renálních tubulů na ADH)

- **Syndrom neadekvátní sekrece ADH (SIADH)/sy hyponatrémie (Schwartz-Bartterův)**
 - nadbytek ADH působící resorpci excesivního množství tekutin, hyponatrémii, edém mozku, neurologické dysfunkce, nauzea, slabost, bulbární paralýza, křeče, kóma
 - Ektopická sekrece ADH maligním tumorem (malobuněčný karcinom), lokální poškození hypothalamu či neurohypofýzy




Hypothalamické supraselární tumory

■ Gliomy


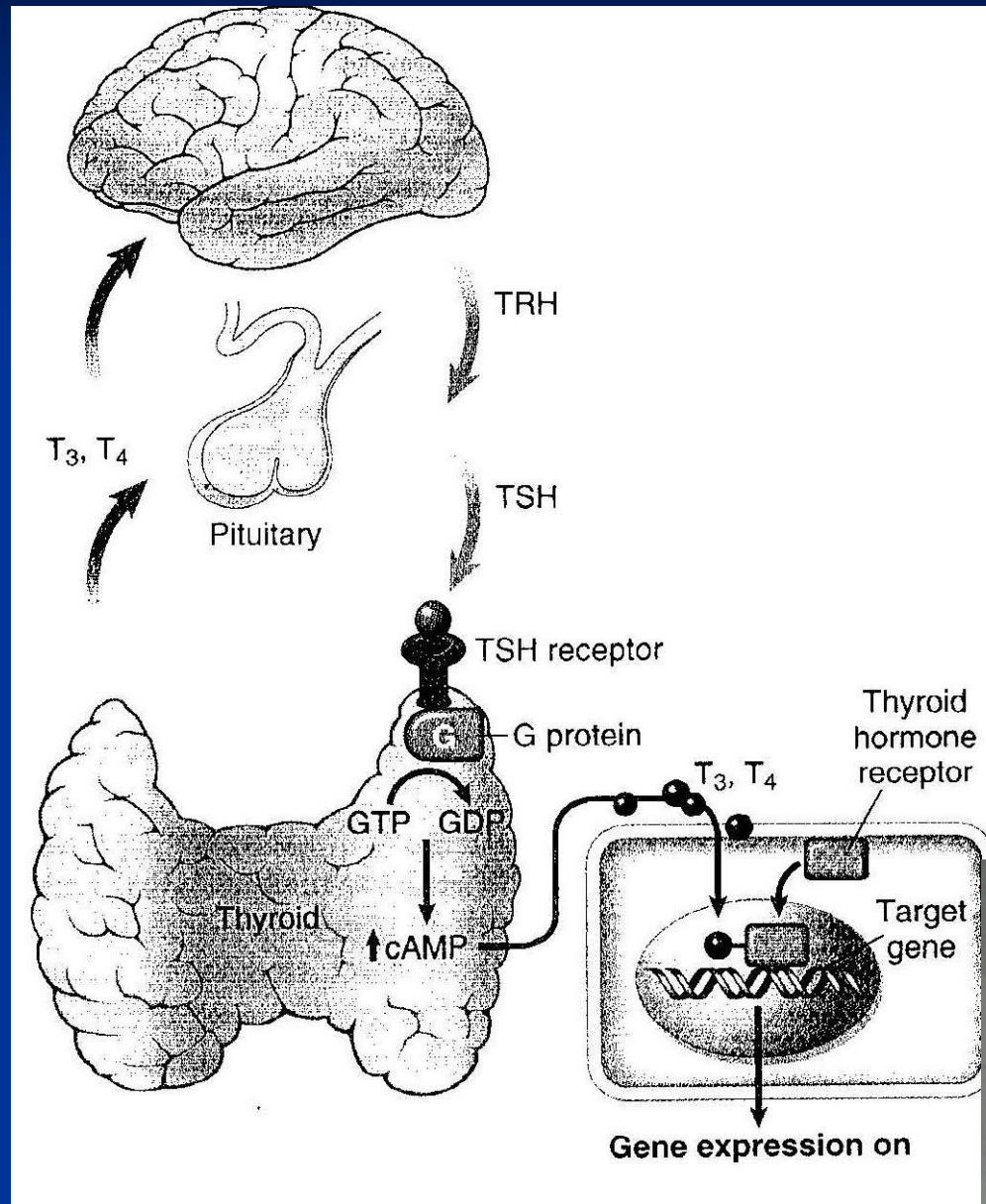
■ Kraniofaryngeom

- Převážně benigní, lokálně agresivní, malignizace vzácně
- Ze zbytků dlaždicobuněčného epitelu faryngeální Ratkeho výchlípky
- Děti (5-15 let; projevy endocrinopatií) + 2. peak v 6. dekadě
- Solidní, cystický i multilokulární
- Provázený endokrinopatiemi (výpadky adenohipofyzárních hormonů), kognitivními a hypothalamickými poruchami (hyperfagie, obezita)

+ metastázy (nejčastěji v neurohypofýze s přímým cévním zásobem)
interna



Zpětnovazebná regulace sekrece tyreoidálních hormonů hypothalamo-hypofyzární osou.


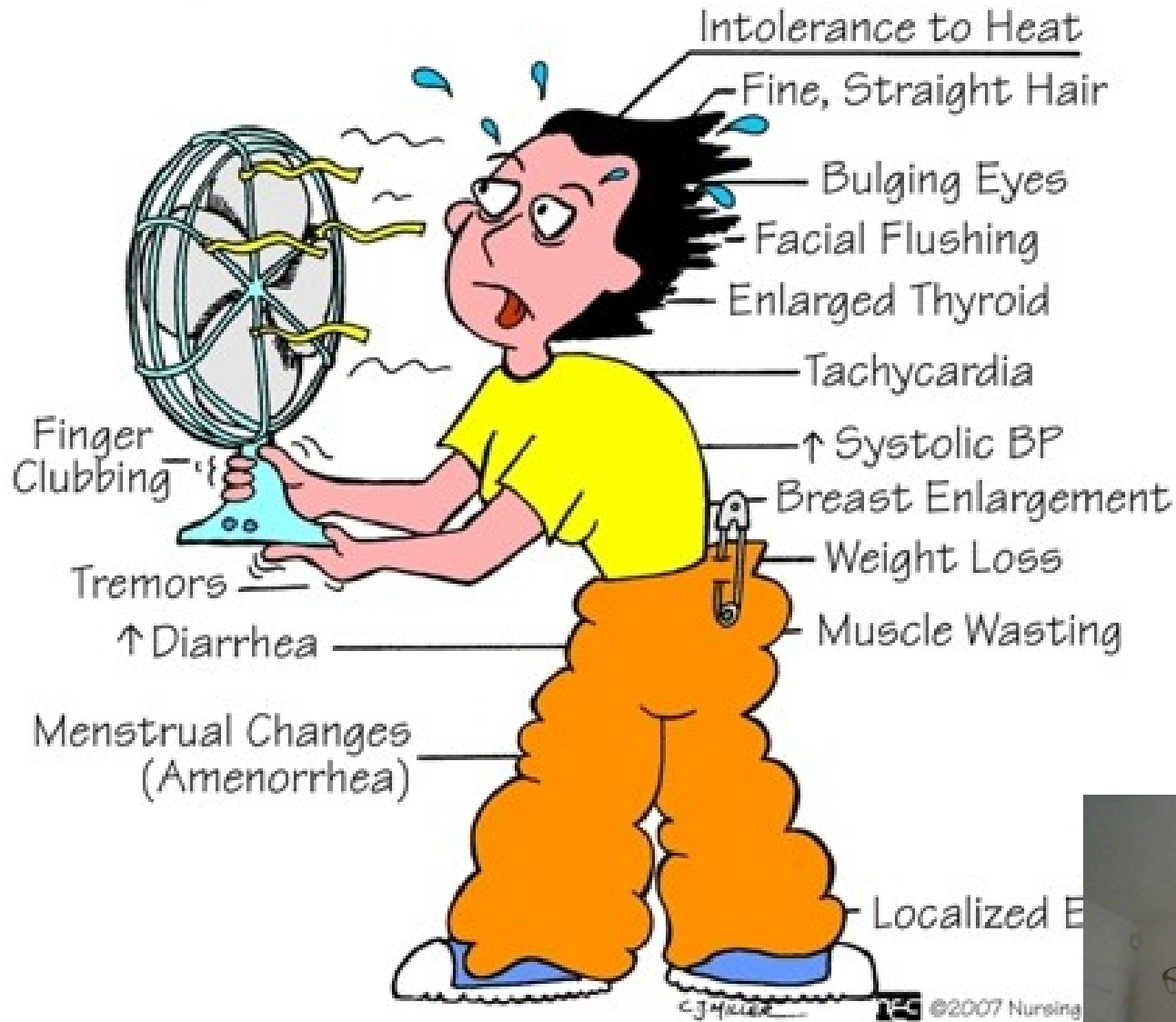


Štítná žláza – tyreoidální syndromy (hypertyreóza, tyreotoxikóza)

- **Tyreotoxikóza: zvýšené hladiny cirkulujících fT3 a T4**
 - při hyperfunkci štítné žlázy – **hypertyreóze**
 - při excesivním uvolňování hormonů (např. při tyreoiditidě)
 - extratyreoidální zdroj tyreoidálních hormonů
- **Tyreotoxikóza (hypermetabolický stav, aktivace sympatiku)**
 - Zvýšení bazálního metabolismu
 - Kardiální příznaky (tachykardie, palpítace, arytmie (fibrilace síní), kongestivní srdeční selhání, tyreotoxická dilatační kardiomyopatie)
 - Nervosvalové poruchy (třes, emoční labilita, poruchy koncentrace, nespavost, myopatie)
 - Oftalmopatie (exoftalmus)
 - GIT (hypermotilita, malabsorpce, průjmy)
 - Změny skeletu (osteoporóza)
 - Tyreotoxická krize (poruchy srdečního rytmu, maligní arytmie)



HYPERTHYROIDISM



Příčiny tyreotoxikózy

■ Primární asociované s hypertyreoidismem


- Difúzní toxická hyperplazie (m. Graves-Basedow)
- Hyperfunkční (toxická) uzlovitá struma
- Hyperfunkční (toxický) adenom
- Hyperfunkční tyreoidální karcinom
- Jódem indukovaný hypertyreoidismus
- Neonatální tyreotoxikóza (matek s m. G-B)

■ Sekundární asociované s hypertyreoidismem

- TSH produkující adenom hypofýzy
- Nadprodukce TRH

■ Bez asociace s hypertyreoidismem

- Subakutní granulomatózní tyreoiditida
- Chronická lymfocytární tyreoiditida
- Struma ovarii (ovariální teratom)



Hypotyroidismus: forma vrozená - kretenismus

(endemický (nedostatek jódu) a sporadický (enzymatický defekt, ageneze, hypoplázie))

forma získaná – myxedém.

■ **Klinické příznaky kretenismu:**

- Poruchy vývoje CNS, skeletu, malý vzrůst, mentální retardace, hypomimie, protruze jazyka, umbilikální hernie


■ **Klinické příznaky myxedému:**

- Hromadění mukosubstancí v kóriu (i viscerálně)
- Hypercholesterolémie, akcelerace AS
- Suchá chladná kůže, hluboký hlas, nesnášenlivost chladu, svalová hypotonie, lomivost vlasů a nehtů, oligomenorea, obezita, psychické obtíže-deprese,....
- Myxedémové koma s hypotermií, oběhové selhání

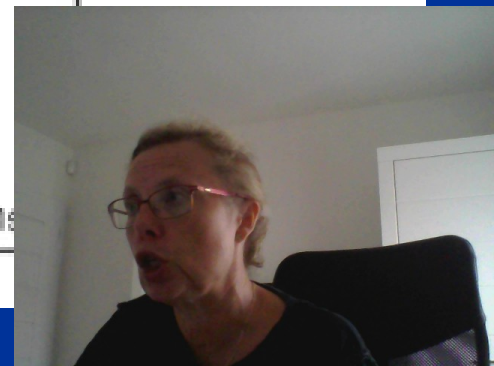
■ **Příčiny**

- **Primární**

- Vývojové (dysgeneze: mutace v genu pro TSH-receptor, TTF)
- Syndrom rezistence na tyreoidální hormony (geneticky podmíněný)
- Postablativní (chirurgické odstranění, ozáření,...)
- Autoimunitní tyreoiditida
- Deficit jódu
- Kongenitální biosyntetický defekt (dyshormonogenetická struma)
- Působení léků – tyreostatik
- **Sekundární a terciální** (porucha produkce hypofyzárních a hypothalamických




HYPOTHYROIDISM



Záněty štítné žlázy

■ Chronická autoimunní lymfoplazmocytní tyreoiditida (Hashimotova)

- F:M = 8:1
- Genetická predispozice
- Protilátky proti peroxidáze/mirkosomům, tyreoglobulinu, T3, T4, TSH receptorům
- Nebolestivé zvětšení ŠŽ, lymfoplazmocytní infiltrát, lymfatické folikly, onkocytní transformace tyreocytů, fibrotizace
- Asociace s dalšími AI chorobami
- Riziko MALT lymfomu i karcinomu štítné žlázy



Záněty štítné žlázy


■ Subakutní granulomatózní tyreoiditida (de Quervainova)

- F:M = 3-5:1
- Role virové infekce (virus-induced host tissue damage; stimulace cytotoxických T lymfocytů)
- Bolestivé zvětšení ŠŽ (i asymetrické), celkové příznaky, ložiskové disrupce a nekrózy foliklů s granulocytární a granulomatózní reakcí, fibrotizace)

- Chronická sklerotizující tyreoiditida (Riedlova)

- Rozsáhle fibrotizující zánět postihující i okolní struktury (stenóza průdušnice, paréza rekurentu, hypotyreóza)
- Systémové onemocnění pojiva (IgG4), fibrotizující Hashimotova tyreoiditida?, idiopatická fibróza?

■ Subakutní lymfocytická tyreoiditida (často post partum)



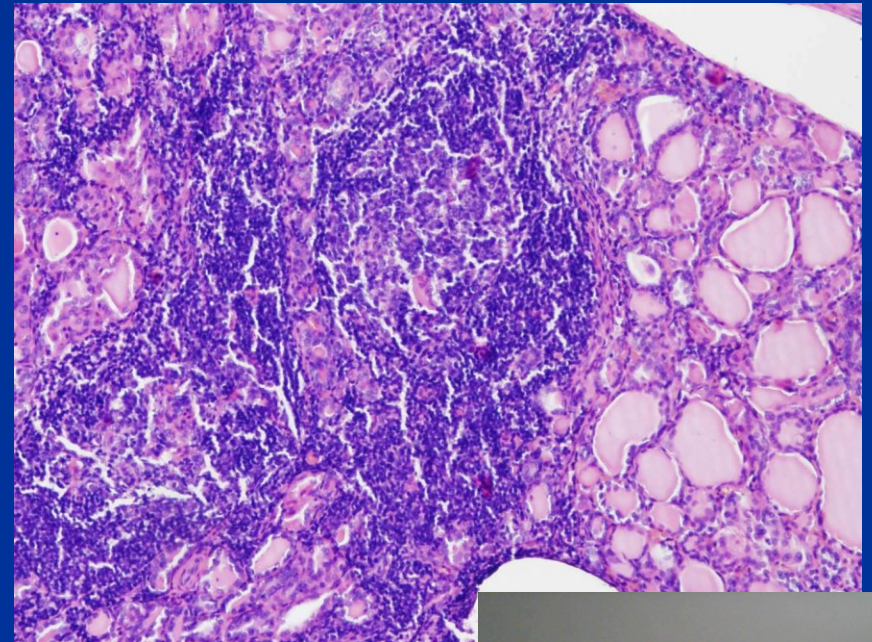
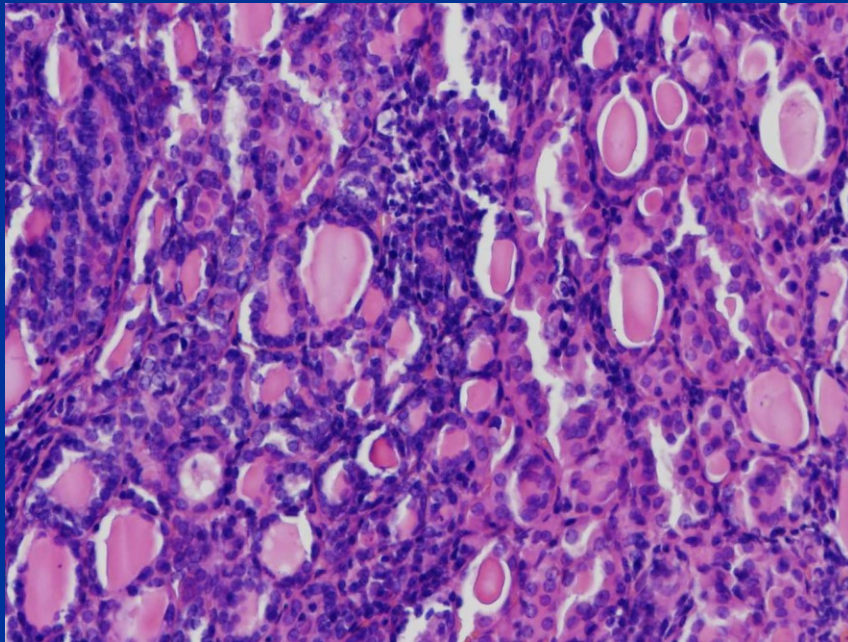
Sklerozující léze ve vztahu k IgG4

- Autoimunní pankreatitida
- Sklerozující cholangitida
- Lymfoplasmocytická sklerozující cholecystitida
- Sklerozující sialoadenitida
- Idiopatická retroperitoneální fibróza (M. Ormond)
- Inflamatorní pseudotumor jater, plic a hypofýzy
- Tubulointerstitiální nefritida ve vztahu k IgG4
- Interstitiální pneumonie ve vztahu k IgG4
- Sklerozující prostatitida
- Sklerozující tyreoiditida

- M>F; odpověď na kortikoidy, lymfadenopatie; imitují neoplastické léze
- sklerozující léze s difúzní lymfoplasmocytární infiltrací, ireg
fibrotizací, někdy s přítomností eosinofilů, známkami obliter
s přítomností četných IgG4 pozitivních plazmocytů.
- vyšší riziko rozvoje maligního lymfomu




Chronická autoimunní lymfoplazmocytní tyreoiditida



M. Graves-Basedow

(difúzní parenchymatózní toxická (hyperfunkční) struma)

- Ženy, 2. – 4. decénium, geneticky predisponované
- Autoimunní onemocnění: stimulace TSH receptoru řadou autoprotilátek (autoprotilátky proti TSH receptoru – „TRAK“)
- Hypertyreoidismus
- Infiltrativní oftalmopatie-exoftalmus (u 1/3 pacientů)
(?zkřížená imunita → proliferace retrobulbárního tuku?)
- Pretibiální myxedém (u 1/6 pacientů)
(hromadění mukopolysacharidů v podkoží)
- Difúzní hypertrofie a hyperplazie
- „too many follicular cells and too little colloid“
- Chirurgická intervence, ablace radiojódem



Struma


- Difúzní *vs* uzlovitá (nodózní)
- Parenchymatózní *vs* koloidní
- Hypofunkční *vs* eufunkční *vs* hyperfunkční

Difúzní netoxická struma:

- endemická struma (nedostatek jódu)
- působení strumigenů
- enzymatické poruchy v syntéze thyreoidálních hormonů

Mnohouzlová struma:

(u některých mutace v proteinech TSH signální cesty)



Nádory štítné žlázy I – folikulární neoplazie

■ Folikulární neoplazie

- Folikulární adenom

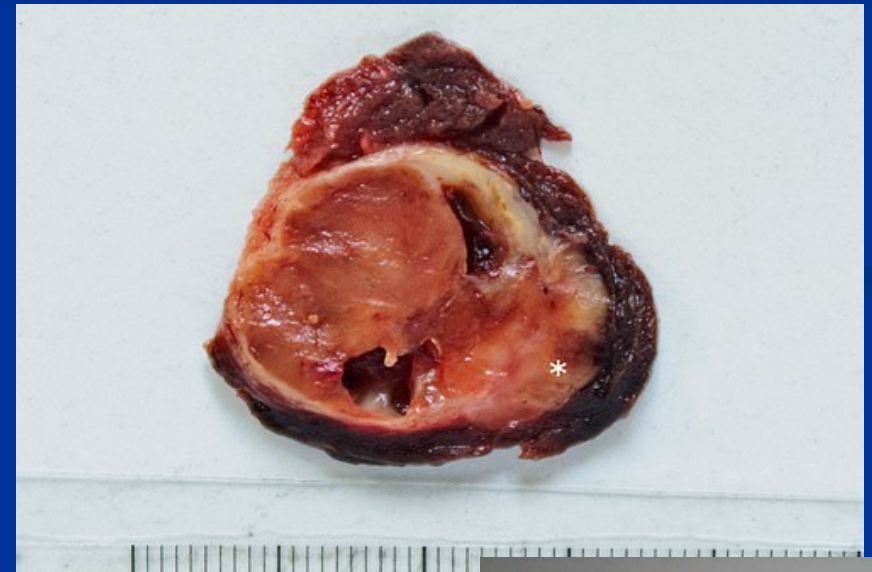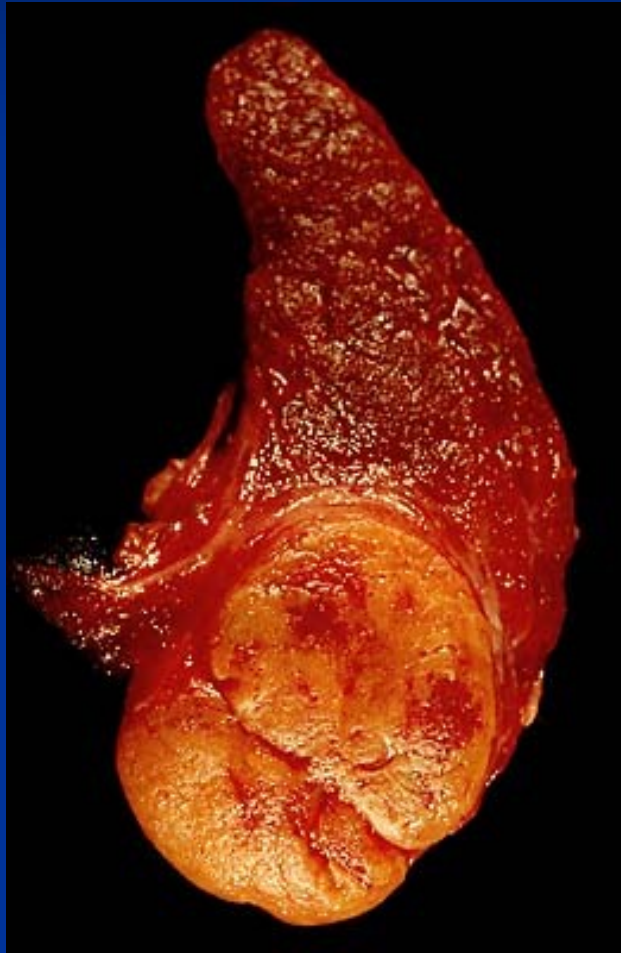Solitární, méně vícečetné; opouzdřené, bez invaze do cév pouzdra a invaze transkapsulární; varianta: onkocytární adenom; úprava folikulární či trabekulární; eufunkční či hyperfunkční

- Folikulární karcinom

Minimálně invazivní vs široce invadující; hematogenní šíření; méně lymfocenně; úprava mikrofolikulární, trabekulární, insulární i solidní.




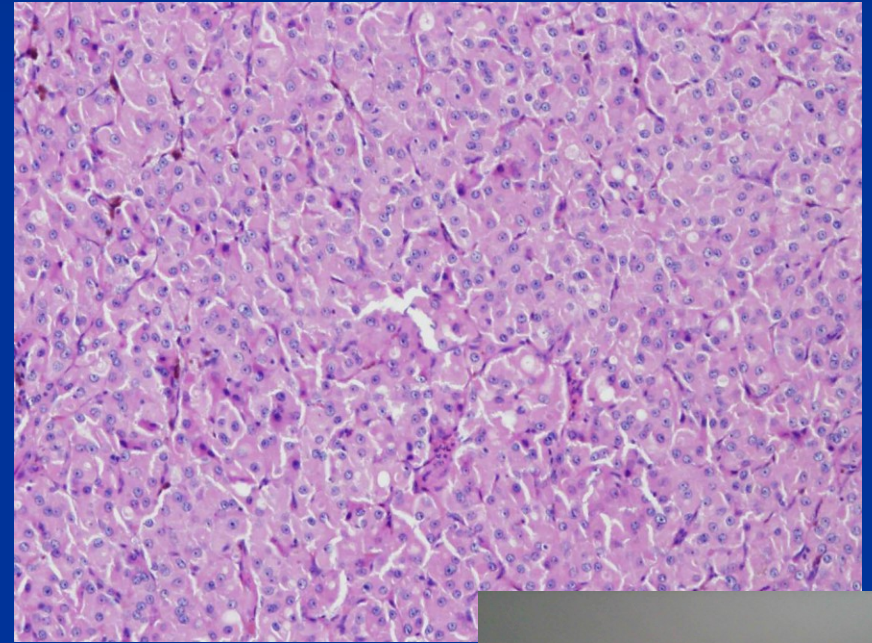
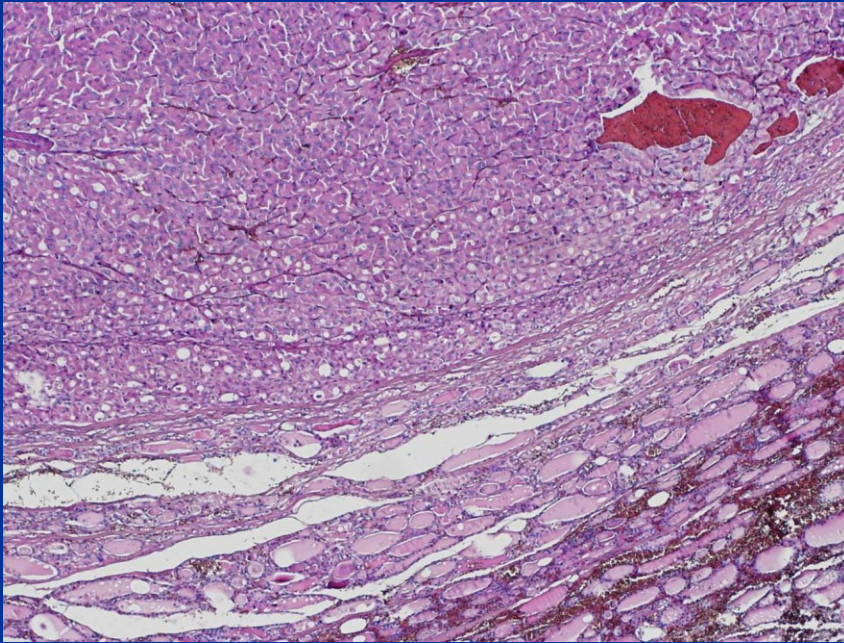
Folikulární adenom vs folikulární karcinom



- Invaze do c
- Transkapsu



Onkocytární adenom



Nádory štítné žlázy II

■ Papilární karcinom

2. – 4. decenium, i děti; po expozici radiaci; solitární či multifokální; solidní i cystické, s kalcifikacemi a fibrózou; úprava papilární, ale i solidní, folikulární; onkocytární varianta,...; morfologie jader: zvětšená, nepravidelná, překrývající se jádra, matricová jádra, zářezy, intranukleární inkluze); lymfogenně metastázy v LU


■ Anaplastický karcinom

■ Medulární karcinom (z C-buněk)

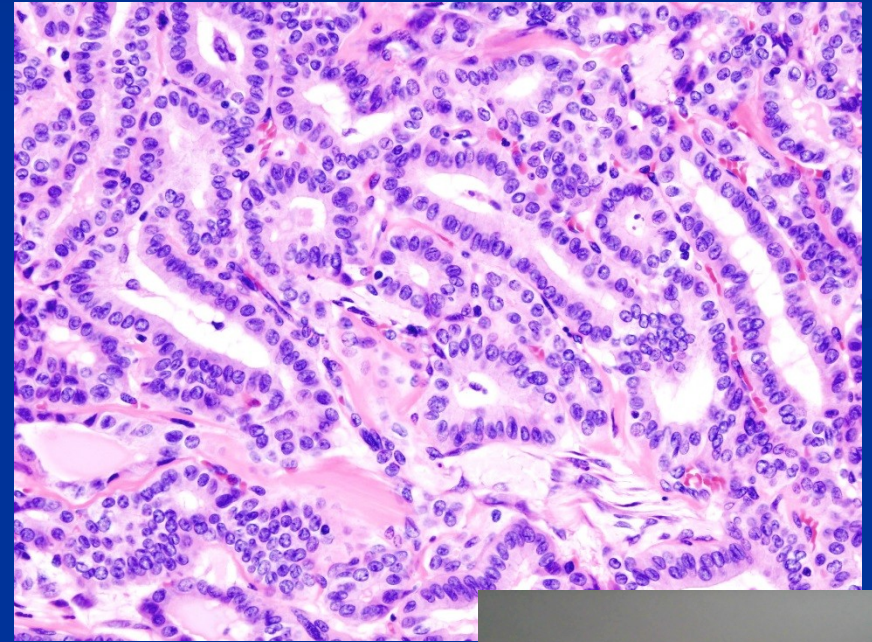
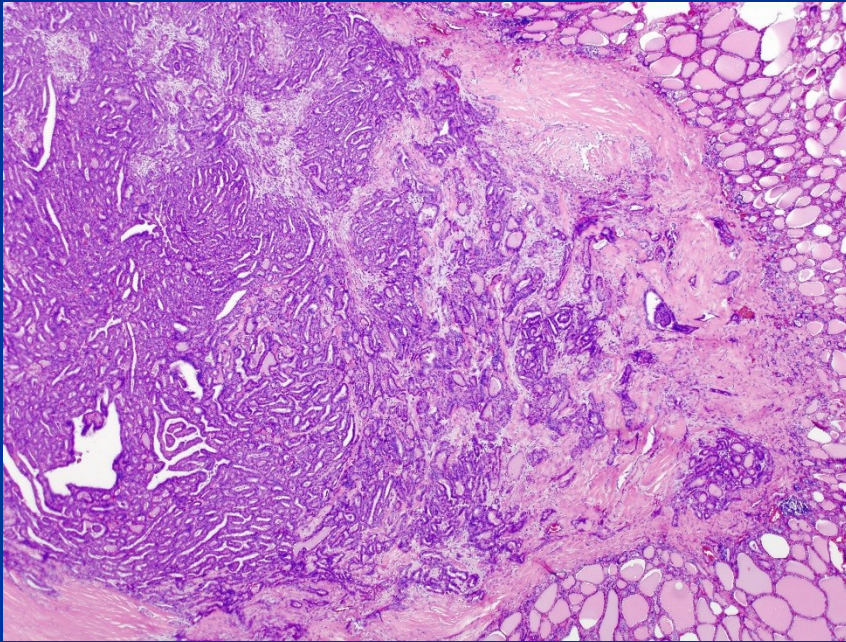
Solitární či vícečetné a (multicentrické familiární případy – MEN2 (hyperplazie C buněk); polygonální a vřetenité bb v pruzích, hnízdech, trabekulách i folikulárních formacích; depozita amyloidu; hypokalcémie, poruchy)

+ lymfomy štítné žlázy (MALT; asociace s tyreoiditidou)


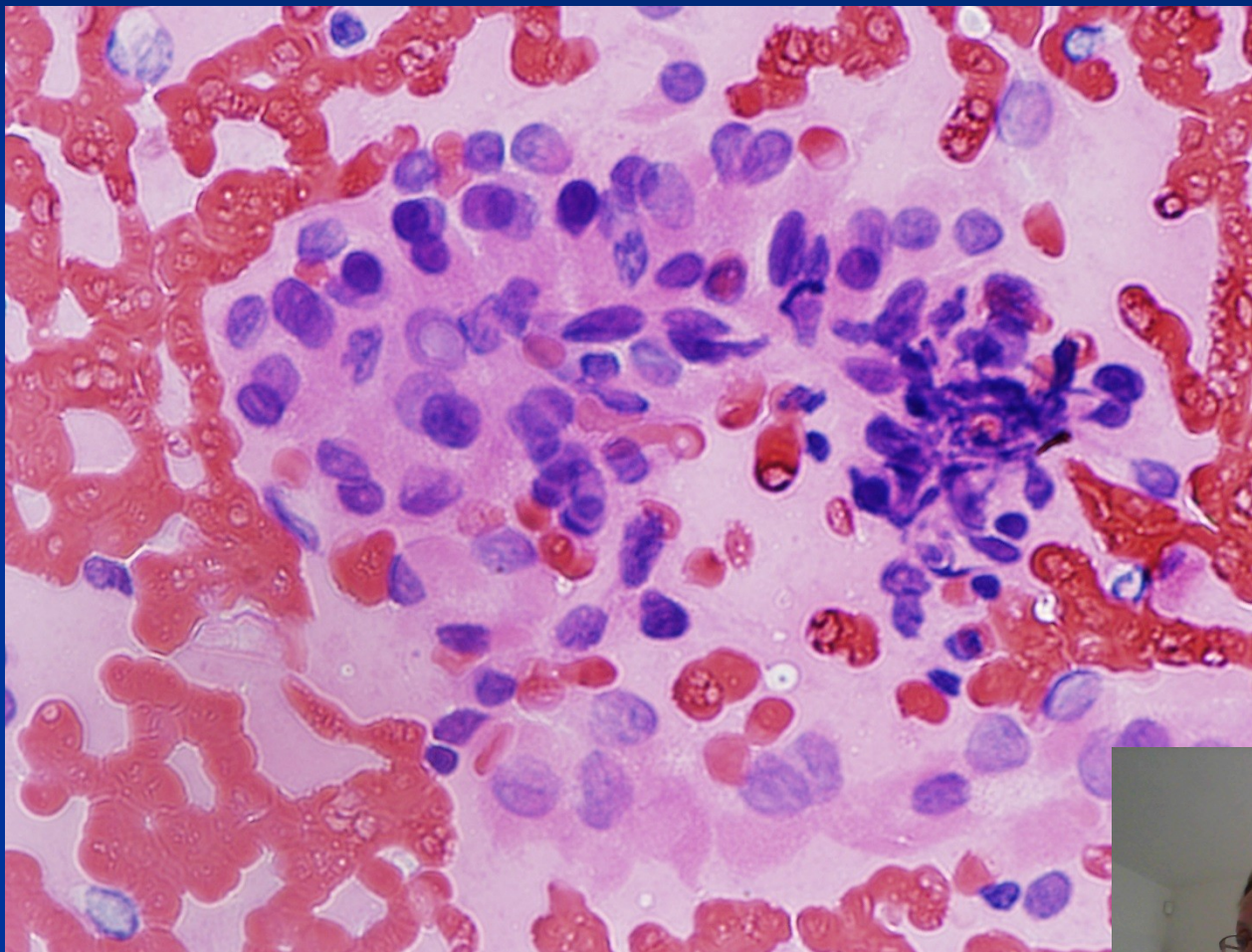
+ sekundární (metastatické) nádory štítné žlázy




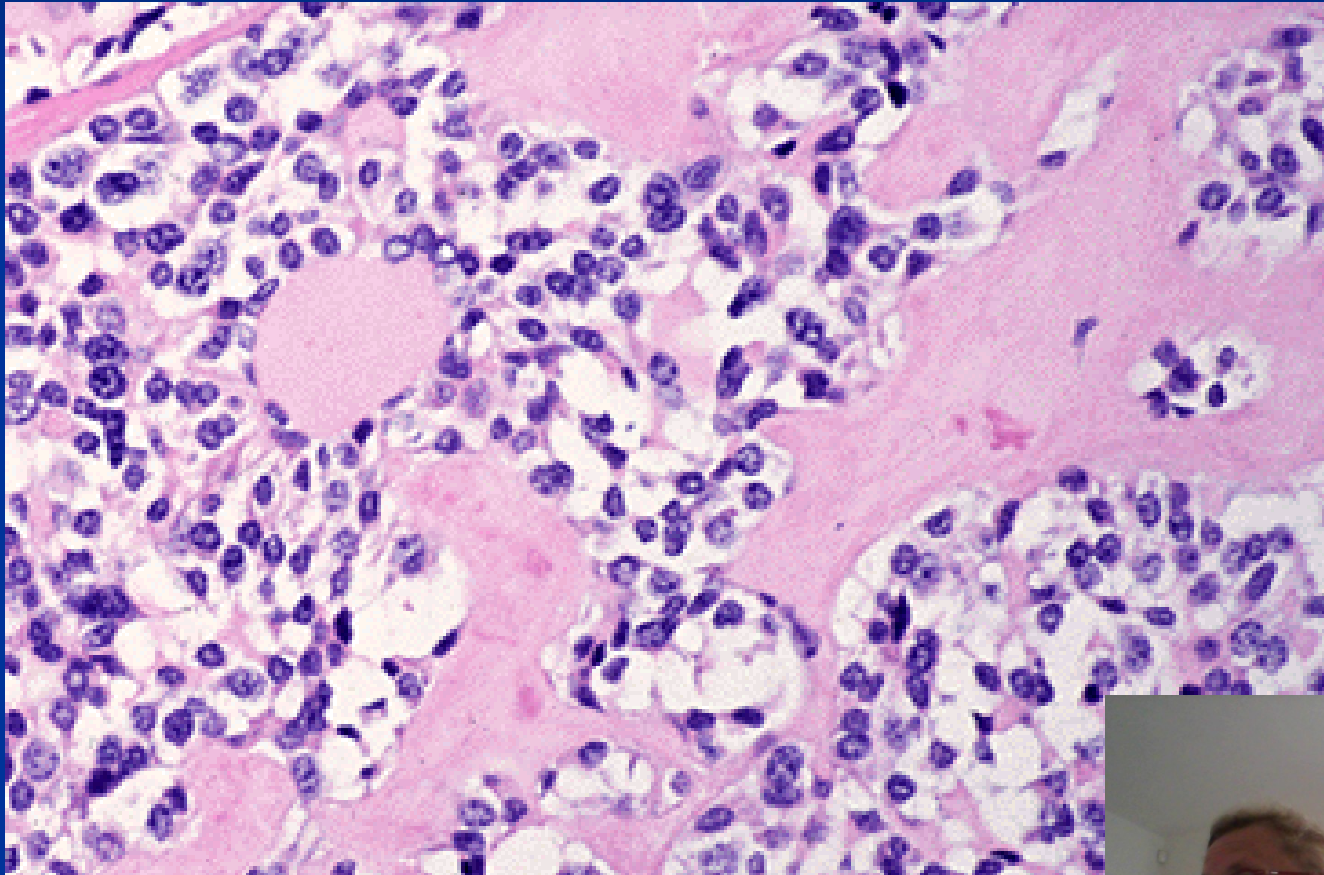
Papilární karcinom štítné žlázy



Papilární karcinom štítné žlázy




Medulární karcinom štítné žlázy s depozity amyloidu




Karcinomy štítné žlázy

Typ	Zastoupení (%)	Typický věk	Šíření karcinomu	Prognóza
Papilární	60-70 (až 85 %)	Děti, mladí dospělí	Lymfogeně do LU	Výborná
Folikulární	20-25	Mladší až střední věk	Hematogeně do kostí	Dobrá
Anaplastický	10-15	Starší	Agresivní lokální šíření	Velmi špatná
Medulární	5-10	Obvykle starší, výskyt i familiárně (MEN sy)	Lokálně, lymfogeně, hematogeně	Variabilní, familiární



Příštítná tělíska

- 2-6 (obvykle 4 na zadní straně ŠŽ); atypická lokalizace kdekoliv v předním mediastinu od krikoidní chrupavky po bránici), 35-10 mg
- Solidní ložiska hlavních buněk s tmavou cytopazmou (sekreční granula PTH), příměs oxyfilních buněk, intersticiální tuková tkáň
- Regulace hladiny PTH hladinou volného kalcia v krvi
- **Funkce: regulace hladiny kalcia a fosfátů v krvi:**
 - Aktivace osteoklastů (nepřímo prostřednictvím mediátorů uvolněných osteoblasty, které nesou receptor pro PTH) a uvolnění kalcia a fosfátů z kostí
 - Zvyšuje reabsorpci kalcia a inhibuje reabsorpci fosfátů z glomerulárního filtru (zvyšuje hladinu Ca a snižuje hladinu fosfátů v krvi)
 - Stimuluje syntézu 1,25 hydroxyvitamínu D v ledvinách, který kalcia a fosfátů ve střevě



Parathyreoidální syndromy (hypoparathyreoidismus)


■ Hypoparathyreoidismus

Příčiny:

- Chirurgicky indukovaný
- Kongenitální hypoplázie či aplázie (asoc. s Di Georgeovým sy – porucha thymu a imunodeficit)
- Familiární - autoimunitní polyendokrinní syndrom
- Idiopatický autoimunitní (protilátky proti calcium-sensing receptoru – v.s. brání uvolnění PTH)

Klinické příznaky:

- hypokalcémie
- tetanie (zvýšená nervosvalová dráždivost)
- mentální porucha
- poruchy dentice, poškození očí – katarakta, kardiovaskulární (poruchy převodní, prodloužení QT)




Parathyreoidální syndromy (hypoparathyreoidismus)

■ Pseudohypoparathyreoidismus

- Cílové orgány necitlivé na působení PTH
- Nízké hladiny Ca; vysoké hladiny fosfátů, AF, PTH
- Typ 1A (geneticky podmíněno, zodpovědná maternální alela): multihormonální rezistence (PTH, TSH, LH/FSH) + Albright hereditary osteodystrophy (AHO)

■ Pseudopseudohypoparathyreoidismus

- Geneticky podmíněno, zodpovědná paternální alela
- AHO bez multihormonální rezistence



Parathyreoidální syndromy (hyperparathyreoidismus)

■ Primární hyperparathyreoidismus

- Adenom parathyreoidei (75-80 %)
- Karcinom parathyreoidei (<5 %)
- Primární hyperplazie (10-15 %)
- Paraneoplastická produkce PTH

- Genetické syndromy (familiární případy cca 5 % hyperplazií a adenomů):


- MEN-1 (mutace v tumor supresorovém genu *MEN1*)
- MEN-2 (aktivující mutace v *RET* protoonkogenu)
- Familiární hypokalciurická hyperkalcémie (AD) – snížená citlivost k extracelulárnímu kalciumu

■ Sekundární hyperparathyreoidismus

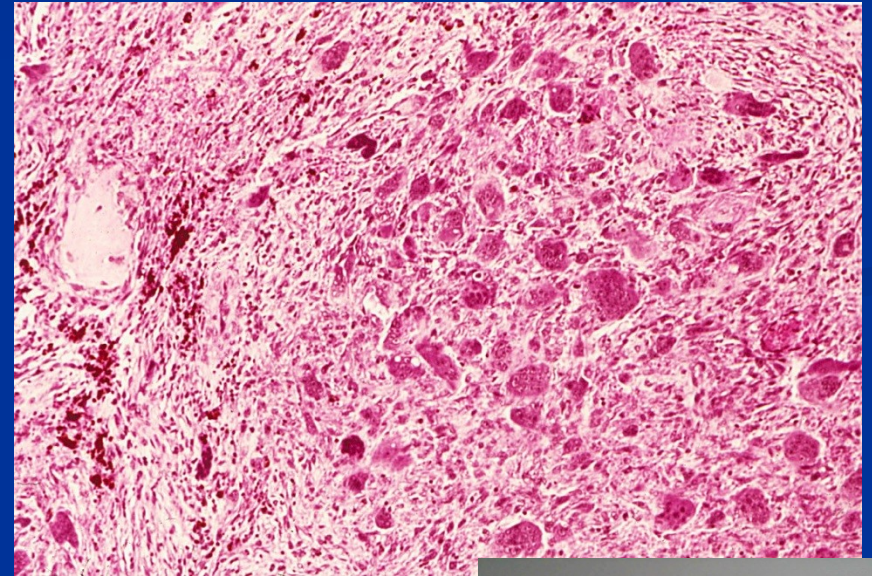
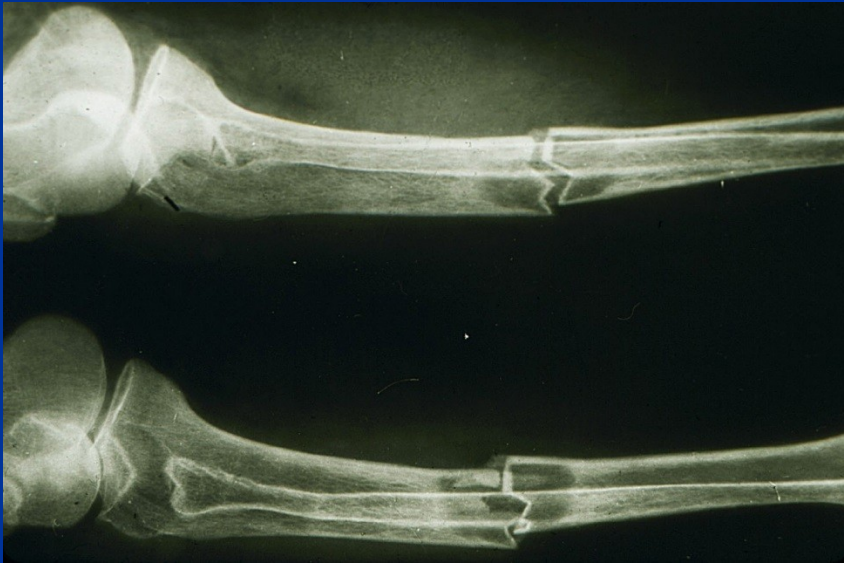- Komplikace chronické renální insuficience (vzácně: avitaminóza D, MAS)
- Hyperplazie je výsledkem hypokalciémie a hyperfosfatémie, ale i poruchou hydroxylace vitamínu D)

■ Tertiární hyperparathyreoidismus


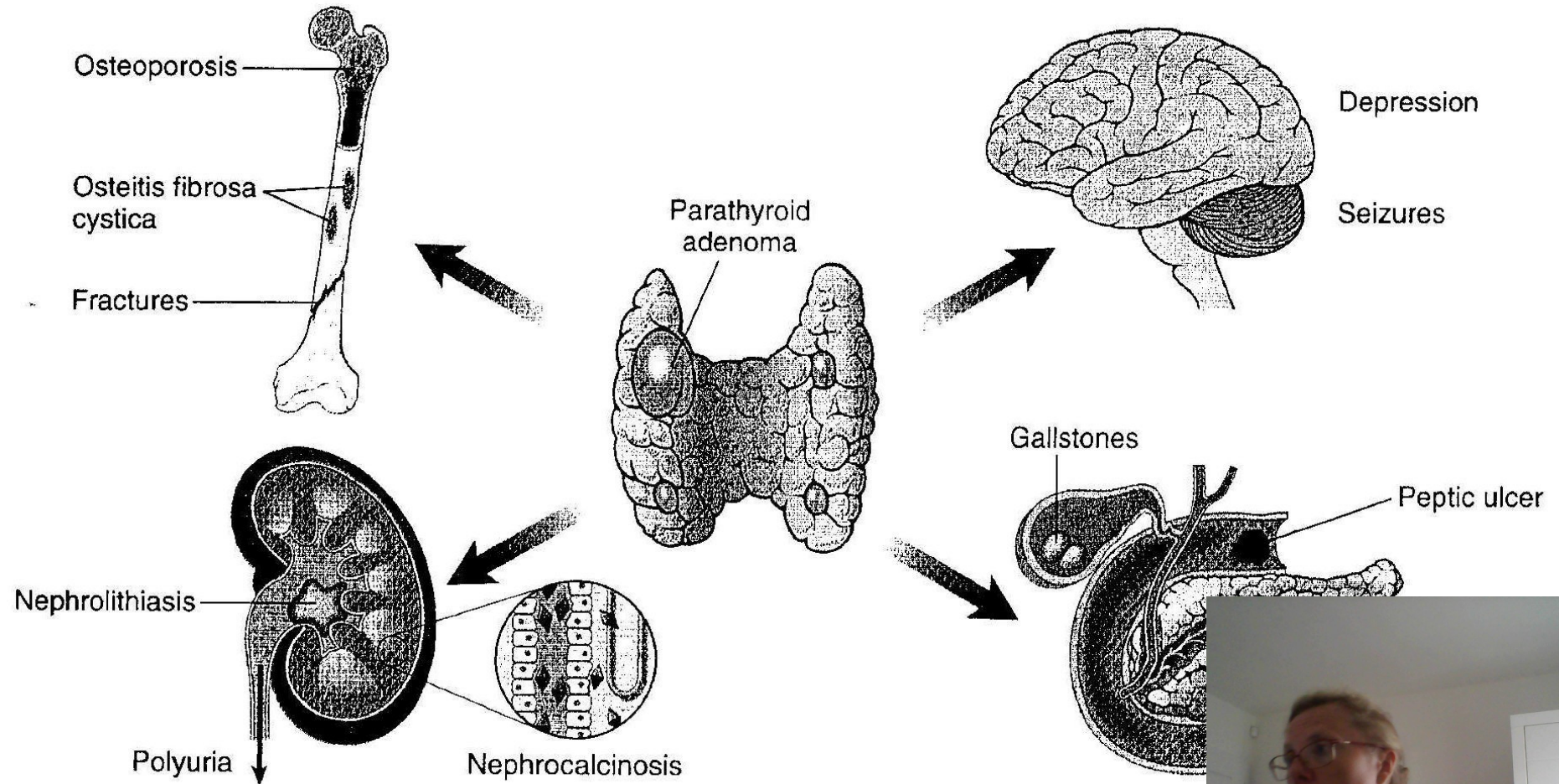
- Hyperplastické uzly se stávají autonomními s rysy adenomu



Patologická fraktura a hnědý tumor




Klinické příznaky hyperparathyreoidismu (obrázek)



Nadledviny – kůra nadledvin

■ Syntéza hormonů:

- Glukokortikoidy (zona fasciculata)
- Mineralokortikoidy (zona glomerulosa)
- Estrogeny a androgeny (zona reticularis)




Adrenokortikální syndromy

- hyperfunkční adrenokortikální syndromy


■ **Hyperkortizolismus (Cushingův syndrom)**

- Periferní Cushingův syndrom
(hypersekrece kortizolu adenomem či karcinomem kory nadledvin)
- Centrální forma Cushingova syndromu
(hypersekrece ACTH nejčastěji adenomem hypofýzy, vzácně adenokarcinomem)
- Paraneoplastický Cushingův syndrom
(z ektopické produkce ACTH např. malobuněčným karcinomem plic)
- Iatrogenní Cushingův syndrom



Klinický obraz Cushingova syndromu

- Centrální typ obezity (faciotrunkální typu)
- Úplňkový obličej, býčí šíje, hubené končetiny
- Slabost a únavnost
- Hirsutismus
- Hypertenze
- Pletora/polyglobulie
- Intolerance glukózy/ steroidní diabetes
- Osteoporóza
- Strie
- Poruchy menstruace
- Neuropsychiatrické abnormality



Adrenokortikální syndromy

- hyperfunkční adrenokortikální syndromy

■ Hyperaldosteronismus

Primární (Connův syndrom)


- Adrenokortikální neoplazie
- Primární adrenokortikální hyperplazie (idiopatický (genetický?) hyperaldosteronismus)

Sekundární hyperaldosteronismus (aktivace systému renin-angiotensin-aldosteron)

- vlivem snížené renální perfúze
- vlivem hypovolémie, při kardiálním selhání, cirhóze, nefrotickém syndromu
- v těhotenství (estrogeny indukované zvýšené hladiny plazmatického reninu)


■ Adrenogenitální syndrom

- **Tumor kůry nadledvin (karcinom či adenom):** pubertas praecox isosexualis, resp. heterosexualis; po pubertě virilizace u žen
- **Genetické formy AGS/kongenitální adrenální hyperplazie:** (AR; defekt účastníčího se biosyntézy korových steroidů – 21-hydroxyláza → hyposekrece CRH, ACTH → hyperplazie kůry → akumulace steroidních produktů charakteru androgenů (u holčiček sporný zevní genitál), resp. intermedie metabolitů s hypertenzním účinkem; rozvrat minerálního hospodářství postihuje syntézu mineralokortikoidů)




Adrenokortikální syndromy - hypofunkční adrenokortikální syndromy

- **Primární hypokortikalismus** (při primárně adrenálním onemocnění: infekce (AIDS, tbc, mykóza), amyloidóza, sarkoidóza, hemochromatóza, metastázy, autoimunní záněty, kongenitální adrenální hypoplazie, adrenoleukodystrofie)
- **Sekundární hypokortikalismus** (při snížené stimulaci ACTH; při hypothalamo-hypofyzárních onemocněních (tbc, sarkoidóza, infekce) nebo při hypothalamo-hypofyzární supresi (steroidy produkující neoplazie, dlouhodobé užívání steroidů)
- **Primární akutní adrenokortikální insuficience (tzv. addisonská krize)**
 - Krize pacientů s chronickou adrenokortikální insuficiencí při stresu
 - Náhlé vysazení steroidů u pacientů na dlouhodobé kortikoterapii
 - **Masivní adrenální hemoragie**
(novorozenci po komplikovaných porodech s traumaty, hypoxií; Waterhousův-Friedrichsenův syndrom: hemoragická nekróza komplikace meningokokové sepsy, DIK, endotoxiny-indukovaná purpura kůže (reesp. Pseudomonádové, pneumokokové, stafylokokové, hemofilové infekce)




Primární chronická adrenokortikální insuficience (Addisonova choroba)

- Nedostatek mineralokortikoidů, glukokortikoidů, androgenů
- Etiologie: nejčastěji autoimunitní s genetickým pozadím, často součást autoimunitního polyendokrinního syndromu
- Progresivní slabost a únavnost
- Gastrointestinální symptomy: anorexie, nauzea, zvracení, úbytek váhy, průjemy
- Melaninová hyperpigmentace kůže a sliznic primárního adrenokortikální insuficience v důsledku zpětnovazebného zvýšení produkce CRH a tím i ACTH a MSH (sekundární hypotalamo-hypofyzární = „bílý“ Addison)
- **Hyponatrémie, hypotenze, hypovolémie**
- Addisonské krize, rozvrat minerálního hospodářství




Adrenokortikální neoplazie, hyperplazie a pseudotumory

- Hyperplazie; difúzní či nodulární (solitární i vícečetné uzly); hyperfunkční korové syndromy
- Adenom kůry nadledvin
- Karcinom kůry nadledvin
 - hormonální aktivita u adenomů i karcinomů
 - sporadické i syndromické (VHL, Li Fraumeni, Beckwith-Wiedeman sy)
- Vzácně lipom, myelolipom
- Sekundární metastatické nádory (bronchogenní karcinomy, mammy)


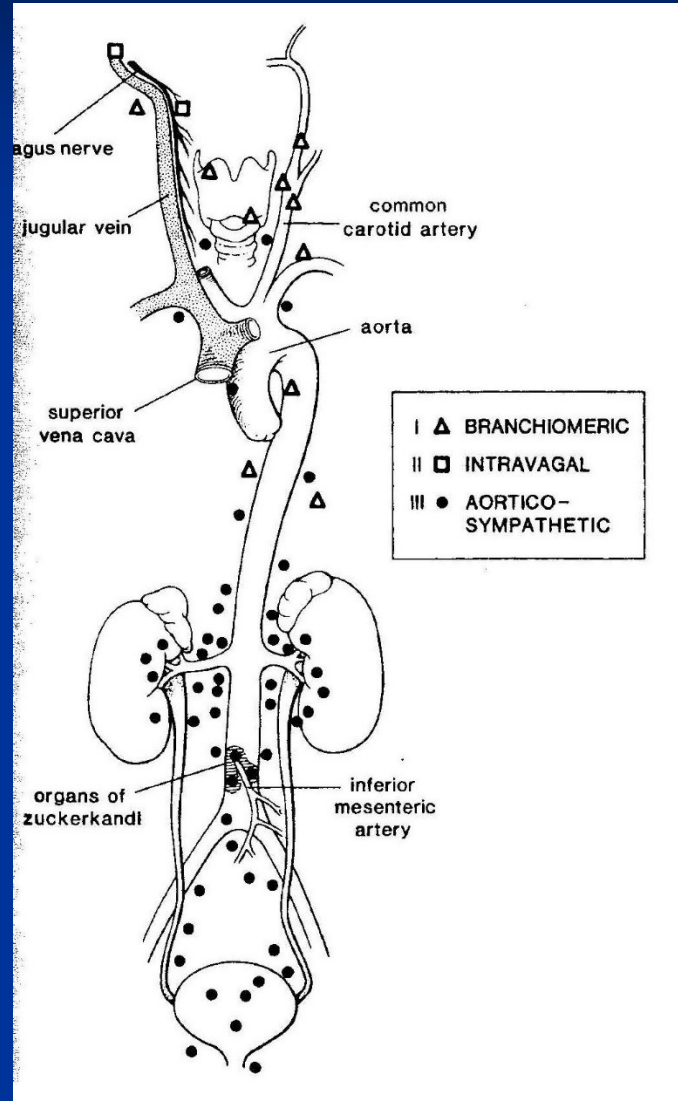


Dřeň nadledvin + extraadrenální systém chromafinných paraganglií

- Chromafinní buňky (specializované buňky neurální lišty) + sustentakulární buňky (podpůrné)
- Syntéza a sekrece katecholaminů (sympaticus):
 - epinephrin (adrenalin) – sekrece do vaskulárního systému
 - norepinephrin - lokální neurotransmitter




Extraadrenální systém chromafinných paraganglií



Neoplazie adrenálního a extraadrenálního systému paraganglií

- **Neoplazie chromafinních buněk – feochromocytom (chromafinní paragangliom)**
 - adrenální (3/4) i extraadrenální (1/4; Zuckerkandlův orgán + karotické tělísko)
 - asociace se syndromy MEN-2A a 2B, VHL, NF typ I
 - uni i bilaterální (vzácně, spíše u familiárních), u dospělých i dětí (spíše familiární)
 - 10 % s maligním biologickým chováním
 - paroxysmální hypertenze, cerebrální hemoragie
- **Neoplazie neuronální**
 - Neuroblastom
 - Ganglioneuroblastom
 - Ganglioneurom



Syndromy mnohočetné endokrinní neoplazie

■ MEN-1 (inaktivace *MEN1* tumor supresorového genu); AD


- Adenomy hypofýzy
- Hyperplazie a adenomy příštítných tělísek
- Hyperplazie a neoplazie endokrinního pankreatu
- Adrenokortikální hyperplazie

■ MEN-2A (aktivace *RET* protoonkogen); AD

- Hyperplazie příštítných tělísek
- Feochromocytom
- Medulární karcinom
- Hyperplazie C-buněk

■ MEN-2B (*RET*; *Met918Thr*)

- Feochromocytom
- Medulární karcinom
- Hyperplazie C-buněk
- Mukokutánní neuromy a ganglioneuromy
- Marfanoidní habitus




Epifýza – glandula pinealis - šišinka

- Mezi colliculi superiores laminae quadrigeminae
- Pinealocyty (fotosensorická a neuroendokrinní funkce; produkce melatoninu (antigonadotropní účinky) + neurogliální stroma)
- **Nádory z germinálních buněk:** teratom, seminom (dysgerminom), embryonální karcinom, chorionkarcinom,...
- **Pinealomy:**
 - Pinealocytomy
 - Pinealoblastomy (primitivní embryonální tumor)



Endokrinní pankreas – Langerhansovy ostrůvky

- B (insulin, 68 %)
- A (glucagon (glykogenolytická aktivita), 20 %)
- D (somatostatin (tlumí sekreci inzulinu a glukagonu), 10 %)
- PP buňky (pankreatický polypeptid (inhibice střevní motility, stimulace sekrece žaludečních a intestinálních enzymů), 2 %)
- D1 buňky (vasoaktivní intestinální peptid (VIP) – glykogenolýza a hyperglykémie, stimulace sekrece tekutin v GIT)
- Enterochromafinní buňky (serotonin)



Diabetes mellitus

(skupina metabolických poruch sdílející společný znak – hyperglykémii)

■ Typ 1 (10 %)

- Imunitně zprostředkovaná destrukce B buněk; absolutní nedostatek sekrece inzulínu
- Autoimunní IDDM geneticky predisponovaných jedinců + faktory prostředí (viry)

■ Typ 2 (80-90 %)

- Vlivem progresivní poruchy sekrece inzulínu na pozadí inzulínové rezistence, tj. poruchy působení inzulínu v cílových tkáních
- Insulín rezistentní, s relativním nebo absolutním nedostatkem inzulínu
- Geneticky predisponovaní jedinci; obezita, životní styl

■ Geneticky podmíněné defekty funkce B buněk

- „maturity-onset diabetes of the young“ (mutace v různých genech)
- „mitochondriální diabetes“ (mutace v mtDNA; poruchy oxidativní fosforylace)

■ Geneticky podmíněné defekty funkce inzulínu

- mutace v genu pro insulin, inzulínový receptor či defekty konverze proinsulinu

■ Poruchy exokrinního pankreatu

- Chronická pankreatitida
- Pankreatektomie
- Neoplazie pankreatu
- Cystická fibróza
- Hemochromatóza



Diabetes mellitus

(skupina metabolických poruch sdílející společný znak – hyperglykémii)

■ Endokrinopatie

- Akromegalie
- Cushingův syndrom
- Hyperthyreoidismus
- Glucagonom, feochromocytom

■ Infekce

- CMV
- Coxackie virus B


■ Léky

- Glukokortikoidy, hormony ŠŽ, alfa interferon, inhibitory proteáz, thiazidy, phenytoin, ...

■ Genetické syndromy asociované s DM


- Downův syndrom
- Klienefelterův syndrom
- Turnerův syndrom

■ Gestační DM



Diabetes mellitus

Znaky	Typ 1 (juvenilní, na inzulinu dependentní, se sklonem ke ketoacidóze) + LADA	Typ 2 (adultní, bez sklonu ke ketoacidóze, non-inzulin-dependentní)
Věk	obvykle <20 let	obvykle <40y
Zastoupení	<10 %	>90%
Nástup nemoci	Abruptní (akutní nebo subakutní)	Postupný
Etiologie	Možná virová/autoimunitní, s destrukcí buněk ostrůvků	Obezita, inzulinová rezistence
HLA asociace	Ano (=genetická predispozice DM HLA DR3 a DR4)	Ne
Autoprotilátky	Ano (GADA, IA2, IAA)	Ne
Hmotnost při nástupu	Normální nebo štíhlý, obezita nebývá	Většina obézních (80%)
Endogenní produkce inzulinu	Snížená (nedostatečná či žádná)	Variabilní (porucha inzulinové sekrece na pozadí inzulinové rezistence, dysfunkce β -buněk)
Ketoacidóza	Ano	Vzácně
Léčba	Inzulin, dieta, pohyb	Dietní opatření, antidiabetika, inzulin, kontrola hmotnosti



Rizikové faktory pro DM typu 1 a typu 2

Typ 1 DM rizikové faktory

Type 1 DM in a first-degree relative (sibling or parents)

Typ 2 DM rizikové faktory

Pozitivní rodinná anamnéza

Etnický původ (černoši, indiáni, hispánci, obyvatelé ostrovů v Pacifiku)

Obezita

Vyšší věk

Fyzická inaktivita, sedavý způsob života

Gestační diabetes v anamnéze

Klinické stavy asoc. s inzulinovou rezistencí (např. sy polycystických ovarii)


Cévní onemocnění v anamnéze

Porušená glukózová tolerance

Hypertenze


HDL cholesterol $<35\text{mg/dL}$ a/nebo triglyceridy $\geq 250\text{mg/dL}$

Kouření cigaret




Hlavní klinické znaky DM v době diagnózy

- Polyurie
- Polydipsie
- Polyfagie, výrazný hlad (u typu 1)
- Úbytek hmotnosti (u typu 1)
- Rekurentní neostré vidění
- Ketonurie (u typu 1)
- Slabost, únavnost, závratě
- Často asymptomatický (u typu 2)

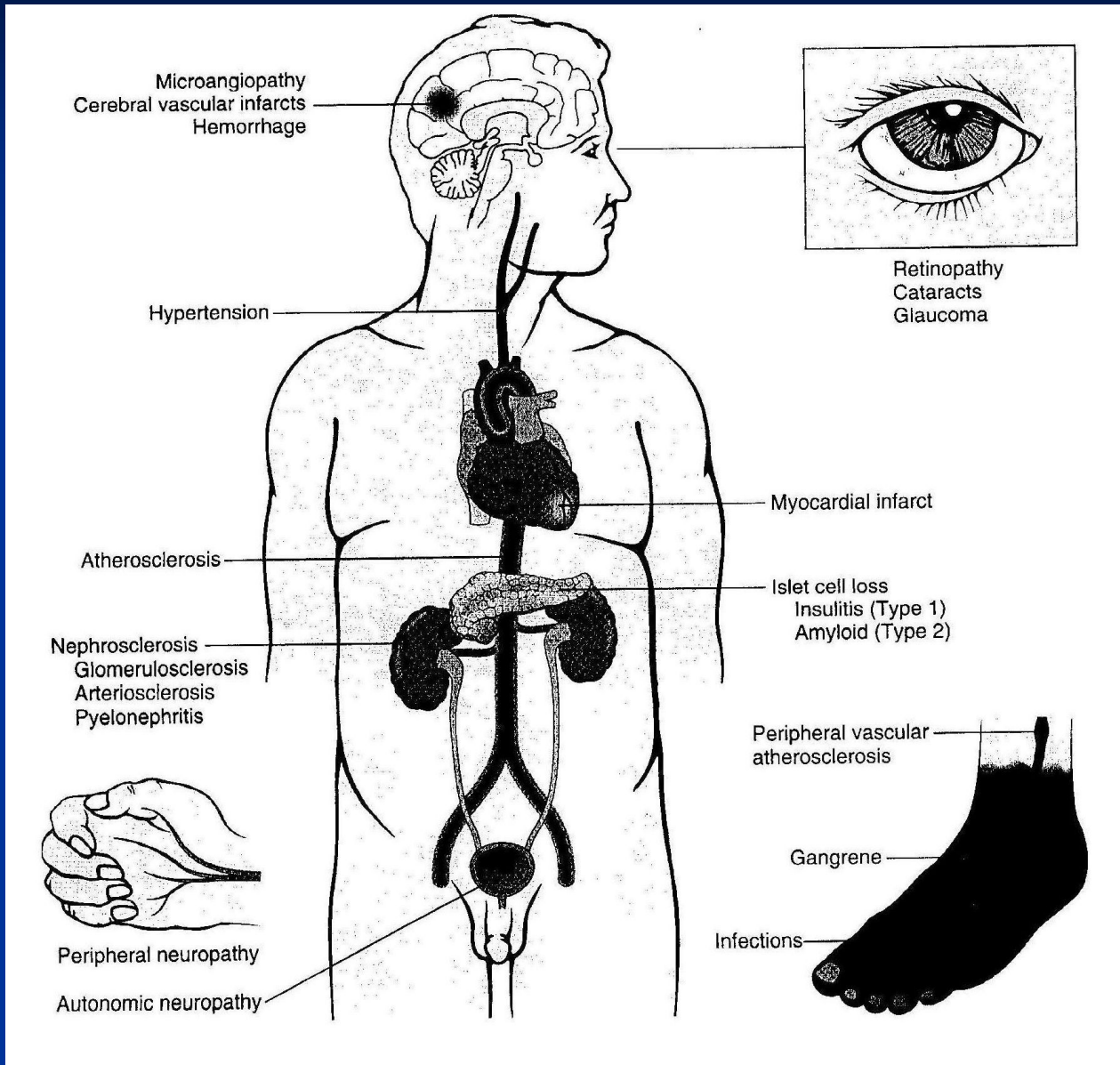


Komplikace diabetu


	komplikace
Velké cévy (diabetická makroangiopatie)	Akcelerovaná arterioskleróza vedoucí k: <ul style="list-style-type: none">- Infarktu myokardu- Cerebrovaskulárním chorobám- Ischemiím končetin- Zodpovědné za 80 % úmrtí v souvislosti s DM dospělých
Malé cévy (diabetická mikroangiopatie)	Poškození bazální membrány a endotelií. Retinopatie, nefropatie
Periferní nervy	Diabetická neuropatie (sensomotorická, autonomní, radikulopatie, mononeuropatie) v důsledku poškození cév zásobujících periferní nervy + změn metabolismu periferního nervu při chronické hyperglykémii
Neutrofily	Náchylnost k infekcím
Těhotenství	Pre-eklamptická toxémie Velký novorozenec Neonatální hypoglykémie
Kůže	Gangrény končetin Léze měkkých tkání (granuloma annulare, nec...



Chronické komplikace diabetu



Aka




Neuroendokrinní neoplazie pankreatu (dříve APUDomy, „islet cell tumory“)

- 1 – 2 % pankreatických tumorů
- 3.-6. decénium, F=M
- bez predilekční lokalizace

- Dobře diferencované neuroendokrinní tumory (NETs)
- Nízce diferencované neuroendokrinní karcinomy (NEC)

NEC: >20 mitóz/10HPF



Klasifikace neuroendokrinních neoplazií GIT

WHO 1980	WHO 2000	WHO 2010	WHO 2019
Karcinoid	Dobře diferencovaný endokrinní tumor (WDET)	NET G1 (karcinoid)	NET G1*
	Dobře diferencovaný endokrinní karcinom (WDEC)	NET G2	NET G2* NET G3*
	Nízce diferencovaný endokrinní karcinom malobuněčný (PDEC)	NEC G3 (velko- a malobuněčný typ)	NEC G3** (velko- a malobuněčný typ)
Mukokarcinoid Smíšené formy karcinoid- adenokarcinom	Smíšený exo-endokrinní karcinom (MEEC)	Smíšený adenoneuro-endokrinní karcinom (MANEC)	Smíšená neuro-endokrinní-nonneuro-endokrinní neoplazie (MiNEN)
Pseudotumory	Tumor-like léze (TLL)	Hyperplastické a preneoplastické léze	


NET neuroendokrinní tumor

NEC neuroendokrinní karcinom

*Dobře diferencovaná neuroendokrinní neoplazie


**Nízce diferencovaná neuroendokrinní neoplazie

Základní nomenklatura neuroendokrinních neoplazií s klasifikačním schématem GITu (WHO 2010).

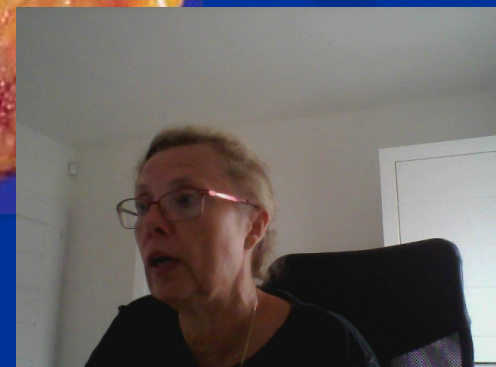
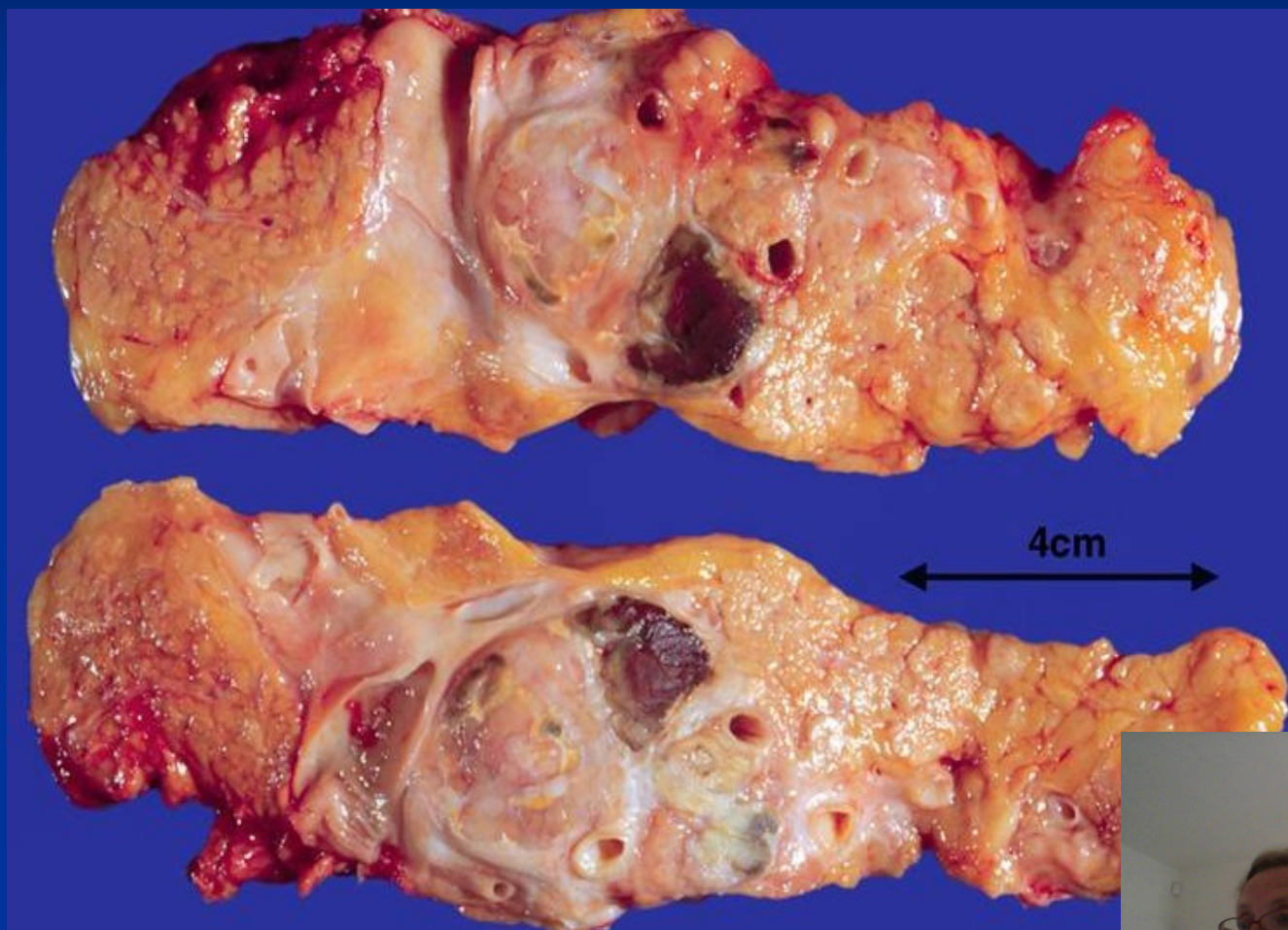


Neuroendokrinní neoplazie pankreatu


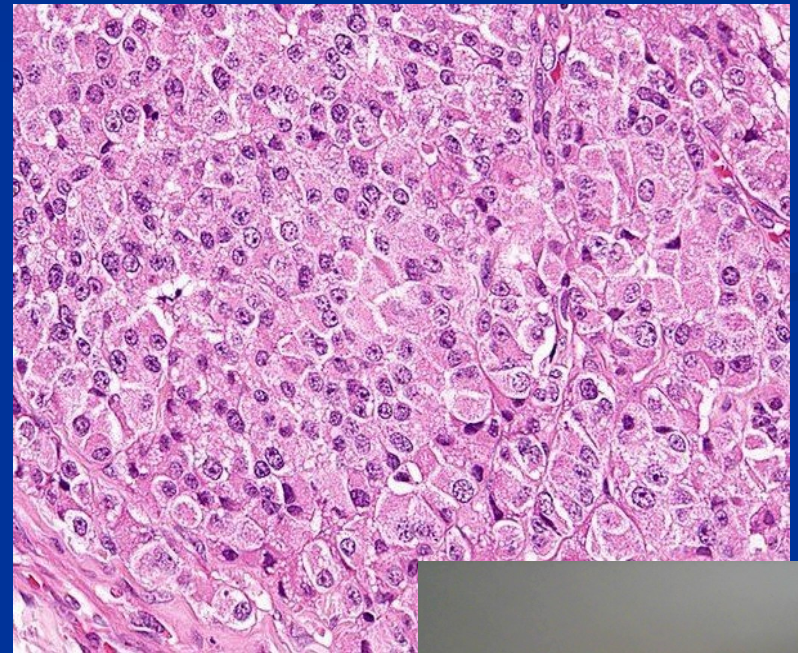
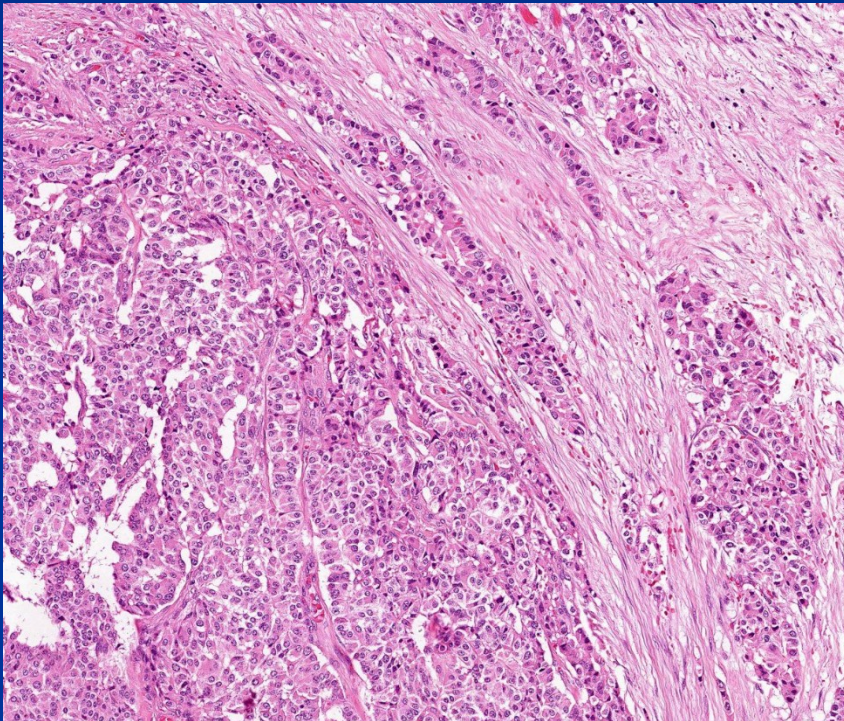
- Pankreatický neuroendokrinní mikroadenom (<0,5 cm)
- Neuroendokrinní tumor (NET)
 - NET G1
 - NET G2
 - NET G3
- Neuroendokrinní karcinom (NEC)
 - Velkobuněčný NEC
 - Malobuněčný NEC
- Serotonin produkující NET (karcinoid)
- Gastrinom
- Glukagonom
- Insulinom
- Somatostation
- VIPom



Tumor endokrinního pankreatu.



Tumor endokrinního pankreatu.




Funkční (hormonální aktivní)

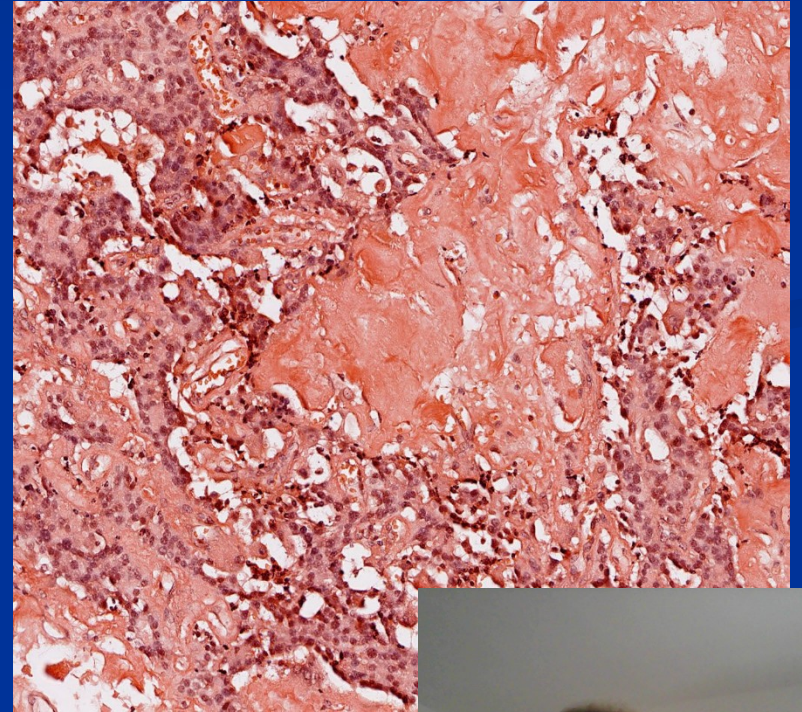
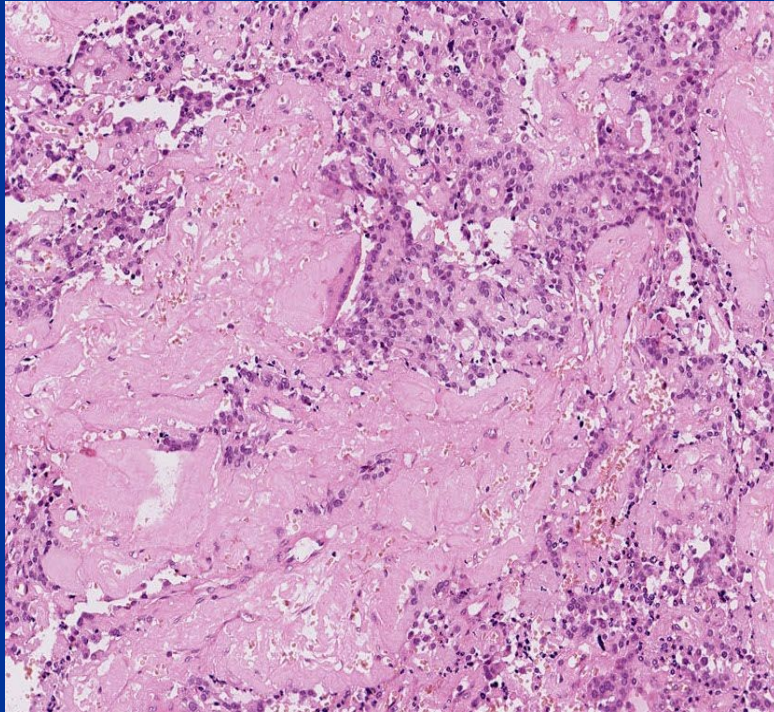
- **insulinom** (hypoglykémie)
- **glukagonom** (DM, anémie, migrující erytém)
- **somatostatinom** (DM, cholelitiáza, steatorea, hypochlorhydrie)
- **gastrinom** (Zollinger Ellisonův syndrom)
- **VIPom** (WDHA sy – watery diarrhea, hypokalemia, achlorhydrie)
- **serotonin produkující tumor** (karcinoidový syndrom)
- jiné – **secernující ektopické hormony** (ACTH, calcitonin,...)

Ne-funkční (klinicky němé bez asociace s příslušným hormonálním syndromem)

Pozn. tumory menší než 0,5 cm – **pankreatické neuroendokrinné**
– zpravidla klinicky němé



Depozita amyloidu v insulinomu.



Děkuji za pozornost.

