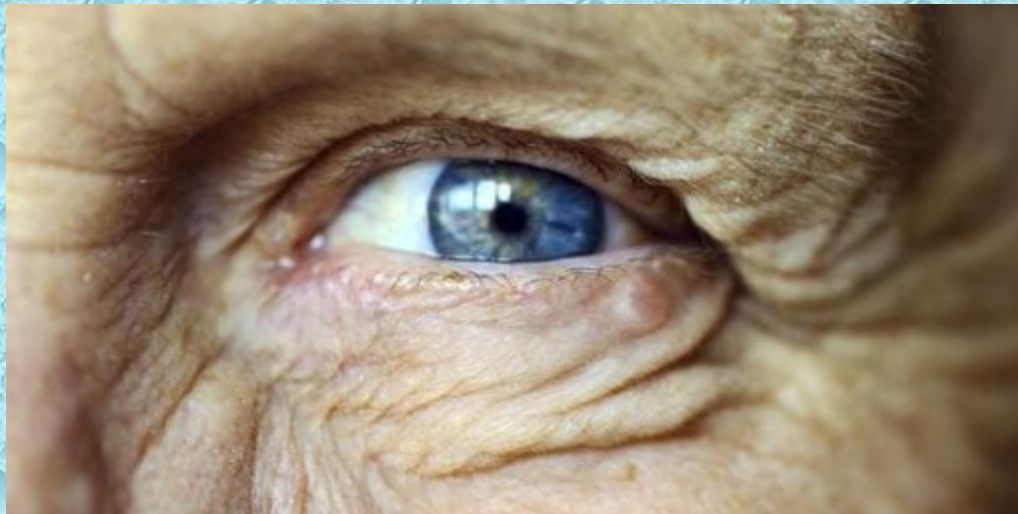

# **Senzorické deficity ve stáří**

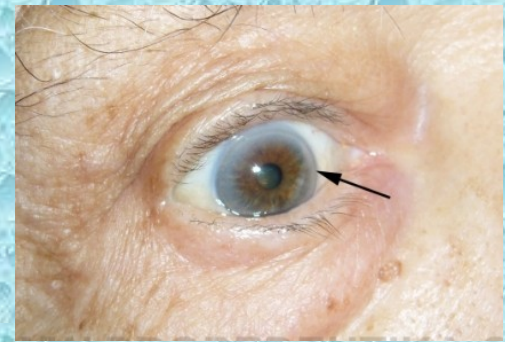


# Stárnutí oka I

- ❖ orbita – redukce měkkých tkání – zapadlé oko , snížená hydratace okohybných svalů
- ❖ víčka – relaxace kůže, hypotonie levátoru a orbicularis oculi – zúžení oční štěrbin, snížení počtu řas
- ❖ slzná žláza – atrofie, tuková infiltrace – snížení produkce slz, syndrom suchého oka
- ❖ spojivka – tenčí, fragilnější, časté spojivkové hemoragie



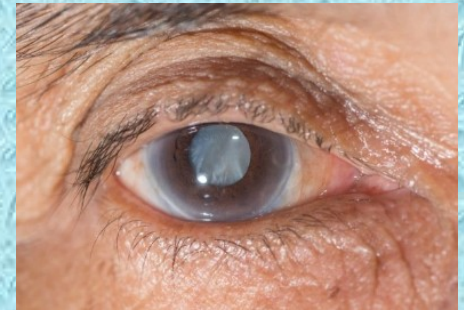
# Stárnutí oka II



- ❖ rohovka – zvětšení zakřivení v horizontále – astigmatismus, klesá citlivost, stroma je opákní, arcus senilis corneae
- ❖ skléra – tenčí, průhlednější, vzestup rigidity z dehydratace
- ❖ duhovka – okraj zornice depigmentovaný, mióza ze stromální rigidity a hypofunkce sympatiku – obtížnější vyšetření refrakce
- ❖ sítnice – snížený lesk a průhlednost, pigmentový epitel se ztenčuje, cévy aterosklerotické

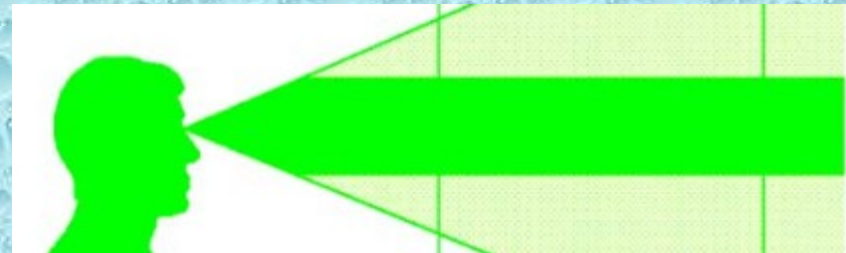
# Stárnutí oka III

- ❖ optický nerv – atrofie gliální tkáně, degenerace axonů, skleróza vasa nervorum
- ❖ čočka – zvětšuje se objem čočky a předozadní rozměr, snížená propustnost pro modrou, lamelární disociace
- ❖ sklivec – destrukce fibrilárních struktur, tvorba kavit, kapalnění



# Funkční změny

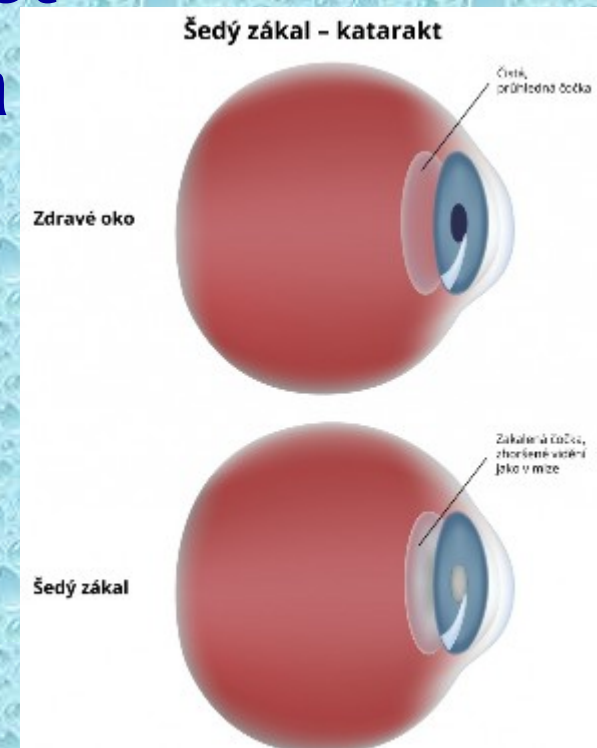
- ❖ klesá schopnost akomodace
- ❖ snižuje se zraková ostrost
- ❖ klesá adaptace na světlo a tmu
- ❖ snižuje se barvocit
- ❖ zorné pole se zmenšuje o 1-3° za dekádu



- ❖ stařecká dalekozrakost - presbyopie

# Katarakta

- ❖ u 40% 60letých a 90% 90letých
- ❖ operace katarakty je nejčastěji prováděnou operací nad 65 let
- ❖ senilní katarakta – není známá příčina, pomalý pokles zrakové ostrosti
- ❖ vidění jako „za hustou záclonou“
- ❖ řidčeji dvojité vidění – při ložiskové kataraktě



# Degenerace makuly I

- ❖ ARMD – age related macular degeneration, VPMD – věkem podmíněná makulární degenerace
- ❖ postihuje centrální vidění, znemožňuje čtení
- ❖ deformace obrazu – metamorfopsie
- ❖ mlhavé centrum obrazu
- ❖ v 75 letech až 30% populace
- ❖ rizikový faktor – kouření, UV záření



# Diabetická retinopatie

- ❖ při diabetu II. typu 20-45% po 5 letech, 60-85% po 15 letech
- ❖ narušení hematookulární bariéry a obliterace kapilár
- ❖ příčiny poklesu zrakové ostrosti – ischemické změny, edém, sítnicové a sklivcové hemoragie, trakční odchlípení sítnice, sekundární hemoragický glaukom



# Glaukom

- ❖ zvýšení nitroočního tlaku (NOT nad 16 Torr) s následným poškozením zrkového nervu
- ❖ následky – exkavace zrkového nervu, změny zorného pole, snížení zrkové ostrosti
- ❖ přispívá mydriáza, pobyt ve tmě, psychické vlivy – pupilární blok, uzávěr úhlu, vzestup NOT
- ❖ **CAVE mydriatika!!**

# Glaukomový záchvat

- ❖ bolest hlavy, bolest okolí oka, nevolnost, zvracení, duhové kruhy okolo světel
- ❖ pohmat oka – oko tvrdé jako kámen
- ❖ NOT nad 40 Torr
- ❖ léčba – miotika, betablokátory, steroidy, manitol, blokátory karboanhydrázy – Diluran, laserová neb chirurgická iridotomie – vytvoření otvoru v duhovce

# Stárnutí sluchového aparátu

- **presbyakuze - stárnutí vnitřního ucha a sluchové dráhy**
- **symetrická senzineurální porucha v oblasti vyšších tónů**
- **významné je postižení frekvencí řečového pásma – snížení schopnosti sluchové analýzy, vážnouce skládání zvukového obrazu z binaurálního poslechu**

# Důsledky

- zvýšení nároků na sluchové rozlišování při rušivém hluku -“slyším, ale nerozumím“
- **CAVE** – počínající kognitivní porucha!!
- během rozhovoru pacient sice přikyvuje, ale v podstatě nerozumí – pozor při sdělování doporučení léčby atd.
- řešení – nechat si zopakovat sdělené, dát psanou informaci, doprovod

# Nejčastější onemocnění sluchového aparátu

- zevní ucho – cerumen
- střední ucho – chronické záněty středouší, otoskleróza – typická převodní porucha způsobená fixací třmínku, manifestace dlouhodobé expozice hluku
- vnitřní ucho – idiopatická náhlá senzorineurální nedoslýchavost – náhlý vznik, nedostatečně objasněná patogeneze, vysoké procento spontánní úpravy
- ototoxická medikace