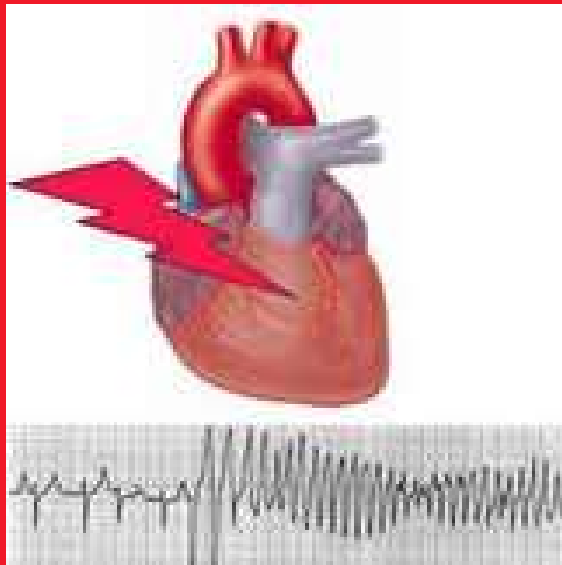
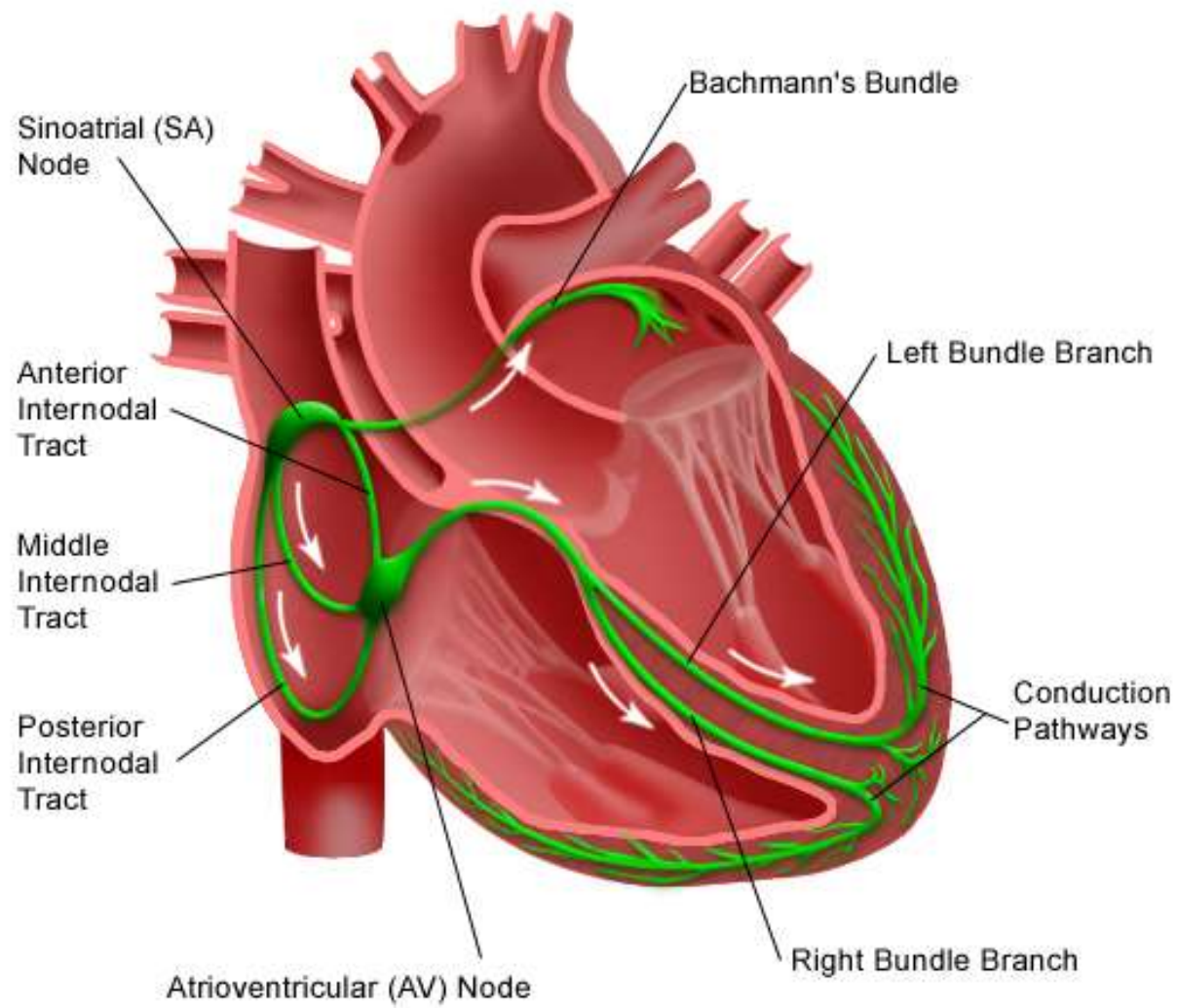


Arytmologie



Electrical System of the Heart

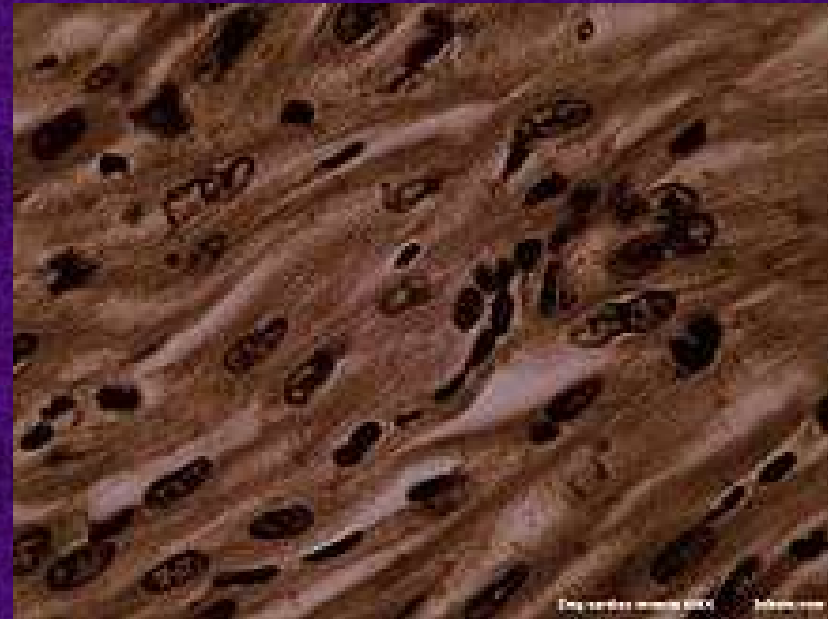

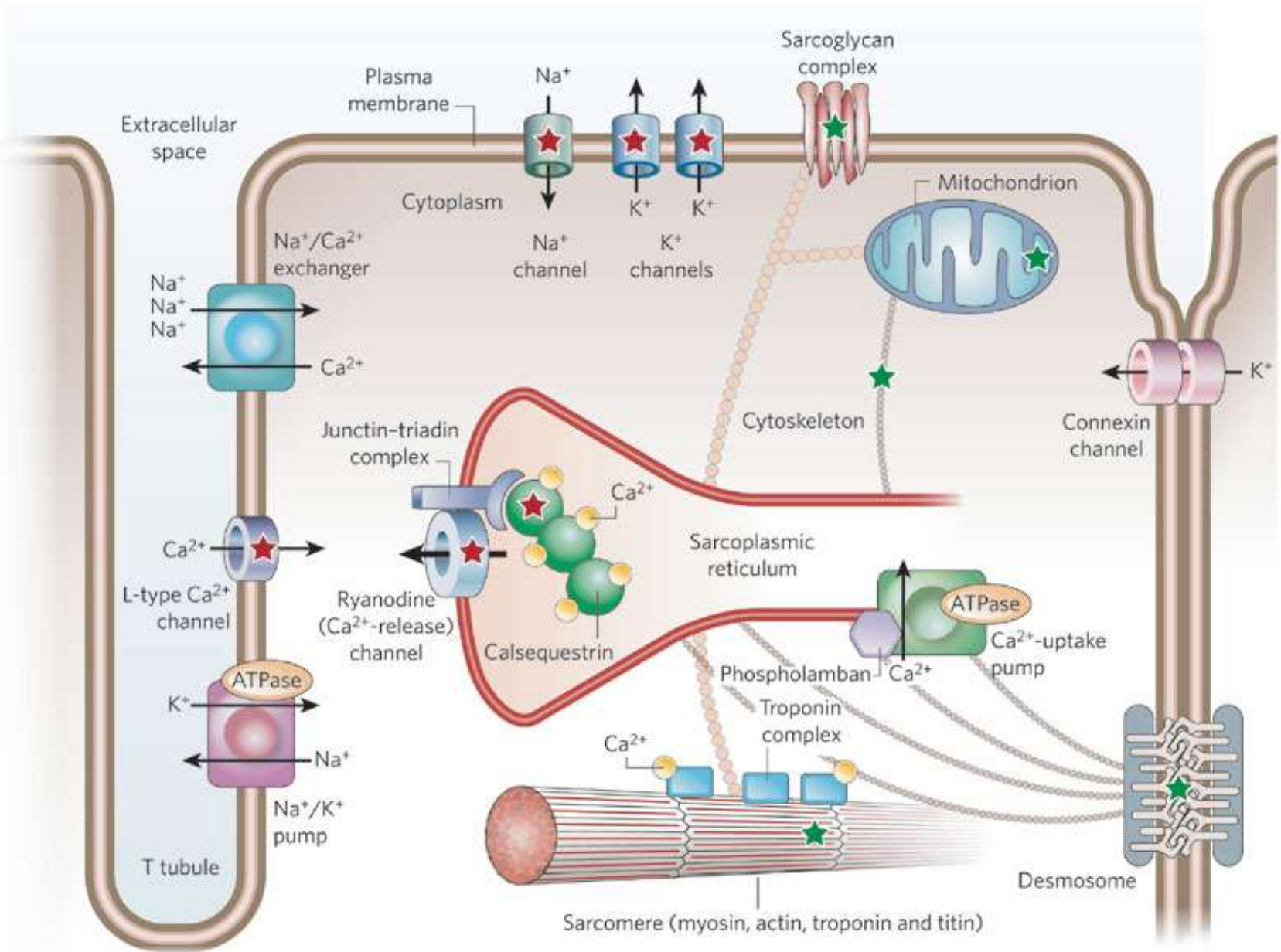
Kardiomyocyty

V srdečním svalu jsou přítomny různé typy kardiomyocytů:

- 1) „Rychlé buňky“ pracovního myokardu, které reagují kontrakcí na elektrický signál a rychle vedou elektrický signál – nejčastější typ
- 2) „Pomalé buňky“ hrající důležitou roli při převodu signálu skrze SA a AV uzel
- 3) „Pacemakerové buňky“ které generují elektrický signál (všechny „pomalé“ buňky i některé „rychlé“)

Spojení mezi dvěma buňkami je tvořeno desmosomy, ionty procházejí skrze nexy („gap junctions“)



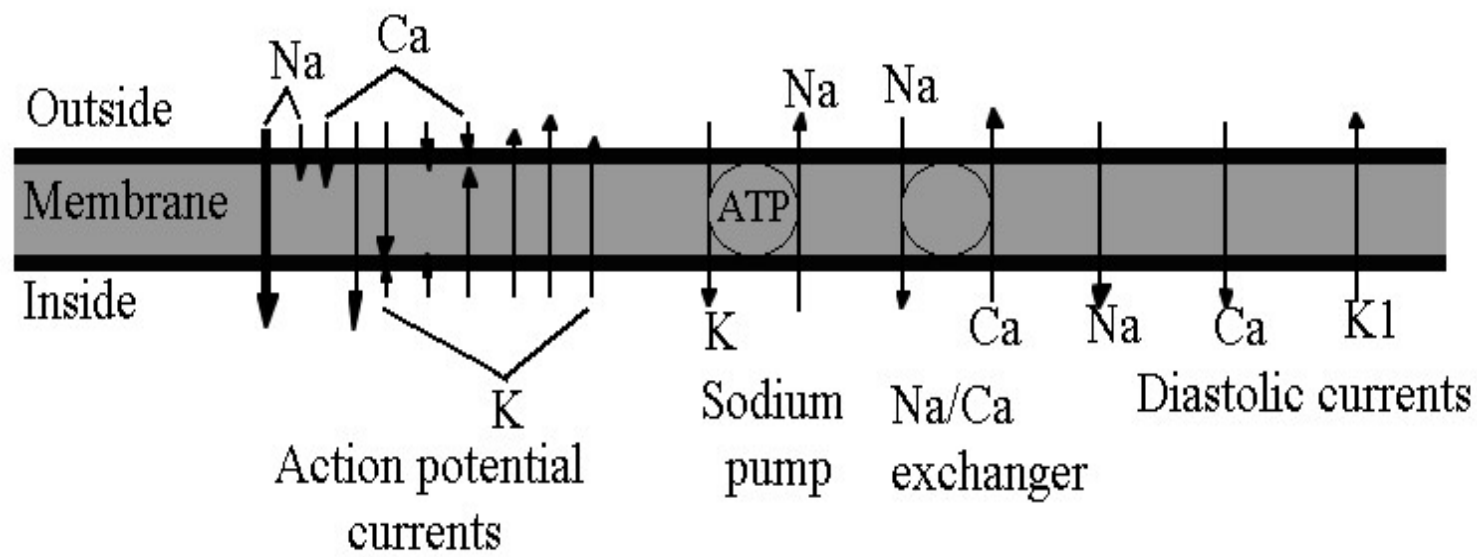
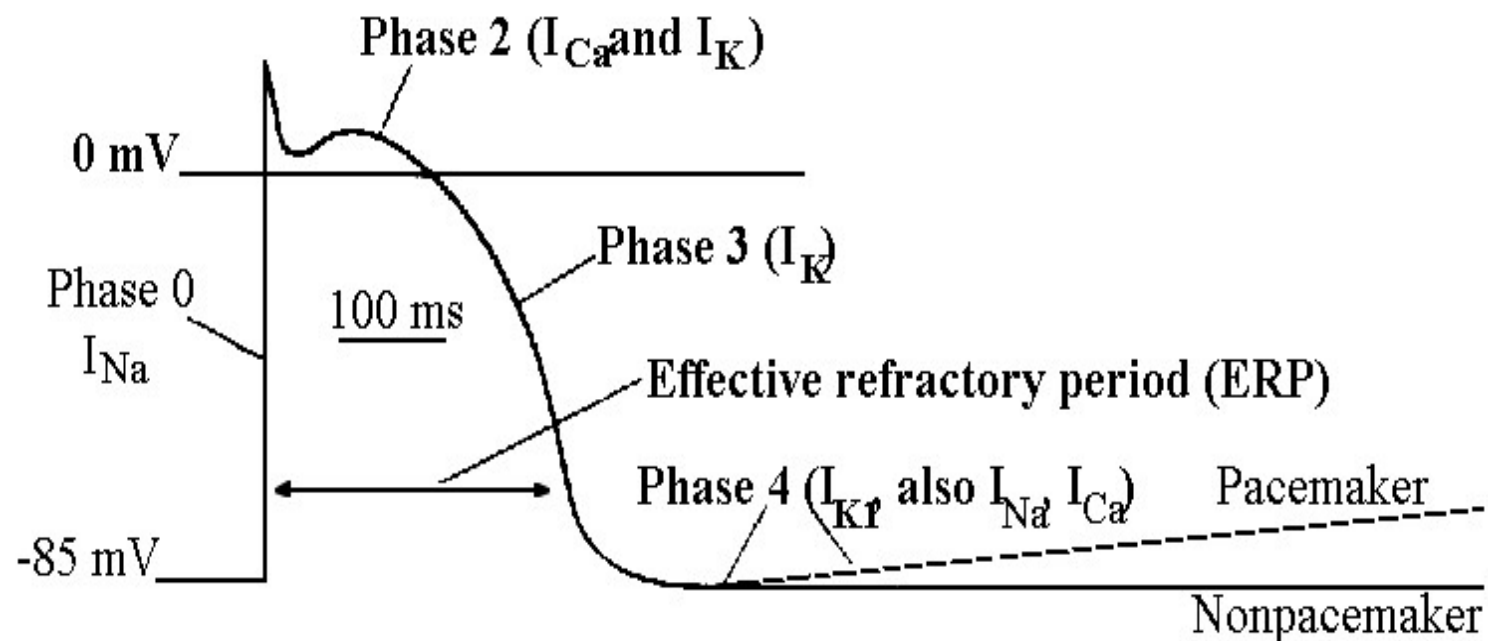


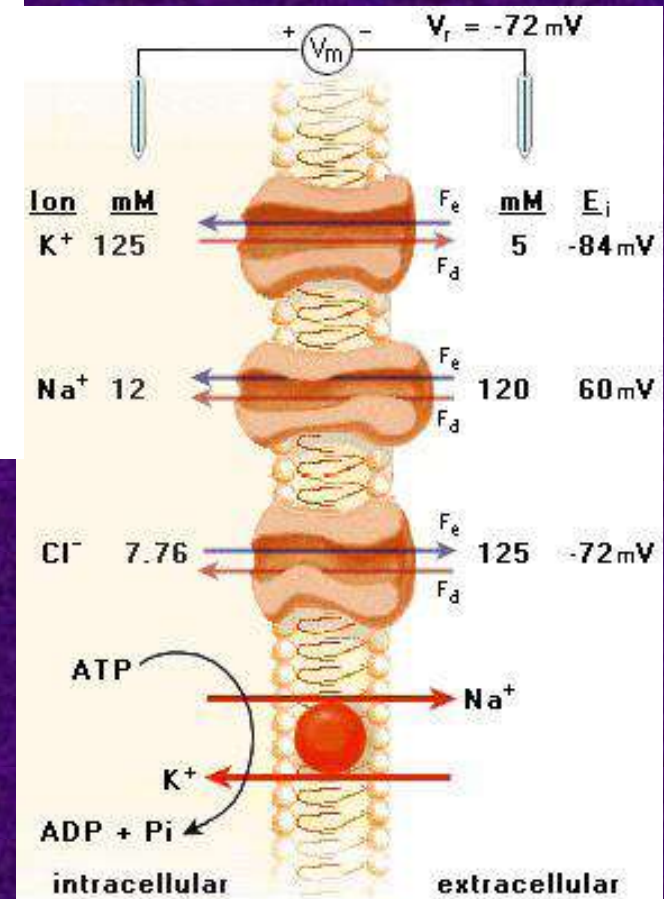
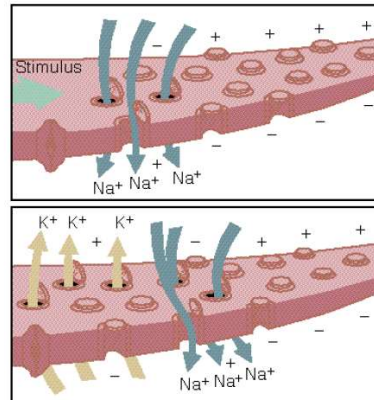
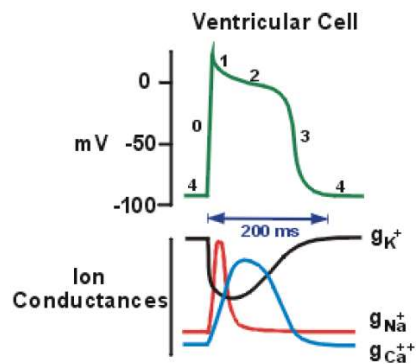
Mechanismus kardiomyocytární činnosti 1

- Elektrické aktivity srdečního svalu se zúčastňují tři kationty, které jsou přítomny jak v extra- tak v intracelulární tekutině: Na^+ , K^+ a Ca^{2+} . Na^+ a Ca^{2+} jsou přítomny především v ECT (Ca^{2+} rovněž v endoplasmatickém retikulu), K^+ v ICT
- V průběhu rychlé depolarizace kardiomyocytu (fáze 0) se při napětí -65 mV otevírají napěťově řízené sodíkové kanály (I_{Na}). Následný vtok Na^+ vede k depolarizaci až do kladných hodnot (cca $+40$ mV) a uzávěru Na^+ kanálů.
- Fáze 1 znamená částečnou repolarizaci, jejímž podkladem je difúze K^+ specifickými iontovými kanály (I_{to} – „transient outward“). K^+ difunduje zároveň podle elektrického i chemického gradientu. Zároveň se otevírají vápníkové „long-lasting“ kanály ($I_{\text{Ca-L}}$). Během fází 0-2 jsou buňky srdečního svalu necitlivé k jakémukoli novému elektrickému signálu – absolutní refrakterní fáze.

Mechanismus kardiomyocytární činnosti 2

- Během fáze 2 („plateau“) je protrahovaná depolarizace udržována influxem Ca^{2+} skrze $I_{\text{Ca-L}}$ kanály. Na rozdíl od I_{Na} nebo I_{to} , kanál $I_{\text{Ca-L}}$ je řízen jak napětím, tak receptorovým mechanismem, kterým působí vegetativní nervová signalizace. Ca^{2+} se váže na ryanodinový receptor sarkoplasmatického retikula, odkud se uvolňuje velké množství Ca^{2+} iontů do cytoplasmy. Ca^{2+} se dále váže na troponin který následně změní svoji konformaci a přestane blokovat vazbu mezi aktinem a myosinem. Následuje kontrakce svalového vlákna tak jako u jiných typů svalů. Otevírá se další, „opožděný“ typ K^+ kanálu (I_{K}).
- Nakonec, poté co se uzavře Ca^{2+} kanál, výtok K^+ sníží napětí v kardiomyocytu ke klidovým hodnotám (fáze 3).
- V čase mezi repolarizací a další depolarizací jsou Na^+ ionty pumpovány ven z buňky výměnou za K^+ Na/K ATP-ásou (3:2). Některé Na^+ ionty se vracejí do buňky výměnou za Ca^{2+} prostřednictvím specifického výměníku. Vápník je zároveň aktivně pumpován do sarkoplasmatického retikula. Srdeční sval je ve fázi relaxace.





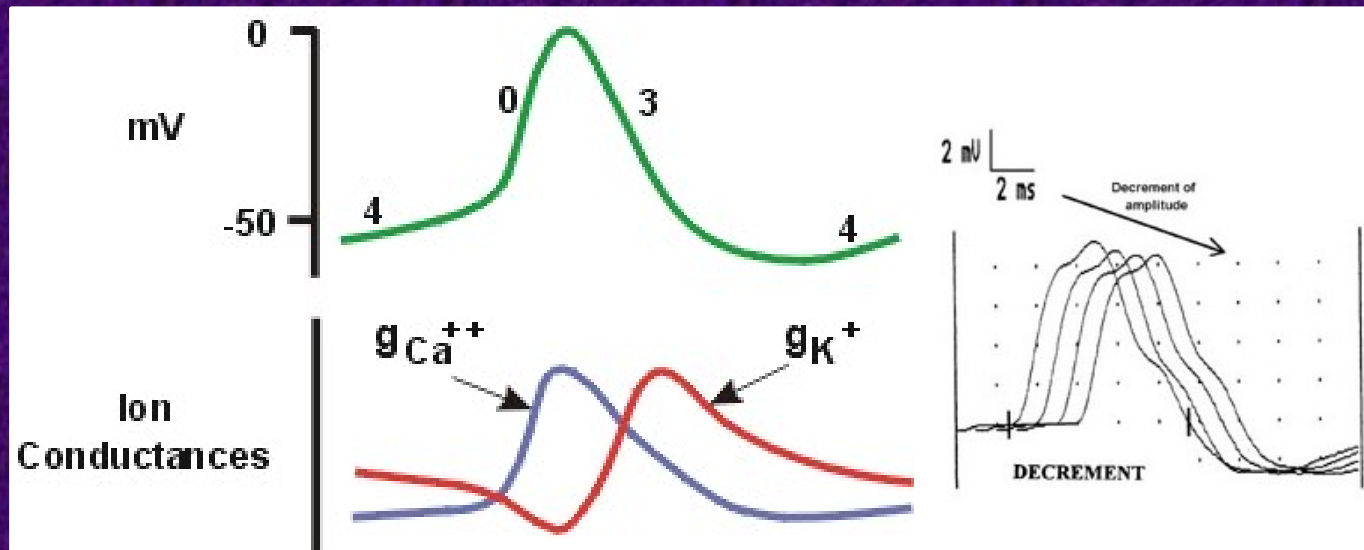
Pacemakerové buňky

- V pacemakerových buňkách zůstává část sodíkových, draslíkových a vápníkových kanálů otevřených i během diastoly, což vede ke kontinuálnímu úbytku negativního napětí (fáze 4) až k hodnotám kolem -65mV , kdy začíná rychlá depolarizace. Tyto kanály jsou ovlivňovány jak parasympatickým, tak sympatickým nervovým systémem.
- Pacemakerové buňky se nacházejí v SA uzlu, AV uzlu a Purkyňových vláknech



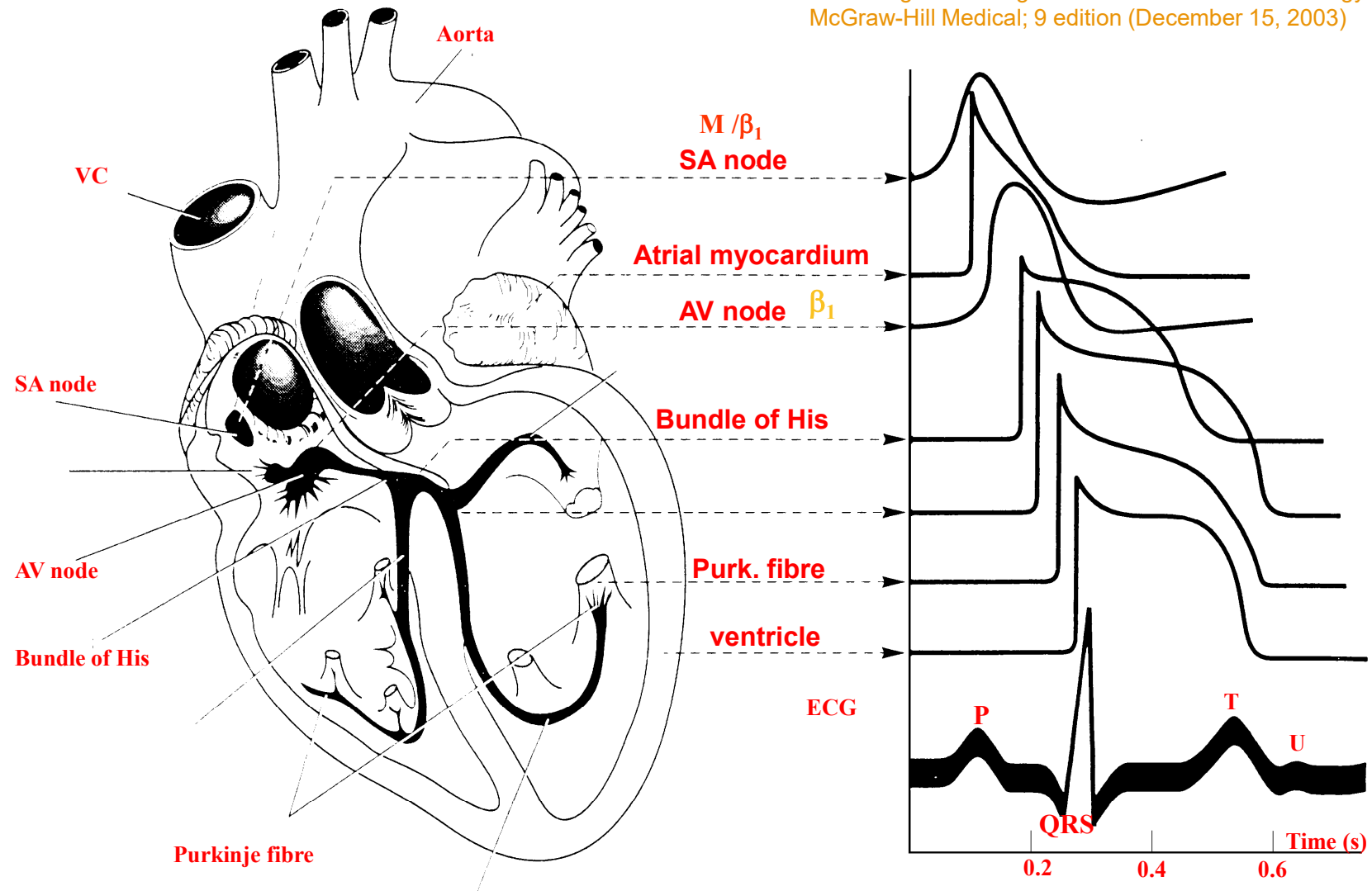
Pomalé buňky

- V SA a AV uzlu
- Mají nízké klidové napětí (-50mV) – „pomalé buňky“.
- Tyto buňky neobsahují rychlé sodíkové kanály, jejich depolarizace je tak zprostředkována Ca^{2+}
- Na rozdíl od zdravých rychlých buněk, amplituda akčních potenciálů při šíření populací pomalých buněk klesá (dekrement)
- Za určitých okolností (např. opakovaná stimulace v krátkém časovém úseku) se může depolarizace sousední buňky stát podprahovou a depolarizační vlna se zastaví



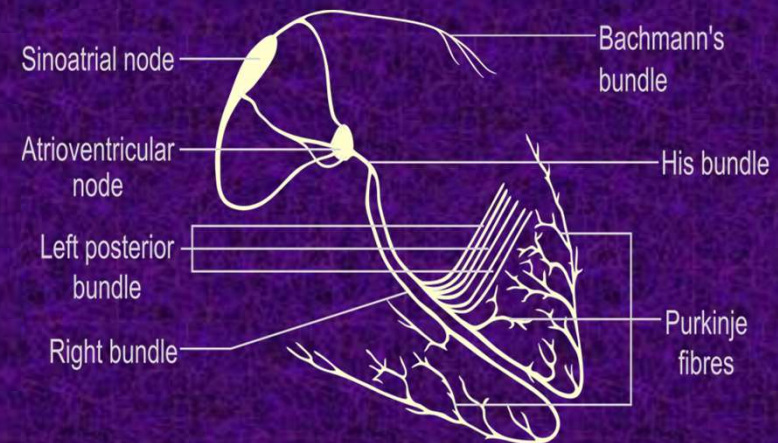
Normální vedení elektrického signálu srdcem

According to Katzung's Basic & Clinical Pharmacology.
McGraw-Hill Medical; 9 edition (December 15, 2003)



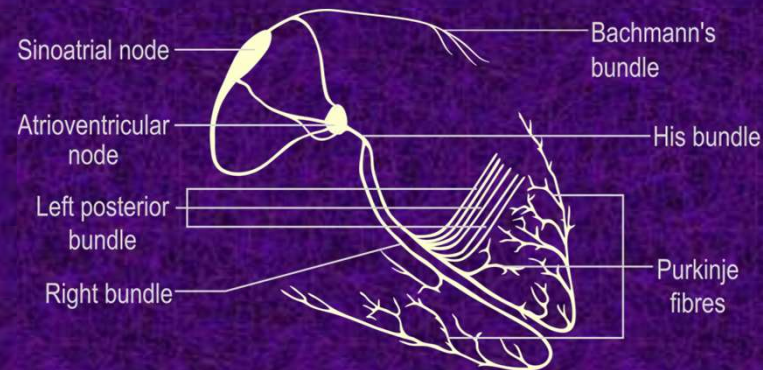
Sinoatriální (SA) uzel

- Skupina pomalých buněk s pacemakerovou aktivitou lokalizovaná v pravé síni
- Za normálních podmínek slouží jako primární pacemaker srdce
- Spontánně generuje elektrické impulzy o frekvenci 60-90/min
- SA uzel je bohatě inervován jak sympatikem tak parasympatikem, jež ovlivňují tempo SA uzlu a tudíž i srdeční frekvenci



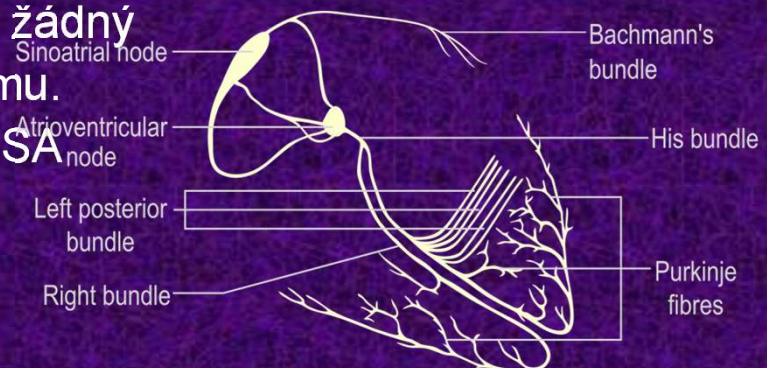
Atriální převodní systém

- Bachmannův svazek – převádí akční potenciály do levé síně. Rychlého vedení dosahuje stejně jako další části převodního systému díky vysoké koncentraci Na^+ kanálů.
- Tracti internodales (anterior, medius et posterior) – Jdou od SA k AV uzlu a sbíhají se v blízkosti koronárního sinu. V atriálním převodním systému jsou přítomna ložiska automacity.



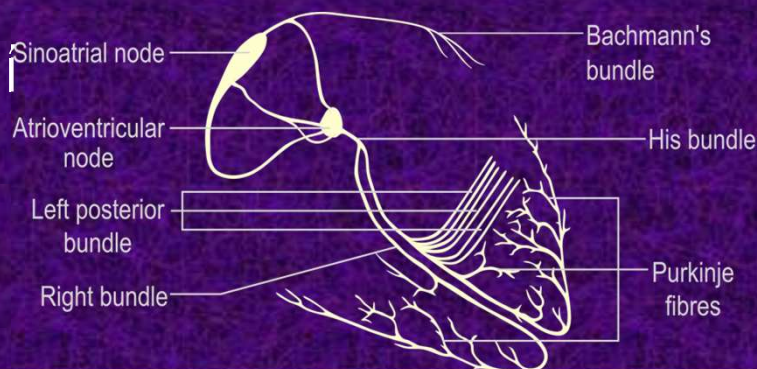
Atrioventrikulární (AV) uzel

- Oblast specializované tkáně lokalizované mezi síněmi a komorami, v blízkosti koronárního sinu a trojcípé chlopně. Slouží jako sekundární pacemaker a za normálních podmínek je to jediná cesta elektrického spojení mezi síněmi a komorami.
- AV uzel se skládá ze 3 zón: AN (atria-nodus), N (nodus) a NH (nodus-His).
- V zóně AN se vedení zpomaluje z důvodu menšího množství sodíkových kanálů a pomalejší depolarizace.
- N zóna je tvořena pomalými buňkami. Vedení se zde zpomaluje asi o 0,12s. Receptory Ca^{2+} $\text{I}_{\text{Ca-L}}$ kanálu jsou ovlivněny jak sympatikem tak parasympatikem.
- V NH zóně počet sodíkových kanálů opět vzrůstá. Buňky NH zóny mohou převzít funkci pacemakeru v případě, že není přítomen žádný signál z vrchních částí převodního systému. Jejich rytmus je pomalejší než v případě SA uzlu: 40-60/min



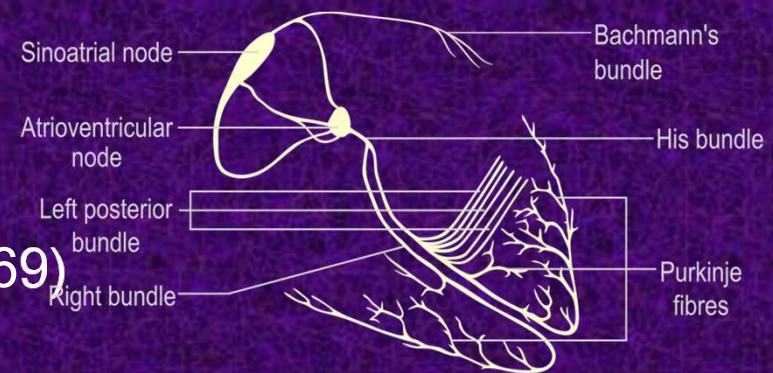

Hisův svazek

- Část srdeční tkáně specializovaná pro rychlé vedení elektrického signálu která vede signál z AV uzlu k pracovnímu myokardu komor.
- Po krátkém společném průběhu se Hisův svazek dělí na pravé a levé Tawarovo raménko. Pravé Tawarovo raménko je dlouhé a tenké, a tedy zranitelnější než levé.
- Levé Tawarovo raménko se následně dělí na přední a zadní fascikulus



Purkyňova vlákna

- Terminální část převodního systému
- Terciární pacemaker – idioventrikulární rytmus (20-40/min), bez inervace



Jan Evangelista Purkyně (1787-1869)

Snímání akčních potenciálů

- Změny akčních potenciálů v jednotlivých částech srdce je možno registrovat pomocí elektrod
- Mimo elektrod a zapisovacího zařízení je součástí systému i zesilovač signálu
- Při zápisu EKG křivky se využívá rozdílu potenciálů (napětí) mezi dvěma elektrodami, které jsou vodivě spojeny se srdcem – tak vzniká dipól, který má určitý dipólový moment (vektor) – vede od záporné elektrody ke kladné
- Rozdíl mezi potenciály generuje výchylku od izoelektrické linie (= stavu, kdy je potenciál na obou elektrodách shodný)
- Standardně definujeme 12 možných vzájemných postavení elektrod za pomoci 10 elektrod – svody, každý svod má předdefinovaný směr
- Každému možnému postavení (svodu) odpovídá jiná křivka EKG
- Znaménko a velikost výchylky závisí na srovnání vektoru dipólového momentu a předdefinovaného směru svodu (tj. na postavení elektrod a na tom, kterou elektrodu považujeme za referenční)

Svody

- Postavení párů elektrod je určeno konvencí (většinou tak, aby směr svodu mířil zprava, shora a zezadu doleva, dolů a dopředu)
- Směr výchylky na záznamu (pro daný svod) závisí na:
 - A) charakteru změny napětí – depolarizace nebo repolarizace
 - B) směru šíření změny na srdci (v porovnání s vektorem svodu)

12-svodové EKG (umíst'ujeme 10 elektrod)

Umístění elektrod:

R: Na pravou paži, vyhneme se kostěným výstupkům.

L: Stejně umístění jako R, ale na levé paži.

F: Na levou nohu, vyhneme se kostěným výstupkům.

N: Stejně umístění jako N, ale na pravé noze – slouží jako uzemnění.

V1: Do čtvrtého mezižeberního prostoru (mezi žebra 4 a 5) parasternálně vpravo

V2: Do čtvrtého mezižeberního prostoru (mezi žebra 4 a 5) parasternálně vlevo

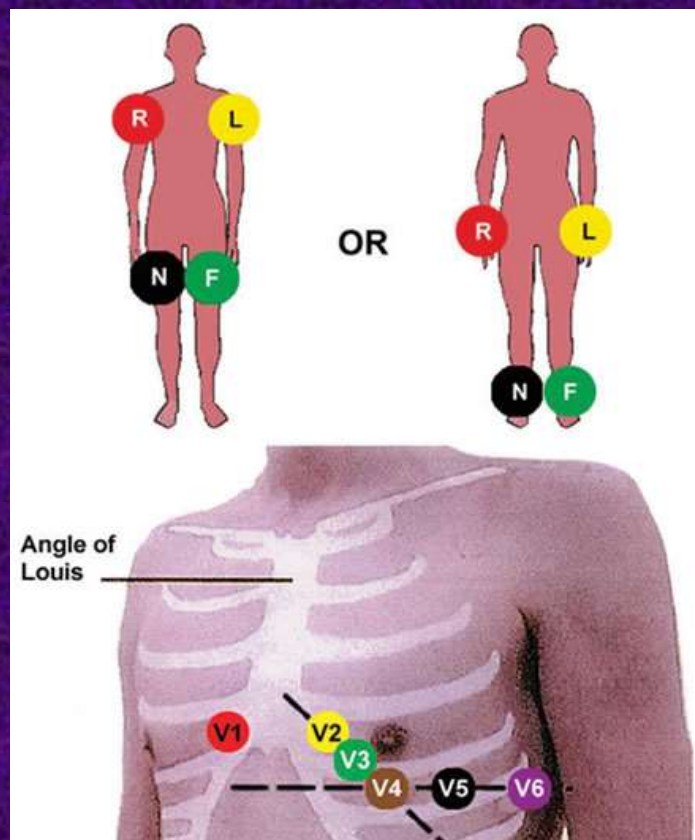
V3: Mezi elektrody V2 a V4

V4: Do pátého mezižeberního prostoru (mezi žebra 5 a 6) v medioklavikulární linii (pomyslná čára která prochází středem klavikuly).

V5: Horizontálně na úrovni V4, ale v přední axillární linii (pomyslná linie která prochází bodem ležícím ve $\frac{3}{4}$ klavikuly laterálním směrem; laterální konec klavikuly je konec bližší paži).

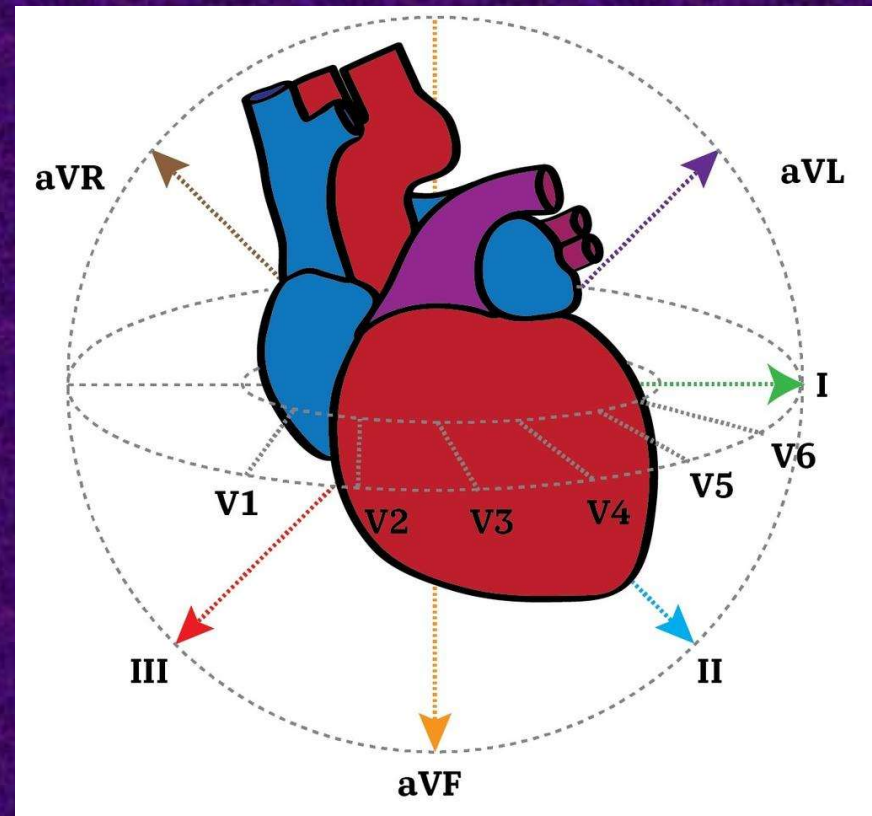
V6: Horizontálně na úrovni V4 a V5 v medioaxillární linii. (Pomyslná čára která prochází středem axillární jamky)

12-svodové EKG – umístění elektrod



Orientace svodů

- Einthovenovy svody
 - Na jedné končetině referenční elektroda, na druhé aktivní
- Wilsonovy svody
 - referenční elektroda má povahu Wilsonovy svorky, aktivní je umístěna na hrudníku
- Goldbergerovy svody
 - Jedna elektroda je odpojena z Wilsonovy svorky a slouží jako aktivní, zbylé dvě spolu jako referenční



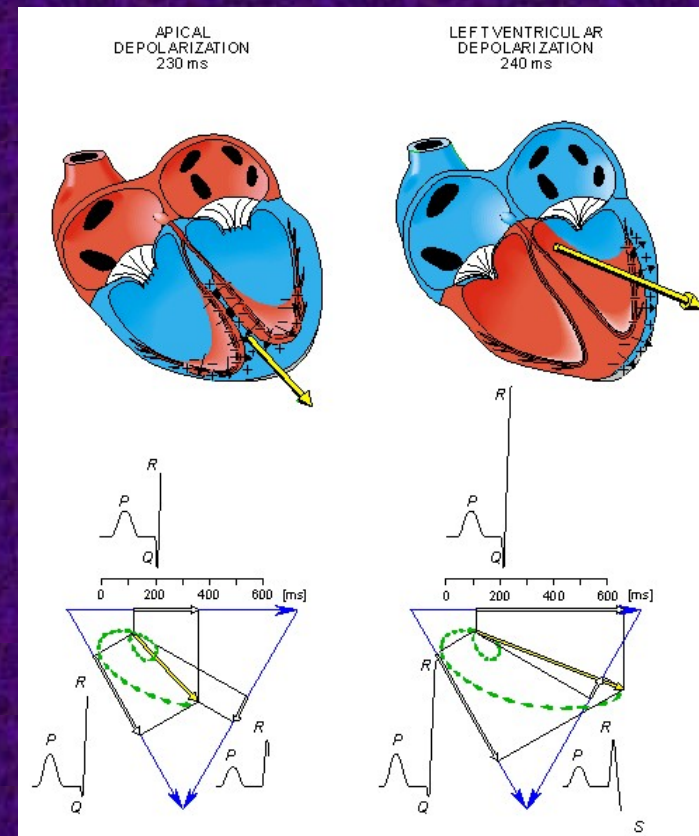
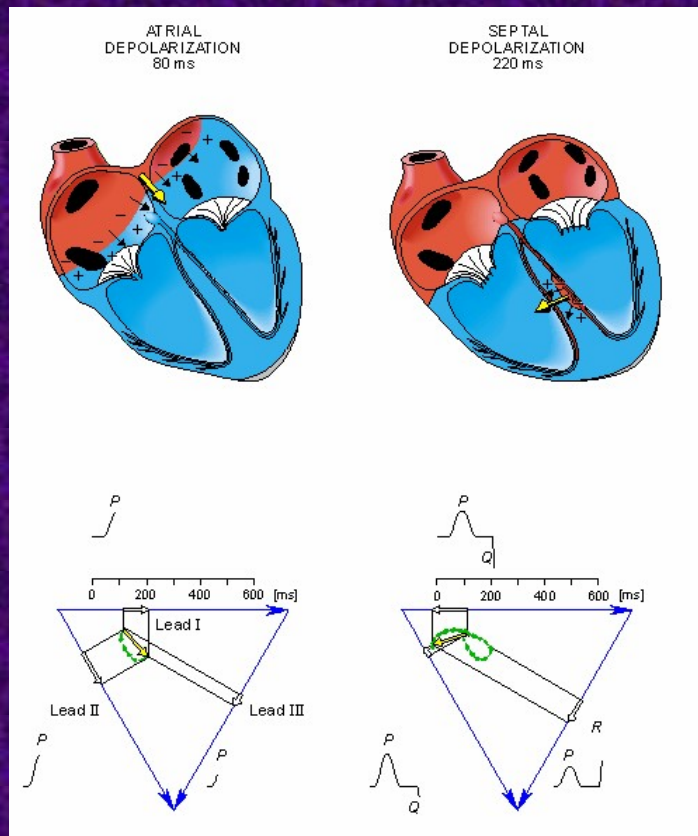
Vyberte správnou odpověď

Ektopické ložisko v hrotu generuje depolarizující proud směrem k AV uzlu. Za předpokladu normální orientace srdce (hrot doleva a dolů) na EKG záznamu bude

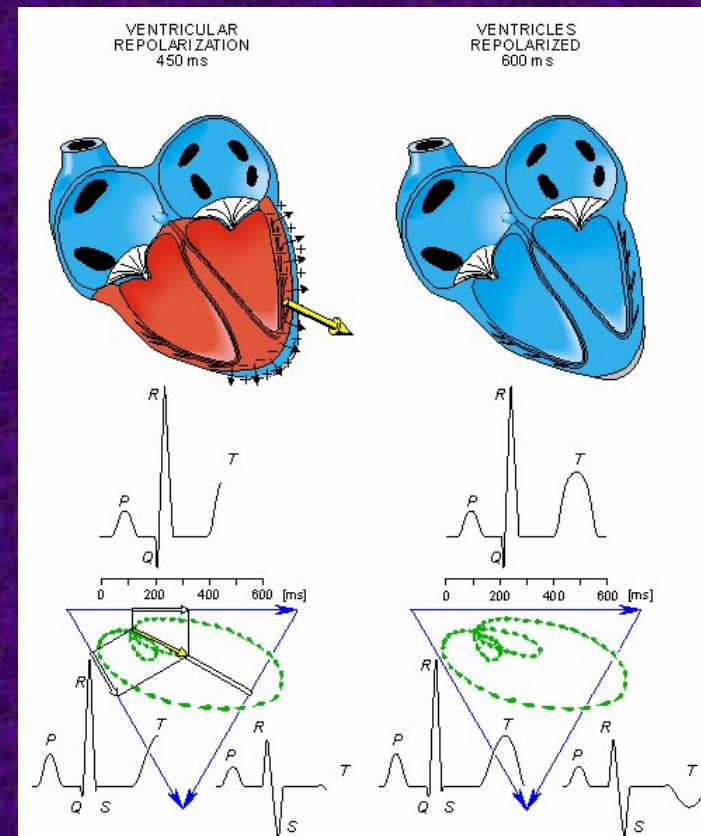
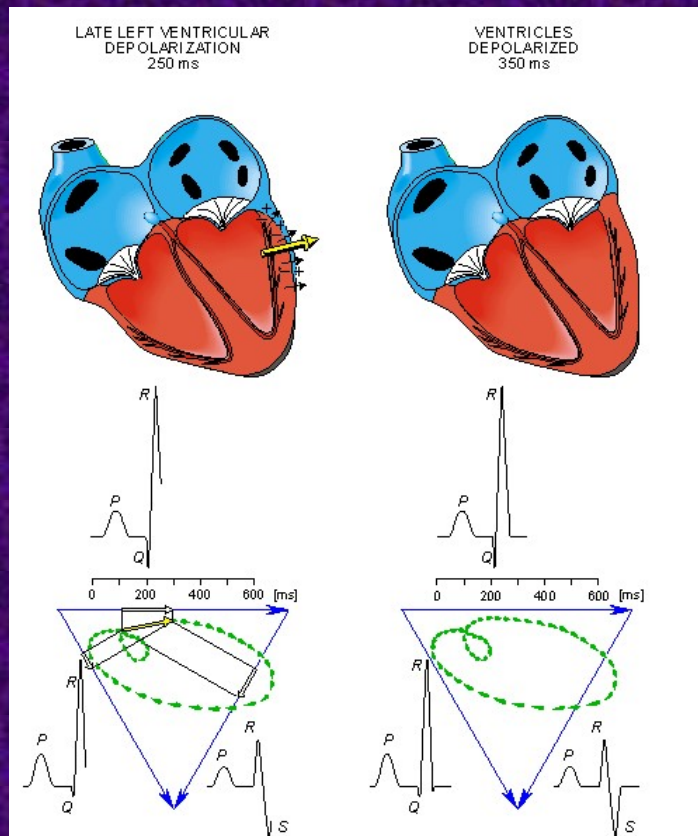
- A. Pozitivní výchylka ve svodě I
- B. Žádná výchylka ve svodě V5
- C. Negativní výchylka v aVR
- ✓ D. Negativní výchylka ve svodě II
- E. Pozitivní výchylka v aVF



Změny elektrického potenciálu - výsledný vektor (křivka ve svodech I, II, III)



Výsledný vektor (křivka ve svodech I, II, III)

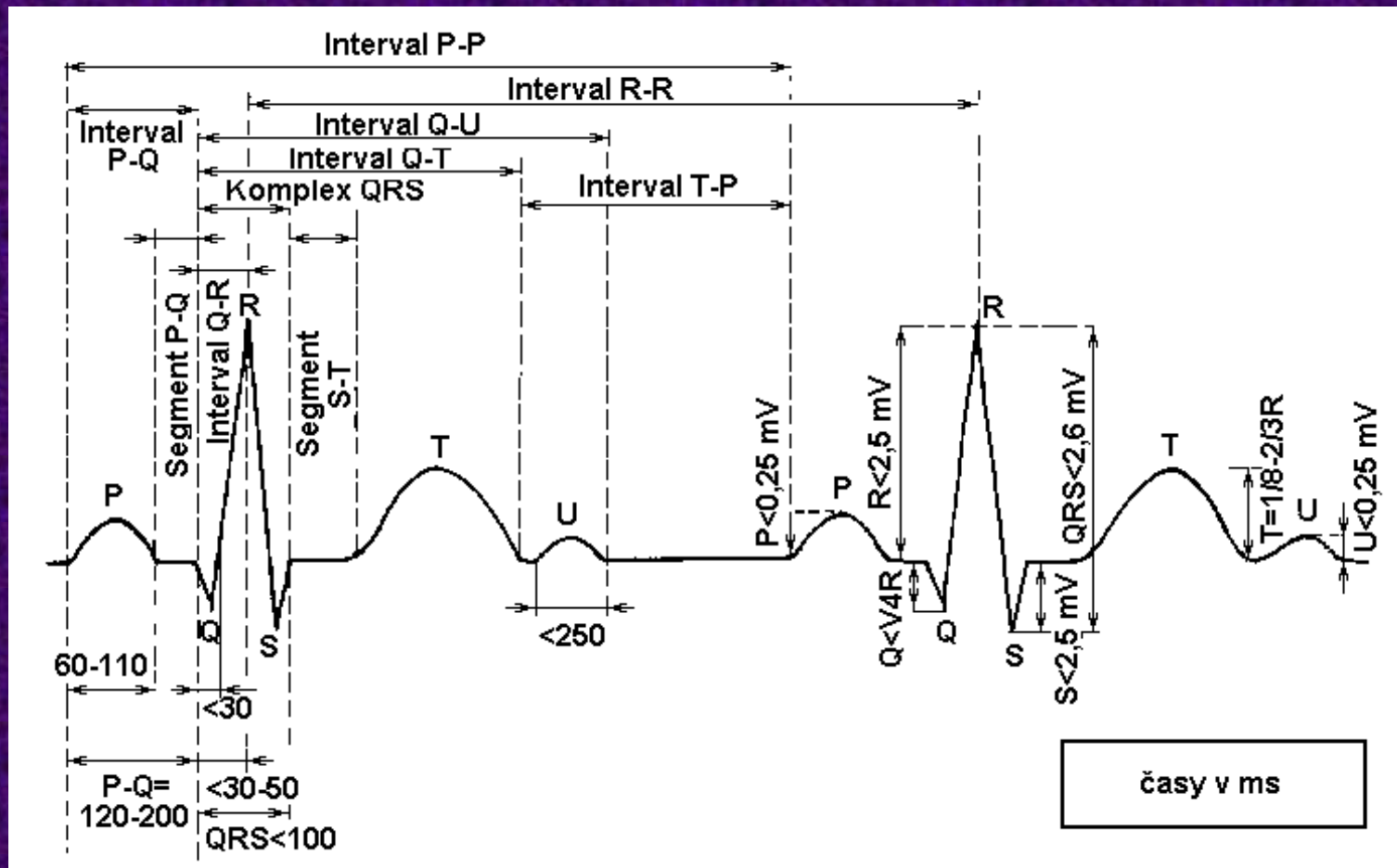


Zpomalení draslíkového proudu ve fázi 3 vede k...

- A. Rozšíření P-vlny
- ✓ B. Rozšíření T-vlny
- C. Zkrácení ST segmentu
- D. Rozšíření QRS komplexu
- E. Prodloužení PQ (PR) intervalu

0	0	0	0	0
A	B	C	D	E

Vlny, kmity, segmenty a intervaly křivky EKG



Popis EKG

1) Rytmus

- sinusový
 - P předchází QRS
- junkční (z AV uzlu)
 - QRS pravidelné, není vázáno na P
- idioventrikulární – široké QRS, pravidelné, 30-40/min
- fibrilace síní – nepravidelné QRS, chybí P – fibrilační vlnky
- flutter síní – QRS většinou pravidelné, „zuby od pily“
- komorová tachyarytmie – rychle po sobě následující široké QRS (monomorfní – všechny stejné, polymorfní – různé)

2) frekvence

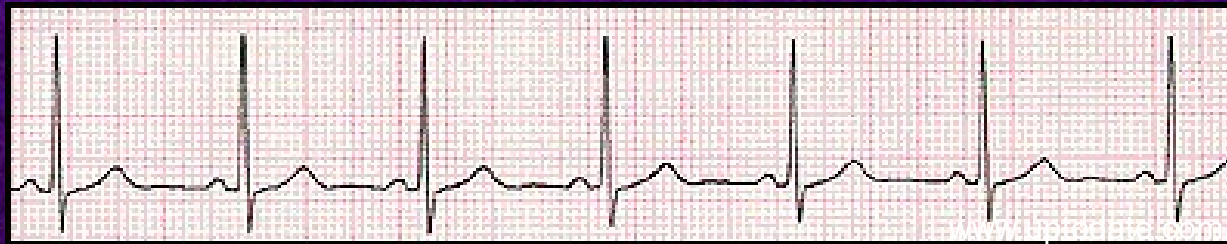- normální
 - 60 – 100/min
- tachykardie
 - >100/min
- bradykardie
 - <60/min

3) popis vln, segmentů a intervalů

4) elektrická osa srdeční (normálně levý dolní kvadrant, resp. -30° - $+110^\circ$)

5) resumé

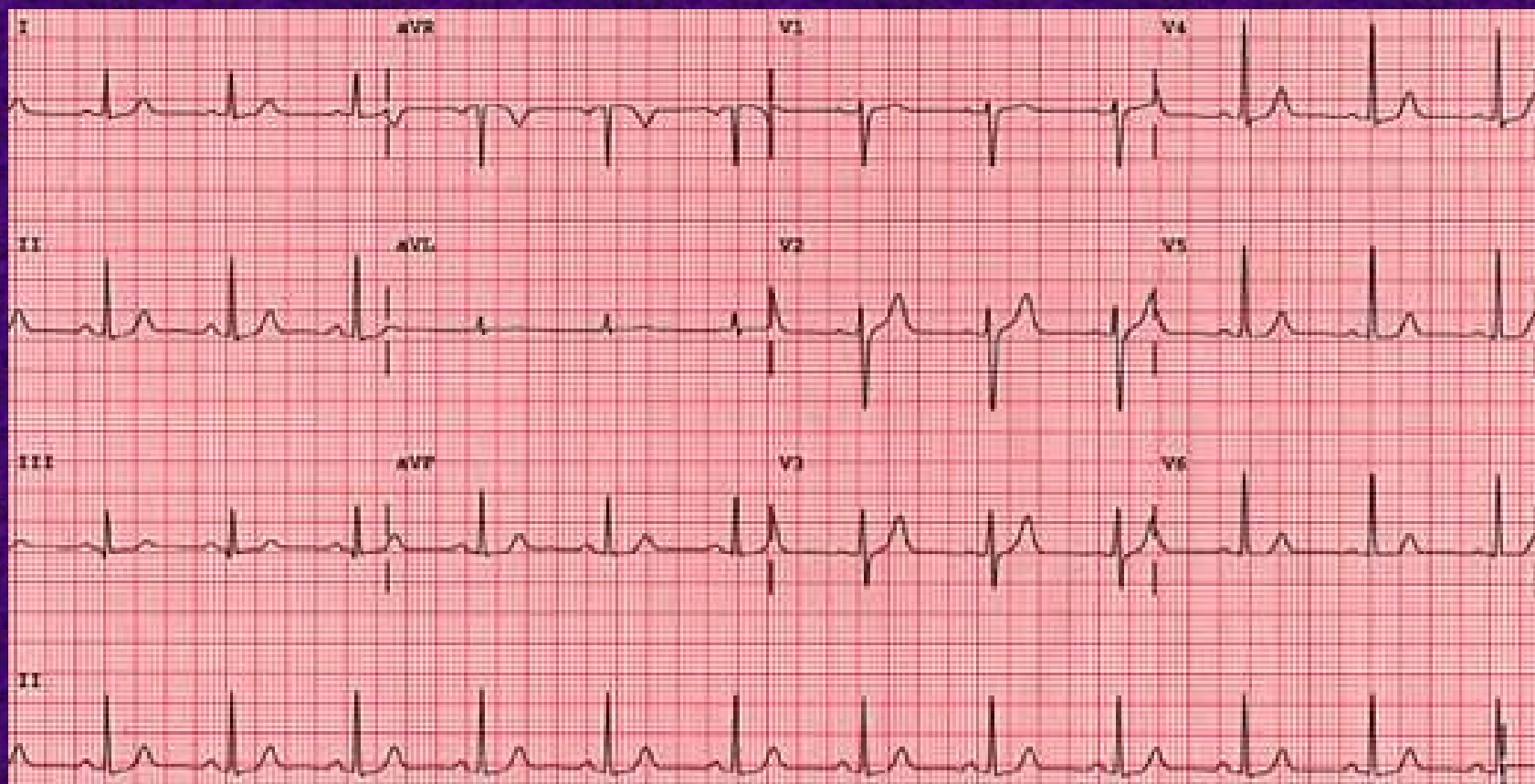
Normální sinusový rytmus



Normální převod depolarizační vlny: vznik v SA uzlu → síně → AV uzel → komory

EKG křivka: Pravidelný rytmus s úzkými QRS komplexy
Frekvence 60 – 100 / min
Každý QRS komplex je předcházen P-vlnou
P-vlna je pozitivní ve svodě II a negativní ve svodě aVR

Normální EKG



Fáze srdeční činnosti (srdeční revoluce)

trvání [ms]

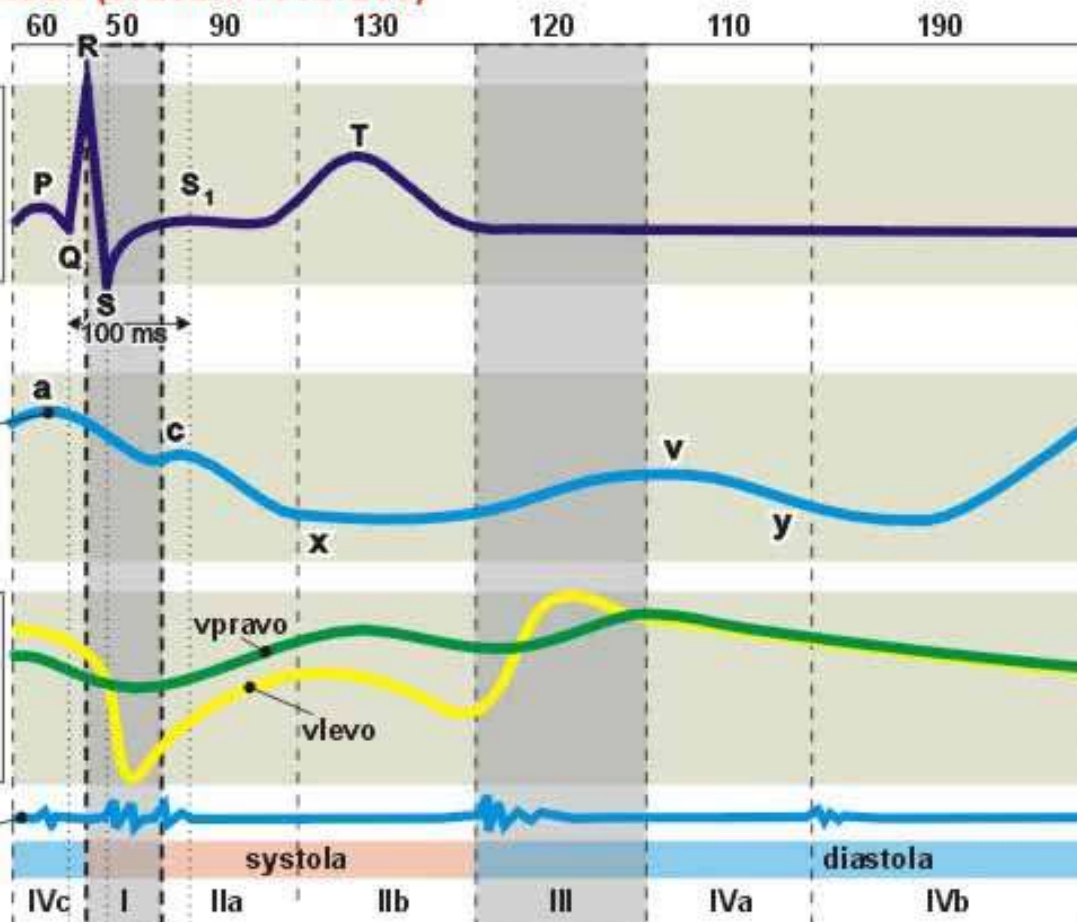
EKG

1mV

žilní tep - žilní tlaky

průtok koronárními cévami [ml/s]

srdeční ozvy



systola síní

izovolumická fáze

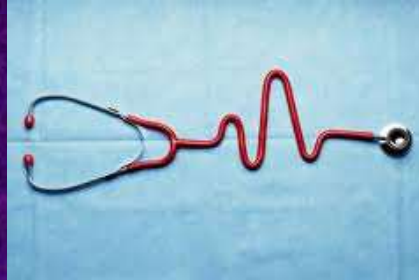vypuzovací fáze (ejekční fáze)

fáze izovolumické relaxace

pasivní plnění komor

(izometrická fáze)

Arytmie:



- Abnormalita elektrického signálu srdce
- Arytmie definujeme per exclusionem – tj. každý rytmus odlišný od normálního sinusového rytmu je arytmie (může být i pravidelná)
- Dělení arytmií – s přihlédnutím k:
 - Frekvenci – bradyarytmie/tachyarytmie
 - Lokalizaci – supraventrikulární/ventrikulární
 - Mechanismu – porucha vzniku/vedení signálu

Možné příčiny arytmií (arytmogenní substrát)

- Myokardiální ischemie, hypoxie a reperfúze, změny pH
- Onemocnění myokardu – hypertrofie, dilatace, amyloidóza, jizva po AIM
- Zánět (myokarditis)
- Aberantní vedení – pre-excitační syndromy
- Problémy vegetativního nervového systému (nervová labilita, kompenzace srdečního selhání, šok, úzkost)
- Iontová nerovnováha
- Léky (β -blokátory, digitalis, antiarytmika)
- Celkový stav (traumata, endokrinopatie...)
- Genetické příčiny (mutace iontových kanálů)

Brady- a tachyarytmie:

1. Bradyarytmie

- SA blok
- syndrom chorého SA uzlu (sick-sinus syndrome)
- AV blokády

2. Tachyarytmie

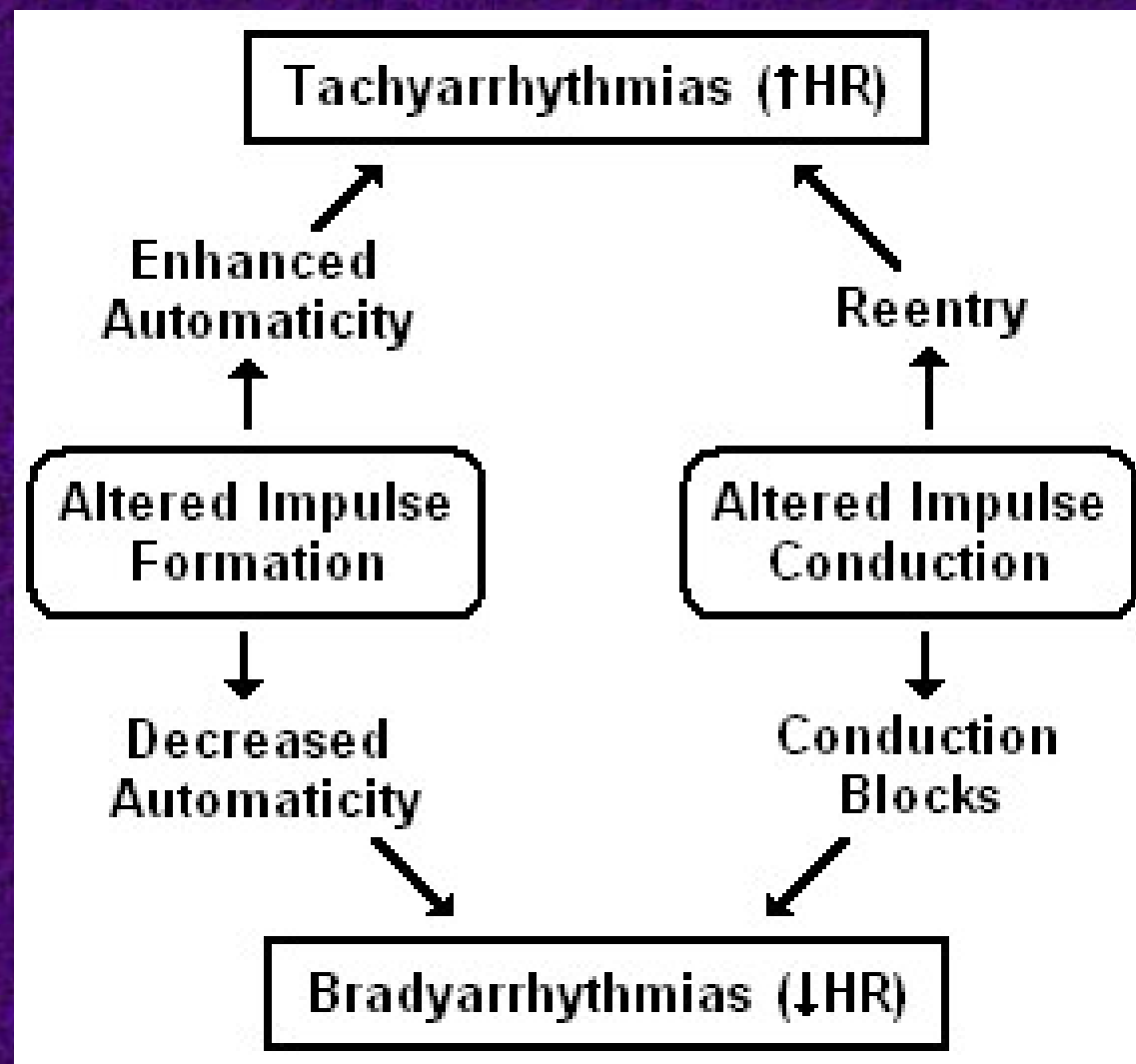
a) Supraventrikulární

- SV extrasystoly – atriální, junkční
- atriální tachykardie, flutter, fibrilace
- AV nodální re-entry tachykardie (AVNRT)
- AV re-entry tachykardie (Wolf-Parkinson-White syndrom)

b) Komorové

- komorové extrasystoly
- komorové tachykardie
- fibrilace komor





Arytmogenní mechanismus

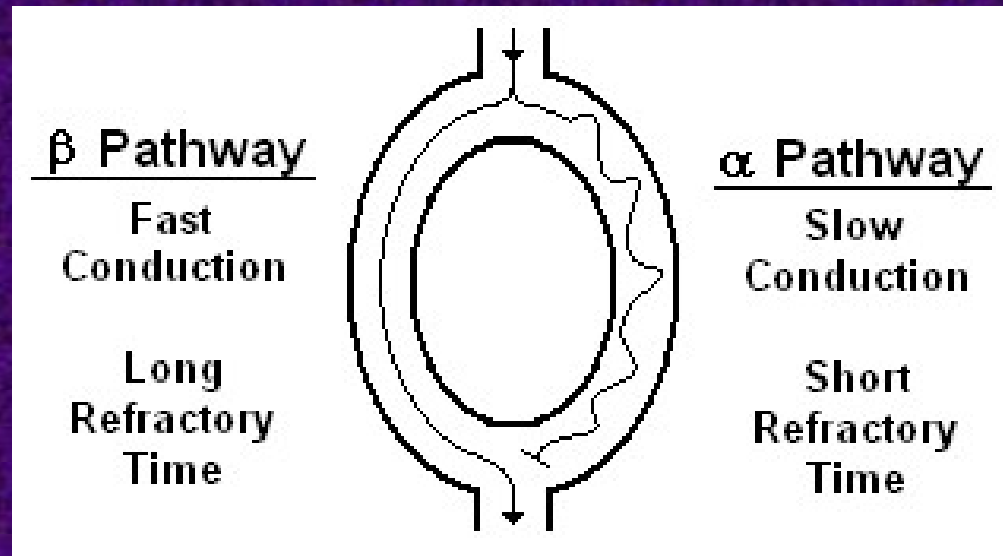
- Arytmie vznikají v zásadě na čtyřech principech:
 - 1) Změněná automaticita (zvýšená, snižená, ektopická)
 - 2) Re-entry
 - 3) Spouštěná (triggered) aktivita (časná, pozdní)
 - 4) Převodní blokády

EKG – indicie svědčící o poruše automaticity

Postupný nástup a ukončení arytmie.

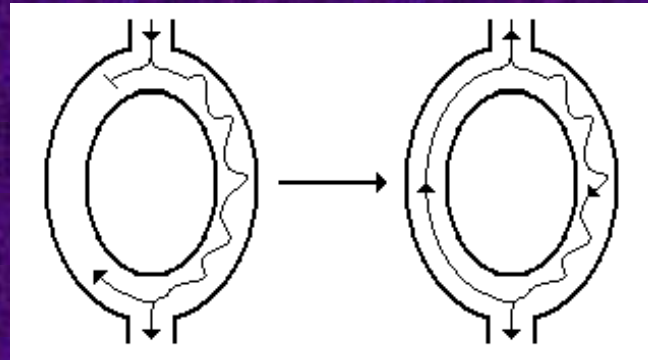
Je-li přítomna vlna P, pak je v prvním srdečním cyklu v rámci arytmie typicky stejná jako v následujících cyklech

Mechanismus re-entry 1



- Rychlá a pomalá dráha mohou být definovány jak morfologicky, tak funkčně
- Substrát:
 - rozdíly v rychlostech vedení
 - rozdíly v refrakterních fázích
 - jednosměrné bloky
 - předčasné depolarizace

Mechanismus re-entry 2



- Ke vzniku kroužení vzruchu při re-entry je zapotřebí nový elektrický impuls krátce po předchozím (např. extrasystola)
- Dochází pouze k depolarizaci dráhy α , β je v refrakterní fázi
- Je-li vedení drahou α pomalé, signál touto drahou doputuje k místu setkání obou drah až ve chvíli, kdy jsou buňky dráhy β připraveny k nové depolarizaci
- Signál se tedy může začít šířit drahou β zpětně a vytváří se okruh ze kterého se signál může šířit všemi směry – vzniká ložisko elektrické aktivity o vysoké frekvenci
- Signál v re-entry okruhu tedy jde ve směru pomalé dráhy (!)

EKG – indicie svědčící o re-entry

Náhlý nástup a ukončení arytmie.


Je-li přítomna vlna P, pak je v prvním srdečním cyklu v rámci arytmie typicky odlišná oproti následujícím cyklům

Arytmie na principu re-entry

- Flutter síní
- Fibrilace síní
- AV nodální re-entry tachykardie (AVNRT)
- AV re-entry tachykardie (AVRT)
 - Ortodromní
 - Antidromní
- Komorová tachykardie
 - Monomorfní
 - Polymorfní

Spouštěná („Triggered“) aktivita 1


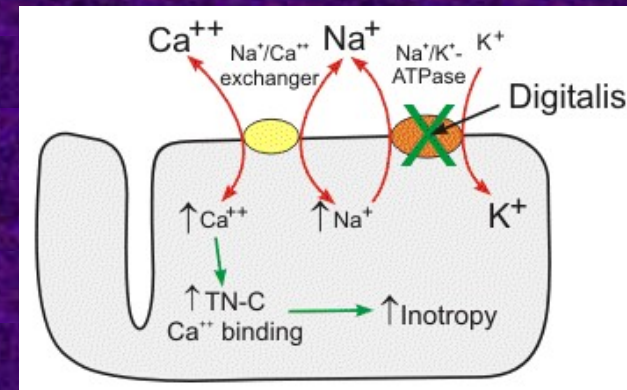
- Časná
 - Různé části myokardu se repolarizují nesterjně rychle, mohou tak vznikat lokální proudy
 - Za jistých podmínek mají kardiomyocyty akční potenciál výrazně delší, než absolutní refrakterní fázi (vrozeně – poruchy iontových kanálů, získaně – hypokalémie, léky) – long QT. Přestože jejich napětí ještě není na klidových hodnotách, jsou již někdy schopny opětovné depolarizace (relativní refrakterní fáze).
 - Jsou-li depolarizovány vlivem lokálních proudů, dochází k nové depolarizaci (časná následná depolarizace) – jedná se o spontánní proces bez účasti el. signálu z vyšších etází převodního systému.
 - Ta může depolarizovat okolní buňky a dochází ke vzniku arytmie.



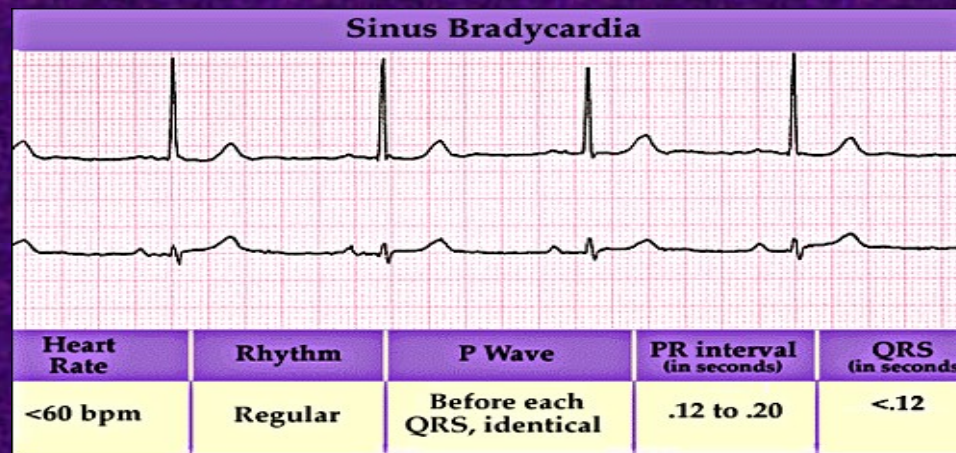
Spouštěná („Triggered“) aktivita 2

■ Pozdní

- Při vysoké hladině Ca^{2+} v cytoplasmě po ukončení fáze 3 může dojít k aktivaci ryanodinového receptoru sarkoplasmatického retikula a vylití vápníku do cytoplasmy.
- Ca^{2+} jsou pak pomocí výměníku vyměněny za Na^+ v poměru 1:3 (náboj 2:3)
- Tím se sníží membránové napětí, což může vyvolat novou depolarizaci (pozdní následná depolarizace) a vznik arytmie.



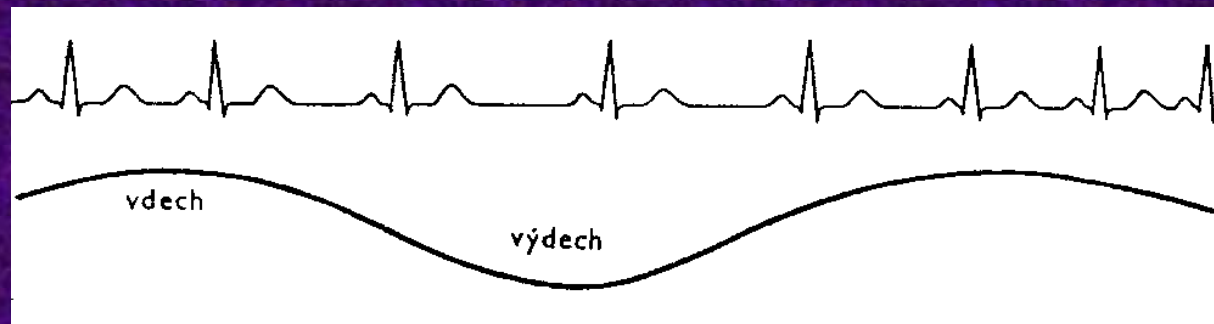
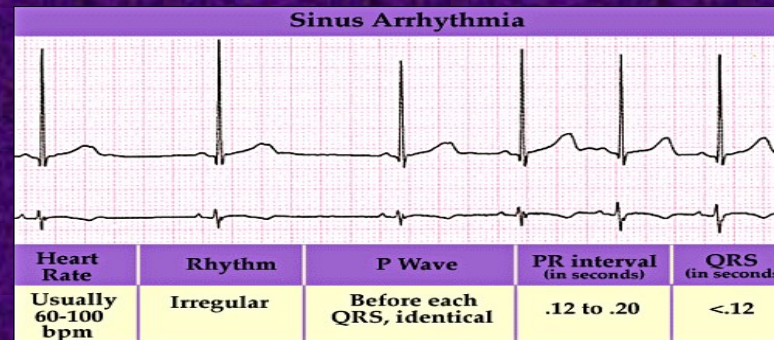
Sinusová bradykardie



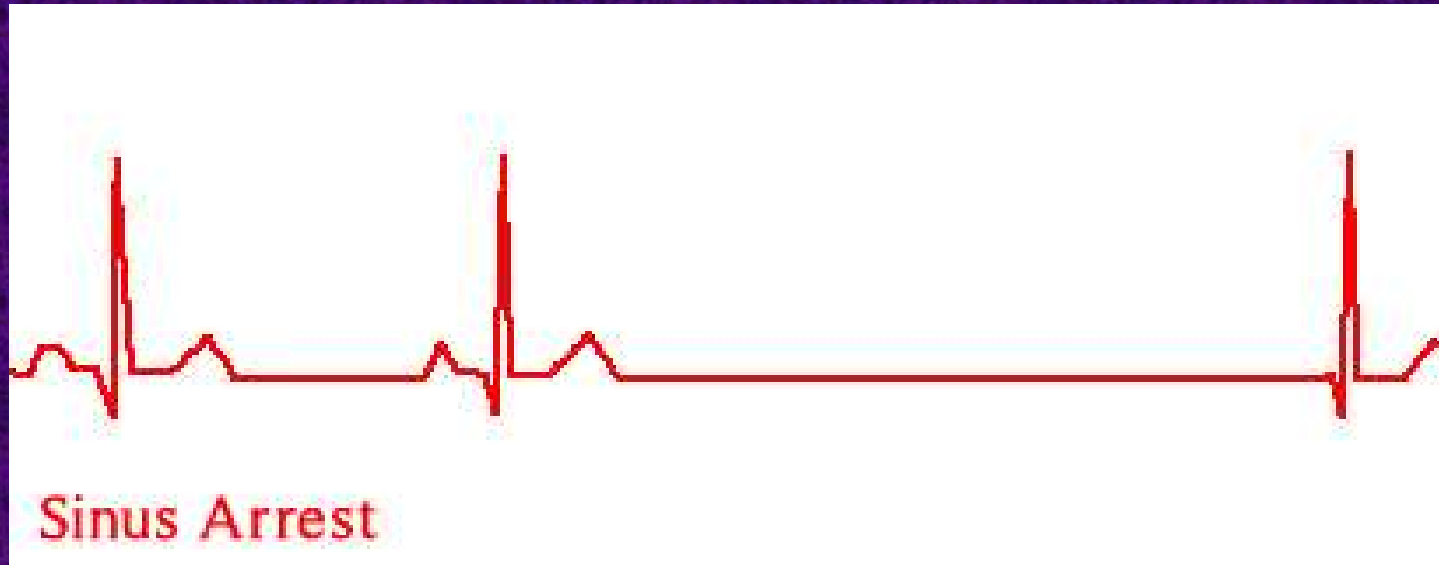
- TF < 60/min; štíhlé QRS předcházené P vlnou
- Normální u atletů
- TF se snižuje v noci (zejména u dětí a mladých lidí) – TF až 30/min, pauzy do 2 s

Sinusová arytmie

- Většinou respirační, zvýšení tepové frekvence při nádechu
- Výrazná u dětí, mladých lidí, atletů – s věkem pokles
- Obvykle asymptomatická
- Pokud není respirační, je třeba dalších vyšetření (sick sinus syndrom, digitalisová toxicita)



SA arrest s kompenzační aktivitou AV uzlu

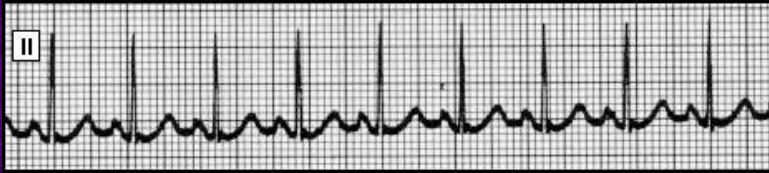

Zastaví-li se činnost SA uzlu, převezme AV uzel po různě dlouhé pauze roli pacemakeru o frekvenci 40-60/min (stačí k udržení perfúze mozku).

Je-li pauza delší než 3 sekundy, může být stav klinicky manifestní (např. synkopa).

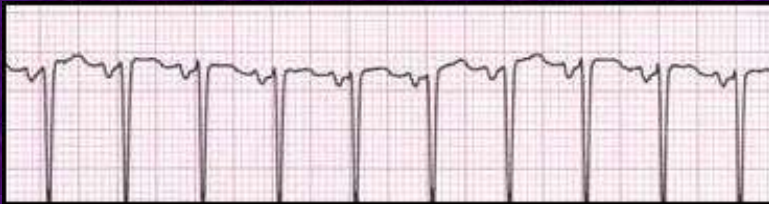Velmi podobným typem arytmie je SA blok: signál v SA uzlu je vytvářen, ale není převáděn do dalších částí převodního systému (při inkompletním SA bloku jsou výpadky v převodu).

Zvýšená automaticita

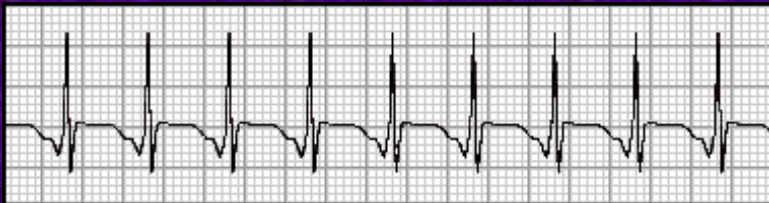


Sinusová tachykardie (normální pořadí a tvar P i QRS)

- stresová reakce, horečka, fyzická námaha, hyperthyroidismus, reakce na hypotenzi



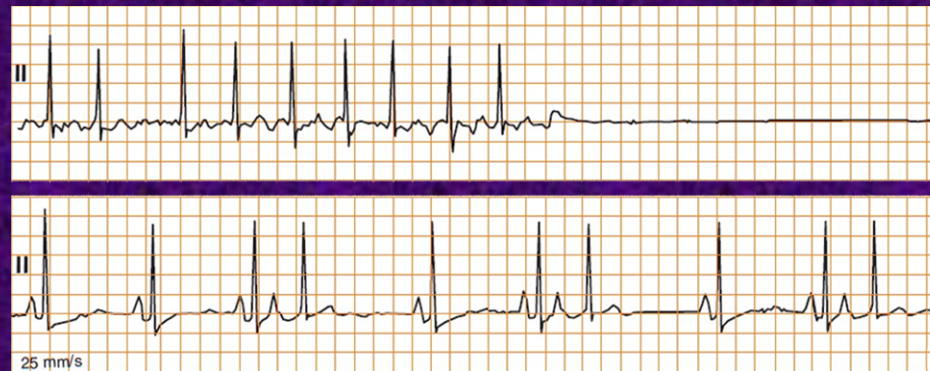Ektopická síňová tachykardie (bizarní P vlna předchází QRS)



Junkční tachykardie (P vlna následuje QRS, nebo je za ním skryta a tedy chybí, nebo mu těsně předchází, je však bizarní). Většinou vzniká mechanismem re-entry v AV uzlu

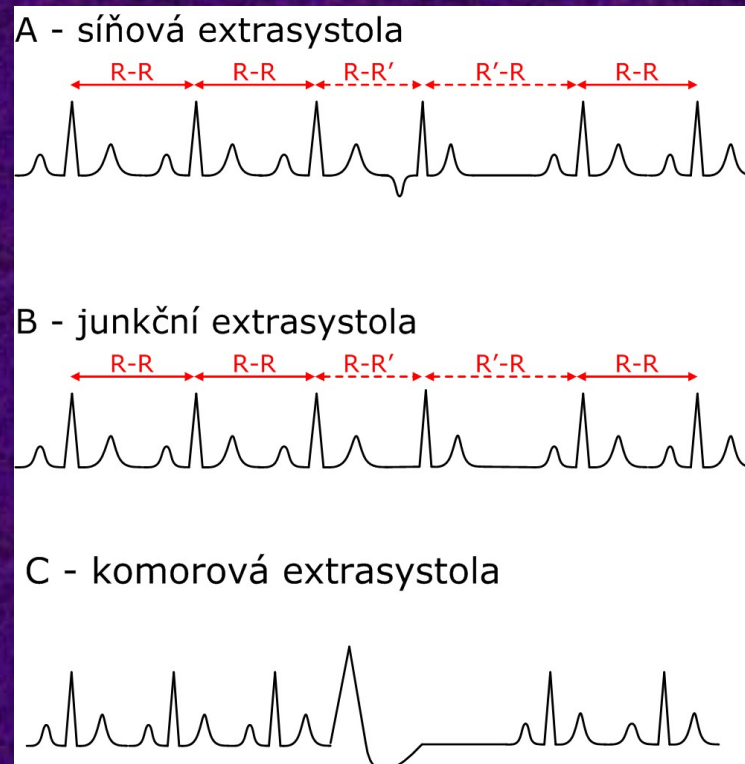
Syndrom chorého sinu (Sick Sinus Syndrome, SSS)

- S věkem nebo při ischemii může docházet k poškození funkce SA uzlu (náhrada vazivem)
- Další příčiny: amyloidóza, hypothyreóza, hypotermie, léky
- Manifestuje se různými typy arytmií, které se můžou střídat:
 - Sinusová bradykardie
 - Wandering pacemaker (ektopická ložiska v síních)
 - SA arrest nebo SA blok
 - fibrilace (brady-tachy) či flutter síní

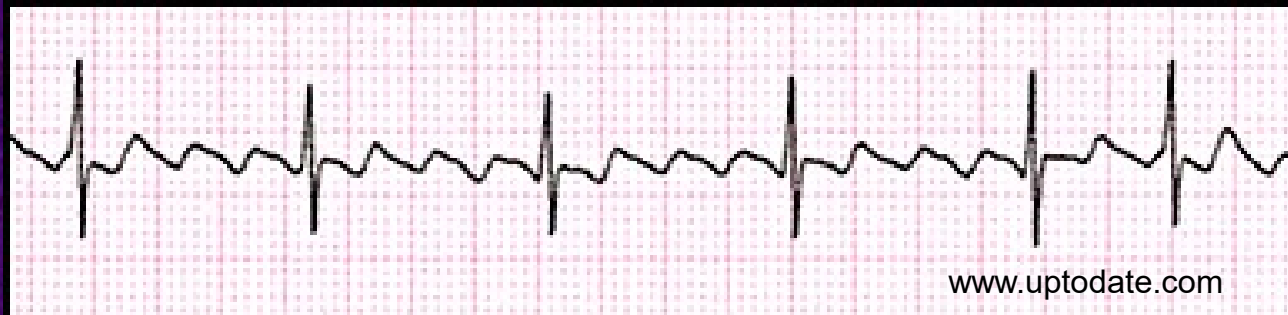


Supraventrikulární extrasystoly (SVES)

- Štíhlé komplexy QRS předcházené podle místa vzniku atypickou vlnou P.
- Místem vzniku vzruchu je ektopické ložisko v síních mimo SA uzel (síňová extrasystola), event. v AV uzlu (junkční extrasystola). Podkladem může být jak zvýšená automaticita, tak mikrore-entry
- SVES jsou relativně benigním typem arytmie, často přítomné i u zdravých osob



Flutter síní („síňové kmitání“)



Většina případů je založena na principu velkého re-entry okruhu ve stěně pravé síně („typický flutter“).

Charakteristika EKG:

Typické vlny ve tvaru „zubů od pily“ o frekvenci ~ 300/min

Vlny mají konstantní amplitudu, trvání a morfologii

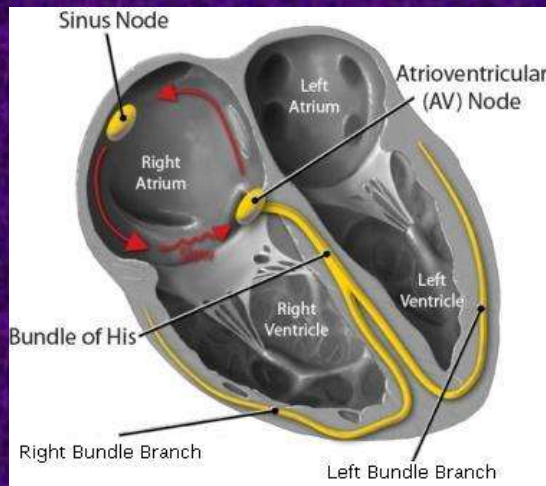
Díky dekrementu AV uzlu se nepřevádí na

komory každý stah, ale dochází k převodu 2:1, 3:1,

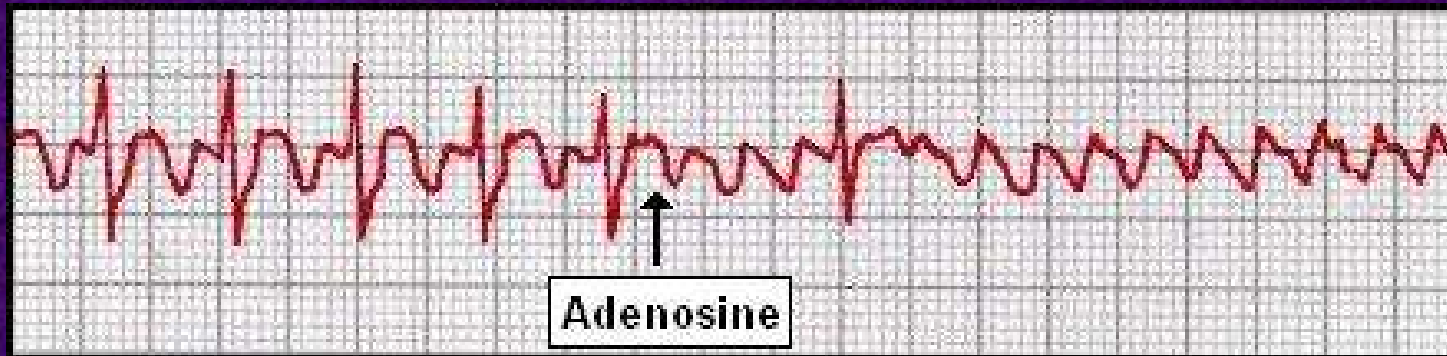
4:1..., případně se převodní vztah může měnit

V případě že dojde k převodu na komory 1:1 („deblokace flutteru“) - např. přes Kentův svazek nebo po podání antiarytmik – stahují se komory s frekvencí ~300/min

- potenciálně život ohrožující stav



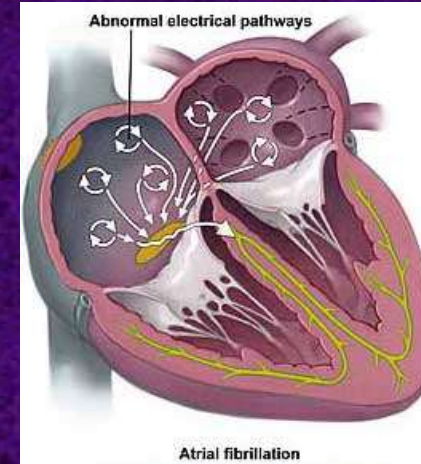
Odmaskování flutteru



Braunwald's Heart Disease: A Textbook of Cardiovascular Medicine, 7th ed., 2005.

V případě, že je převod ze síní na komory v poměru 2:1, připomíná křivka EKG sinusovou tachykardií. Skutečný charakter rytmu se ukáže při přechodné AV blokádě, kterou lze navodit adenosinem (podporuje výtok K^+ , čímž navozuje hyperpolarizaci a tím znesnadňuje depolarizaci buněk AV uzlu).

Fibrilace síní („síňové míhání“)



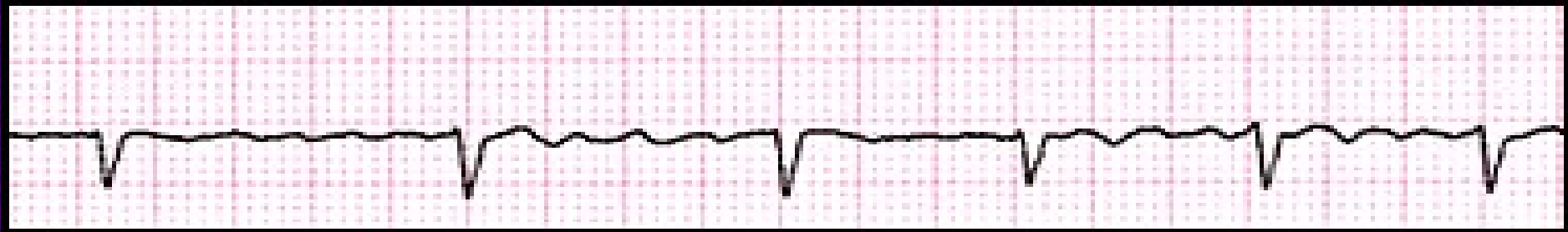
Fibrilace síní je způsobena šířením elektrické aktivity v proměnlivých reentry okruzích v oblasti síní. Signál prochází ve více okruzích zároveň, což vede k chaotickým stahům a absenci koordinované síňové aktivity.

Díky pomalému vedení a dekrementu AV uzlu dochází k nepravidelnému převodu na komory, jejichž frekvence může být normální až zvýšená (většinou do cca 150/min), při kontrole vysoké frekvence bradykardizující léčbou (β -blokátory, blokátory Ca^{2+} kanálu, digitalis) může kolísat od brady- k tachykardii (tachy-brady syndrom).

Jako spouštěcí faktor se uplatňuje ektopická pacemakerová aktivita v síních, obvykle v oblasti ústí plicních žil.

Jedná se o druhý nejčastější typ rytmu po sinusovém rytmu, v dospělé populaci se vyskytuje až v 5% případů, obvykle ve starším věku. Často je spojená s jinými srdečními chorobami (ICHS, srdeční selhání, chlopenní vady...).

Fibrilace síní - EKG



EKG obraz:

Chybějící P-vlna

www.uptodate.com

Přítomnost „fibrilačních vlnek“ různé amplitudy a morfologie

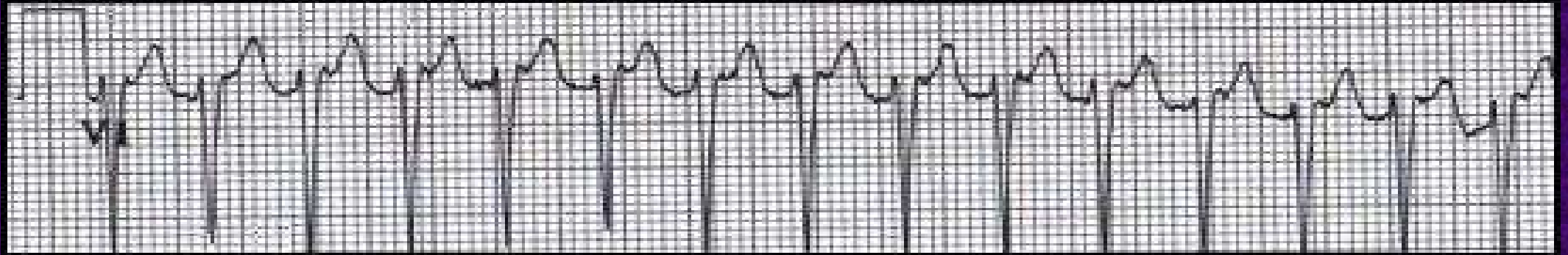
Nepravidelně nepravidelná odpověď komor

Komplikacemi FiSi jsou: Tachykardie, resp. syndrom tachy-brady, a tím zhoršení hemodynamických parametrů.

Chybějící systola síní (za fyziologických okolností nevýznamná, důležitá při srdečním selhání).

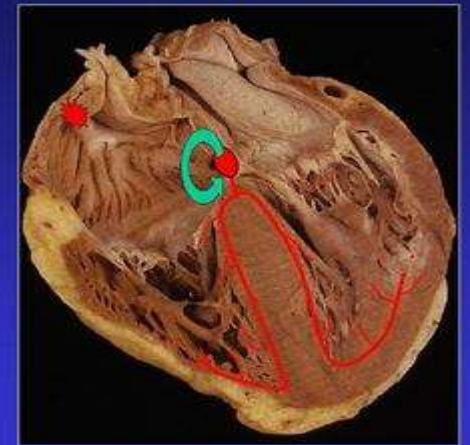
Tvorba trombu (nejčastěji v oušku levé síně) a jeho embolizace (např. do mozku – nutnost permanentní antikoagulační léčby).

AV nodální re-entry tachykardie (AVNRT)

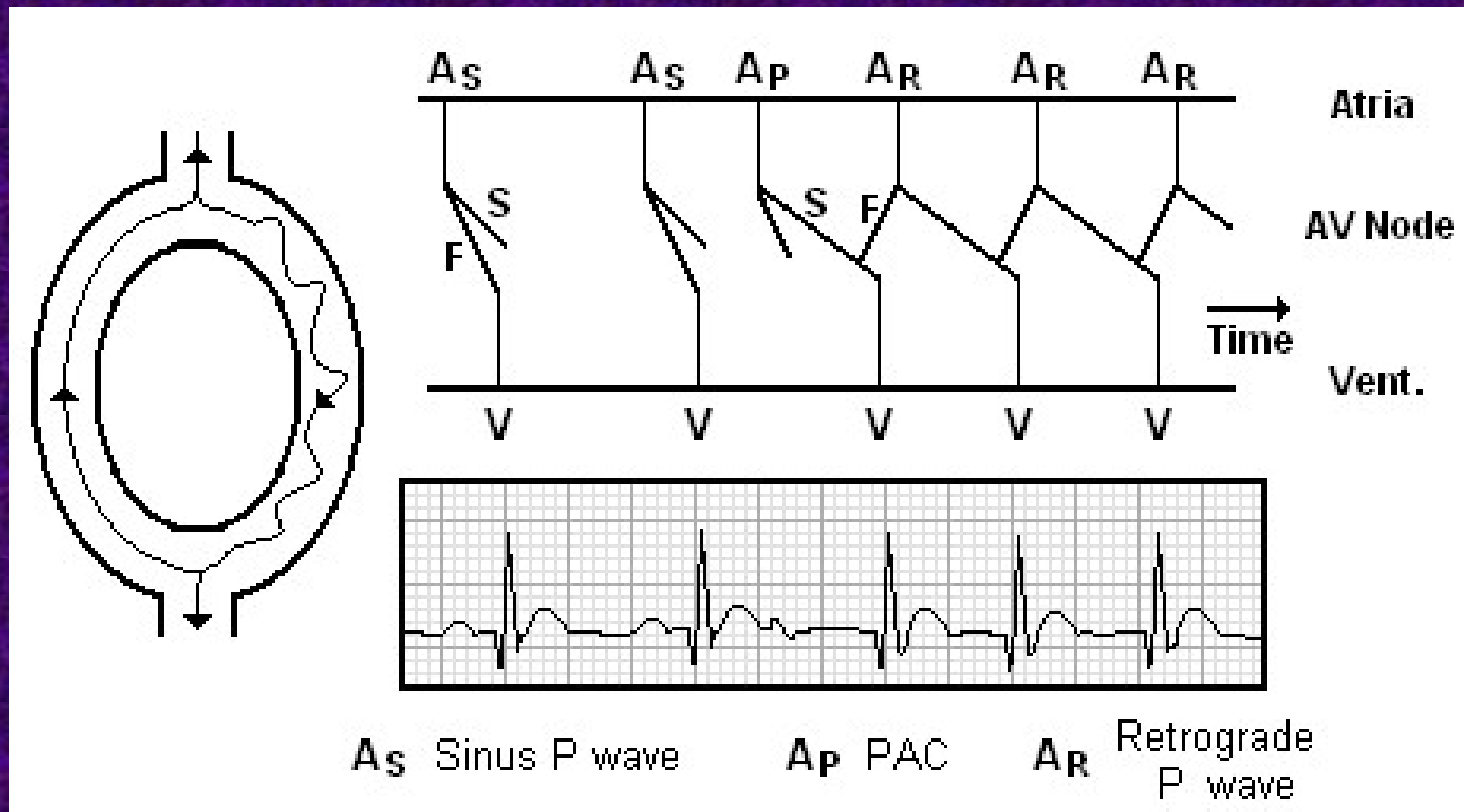


- nejčastější pravidelná supraventrikulární tachyarytmie.
- na EKG v podstatě nerozlišitelná od zvýšené automaticity AV uzlu, na rozdíl od ní mívá vysokou frekvenci komorových stahů (>140/min).
- podkladem je re-entry mechanismus v rámci rychlých a pomalých drah AV uzlu.

**AV Nodal Reentry
Tachycardia**

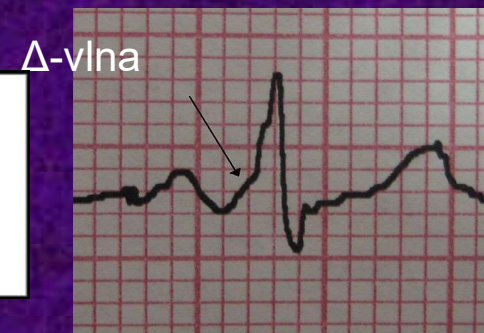
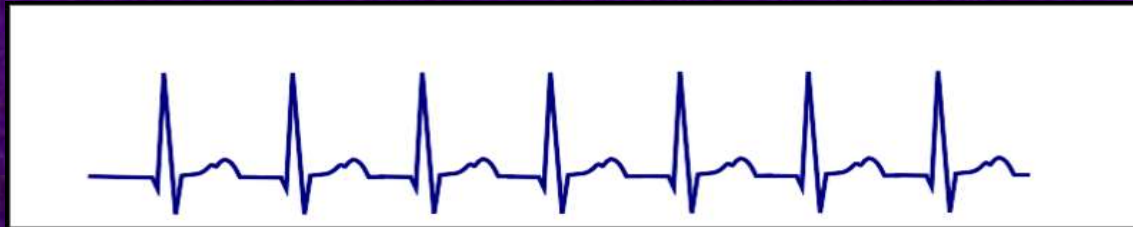
Mechanismus vzniku AVNRT



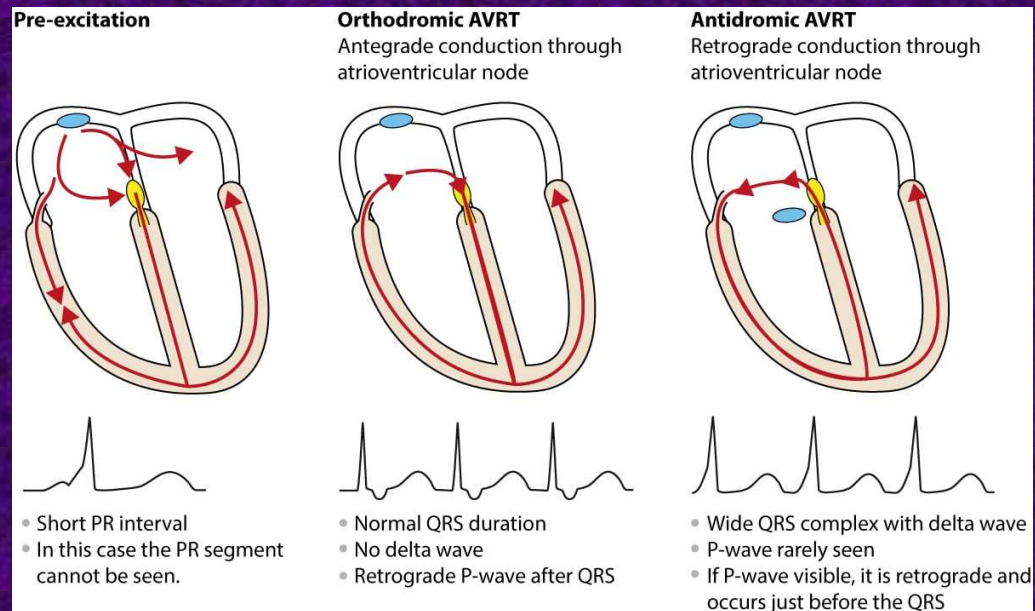
AV re-entry tachykardie (AVRT)

- Založena na re-entry mechanismu mezi AV uzlem a přídatnou dráhou mezi síněmi a komorami
- Nejčastěji je pomalou dráhou AV uzel a rychlou dráhou přídatná dráha – např. Kentův svazek (WPW – Wolf-Parkinson-White syndrom) nebo Mahaimův svazek (s dekrementem). Vedení během re-entry je ortodromní (tj. AV uzlem ze síně na komory).
- Na EKG je v klidu (bez přítomnosti arytmie) přítomna δ -vlna a je zkrácený PQ interval (pod 0,12 s) – aberantní depolarizace komor.
- Během záchvatu arytmie bývá vlna P v první polovině R-R intervalu (vedení z komor na síně Kentovým svazkem je rychlé, ze síně na komory AV uzlem pomalé). Může (nemusí) být širší QRS



AVRT

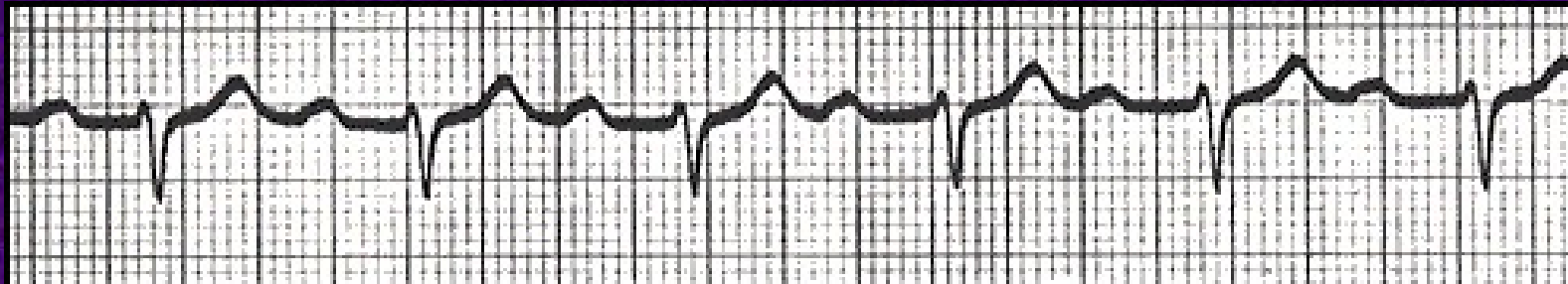
- Nebo (řidčeji) může být AV uzel rychlejší drahou a vedení během arytmie je antidromní
- P-vlna, je-li patrná, předchází QRS komplex, QRS komplex bývá rozšířený (δ -vlna)



Atrioventrikulární blok

- AV blok je zpoždění nebo selhání přenosu depolarizační vlny ze síní na komory
- Tři stupně:
 - 1) všechny signály jsou převedeny na komory, ale se zpožděním
 - 2) některé signály jsou převedeny, jiné ne
 - 3) žádné signály nejsou převedeny

AV blok 1. stupně

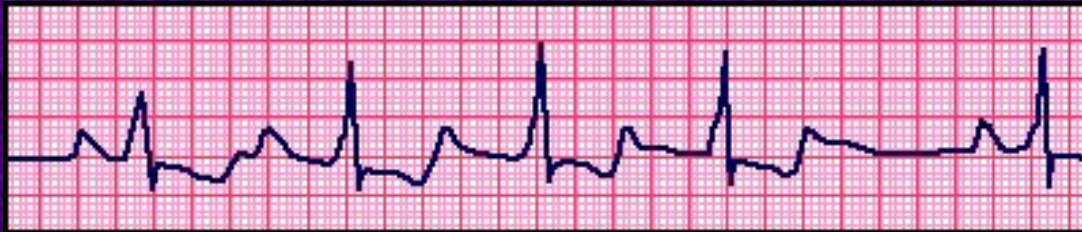

The Alan E. Lindsay ECG Learning Center ; <http://medstat.med.utah.edu/kw/ecg/>

- Vedení AV uzlem je pouze zpomaleno, udržuje se normální sinusový rytmus
- Na EKG je P-Q interval prodloužen nad 0,22 s

AV blok 2. stupně

- Některé signály se vůbec nepřevedou na komory, tj. na n P-vln připadá $n-1$ QRS
- Podle vývoje P-Q intervalu se dále dělí na typ Mobitz I a Mobitz II

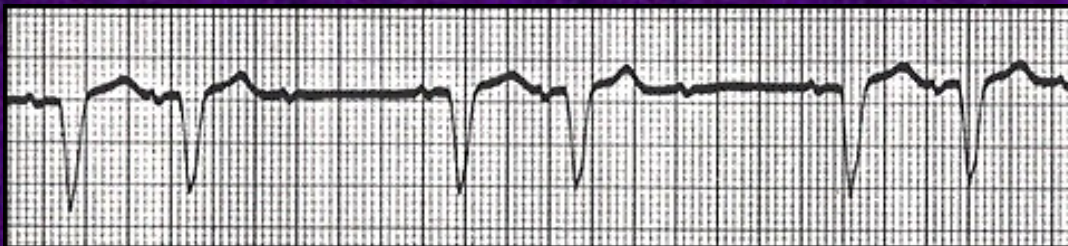

Mobitz I
(Wenckebach)

EKG: Progresivní prodlužování P-Q intervalu, až jeden QRS komplex zcela vypadne (narůstající dekrement)

Protože přírůstky k P-Q intervalu se postupně zmenšují, R-R interval se při konstantním P-P zkracuje

Je většinou způsobena zvýšenou aktivitou vagu a lze ji upravit parasymptolytiky



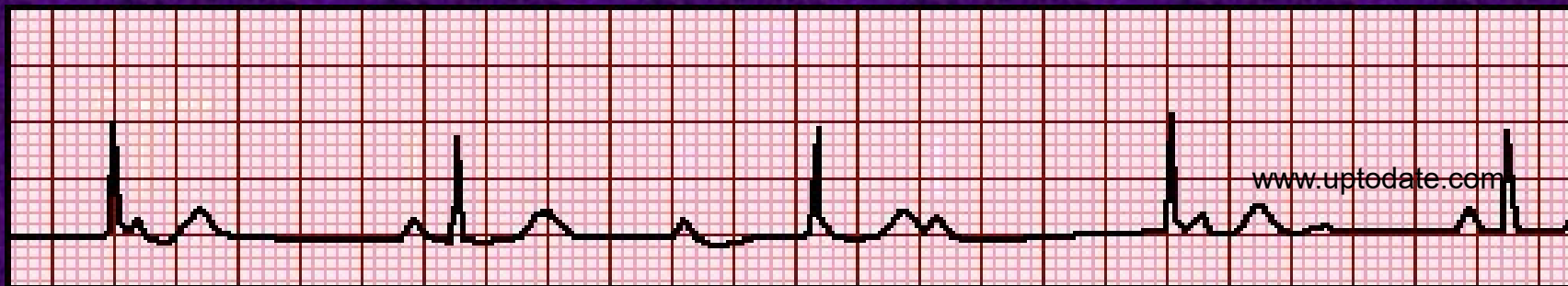
Mobitz II
(Hay; nebo jen Mobitz)

EKG: Konstantní P-Q interval s intermitentní poruchou převodu

Příčina je většinou organická

AV blok 3. stupně (kompletní)

- AV uzel vůbec nepřevádí signál ze síní na komory
- Je-li poškození v proximální části AV-uzlu (zóna AN nebo N), funguje distální část jako náhradní pacemaker o frekvenci 40-60/min – náhradní junkční rytmus
- Je-li poškození distálně, přebírá funkci pacemakeru terciární centrum v Purkyňových vláknech



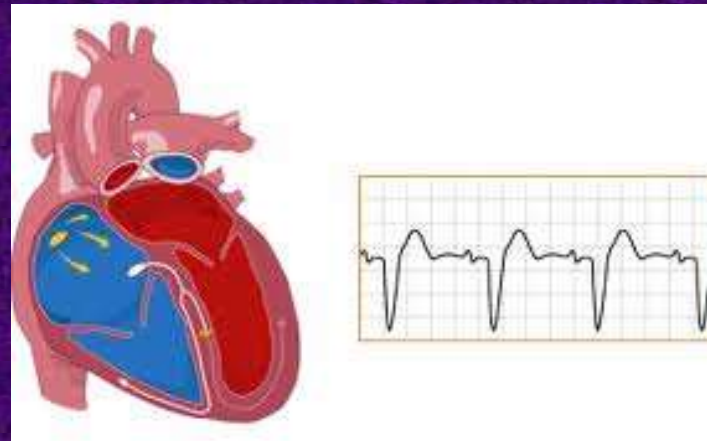
EKG: Není vztah mezi P vlnami a QRS komplexy

Intervaly P-P a R-R jsou konstantní, počet vln P > QRS

U poškození proximální části AV uzlu jsou QRS štíhlé (junkční rytmus), při poškození distální části a náhradní aktivitě komor (řidčeji) jsou přítomny široké komplexy QRS o nízké frekvenci

Blokády Tawarových ramének (Bundle Branch Blocks - BBB)

- Nejsou-li kompletní, nejedná se samo o sobě o arytmií (je zachován normální sinusový rytmus)
- Můžou být však rizikovým faktorem ke vzniku komorové tachykardie na principu re-entry (Bundle Branch Re-entry Tachycardia)
- Kompletní (trifascikulární) blokáda Tawarových ramének se projevuje stejně jako blokáda distální části AV uzlu s náhradním idioventrikulárním rytmem



- U chronického srdečního selhání asynchronie obou komor při BBB dále zhoršuje funkci srdce, je tedy indikací k implantaci biventrikulárního kardiostimulátoru

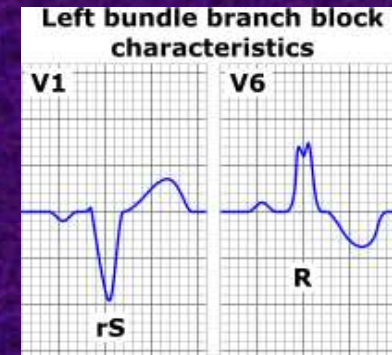
Blokády Tawarových ramének - EKG

LBBB:

Prodloužené vedení komorami - šířka QRS $> 0,12s$.

Septum a levá komora jsou aktivovány zprava doleva - ve V1 není R, ve V6 není Q (tj. vektor QRS míří zprava doleva).

ST segment nelze hodnotit




RBBB:

Prodloužené vedení komorami - šířka QRS $> 0,12s$.

Pravá komora je aktivována později než levá, a to zleva doprava - zdvojený kmit R ve V1 (rSR'), druhá část je větší a širší.

T vlna je vždy orientovaná inverzně k poslední výchylce QRS, ve V1 a V2 descendentní deprese ST

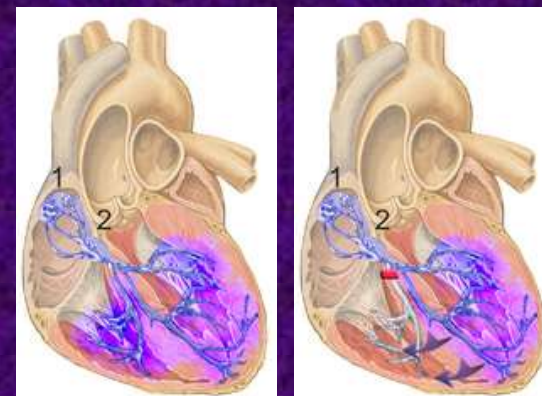


LAH:

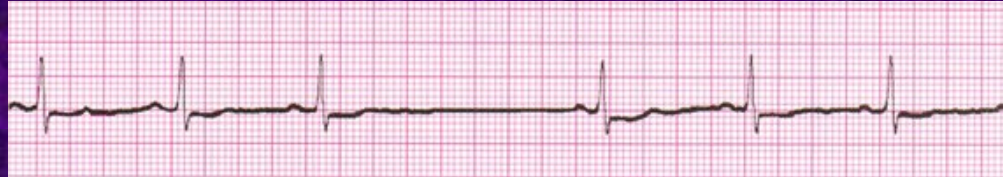
Přední a laterální stěna se depolarizuje opožděně, což vede k deviaci elektrické osy doleva ($< -45^\circ$). QRS $< 0,12s$

LPH:

Zadní stěna a septum se depolarizuje opožděně, což vede k deviaci elektrické osy doprava ($> 120^\circ$). QRS $< 0,12s$



Určete arytmii

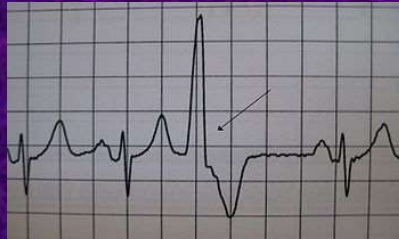

- ✓ A. SA blok
- B. AV blok 2. stupně Mobitz I
- C. AV blok 2. stupně Mobitz II
- D. AV blok III. stupně
- E. Přechodná trifascikulární blokáda

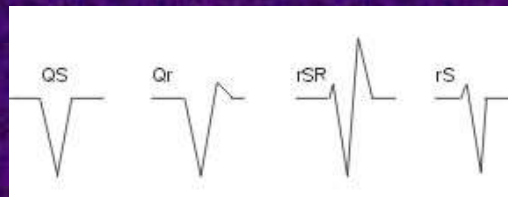0	0	0	0	0
A	B	C	D	E

Komorová extrasystolie (KES)

- Může být způsobena jak re-entry, tak zvýšenou automaticitou v ektopických fokusech v komorách nebo spouštěnou aktivitou



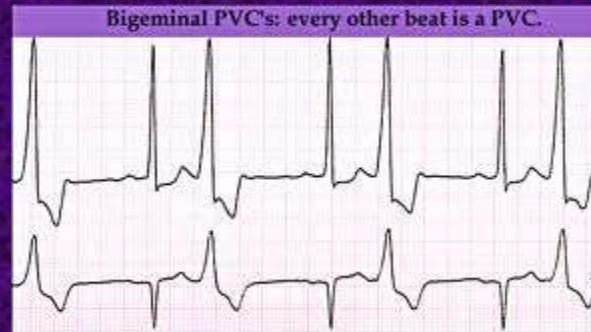
- QRS komplex je rozšířený ($>120\text{ms}$) a má bizarní tvar – často ve 12-ti svodovém EKG zcela chybí RS kmit. Obvykle po něm následuje kompenzační pauza (SA uzel je retrogradně „vybit“).



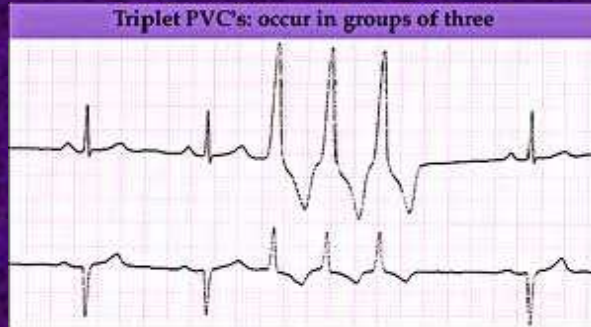
- Izolované KES se vyskytují asi u 50% osob a obvykle nemají klinický význam

Vazba komorových extrasystol

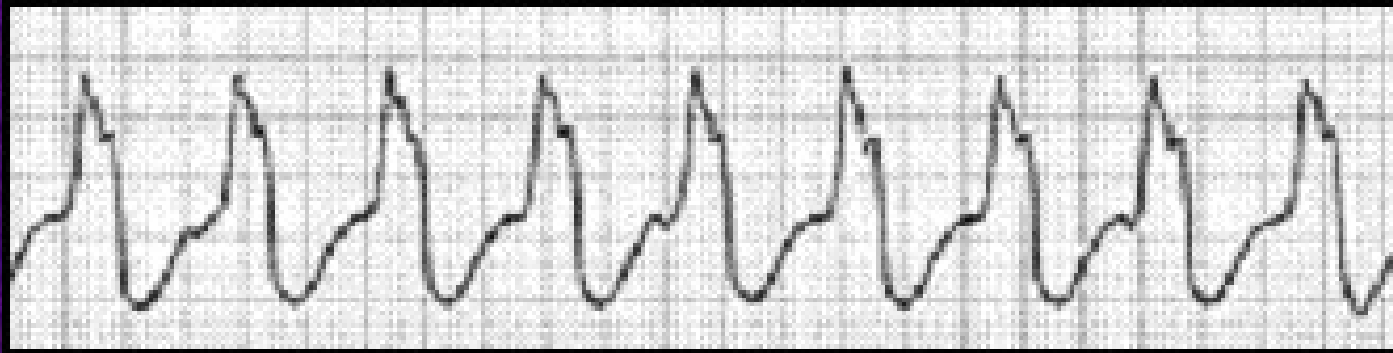
- Předčasné komorové stahy následující vždy po normálním stahu (tj. normální QRS:KES = 1:1) jsou označovány jako bigeminické, pokud jsou 2 normální QRS komplexy následovány KES (2:1), mluvíme o vazbě v trigeminii.



- Dvě KES bezprostředně za sebou nazýváme kuplet, tři triplet. Delší sekvenci již označujeme jako běh nesetřvalé komorové tachykardie (nesetřvalá = trvání do 30 s) – re-entry.
- klasifikace dle Lowna 0 – V)



Co je toto za arytmii?



Monomorfní komorová tachykardie

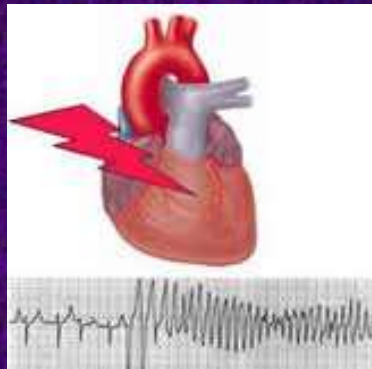
- Komorové tachykardie jsou obvykle způsobena re-entry mechanismem.
- Monomorfní = vzruch se šíří fixním re-entry okruhem
- Často se vyskytují u ischemického postižení srdce
- Pro monomorfní komorovou tachykardii se někdy používá termín „flutter komor“
- Vzácněji může být komorová tachykardie polymorfní – střídání stabilních re-entry okruhů nebo torsades de pointes

Komorová nebo supraventrikulární?

- Zatímco štíhlý QRS komplex je typický pro supraventrikulární arytmie (po AV uzel včetně), rozšířený QRS komplex může být způsoben jak arytmogenní aktivitou komor (pacemakerovou či re-entry) -80% případů, tak supraventrikulární arytmií spojenou s poruchou vedení distálně od AV uzlu (blokády Tawarových ramének, někdy AVRT) -20% případů.
- Blokády Tawarových ramének stejné morfologie bývají přítomny i na starším EKG (mimo arytmii), je-li ke srovnání.
- V opačném případě je lépe předpokládat, že se jedná o komorovou tachyarytmii.

Polymorfní komorová tachykardie – torsades de pointes

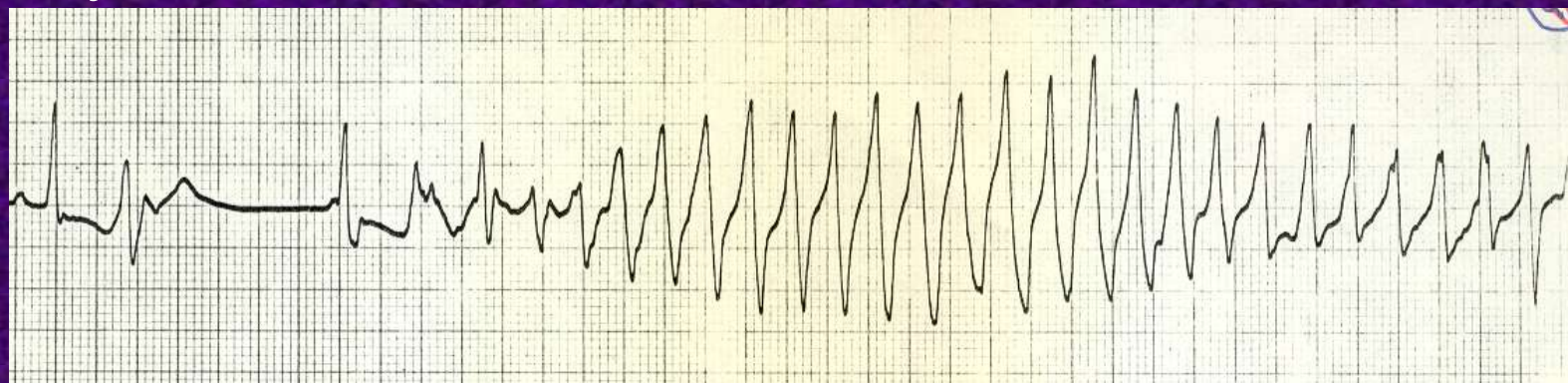
- „Kroucení hrotů“
- Vzniká na podkladě prodlouženého QT intervalu (tj. poruchy repolarizace) mechanismem spouštěné aktivity.



- Jsou-li kardiomyocyty depolarizovány vlivem lokálních proudů, dochází k nové depolarizaci, zatímco předchozí akční potenciál není ještě ukončen (časná následná depolarizace - fenomén R na T). Může dojít ke vzniku tachyarytmie (proměnlivý, funkčně definovaný okruh)

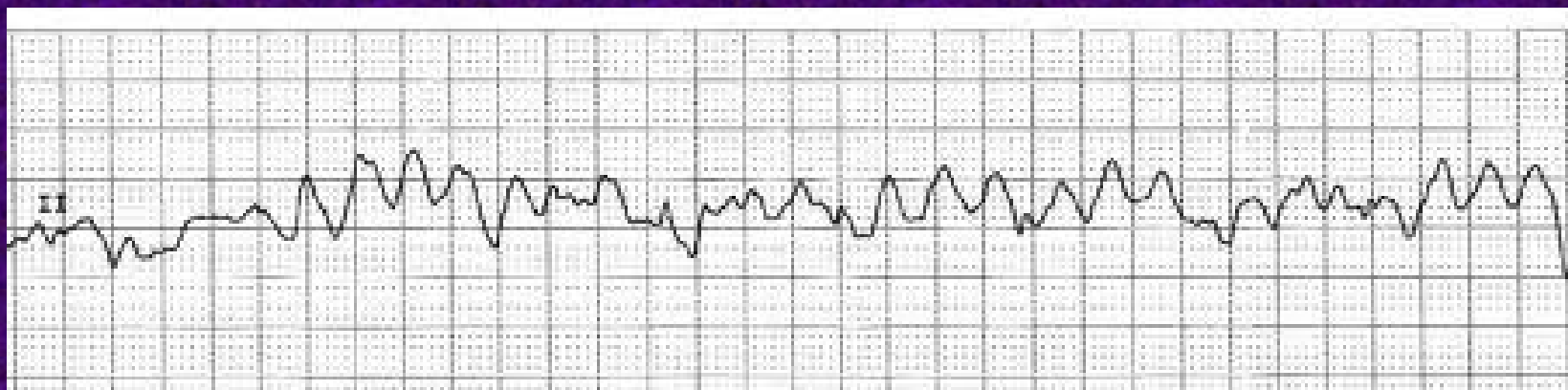
Torsades de pointes - EKG

- Elektrický okruh není stabilní, ale v prostoru rotuje, proto se QRS komplexy v daném svodu mění



- Rizikem je, stejně jako u jiných komorových tachykardií, oběhové selhání event. fibrilace komor
- Syndrom dlouhého QT může být získaný (hypokalemie, antiarytmika...) či vrozený (poruchy iontových kanálů, většinou K^+)

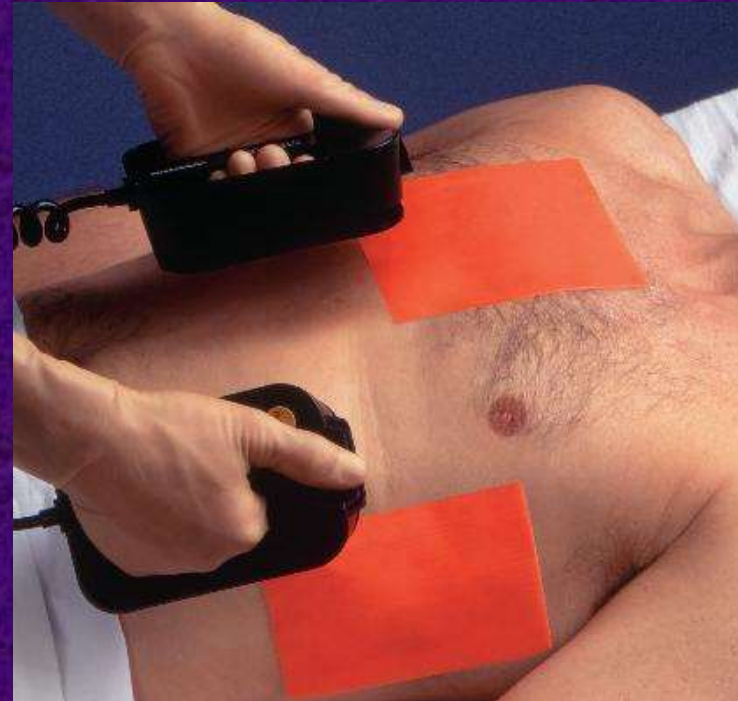
Fibrilace komor



- Nekoordinované stahy různých částí komory o frekvenci nad 300/min (analogicky fibrilací síní)
- Jedná se o letální arytmii provázenou zástavou oběhu, tvoří většinu srdečních zástav vůbec.
- Neřešená přechází do asystolie („rovná čára“)
- Často komplikuje infarkt myokardu či srdeční selhání, může být vyústěním komorové tachykardie (mono- i polymorfní)
- Lze ji i indukovat – úraz elektrickým proudem, kontrastní látka při katetrizačních výkonech na srdci

Defibrilace

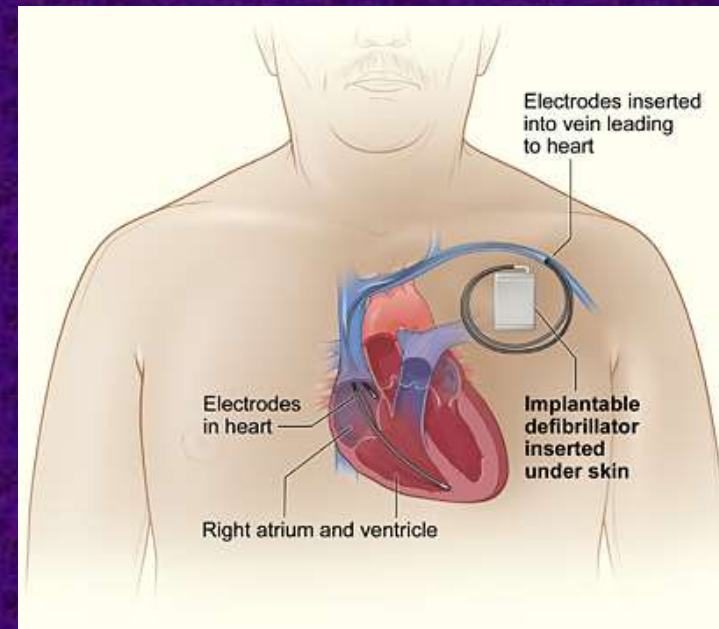
- Elektrická akce srdce může být znovu zkoordinována elektrickým výbojem.
- Je-li k dispozici, používá se elektrický výboj defibrilátoru o energii 200 – 360 J.
- Jedna z jeho elektrod se umísťuje nad horní část sternu (více napravo), druhá nad srdeční hrot (jsou popsané).
- V terénu, není-li defibrilátor k dispozici, se můžeme pokusit o prekordiální úder (do 30s od zástavy) – limitovaná efektivita.



Na veřejných místech k dispozici automatizované defibrilátory (AED), které po přiložení během 10-20 sekund analyzují srdeční aktivitu a případně vydají výboj

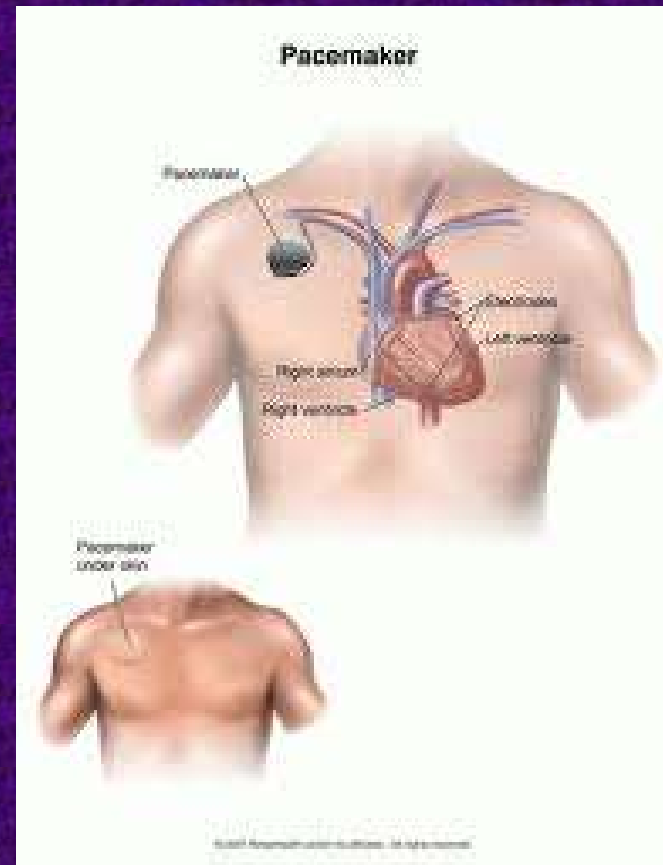
ICD

- Rizikovní pacienti mohou mít defibrilátor implantovaný (ICD = implantabilní kardioverter-defibrilátor).
- Přístroj spontánně spustí výboj při vzniku maligní arytmie
- ICD je implantován pod levý klíček – viz obrázek



Kardiostimulace (arteficiální pacemaker - PM)

- Je řešením při manifestních bradyarytmích (SA a AV blokády, trifascikulární blokáda, v kombinaci s farmakologickým zpomalením i tachy-brady fibrilace síní a sick sinus syndrom)
- Implantuje se pod klíček (většinou pravý)
- Rytmus může být buď fixní, nebo „on demand“ – kardiostimulátor se zapne až při poklesu frekvence pod určitou úroveň
- Existují i kombinované přístroje (PM + ICD)




EKG při kardiostimulaci

- Elektrody jsou zavedeny do místa, které chceme stimulovat:
 - Síně
 - Pravá komora
 - Obě komory-biventrikulární
 - Sekvenční – síně+komory,
 - Síněmi spouštěná stimulace komor – PM reaguje na signál síní)
- Vlně, která odpovídá depolarizaci určitého segmentu, předchází výboj kardiostimulátoru, na EKG patrný jako tenký kmit – spike (hrot).

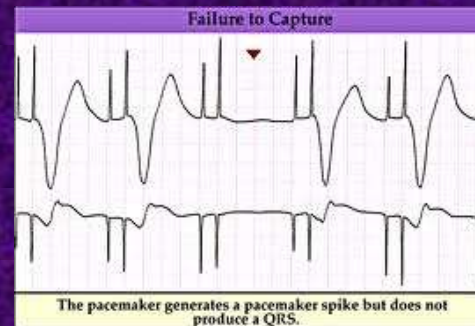
Rozšíření QRS komplexu je nejvýraznější při stimulaci...

- A. Síní
- B. AV uzlu
- ✓ C. Jedné komory
- D. Obou komor
- E. Síní a obou komor

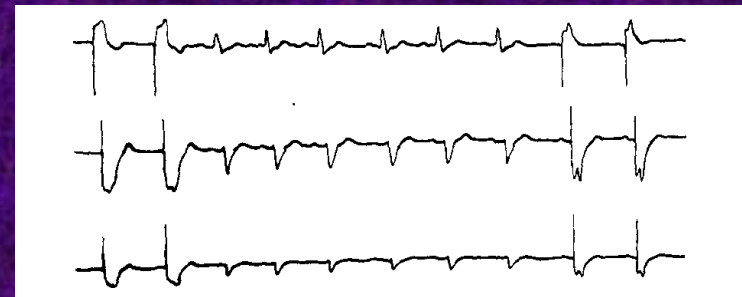

Ukázky EKG při kardiostimulaci

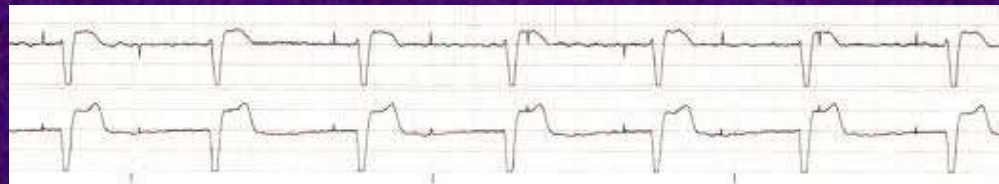Sekvenční stimulace síní a komor s výpadkem:



Komorová stimulace „on demand“



Neefektivní stimulace



MUNI
MED

Děkuji za pozornost