

# Benigní muskuloskeletální nádory

Mahdal M., Pazourek L., Tomáš T.

# Klasifikace benigních nádorů

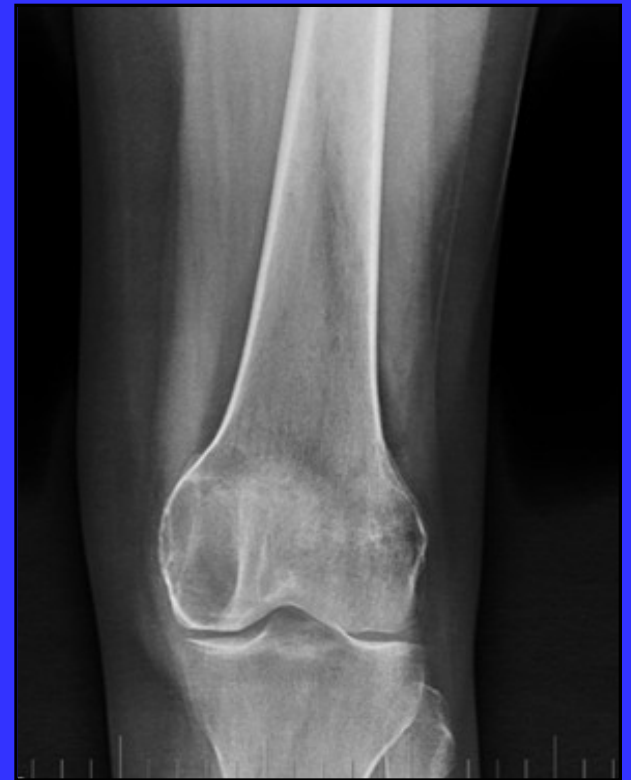- kostní tkáň (osteom, osteoid osteom, osteoblastom)
- chrupavčitá tkáň (chondrom, osteochondrom, chondroblastom)
- fibrózní a histiocytární tkáň (neosifikující fibrom)
- cévní tkáň (hemangiom)
- obrovskobuněčný kostní nádor
- tuková tkáň (lipom)
- nádory nedefinovaného původu (prostá kostní cysta, aneuryzmatická kostní cysta, fibrózní dysplazie, histiocytóza X)

# Staging benigních nádorů (Enneking)

- Stupeň 1 – latentní (G0, T0, M0)
- Stupeň 2 – aktivní (G0, T0, M0)
- Stupeň 3 – agresivní (G0, T1-2, M0-1)

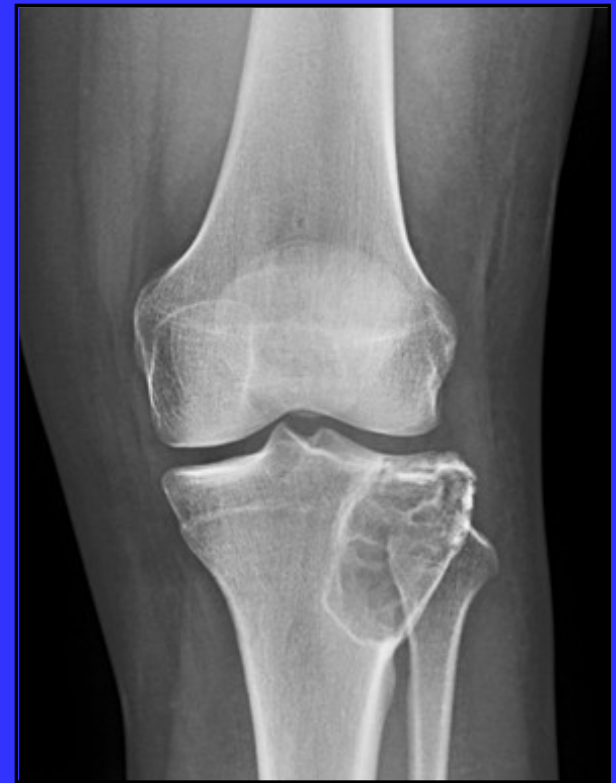# Stupeň 1 - latentní

- bez subjektivních obtíží, náhodný nález
- RTG, CT – tumor intraoseálně, jen minimálně zasahuje ke kortikální kosti (intaktní)
- scintigrafie skeletu – minimální nález



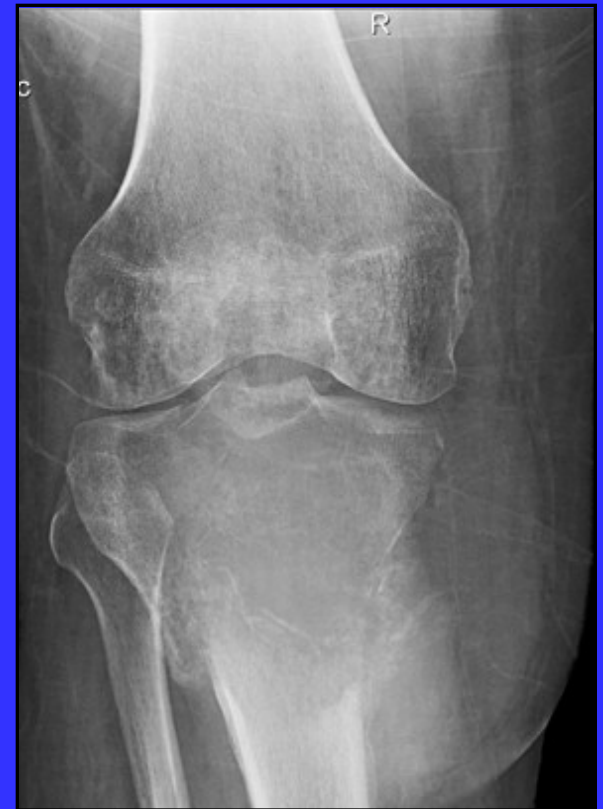## Stupeň 2 - aktivní

- mírné subjektivní obtíže
- RTG, CT – tumor ztenčuje a nadzvedává kortikalis
- scintigrafie skeletu – výrazněji pozitivní nález



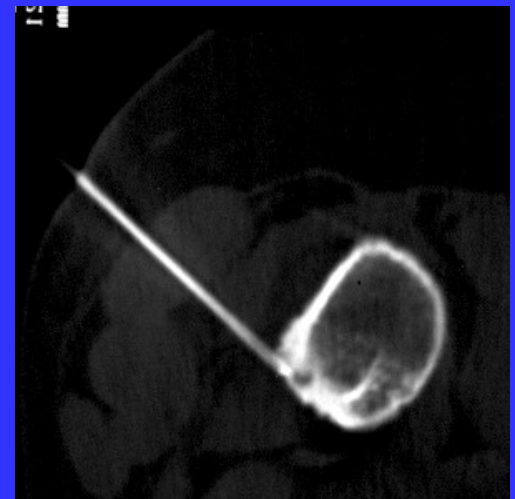
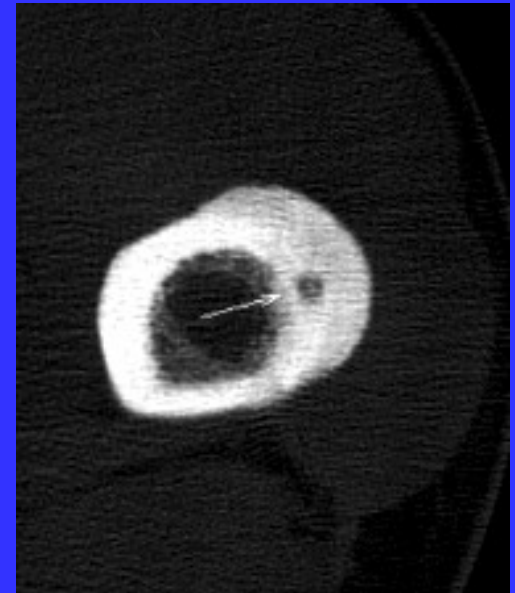
# Stupeň 3 - agresivní

- velké subjektivní obtíže
- RTG, CT – destrukce kortikalis, extrakompartmentální šíření nádoru
- scintigrafie skeletu – výrazně pozitivní



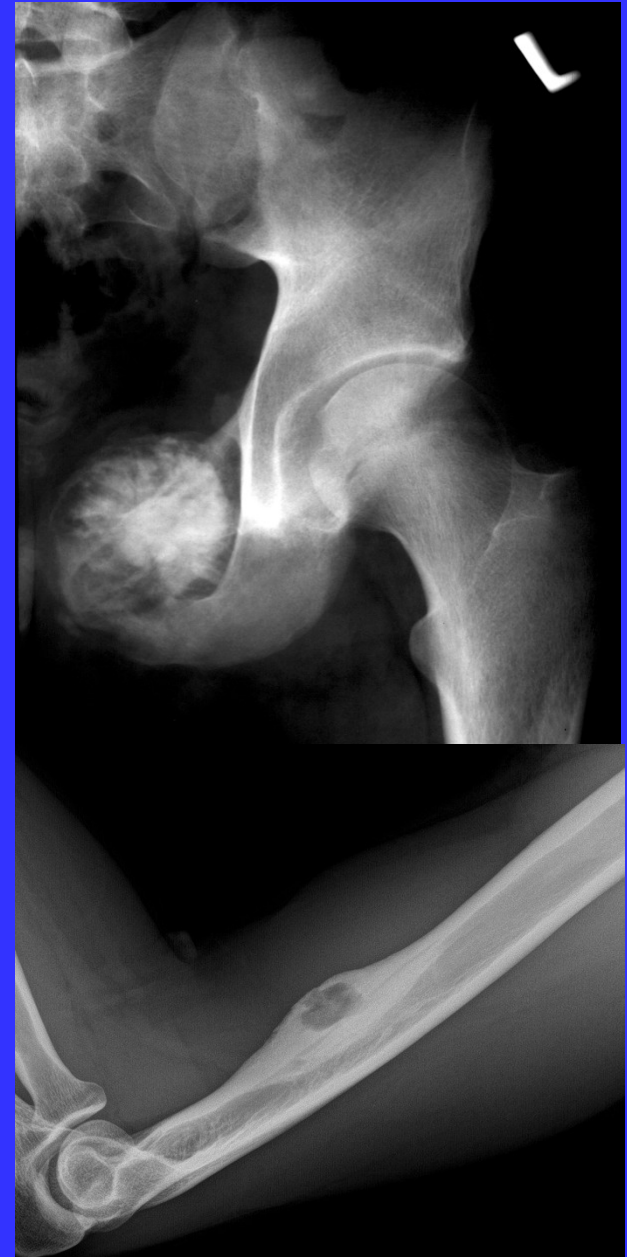# Osteoid osteom

- 5 – 25 let
- femur, tibie, páteř
- bolest, zejm. klidová, noční
- kortikální, spongiózní, subperiostální
- RTG, CT, scintigrafie skeletu
- sklerotická kost s centrálním projasněním - nidus
- diff. dg osteoblastom, osteomyelitis (Garré)
- Th.: radiofrekvenční ablace, chirurgická - bloková resekce



# Osteoblastom

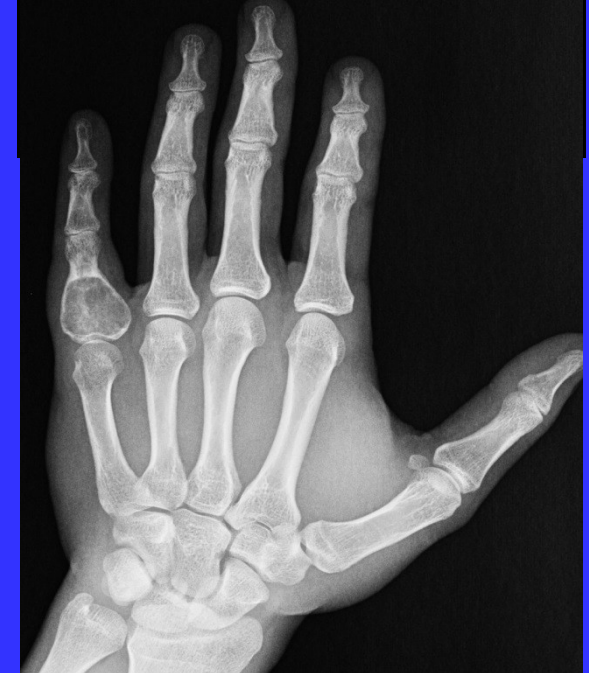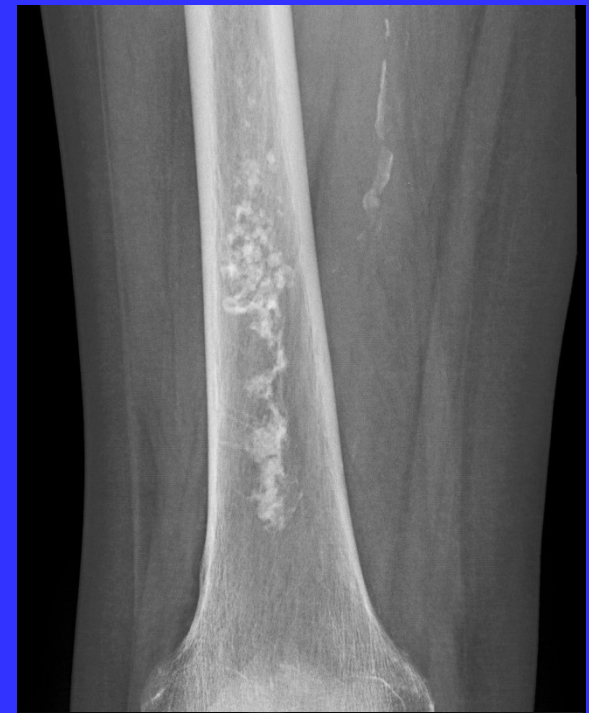- 10-20 let, muži
- klidová bolest, neurologické příznaky
- kortikální, spongiózní, periostální
- RTG, CT, scintigrafie skeletu
- větší nidus (nad 2cm), kalcifikace, šíření do měkkých tkání
- lokálně agresivní až maligní
- diff.dg. osteoid osteom, osteosarkom, OBN
- Th.: bloková resekce





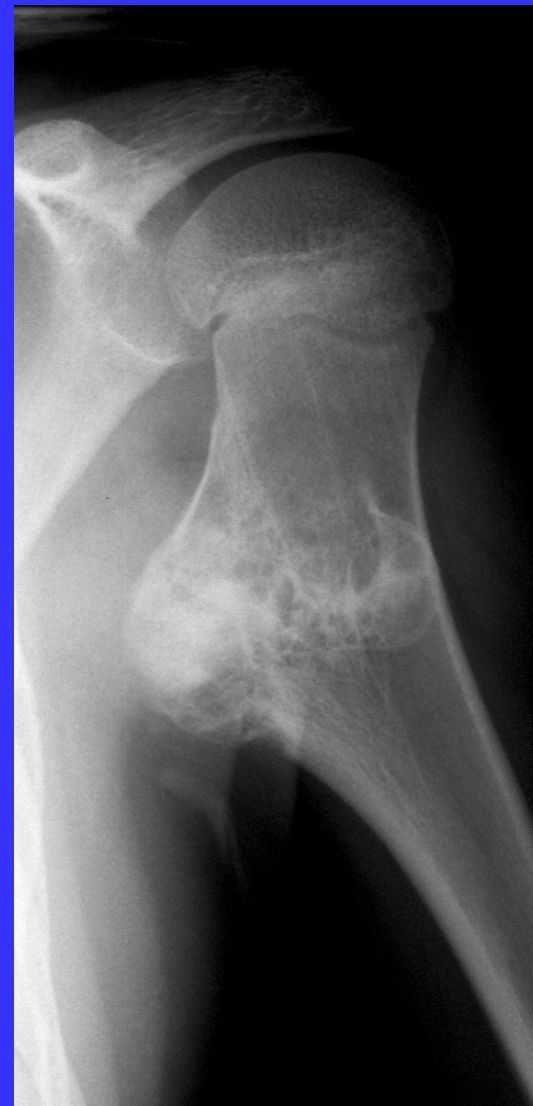# Chondrom

- 10-50 let
- skelet ruky a nohy, dlouhé kosti,
- náhodný nález
- M. Ollier - mnohočetný výskyt enchondromů
- Maffucciho sy - enchondromatóza + hemangiomy
- RTG, CT, MR - kalcifikace intraoseálně
- scintigrafie - minim. nález
- malignizace - endostální scalloping, dl. kost, bolest
- diff. dg chondrosarkom
- Th.: sledování, exkochleace + spongioplastika/cementoplastika



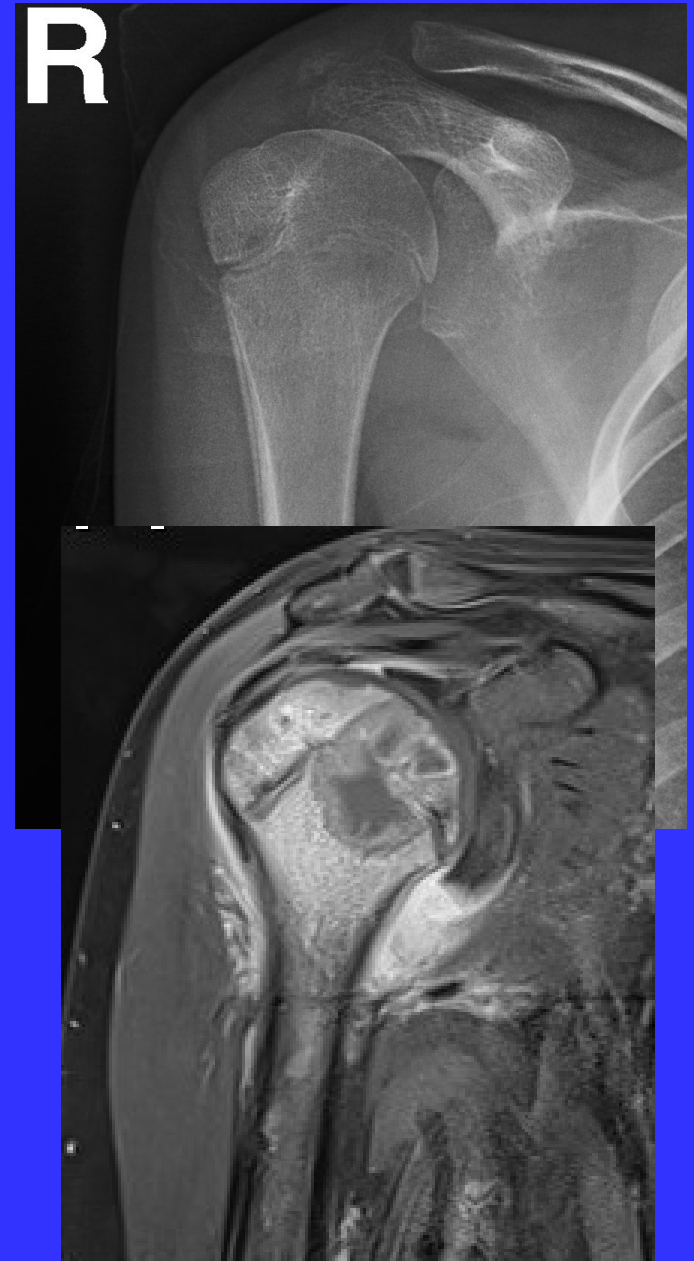
# Osteochondrom

- do 20 let, muži
- metafýzy dl. kostí (femur, humerus, tibie)
- náhodný nález, tlak na okolí
- tuhé, nebolestivé zduření,
- mnohočetný výskyt - exostózová nemoc
- RTG, CT, MR (tloušťka chrup. čepičky do 10 mm)
- vzácně malignizace (bolest, růst, čepička nad 20 mm)
- diff.dg. parostální osteosarkom, chondrosarkom
- Th.: sledování, ablace



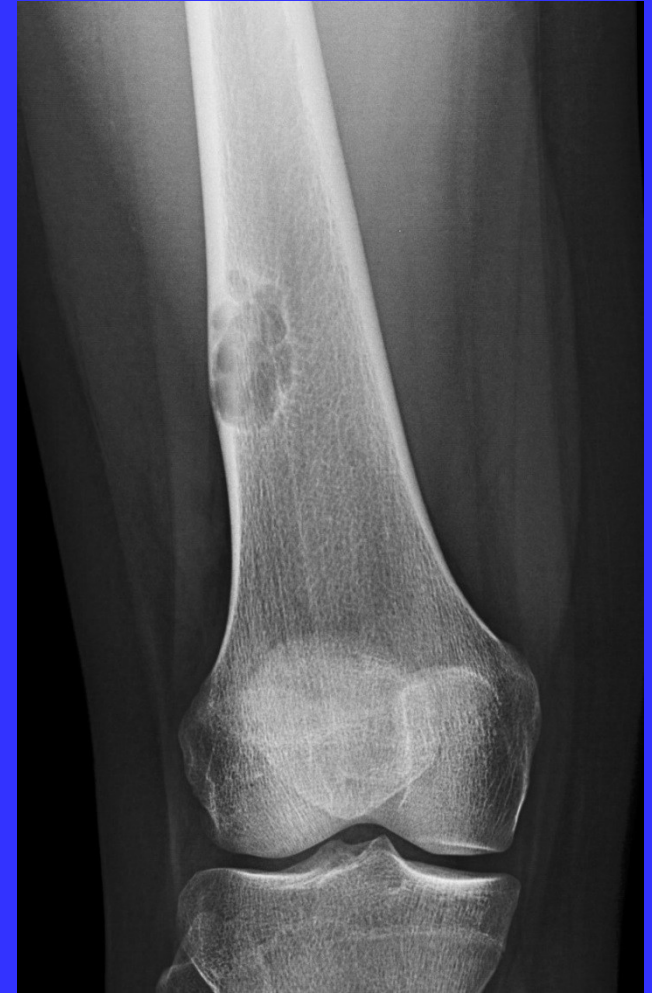# Chondroblastom

- 5-25 let, muži
- epifyzární lokalizace (femur, humerus, tibie)
- bolest, kloubní příznaky (synovialitis)
- RTG, CT, MR
- agresivní forma - expanze mimo kost, schopnost recidivovat i metastazovat
- diff. dg. OBN, chosa
- Th.: exkochleace a spongioplastika, agresivní - resekce



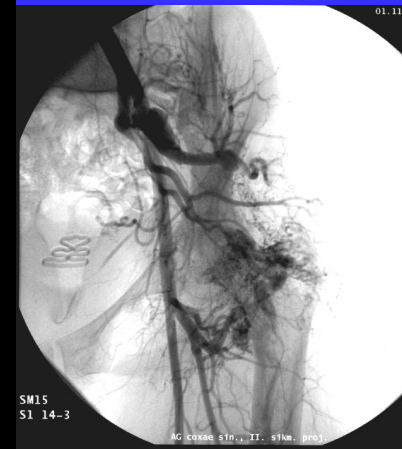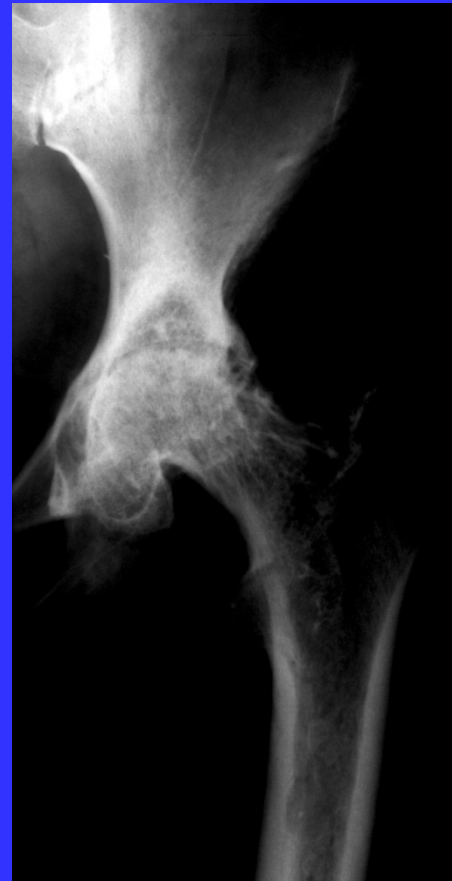
# Neosifikující fibrom

- do 30 let, velmi častý
- metafýza dist. femuru, prox. tibie
- náhodný nález - asymptomatický (možnost regrese)
- RTG, CT, MR (scintigrafie negativní)
- diff. dg. eosinofilní, granulom, OBN
- Th.: sledování, exkochleace a spongioplastika (velké afekce)



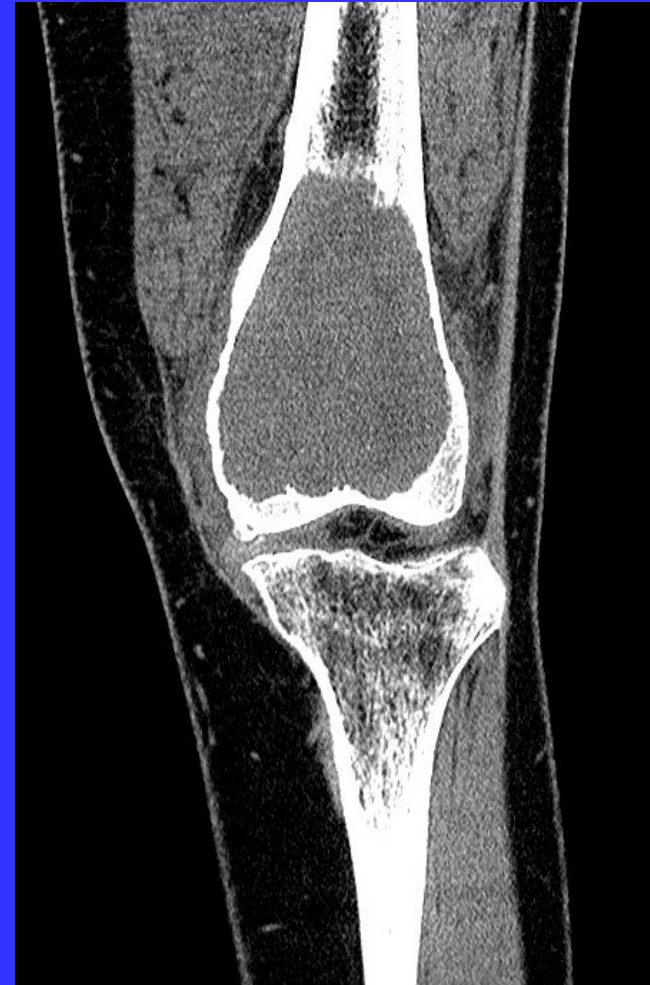# Hemangiom

- axiální skelet - páteř, lebka
- solitární, mnohočetné
- asymptomat., méně často bolest
- RTG, CT, angiografie
- voštinovitý vzhled
- diff. dg. fibrózní dysplasie, histiocytosis X
- sledování, embolizace s následnou radioterapií, vertebroplastika (kostní cement do těla obratle)



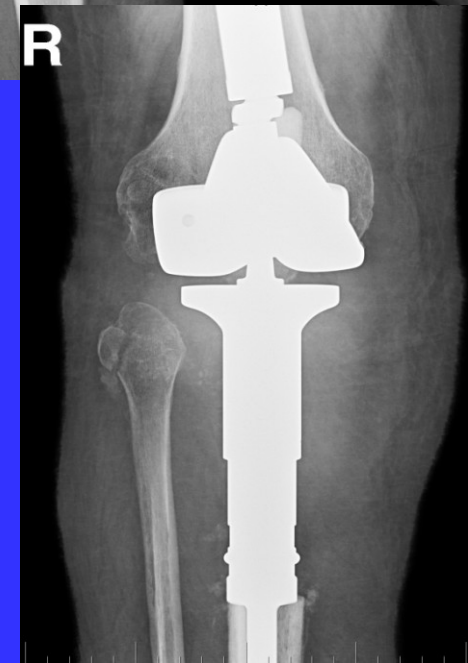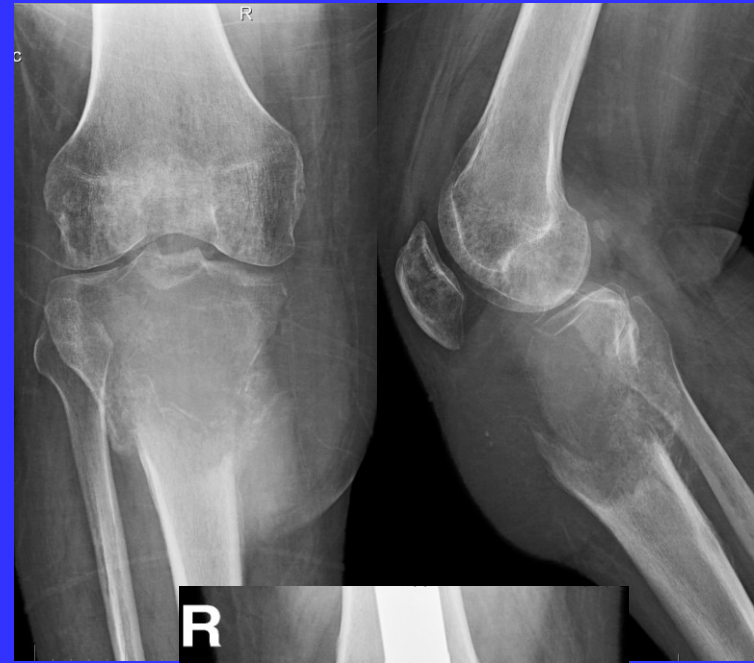# Obrovskobuněčný kostní nádor

- 15-40 let, ženy
- epimetafýzy dlouhých kostí (femur, tibie, dist. radius)
- Lokálně agresivní růst
- Metastatický potenciál – plíce (2-5%)
- Vysoký výskyt lokálních recidiv (33-65%)
- bolesti, kloubní příznaky, zduření, patol. zlomenina
- Campanacciho klasifikace - 3 stádia
- 2 typy buněk – nádorové stromální, obrovské mnohojaderné



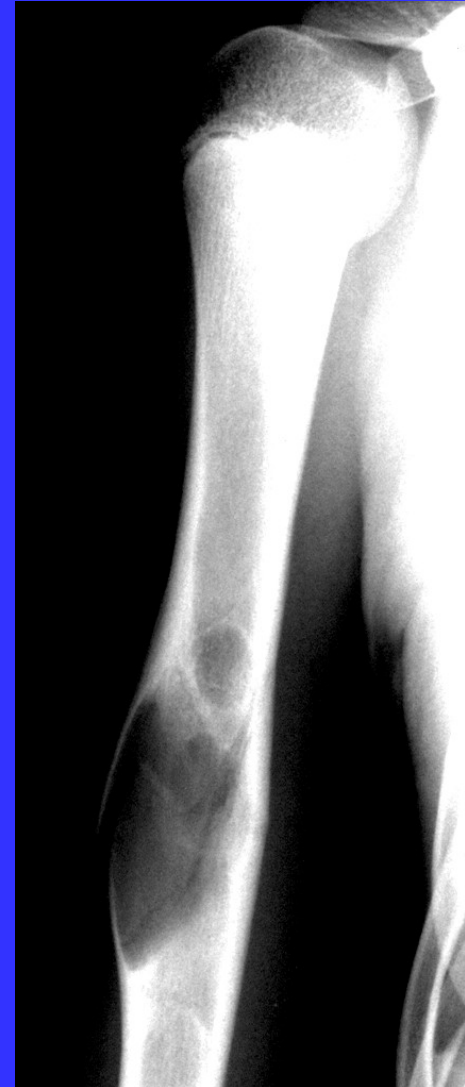# Obrovskobuněčný kostní nádor

- RTG, CT, MR, scintigrafie skeletu, CT plic
- aroze až perforace kortikalis, extraoseální šíření, bohatá vaskularizace
- malignizace benign. formy
- diff. dg. AKC, hnědý tumor
- Th. I.-II.st.: exkochleace + adjuvans (fenol, ethanol, argon) a spongioplastika/cementoplastika
- III.st: denosumab + resekce s náhradou



# Prostá kostní cysta

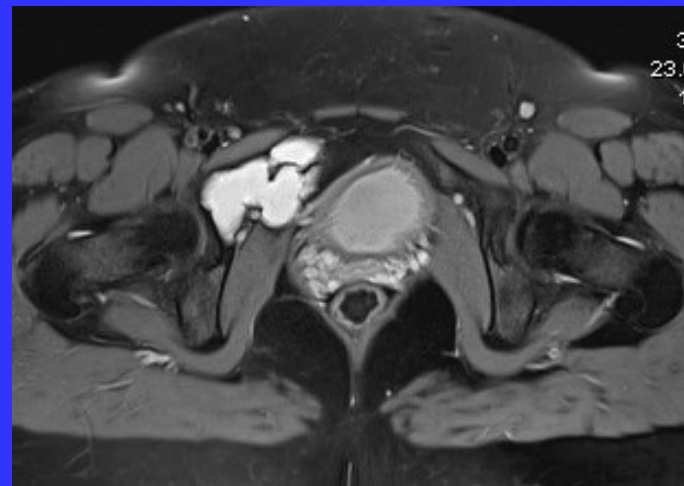
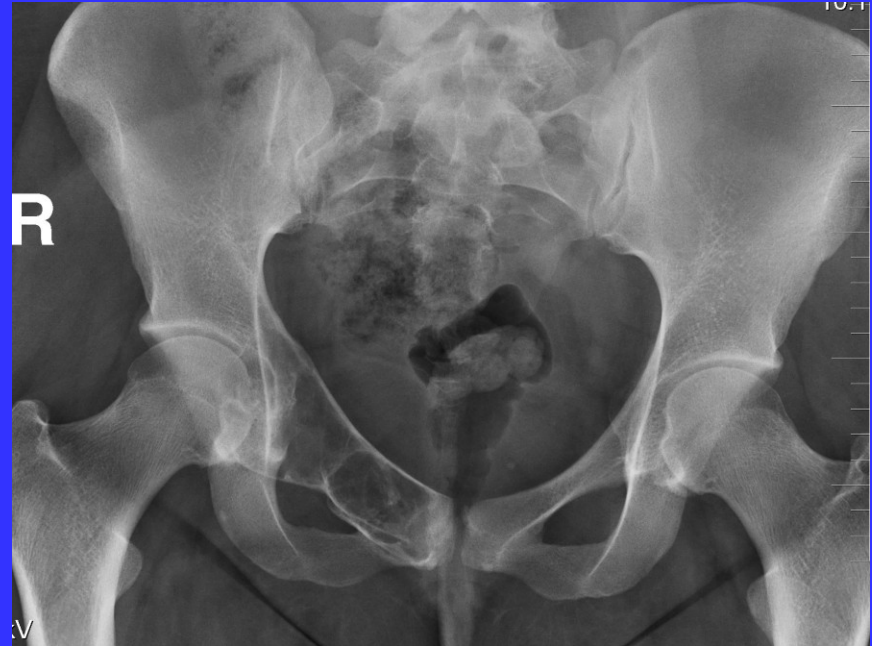- do 20 let,
- prox. humerus, femur
- náhodný nález,  
patologická zlomenina
- RTG (obvykle dostačující)
- diff. dg aneur. kostní cysta
- menší část se spontánně  
zhojí (po zlomenině)
- kortikoidy (metoda dvou  
jehel, lokálně 2-3x),  
exkochleace s výplní  
(štěpy, sklokeramika)





# Aneuryzmatická kostní cysta

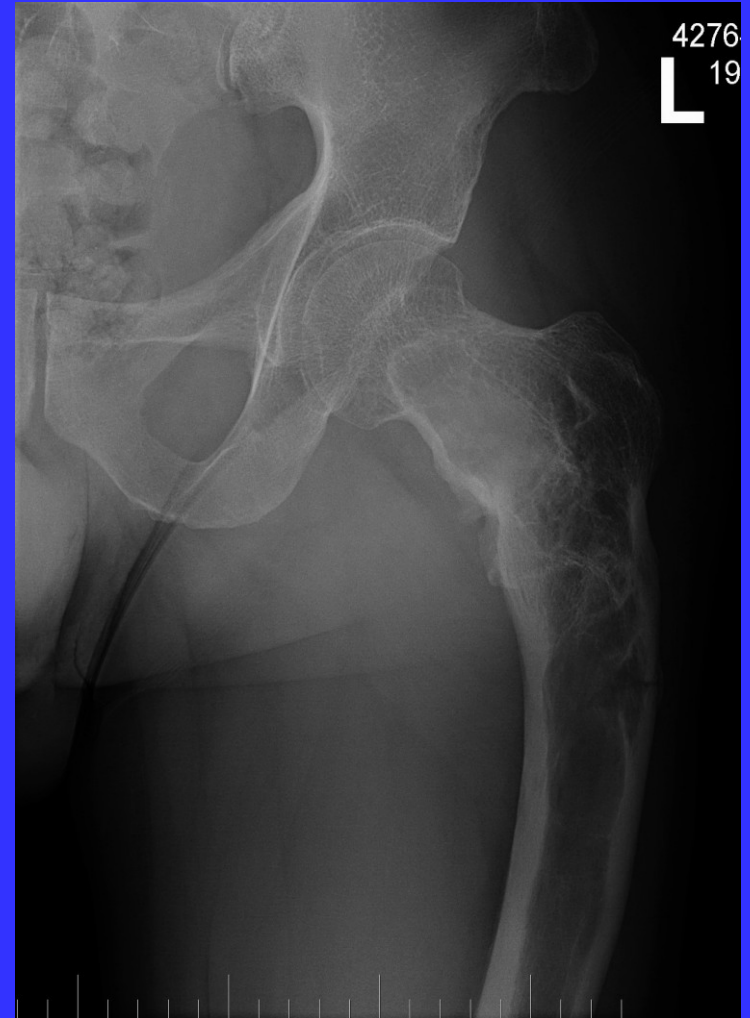
- 5-30 let
- výskyt s jinou afekcí (OBN, chondroblastom)
- RTG, CT, angiografie, scinti, MR (tekutý obsah)
- centrálně i excentricky
- diff. dg. OBN, prostá k. cysta, teleangiektatický osa
- resekce, exkochleace a spongioplastika (cement), embolizace a radioterapie



# Fibrózní dysplazie

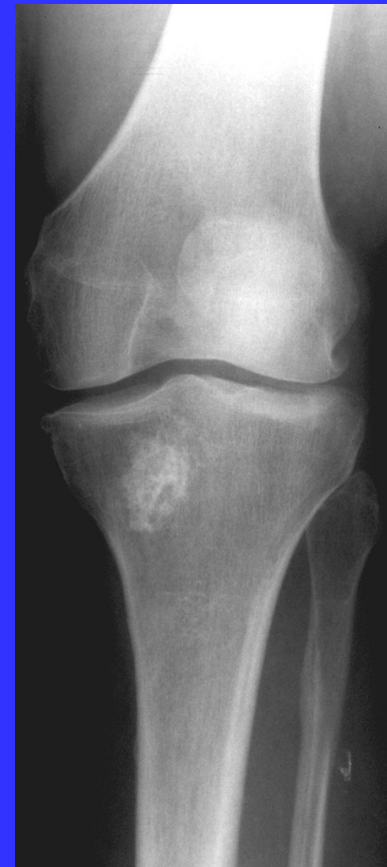M. Jaffe-Lichtenstein

- do 20 let
- mono- i polyostotická forma (Albrightův sy – pubertas praecox)
- náhodný nález, deformace končetiny, patol. zlomenina
- RTG (pastýřská hůl), CT
- diff. dg. kostní cysta, neos. kostní fibrom, osteosarkom
- malignizace (1%)
- sledování, exkochleace (štěpy)



# Kostní infarkt

- náhodný nález
- asymptomatický
- diff. dg. chondrom,  
kostní lipom
- terapie není třeba,  
sledování

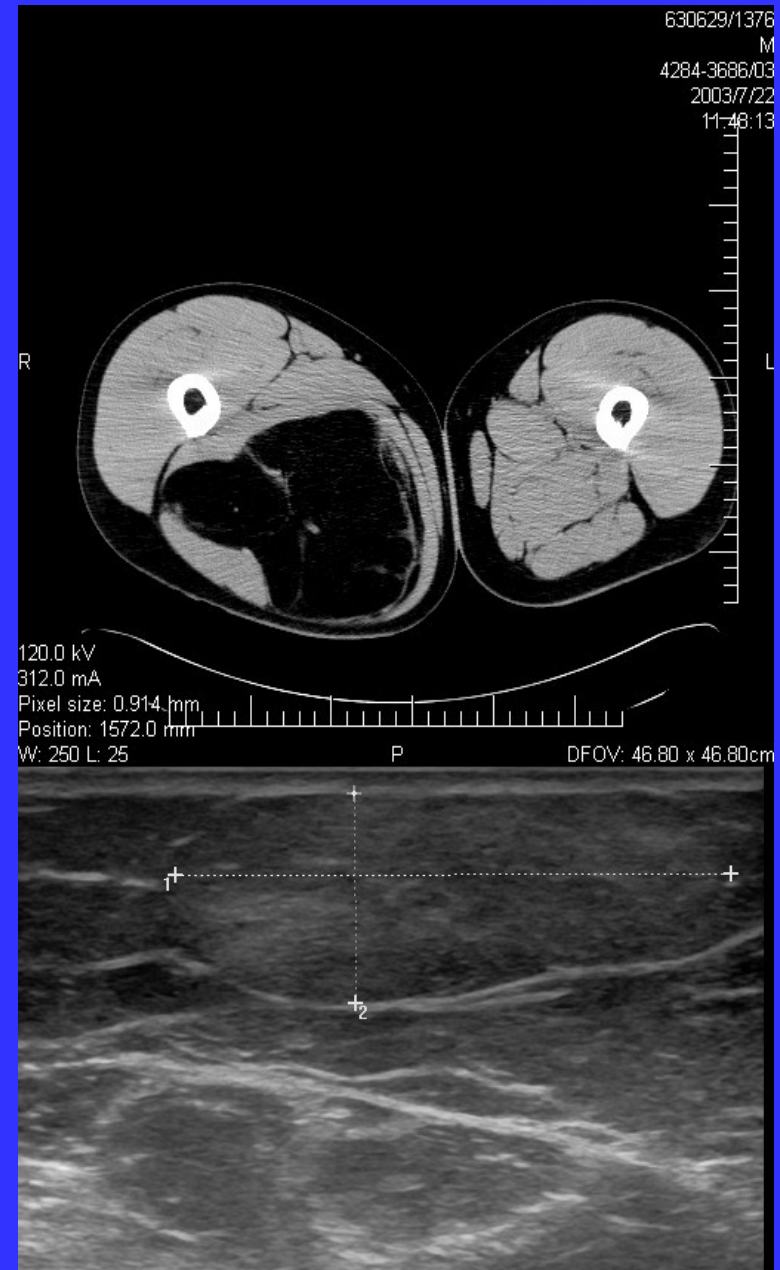


# Benigní nádory měkkých tkání

- Lipom
- Desmoid
- Schwannom
- Hemangiom
- Myositis ossificans
- Další

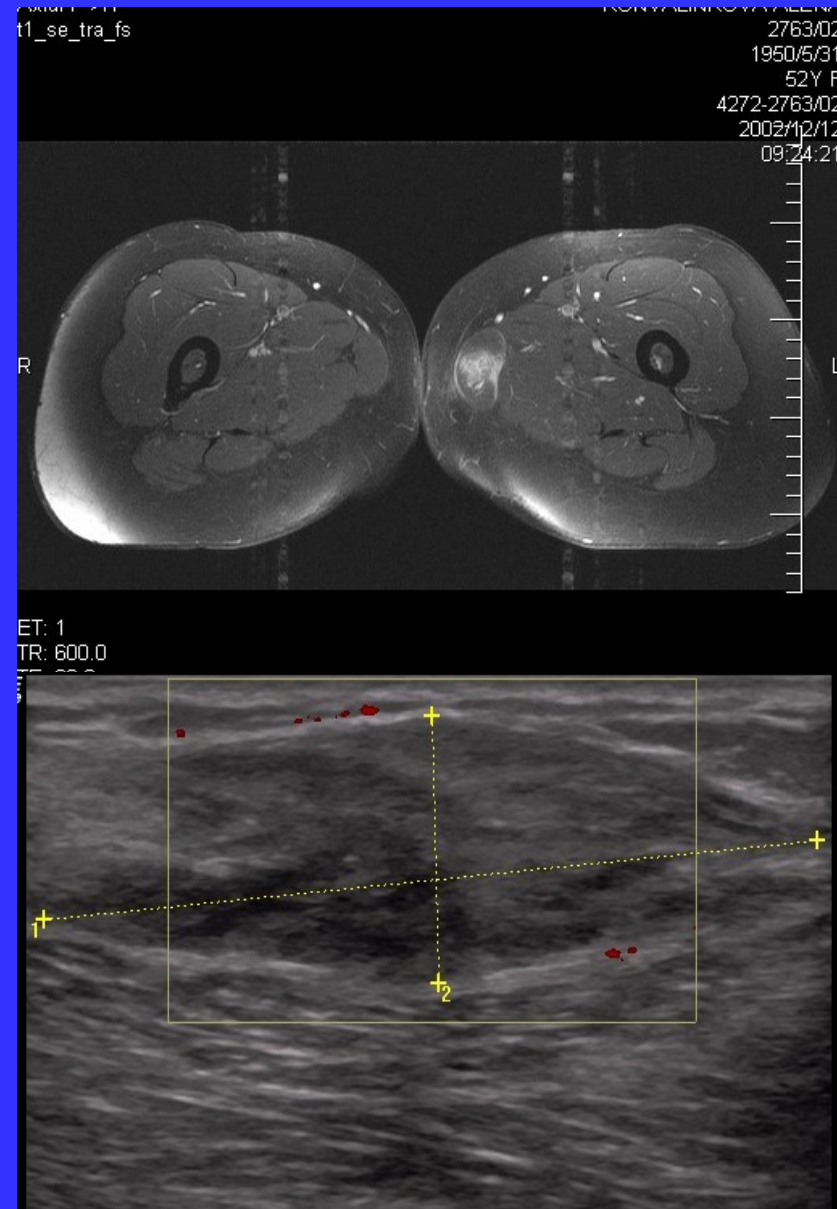
# Lipom

- 40 – 60 let
- častěji u obézních
- epifasciální, hluboké
- elastická, nebolestivá rezistence
- Sono, MR – homogenní, izosignální s tukem
- diff. dg. ALT/liposarkom
- sledování, extirpace (hluboké, velikost nad 10 cm)



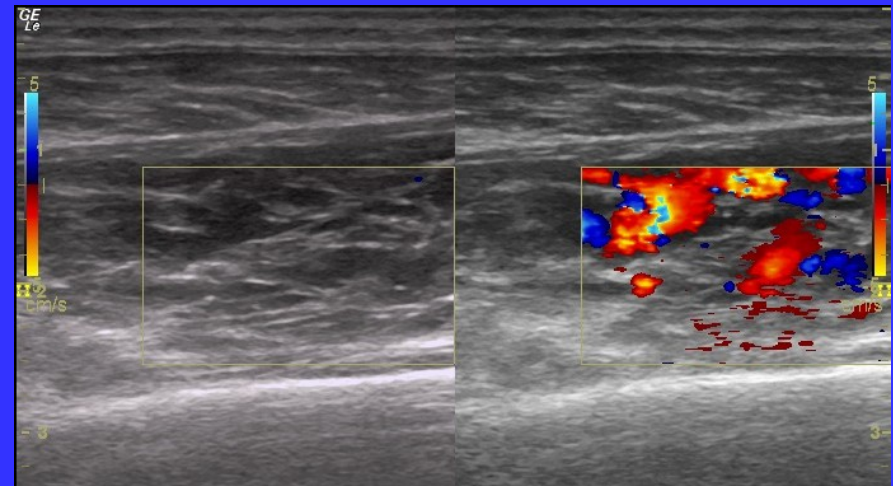
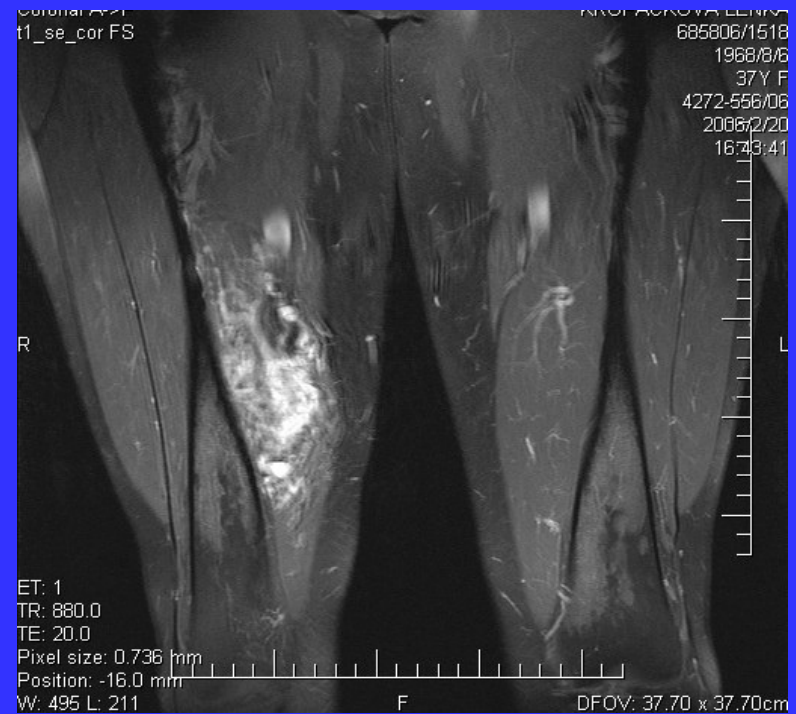
# Desmoid

- 15 – 40 let
- hluboko uložený
- infiltrativní růst
- častý výskyt lokálních recidiv
- Sono, MR
- diff. dg. Fibrosarkom
- Th.: sledování, biologická léčba, nízkodávkovaná chemoterapie, široká resekce pokud je možná



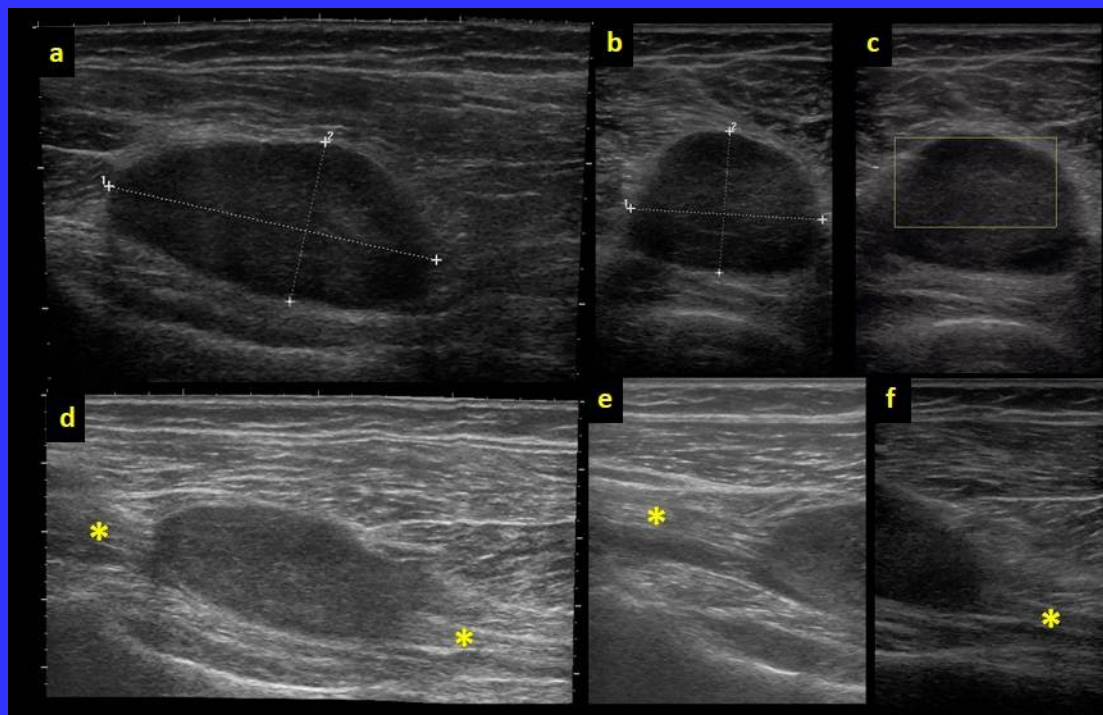
# Hemangiom

- do 30 let
- intramuskulární
- oblast stehna
- bolestivá rezistence
- Sono, MR, angiografie
- sledování, embolizace, extirpace



# Schwannom

- tuhý, dobře ohraničený
- pomalu rostoucí, palpačně bolestivá rezistence
- lok. útlak, iritace nervu
- Sono, MR
- Th.: extirpace





# Myositis ossificans

- poúrazové, spontánní
- reaktivní hypercelulární vazivová tkáň
- v měkkých tkáních, parostálně
- zduření, bolest (později ústup bolesti a zmenšení)
- RTG, CT (vývoj, osifikuje z periferie do centra)
- scintigrafie - pozitivní
- diff. dg. osteosarkom
- sledování, extirpace (vyčkat vyzrání osifikace)

