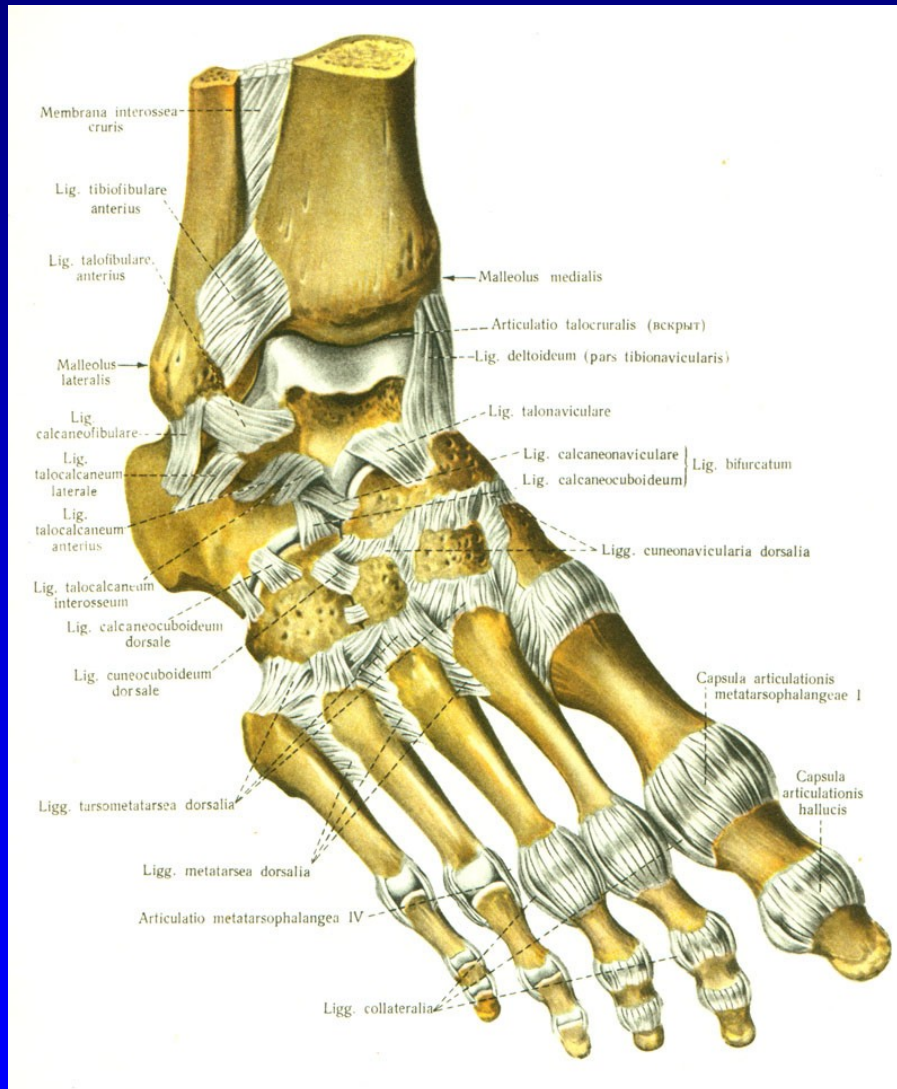


Onemocnění nohy

Rozkydal. Z.

Anatomie nohy



Art. talocruralis

Art. talocalcanearis

Art. Choparti

Art. Lisfranci

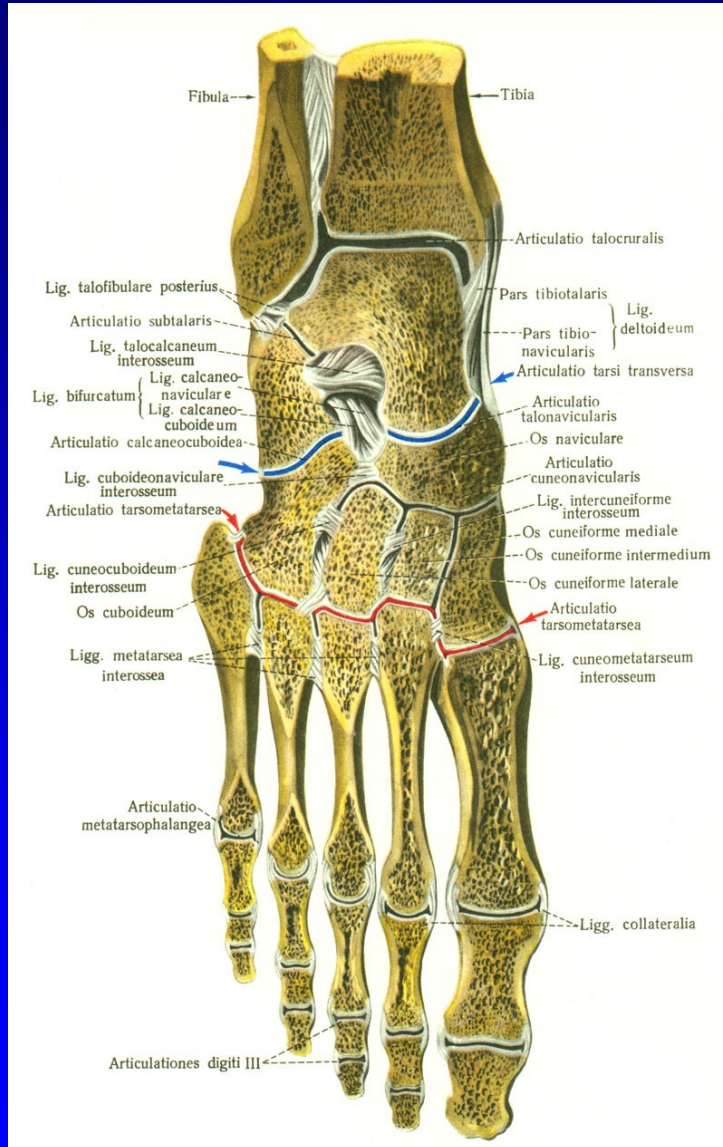
Art. metatarsophalangealis

Art. IP proximalis

Art. IP distalis

Obr. 1

Anatomie nohy



Art. talocruralis

Art. talocalcanearis

Art. Choparti

Art. Lisfranci

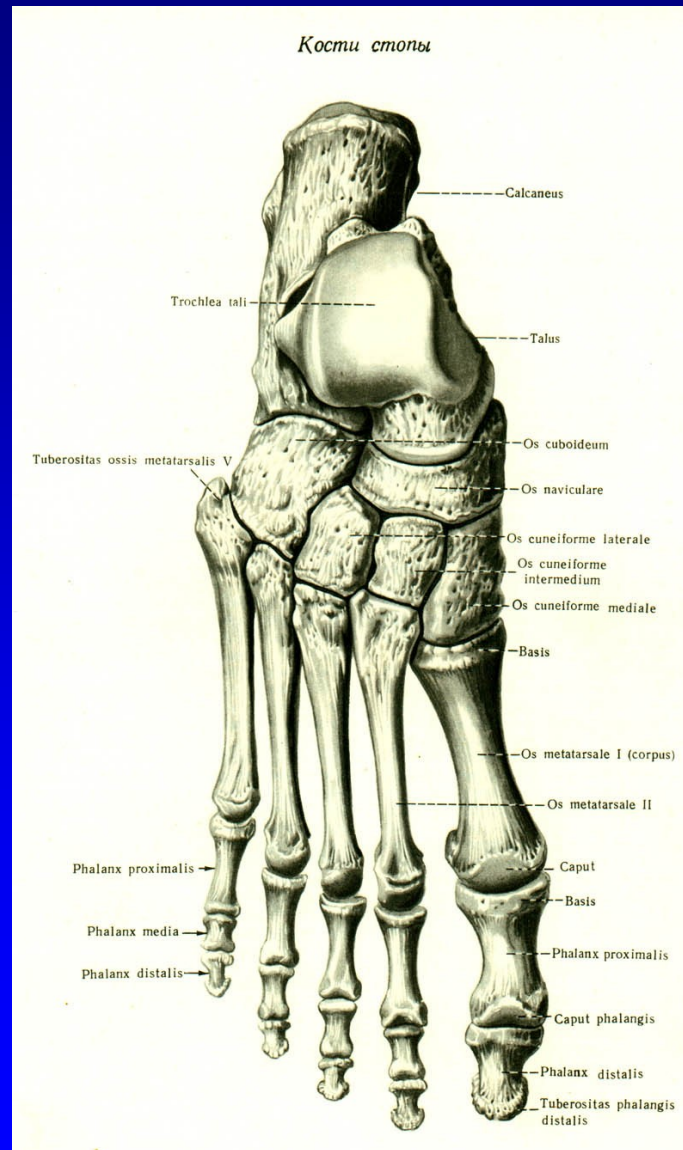
Art. metatarsophalangealis

Art. IP proximalis

Art. IP distalis

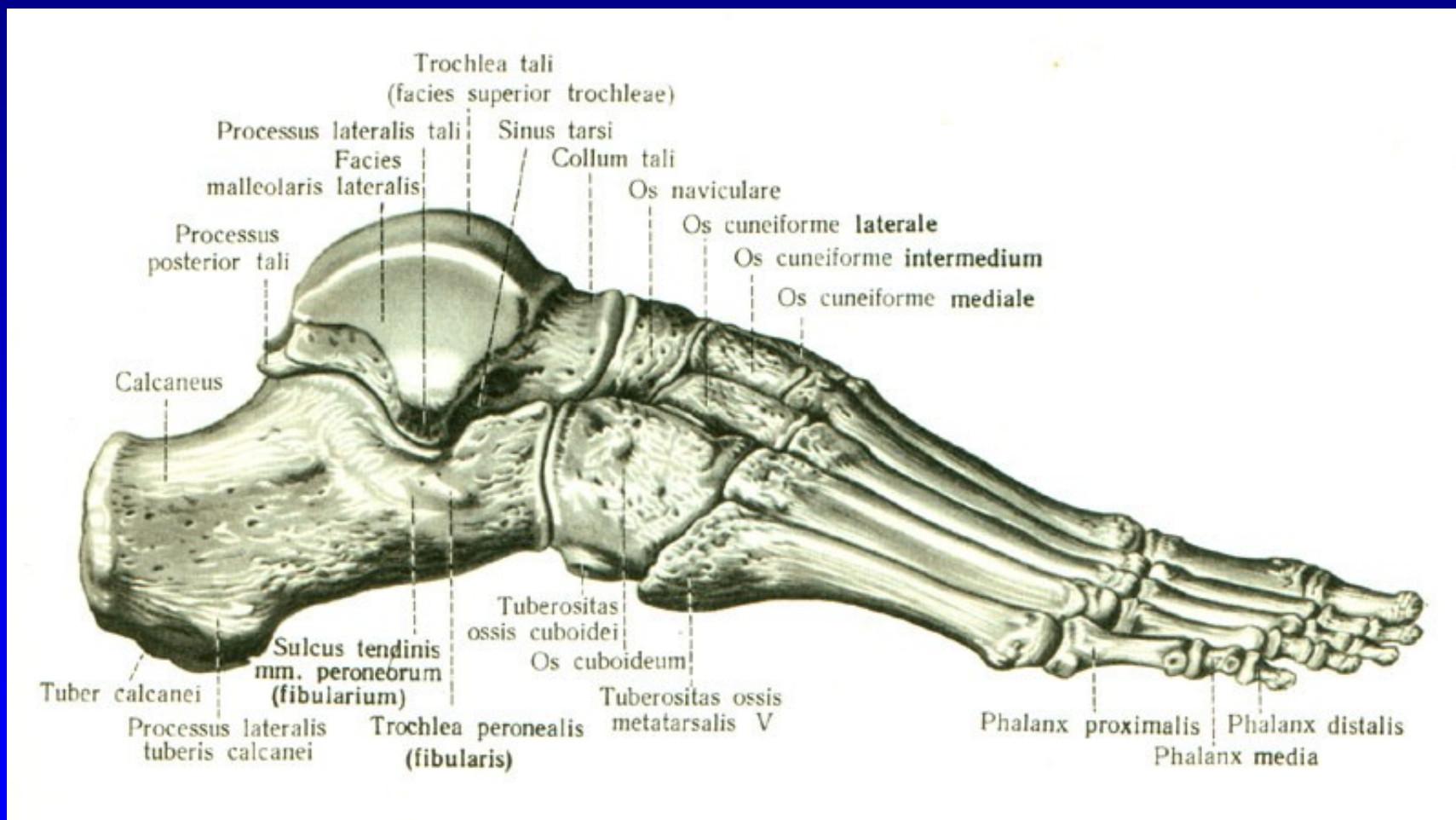
Obr. 2

Anatomie nohy



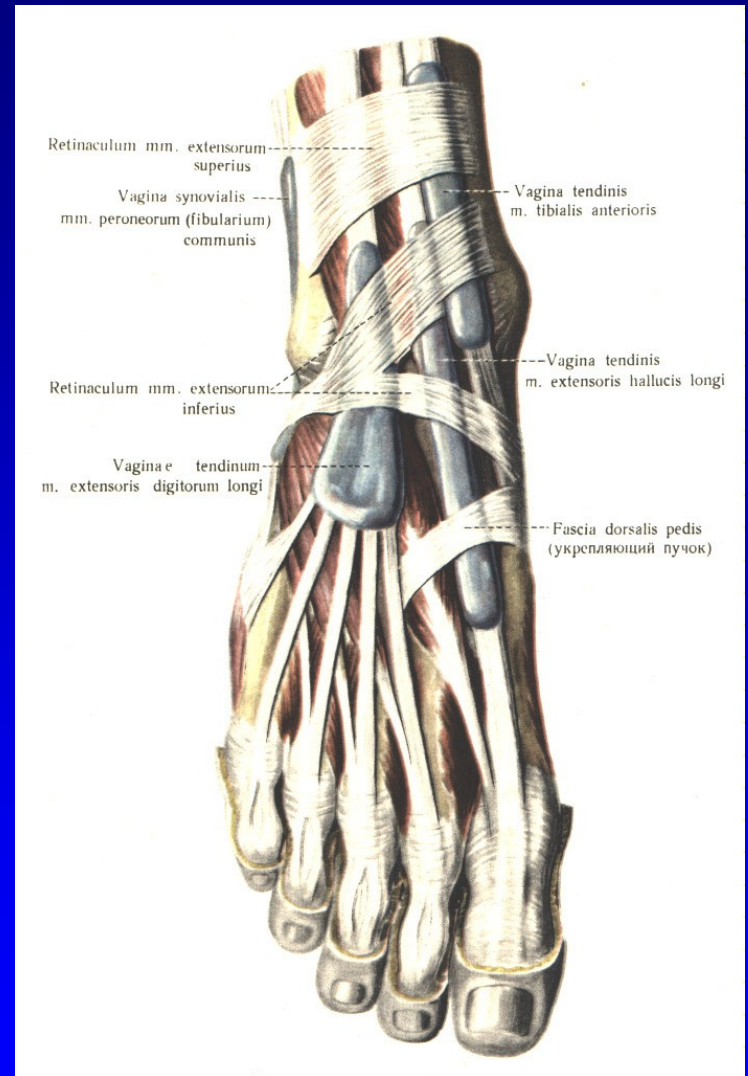
Obr. 3

Anatomie nohy



Obr. 4

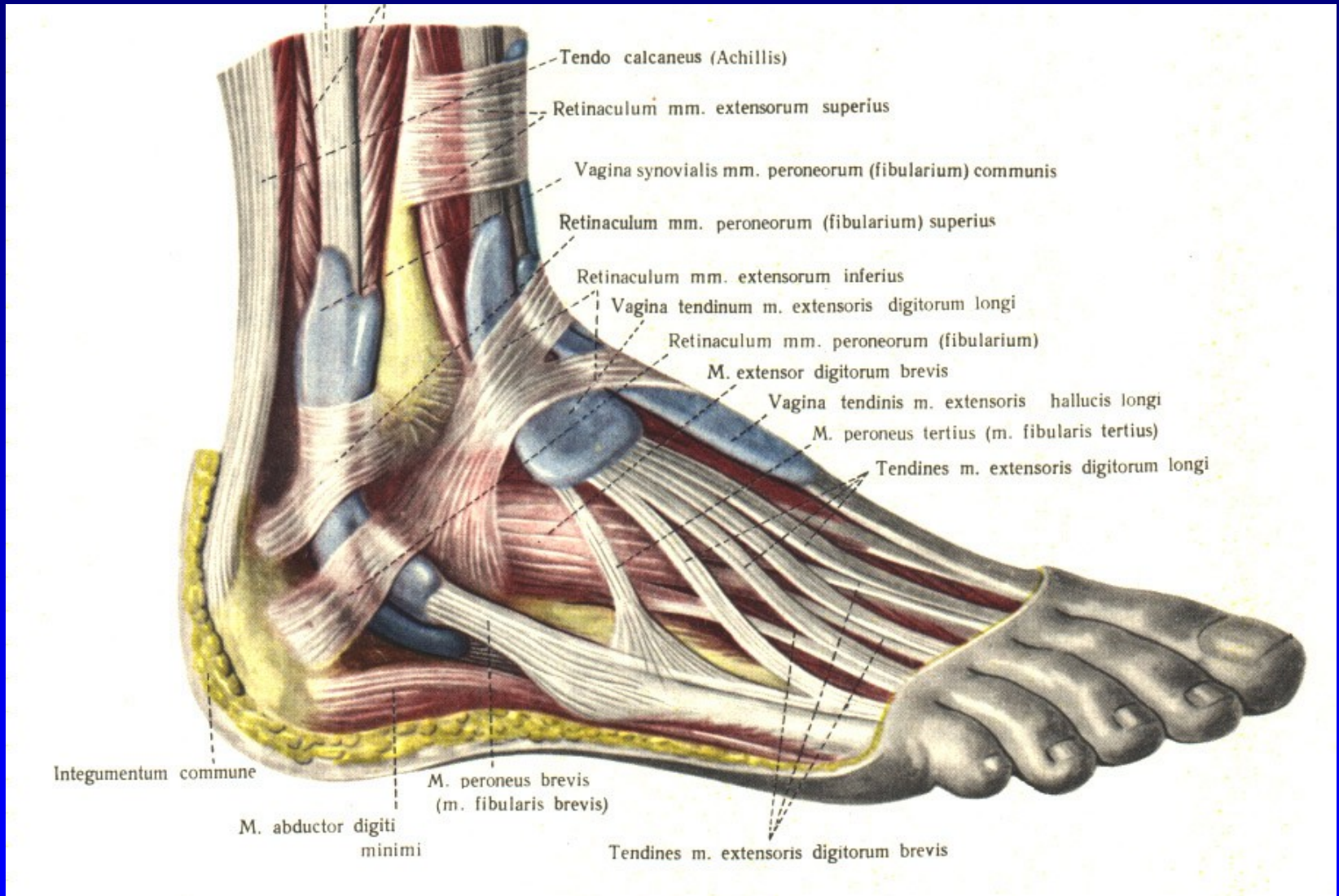
Anatomie nohy



Obr. 5

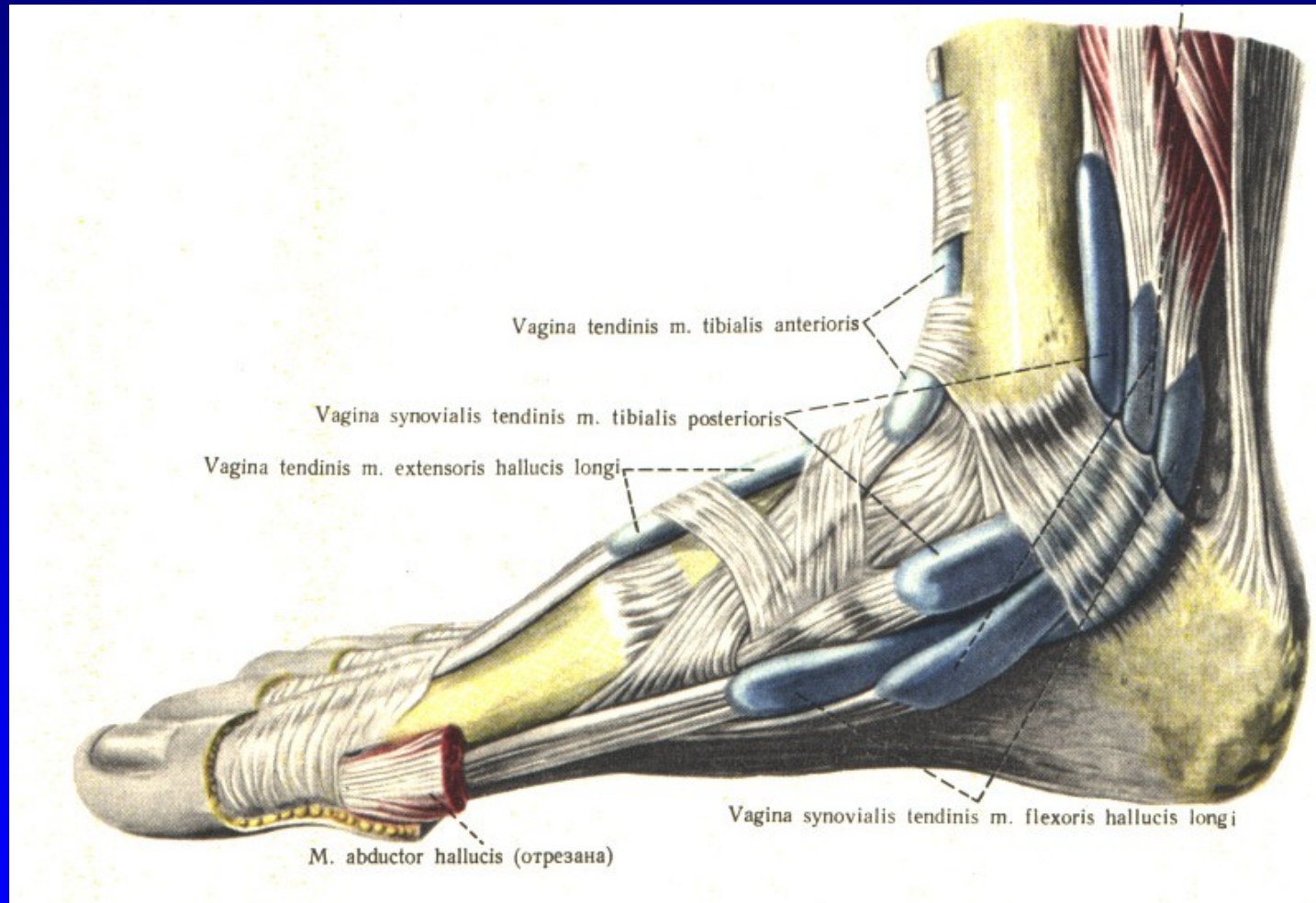
Vaginae mm. extensorum pedis

Anatomie nohy



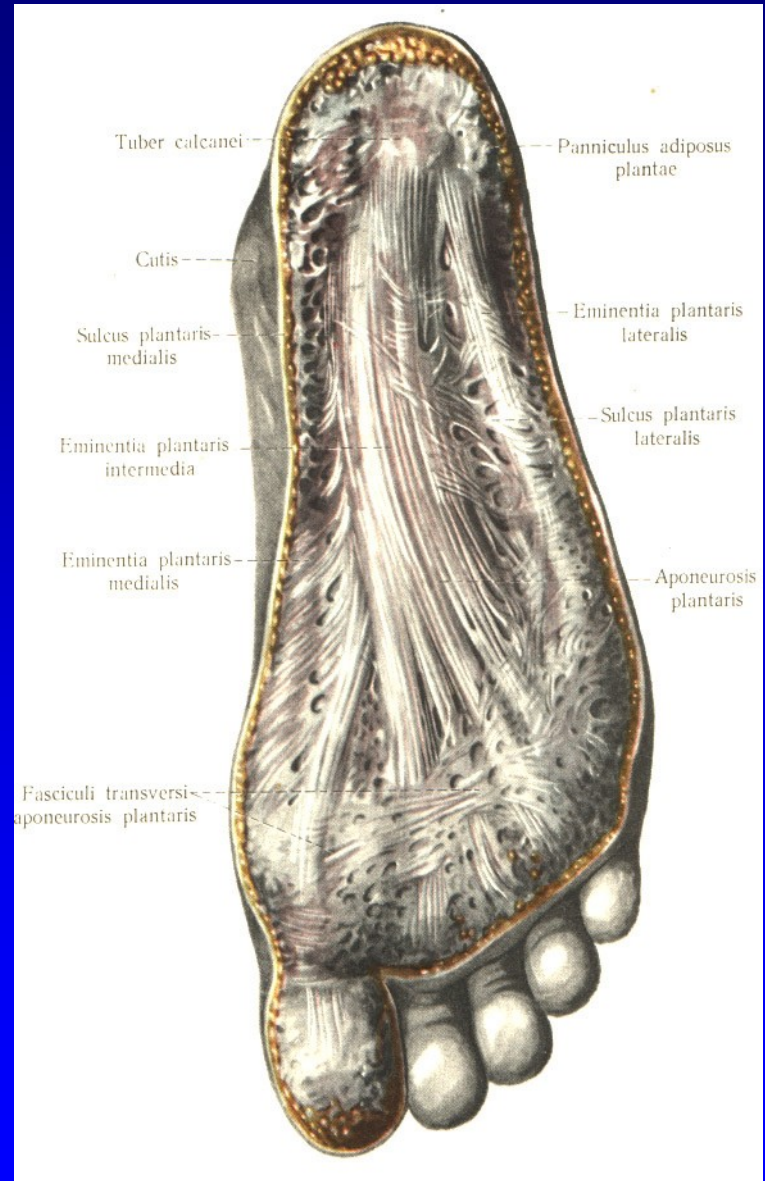
Obr. 6 Vaginae mm. peroneorum

Anatomie nohy



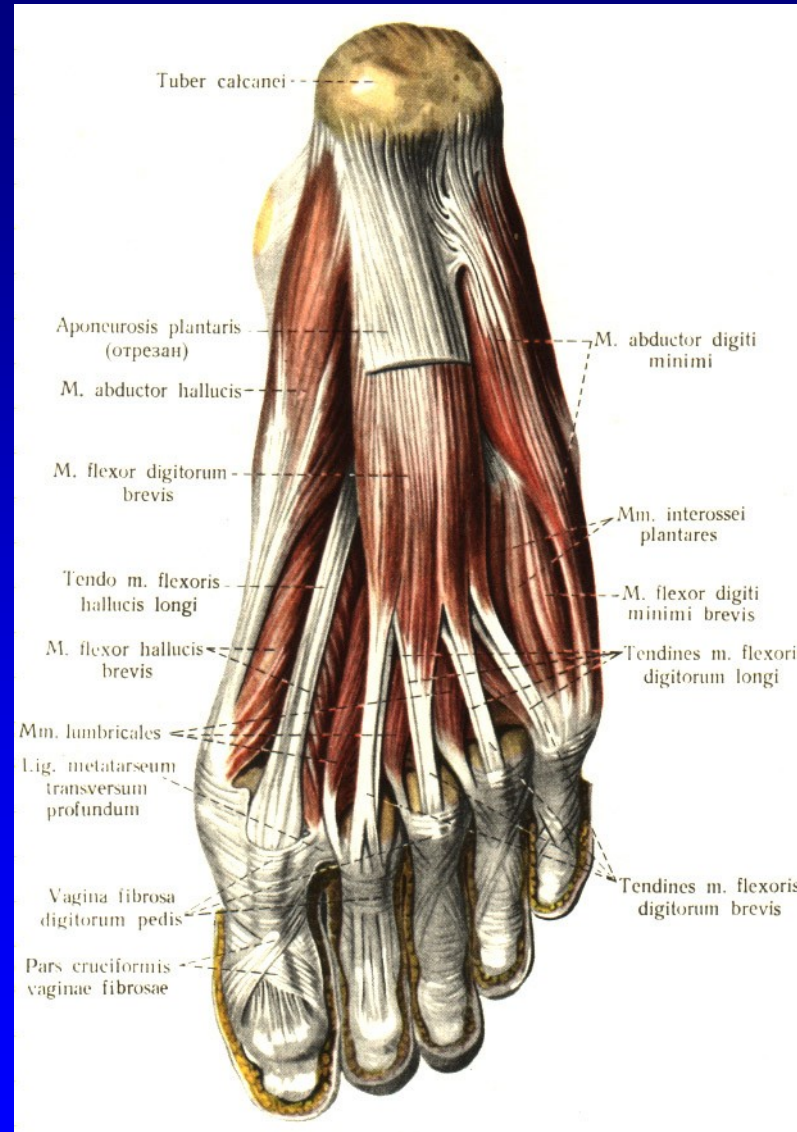
Obr. 7 Vaginae mm. flexorum pedis

Anatomie nohy



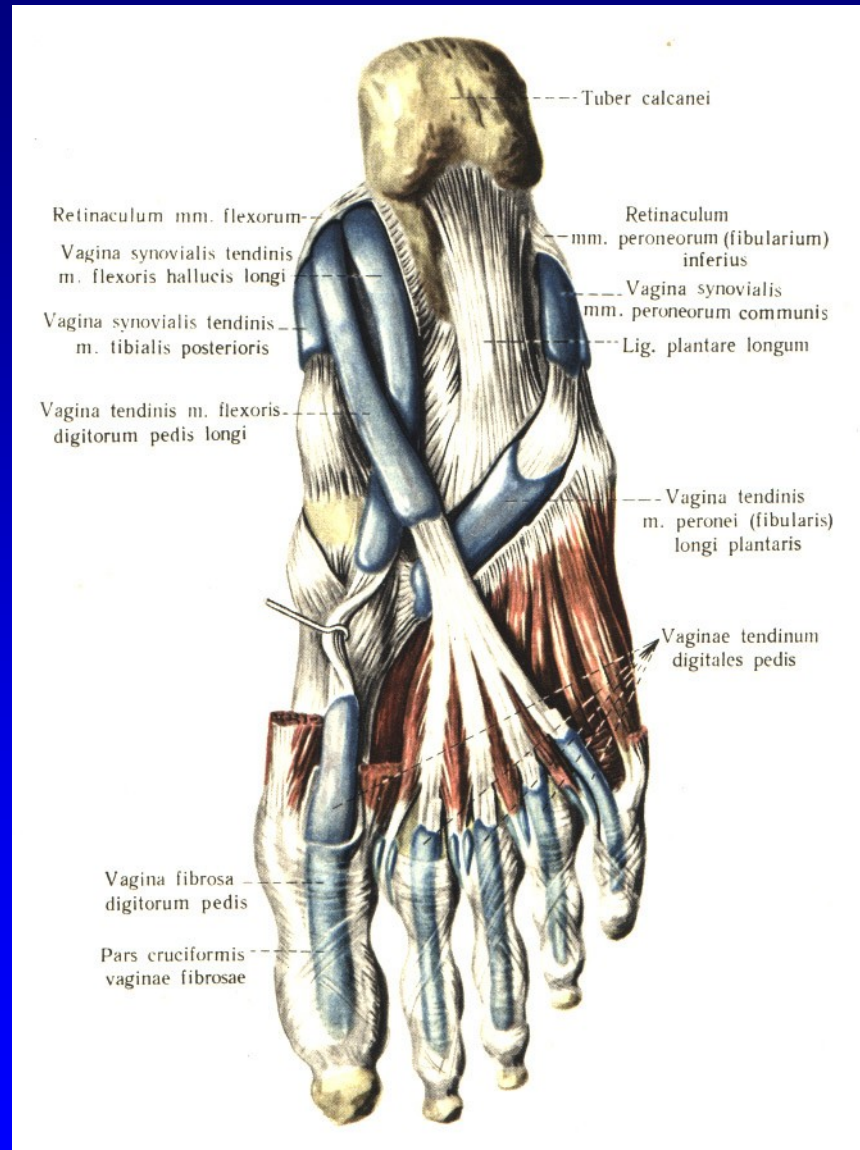Obr. 8 Aponeurosis plantaris

Anatomie nohy



Obr. 9 Flexory planty

Anatomie nohy



Obr. 10 Flexory planty

Art. talocruralis

Synovialitis

Artróza

Úrazy

Poúrazové stavy

Statické deformity

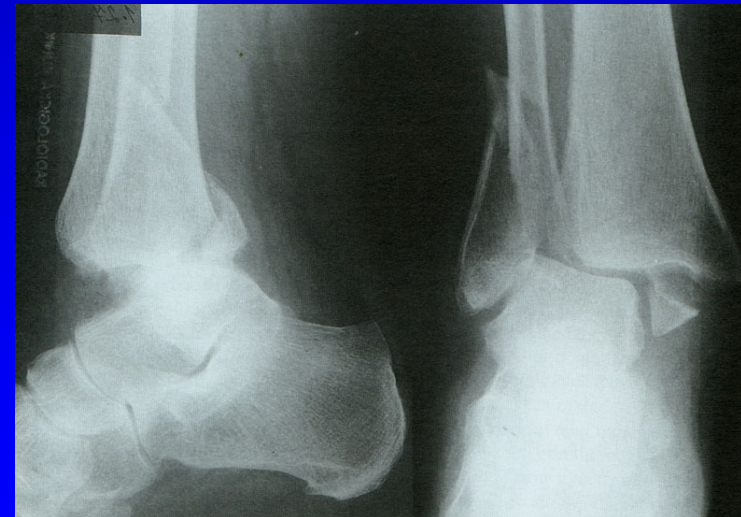
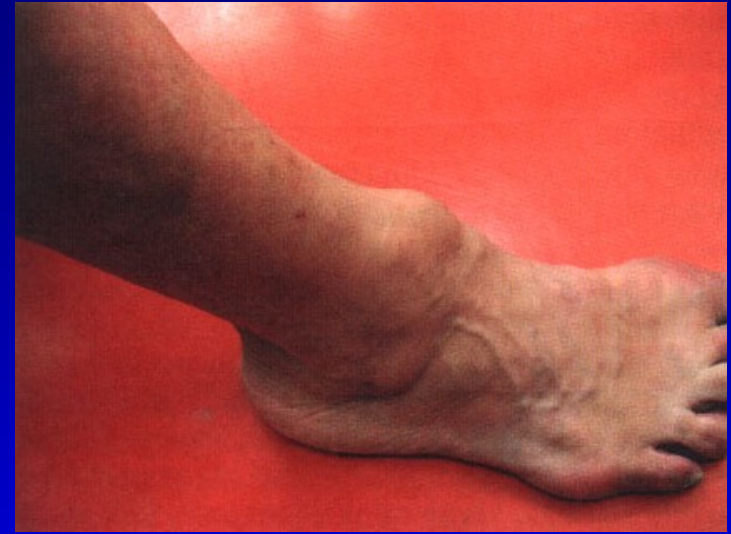Vrozené vady

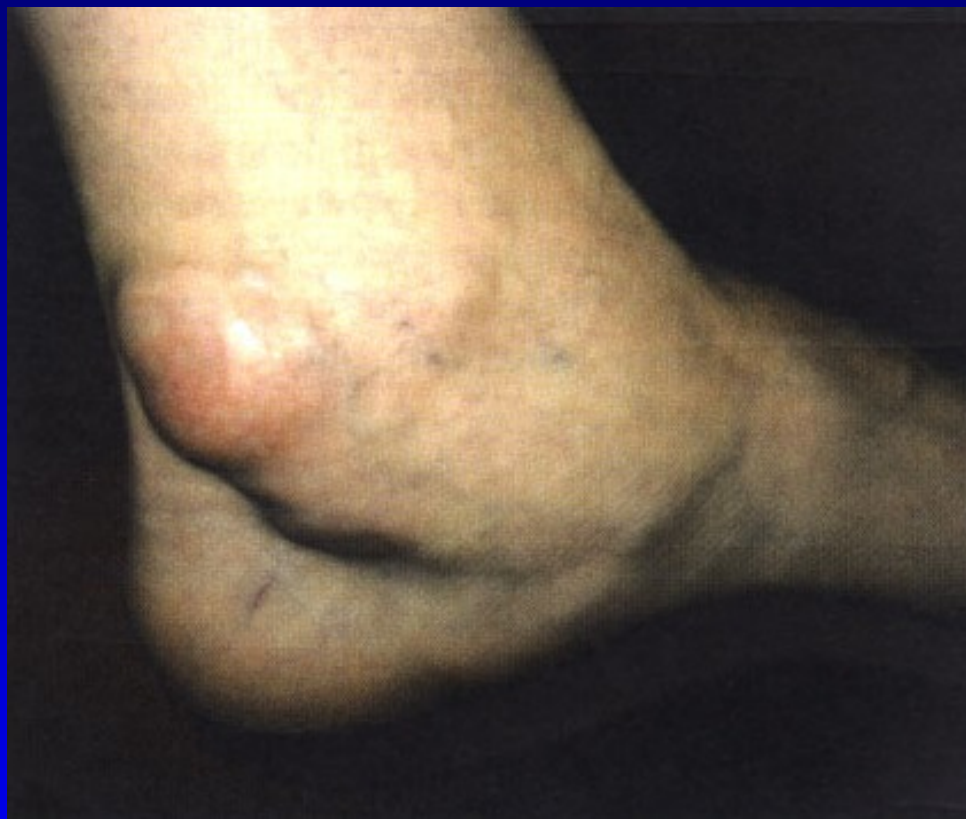Revmatoidní arthritida

Disekující osteochondróza talu

Stenosující tenosynovialitis

Syndrom tarzálního tunelu





Synovialitis za vnitřním kotníkem

Postranní vazy hlezna

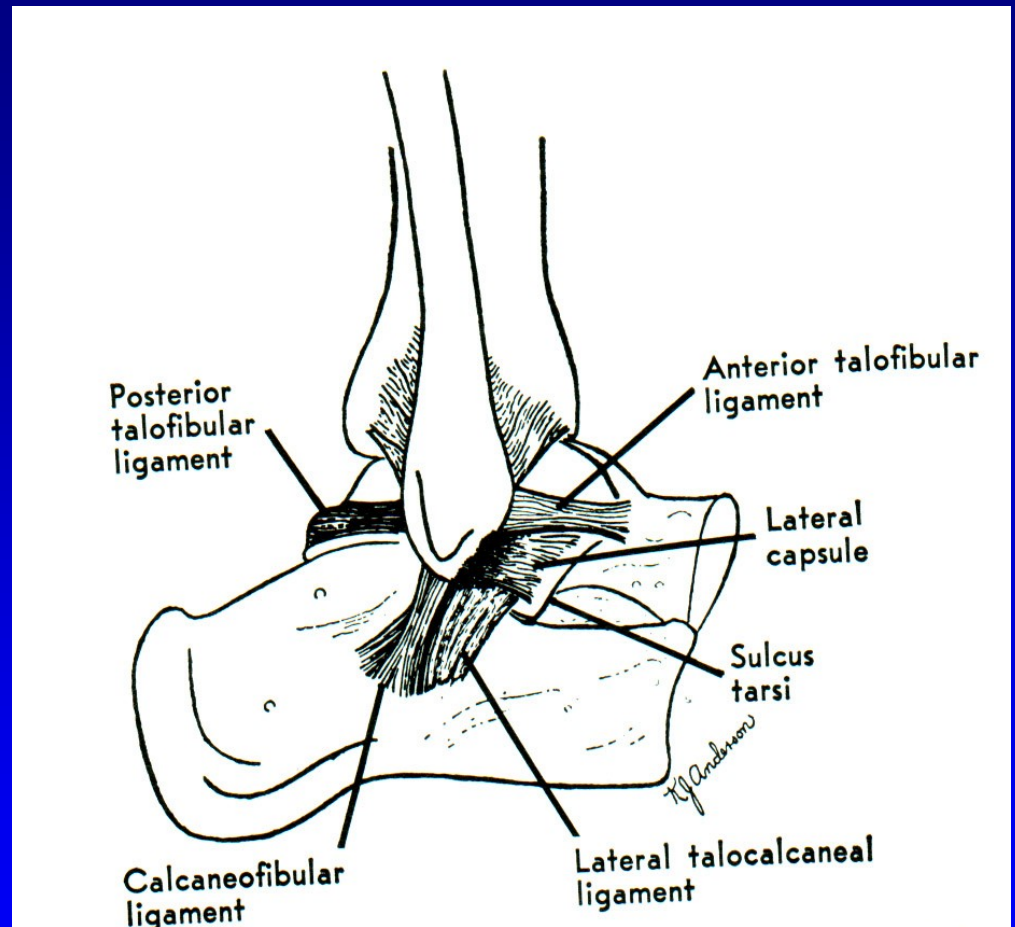
Zevní kolaterální vaz

Lig. deltoideum

Distenze kolaterálního vazu

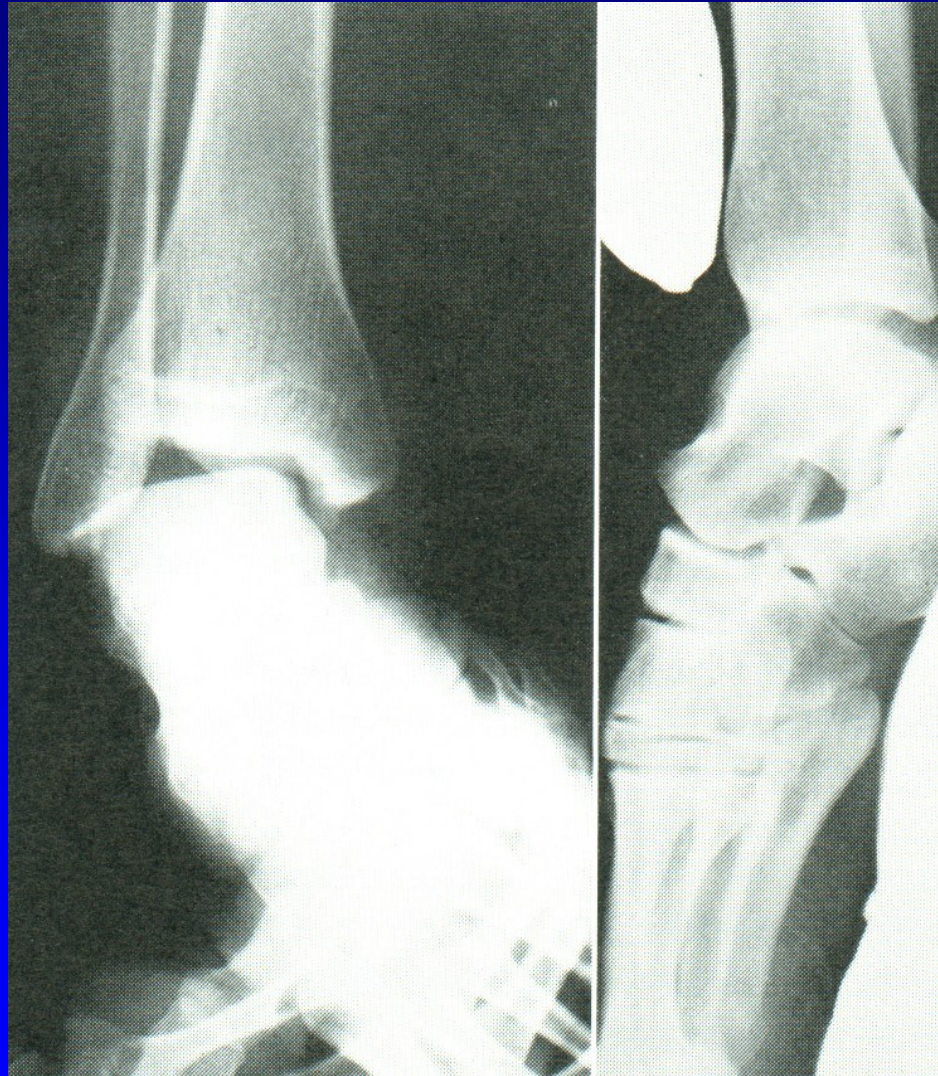Parciální ruptura

Totální ruptura



Obr. 12 Lig. collaterale lat.

Držený rtg snímek



Obr. 13

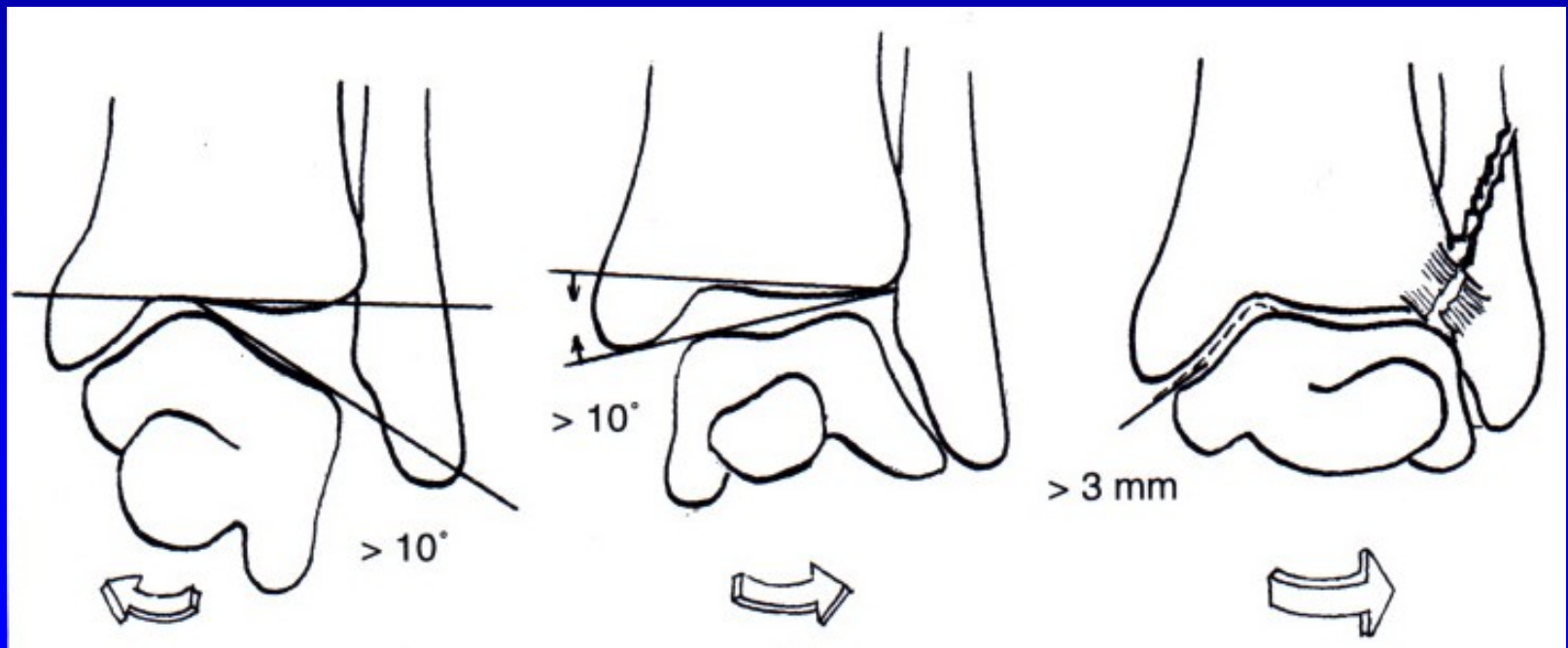
Držené rtg snímky hlezna

Léčba:

Distenze kolaterálního vazů: el. bandáž, ortéza

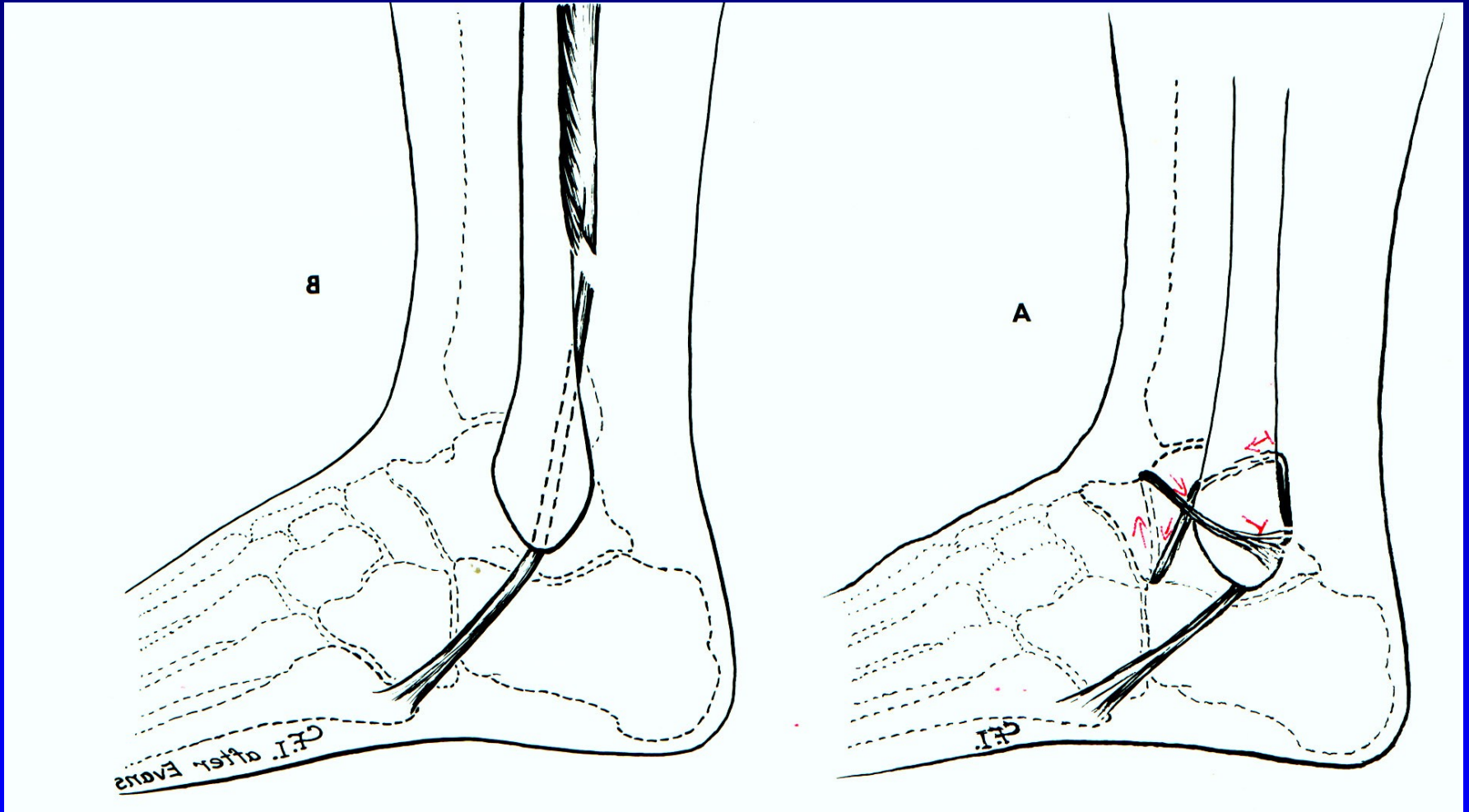
Parciální ruptura: ortéza

Totální ruptura: sutura ev ortéza nebo sádrová fixace



Obr. 14

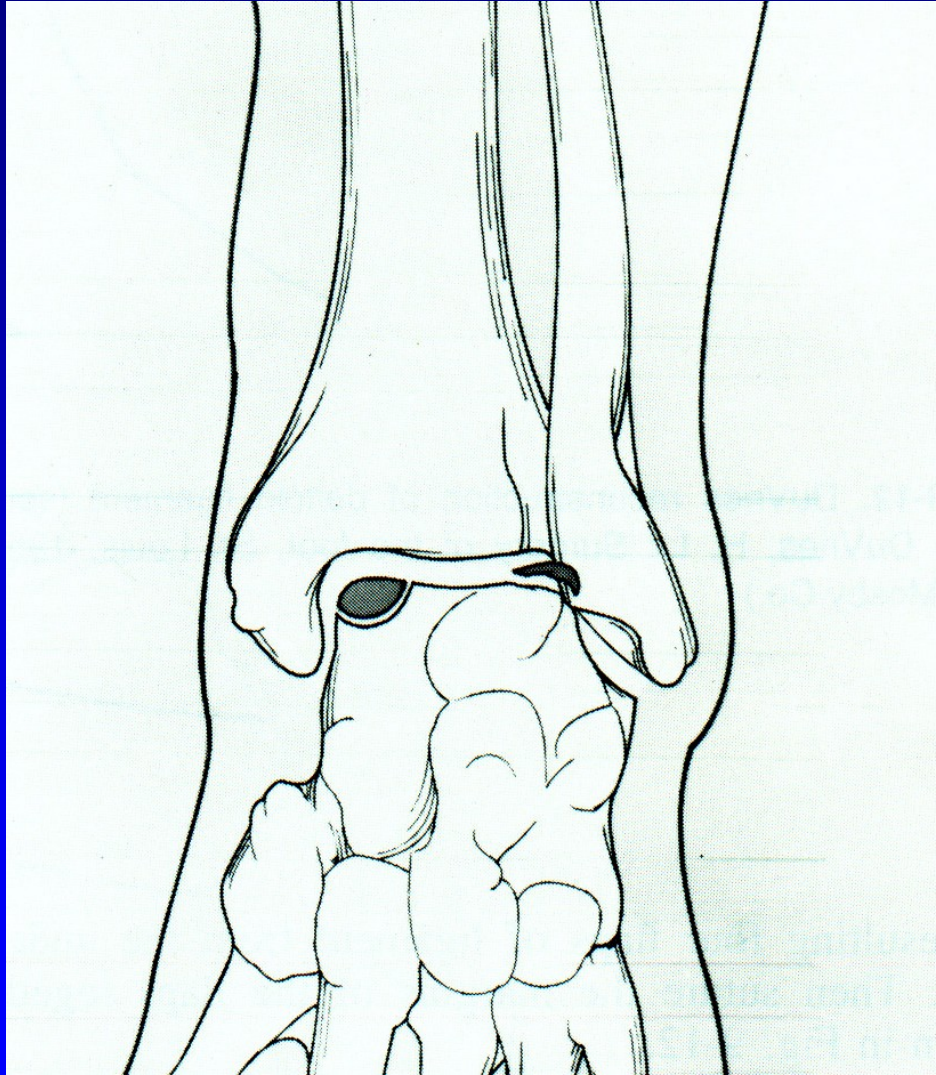
Chronická instabilita



Obr. 15 Plastika sec. Evans

Plastika sec. Watson Jones

Osteochondrosis dissecans tali

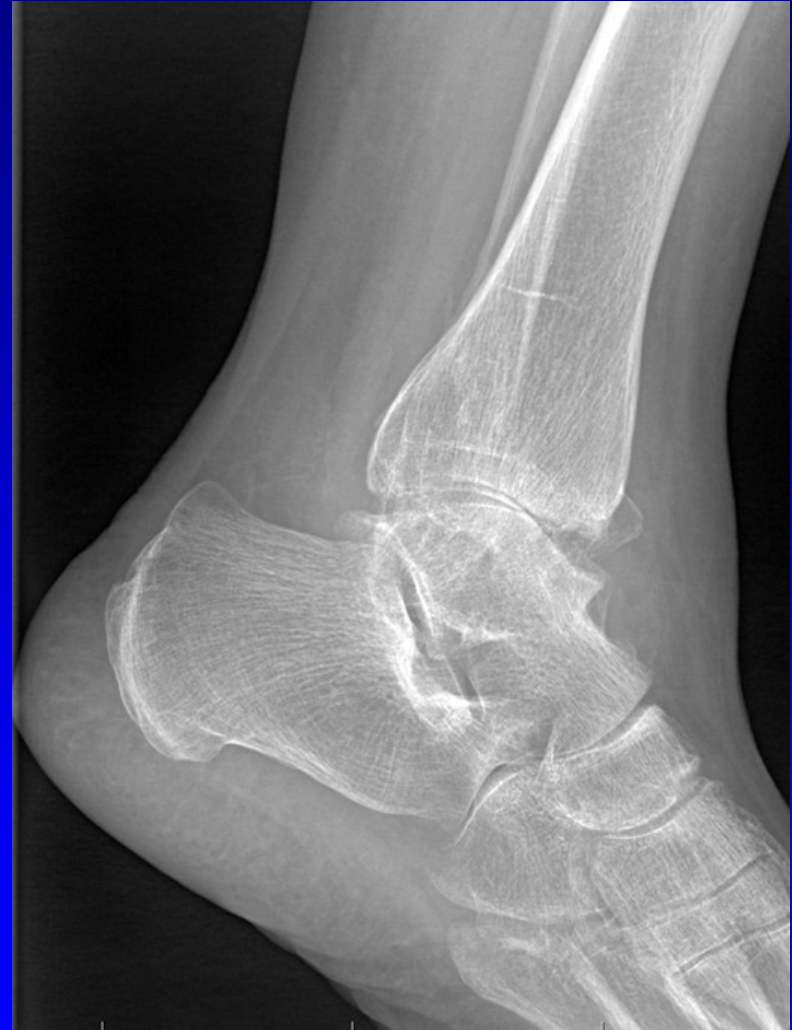
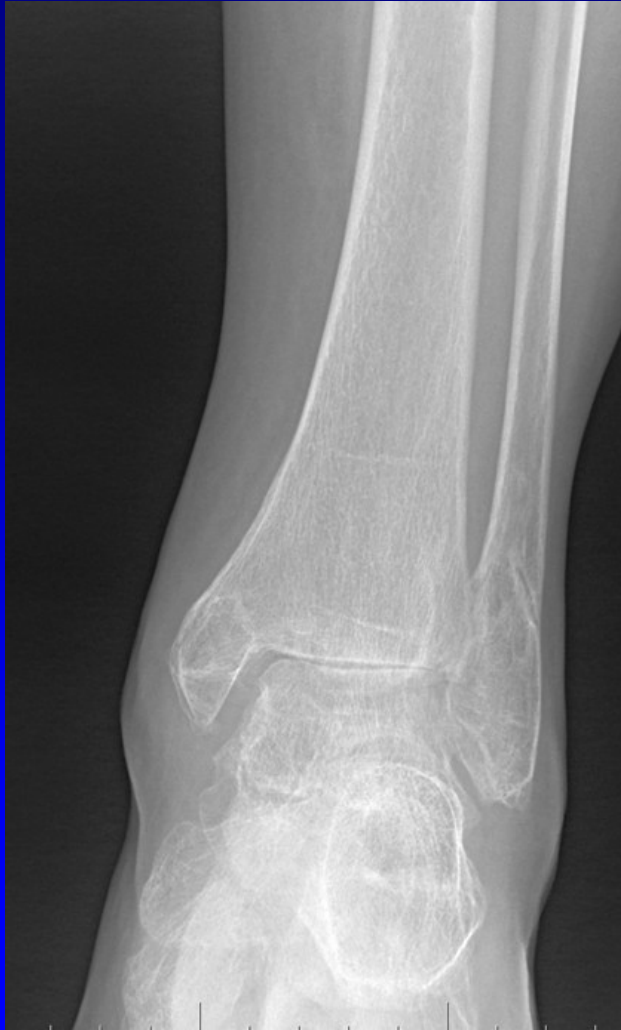
Laterální – traumatolog.
původu

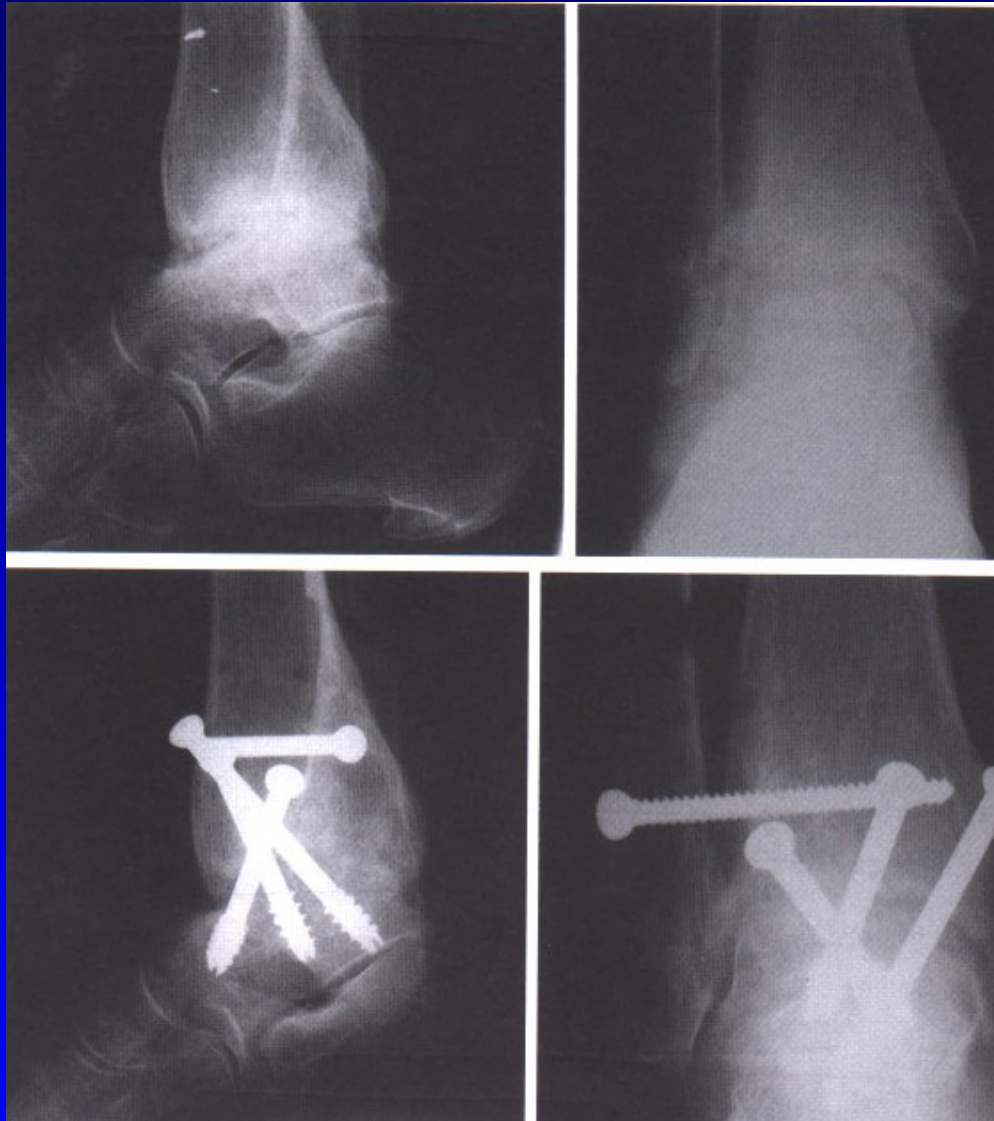
Mediální – bez úrazového
děje

Obr. 16

Arthrosis art. talocruralis

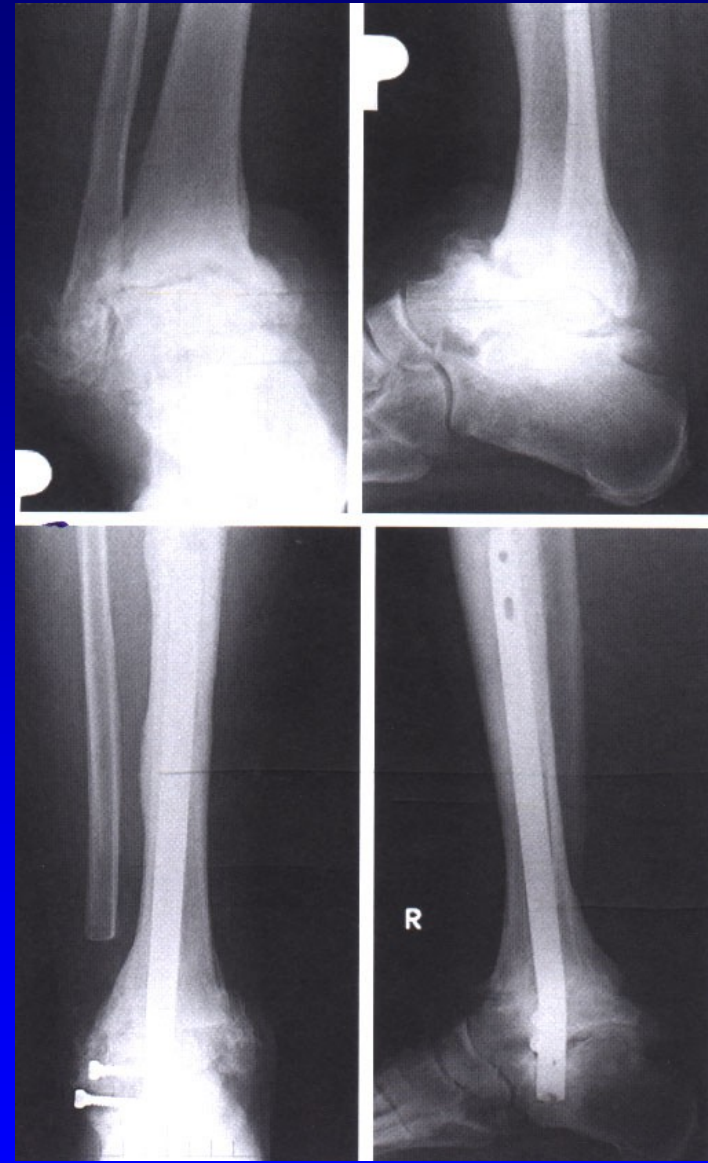


Obr. 18

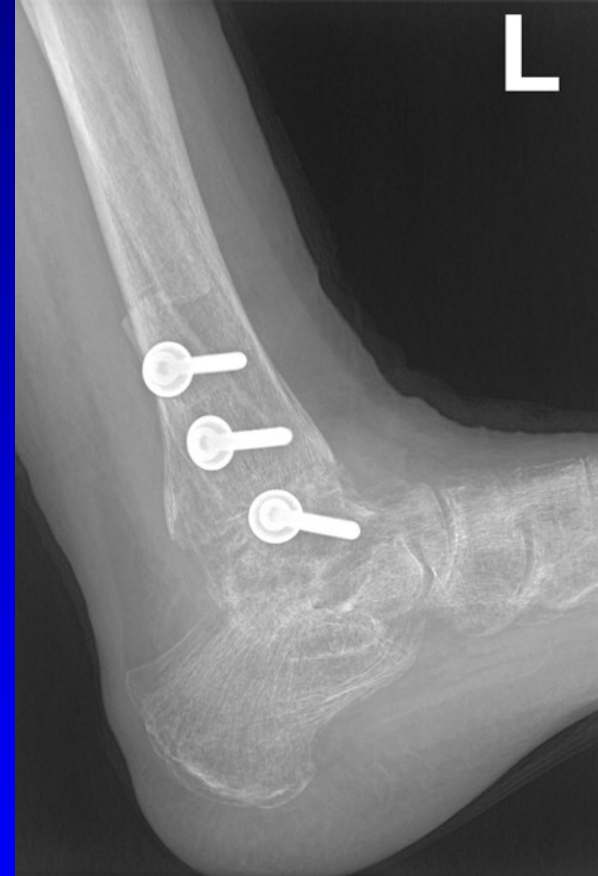
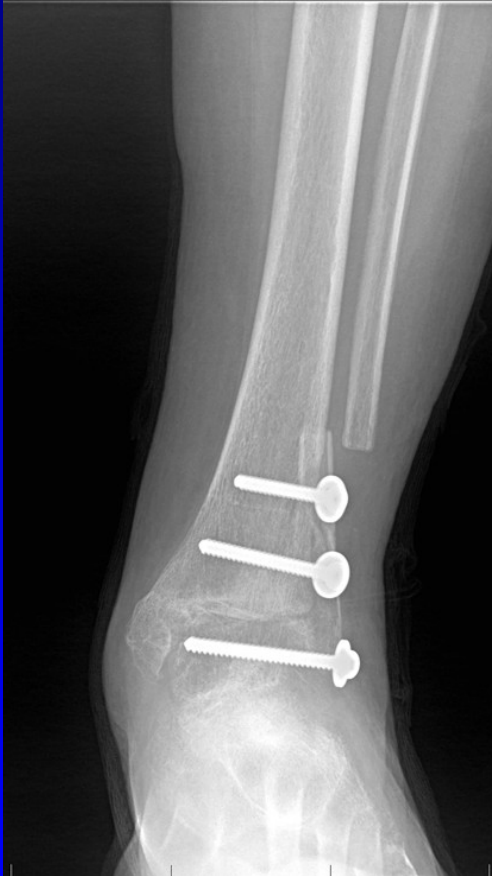
ASK- artrodéza

Artrodéza retrográdním hřebem

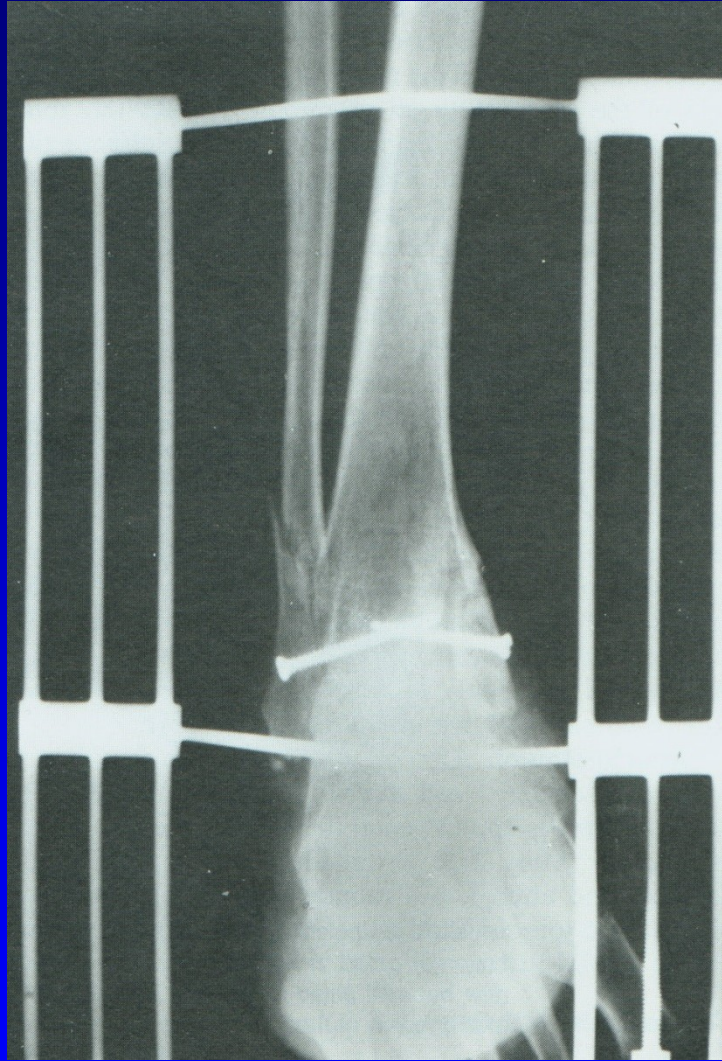


Arthrodesis art. talocruralis



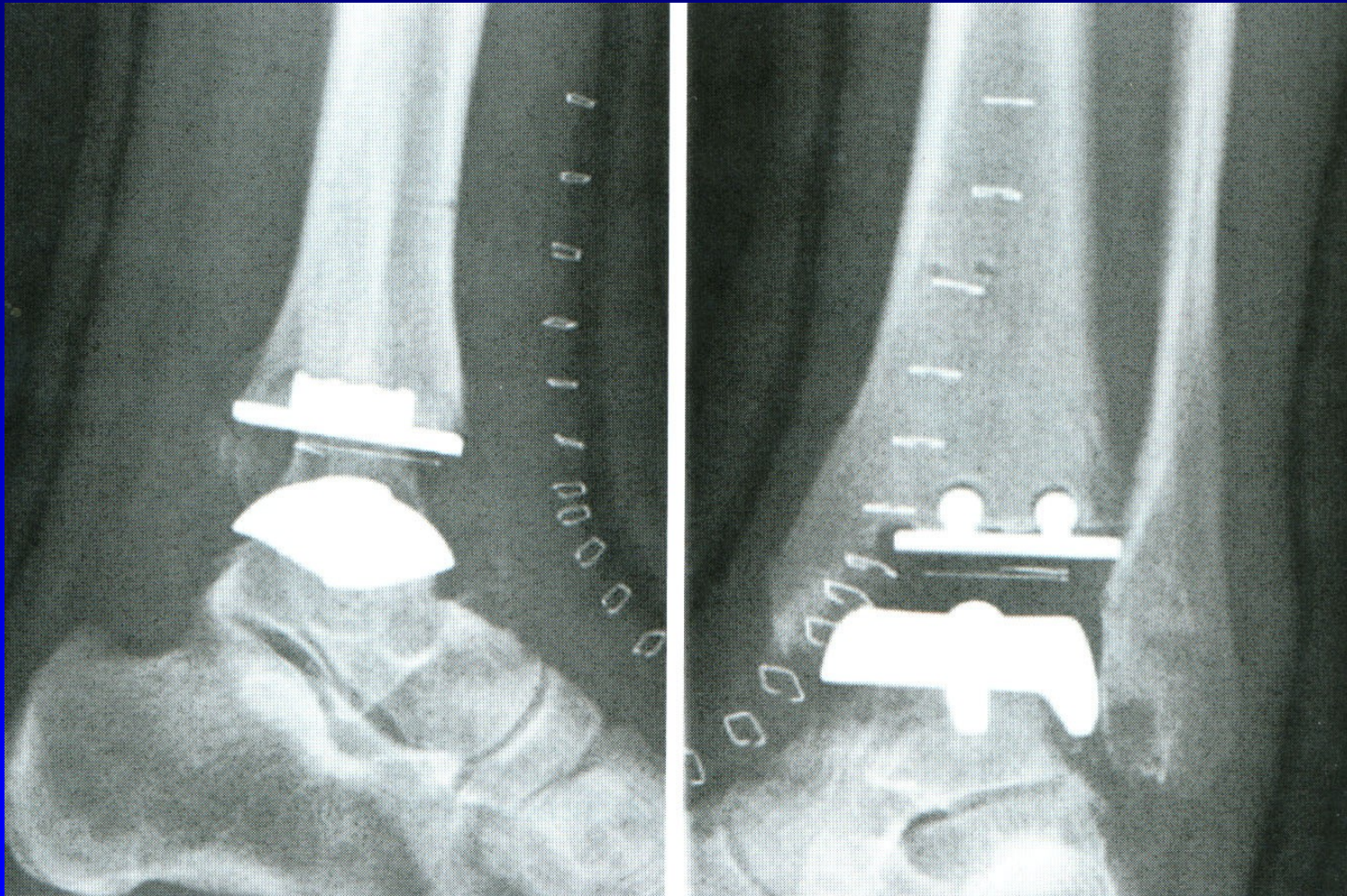
Obr. 19 Artrodéza sec. Adams- Horwitz

Artrodéza horního hlezna

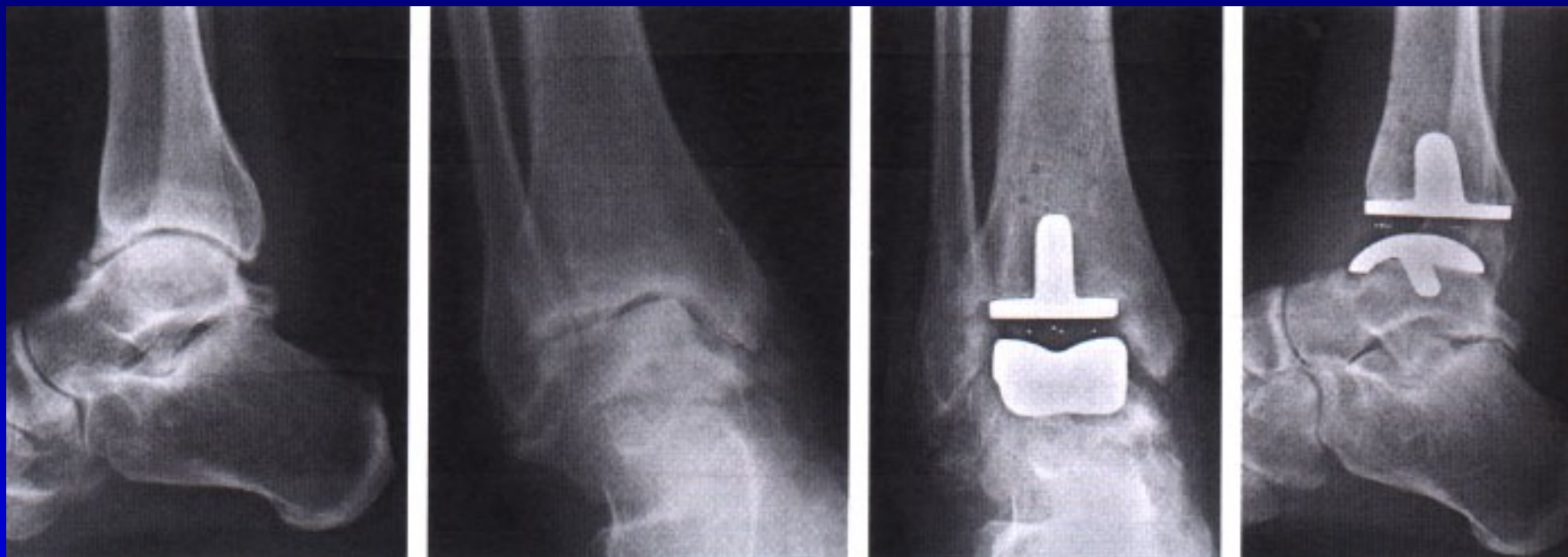

Obr. 20 Artrodéza sec. Charnley

Totální náhrada talokrurálního kloubu



Obr. 21



Totální náhrada horního hlezna

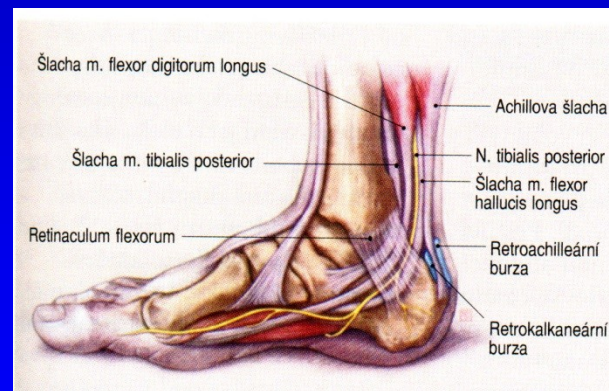
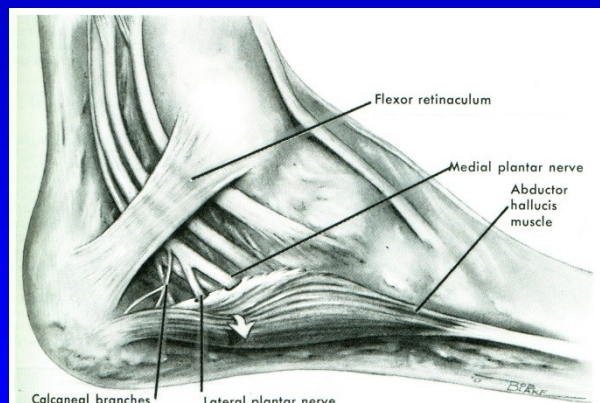
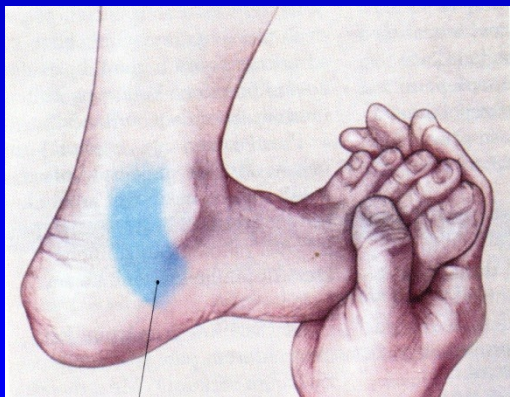
Syndrom tarzálního tunelu

Kompresní neuropatie n. tibialis

Pálivá bolest, parestezie

Svalová slabost krátkých svalů nohy

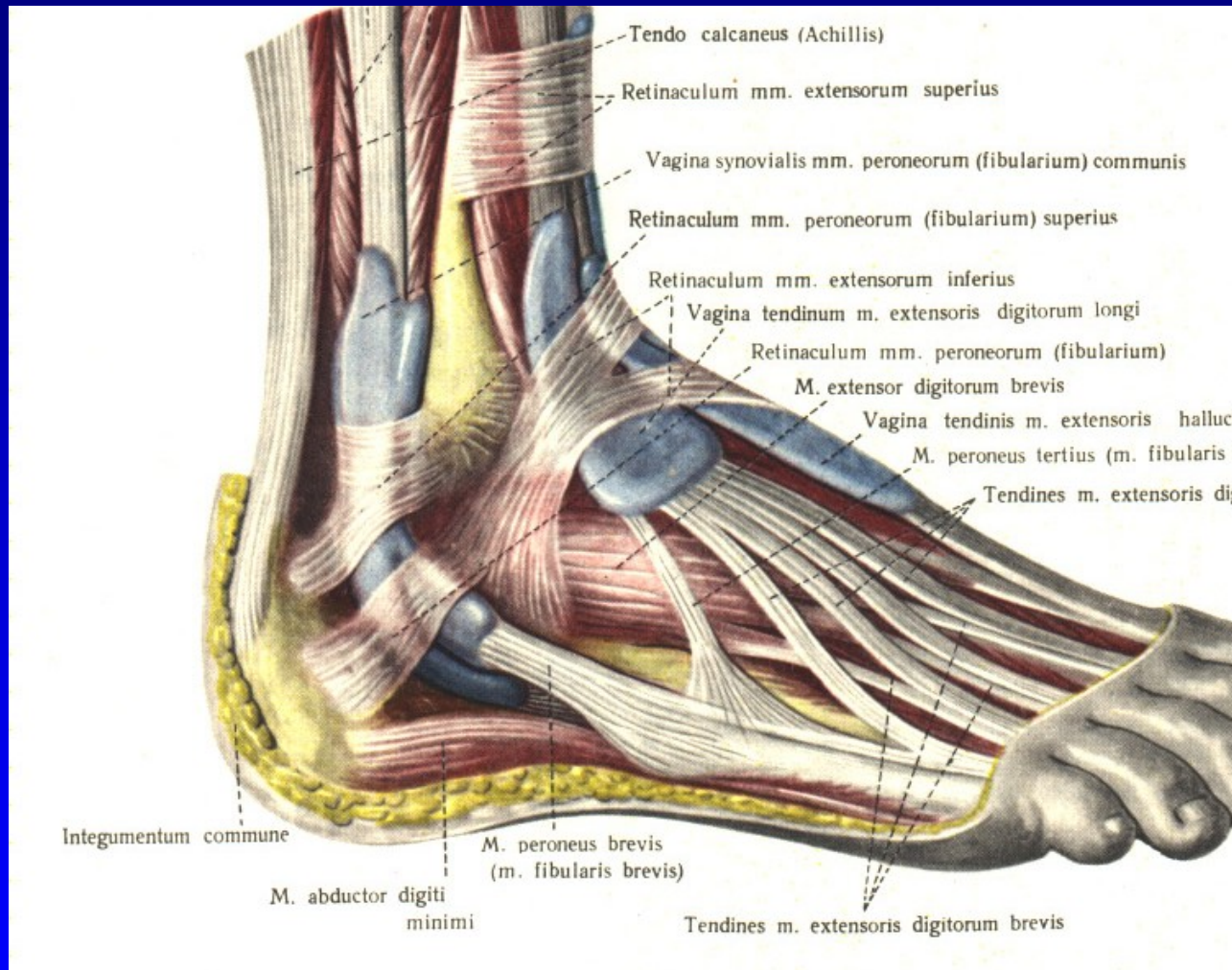
Hypestezie v inervační oblasti.



Obr. 22

Obr. 23

Tenosynovialitis mm. peroneorum

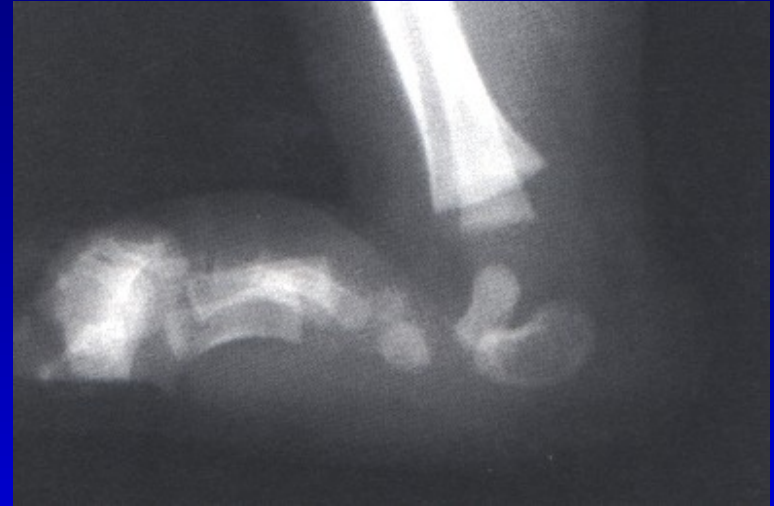

Pes planus

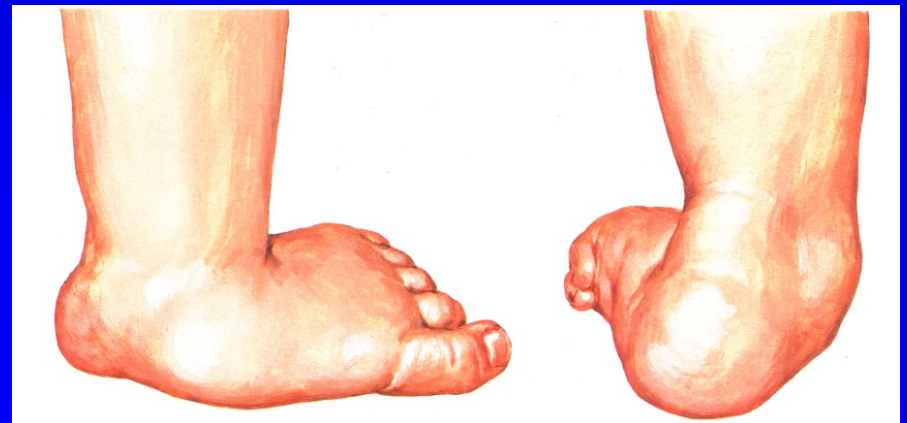I. Vrozeně plochá noha:

Rigidní: Vertikální talus

Flexibilní: pes calcaneovalgus



Obr. 28 Vertikální talus



Obr. 29

Pes planus

II. Získaná plochá noha:

Chabost vazů

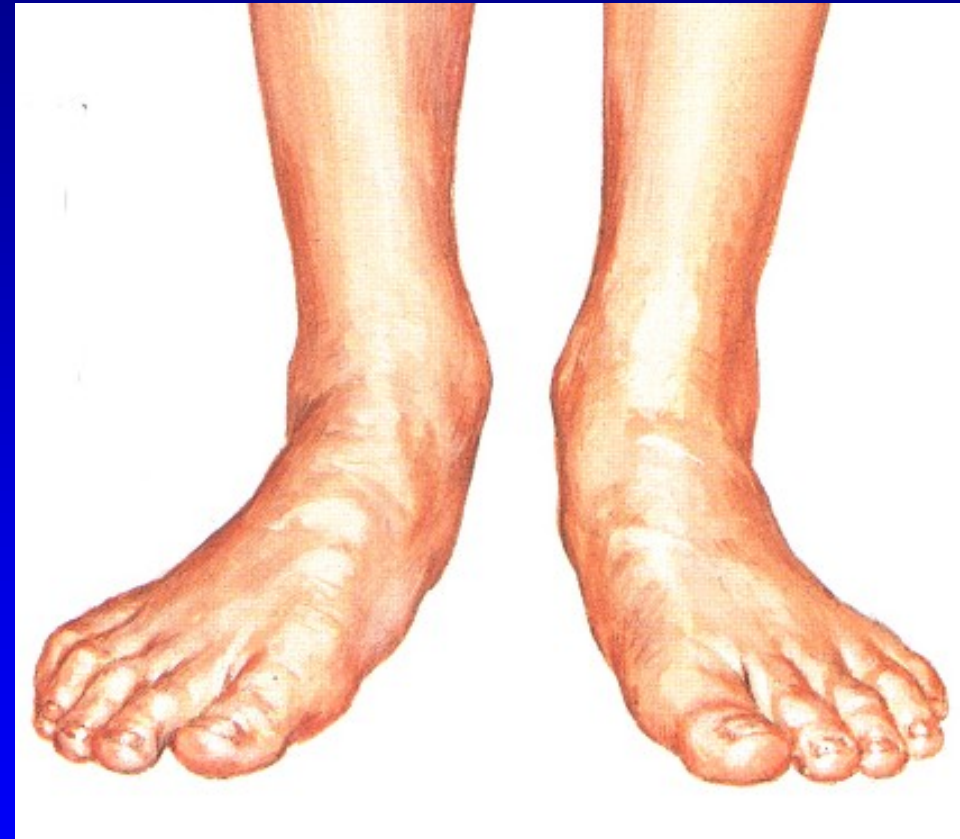Generaliz. choroby – Marfan sy,
Ehlers- Danlos sy, Down sy

Svalová slabost a dysbalance –
DMO, myopatie, poruchy míchy

Artritická noha – R.A.

Z kontraktur

- peroneálních svalů
- m. triceps surae



Pohle zepředu

Pes planus

II. Získaná plochá noha:

Chabost vazů

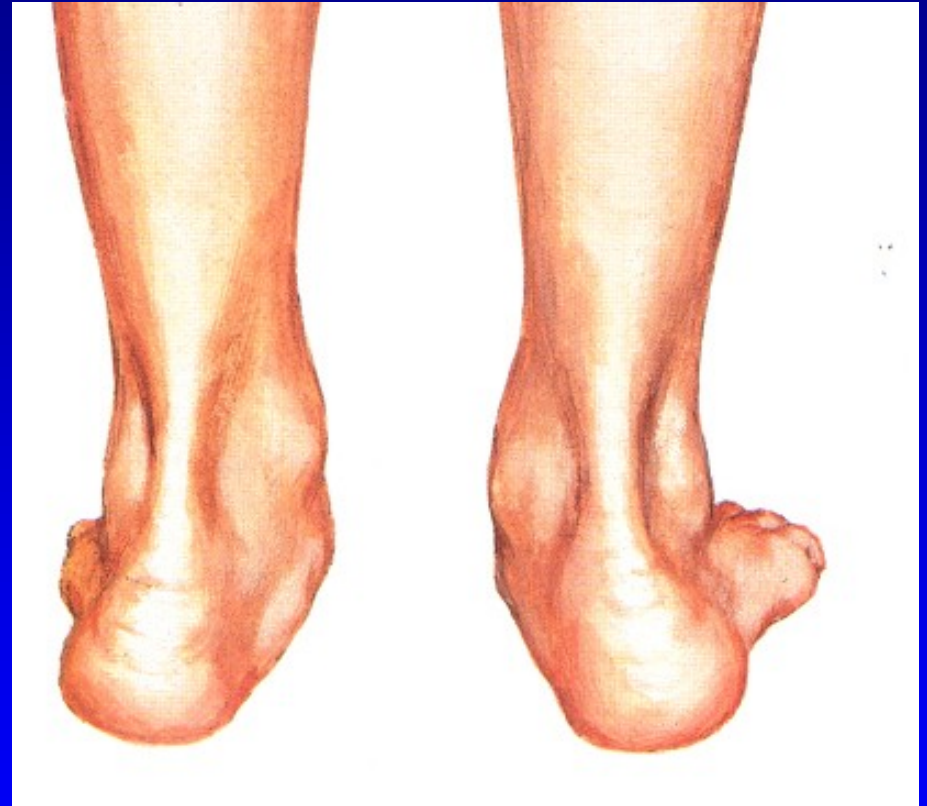Generaliz. choroby – Marfan sy,
Ehlers- Danlos sy, Down sy

Svalová slabost a dysbalance –
DMO, myopatie, poruchy míchy

Artritická noha – R.A.

Z kontraktur

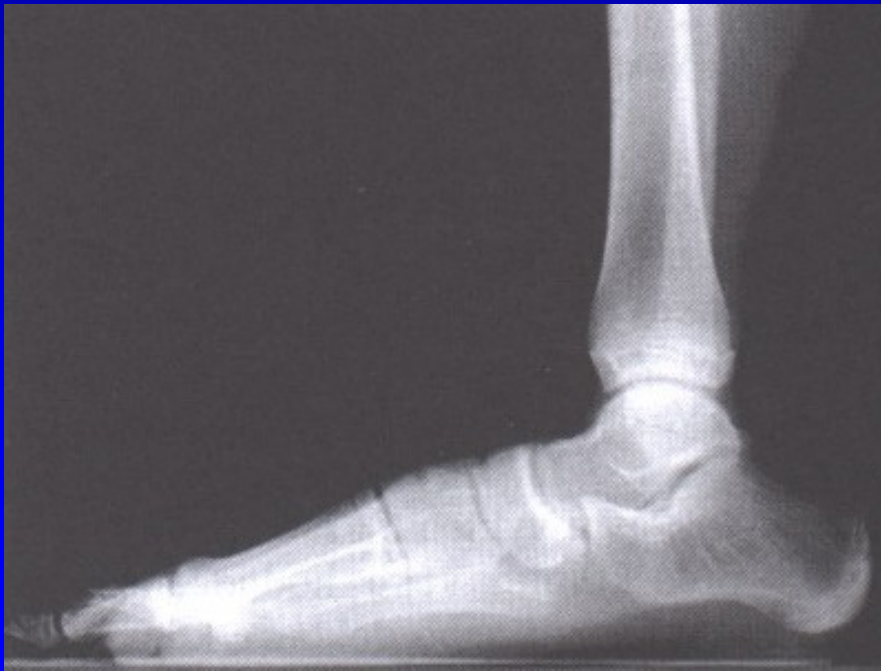- peroneálních svalů
- m. triceps surae



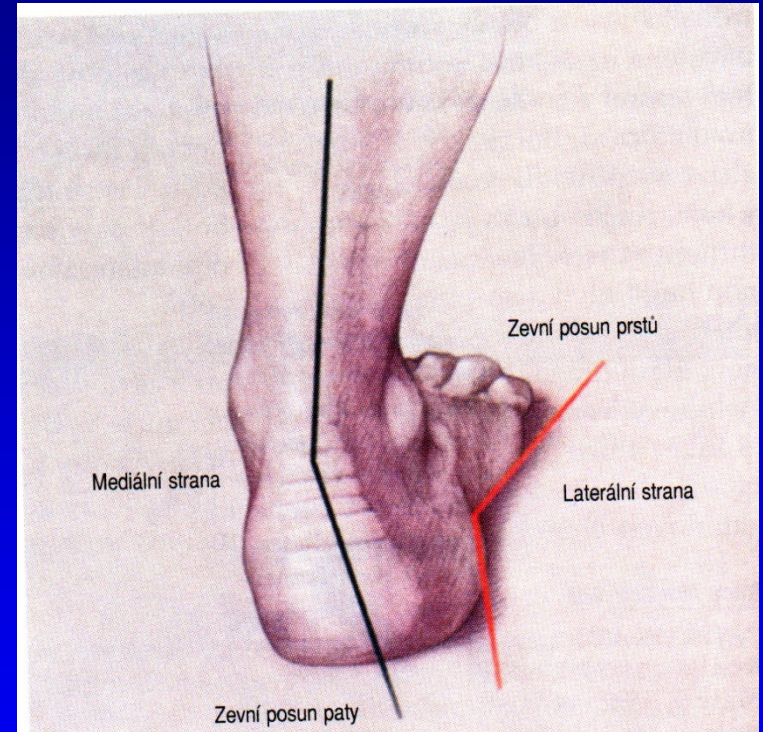
Pohled zezadu

Pes planus - stupně

1. Pokleslá klenba
2. Mizí v zatížení
3. Konvexní plantárně

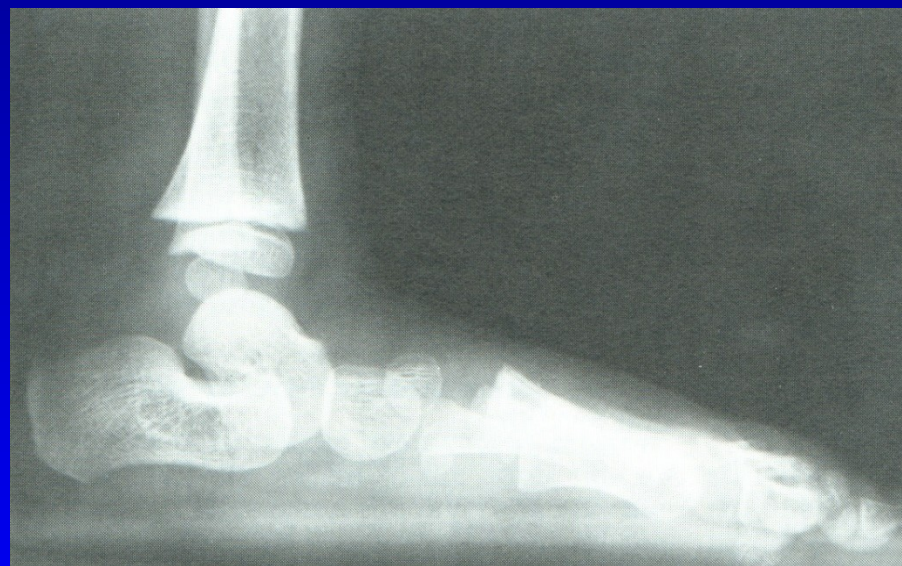
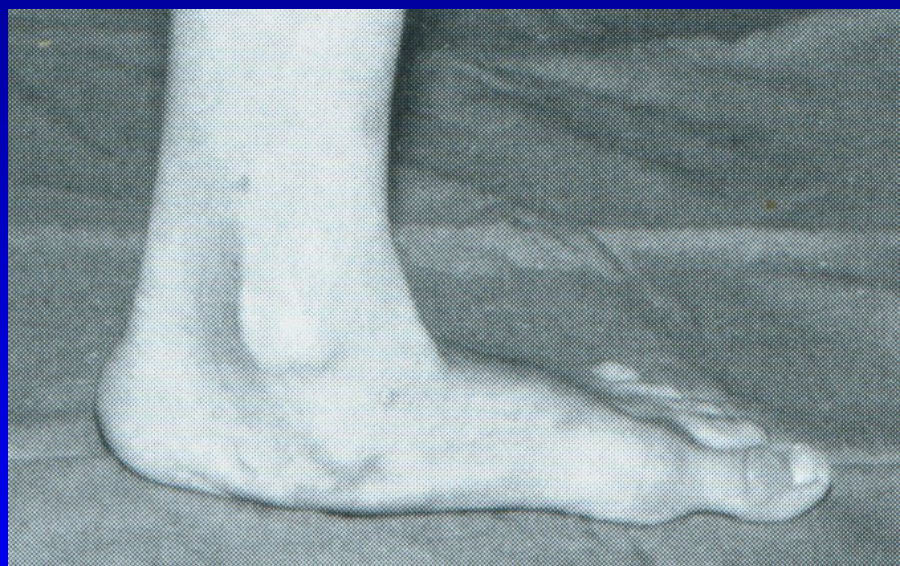

Obr. 32



Obr. 33 Valgozita paty

Pes planus

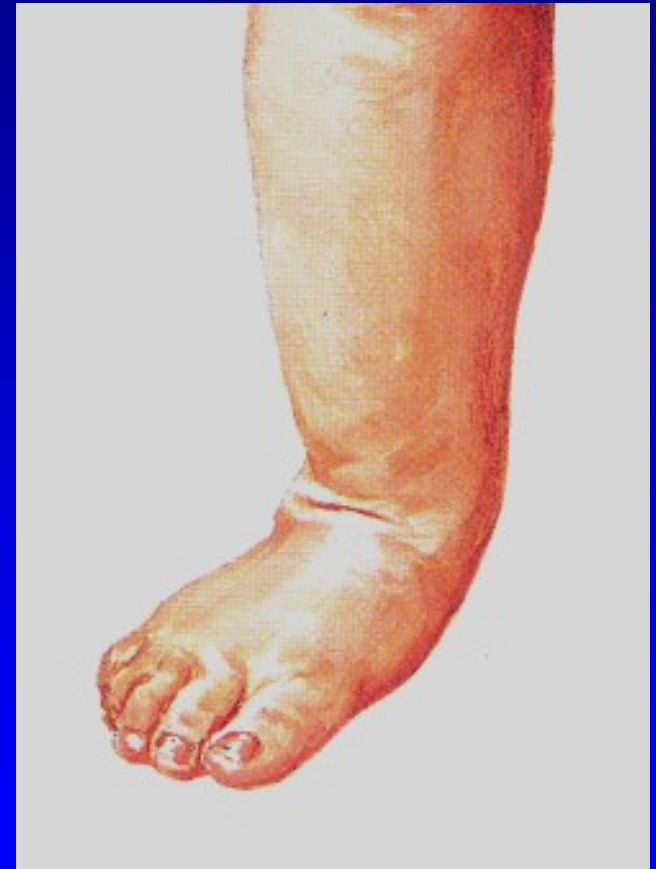


Obr. 34 Pes planus 3. stupně

Dětská plochá noha

Pes planovalgus

- Valgozita paty
- Vnitřní rotace hlezna
- Pokles talu mediálně a plantárně
(tzv. druhý kotník)
- Abdukce přednoží
- Os naviculare je sublaxována
proti hlavici talu laterálně
- Při narození je tzv. dětská plná noha
- Zvýšená ligamentózní laxita
(5% populace má generaliz. laxitu)



Obr. 35

Dětská plochá noha

Klinický obraz

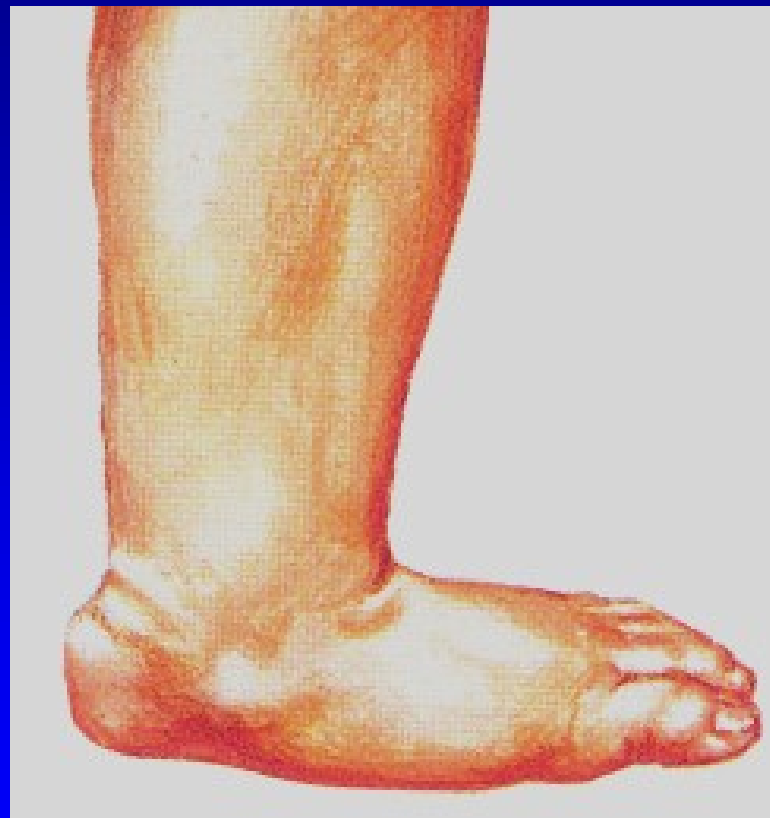Asymptomatická

U obézních dětí- bolesti
na mediální straně nohy

Snadno se unaví

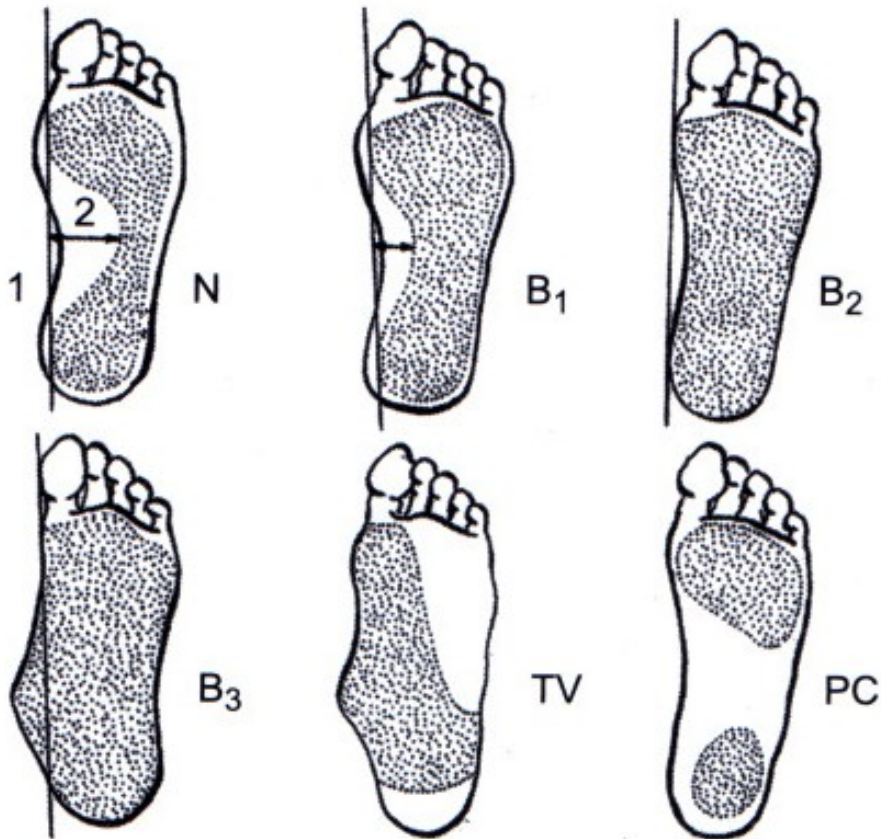
Kontraktura m. triceps surae

Bolesti lýtka



Obr. 36

Vyšetření - plantogram nohy



- N normální
- B1 lehký pokles
- B2 podélná klenba chybí
- B3 mediální okraj konvexní
- TV talus verticalis
- PC pes cavus

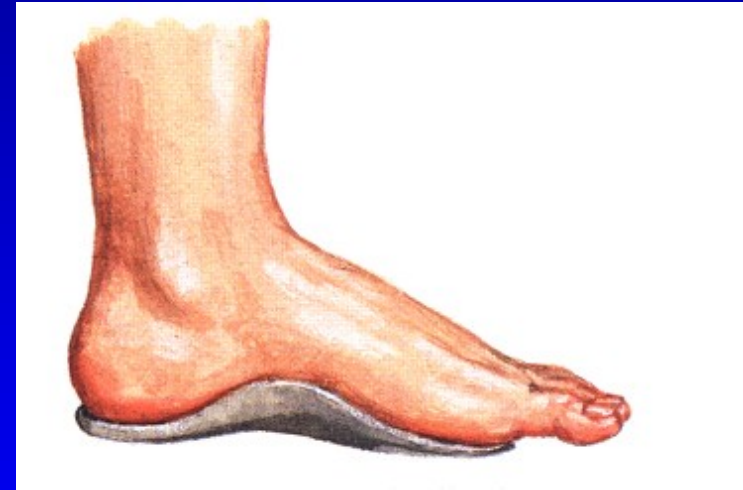Obr. 37

Léčení

Většina se upraví spontánně růstem
Zdravotně nezávadná obuv- + 1cm vpředu
Pevné vedení paty
Chůze na boso
Chránit před přetížením

1. a 2. stupeň – speciální léčby netřeba

Vložky obvykle nejsou nutné
Stretching kontrahovaného
m. triceps surae



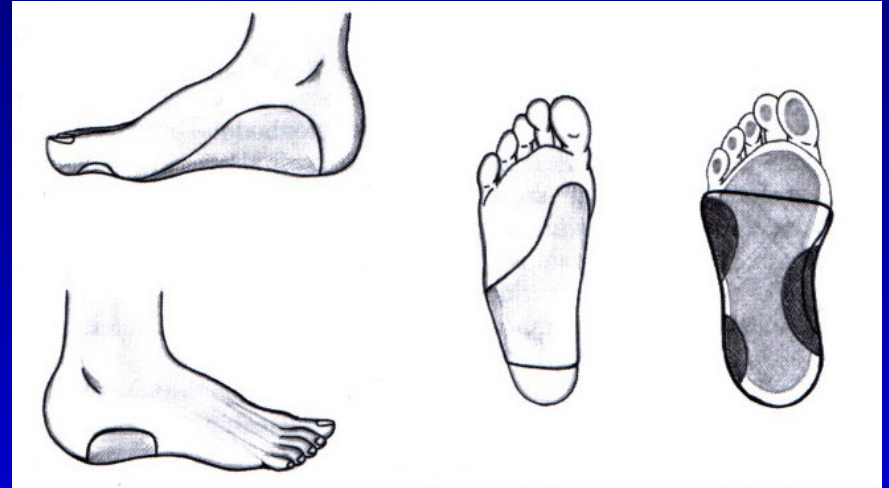
Obr. 38

Léčení

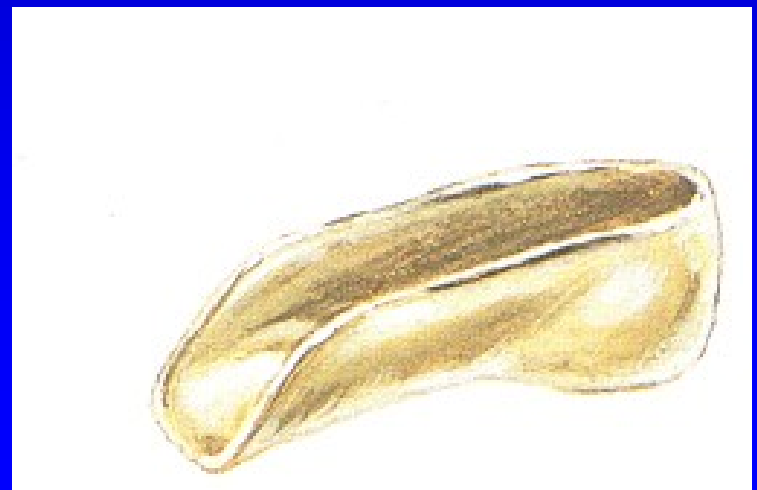3. stupeň:

Udržet patu v inverzním postavení

- skořepinové vložky
- patní skořepinové vložky
- cvičení



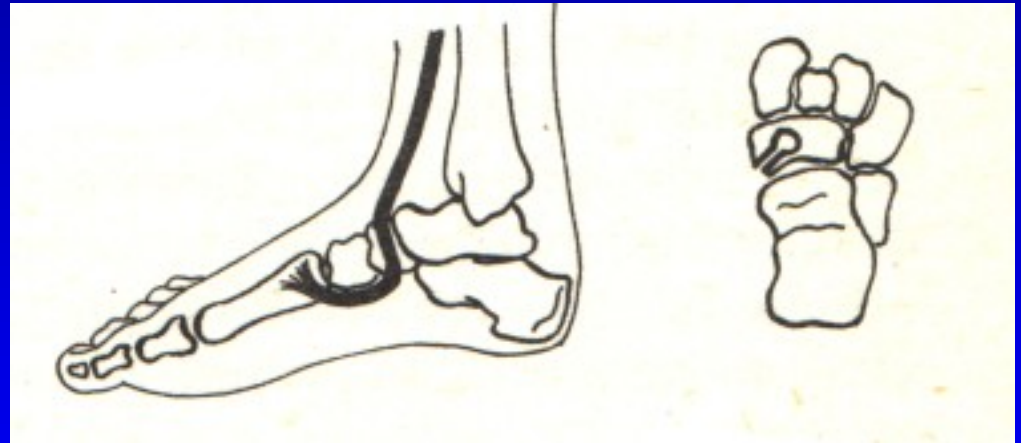
Obr. 39



Obr. 40

Operace- vyjíměčně

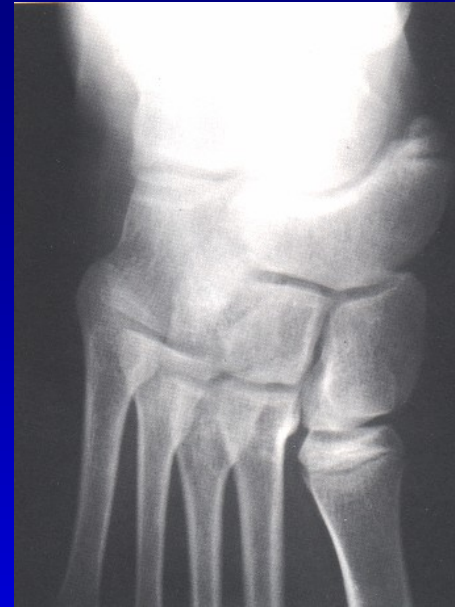Šlachové přenosy
Artrodézy tarzálních kostí
Osteotomie tarzálních kostí
Kombinace výkonů



Obr. 41 Op. sec. Young

Plochá noha při os tibiale externum

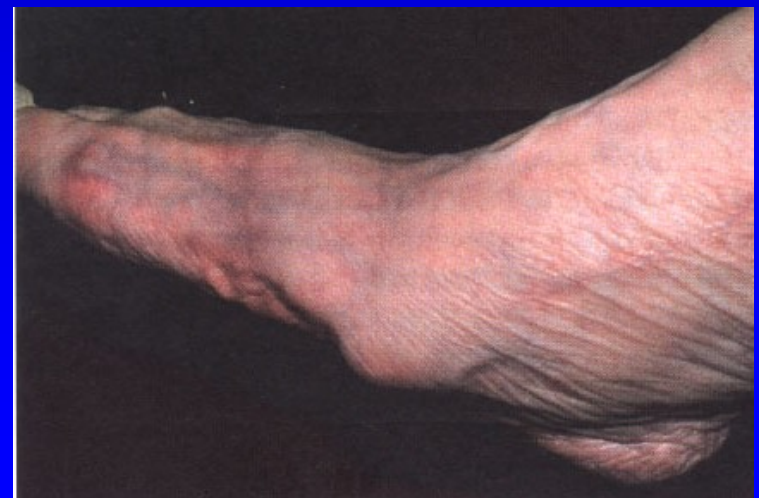Šlaha m. tibialis post.
probíhá mediálně od akcesorní
kosti místo pod ní
Ztrácí se tak jeho podpurná funkce
+ iritace burzy
+ tenosynovialitis m. tibialis post.



Terapie:
Excise akcesorní kůstky

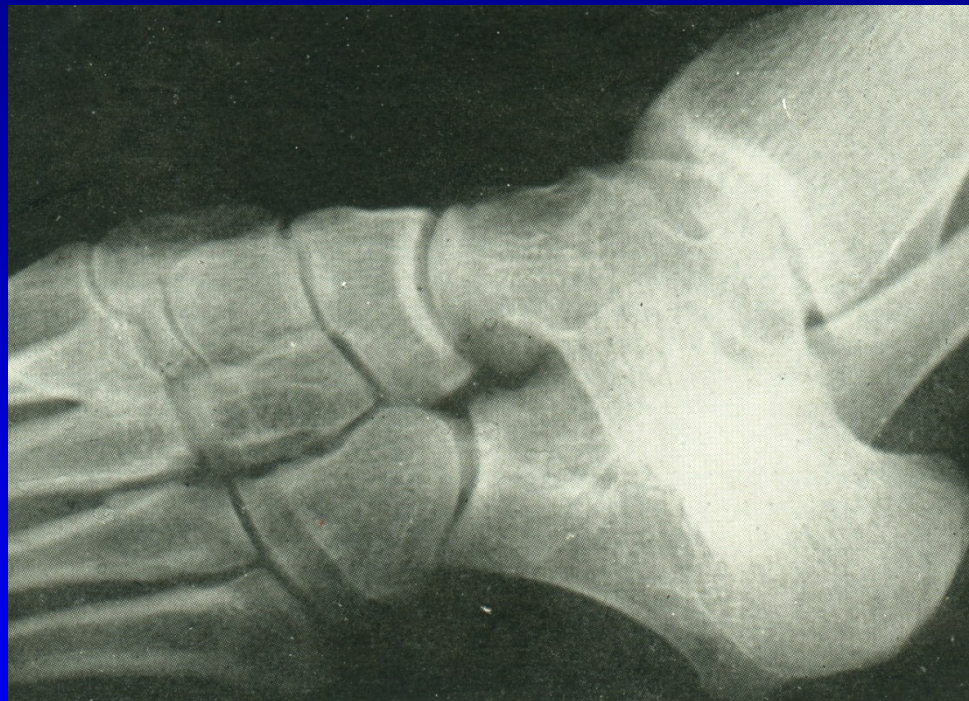Snesení prominující části

Přešití šlachy
m. tibialis post. plantárně



Plochá noha při tarzální koalici

Noha se staví do spastického
valgózního postavení



Obr. 44 Tarzální koalice

Plochá noha při tarzální koalici

Bolest v zatížení

Noha zůstává v everzi

Pasivní inverze je bolestivá

Pohyb sub talo je omezen

Léčba:

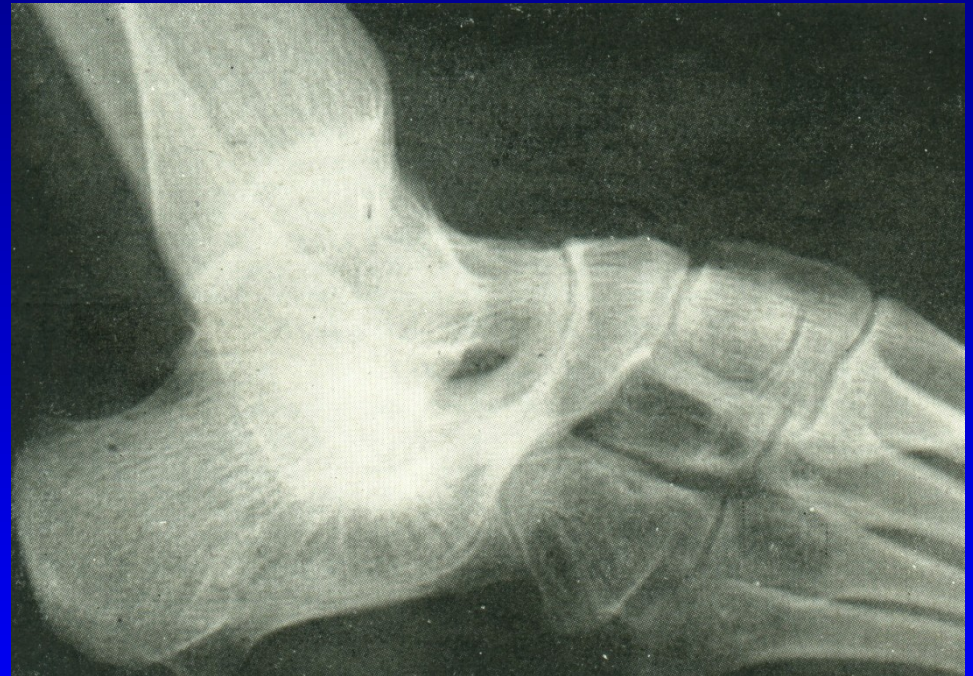Vložka podle sádrového odlitku

Sádrová imobilizace

Kortikoid do sinus tarsi

Odstranění koalice

Artrodéza sub talo

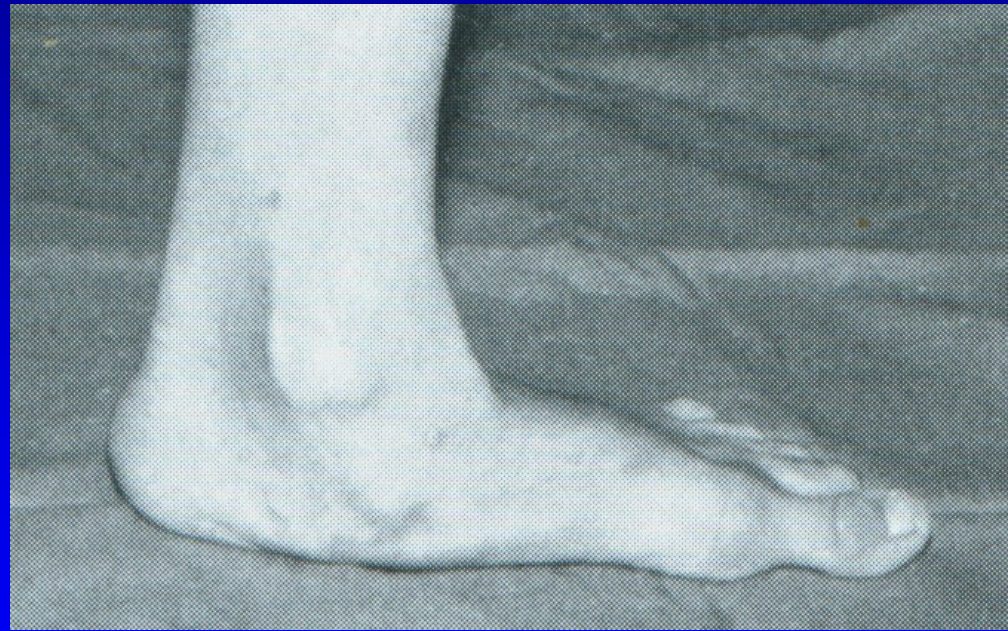

Obr. 45

Plochá noha u dospělých

Bolest při stání a chůzi
Držení nohy v pronaci
v subtalárním kloubu
Bolestivá pasivní supinace
Valgózní pata
Zevní okraj nohy je nadzdvižen

Negativní faktory:
Zvýšená profesní zátěž
Nošení těžkých břemen
Obezita
Nevhodná obuv
Varikózní komplex -
- městnání, zvýšená potivost



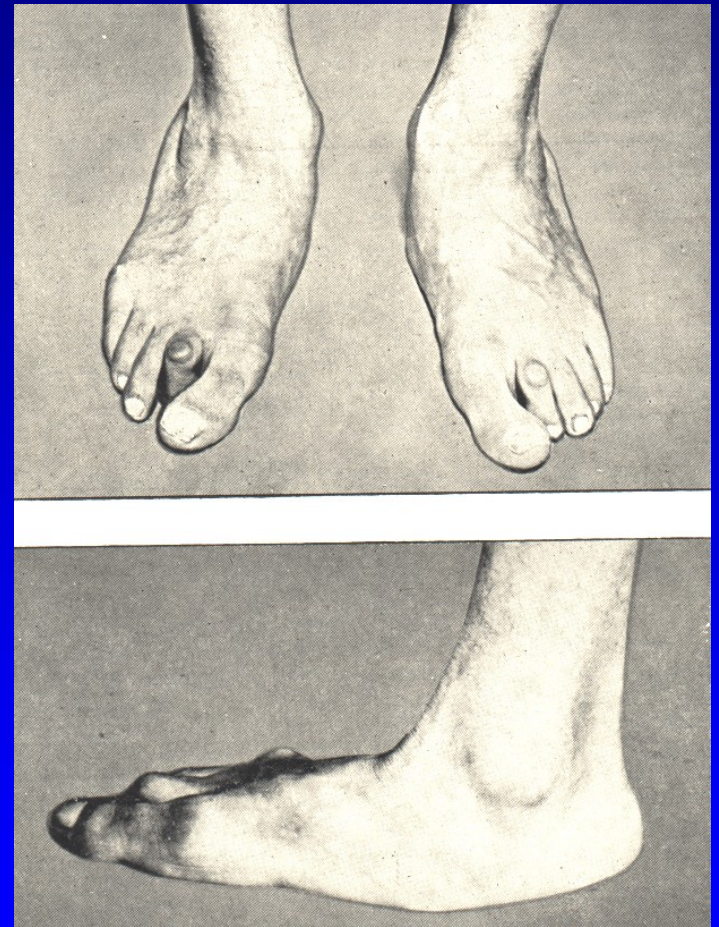
Obr. 46

Plochá noha u dospělých - dělení podle Frejky

Volná plochá noha –
není bolestivá, nezatížená má
normální tvar, volný pohyb

Ztuhlá plochá noha –
bolest při zatížení, nemožnost
supinace

Deformovaná plochá noha –
bolestivá chůze,



Obr. 47

Plochá noha u dospělých

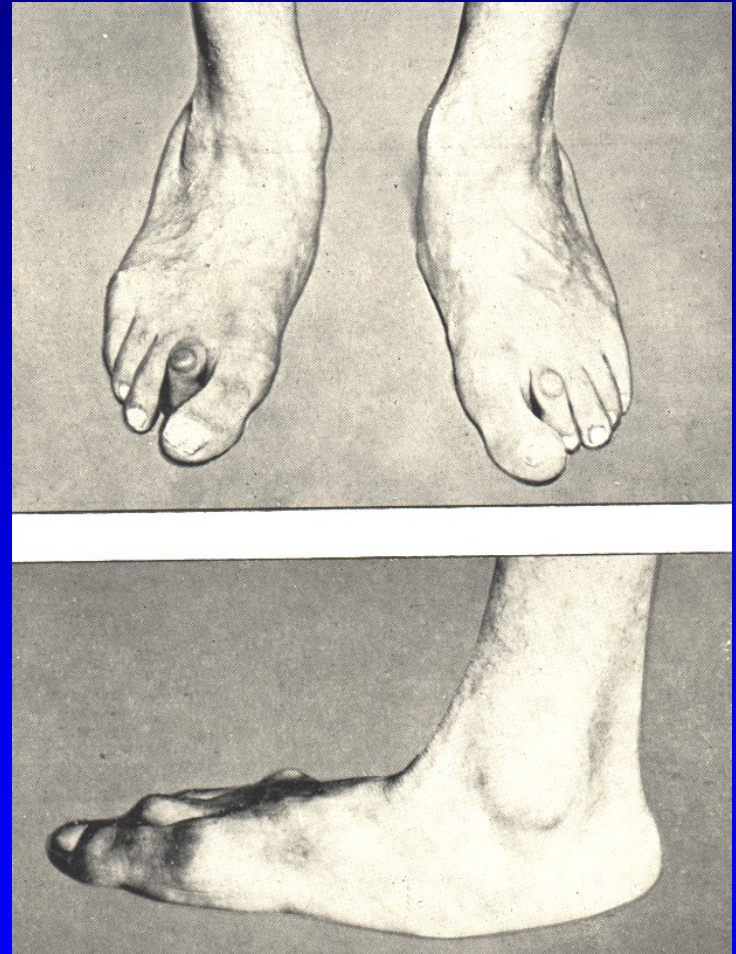
Vyřazení z pracovního procesu

Modelovaný sádrový obvaz
na 6 týdnů

Individuální vložky

NSAID

Artrodéza sub talo

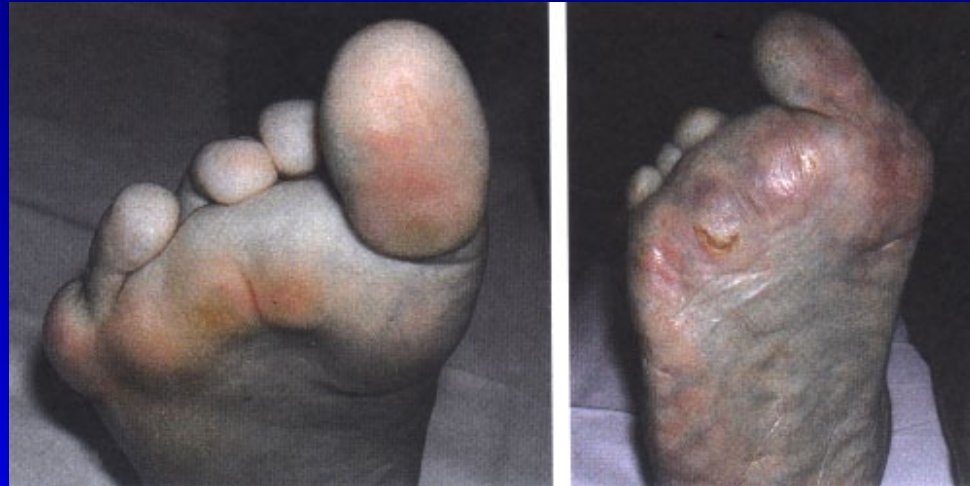

Obr. 48

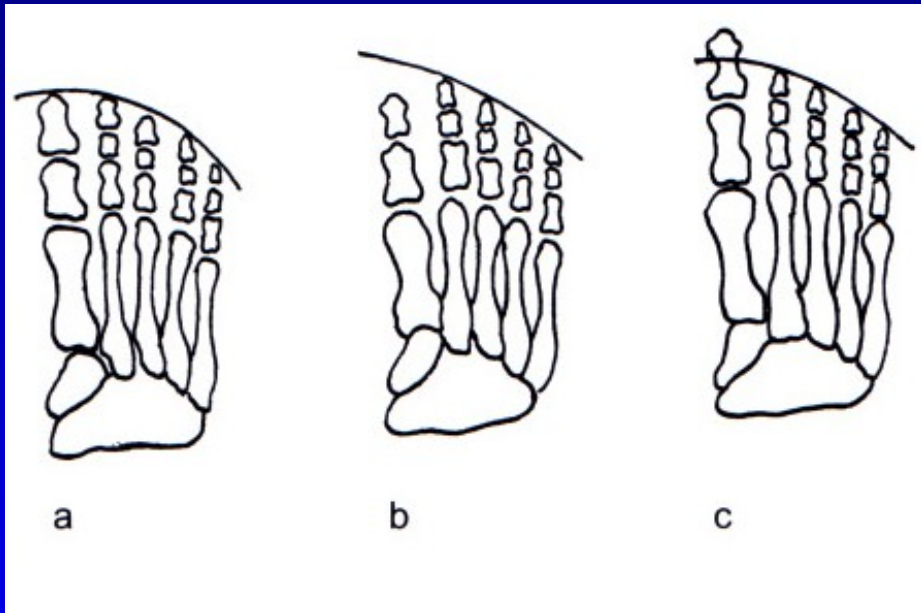
Pes transversoplanus

Snížení příčné klenby
Konvexní oblouk plantárně
Prominence hlaviček MTT
Bolestivé kalozity

Symptomy:
Bolestivé přednoží

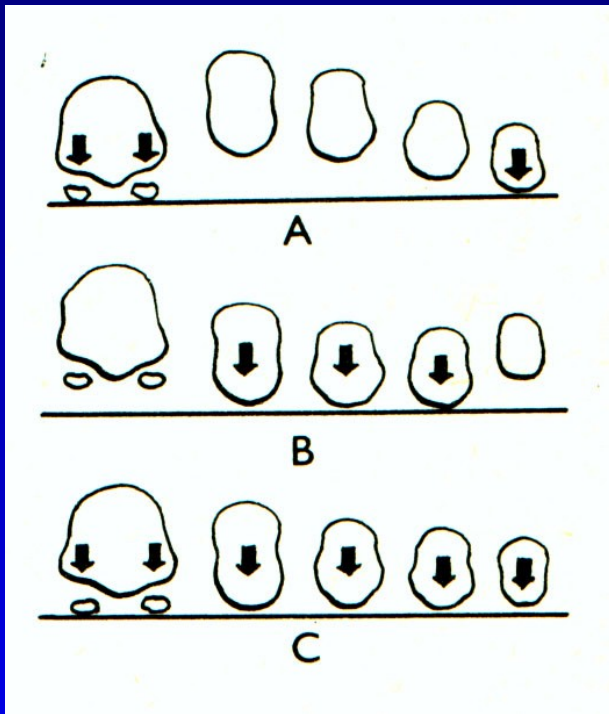


Formule nohy



- a kvadratická
- b řecký typ
- c egyptský typ

Příčná klenba



A- norma

B- příčně plochá noha

C- předonoží v zátěži u normální nohy

Obr. 51

Tripodní systém zátěže nohy: hrbol kalkanea, hlavička 1. a 5. metatarzu
Norma- všechny hlavičky metatarzů spočívají na podložce.

Léčba

Snížení zátěže

Vhodná obuv

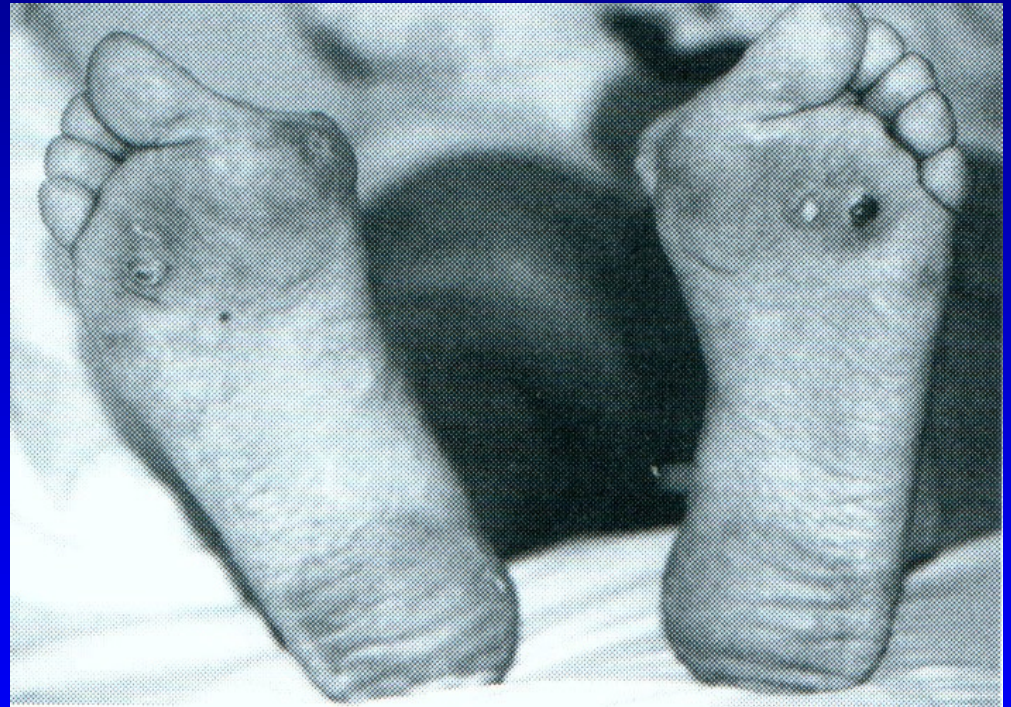Cvičení

Srdíčkové vložky

Redukce váhy

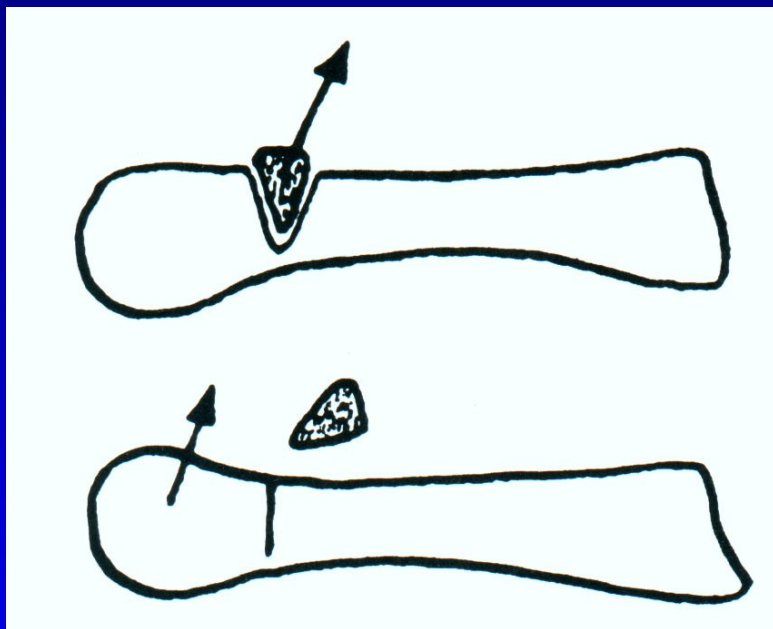
Léčba varixů

Operační řešení

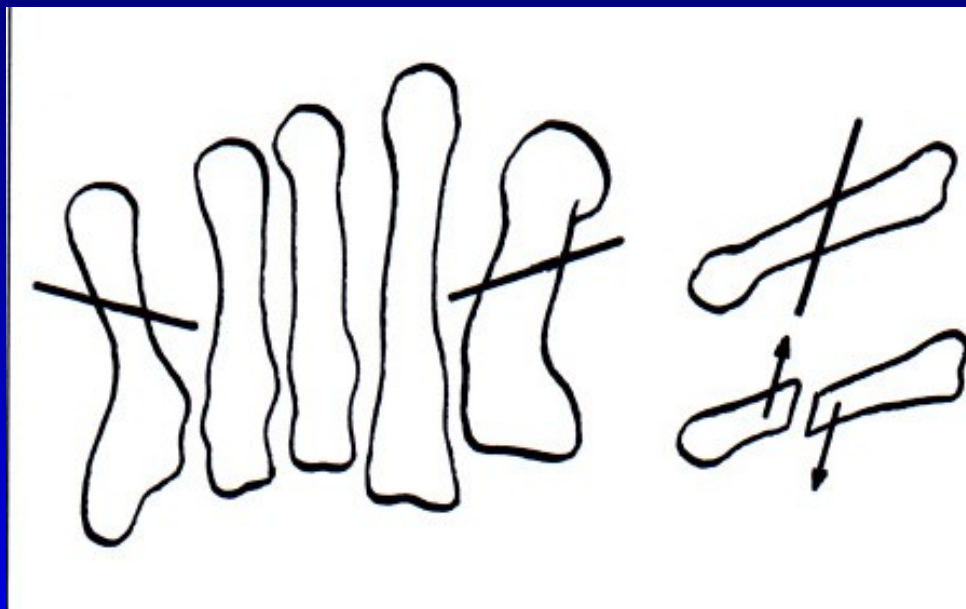


Obr. 52

Operace pro bolesti přednoží



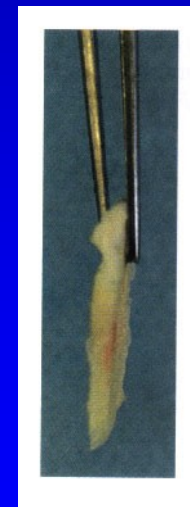
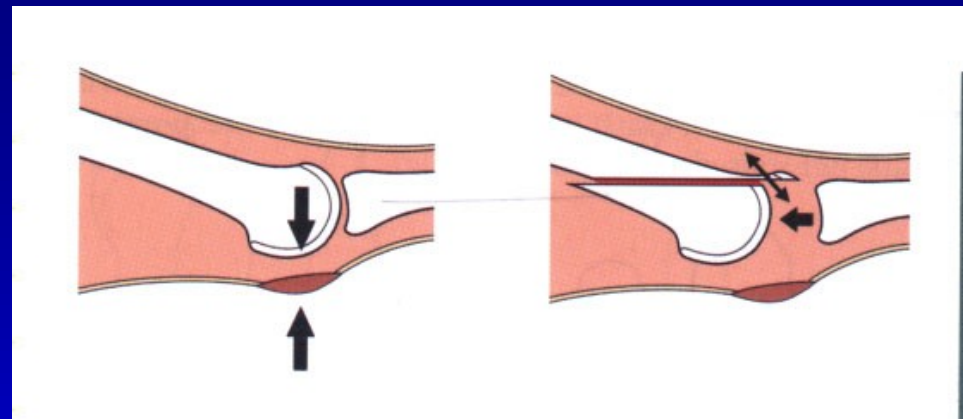
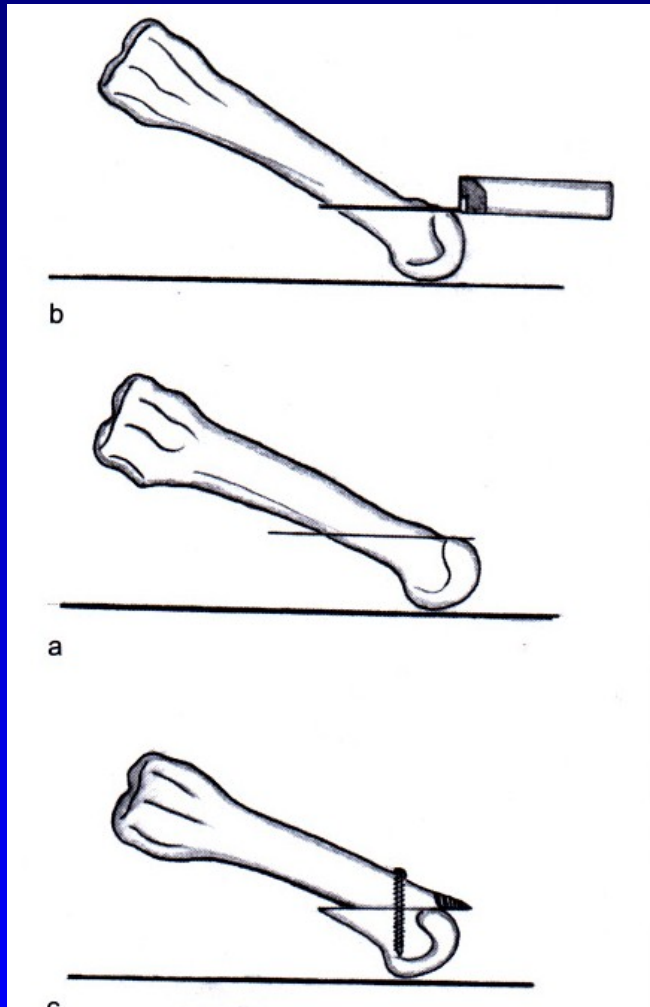
Obr. 53 Op. sec. Wolf



Obr. 54 Osteotomie sec. Helal

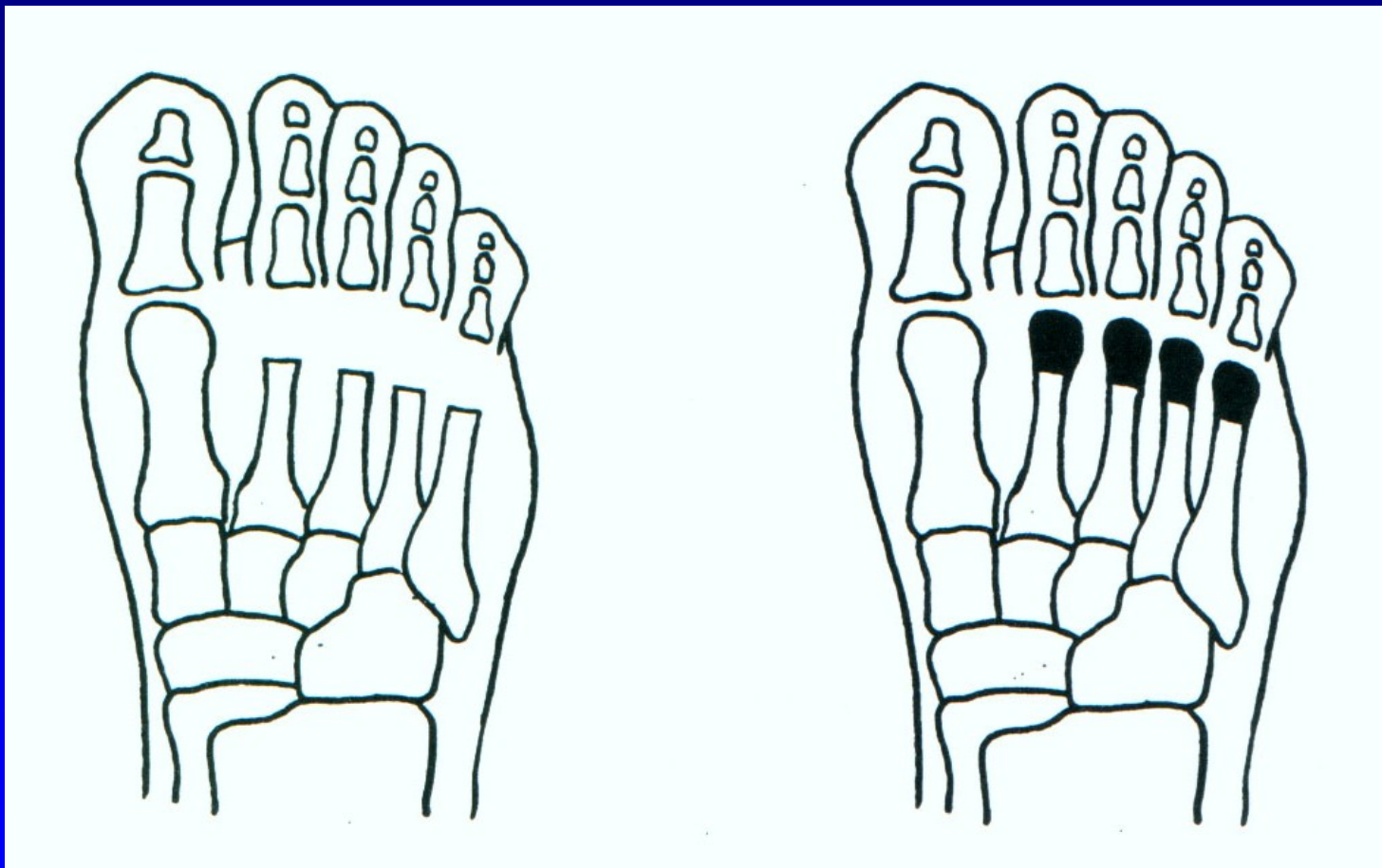


Weilova osteotomie



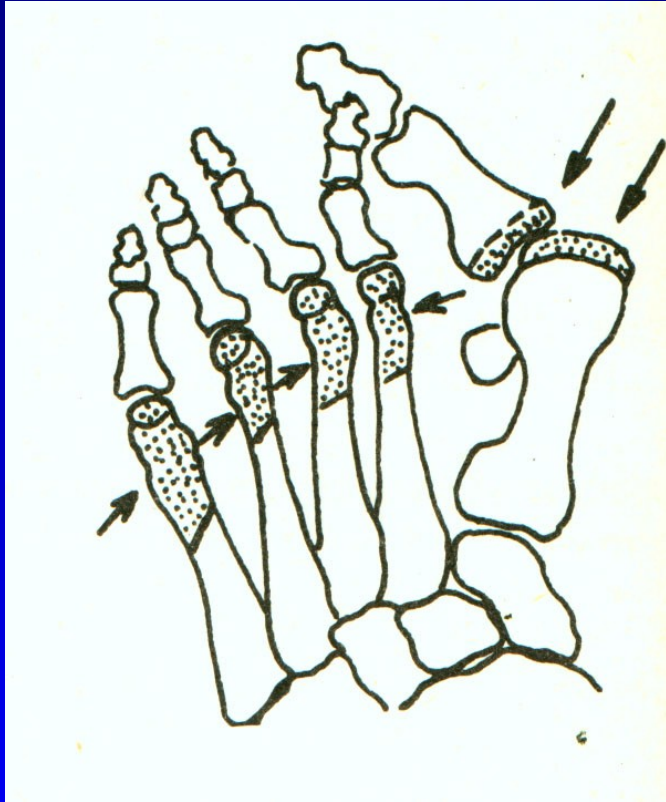
Obr. 55

Resekce hlaviček metatarzů

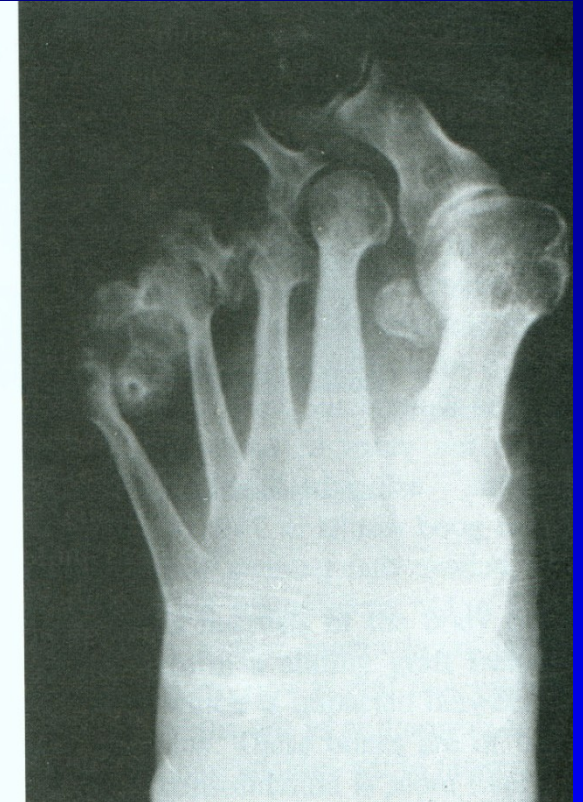
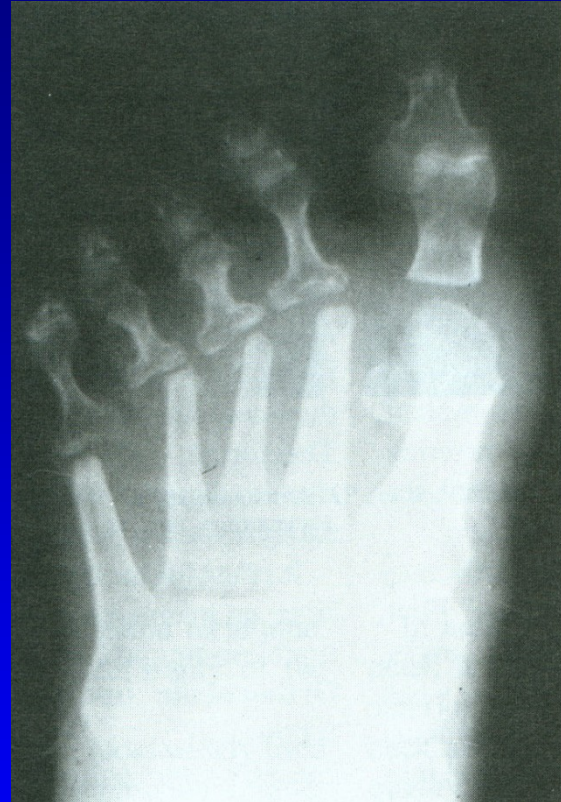
Obr. 56

Op. sec. Hoffmann



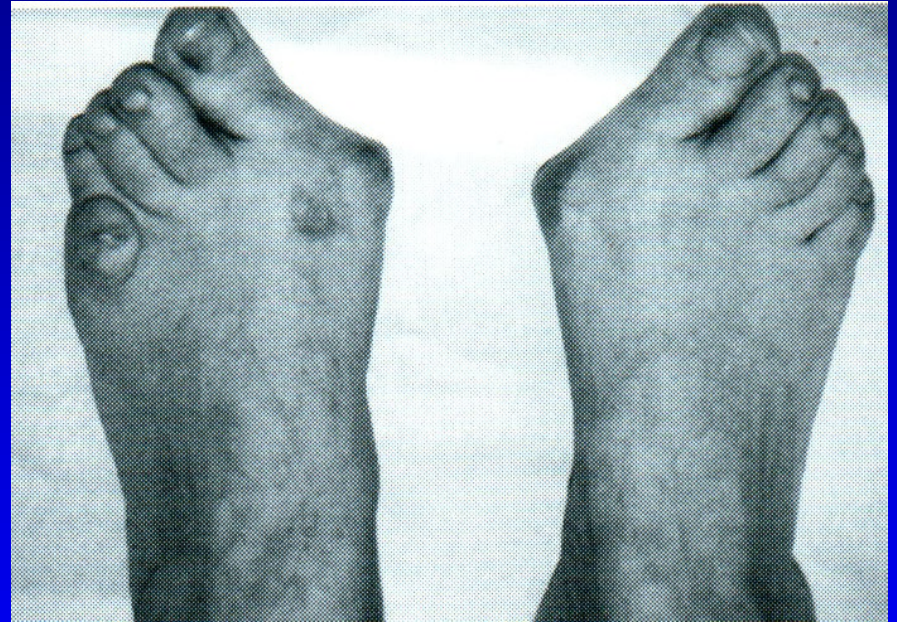Obr. 57



Obr. 58

Hallux valgus

Bursa hlavičky 1. MTT
Prominence hlavičky
1. MTT mediálně
Valgozita palce
Varozita 1. metatarzu
Vnitřní rotace palce
Laterální posun ses. kůstek



Obr. 59

Hallux valgus

Prominence hlavičky

1. MTT mediálně

Valgozita palce

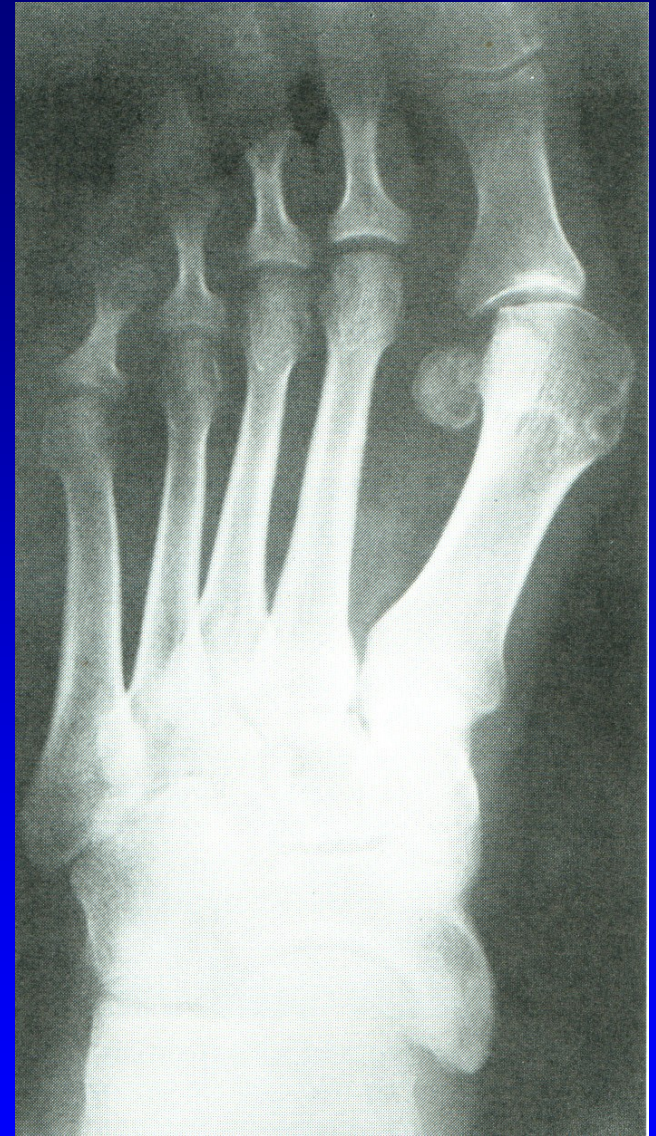Varozita 1 metatarzu

Intermetatarz. úhel $>11^{\circ}$

Vnitřní rotace palce

Laterální posun ses. kůstek

Artróza 1. MTP_h kloubu



Obr. 60

Operační výkony

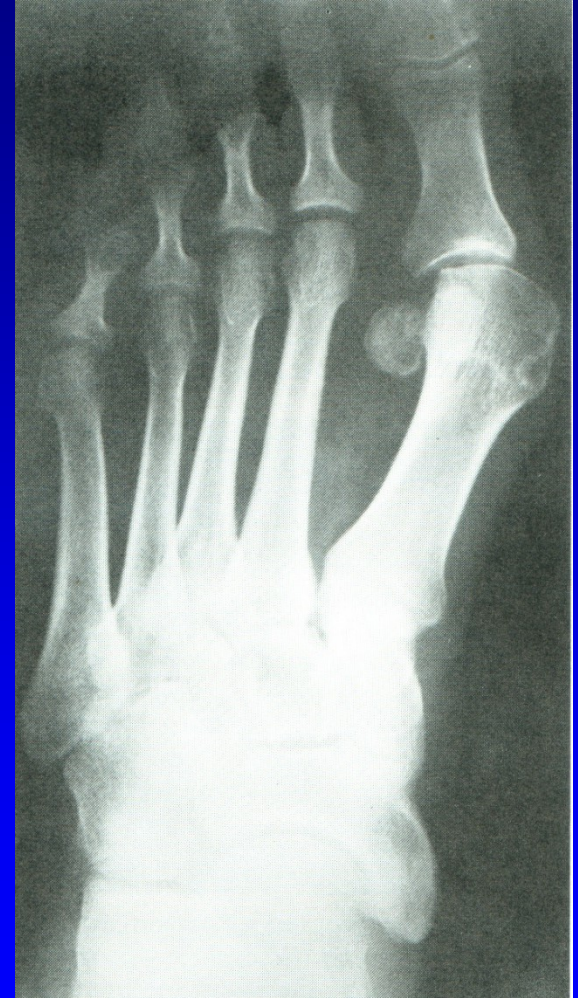Výkony na měkkých tkáních

Osteotomie

Resekční artroplastiky

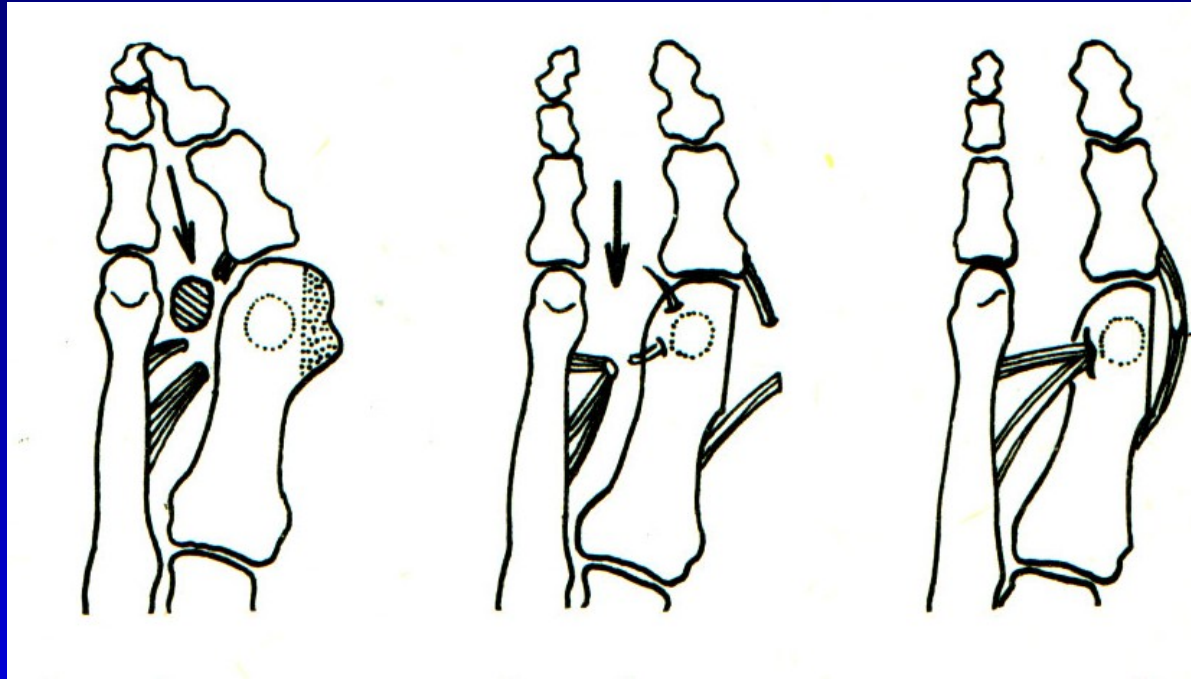
Artrodézy

Náhrady kloubní



Obr. 61

Op. sec. Mc Bride



Obr. 62

Snesení mediální exostózy

Odklopení kloubního pouzdra

Kapsulotomie

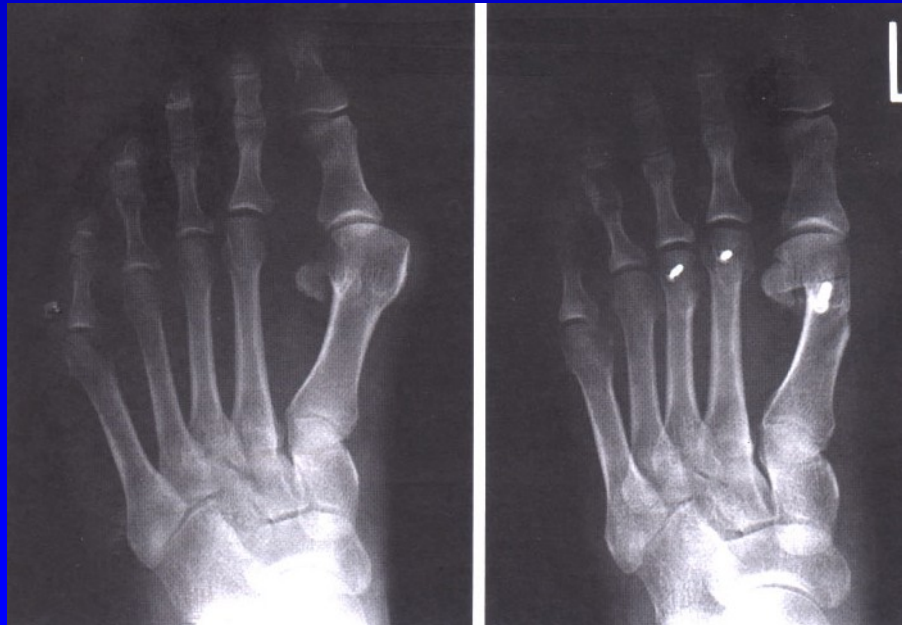
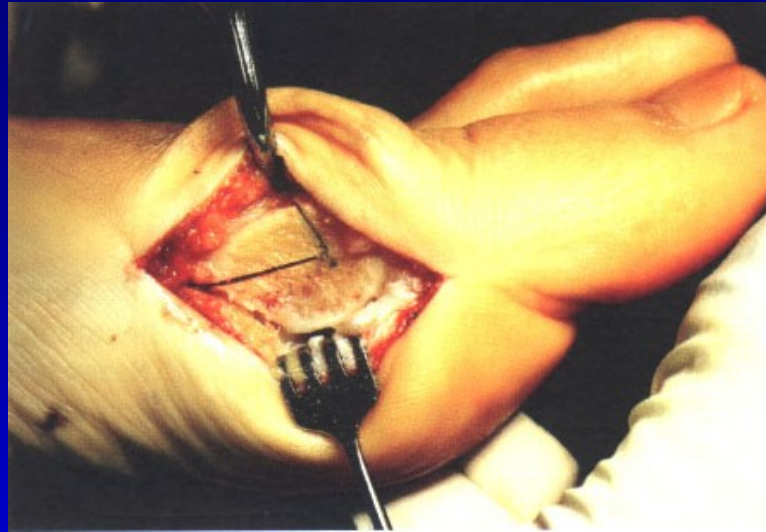
Odtětí šlachy adduktoru palce

Přišití adduktoru kr kčku 1 MTT

Sbližovací steh mezi 1-2. MTT

Napnutí mediálního kloubního pouzdra

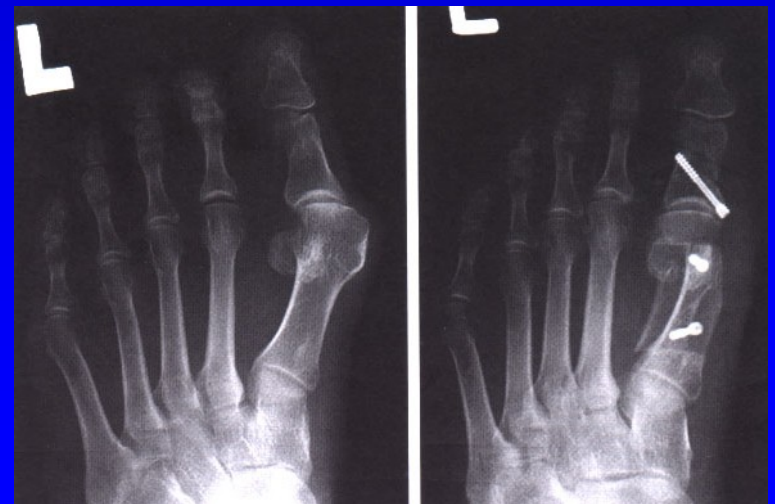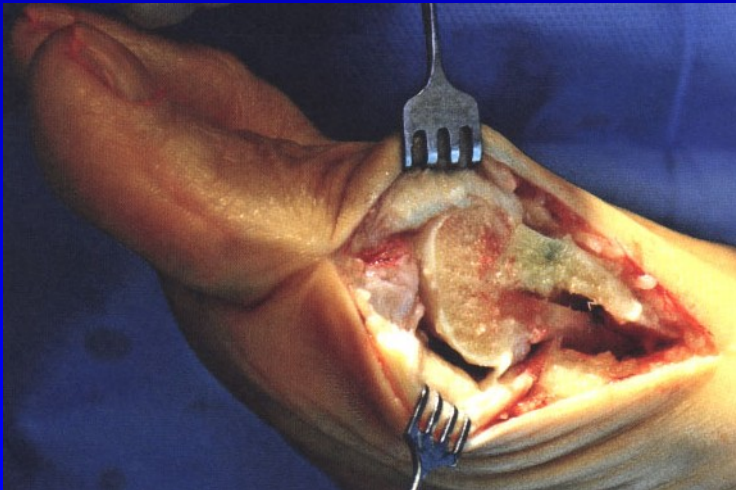
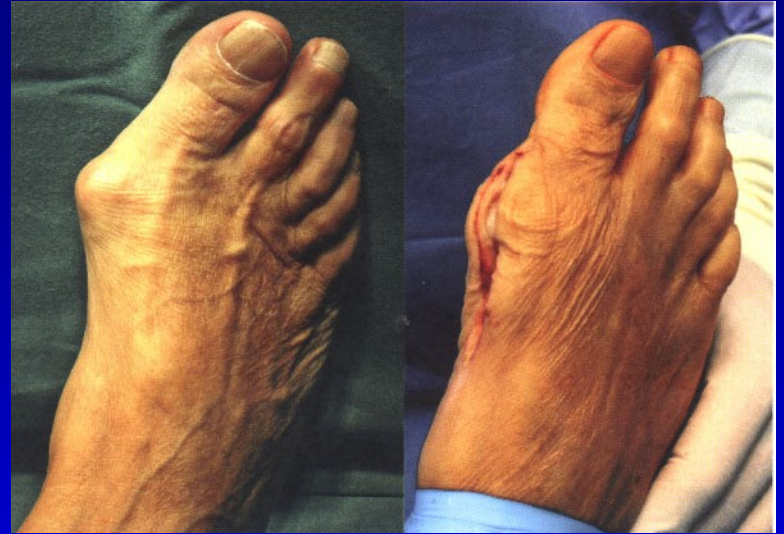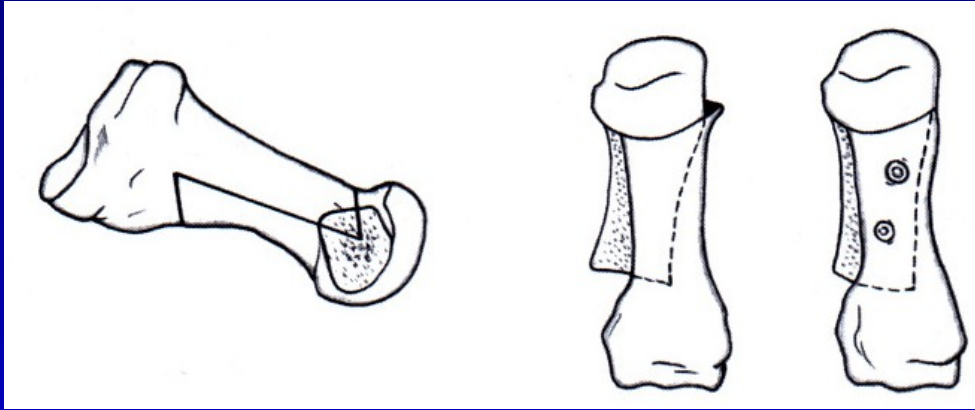
Osteotomie 1. metatarzu



Obr. 63

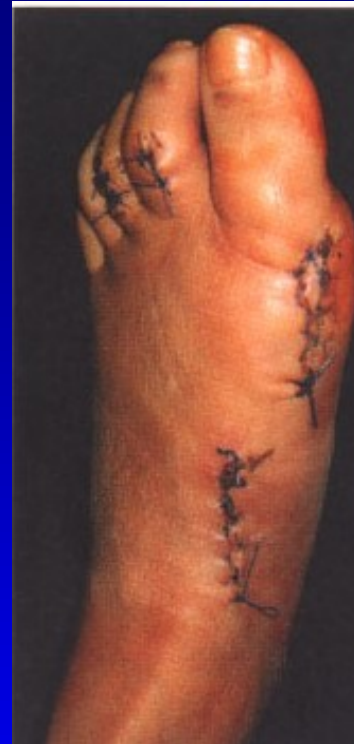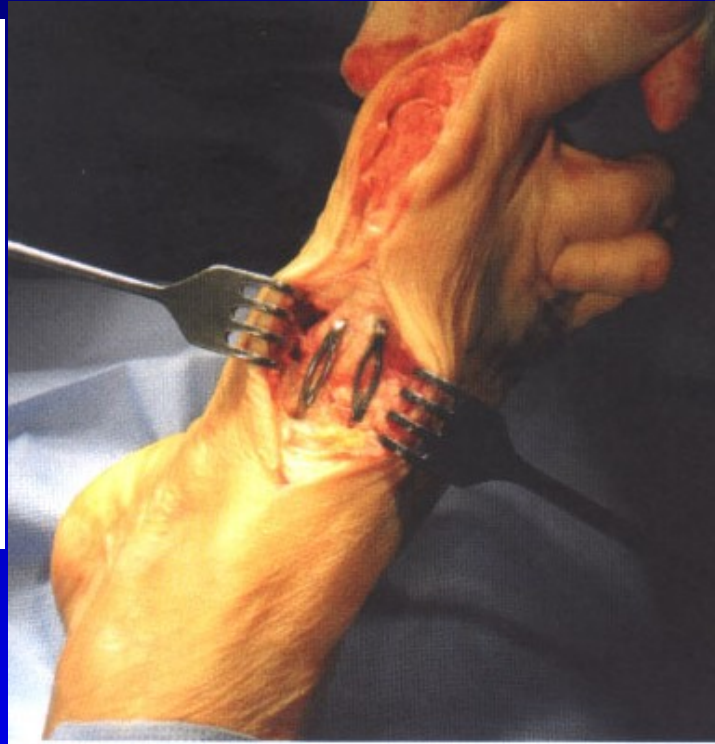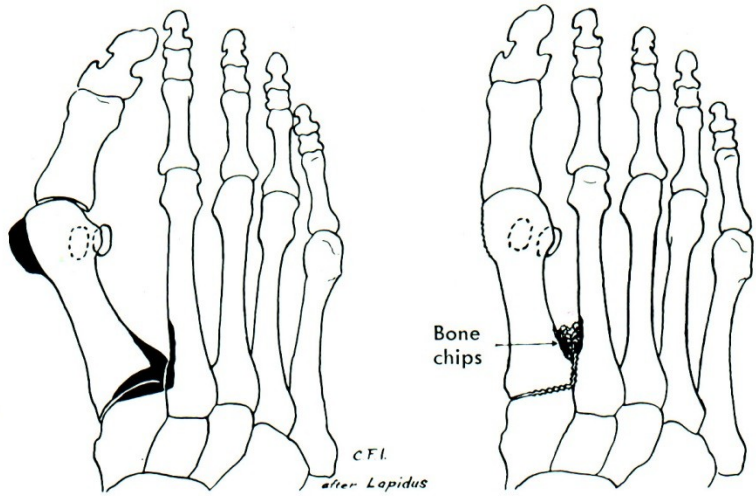
Chevron osteotomie

Osteotomie 1. metatarzu



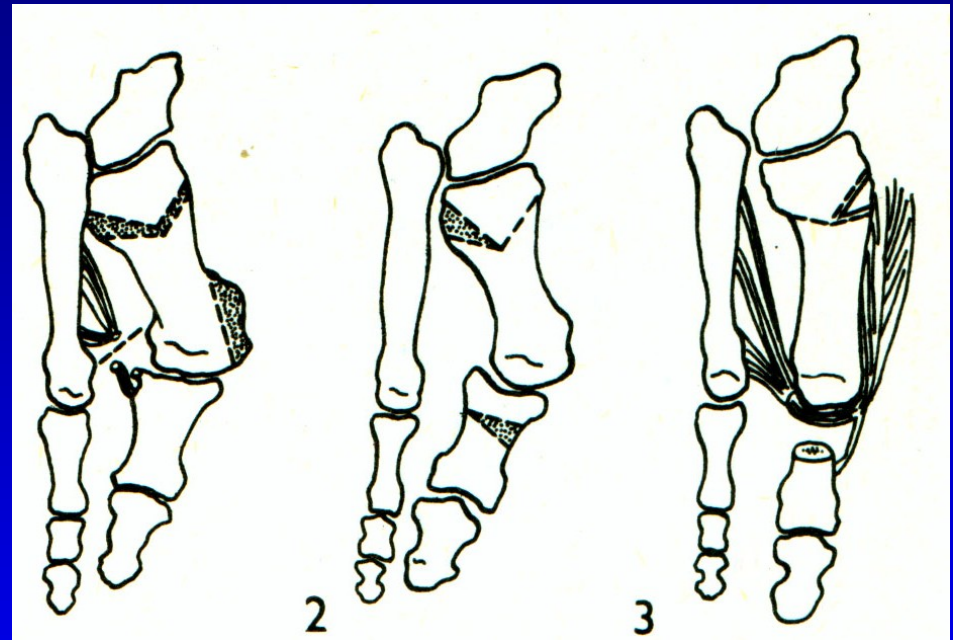
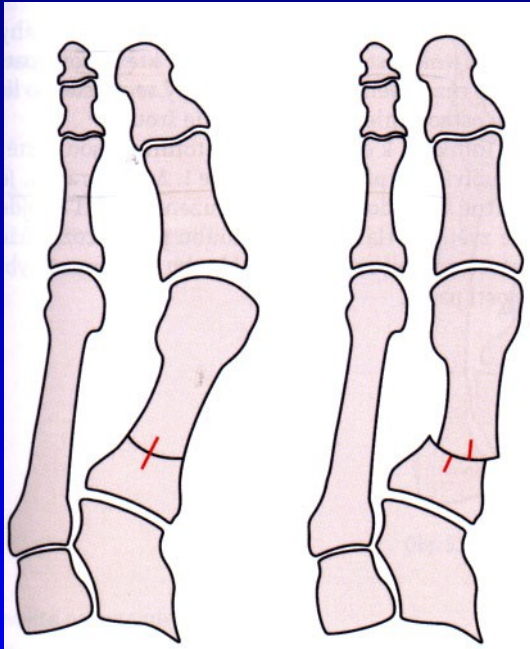
Obr. 64 Scarf osteotomie

Op. sec. Lapidus

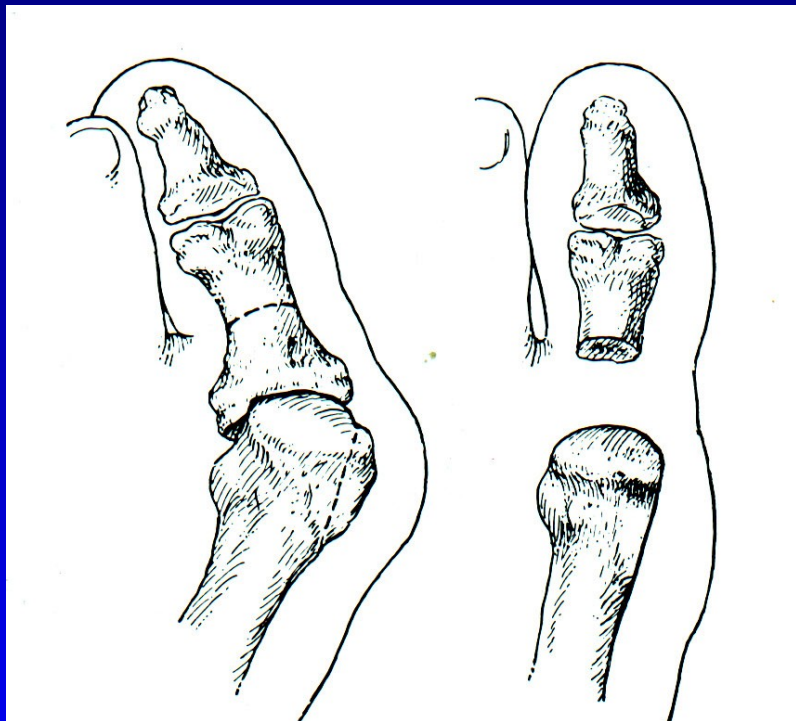


Obr. 65

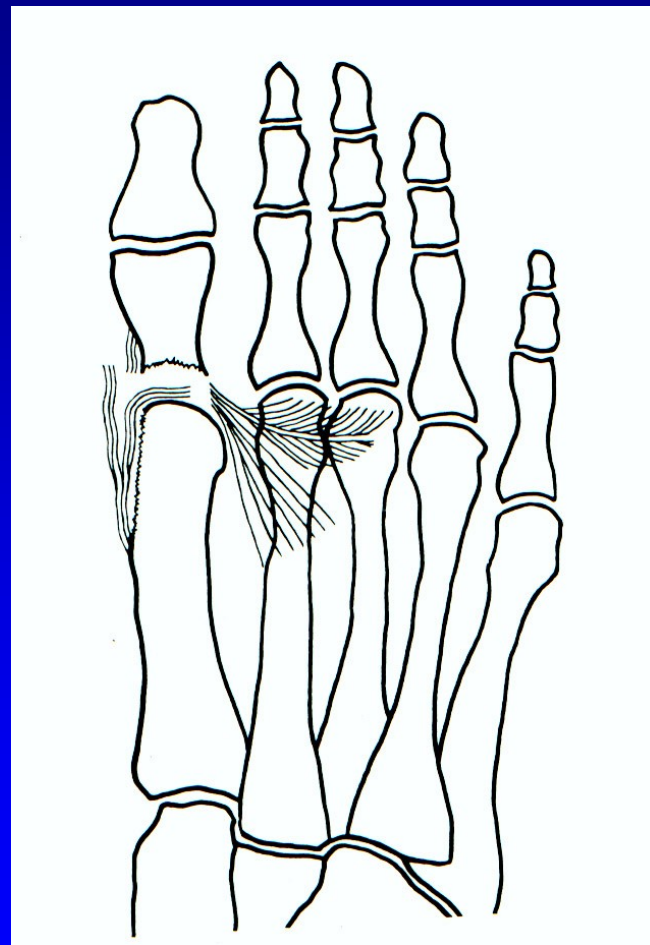
Osteotomie baze 1. MTT



Op. sec. Keller - resekční artroplastika

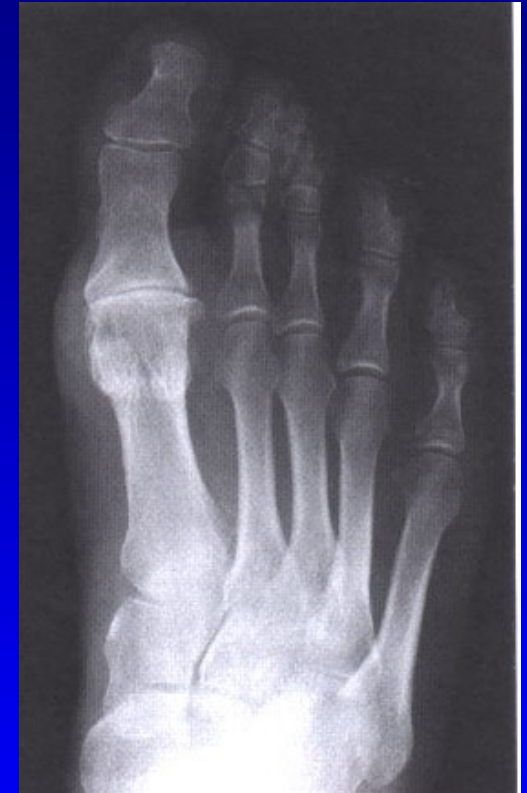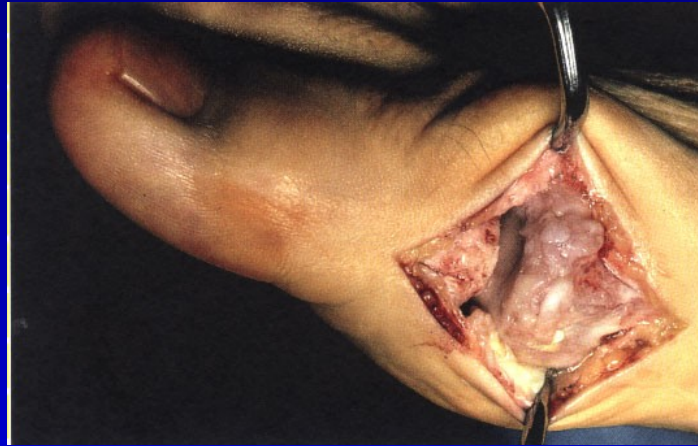

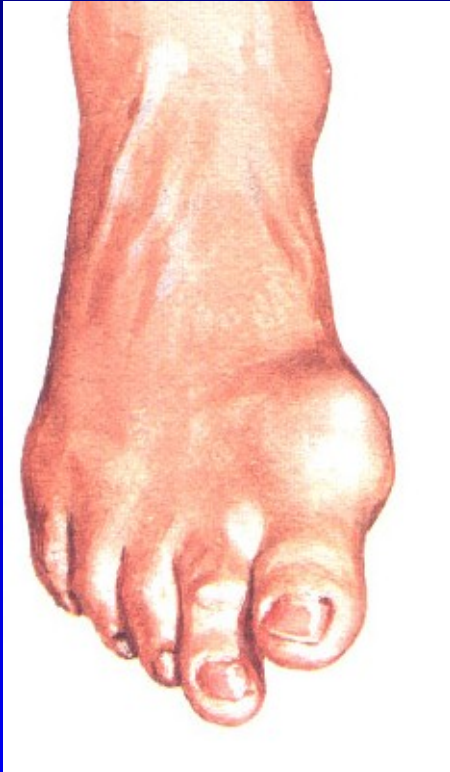
Obr. 67



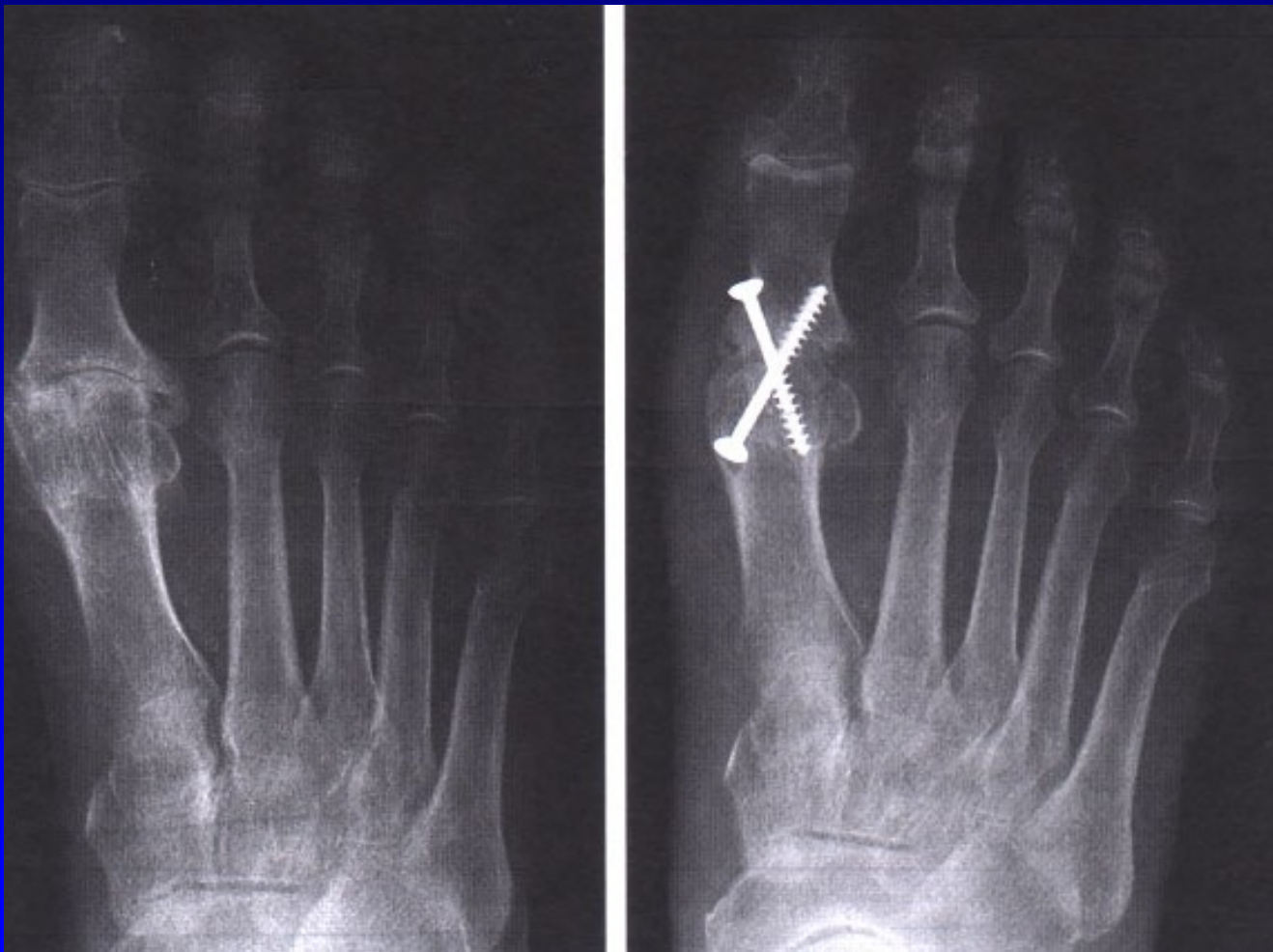Obr. 68

Hallux rigidus

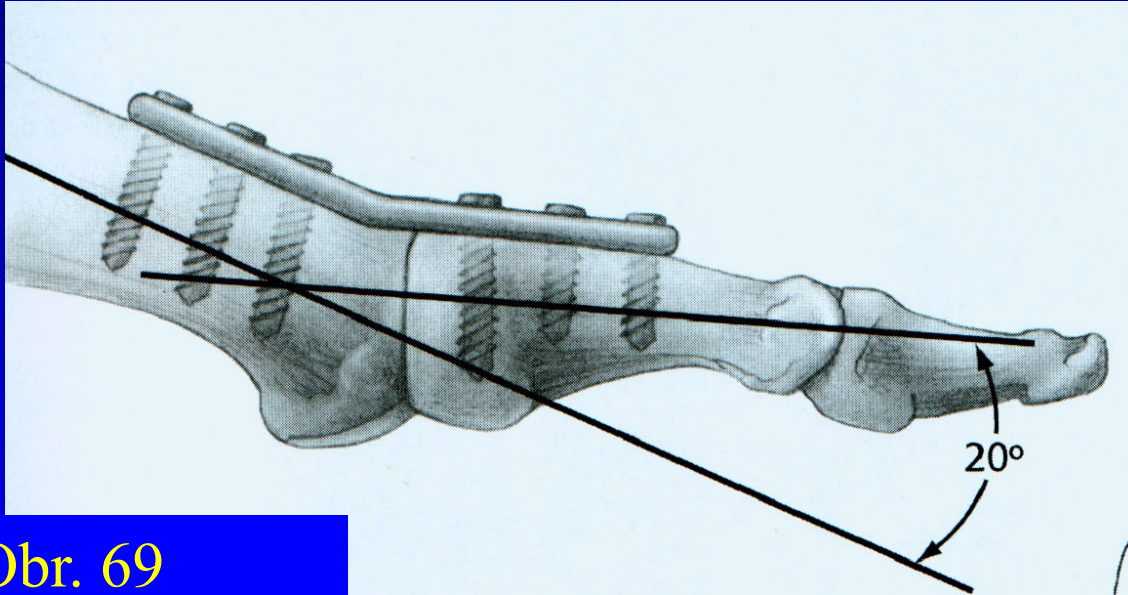


Arthrosis art. MTP h. I.

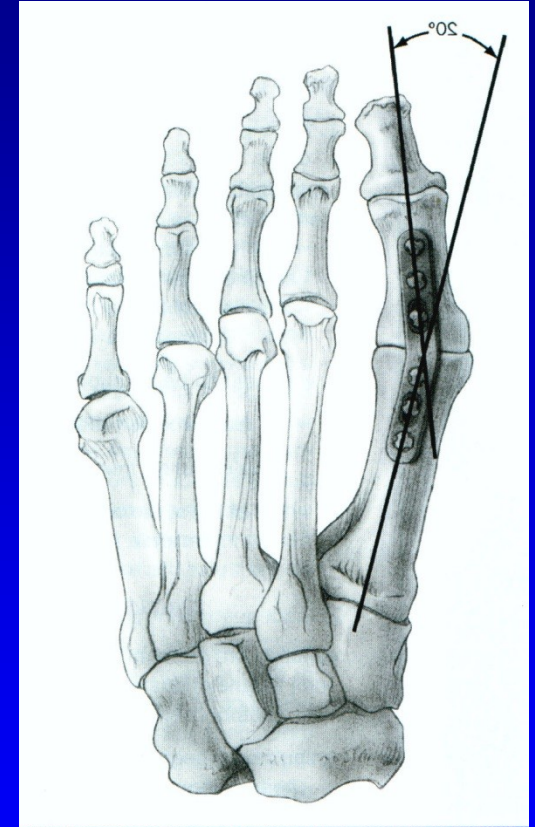
Artrodéza MTP₁ kl. palce



Artrodéza palce

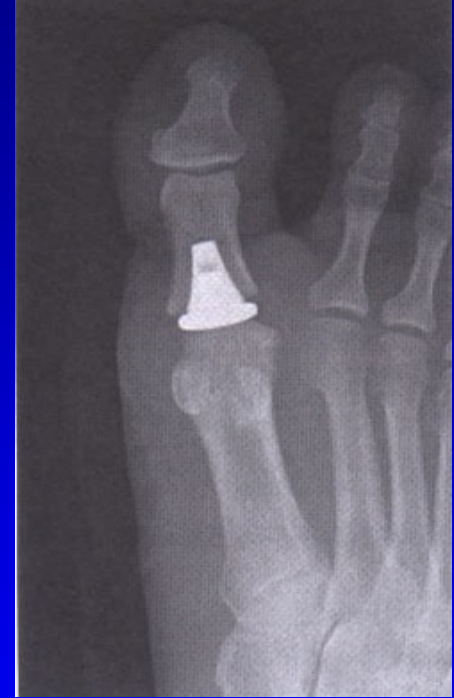
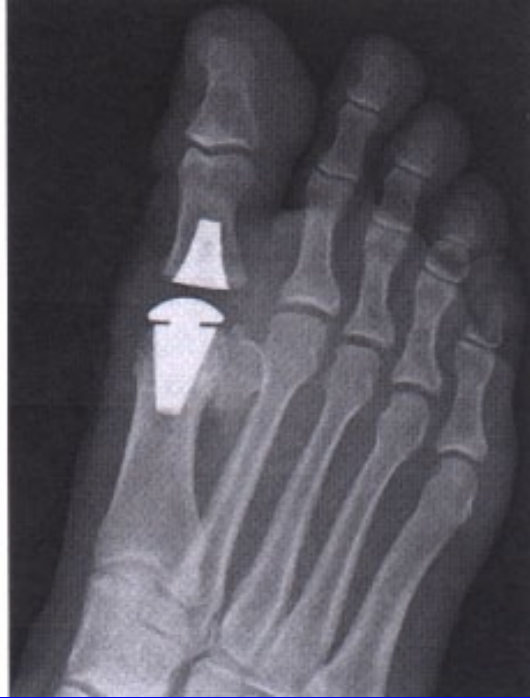
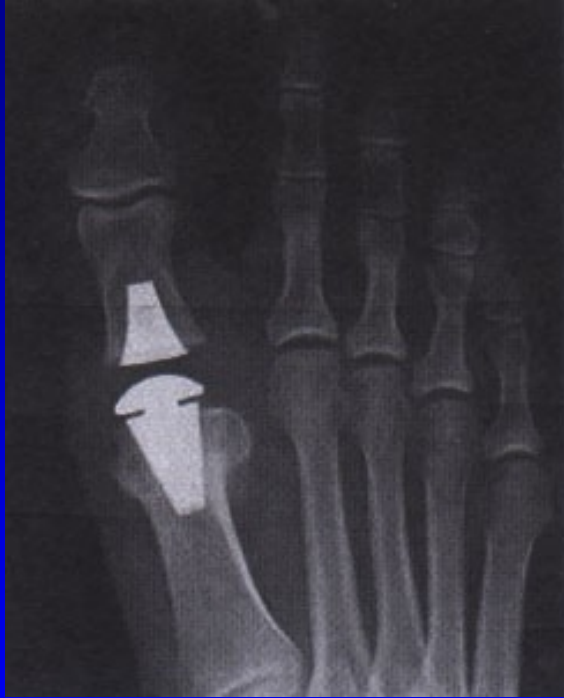Obr. 69



Obr. 70

Náhrada MTPPh. kloubu palce



Deformity nohy

Pes varus

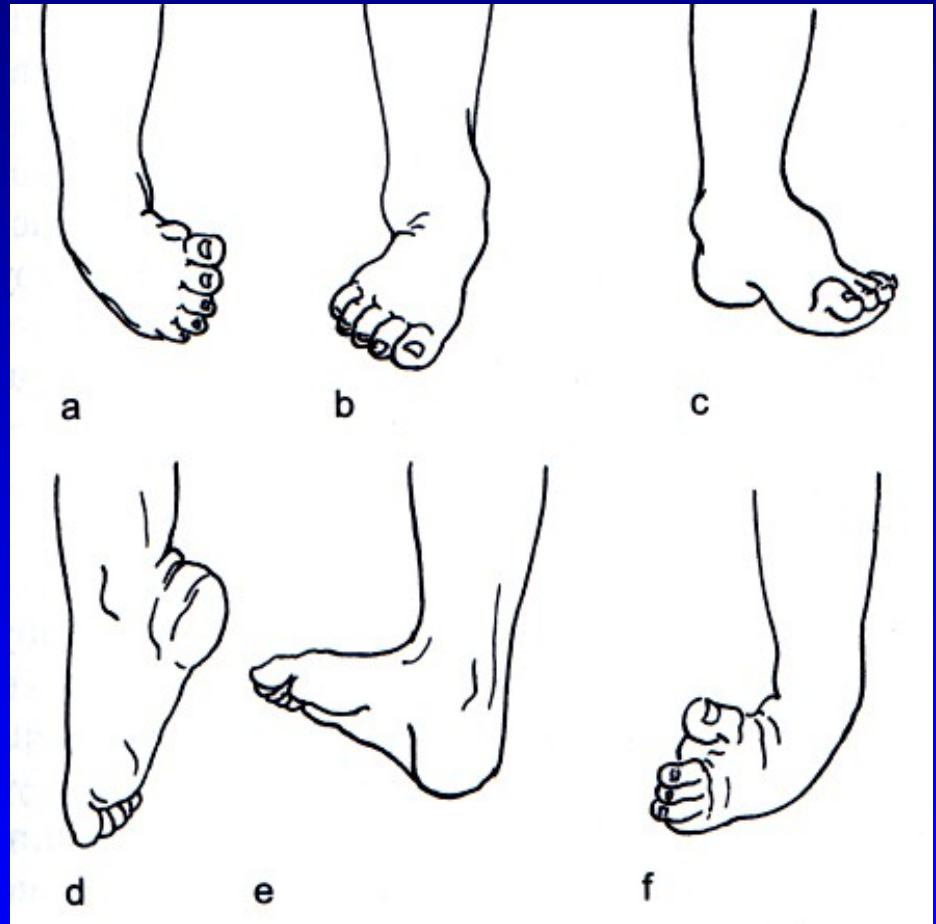
Pes valgus

Pes cavus

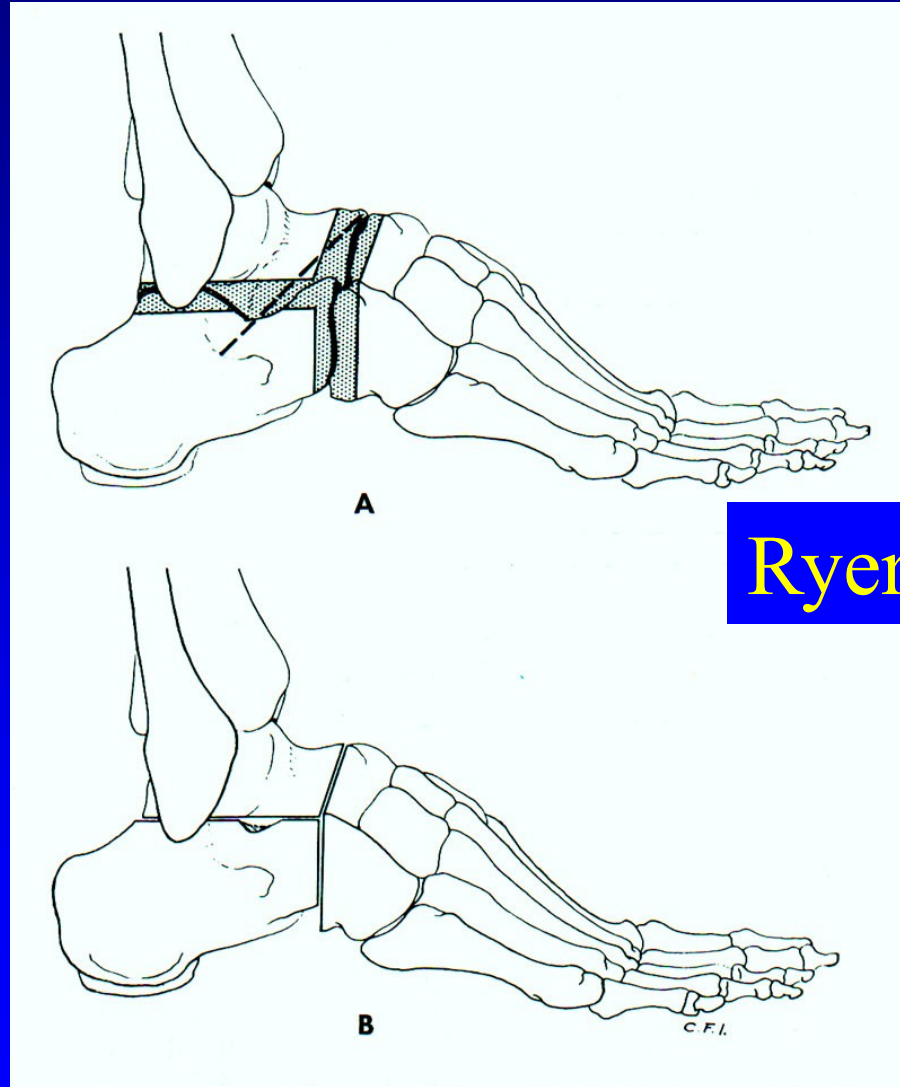
Pes equinus

Pes calcaneus

Pes equinovarus



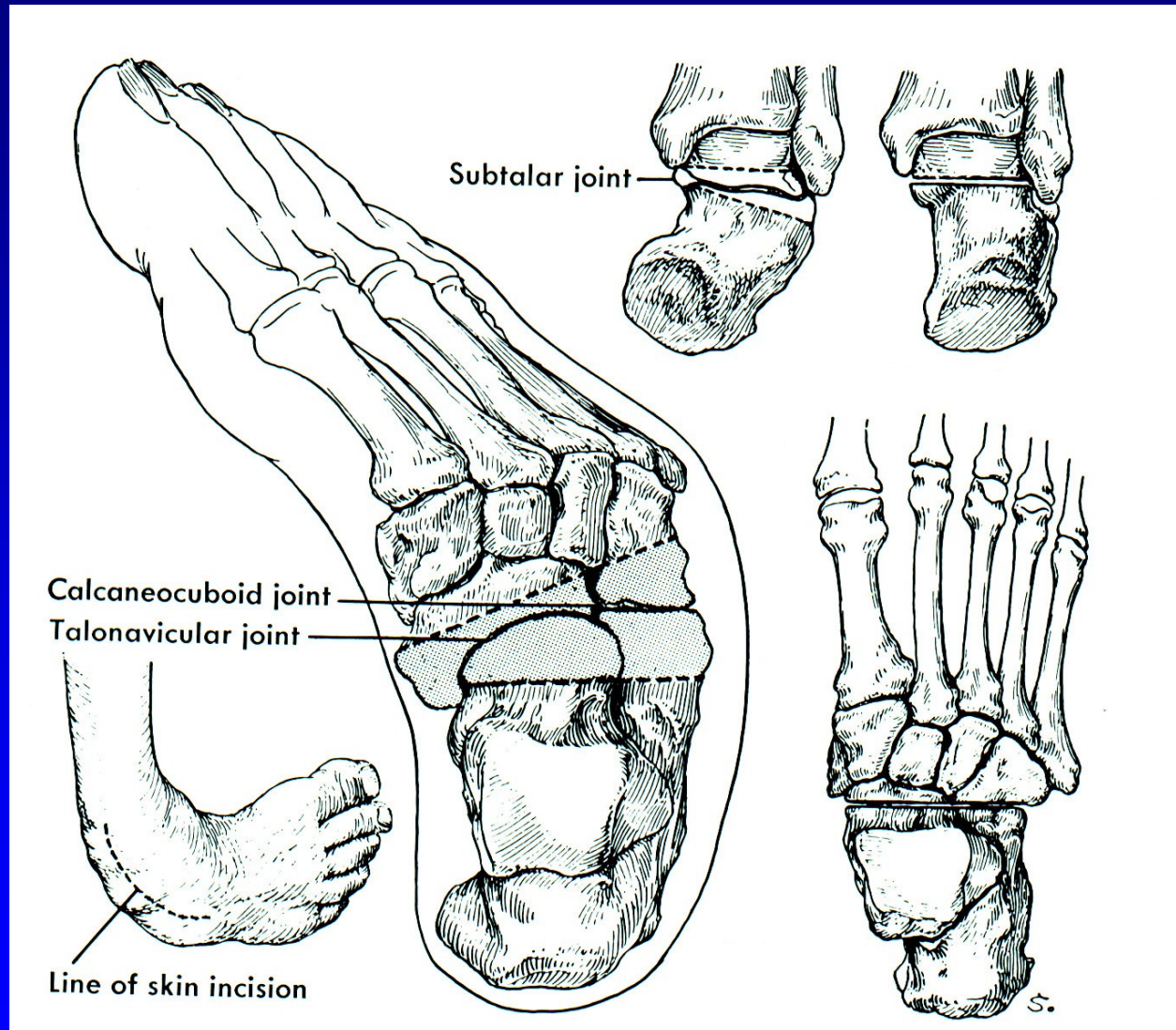
Resekce sub talo- triple arthrodesis



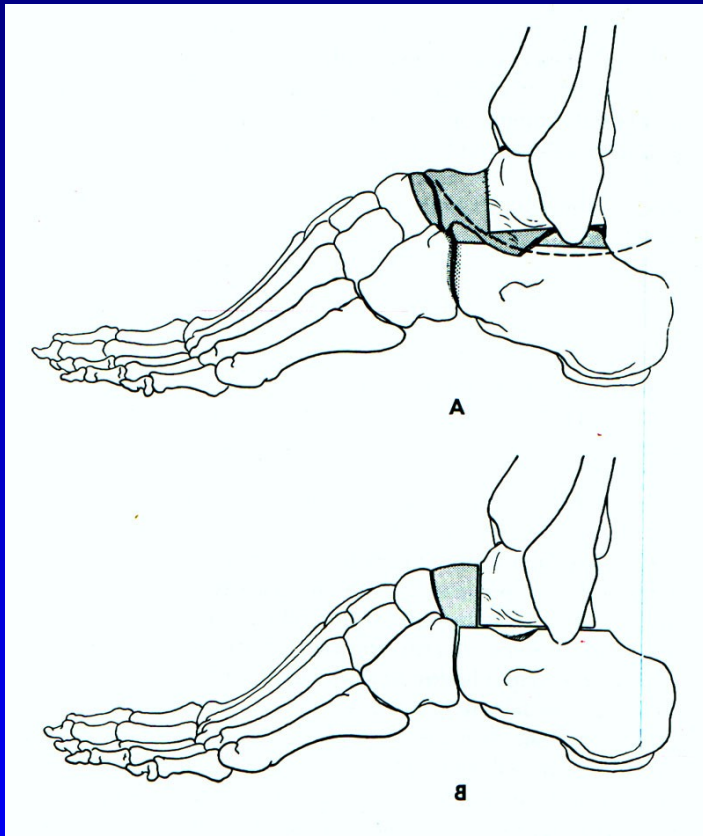
Ryerson

Obr. 74

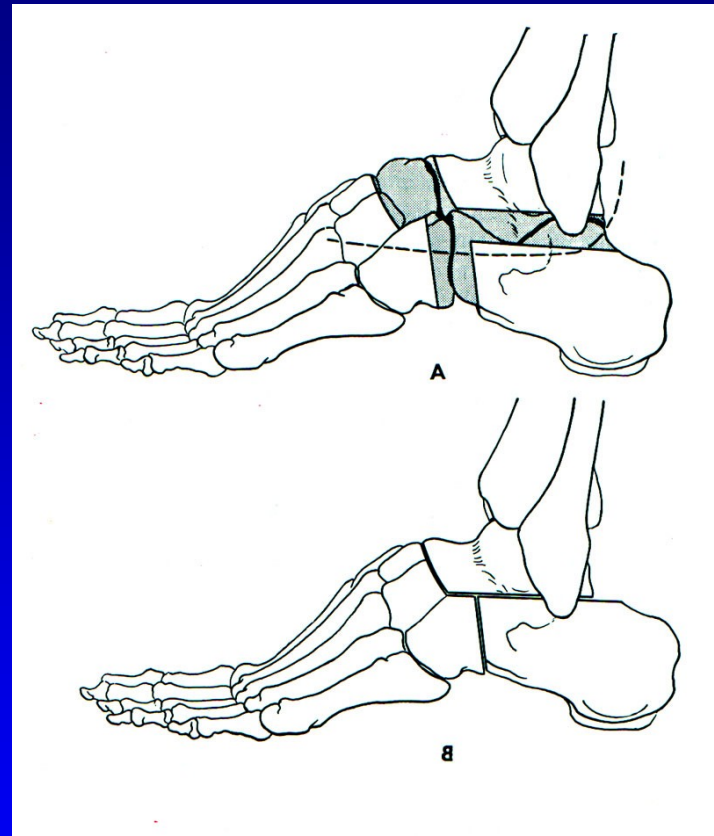
Resekce sub talo - pes equinovarus



Resekce sub talo- triple arthrodesis

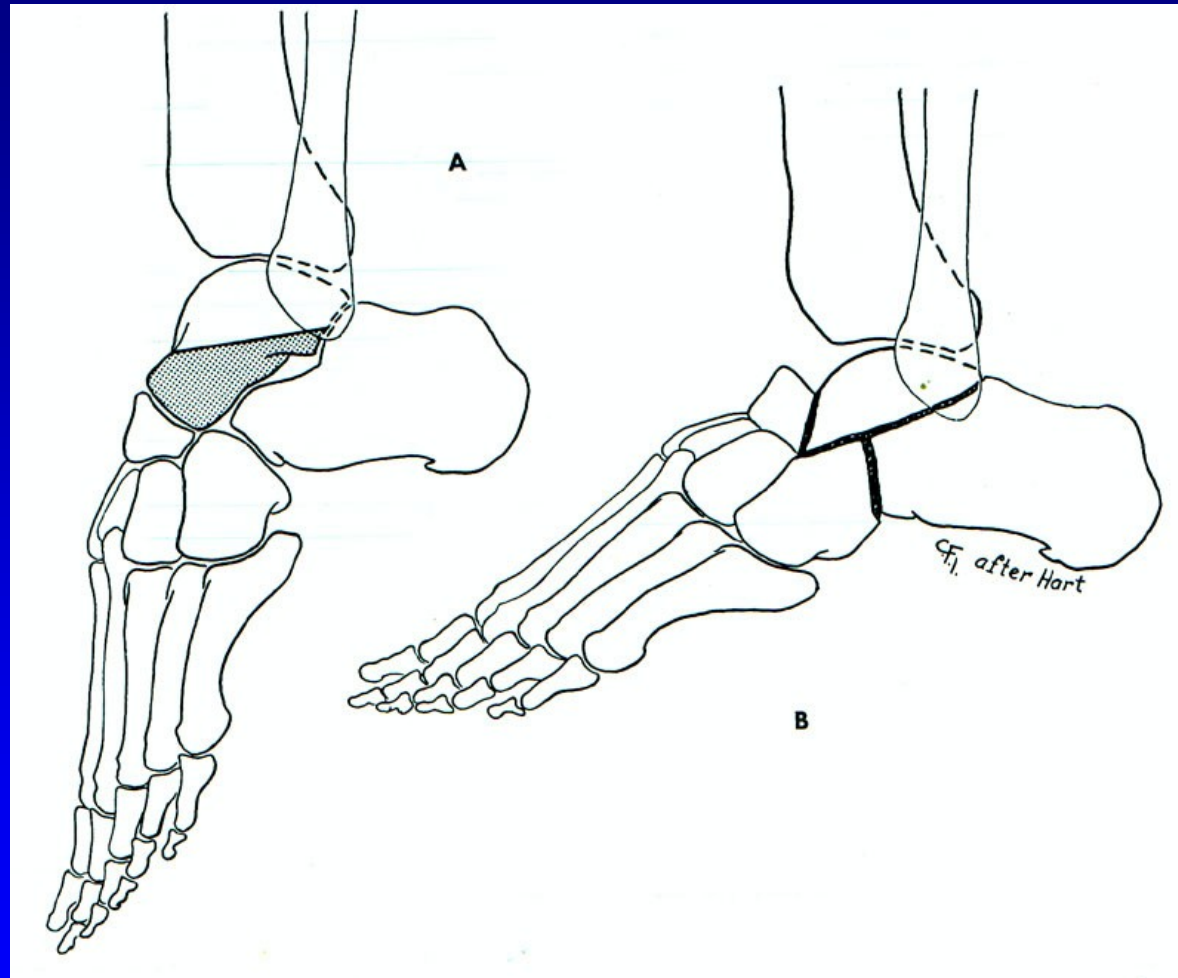


Obr. 75 Dunn



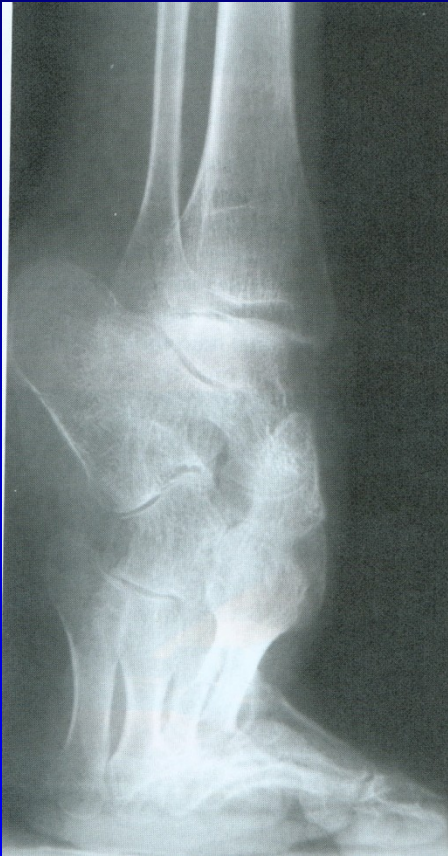Obr. 76 Hoke

Resekce sub talo- triple arthrodesis

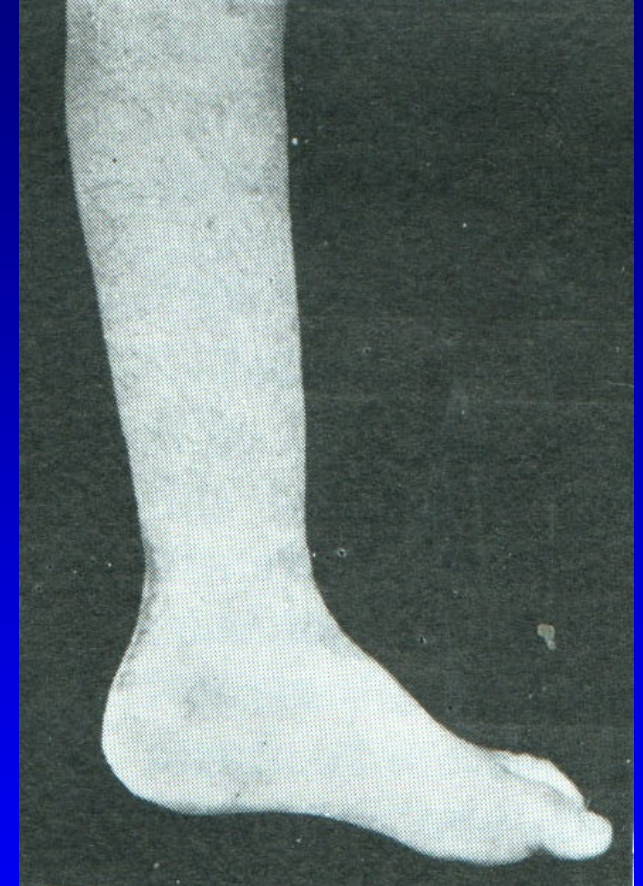
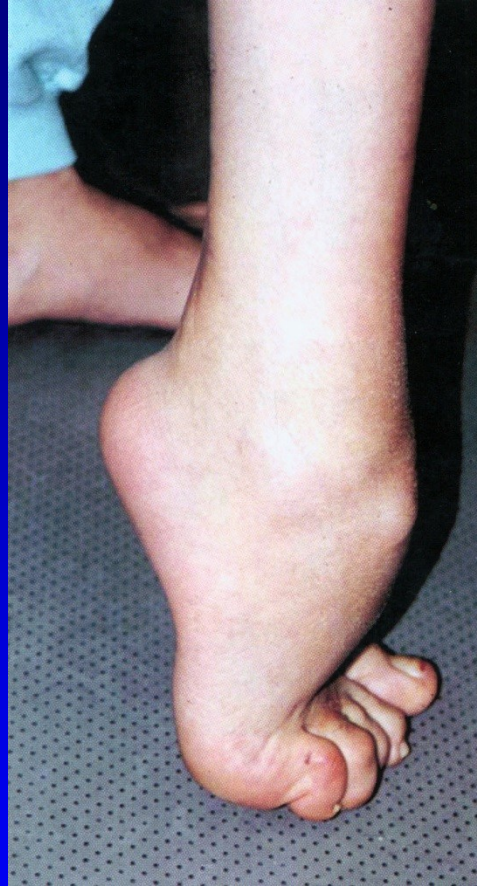
Obr. 77 Lambrinudi

Pes equinus



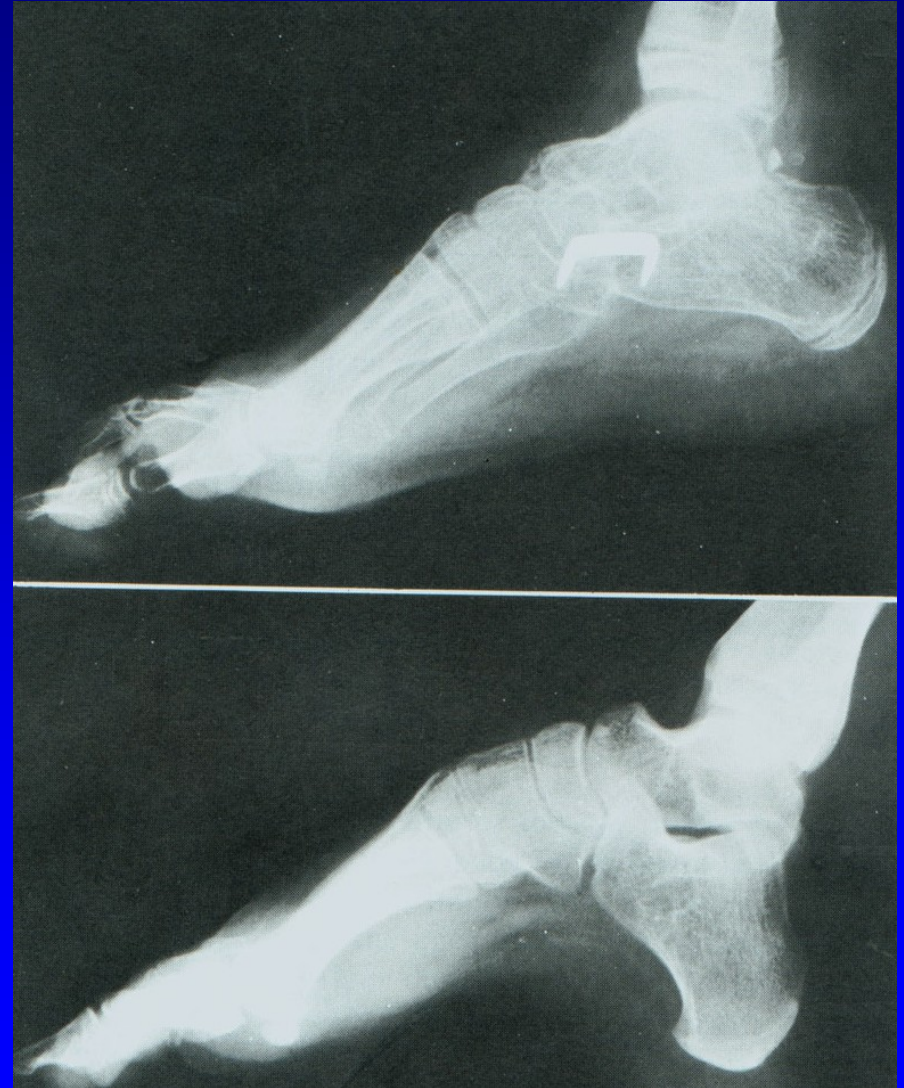Obr. 78



Obr. 79

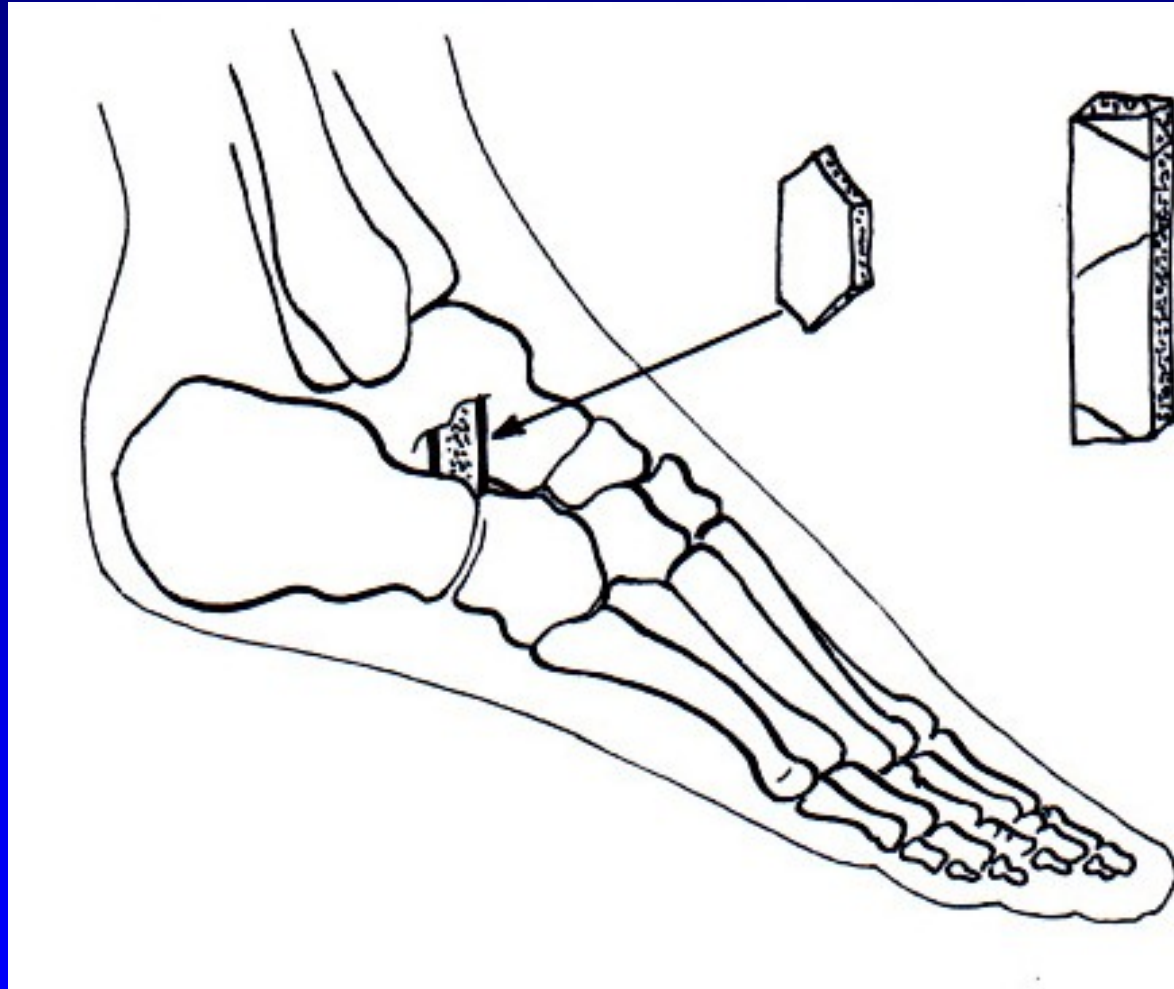
Resekce sub talo- triple arthrodesis

Pes excavatus




Obr. 82

Artrodéza sec. Grice




Obr. 87


Deformity prstců



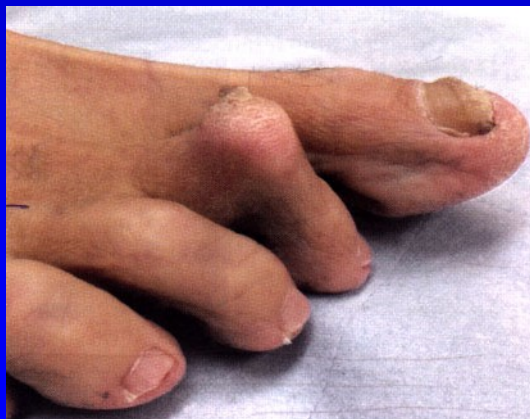Obr. 13 Kladívkovitý prst



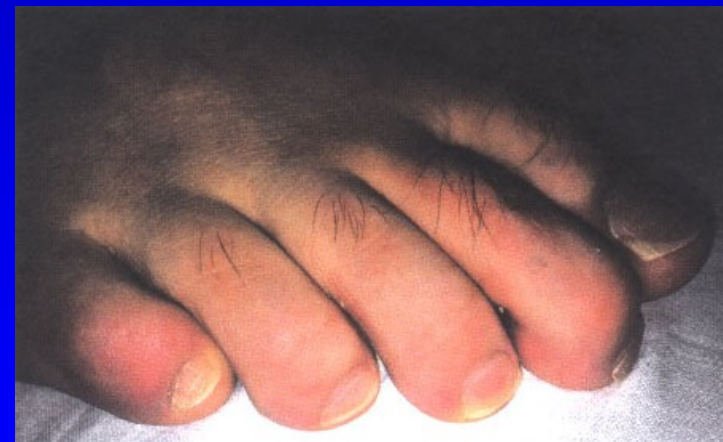
Obr. 14 Drápovitý prst



Obr. 15 Paličkový prst

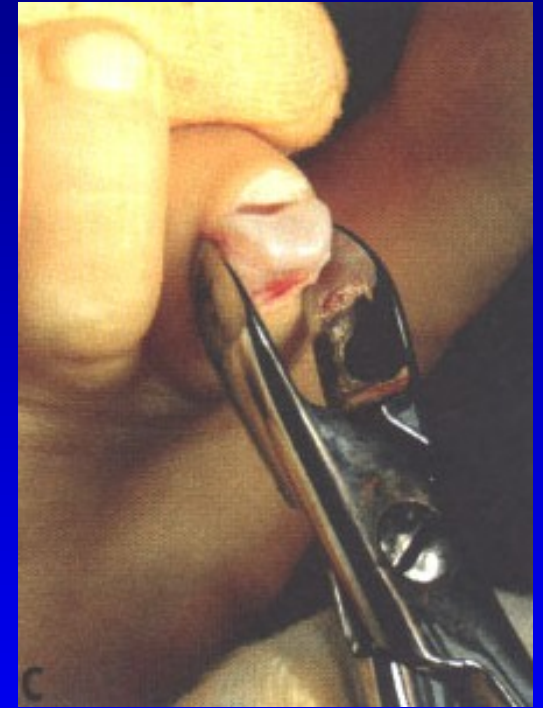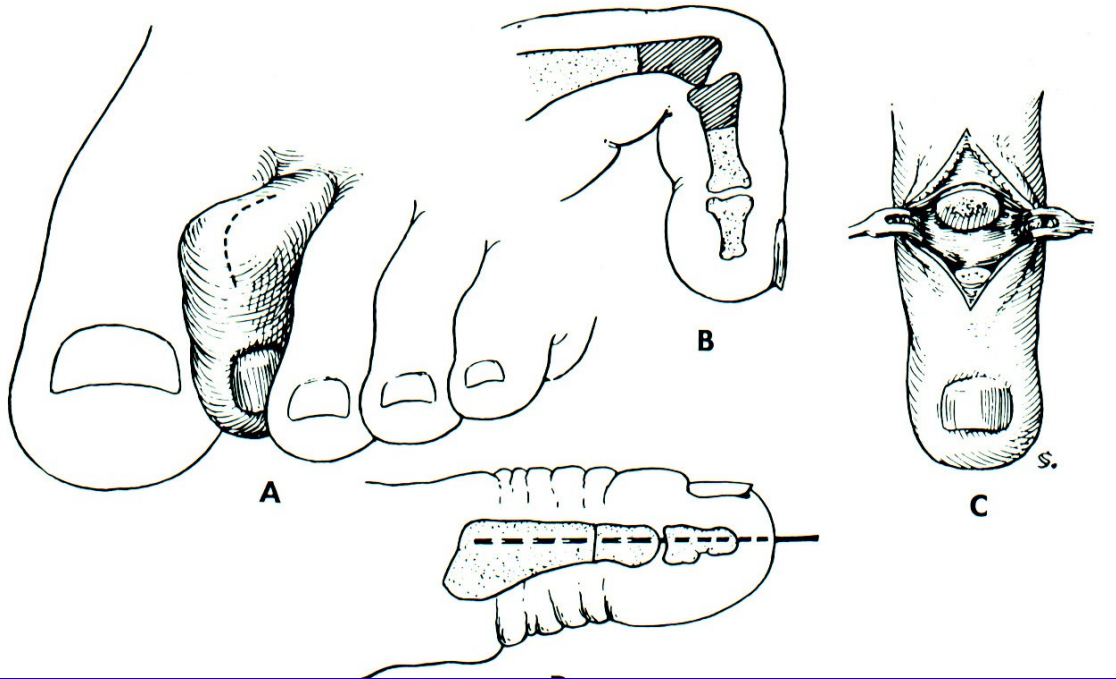


Dig. hamatus



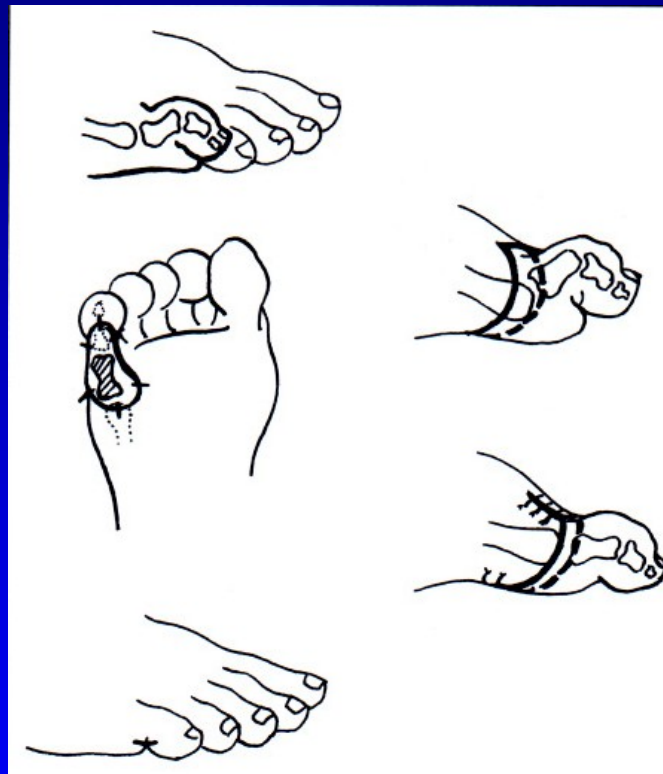
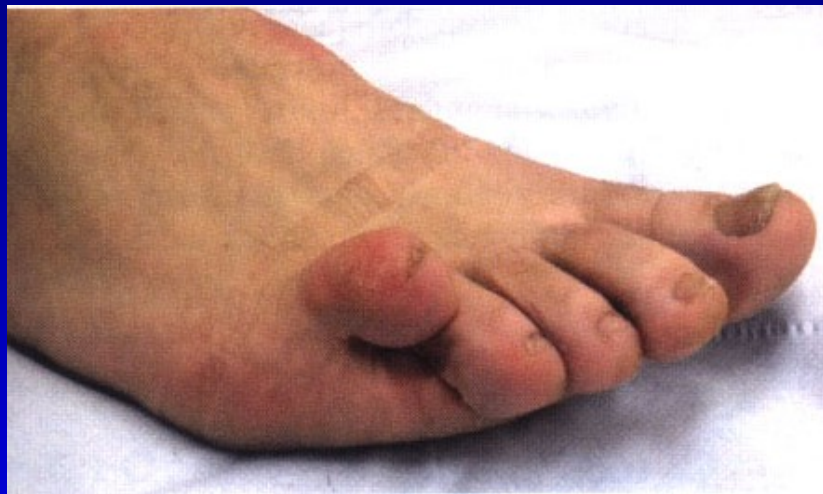Dig. malleus

Dig. hamatus

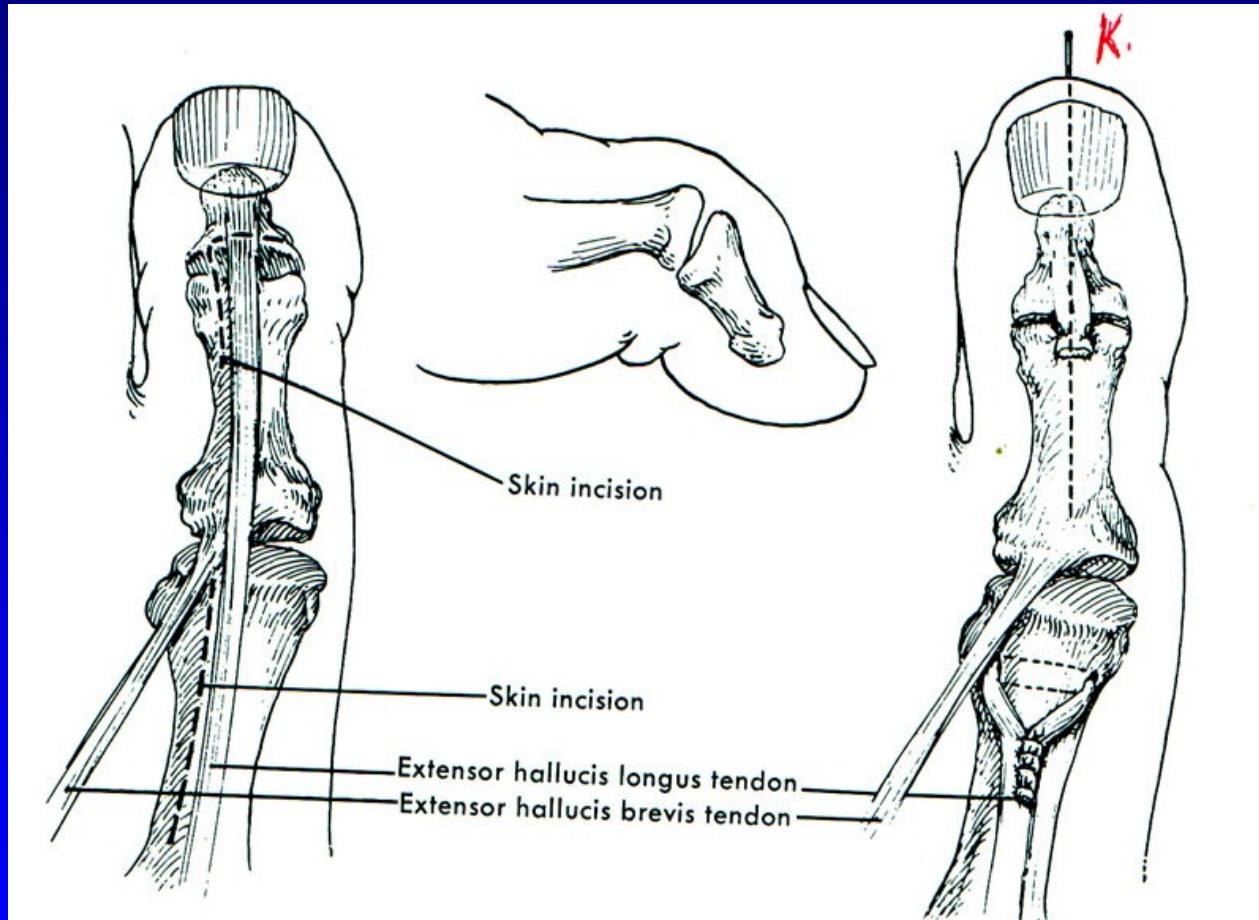


Obr. 91

Dig. superductus



Drápvité postavení palce nohy



Obr. 93 Operace sec. Jones

Aseptické nekrózy kostí nohy

m. Köhler I.

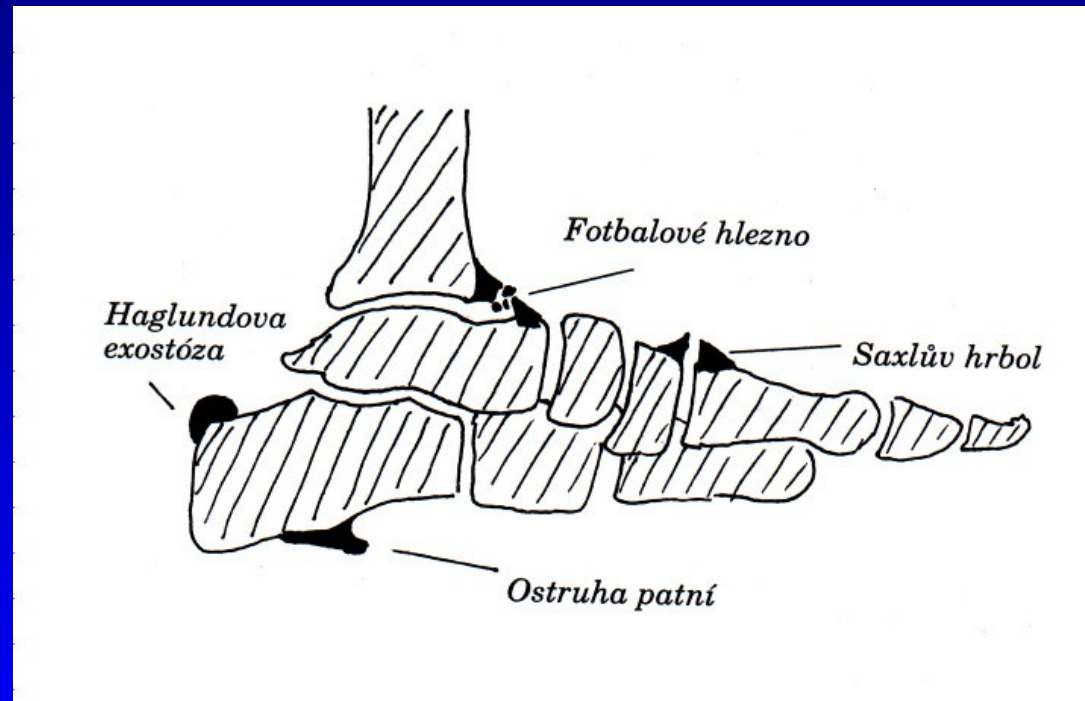
m. Köhler II.

m. Haglund- Sever – apofýza kalkanea (8-13 let)

Osteochondropatie sesamských kůstek

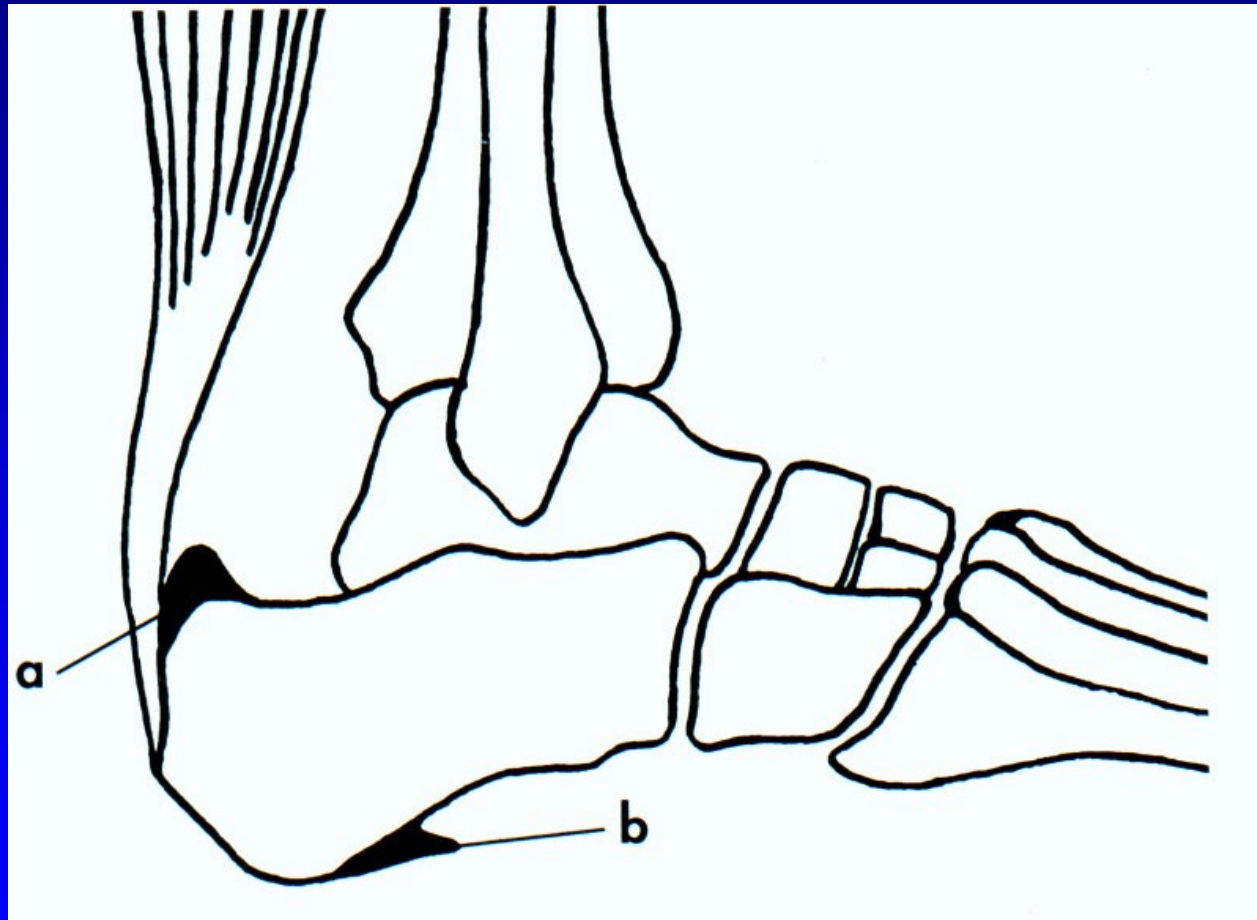
Bursitidy a entezopatie a v oblasti nohy

Achillodynia
Calcar calcanei
Saxlův hrbol
Haglundova exostóza
Fotbalové hlezno
Os tibiale externum



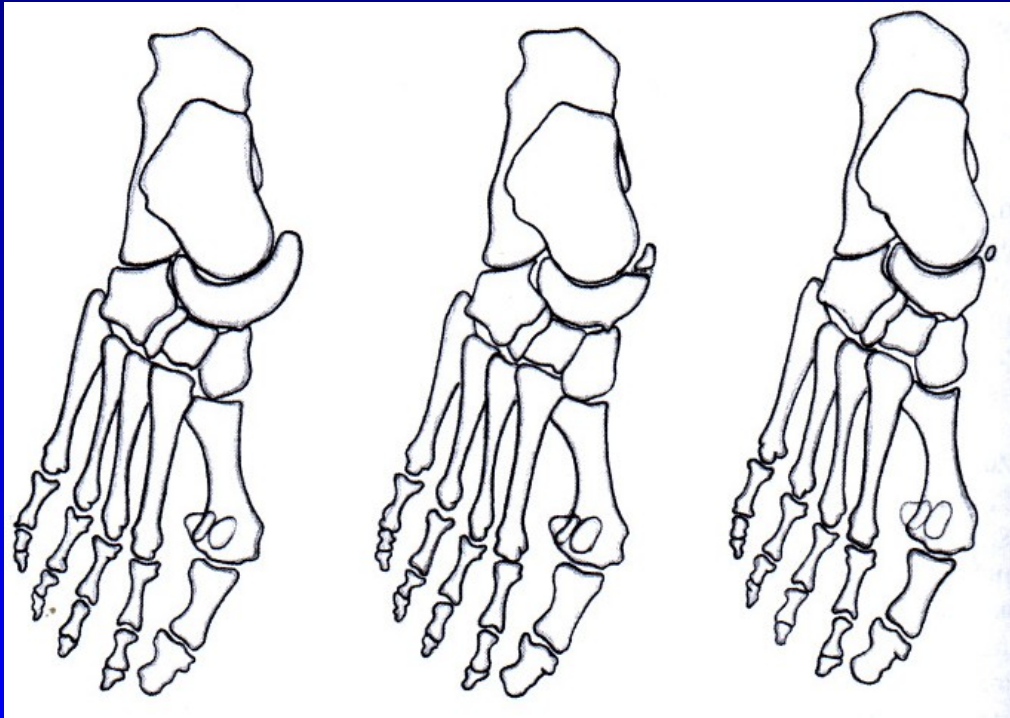
Obr. 94

Calcar calcanei - ostruha patní kosti

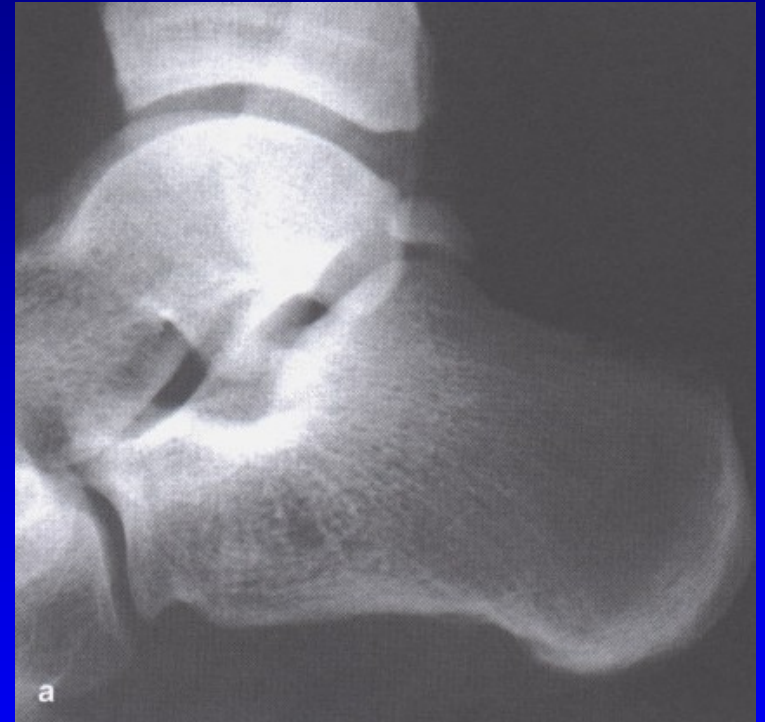

Obr. 95

Aksesorní kůstky nohy

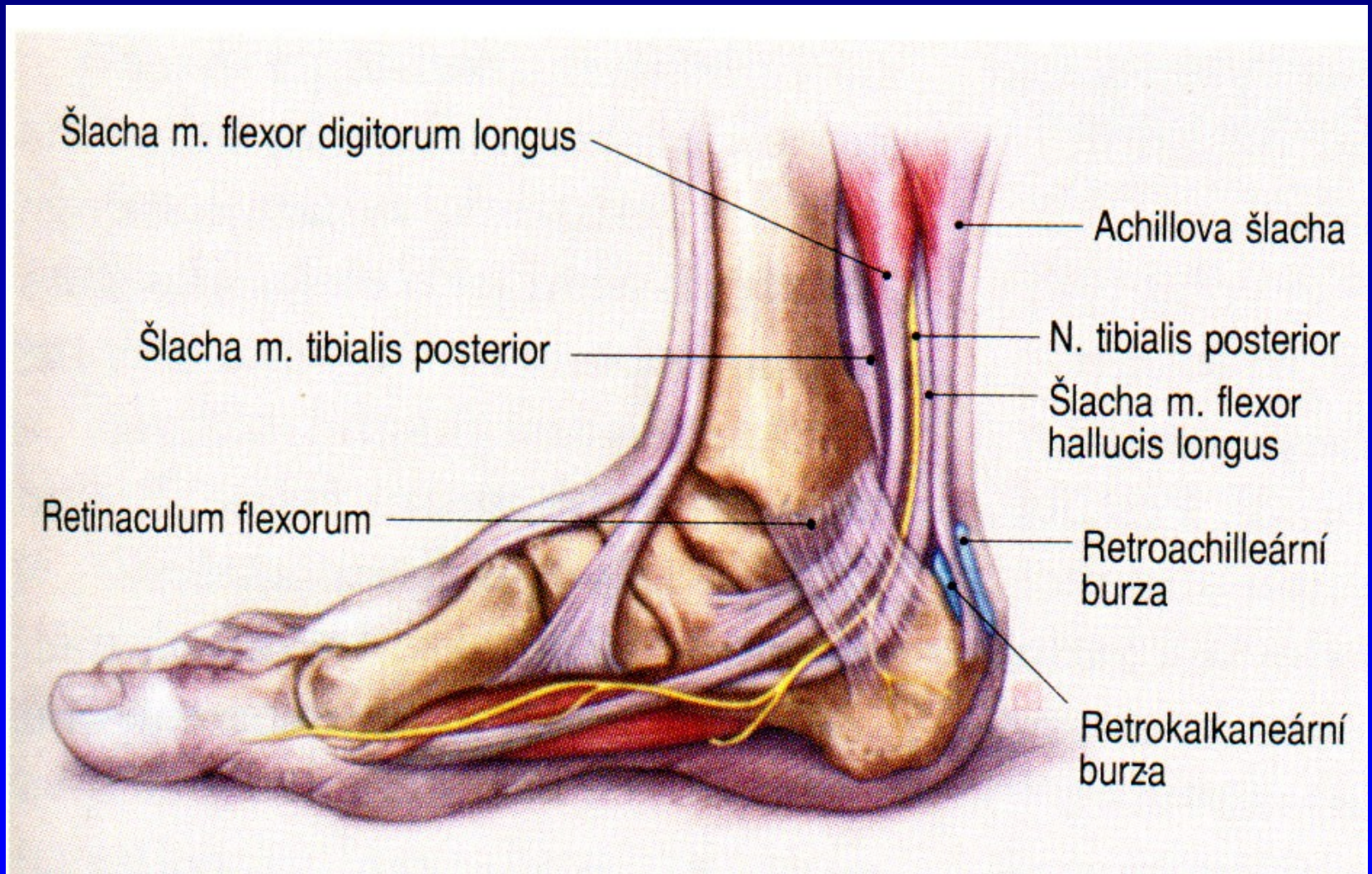


Obr. 97 Os tibiale externum



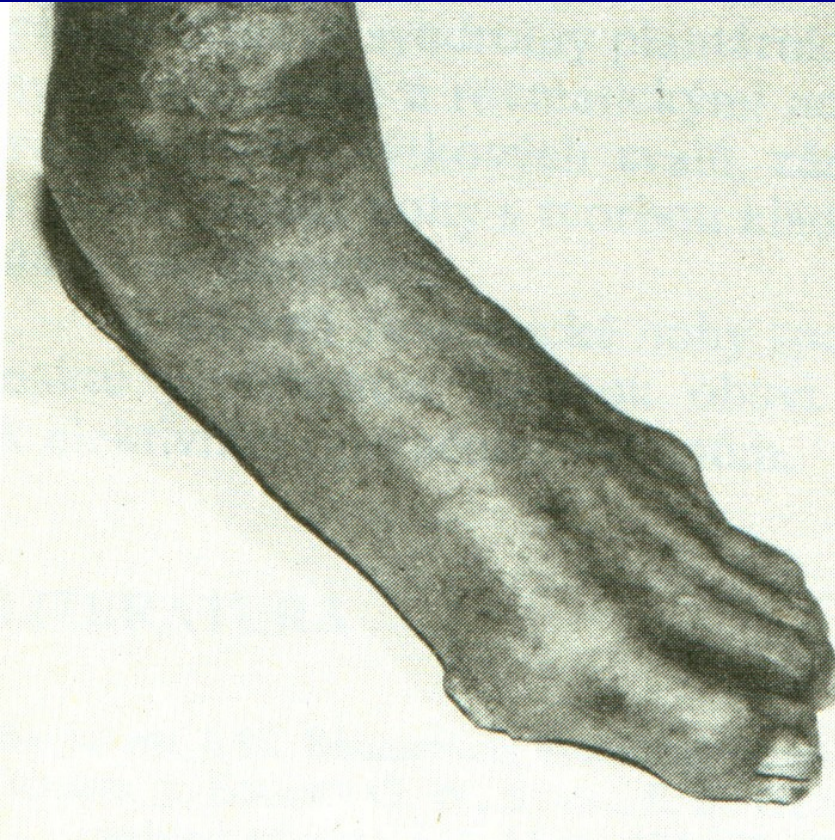
Obr. 98 Os trigonum

Bursitis retrocalcanearis



Obr. 99

Diabetická noha



7-15 % diabetiků

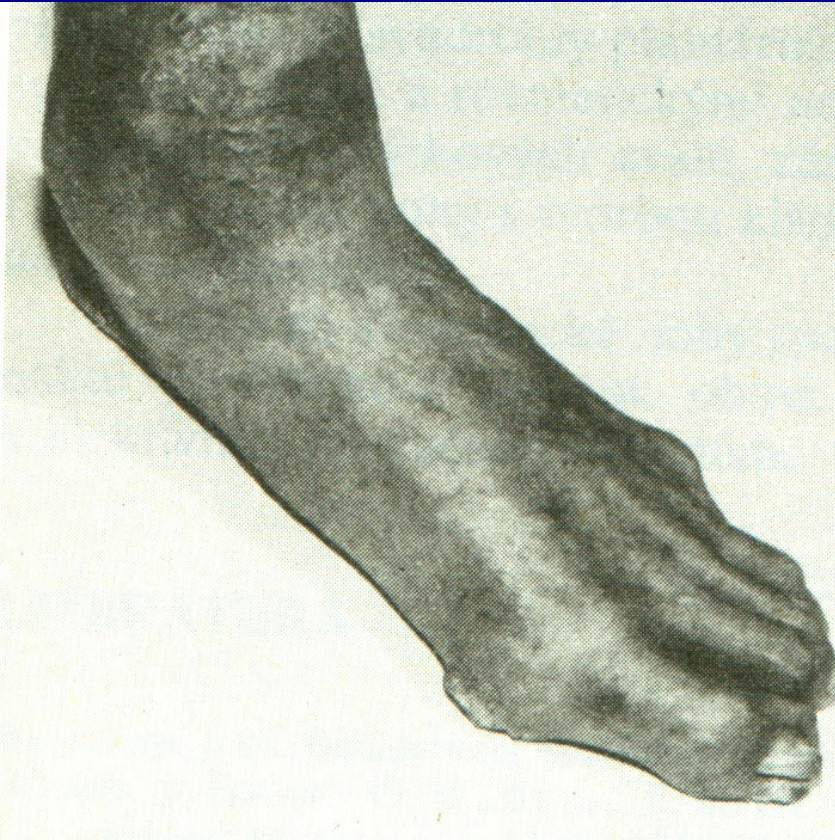
Diabetická neuropatie

Ischemická choroba cév DK

Diabetická mikroangiopatie

Obr. 100

Diabetická noha



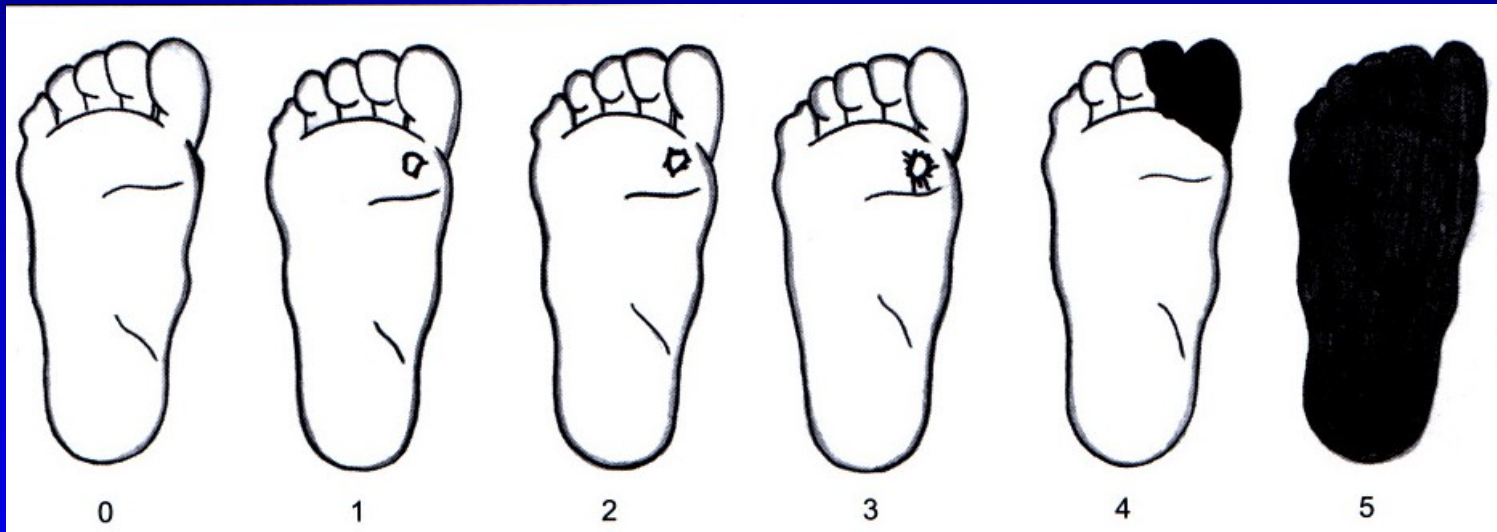
Charcotův neuropatický kloub

Hluboké infikované ulcerace

Obr. 101

Diabetická noha

Wagnerova klasifikace



Obr. 102

Bez
poruchy
kůže

Povrchová
ulcerace

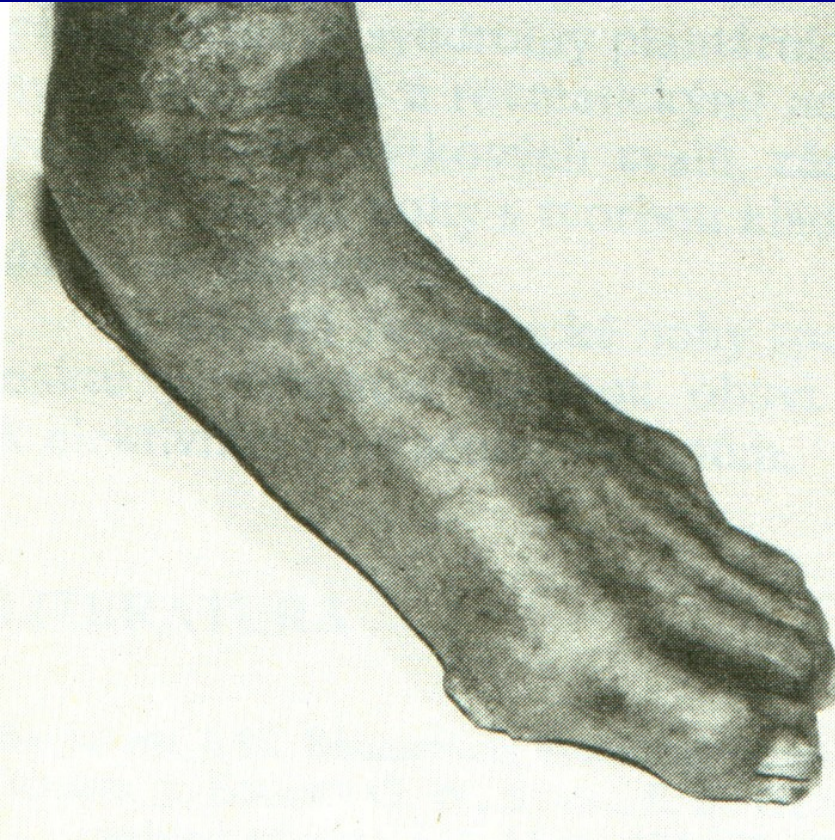
Hlubší
ulcerace

Hluboká
Ulcerace
Postižení
Kosti
a kloubu

Lokaliz.
gangréna

Gangréna
Celé nohy

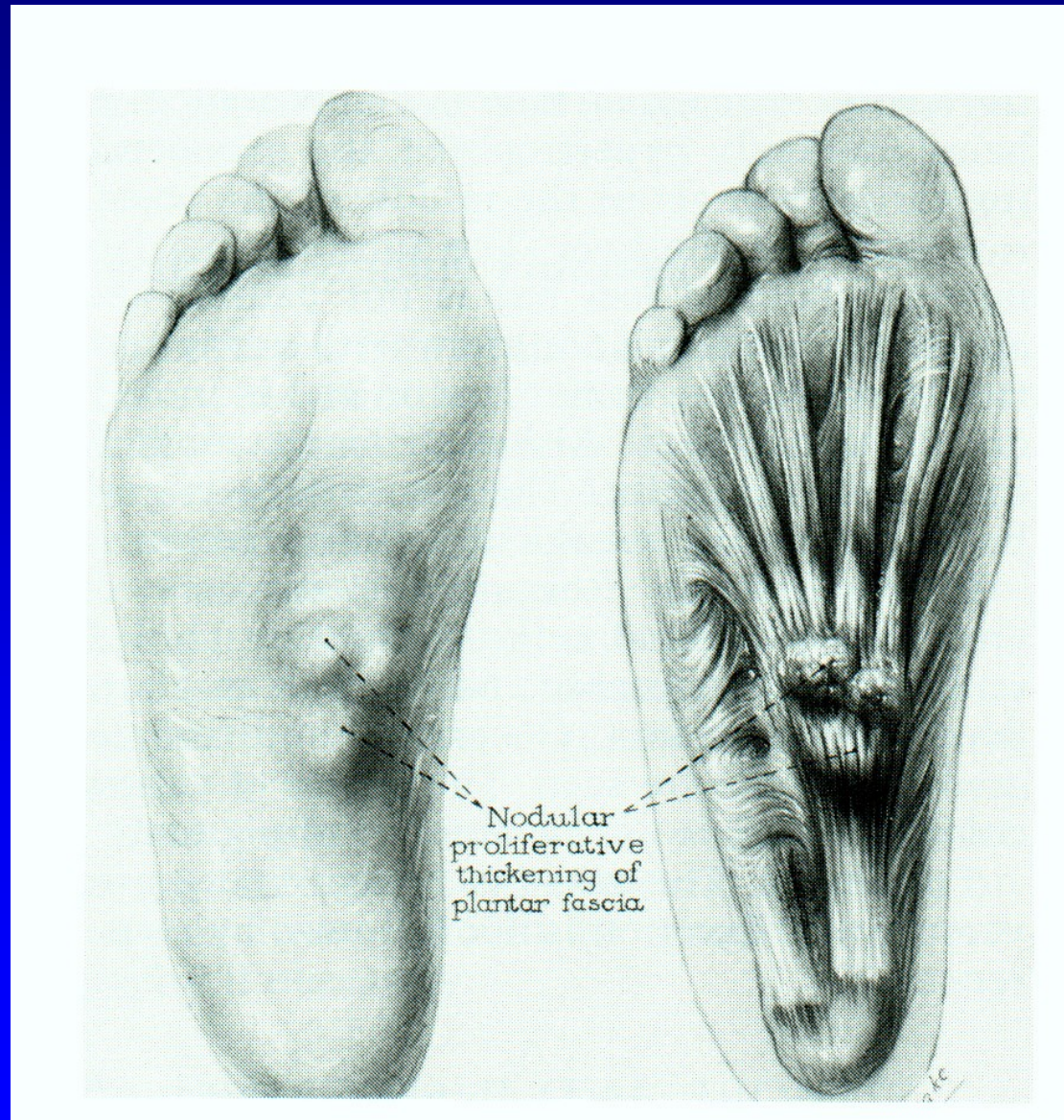
Léčba



Obr. 103

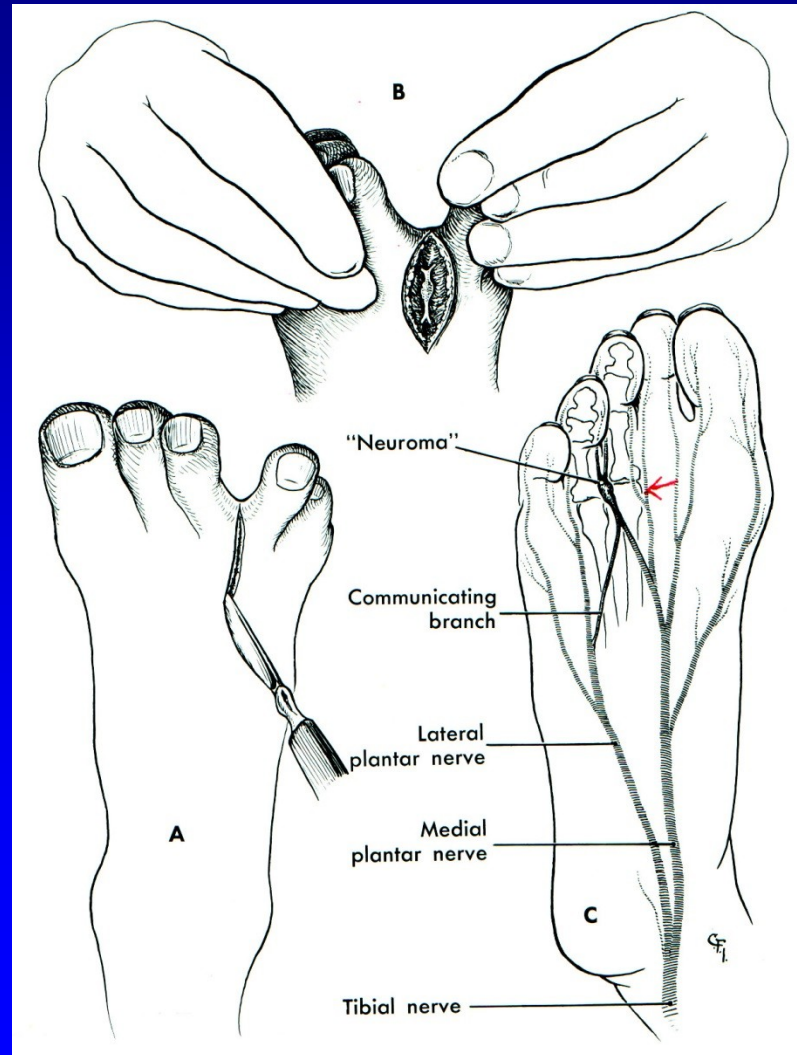
- Multidisciplinární
- Pravidelné kontroly
- Inzulinoterapie
- Dezinfekce
- Proteolytická th.
- Antibiotika
- Vasodilatancia, vit E
- Perkut. transluminální angioplastika
- Bypass
- Hyperbarická komora
- Imobilizace
- Arthrodezy
- Amputace (15 %)

Plantární fibromatosis



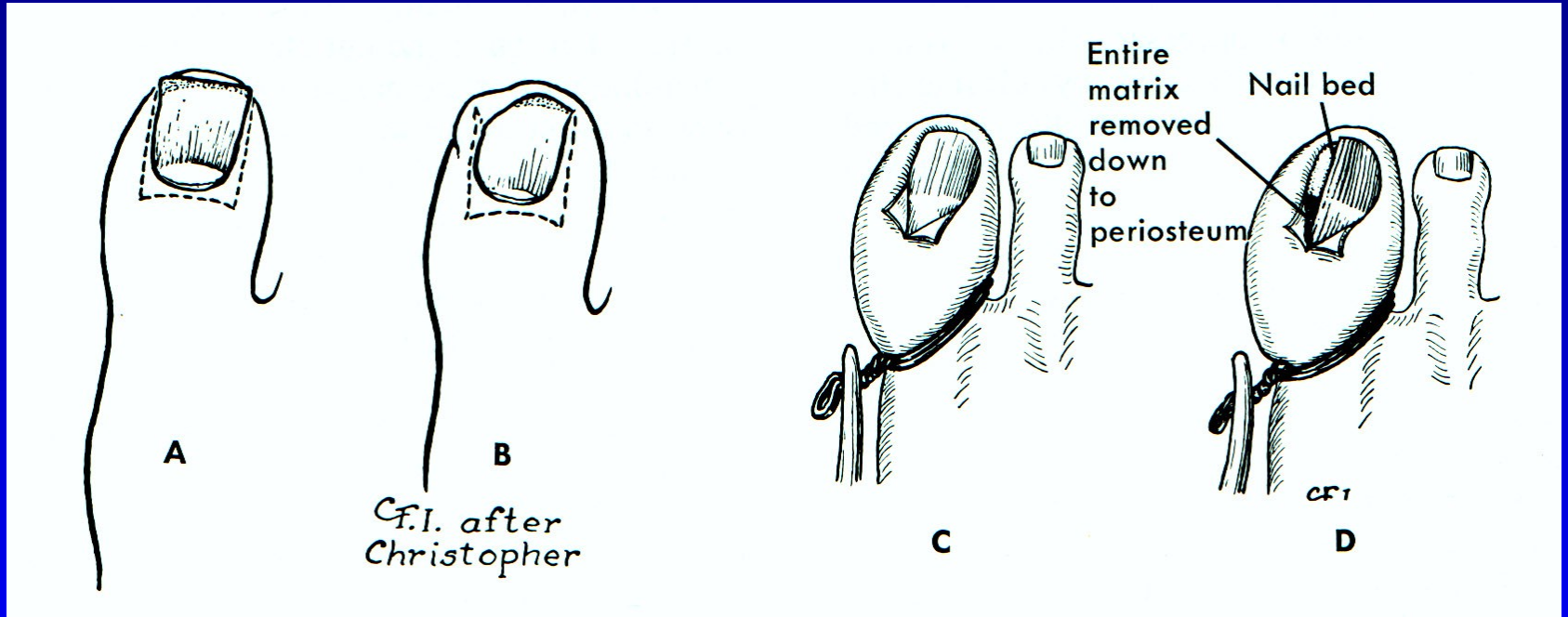
Obr. 104

Mortonova neuralgie



Obr. 105

Unquis incarnatus



Obr. 106

Další příčiny bolestí nohou

Neurogenní (LS syndrom, spinální stenóza, aj.)

Cévní (varixy, chronická venózní insuficience, ICHDK)

Stress fraktury

Synovialitis MTP_h kloubů

Nemoci sesamských kůstek

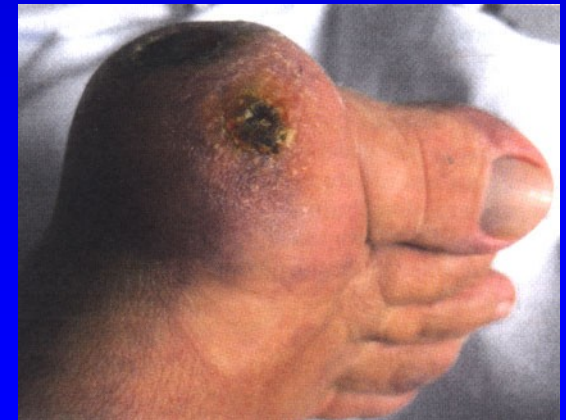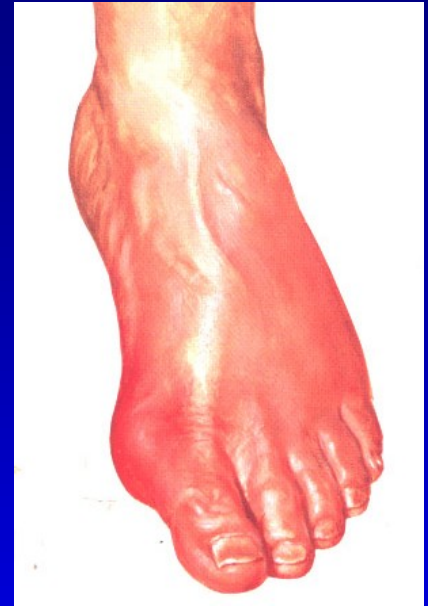
Tumory

Osteomyelitis

Záněty (bakteriální, R.A., psoriatické, dnavé)

Tenosynovialitis

Neurogenní artropatie



Použitá literatura

Janíček, P.: Ortopedie. Lékařská fakulta MU v Brně, 2001.

Popelka, S.: Chirurgie nohy a hlezna, 2014.

Ilustrace použity z těchto publikací

Netter, F.: The CIBA collection of medical illustrations
Vol. 8, part. I, II., Ciba- Geigy Corporation, 1990.

Sosna, A., Vavřík, P., Krbec, M., Pokorný, D.: Základy
Ortopedie. Triton. 2001.

Sinělnikov, P.D.: Atlas anatomie člověka.
Gosudarstvennoje izdatelstvo medicinskoj literatury,
Moskva 1963.

Ilustrace použity z těchto publikací

Edmonson A.S., Crenshaw, A.H. : Campbell's Operative Orthopaedics. Sixth Edition, The C.V. Mosby Company, 1980.

Dungl, P.: Ortopedie. Grada publishing. 2005.

Turek, S.: Orthopaedics. J.B. Lippincott Company, Third Edition, 1977

Janíček, P.: Ortopedie. Masarykova univerzita, 2001.

Turek, S.: Orthopaedics. J.B. Lippincott Company, Third Edition, 1977

Frejka, B.: Základy ortopedické chirurgie. Avicenum Praha, 1970

Popelka, S. : Chirurgie nohy a hlezna, 2014.