

Získané vady

Z. Rozkydal

Získané vady

Vznikají v průběhu života dítěte v dospívání nebo v dospělosti

Statické vady dolních končetin

Poruchy epifýz a epifyzárního růstu

Pouřazové deformity

Deformity v důsledku jiných chorob

Deformity v důsledku jiných chorob

Záněty

Metabolické choroby

Neurologické choroby

Svalová onemocnění

Endokrinní choroby

Statické vady dolních končetin

Nejčastější vady:

Pes planus et pes transversoplanus

Genua vara

Genua valga


Hallux valgus

Digitus hamatus

Poruchy epifýz

Patří sem hlavně
idiopatické avaskulární
nekrózy epifýz

Etiologie je neznámá



epifýza
metafýza

diafýza

metafýza
epifýza

Obr. 1

M. Calvé-Legg- Perthes

Je to komplikace nekrózy
proximální epifýzy femuru

4 -12 let

10% oboustranně

4x častěji chlapci

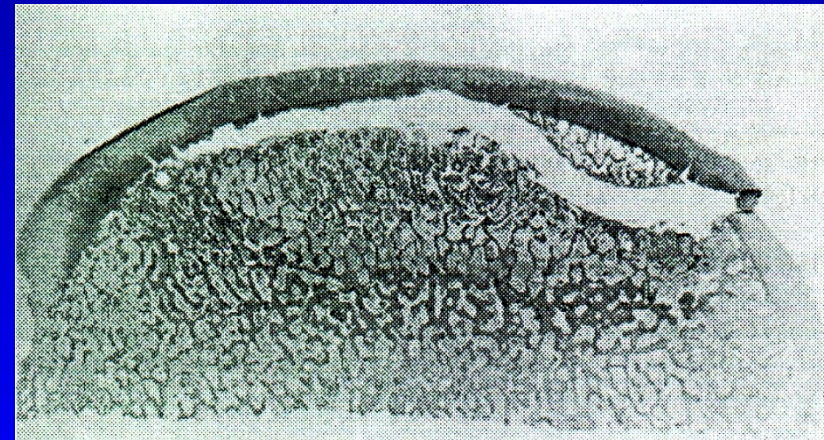
Klinické projevy: kulhání, bolest
omezený pohyb (rotace a abdukce)



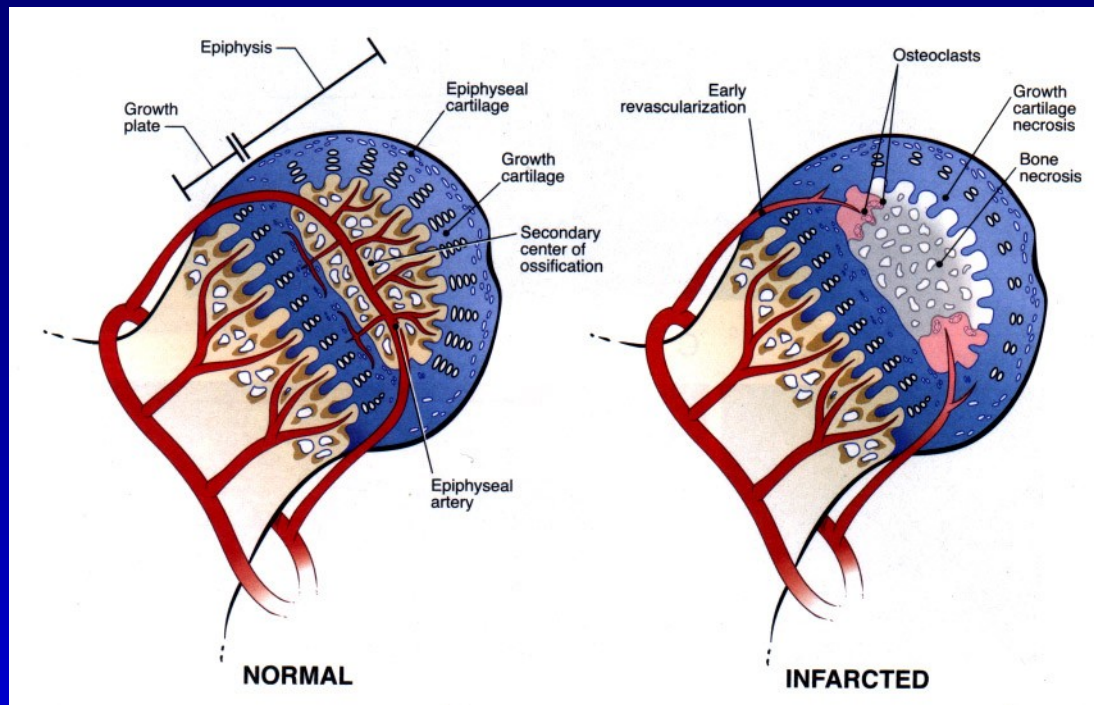
Obr. 2

M. Calvé-Legg- Perthes

Ischémie postihuje celou epifýzu
Růst kloubní chrupavky pokračuje
Kost je rezorbována a nahrazenou
plst'ovitou nezralou kostí
Tato kost je měkká a vulnerabilní
Vzniká bolestivá
subchondrální fraktura
Ukazuje na rozsah postižení
Nová plst'ovitá kost je pozvolna
revaskularizována
Nová kost je plastická
a je tvarována podle zátěže



Obr. 6
Subchondrální fraktura
hlavice femuru



Ztráta vaskularizace epifýzy

Nekróza kloubní chrupavky epifýzy

Zástava enchondrální osifikace

Kumulace mikropoškození v epifýze-
- resorpce, zhoršení mechanické síly

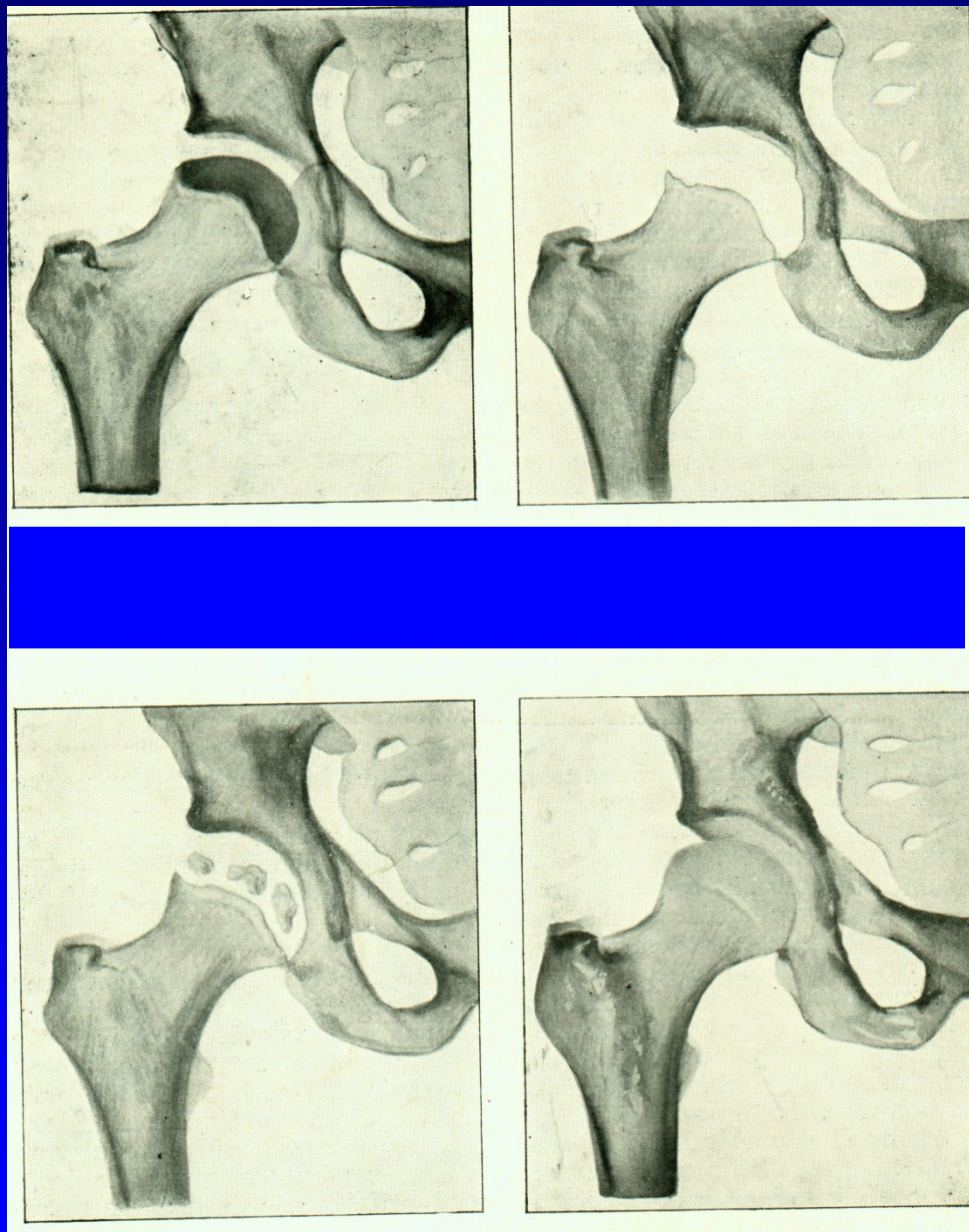
Poškození růstové ploténky- coxa vara, coxa brevis

M. Perthes

1. ischemická fáze: avaskulární nekróza
zástava růstu epifýzy
revaskularizace z periferie
obnova osifikace
2. ischemická fáze: trauma, subchondrální fraktura
rezorpce pod frakturou
náhrada plastickou kostí
subluxace, deformita

Stadia podle Frejky

1. St. latence 6 - 18 měsíců
2. St. nekrotického zhuštění
3. St. odvápnění
4. St. reparace
5. Pozdní stadium deformačních změn



Obr. 3

Dělení podle Cateralla

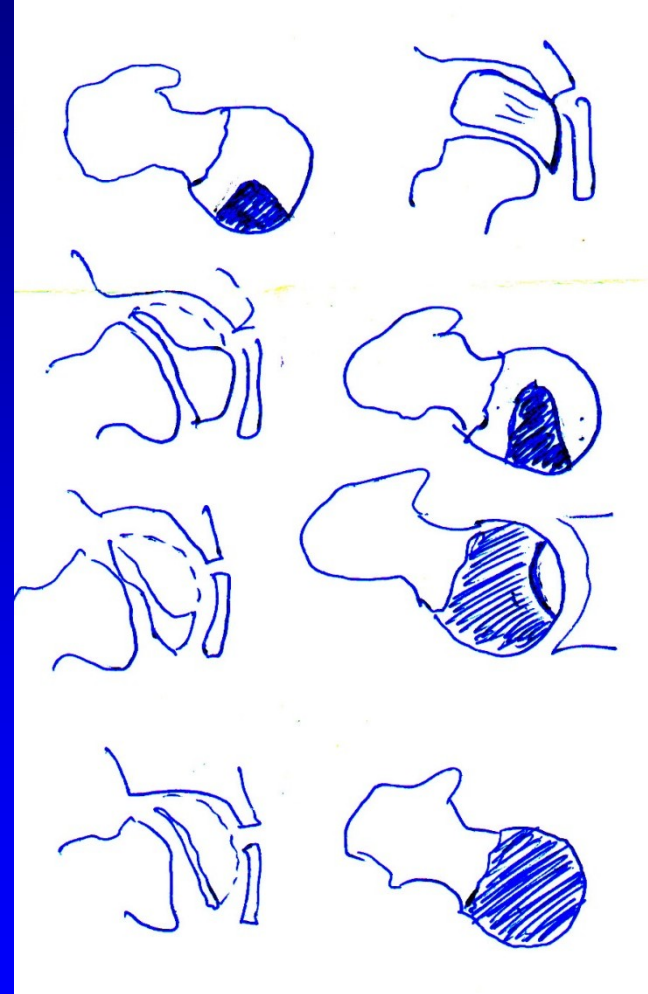
I. 25 %

II. 50 %

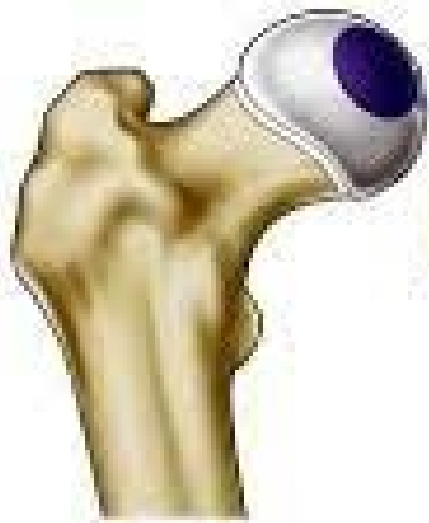med.- laterální pilíř

III. 75 %

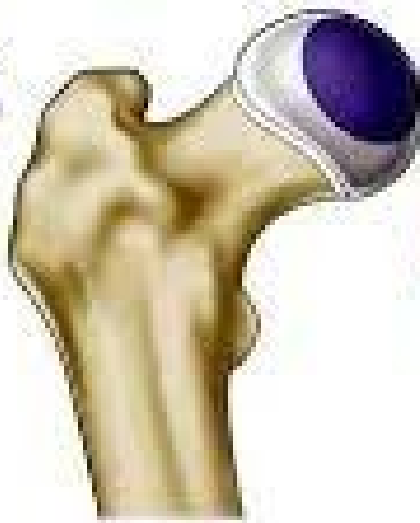IV. 100 %



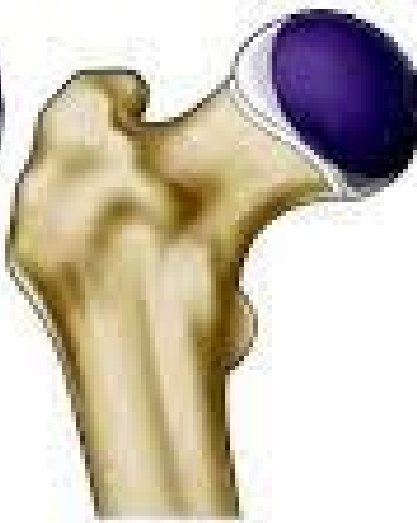Obr. 7



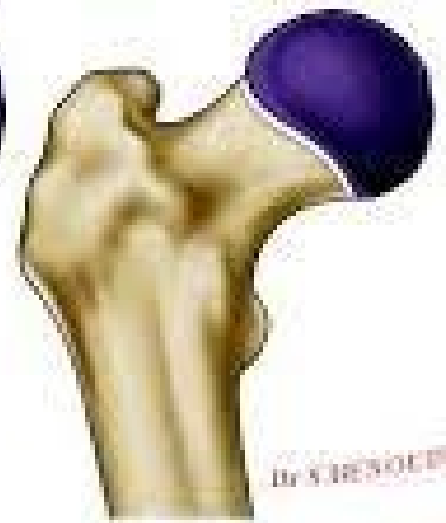Catterall I



Catterall II

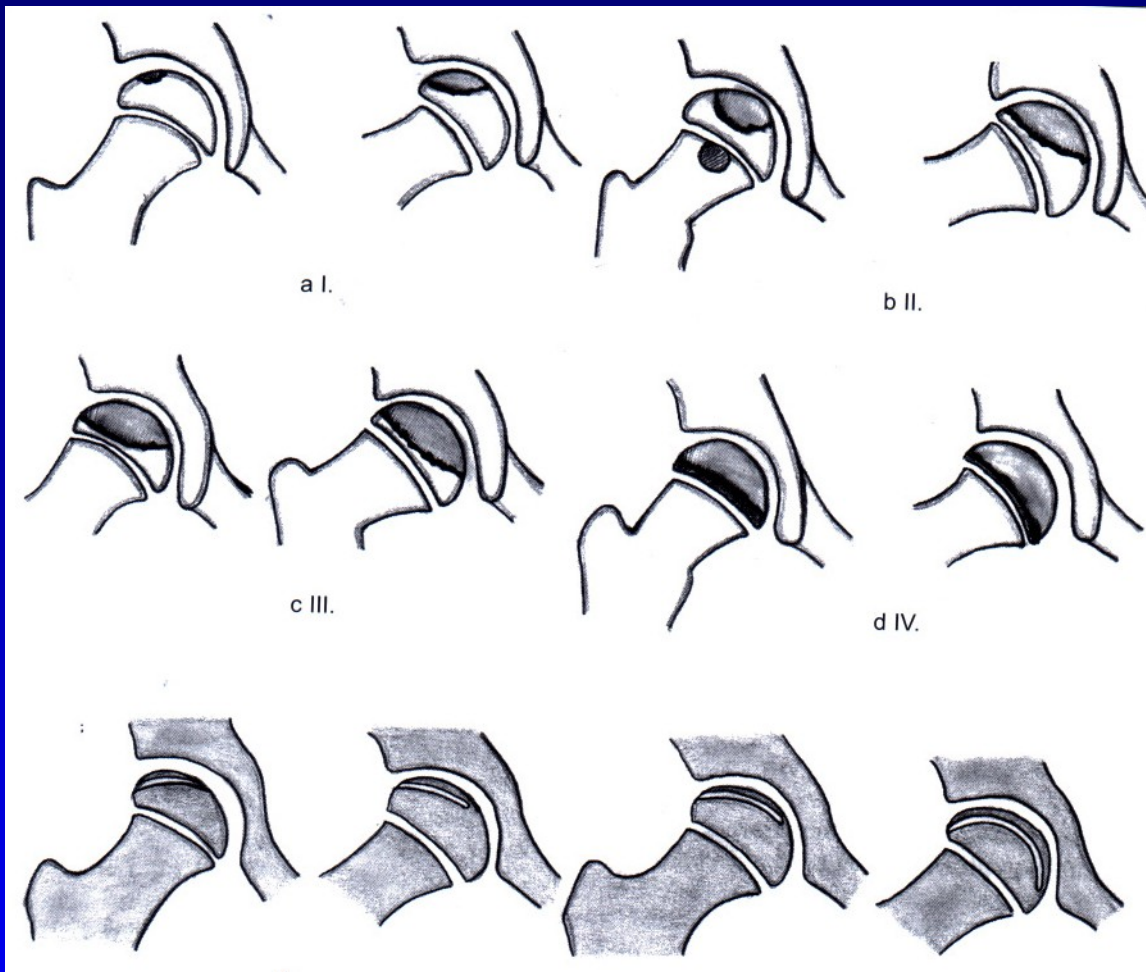


Catterall III



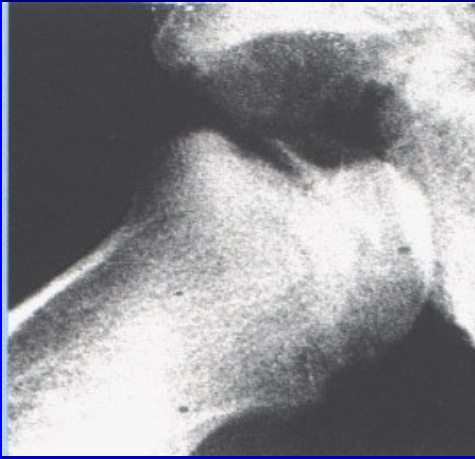
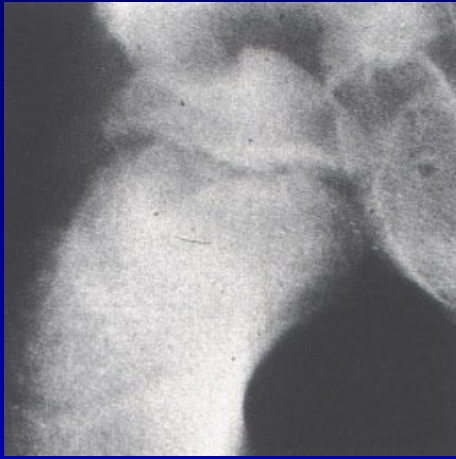
Catterall IV

Dr. SURESH K. N. S.



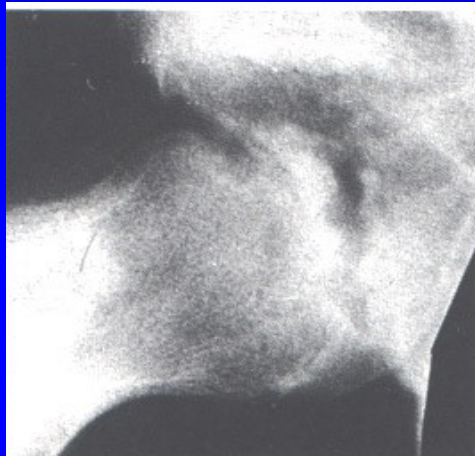
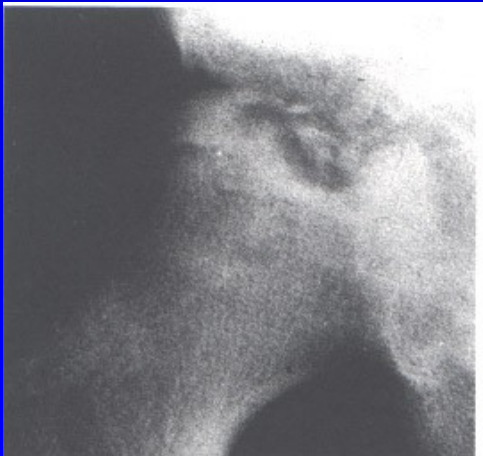Subchondral fx
less than one half

Subchondral fx
more than one half



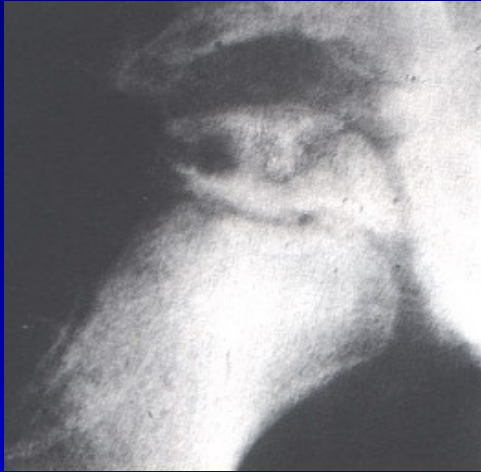Caterall I

Obr. 8

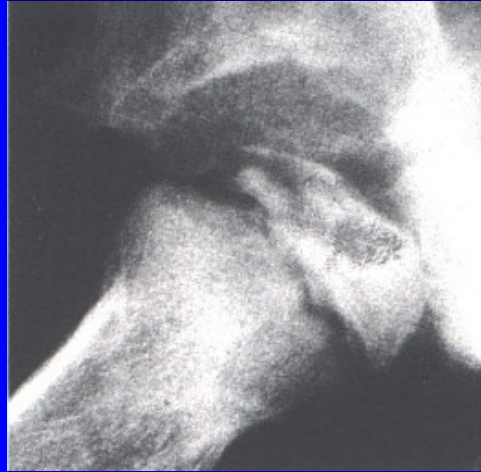

Caterall II

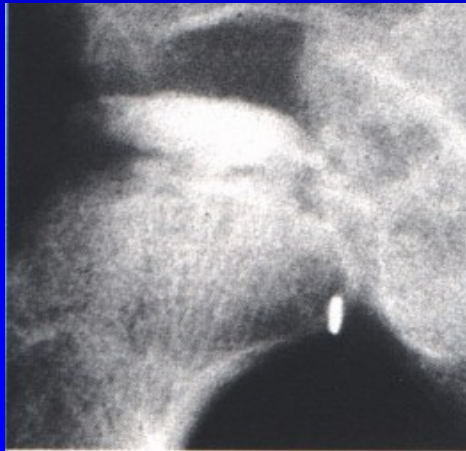
Obr. 9



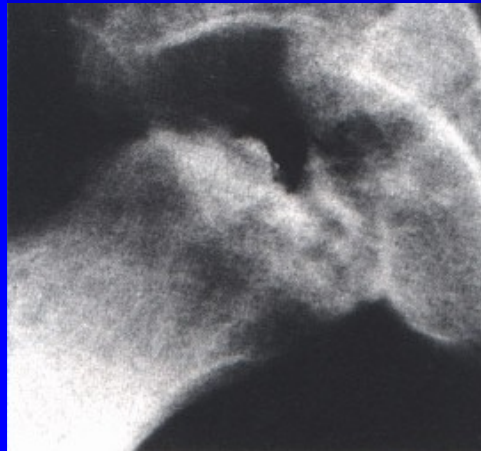Obr. 10



Caterall III



Obr. 11



Caterall IV

Vyšetření

RTG

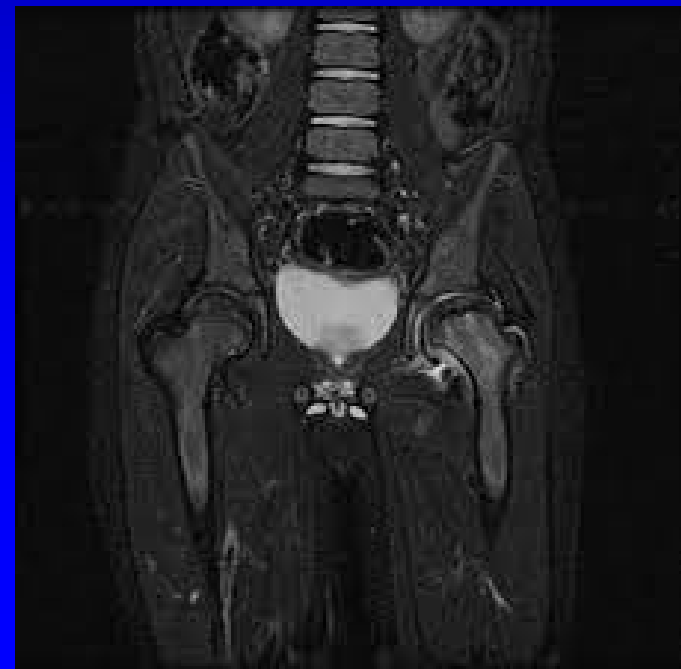
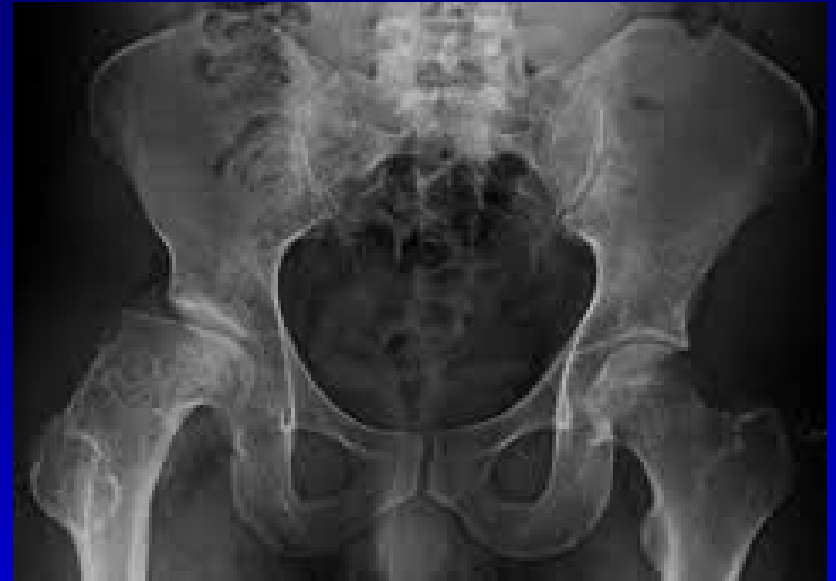MRI

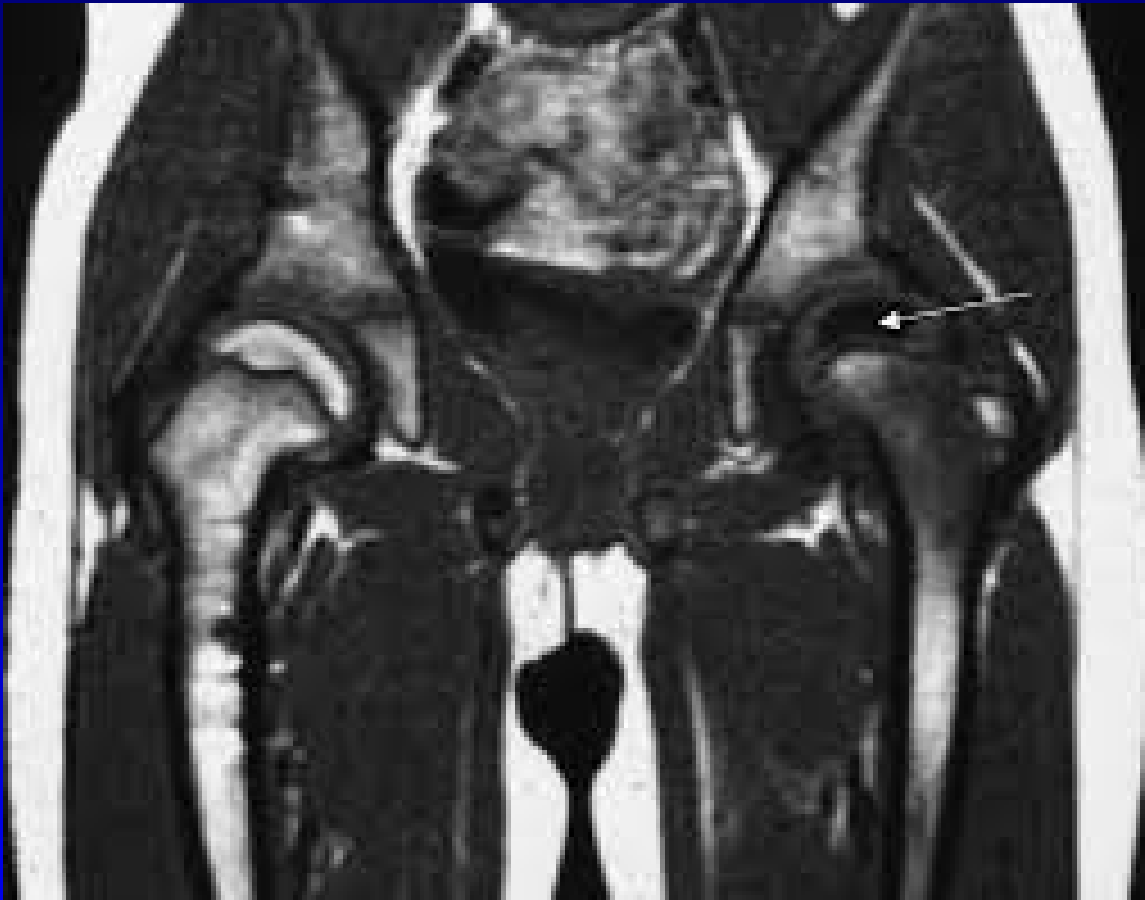Artrografie

CT - 3 D rekonstrukce

Scintigrafie

Ultrasonografie





MRI

Prognóza

I. a II. stupeň - dobrá prognóza

III. a IV. stupeň - špatná prognóza

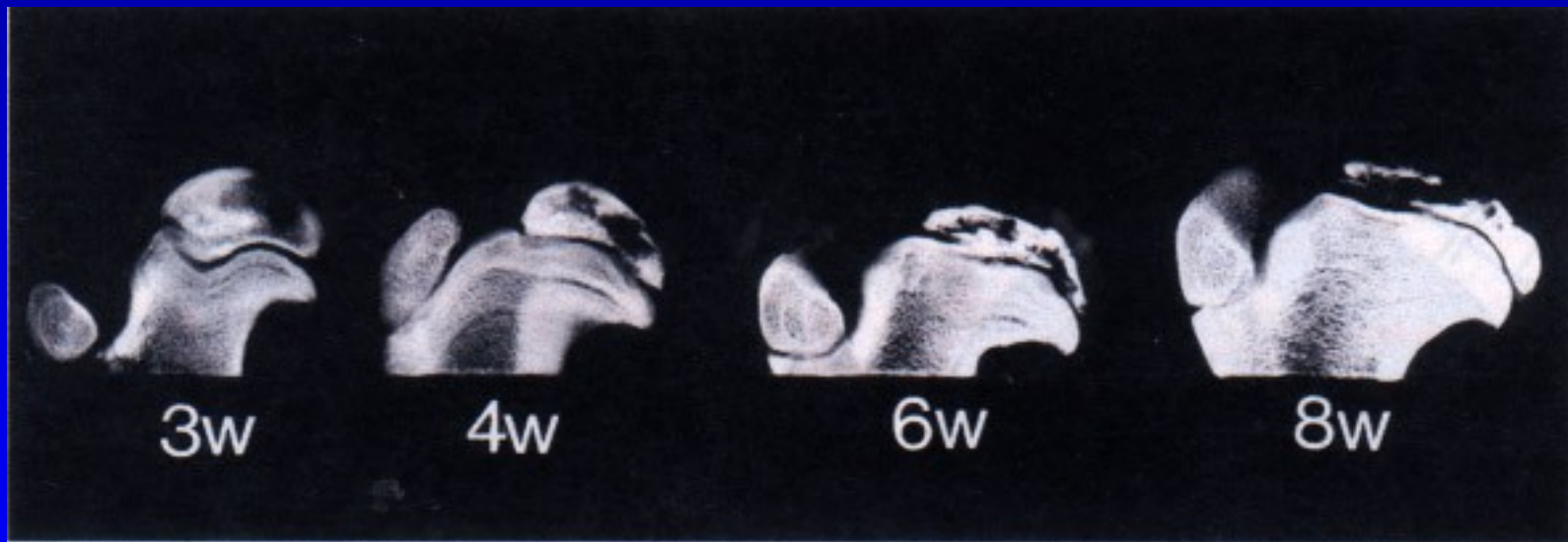
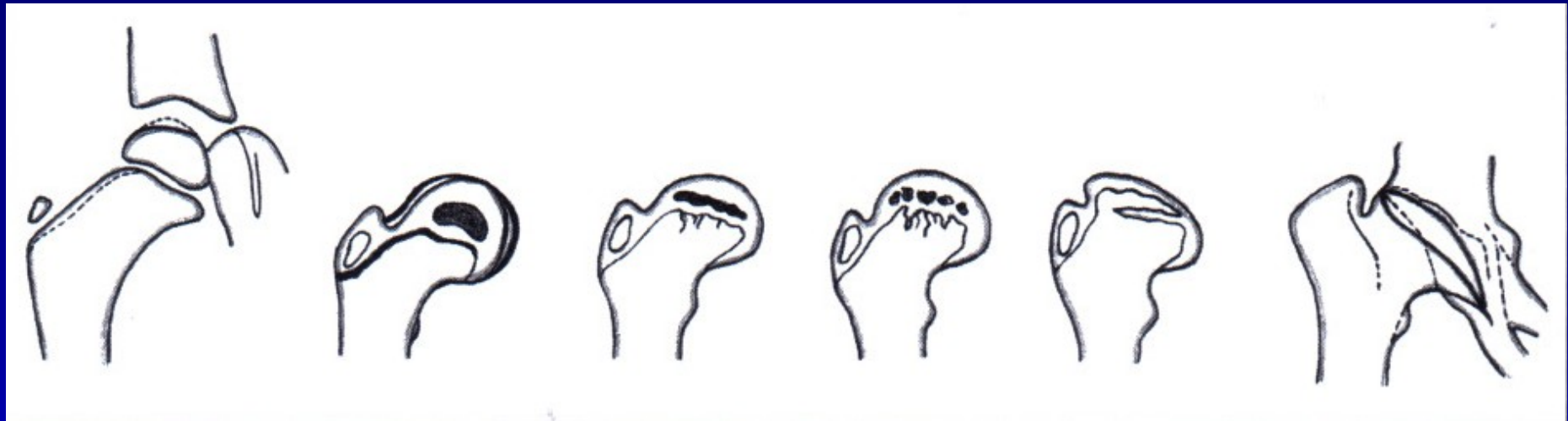
Rizikové faktory:

vyšší věk

větší rozsah ložiska

ztráta containmentu, subluxe

ztráta pohybu



Types of deformity in Perthes disease

Léčba

- zachovat pohyb v kyčelním kloubu
- containment - udržení hlavice hluboko v acetabulu

Konzervativní metody:

- odlehčení, Thomasova dlahá
- Atlanta ortéza - u I. a II. stupně

Operační metody:

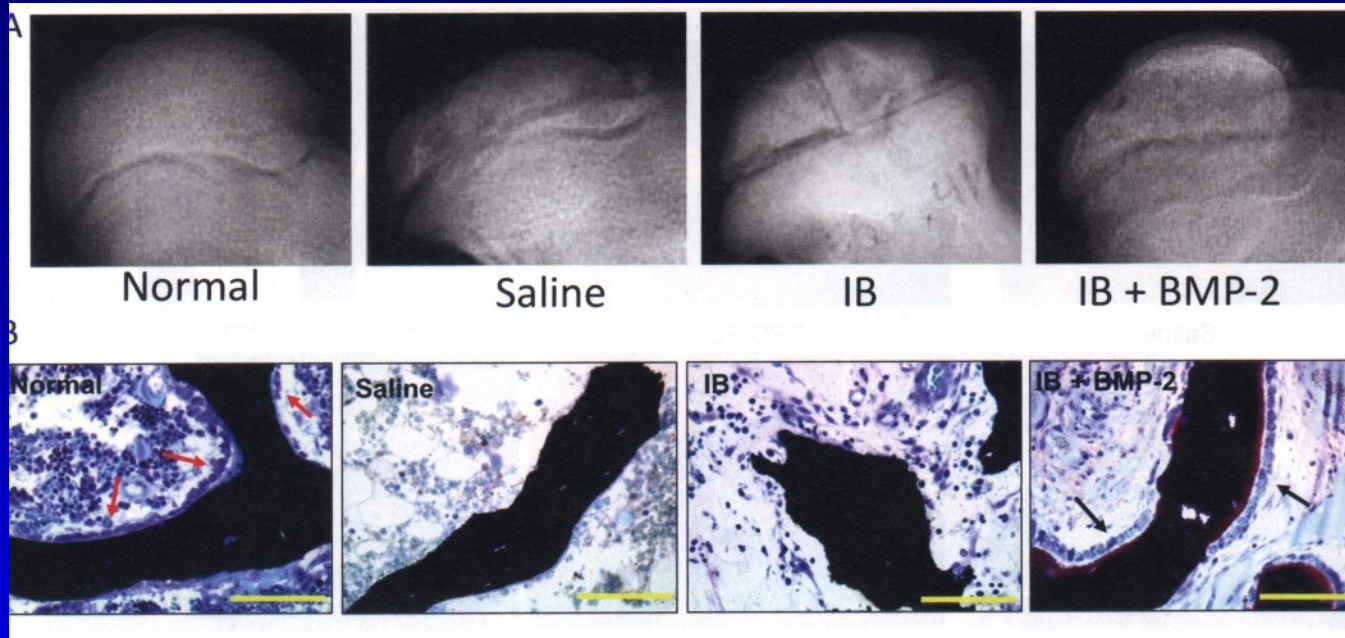
Osteotomie pánve (Salter, Steel, Chiari, Sutherland)

Osteotomie femuru:

Varizačně- derotační osteotomie femuru

Valgizačně – extenční osteotomie femuru

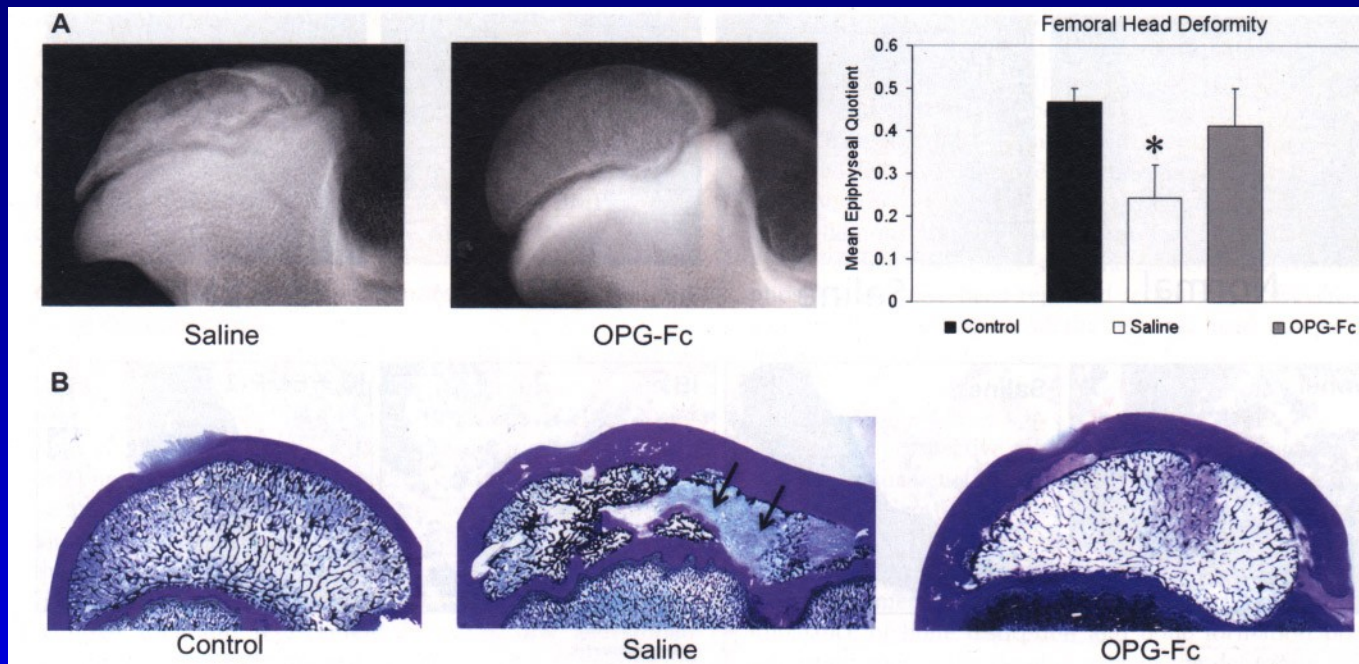
Transpozice velkého trochanteru



Léčba po experimentální nekróze:

Efekt : Ibandronát IB

Bone morphogenic protein BMP



Experiment: Léčba pro osteoprotegerinu

Konzervativní metody

Klid na lůžku

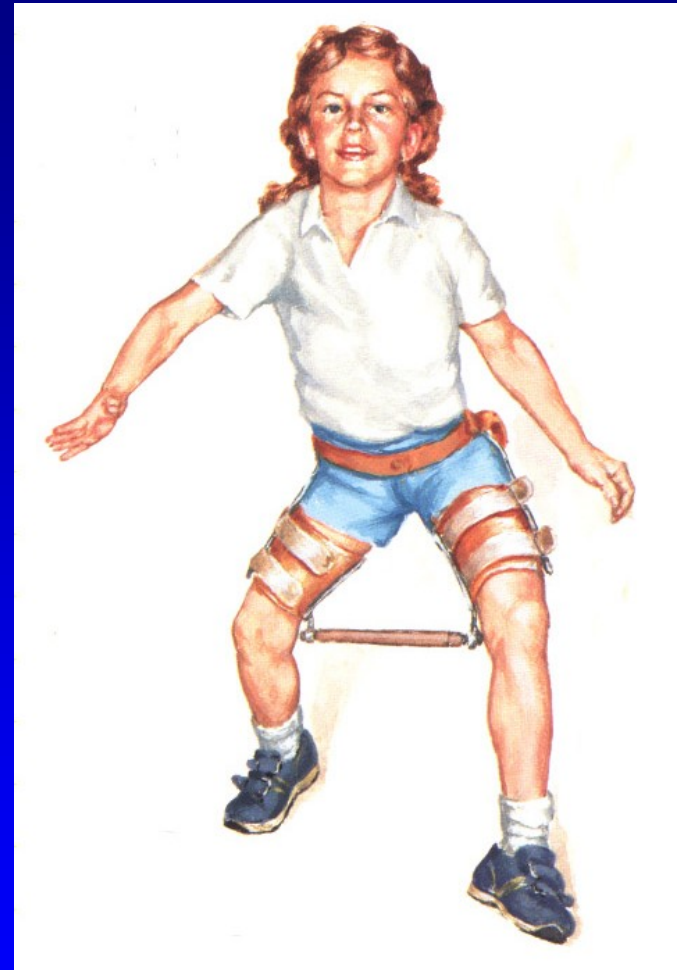Závěs

Berle

Thomasova dlaha

Atlanta ortéza

Snyderův závěs



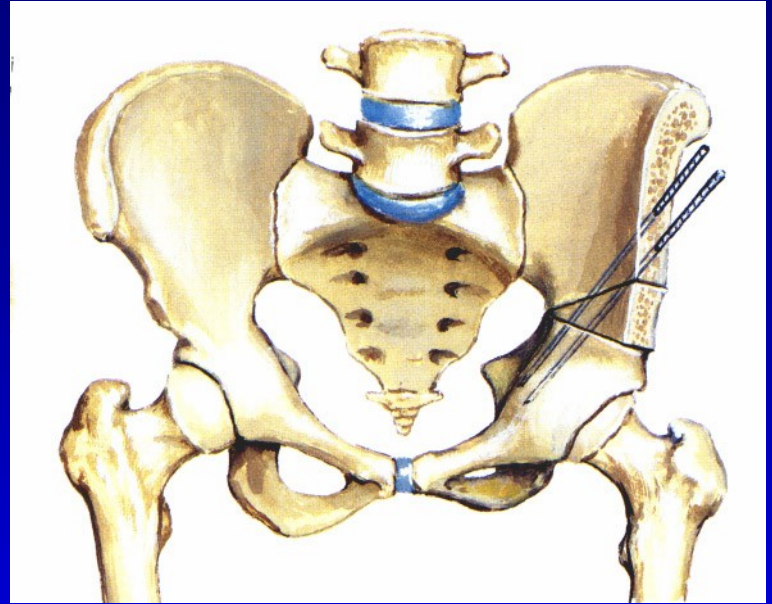
Obr. 16

Atlanta ortéza

Operativní metody

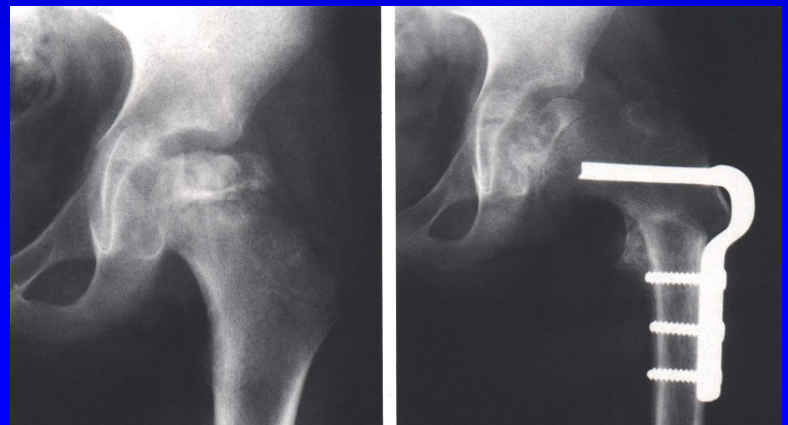
Osteotomie pánve
sec. Salter

Obr. 17

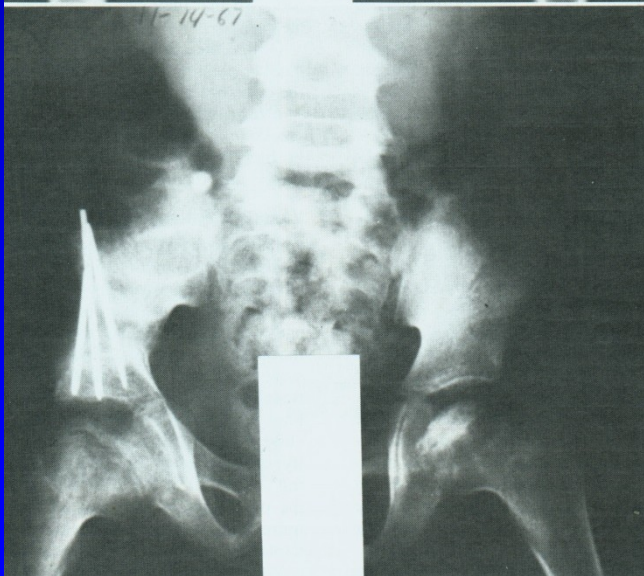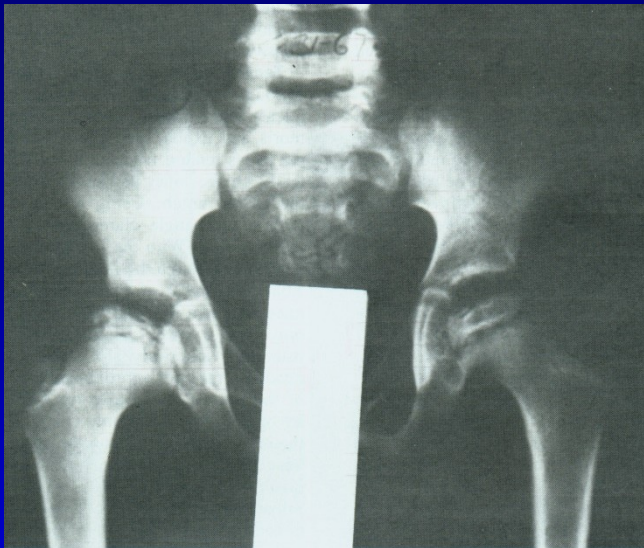


Varizační osteotomie
femuru

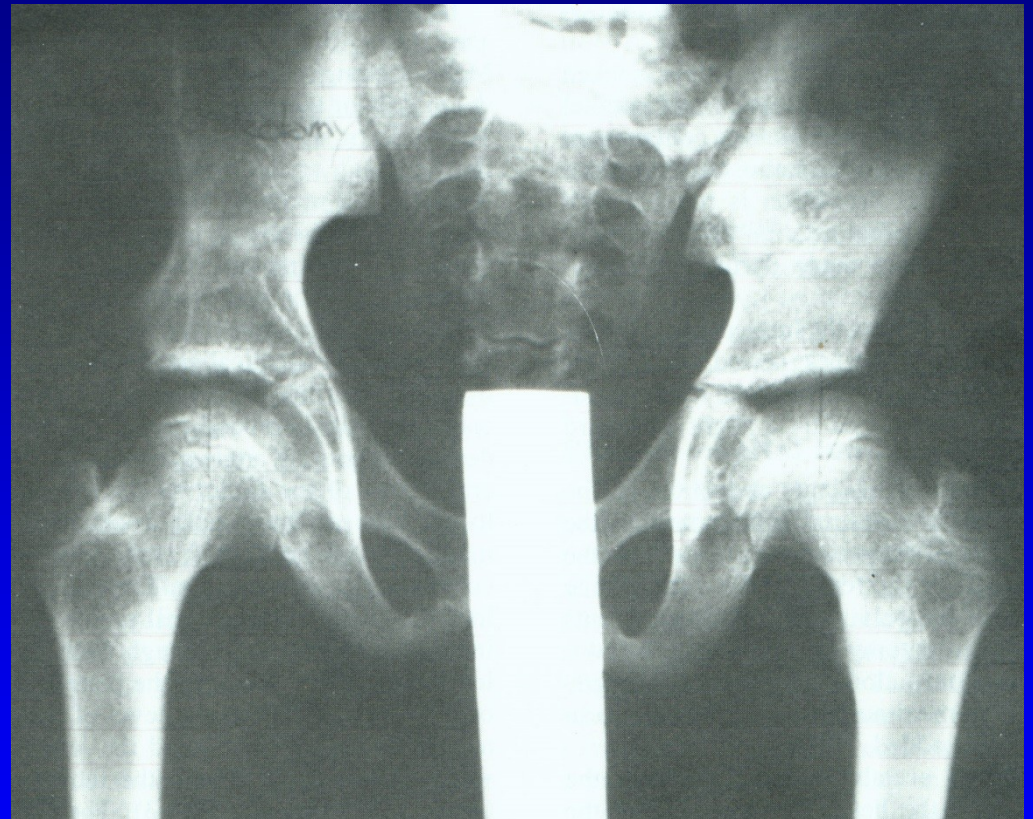
Obr. 18



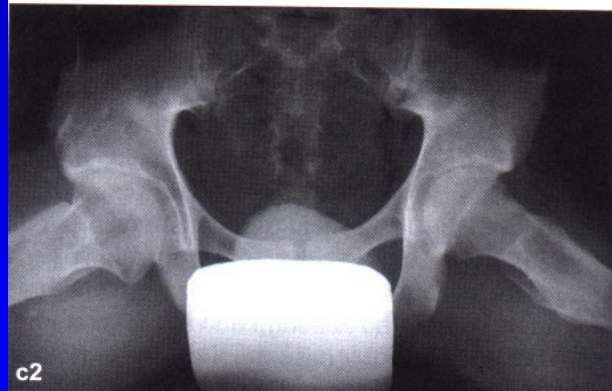
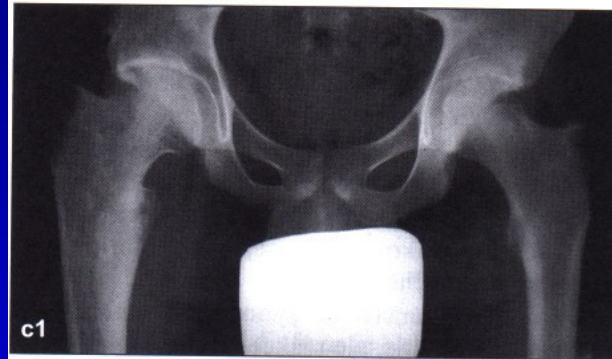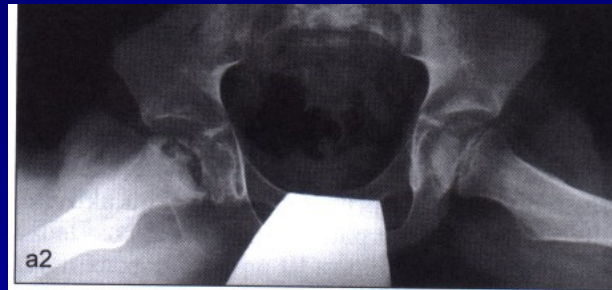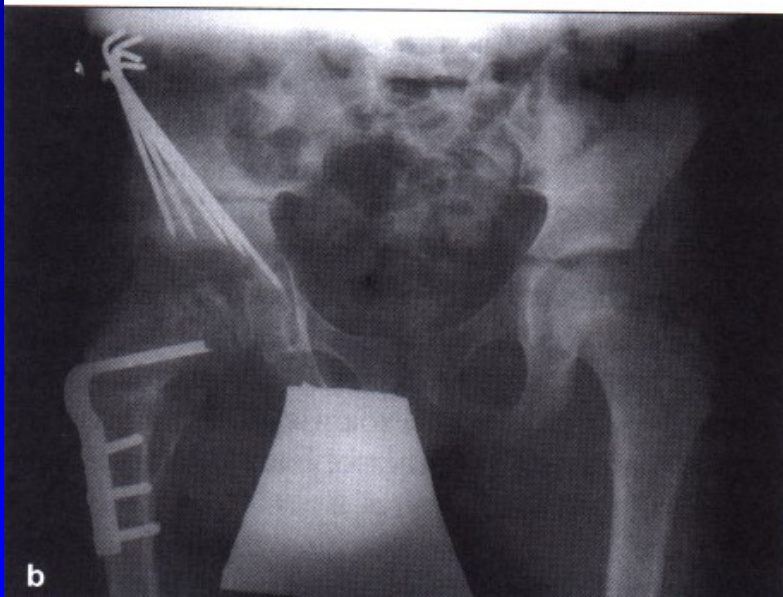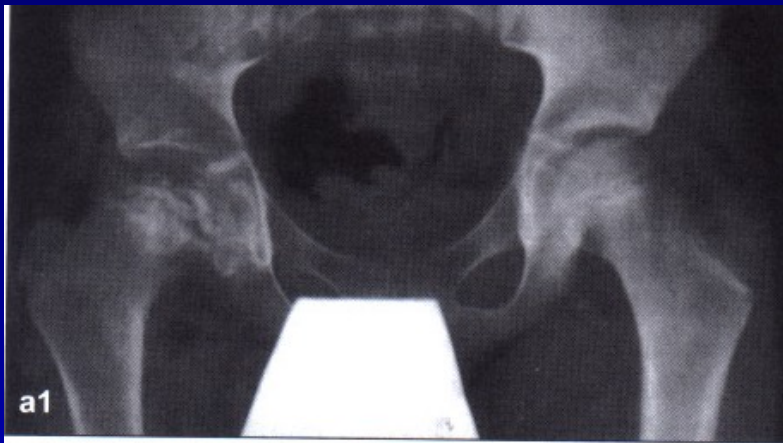Op. sec. Salter



Obr. 19



Obr. 20

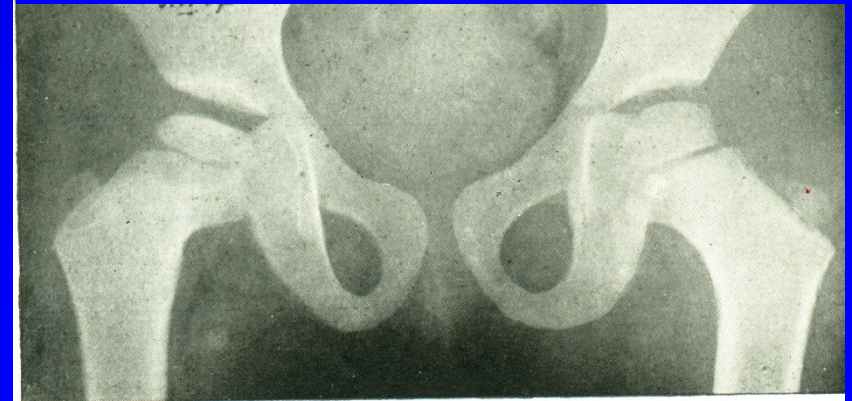
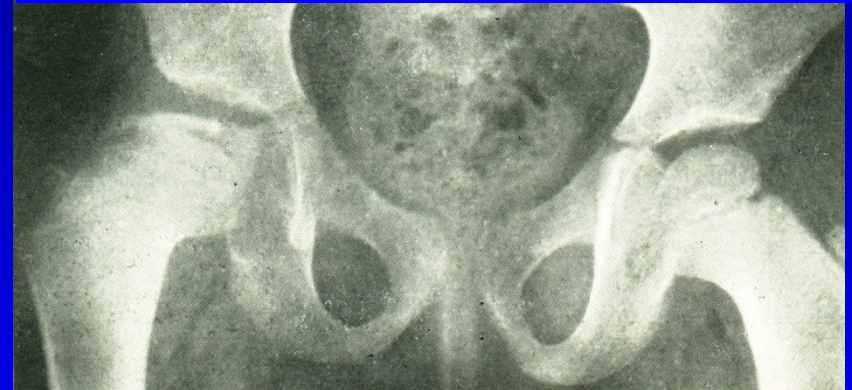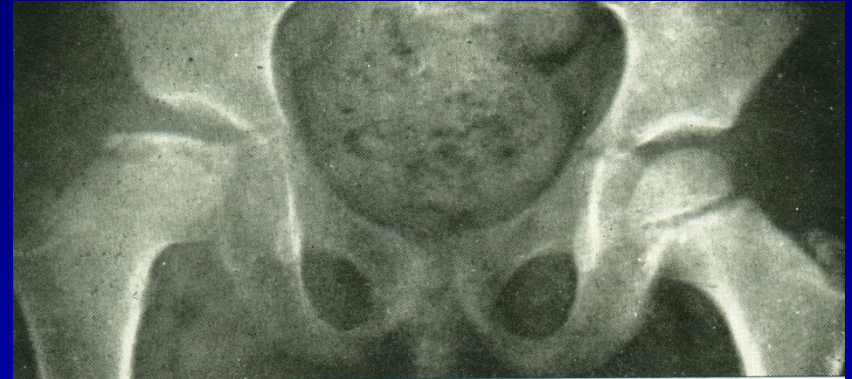


Perthes disease on the right hip
after Salter osteotomy
Almost normal hip in 18 years of age

Následky m. Perthes

coxa plana
zkratek končetiny
omezení pohybu
předčasná deformující artróza

Prognóza je lepší:
dítě je mladší
menší stupeň postižení
není laterální subluxe



Tibia vara Blount

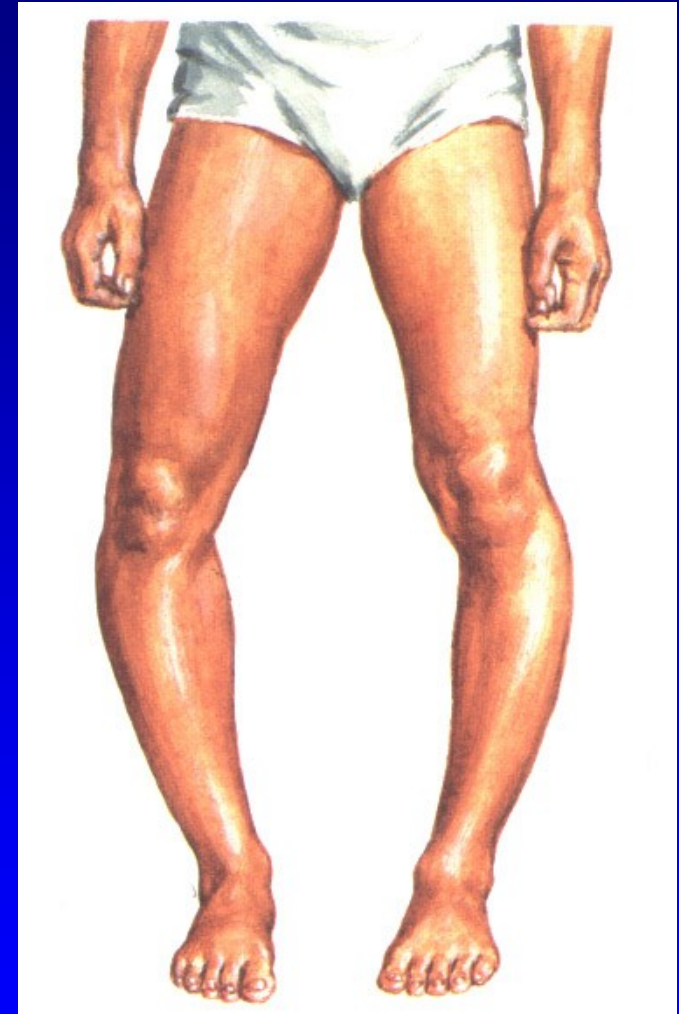
Porucha růstu mediální části
růstové ploténky proximální části tibiae

Předčasný uzávěr RP mediálně
Zmenšení epifyzy mediálně

Typ infantilní – do 3 let

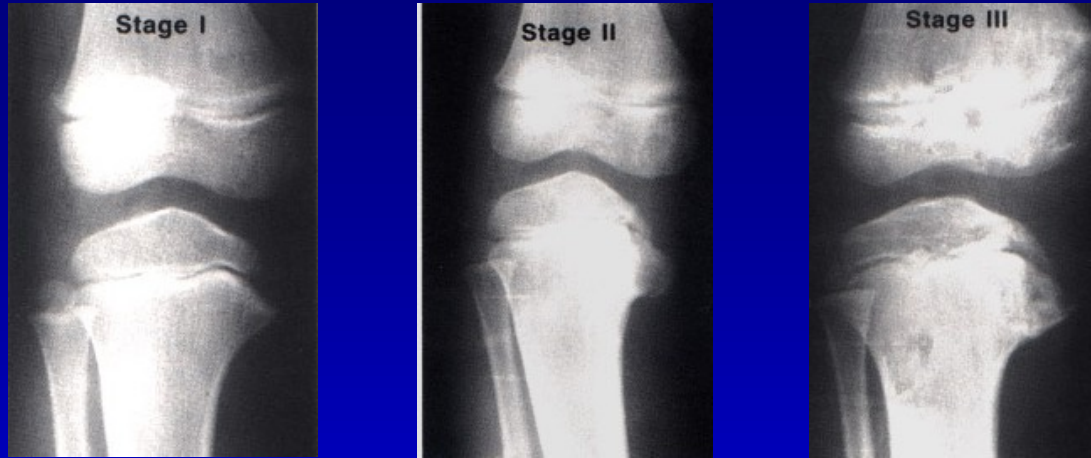Typ juvenilní - do 10 let

Th: odlečení, ortézy
korekční osteotomie

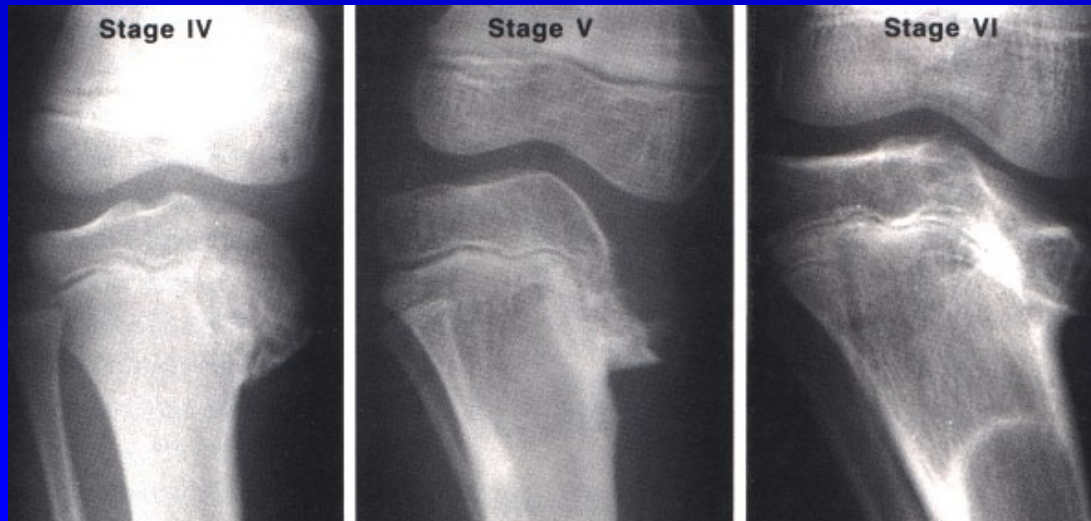


Obr. 22

Tibia vara Blount



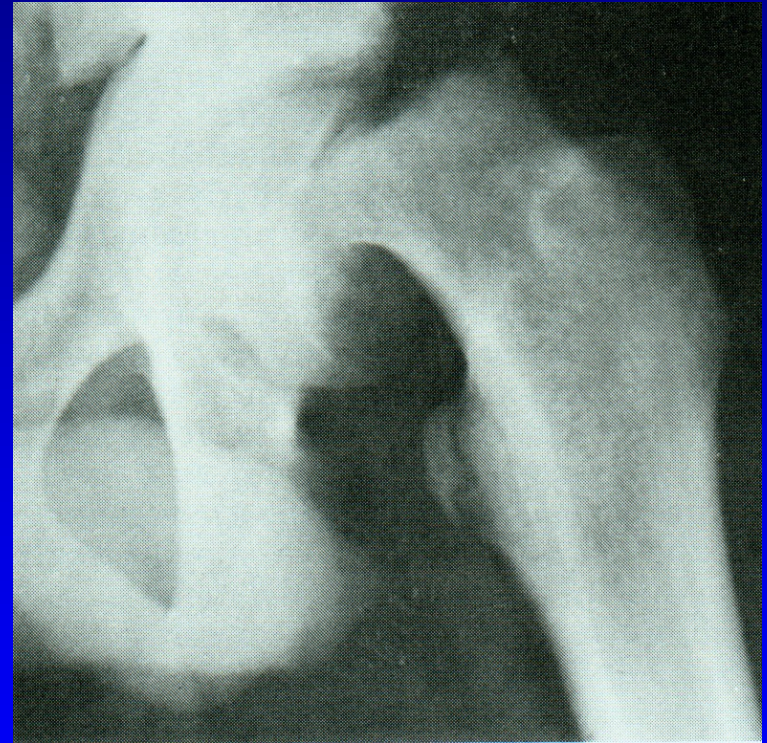
Obr. 24



Obr. 25

Coxa vara adolescentium

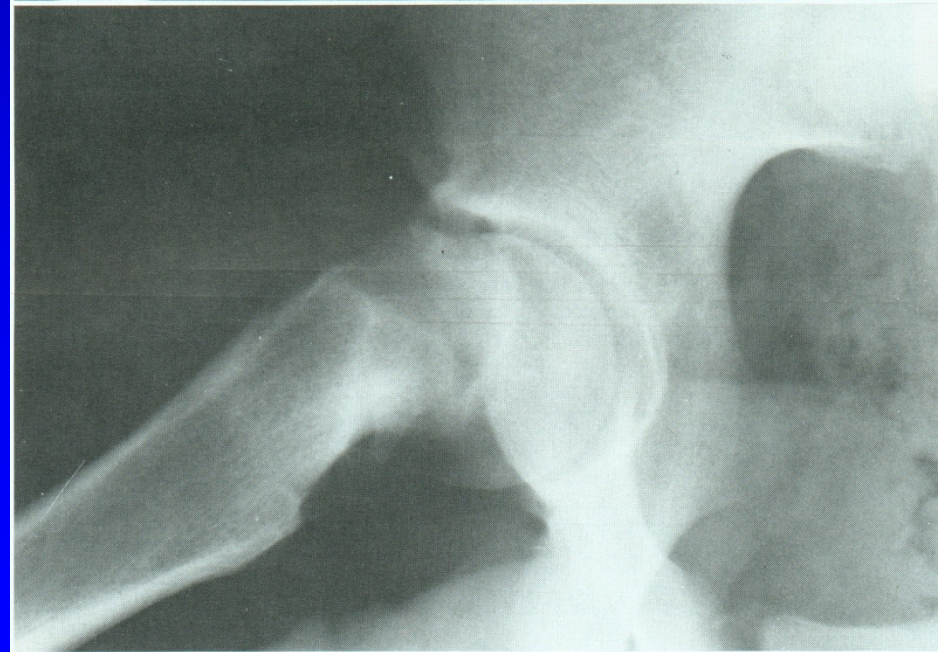
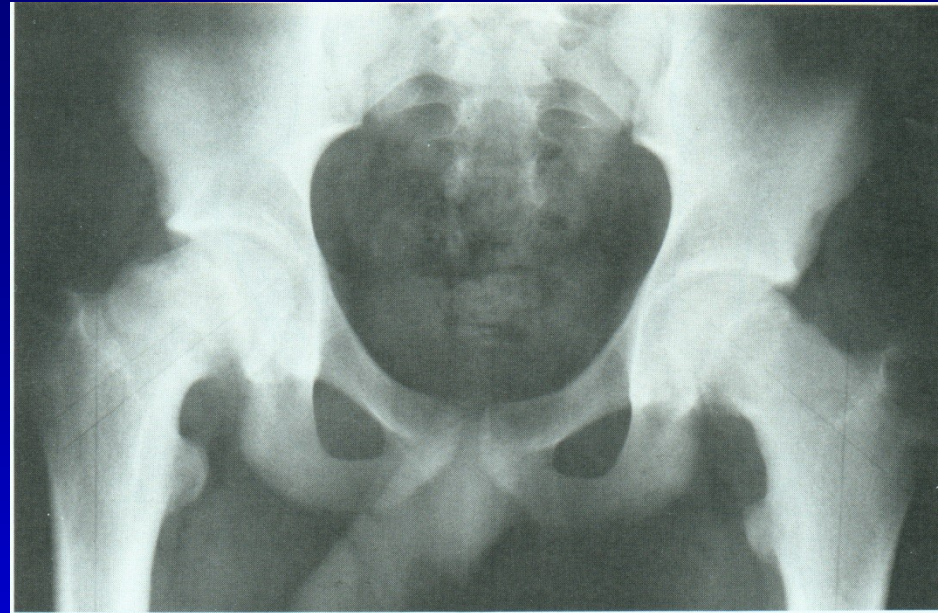
Je to porucha epifyzárního růstu
Oslabení růstové ploténky
Nerovnováha mezi růstovým
hormonem a pohlavními hormony
Obézní jedinci
Fröhlichův syndrom
Adiposogenitální syndrom
9-15 let
1/3 oboustranný výskyt



Obr. 26

CVA

Pozvolný nebo náhlý skluz proximální epifýzy femuru dolů, dozadu do varozity a retroverze, metafýza femuru jde proximálně a zevně.



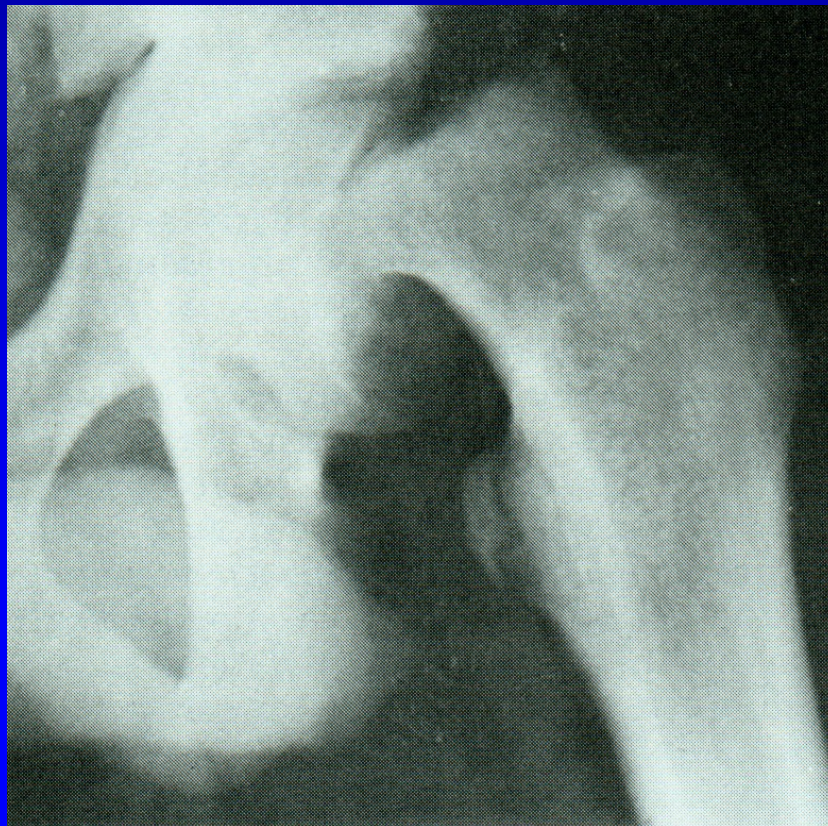
Obr. 27

Klinické příznaky:

Bolest v kyčli, někdy v koleni, kulhání
končetina je zkrácena v zevní rotaci

Omezena abdukce a vnitřní rotace

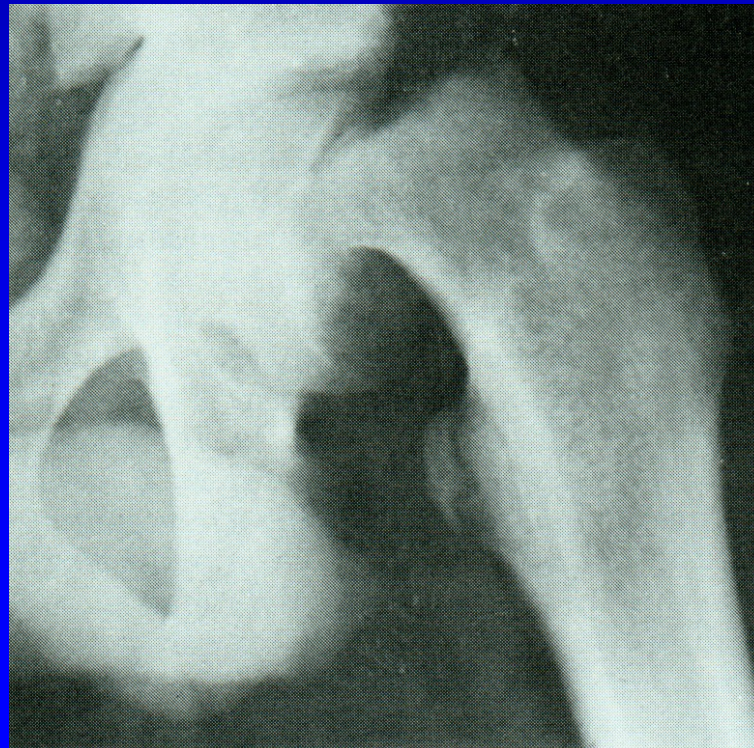
Trendelenburgův příznak je pozitivní



Obr. 28

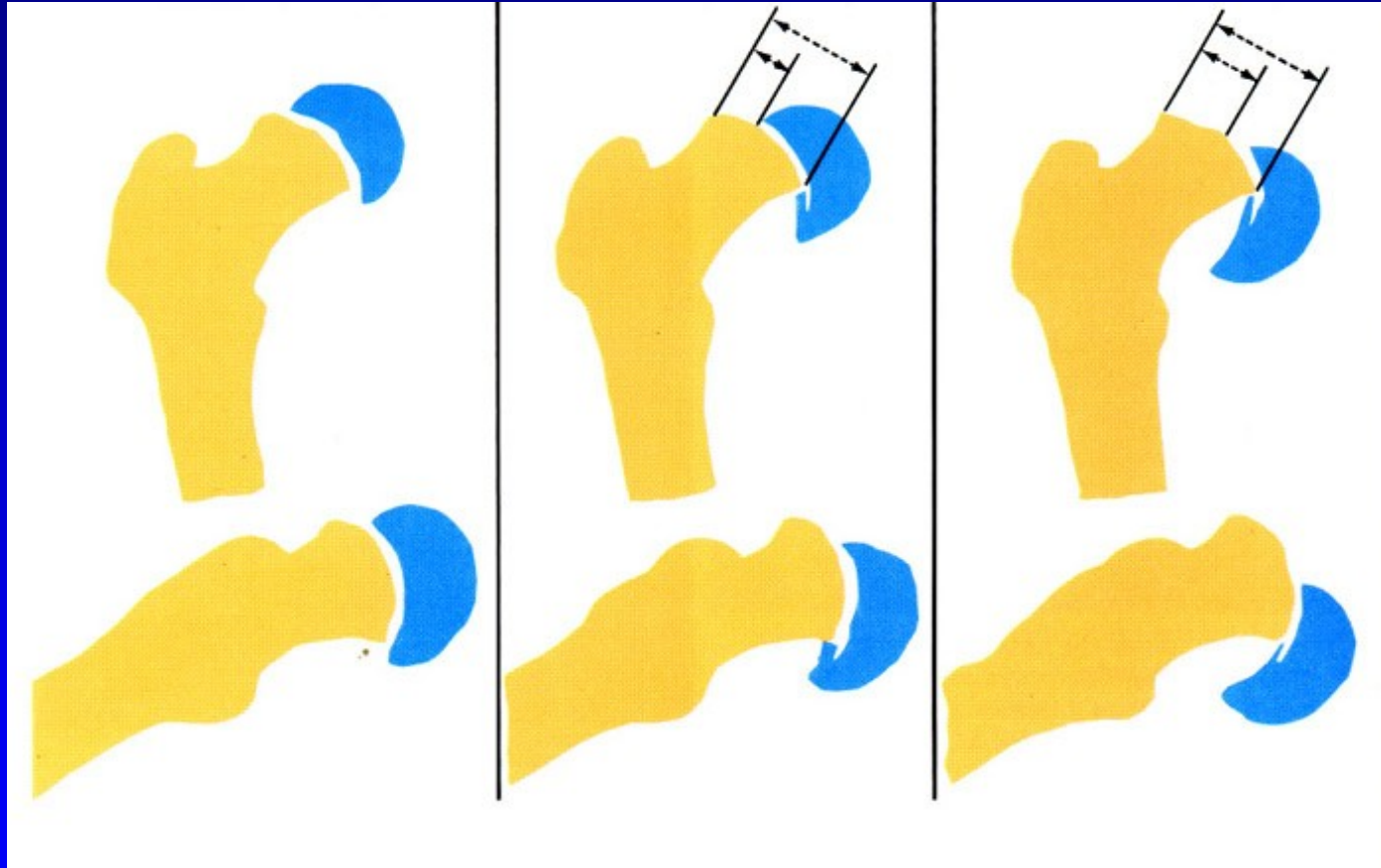
Typy CVA:

1. Preslip (6%)
2. Akutní skluz (11%)
3. Chronický skluz (po 2 týdnech, 60 %)
4. Akutní skluz v situaci chronického sklouzávání (23%)



Obr. 29

Stupeň CVA



1.

2.

3.

Obr. 30

Stupeň CVA

1. Lehký: úhel do 30%, skluz o $\frac{1}{3}$ průměru hlavice
2. Středně těžký: úhel 30-60 %, skluz $\frac{1}{3}$ - $\frac{1}{2}$ průměru hlavice
3. Těžký: úhel nad 60 %, skluz o více jak $\frac{1}{2}$ průměru hlavice

Léčba

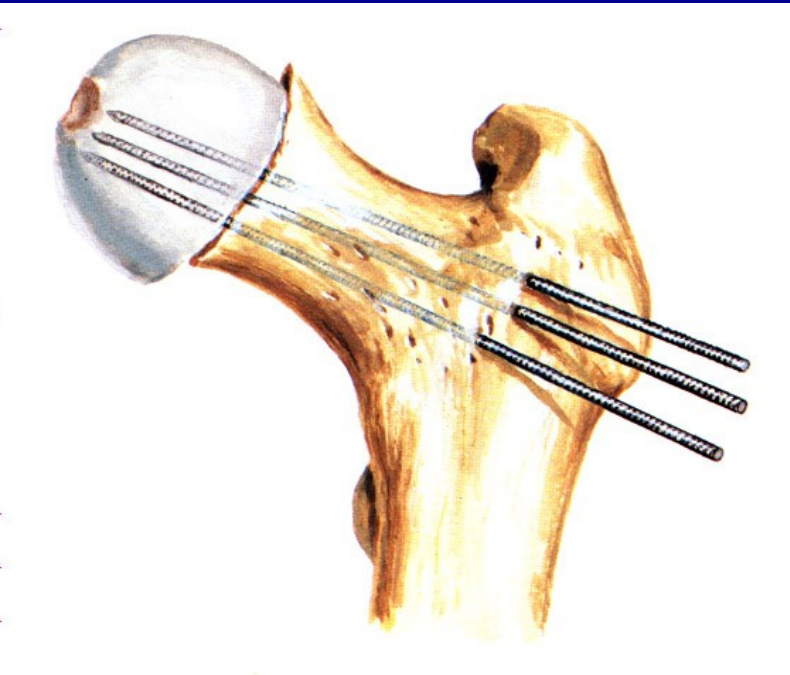
Fixace in situ (K dráty, šrouby) -
u lehkých skluzů

Zavřená repozice a fixace K dráty -
u středních a těžkých skluzů

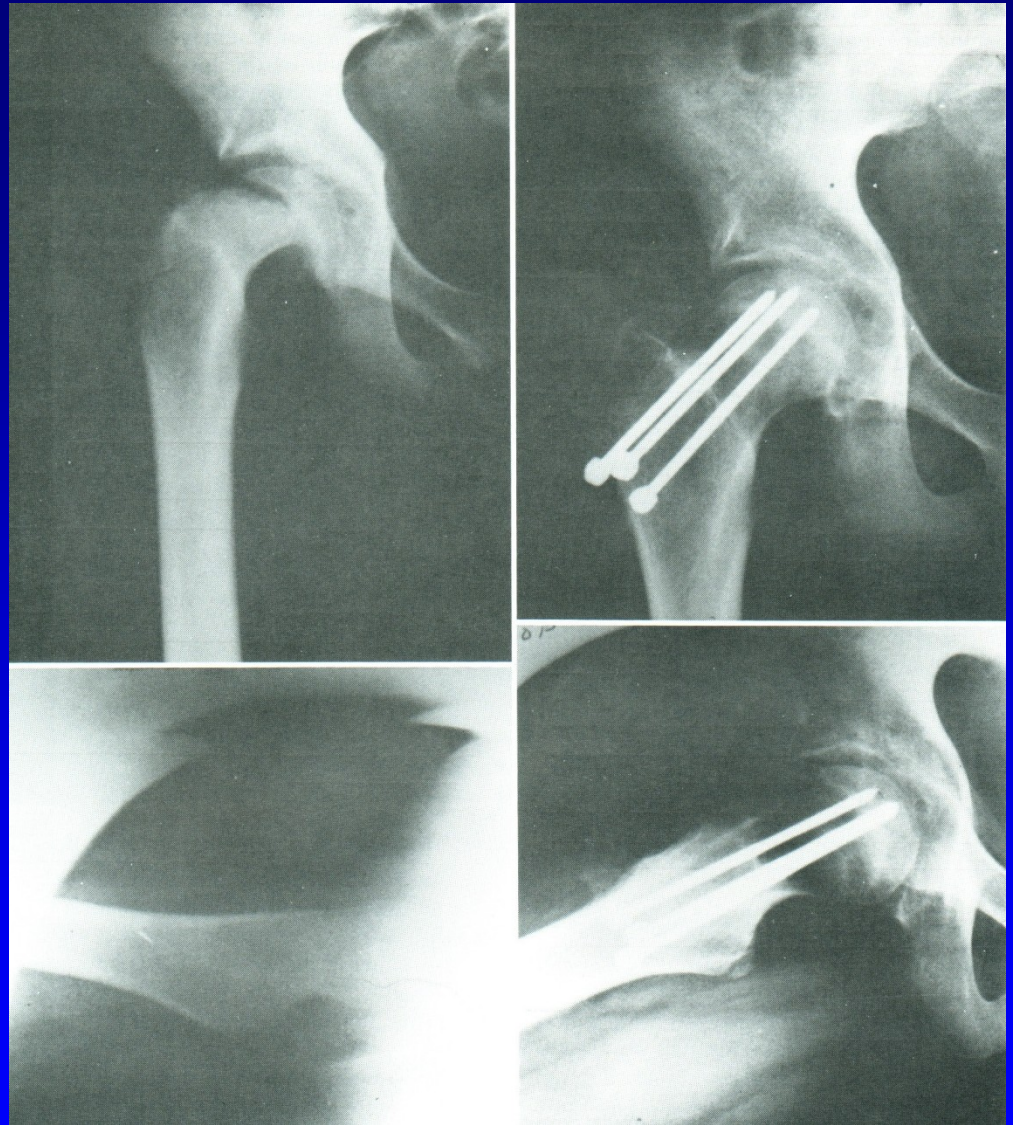
Vyjímečně - otevřená repozice

Osteotomie v pertrochanterické krajině -
Southwick, Imhäuser-Weber

Fixace in situ

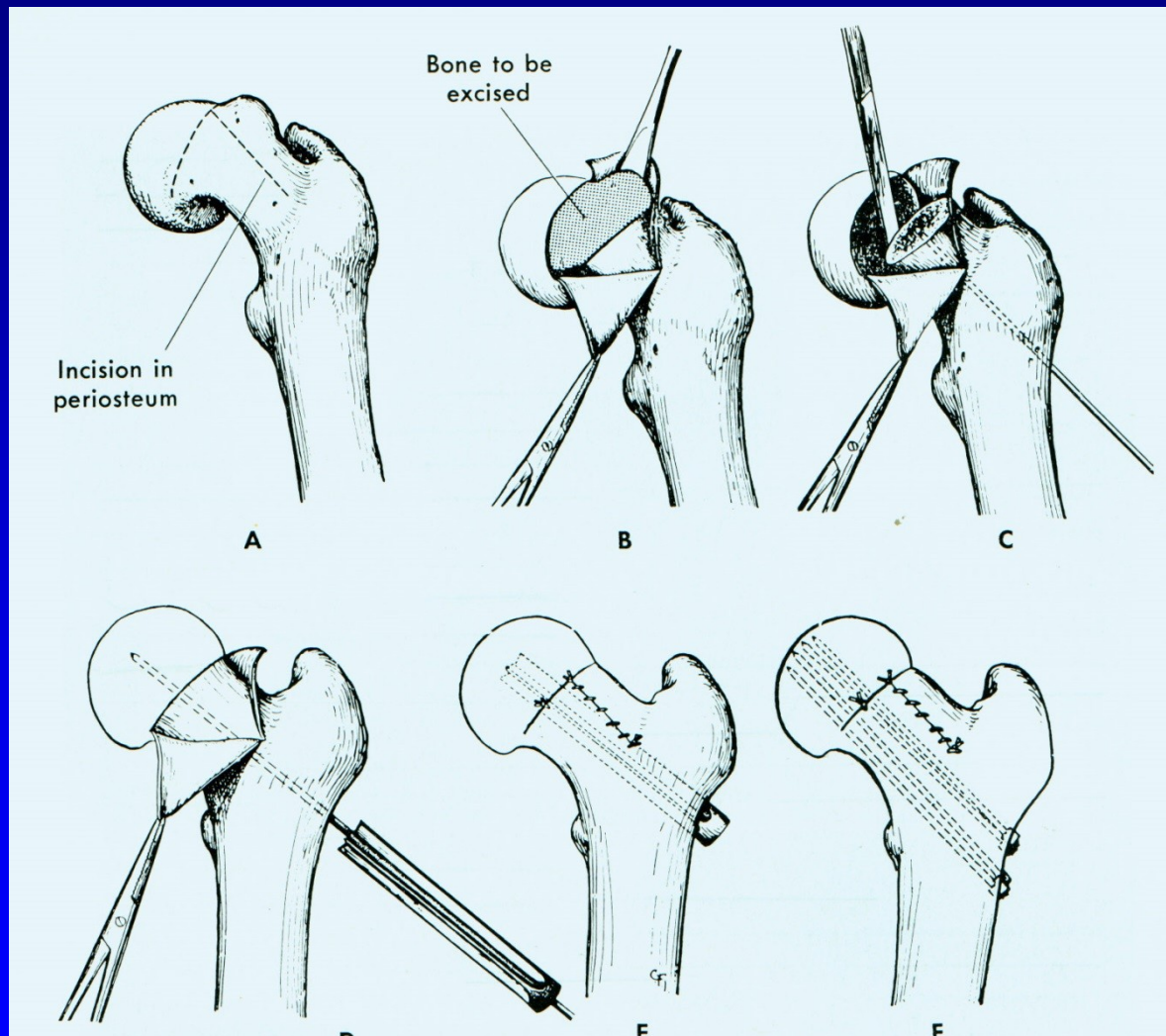


Obr. 31



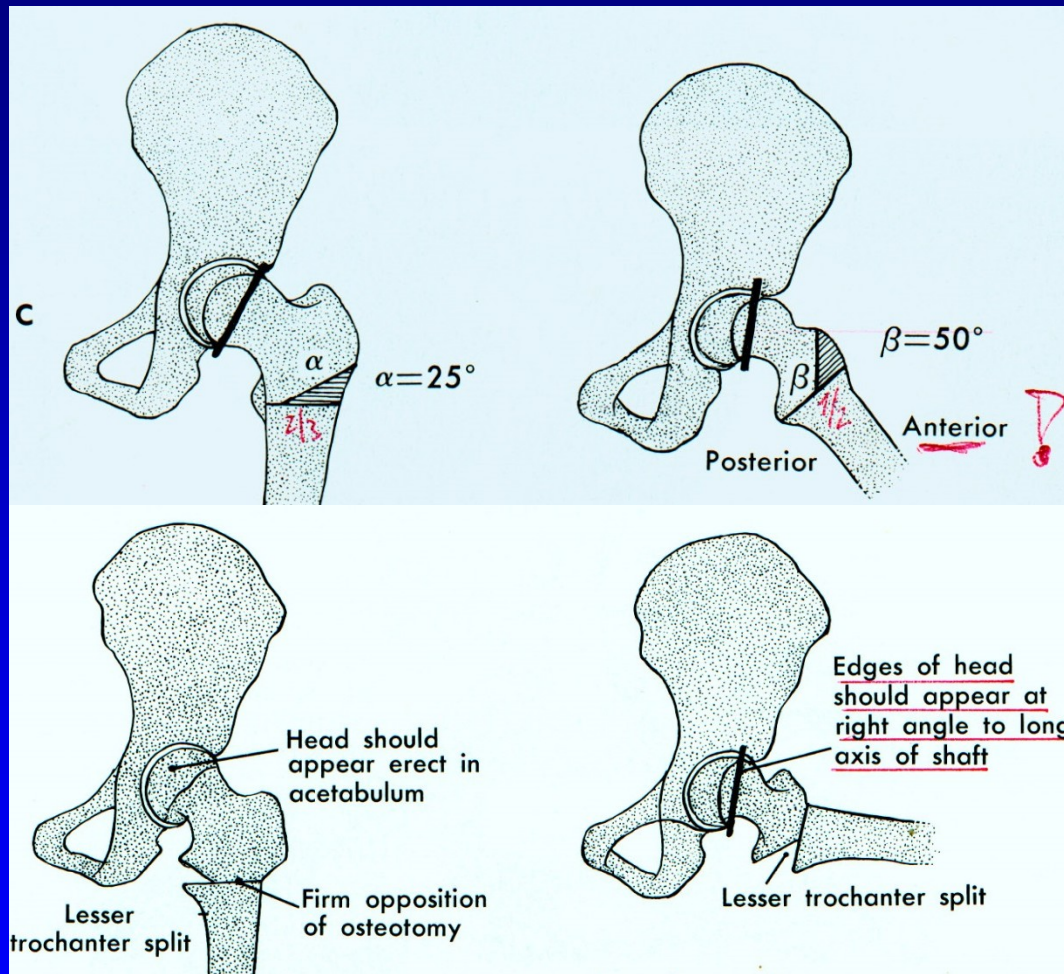
Obr. 32

Otevřená repozice a fixace hřebce



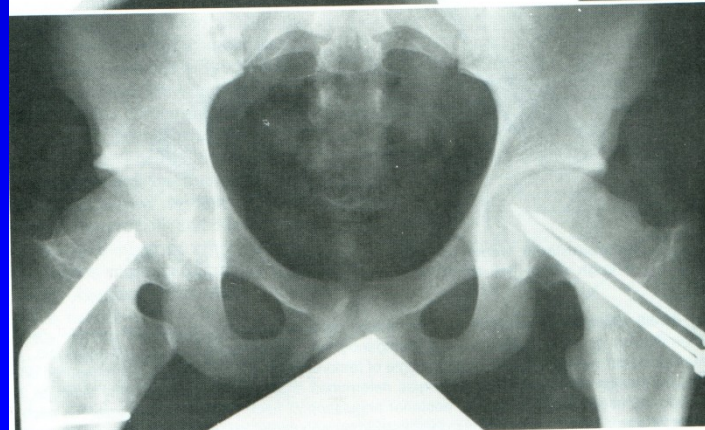
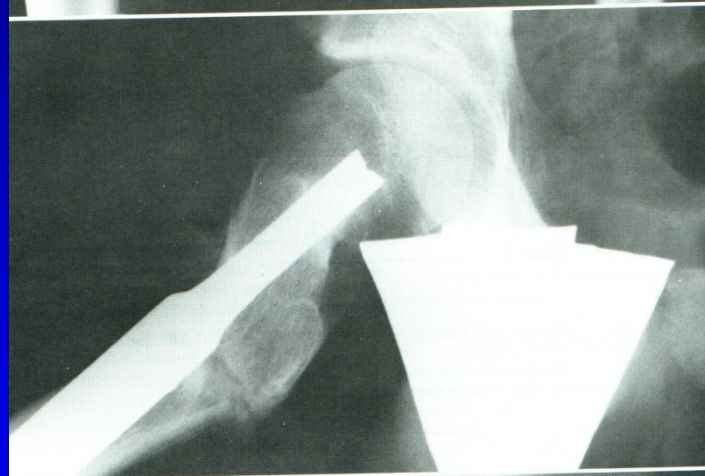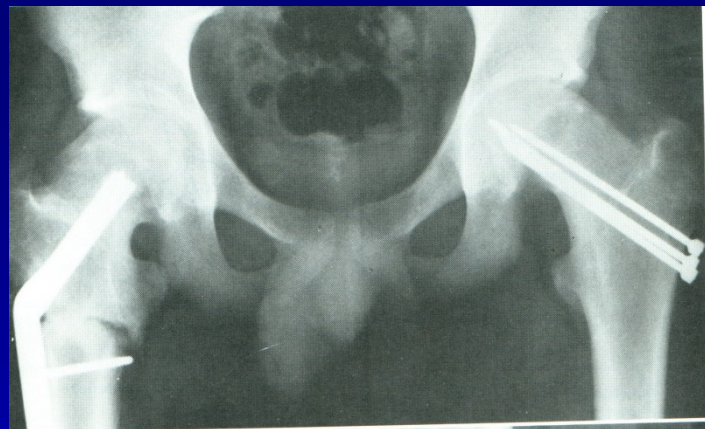Obr. 33

Osteotomy sec. Southwick



Obr. 34

Pertrochanterická osteotomie femuru - CVA



Obr. 35

Komplikace CVA

Avaskulární nekróza hlavice femuru

Chondrolýza hlavice femuru

Osteoartróza kyčle

Necrosis ossis lunati m. Kienböck

Terapie:

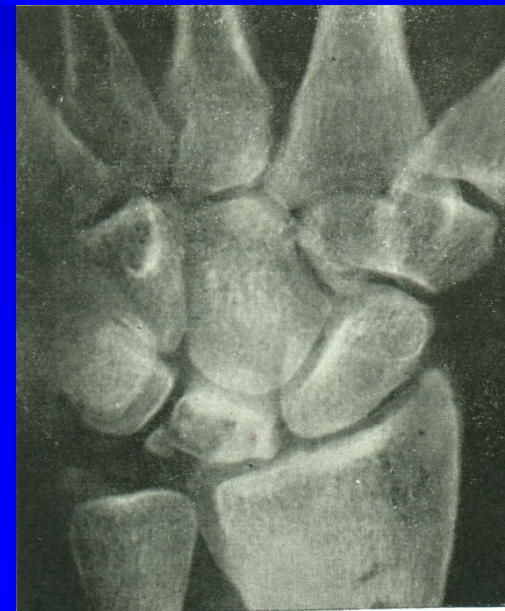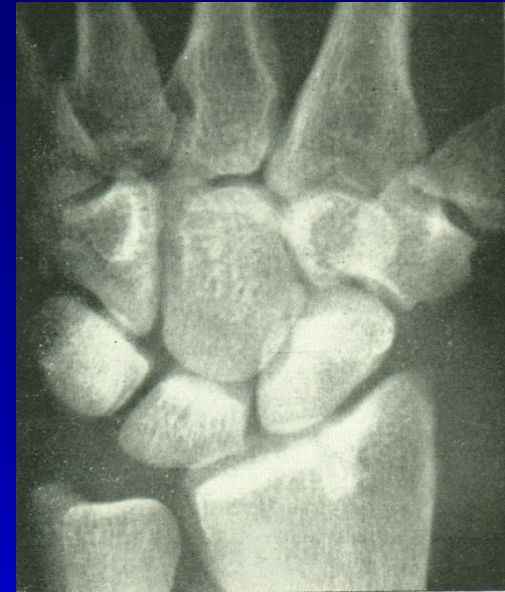Klid

Imobilizace

Exstirpace kosti + smotek šlachy

Náhrada implantátem

Transpozice os pisiforme



M. Köhler I. - necrosis ossis navicularis

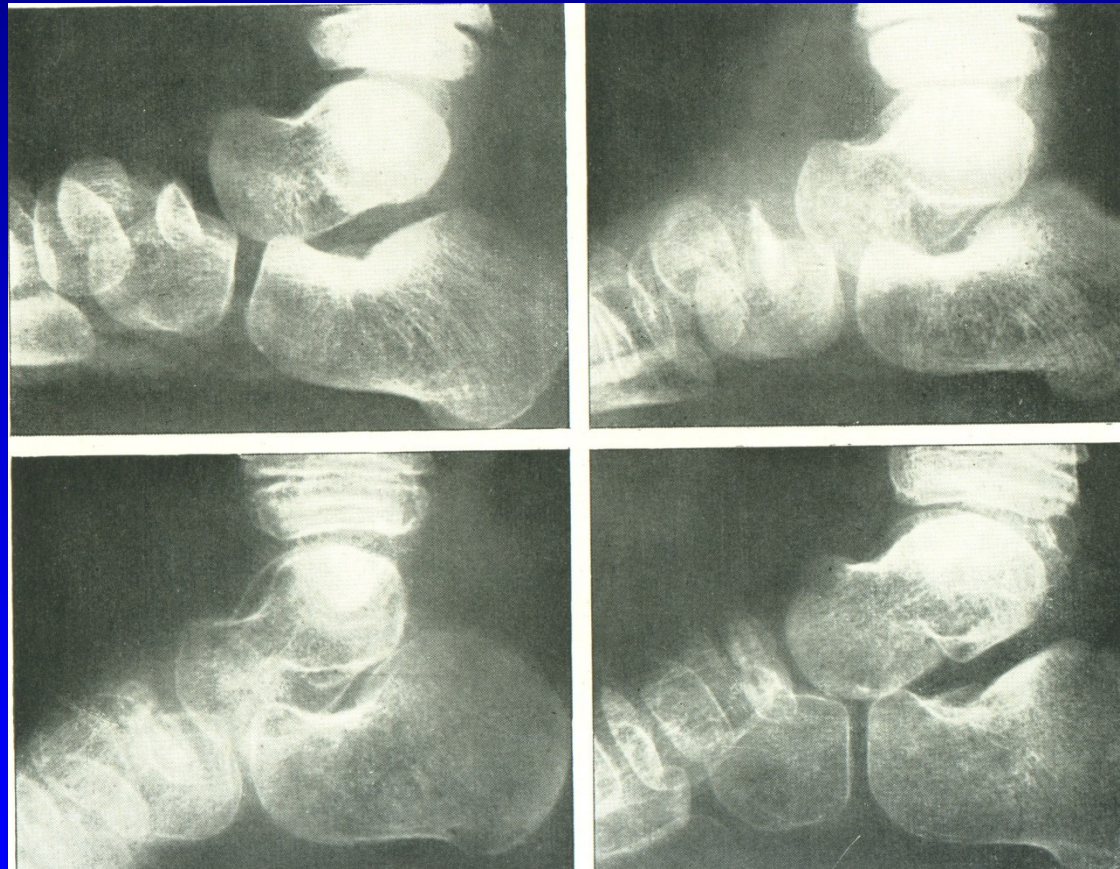
Terapie:

Klid

Imobilizace

Náhrada kostním štěpem

Artrodéza



Obr. 37

M. Köhler II.
M. Freiberg-Köhler
Necrosis capitis
metatarsi

Terapie:

Klid, odlehčení

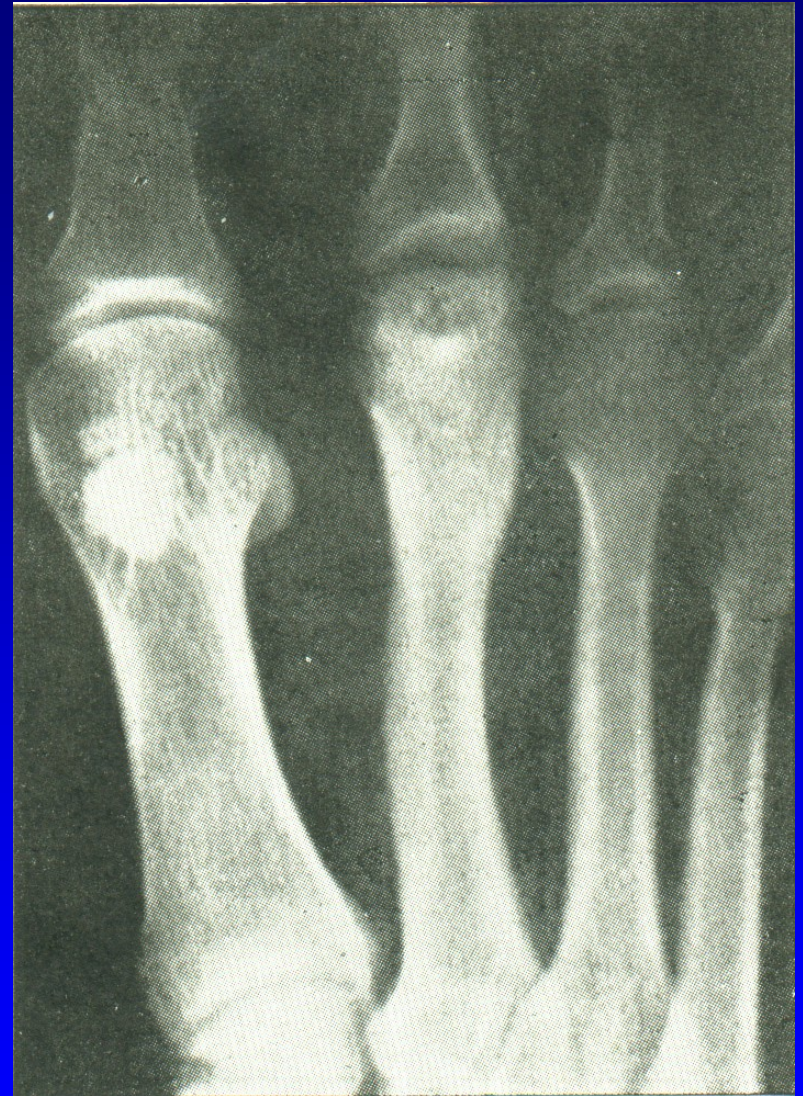Vložky, ortézy

Operace:

Snesení nekrotické části

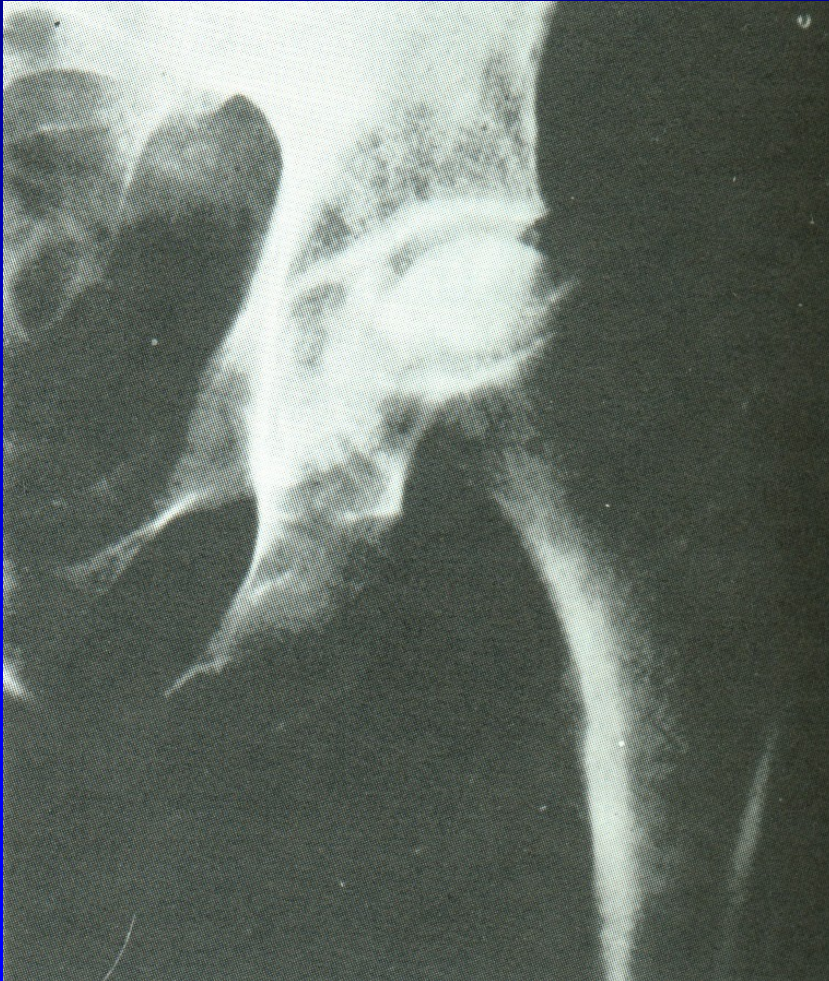Plastika

Osteotomie



Obr. 38

Idiopatická avaskulární nekróza hlavice femuru



Etiologie je neznámá

Bolesti

Nemožnost pohybu

Omezení pohybu

Obr. 39

72 % oboustranně

Bez léčby 85 % progreduje do kolapsu

5-12 % indikací k TEP

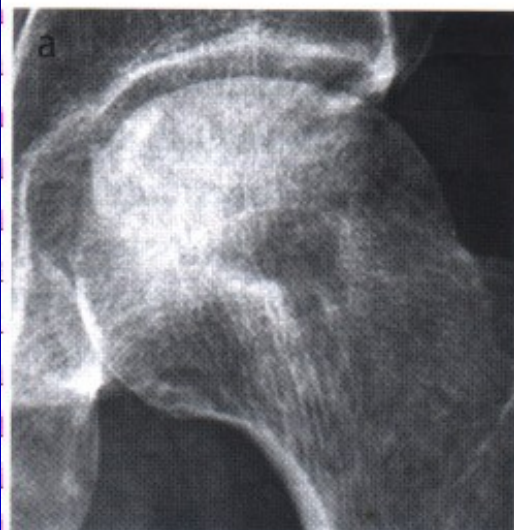Diagnóza:

Kostní infarkt v začátku je asymptomatický

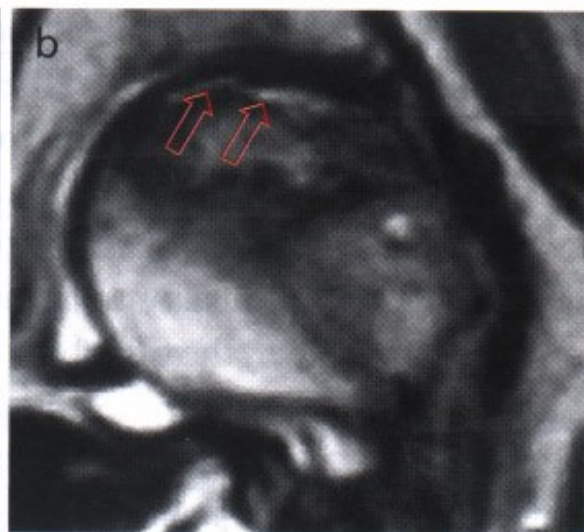
Bolesti v třísle, kolem stehna, kyčle – nutno vyšetřit

RTG – jen pokročilé stavy

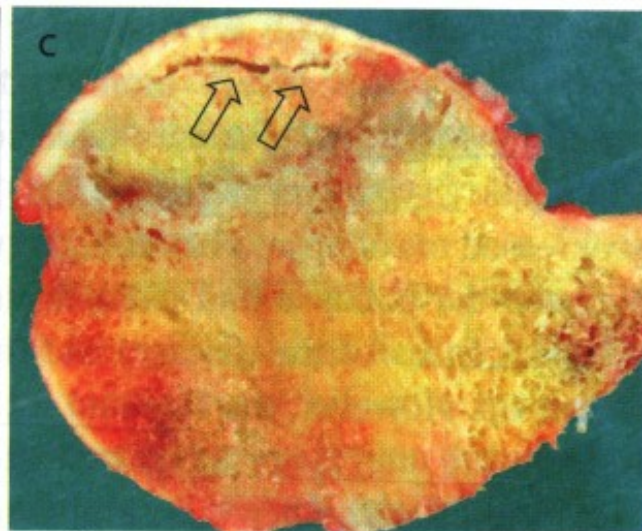
MRI



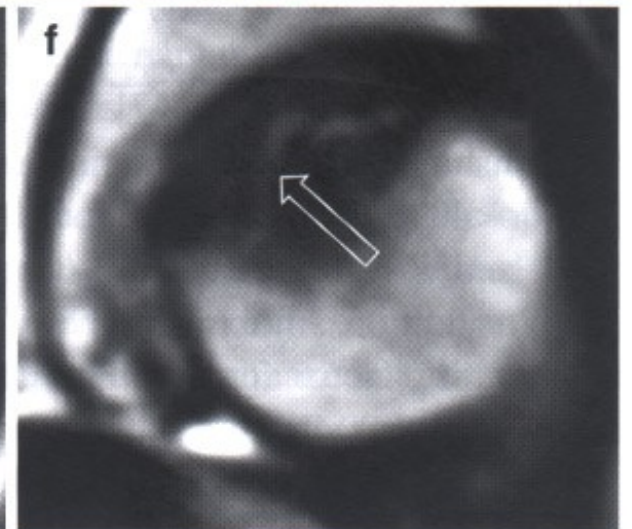
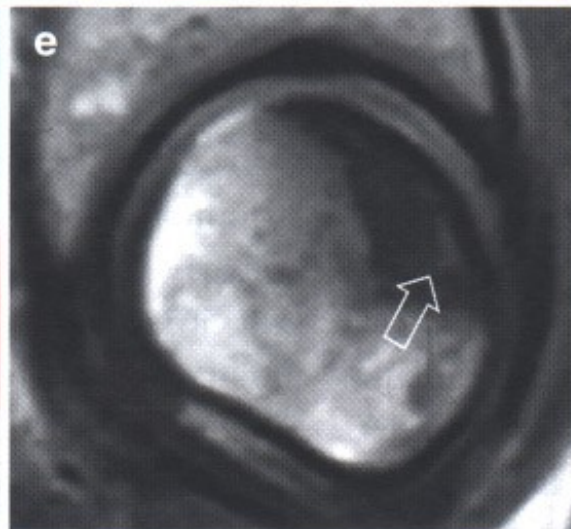
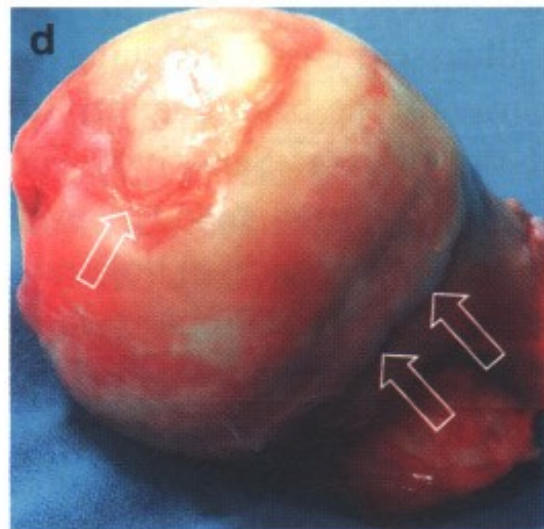
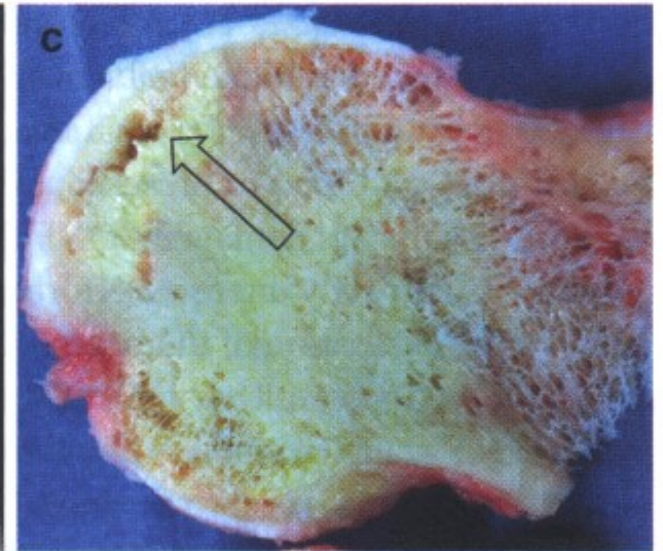
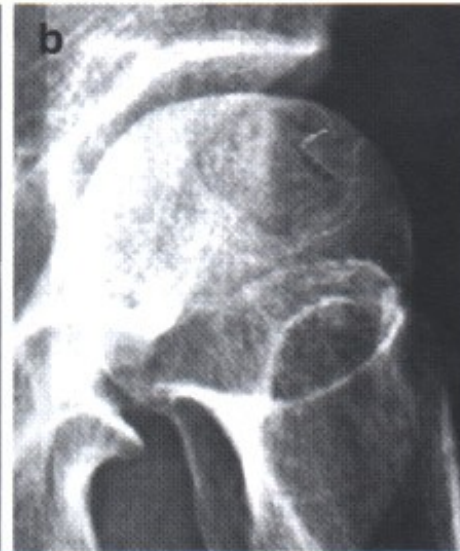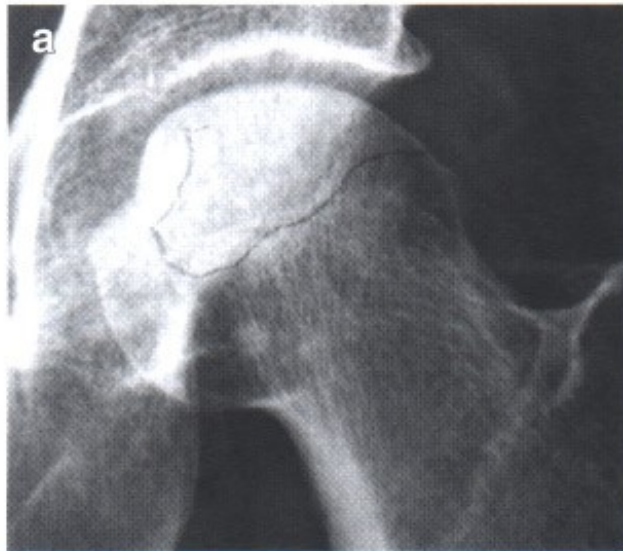
RTG
Subchondr. projasnění



MRI

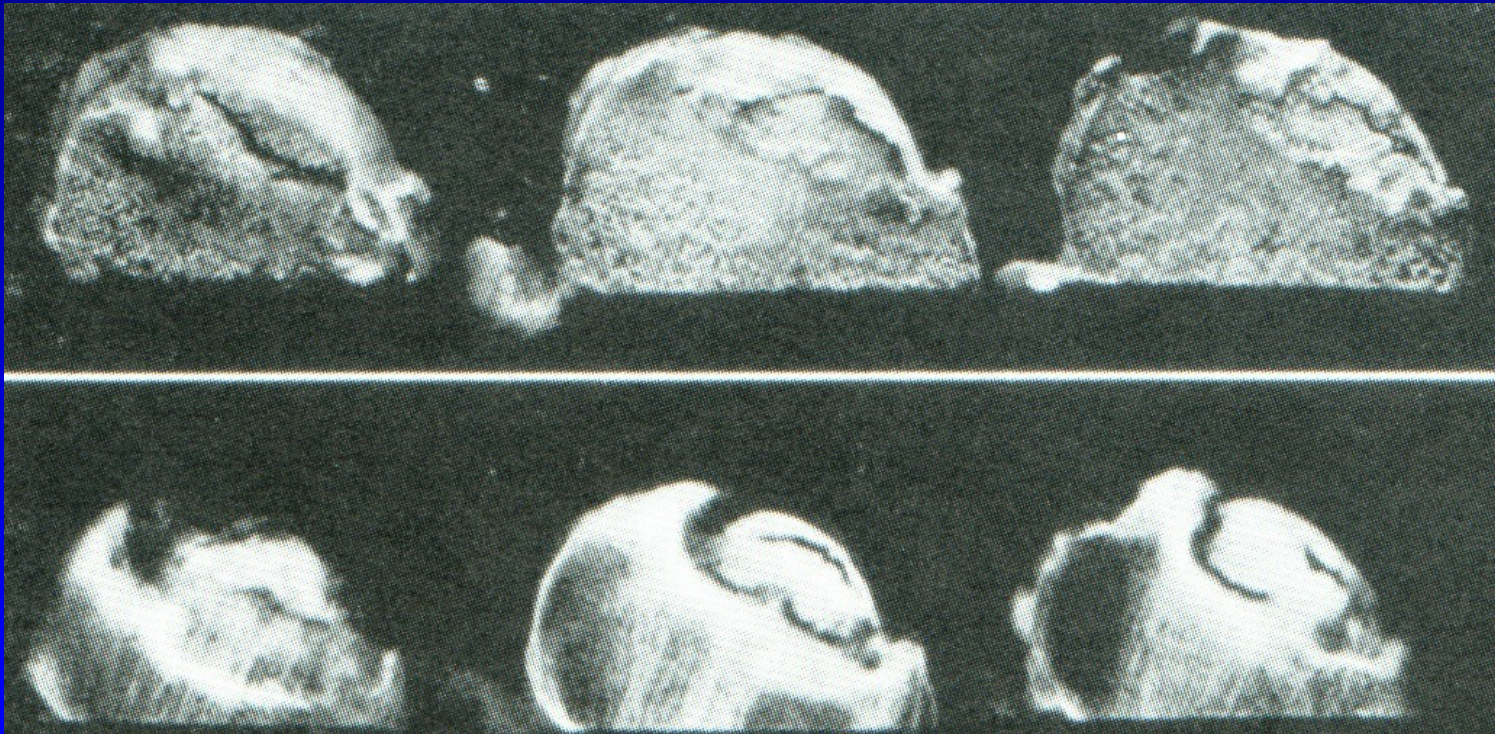


Excise hlavice



Subchondrální fraktura

Idiopatická avaskulární nekróza hlavice femuru



Obr. 40

Léčba

Konz: odlehčování, berle, bisfosfonáty
rázová vlna, statiny, vasodilatancia

Oper.:

Forrage, dekomprese - navrtání hladkým pinem,
+ spongioplastika

Tantalové tyčky

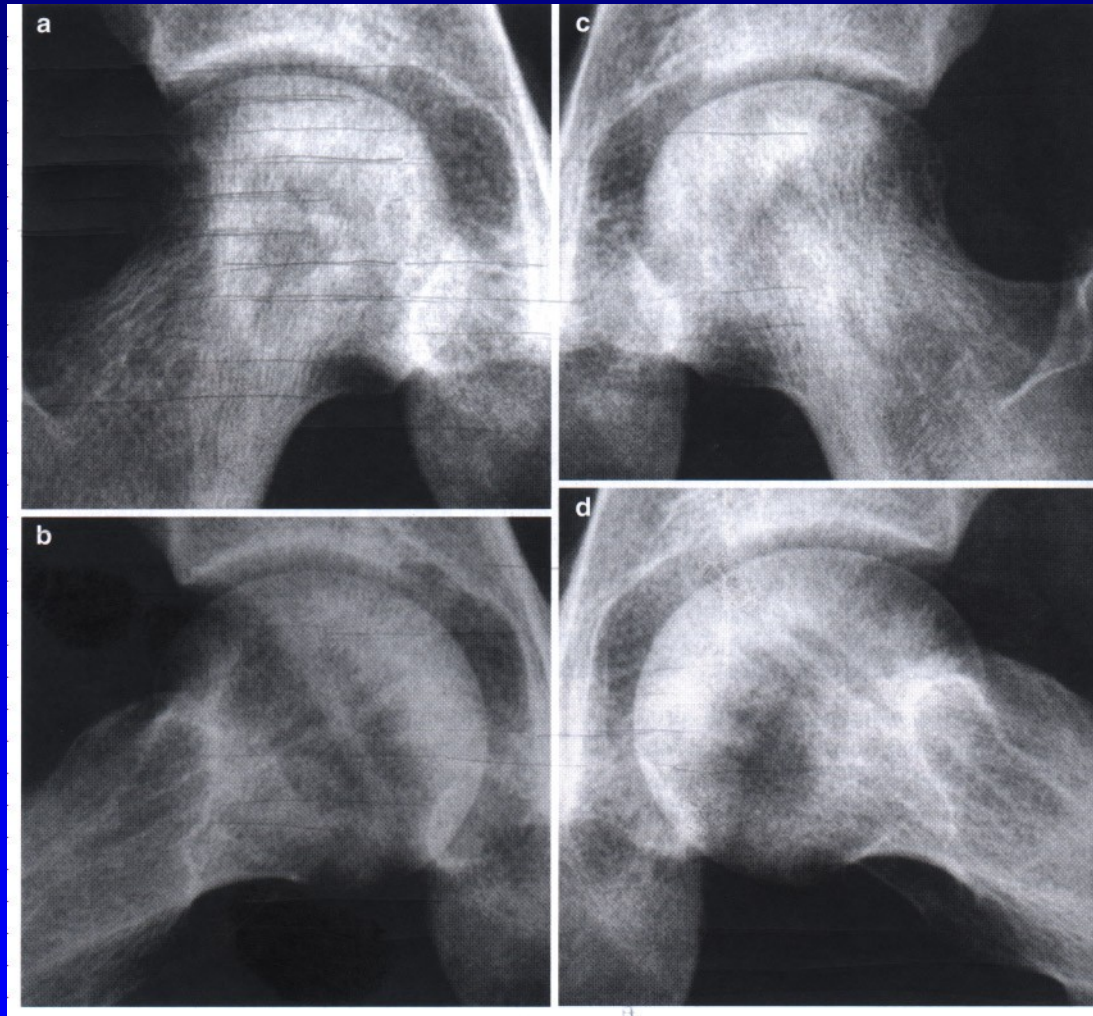
Válcový kostní štěp - s otočením

Osteotomie -varizační, valgizační, derotační

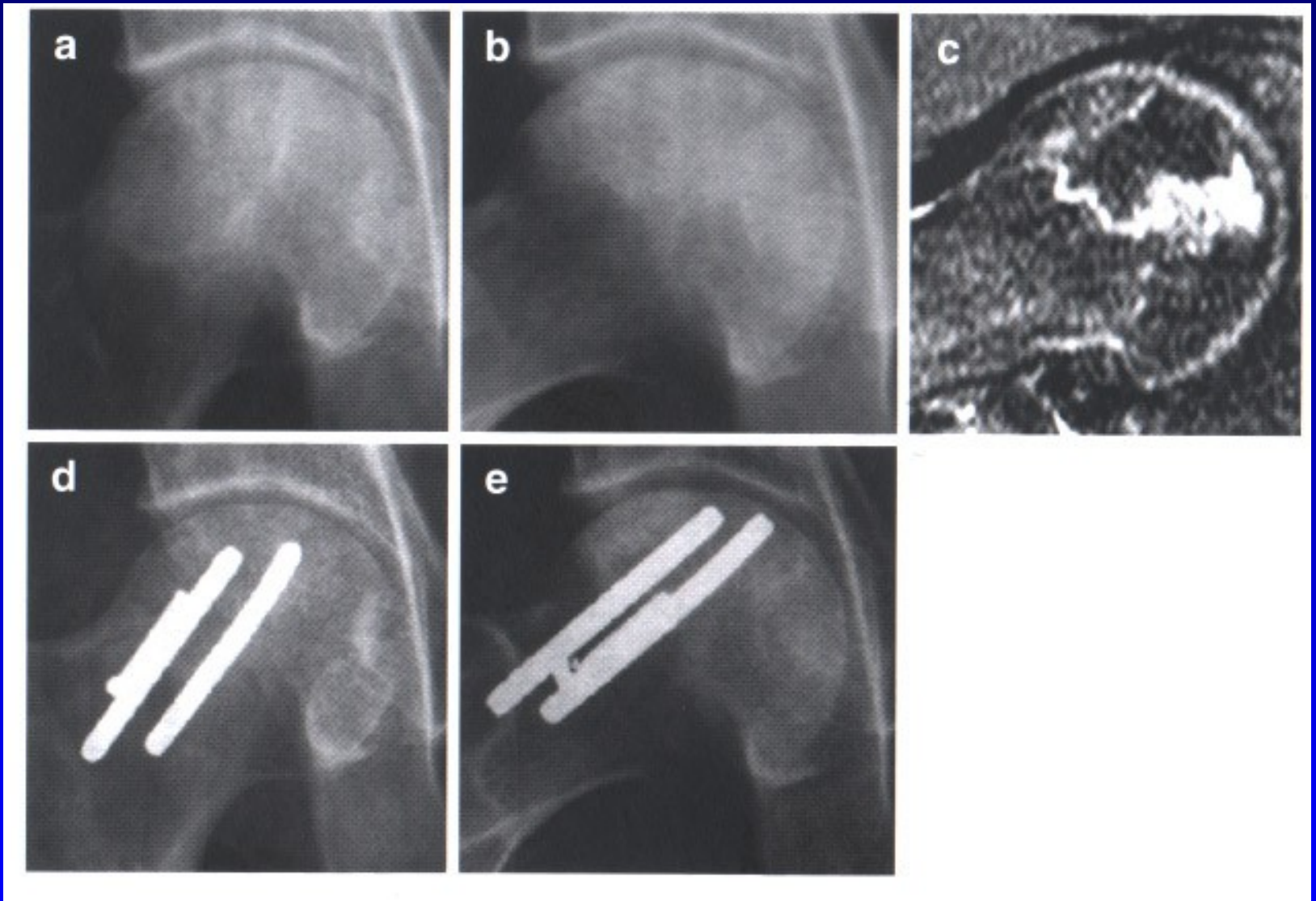
Vaskularizované kostní štěpy- free vascularized fibular graft

Nevaskularizované štěpy – horší výsledky.

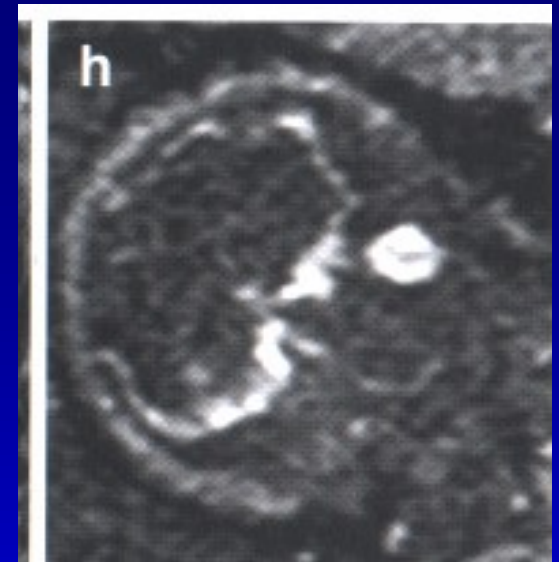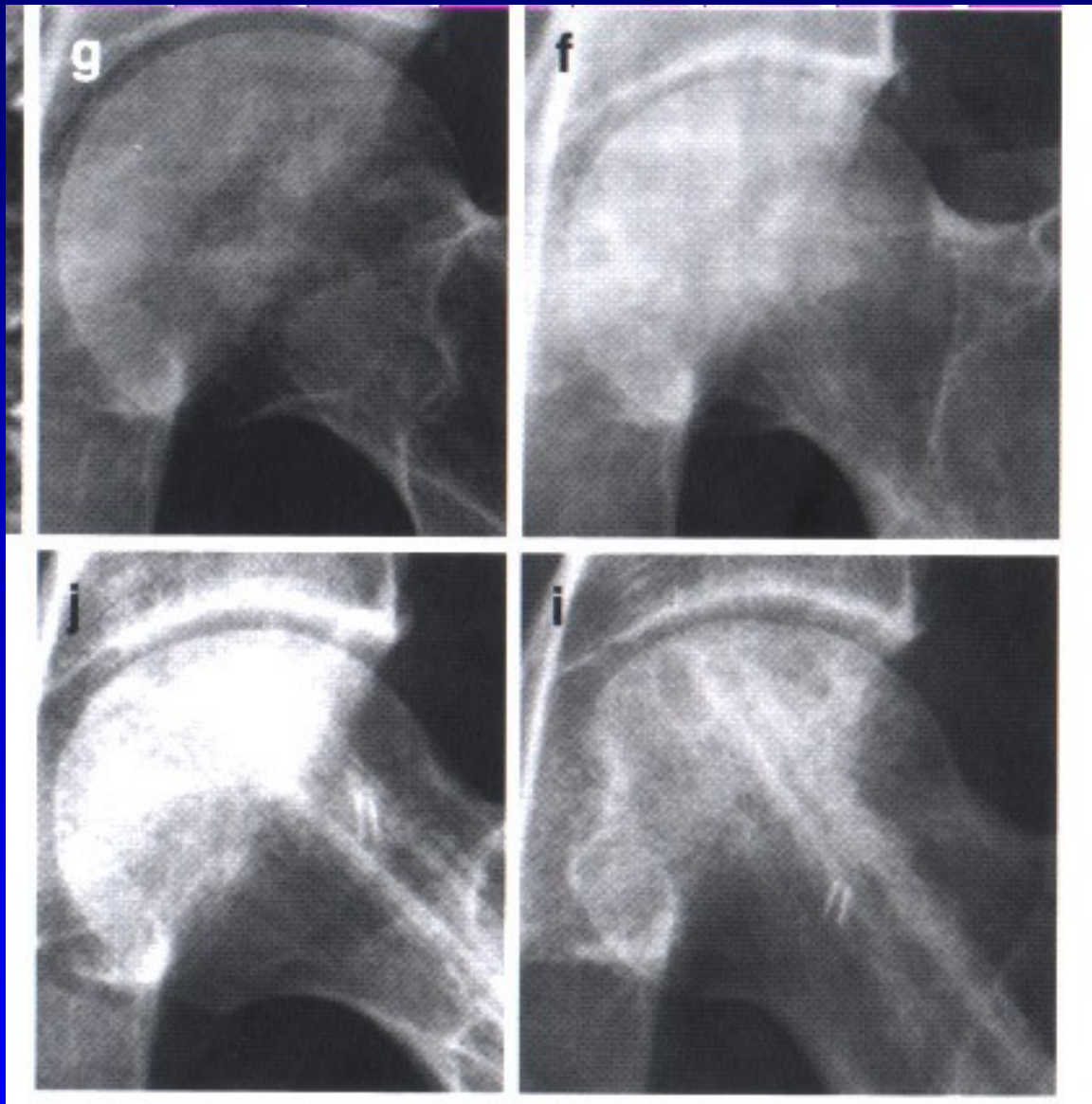
TEP



LED, perkutánní drilling – Steinman pin



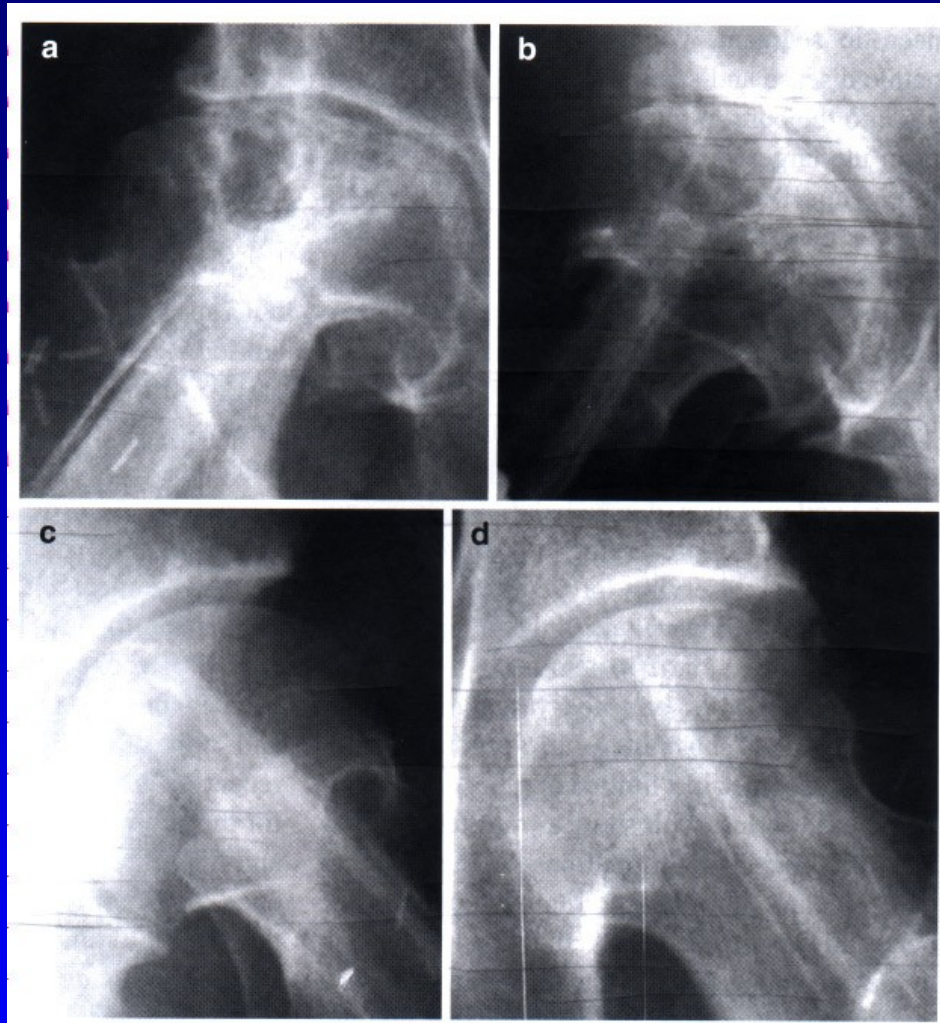
Trabecular metal Tantal tyčky
4 roky po op.



Preop.

Vaskulární fibulární graft
5 roků po op.

11 roků po op.
Nechce TEP



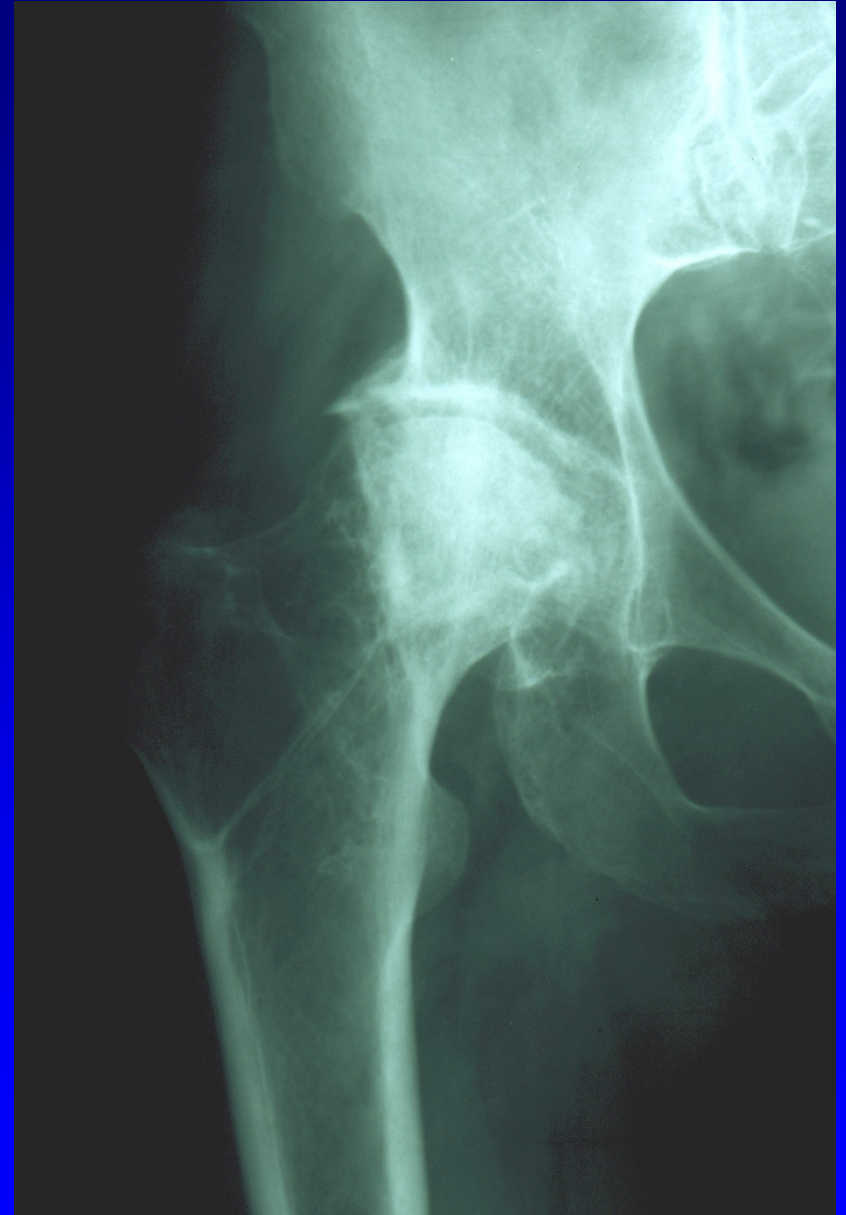10 r. po op.
Asymptomatic.

Vaskulární fibulární štěp

Jiné typy nekróz hlavice femuru

Nekróza hlavice
femuru po fraktuře
krčku

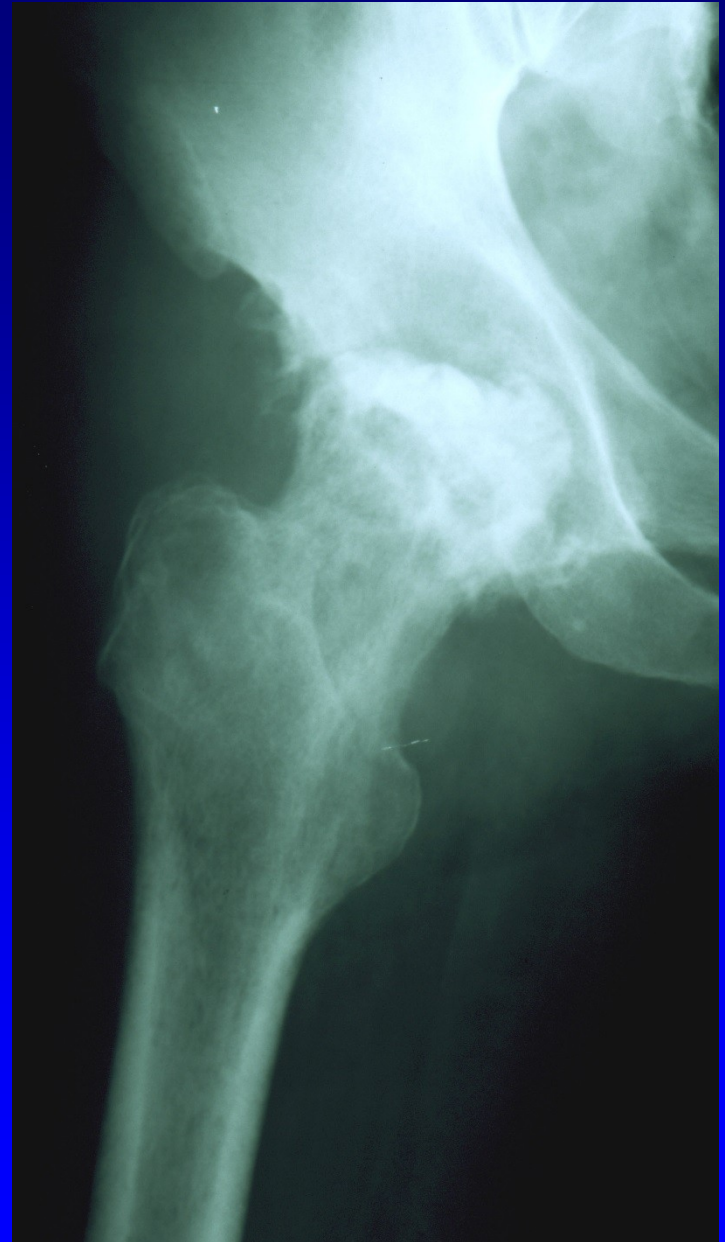Obr. 41



Jiné typy nekróz hlavice femuru

Nekróza hlavice
femuru po coxitidě

Obr. 42



M. Panner - osteonekróza capitulum humeri

Vertebra plana Calvé

Nekróza zadní apofýzy kosti patní

m. Osgood- Schlatter - prox. apofýza tibie

Nekróza sesamských kůstek palce nohy

M. Ahlbäck – nekróza kondylu femuru

Traumatické kostní nekrózy epifýz