

Postižení úponů, šlach a šlachových pochev - tendopatie -

Definice

- **Tendopatie** – obecné označení pro postižení šlachy či svalového úponu
- **Tendinitida** – nejčastěji používané, ale nepřesné označení mající v názvu zánětlivou etiologii
- **Entezopatie** – postižení úponu v místě přechodu šlachy, vazy či kloubního pouzdra do kosti
- **Tendinóza** – degenerativní postižení šlachové tkáně
- **Pertendinitida (paratenonitida)** – zánětlivé postižení šlachového obalu
- **Tenosynovialitida** – zánětlivé postižení šlachových pochev u šlach majících dvou vrstevný synoviální obal

Etiologie

- **Přetížení**

- akutní (nová, nezvyklá zátěž)
- chronické (stereotypní opakované pohyby a činnosti)
- predisponující anatomické a funkční faktory:
 - svalová dysbalance x osová odchyly x rozdíl v délce končetin

- **Mikrotraumatizace**

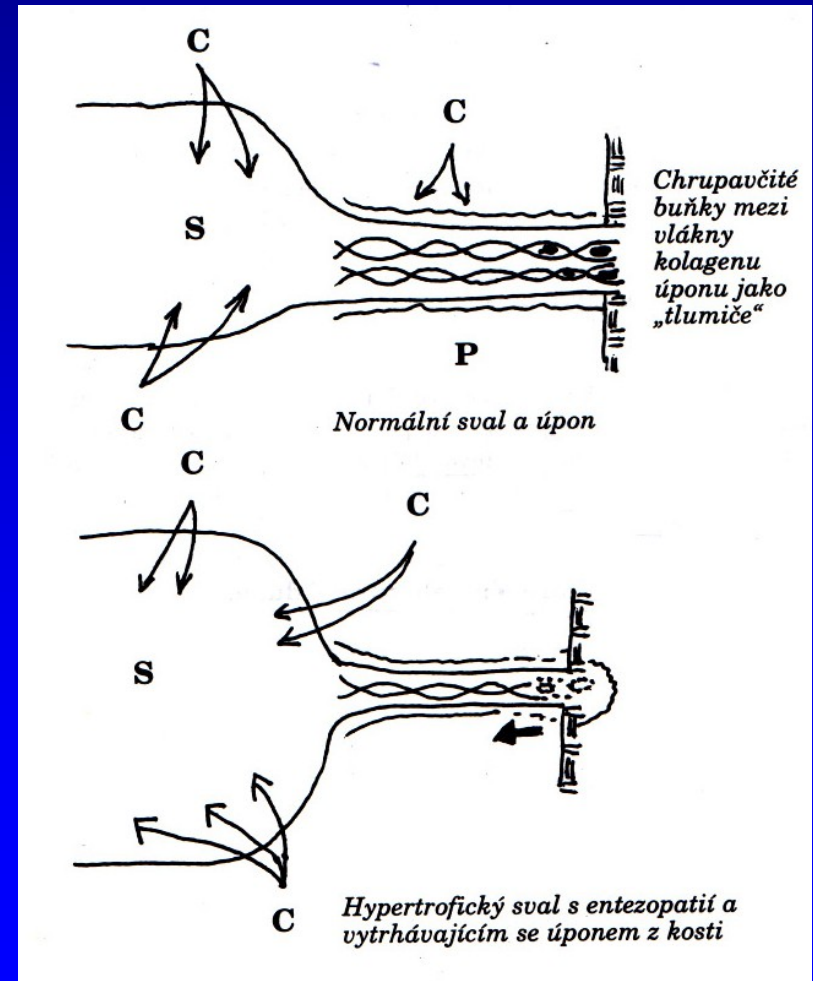
- **Věkem podmíněná degenerace**

- hypoxická degenerace
- mukoidní degenerace
- tendolipomatóza
- kalcifikující tendinóza
- diskutabilní faktor prokrvení

- **Reaktivní zánětlivé změny šlachových obalů a pochev**

Patologicko-anatomické změny

- dystrofie
- mikrotrhliny
- vytrhávání Sharpeyských vláken z kosti
- mechanicko iritační zánět
- periostitis
- metaplazie, osifikace



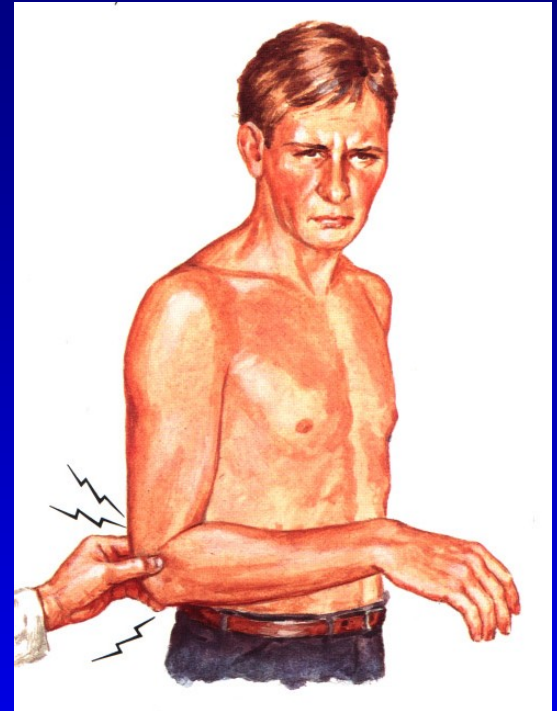
Diagnostika 1

- **anamnéza**

- příčina obtíží ?
- délka obtíží ?
- dosavadní léčba ?

- **klinické vyšetření**

- palpační bolestivost
- otok, zduření
- krepitus u paratenonitid a tenosynovialitid
- zarudnutí u purulentních burzitid
- napínací a odporové testy



Diagnostika 2

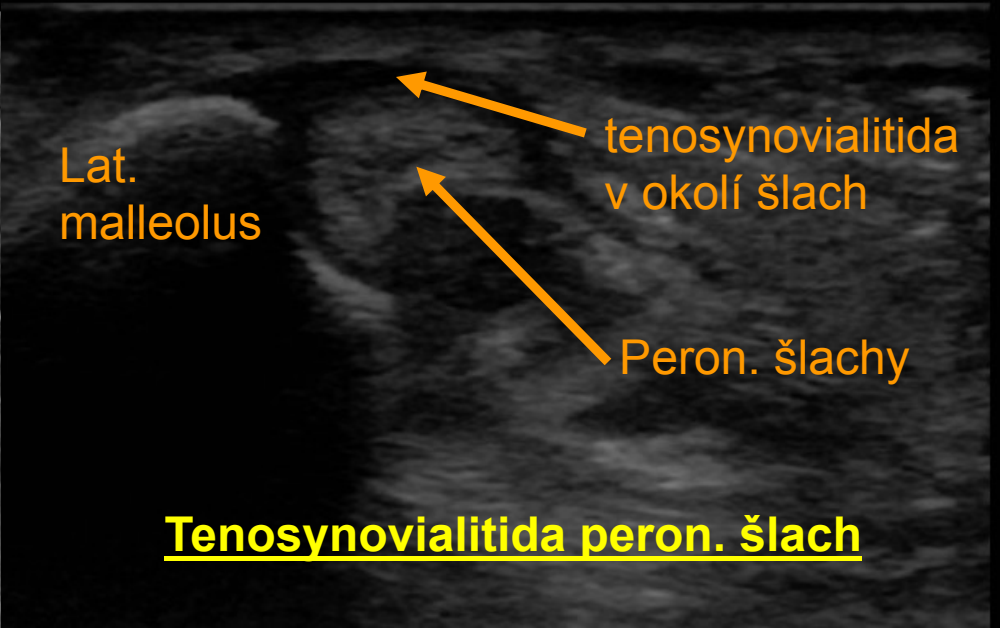
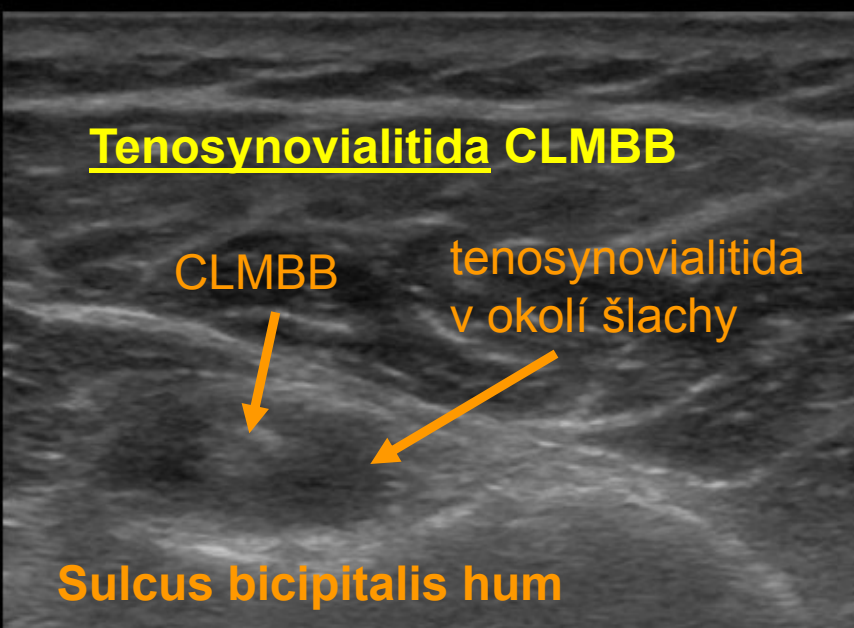
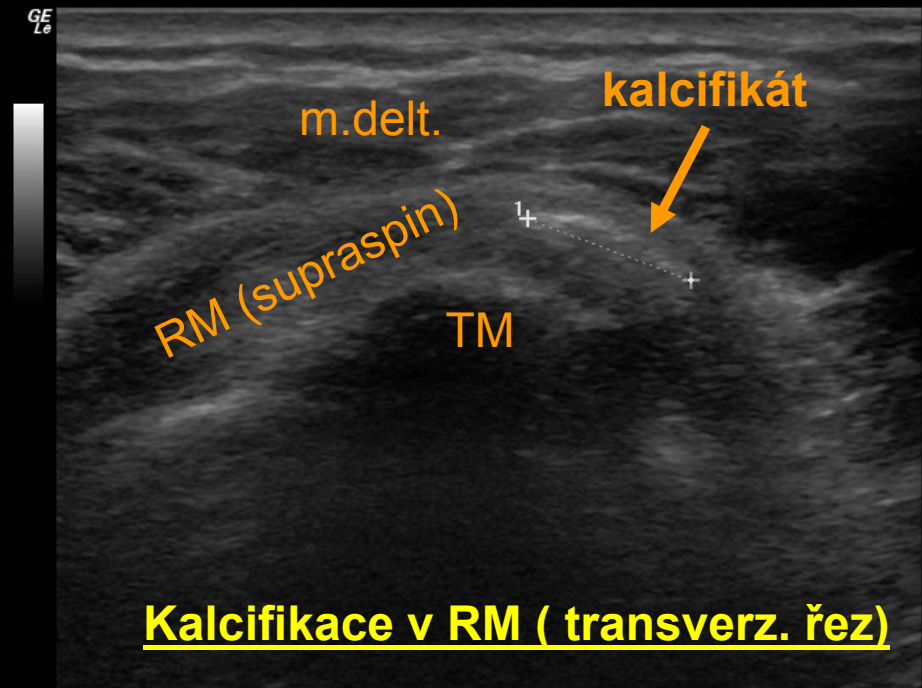
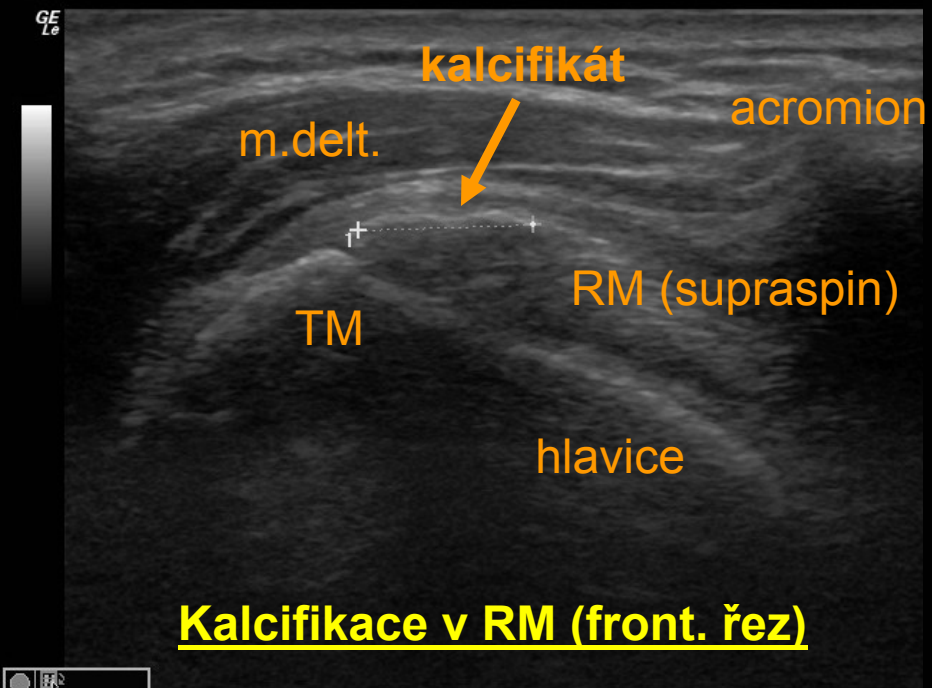
- **RTG**

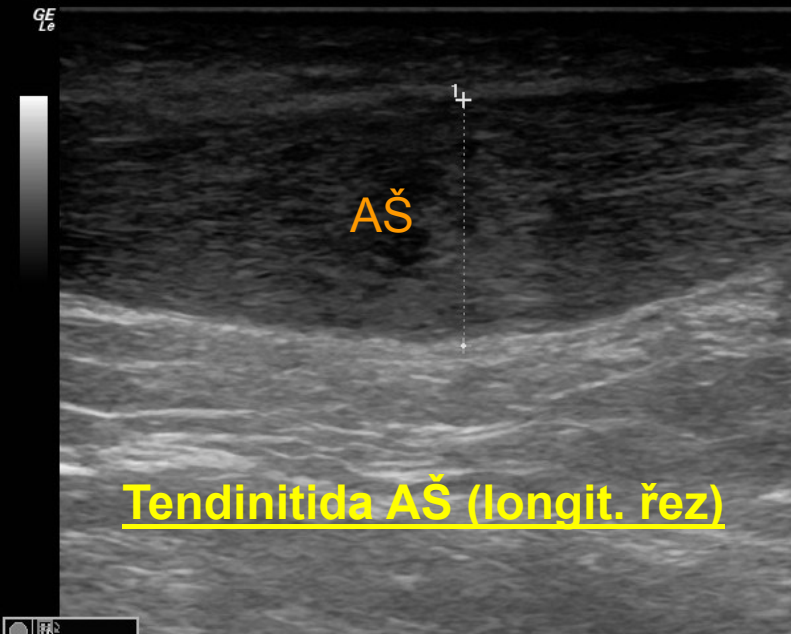
- vyloučí změny na skeletu
- ossifikace či kalcifikace ve šlaše či úponu
- změny v oblasti přechodu šlachy v kost (ostruhy)

- **Sono**

- zánětlivé změny (hypoechogenní)
- degenerativní změny (změny echogenity, ztenčení, ruptury,..),
- kalcifikace (hyperechogenní)
- tekutinový lem u tenosynovialitid (anechogenní)
- neovaskularizace (Doppler)

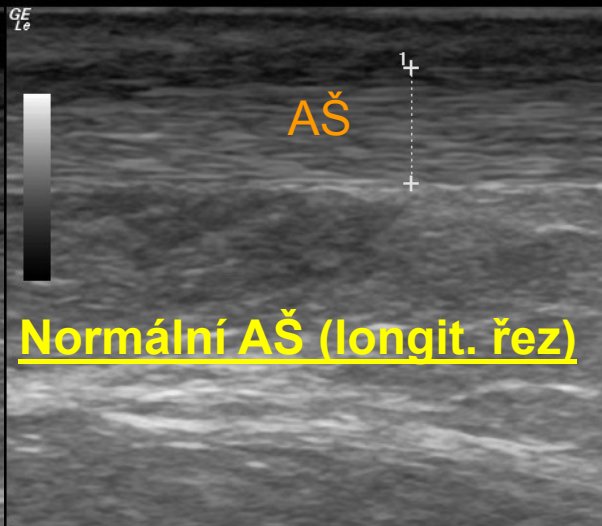
- **MRI**





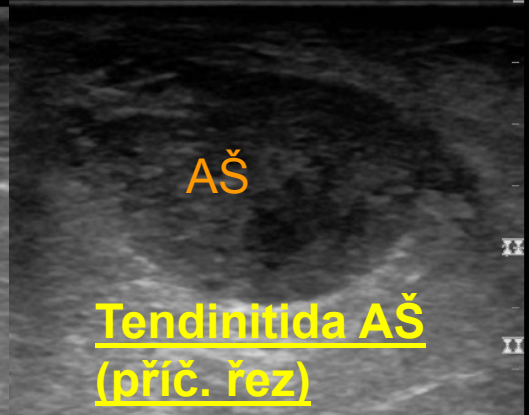
Tendinitida AŠ (longit. řez)

1 L 1.17 cm
 +- d 1.61 cm
 L 0.00 cm

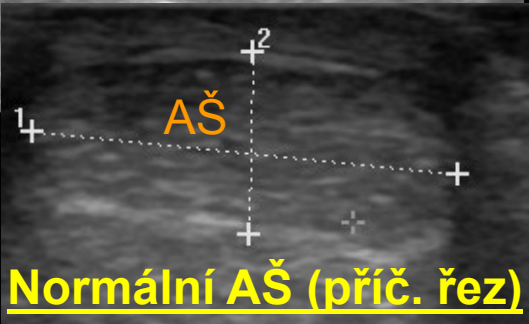


Normální AŠ (longit. řez)

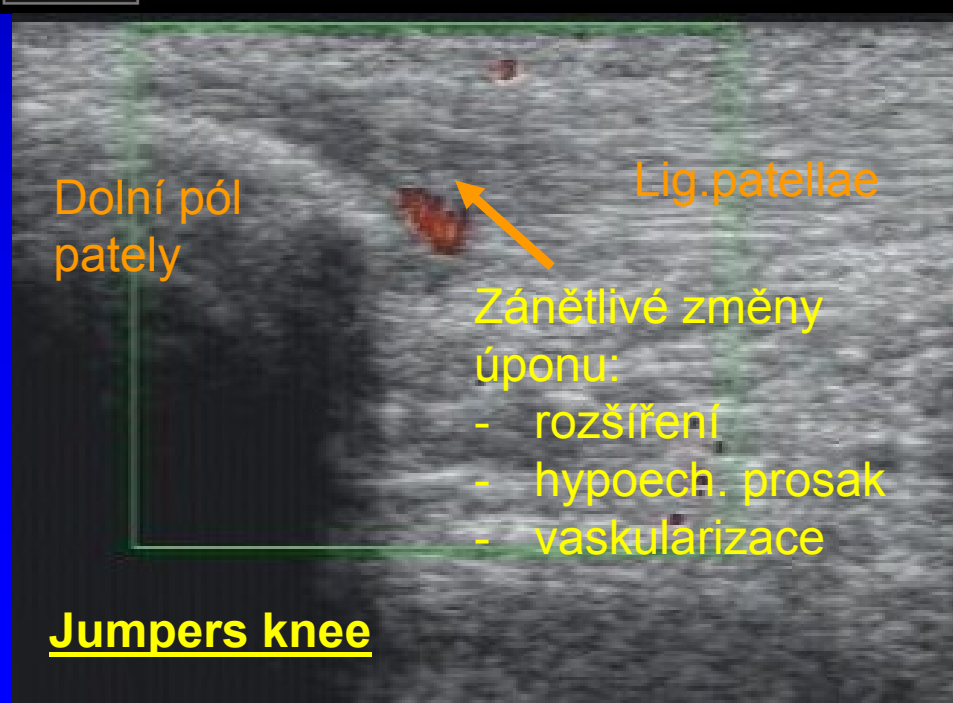
1 L 0.44 cm



Tendinitida AŠ (příč. řez)

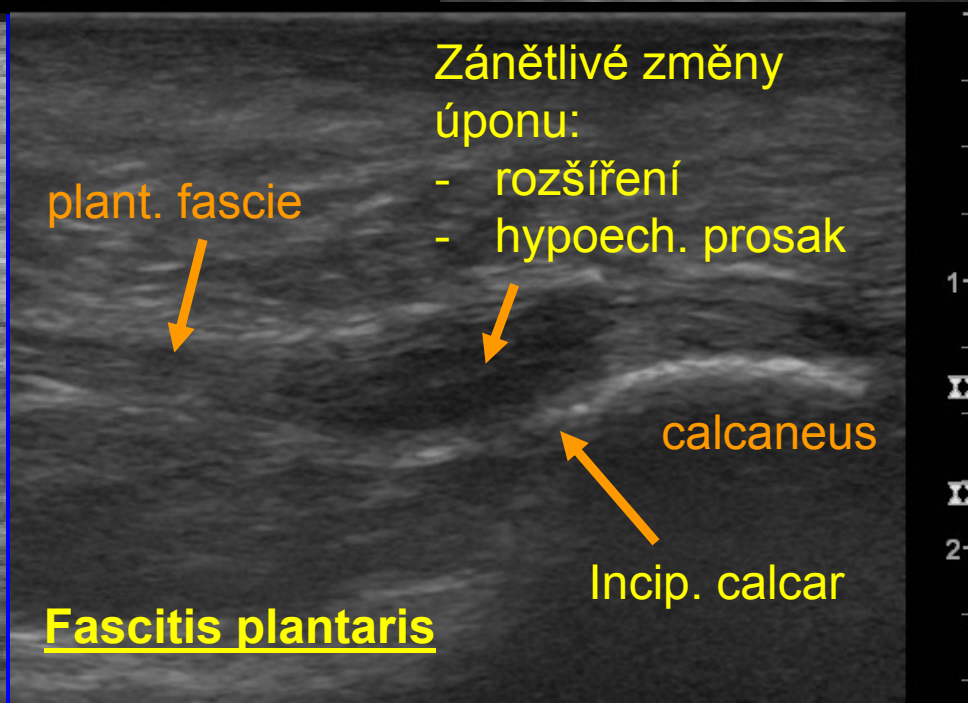


Normální AŠ (příč. řez)



Zánětlivé změny úponu:
 - rozšíření
 - hypoech. prosak
 - vaskularizace

Jumpers knee



Zánětlivé změny úponu:

- rozšíření
- hypoech. prosak

Fascitis plantaris

Terapie

- **Dočasné zklidnění (vyloučení zátěže)**
- **Lokálně či krátkodobě celkově NSA**
- **Fyzikální terapie**
- **Pomůcky**
- **Obstřiky s kortikoidy**
- **LTV (strečink x posilovací cviky x excentrické cvičení)**
- **Chirurgická terapie**
- **Změna zátěže a tréningu jako prevence recidiv a chronicity obtíží**

Chirurgická terapie

- zvažována pokud příznaky přetrvávají i po 6 měsících trvající správně vedené konzervativní terapii
- většinou dobré výsledky
- principy:
 - excize postižené části šlachy, event. její oddělení od kosti
 - snesení povrchové lamelky kosti v místě inzerce patologicky změněné šlachy a denervace úponu
 - excize postižených šlachových obalů
 - discize šlachových poutek
 - snesení kostních prominencí při mechanickém impingementu
 - sutura event. plastika šlachy při rupturách

Přehled nejčastějších tendinopatií

- **RAMENO:**

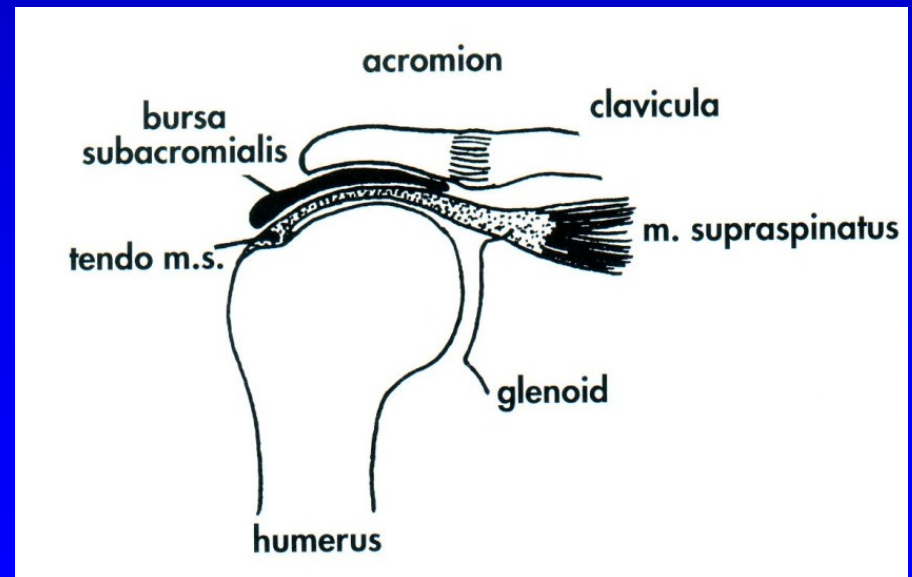
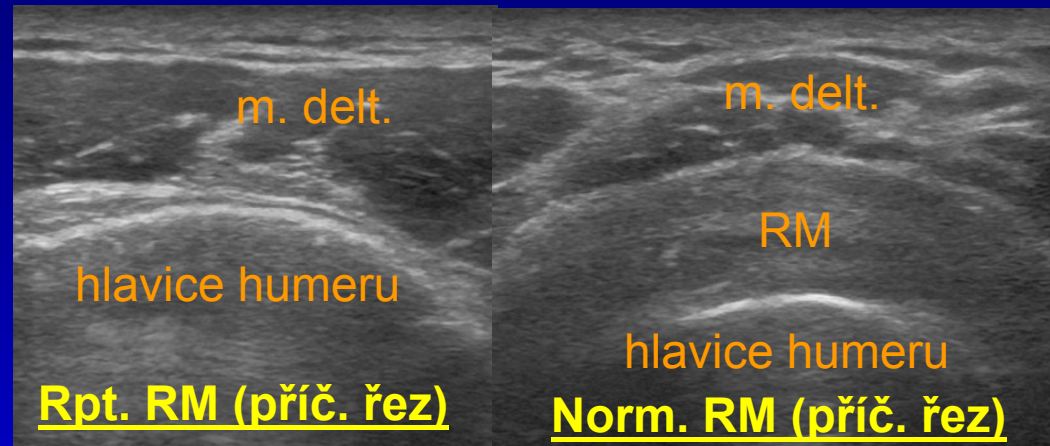
- impingement sy

- postižení RM:

- tendinóza RM
- kalcifikující „tendinitida“ RM
- degenerativní ruptura

- postižení šl. CLMBB

- tenosynovialitida
- tendinóza
- degenerativní ruptura



Přehled nejčastějších tendinopatií

- **LOKET:**

- radialní epikondylitida (tenisový loket)
- ulnární epikondylitida (oštěpařský, golfový loket)

- **ZÁPĚSTÍ A RUKA:**

- M. de Quervain
- tenosynovialitidy extenzorových a flexorových šlach
- Digitus / pollex saltans

Přehled nejčastějších tendinopatií

- **PÁNEV A KYČEL:**

- entezopatie adduktorů (tříslo)
- entezopatie abduktorů (velký trochanter)
- entezopatie m.rectus fem. (spina illiaca ant.inf.)
- entezopatie v oblasti sedacího hrbolu

- **KOLENO:**

- skokanské koleno (jumper's knee)
- M.Osgood-Schlater

Přehled nejčastějších tendinopatií

- **HLEZNO A NOHA:**

- postižení AŠ:

- tendinóza
- peritendinitida
- degenerativní ruptura
- Haglundova exostóza
- calcar calcanei dorsalis

- tenosynovialitida peroneálních šlach

- tendinóza šl.m.tibialis post. – pes planovalgus

- patologie v oblasti plantární části paty

- calcar calcanei plantaris
- plantární fascitida

Burzitidy a ganglia

Definice

- **Burza (tíhový váček)** – podložení v místech mechanického tření (iritace) – hl.v oblasti kostních prominencí
- **Burzitida** – reaktivní, nejčastěji mechanicko-iritační zánět burzy spojený se synovitiidou, výpotkem či jejich kombinací
- **Purulentní (hnisavá) burzitida** – vzniká někdy hl. v případě povrchových podkožních burz (olekranská, prepatelární) přechodem z normální burzitidy
- **Ganglion** – vyklenutí / výchlipka kl. pouzdra vznikající při zmnožení nitrokloubní tekutiny a fokálním oslabení pouzdra, kromě kl. pouzdra může vznikat i ze synoviálních pochev šlach

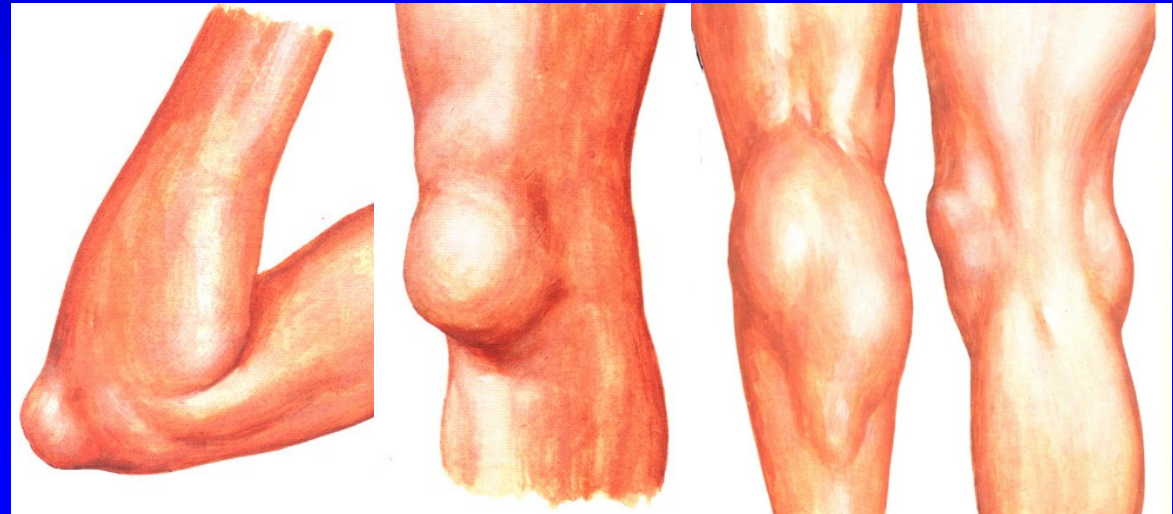
Přehled typických lokalit burzitid a ganglií

- Burza:

- subakromiální
- olekranská
- trochanterická
- iliopectineální
- prepatelární
- gastrocnemio-semimembranózní
- anserinská
- retrocalcaneární

- Ganglion:

- art. AC
- carpi
- menisci



Diagnostika

- zduření
- těstovitý chrakter (synovitida)
- výpotek (fluktuace)
- bolest spontánní a palpační
- v případě subakromiální burzitidy viz. vyšetření ramena
- ze zobrazovacích metod hl. sono

Iliopectineální burza (řez v ose krčku)

hlavice fem.

m. delt.

subdelt.fasc.

SA burza

RM

hlavice hum.

SA burzitida (transverz.řez)

Komunikace s kloubem

Bakerov cysta (transverz.řez)

Bakerov cysta (longit.řez)

1	L	3.44 cm
-	d	0.93 cm
	L	0.00 cm

3	1	L	7.81 cm
	2	L	2.28 cm
	3	L	0.41 cm
		L	0.00 cm

Terapie 1

- Konzervativní :
 - punkce
 - NSA lokálně i celkově
 - imobilizace
 - lokálně obštrik s kortikoidem

 - v případě purulentní burzitidy punkce či drenáž, ATB, NSA, imobilizace
 - cave kortikoid !!!

Terapie 2

- Operační:
 - Burza
 - Extirpace burzy (olekranská, prepatelární burzitida)
 - Odstranění iritující kostní prominence
(Op. sec. Dickinson u retrokalkaneární burzitidy s Haglundovou patou)
 - **ASAD** v případě impingement sy se subakromiální burzitidou
 - Hnisavá burzitida
 - Nejdříve drenáž, ATB a zklidnění, poté extirpace
 - Ganglion
 - Extirpace s uzávěrem komunikace s kloubem