

# Patologické kyfózy

Definice, léčba konzervativní a chirurgická



# Kyphosis

90min

- Definice
- Etiologie & Epidemiologie
- Morfologie
- Diferenciální diagnostika
- Zobrazovací metody
- Terapie
- Rehabilitace a protetika

# Definice

- Abnormální sagitální profil kyfózy nad normu pro daný věk
- 1D deformita vs. 3D deformita
- Genderové rozdíly
- Věkové aspekty
- Diferenciální diagnostika

TABLE 1: Distribution of Patients by Age and Gender

Age (years)	Male		Female		Totals	
	No. Patients	Mean Age	No. Patients	Mean Age	No. Patients	Mean Age
2-9	26	5.62	23	5.43	49	5.53
10-19	28	14.21	22	14.73	50	14.44
20-29	37	24.62	24	24.25	61	24.48
30-39	26	33.28	26	35.23	52	34.31
40-49	20	43.55	32	43.75	52	43.67
50-59	10	53.20	17	54.41	27	53.96
60-69	9	63.33	7	65.29	16	64.19
70-79	3	74.00	6	72.17	9	72.78
Totals	159	28.42	157	32.88	316	30.63

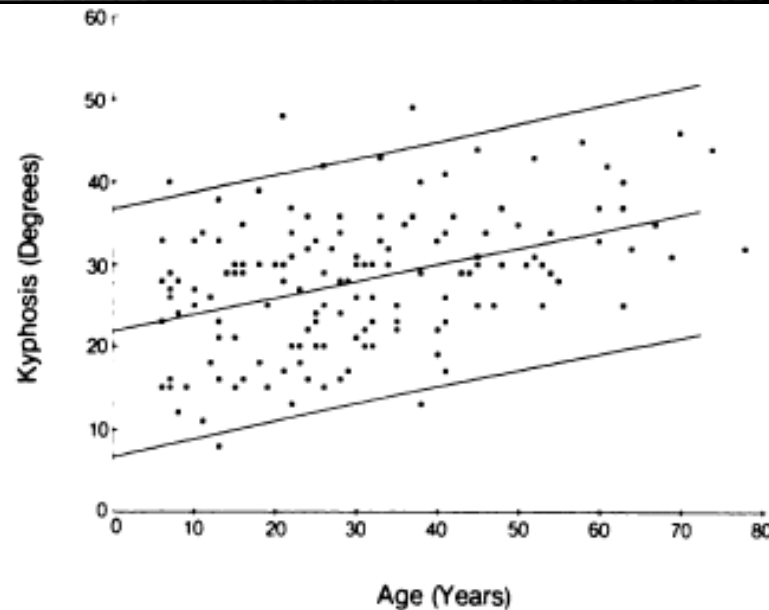


Fig. 2.—Linear regression of kyphosis on age, including prediction and 95% confidence regions, for male patients. (See text.)

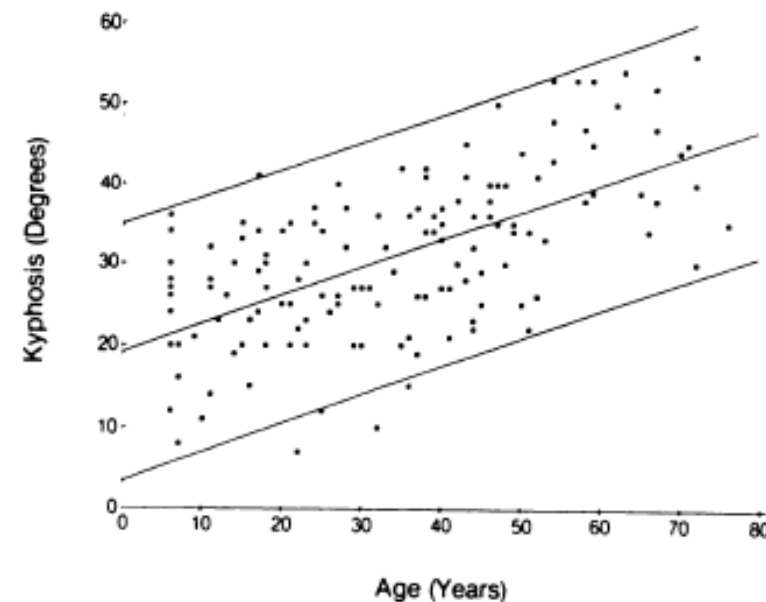
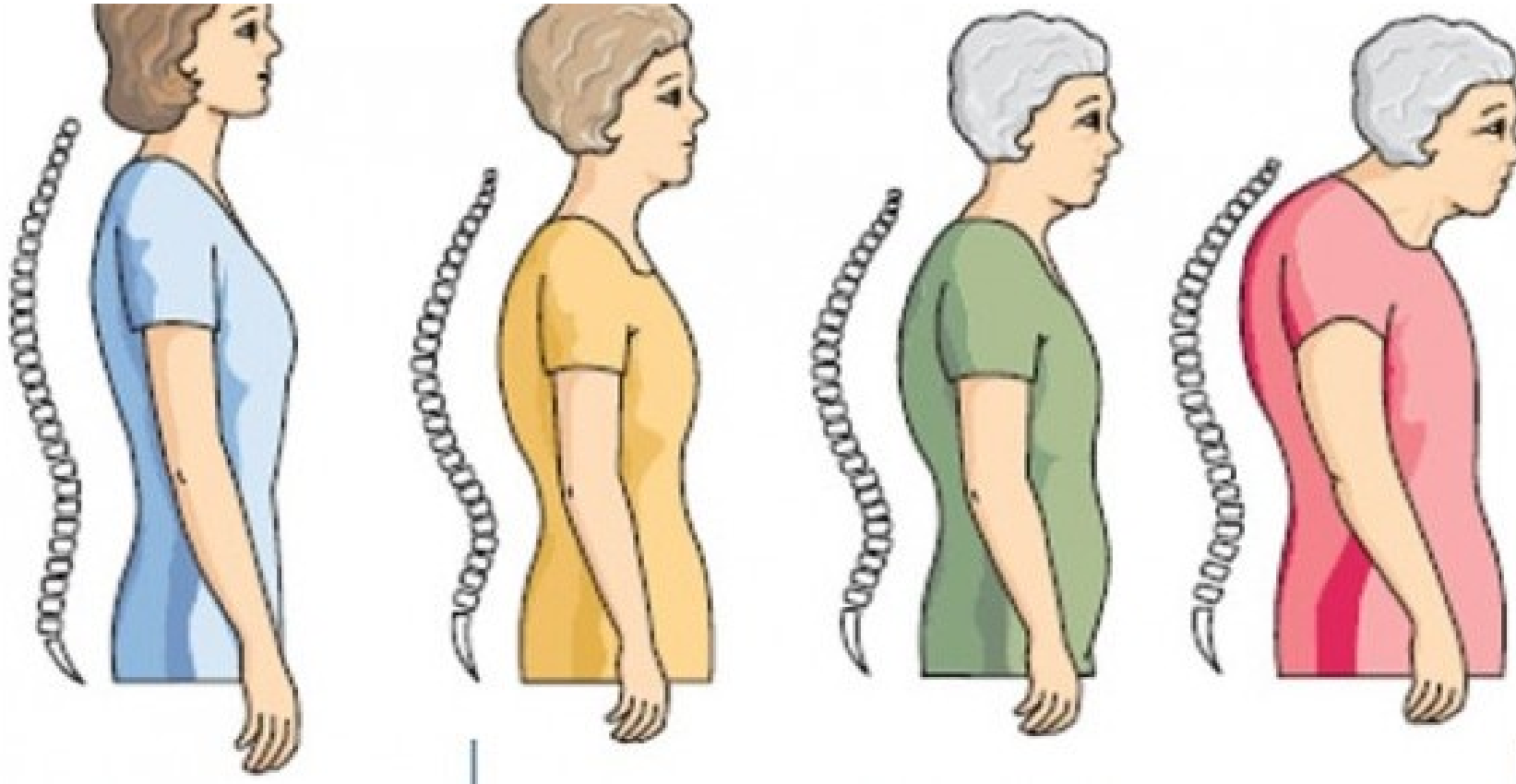


Fig. 3.—Linear regression of kyphosis on age, including prediction and 95% confidence regions, for female patients. (See text.)



# Diferenciální diagnostika patologických kyfóz

etiologie: fyzikální, chemické, biologické a zejména genetické a multifaktoriální

Trauma  
Radioterapie  
Posturální  
Laminektomie

Osteoporosis  
Osteomalacie

Achondroplasia,  
Mukopolysacharidózy  
Onkologie  
Infekční příčiny  
M Bechtěrev  
M Scheuermann

## FYZIKÁLNÍ VLIVY

Úrazy  
Iatrogenní příčiny  
Vadné držení těla  
Svalová dysbalance

## CHEMICKÉ VLIVY

Hormonální/Kortikoidní terapie  
Menopauza

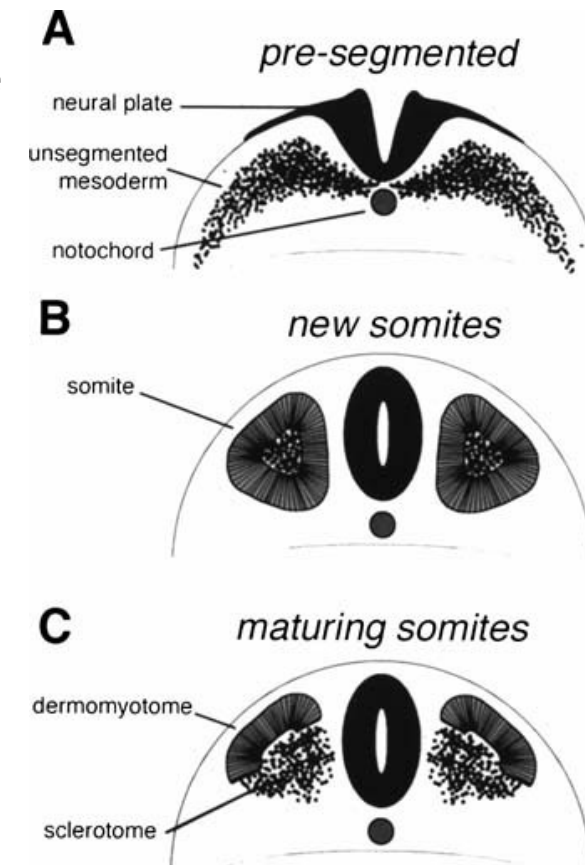
## BIOLOGICKÉ VLIVY

Genetika  
Kombinace vlivů  
Kongenitální kyfózy – poruchy  
segmentace a formace  
Neuromuskulární kyfózy  
Degenerativní kyfoskoliózy

# Kongenitální kyfóza

Porucha formace – porucha segmentace – smíšená porucha

- zakřivení páteře, které je důsledkem malformace obratlů, která vzniká postižením jejich normálního vývoje
- Vznikají 2 zásadní deformity:
  - Obratlové
  - kombinované (obratlové + neurální)





# Kongenitální skolióza/kyfóza

## Přidružené anomálie

- absence nebo fúze žeber (15-20%)
- genitourinární anomálie (20-40%)
- vrozené defekty srdce (10-15%)
- defekty míchy a páteřního kanálu (20-40%)
- deformity dolních končetin (15-20%)

# Kongenitální skolióza/kyfóza

Základní typy deformit

- 1. Kostní poruchy: (obratlové, žeberní):
  - A) poruchy **formace** (klínové obratle, hemivertebra)
  - B) poruchy **segmentace** (jednostranná porucha, nesegmentovaná lišta)
    - B.1) přední = kyfóza
    - B.2) zadní = lordóza
    - B.3) laterální = skolióza
    - B.4) posterolaterální = lordosskolióza
    - B.5) anterolaterální = kyfoskolióza
  - C) **kombinované** poruchy
- 2. Smíšené poruchy: (kostní + deformity páteřního kanálu)

# Kongenitální skolióza/kyfóza

Základní typy deformit

## □ 1. Kostní poruchy: (obratlové, žeberní):

### □ A) poruchy **formace** (klínové obratle, hemivertebra)

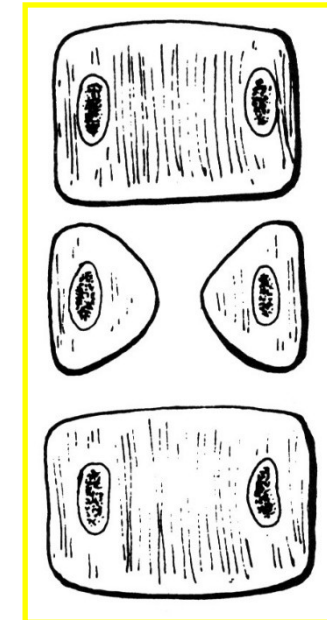
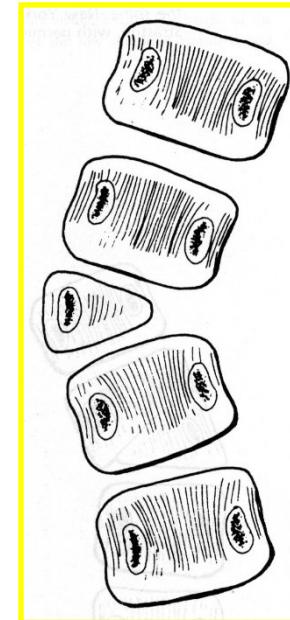
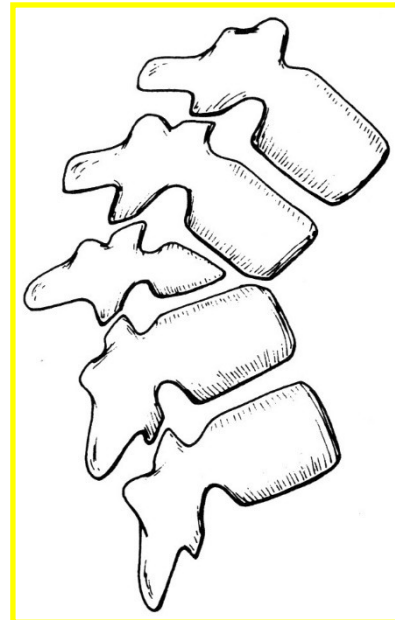
A.1) přední = kyfóza

A.2) zadní = lordóza

A.3) laterální = skolióza

A.4) anterolaterální = kyfoskolióza

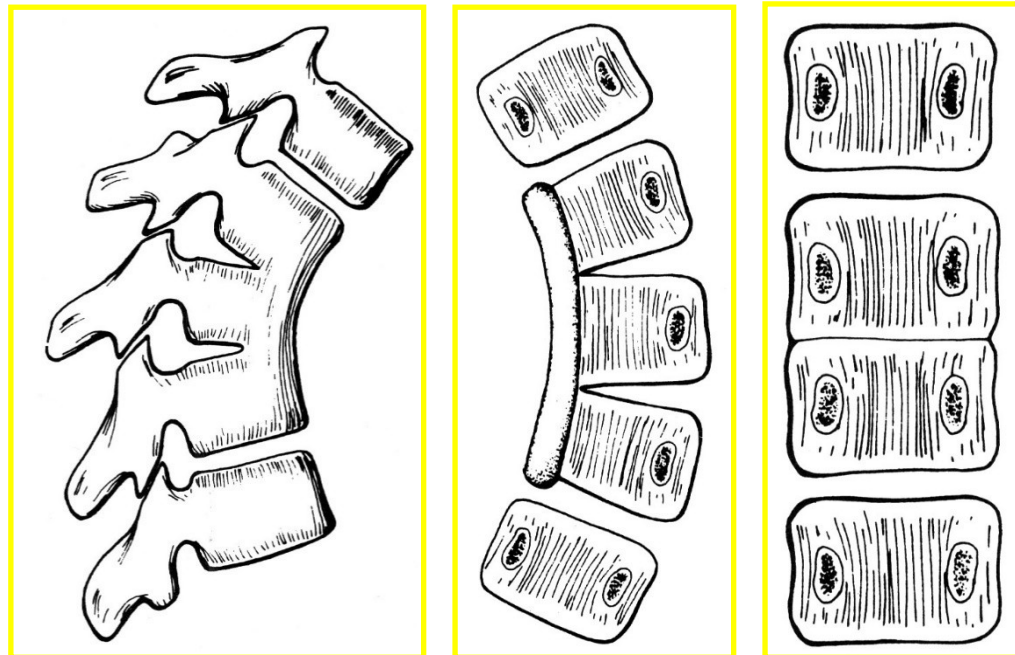
A.5) přední centrální defekt



# Kongenitální skolióza/kyfóza

Základní typy deformit

- 1. Kostní poruchy: (obratlové, žeberní):
  - B) poruchy **segmentace** (jednostranná porucha, nesegmentovaná lišta)
    - B.1) přední = kyfóza
    - B.2) zadní = lordóza
    - B.3) laterální = skolióza
    - B.4) posterolaterální = lordoskolióza
    - B.5) anterolaterální = kyfoskolióza



# Kongenitální skolióza/kyfóza


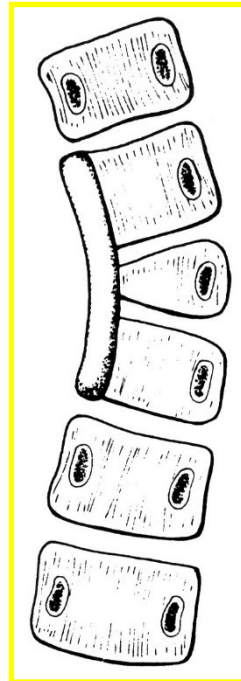
Základní typy deformit

## □ 1. Kostní poruchy: (obratlové, žeberní):

### □ C) kombinované poruchy

C.1) hemivertebra + nesegmentovaná lišta

C.2) nesegmentovaná hemivertebra



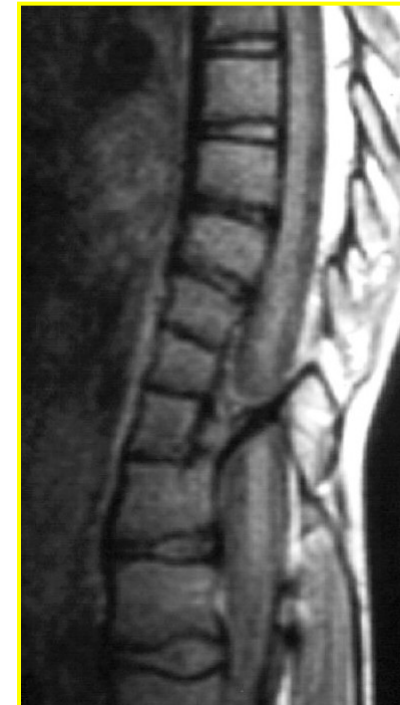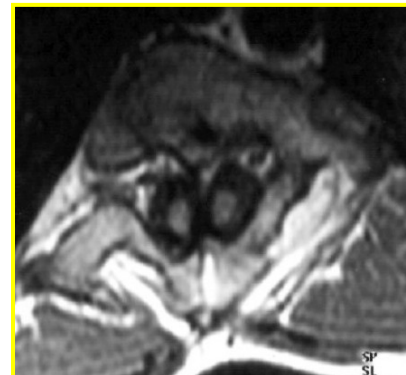# Kongenitální skolióza/kyfóza

Základní typy deformit

## □ 2. Smíšené poruchy: (kostní + deformity páteřního kanálu)

### □ A) split cord malformation = diastematomyelie

- DEF: Rozdělený páteřní kanál s jeho fixací fibrózním nebo kostěným septem, které vychází ze zadní části obratlového těla
- Incidence: 5-21% všech kongenitálních skolióz

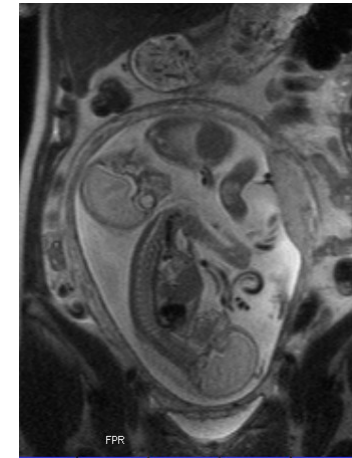
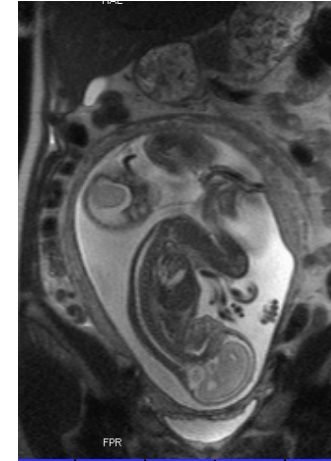
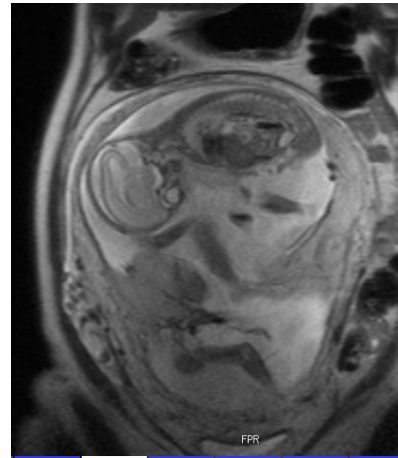


# Kongenitální skolióza/kyfóza

Vyšetření: prenatální, postnatální

## 1. prenatální:

- Genetické: amniocentéza
- Zobrazovací metody: MRI, UZ

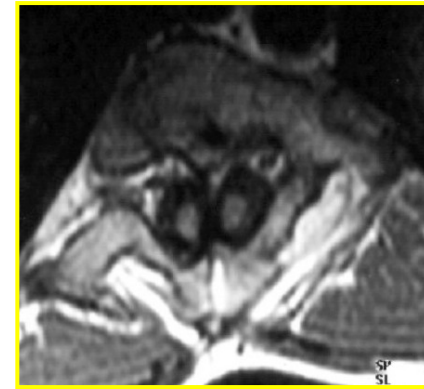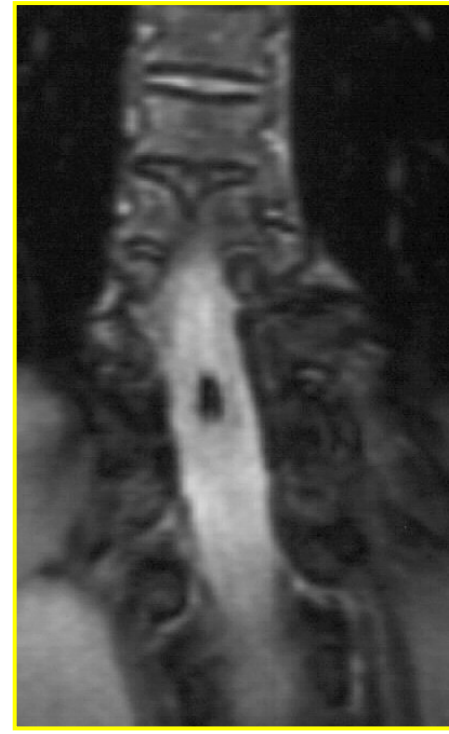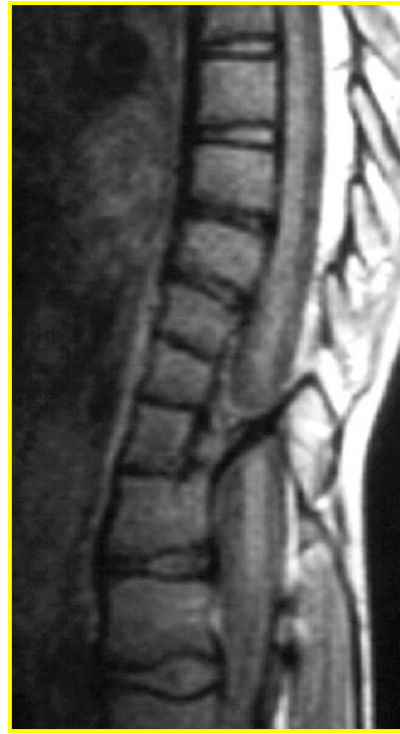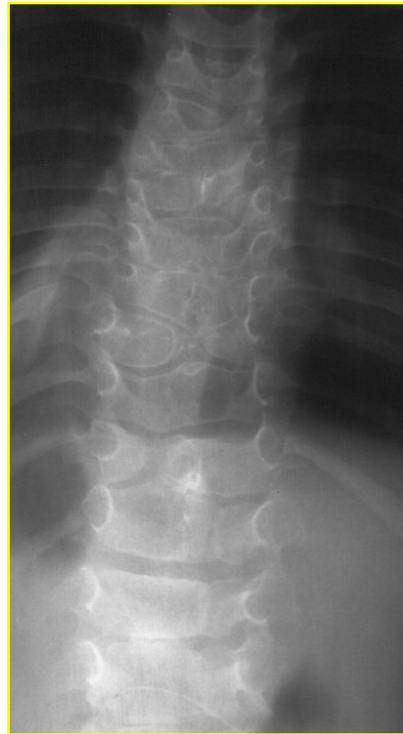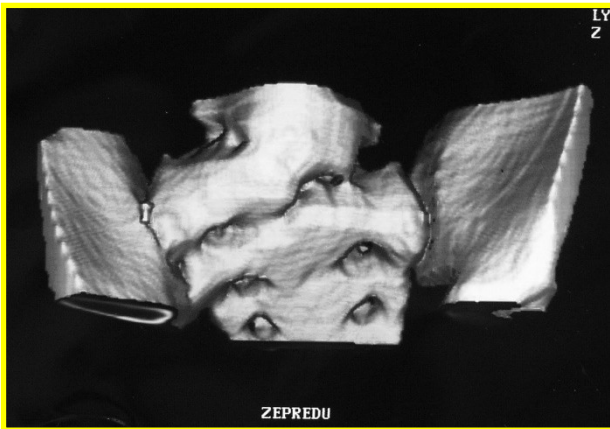


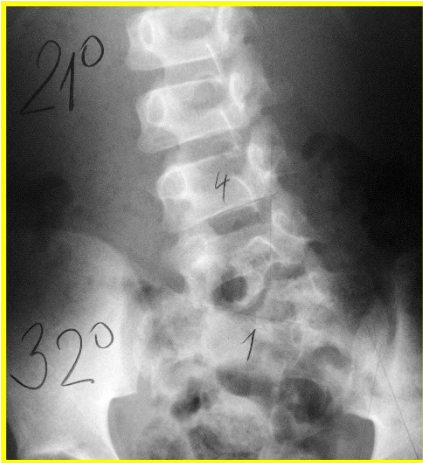## 2. postnatální

- Klinické
- Zobrazovací metody: RTG, UZ, CT, MRI

# Kongenitální skolióza/kyfóza

Vyšetření: postnatální

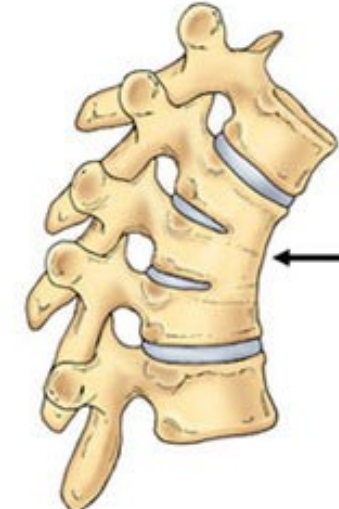
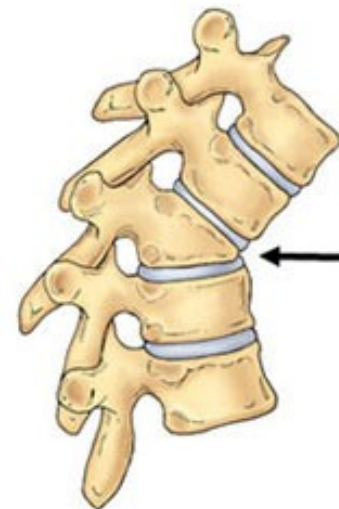
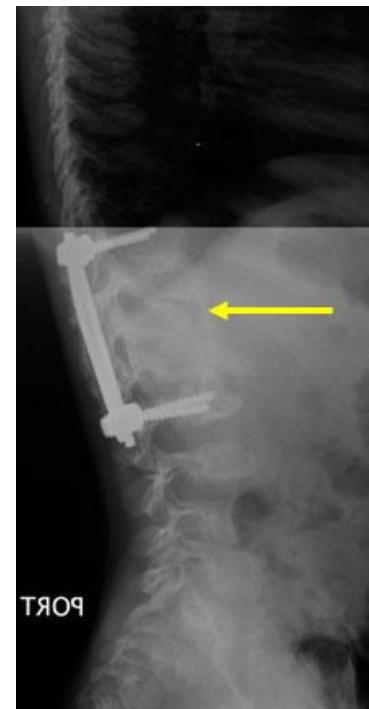
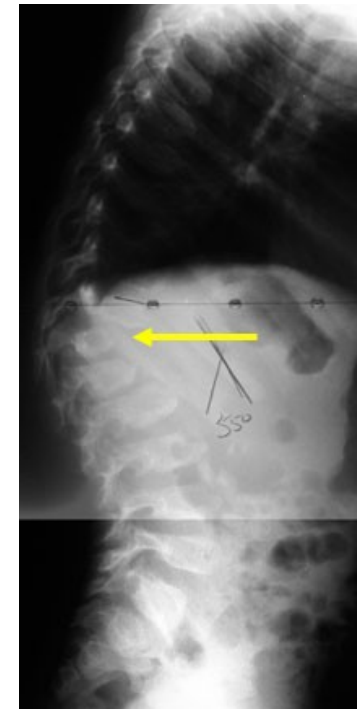
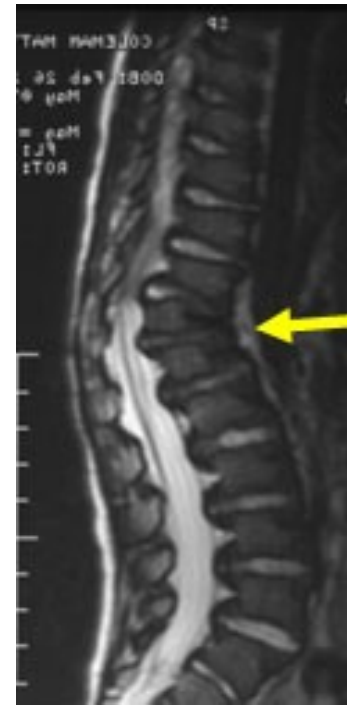



# Kongenitální kyfóza

Porucha formace – porucha segmentace – smíšená porucha

- nepřipustit progresi
- progredující křivky časně operovat
- korzet do konce růstu
- Přední/zadní hemi/vertebrectomie
- zadní fúze s instrumentací



# Kongenitální kyfóza

Porucha formace – porucha segmentace – smíšená porucha - léčba

## konzervativní léčba:

- observace

- léčba korzetem

## operační léčba:

- prostá kostěnná fúze

- Hemiepiphyseodéza

- zadní spondylodéza

- kombinovaná předozadní spondylodéza

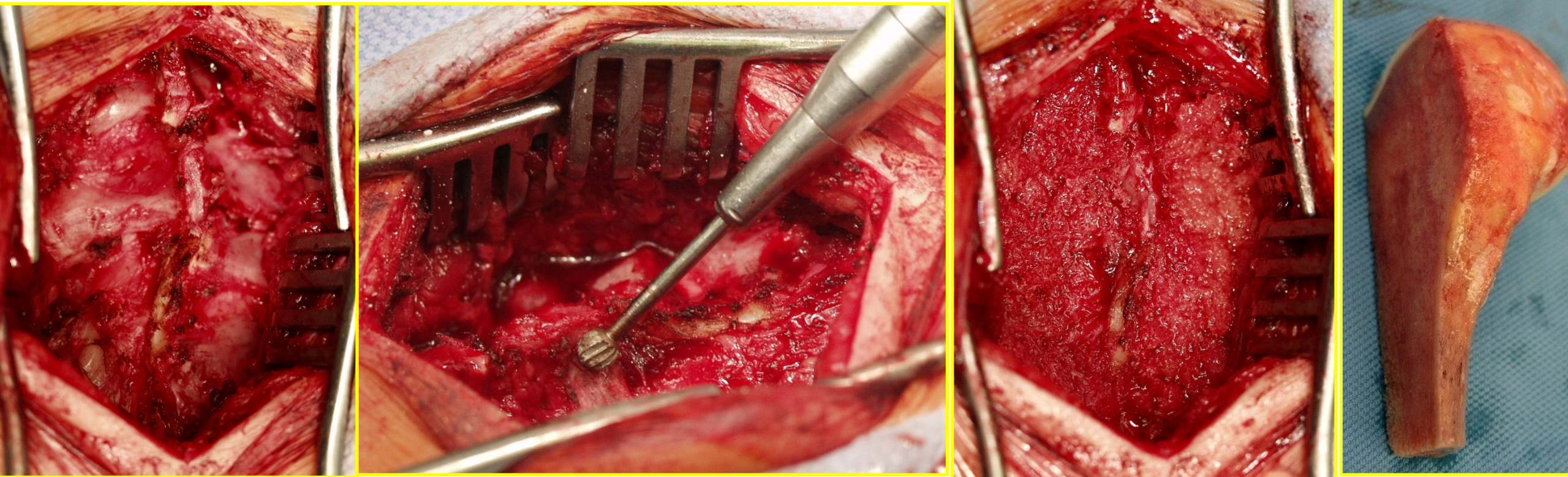
- zadní instrumentovaná korekce a stabilizace

- hemivertebrektomie

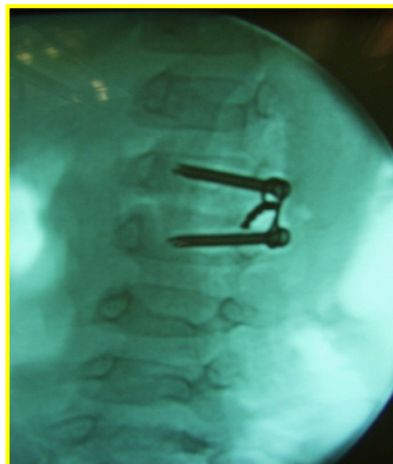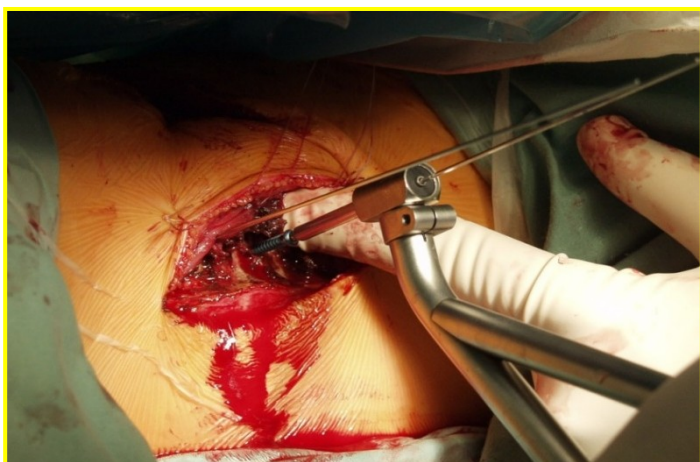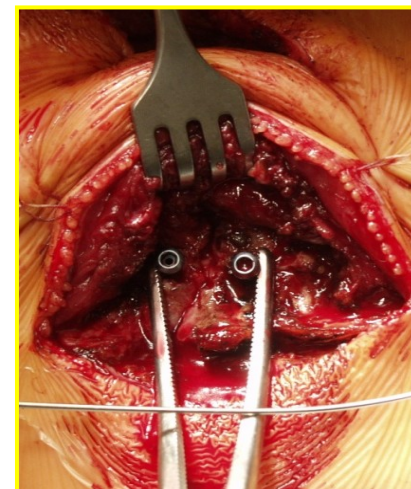
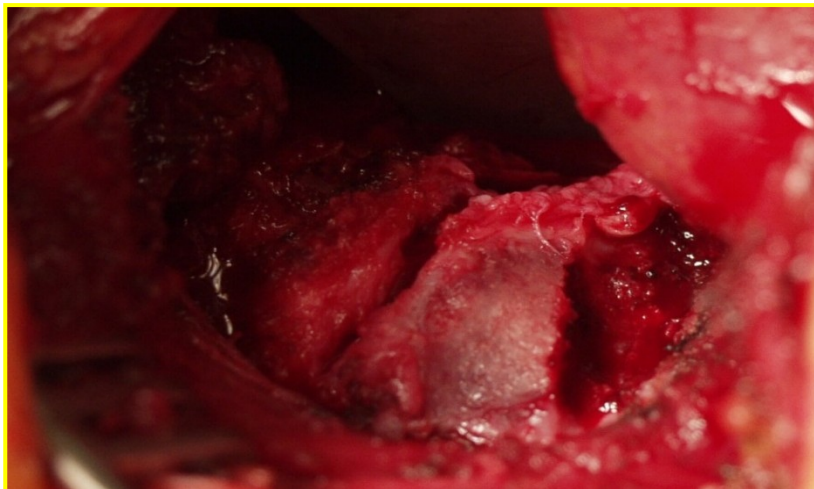
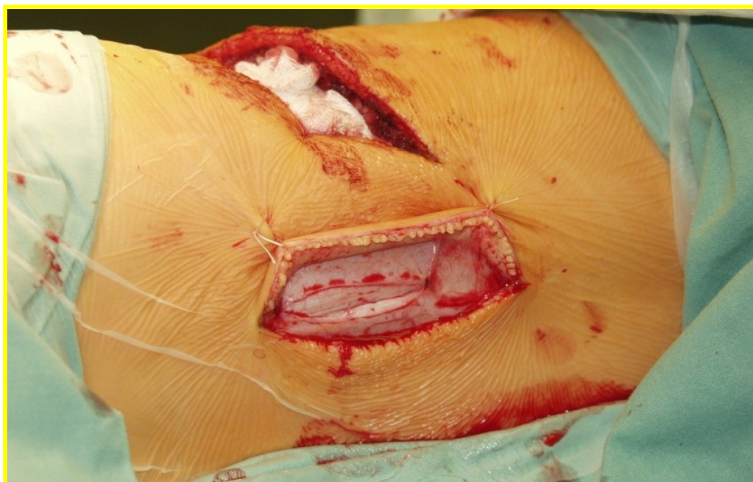
- kombinovaná předozadní

- solitární zadní

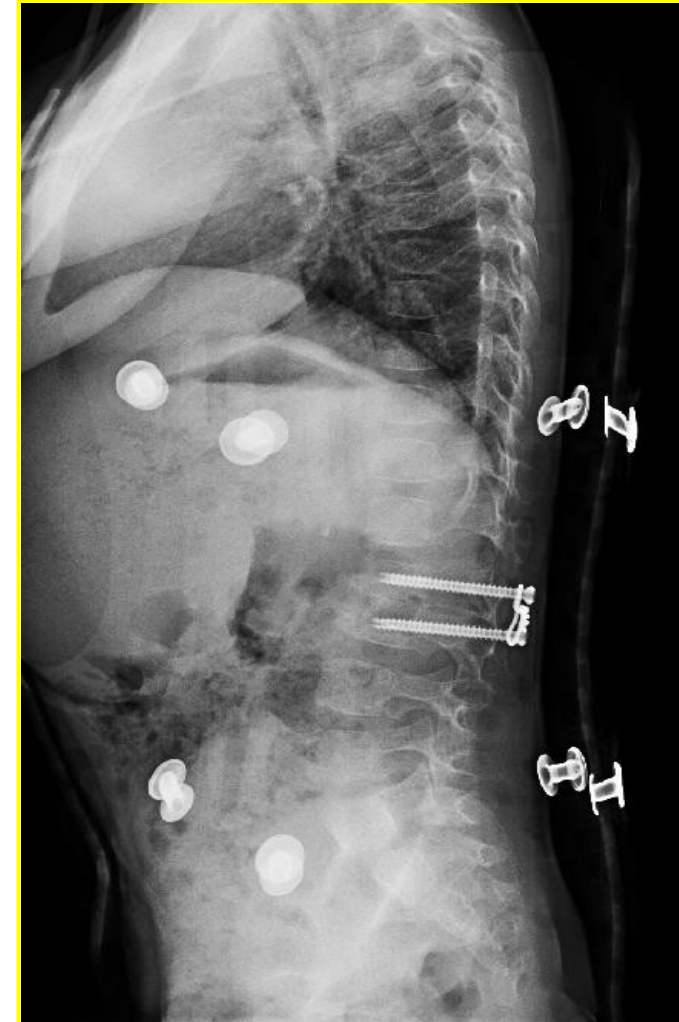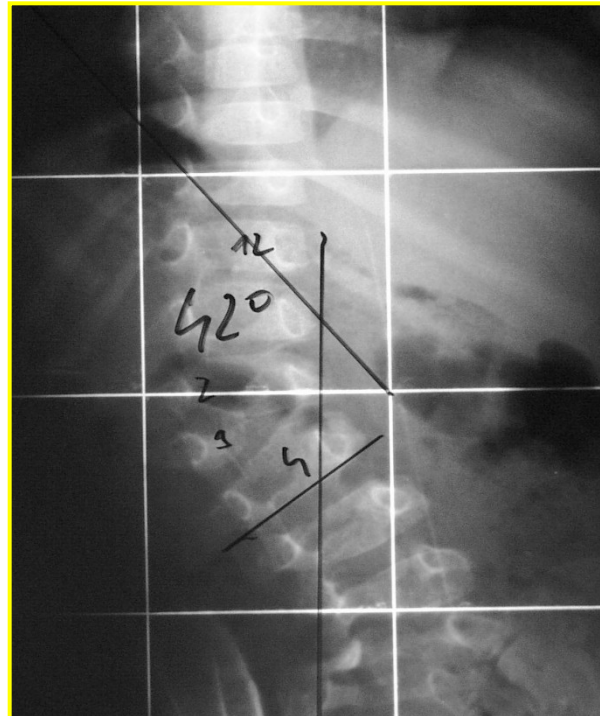
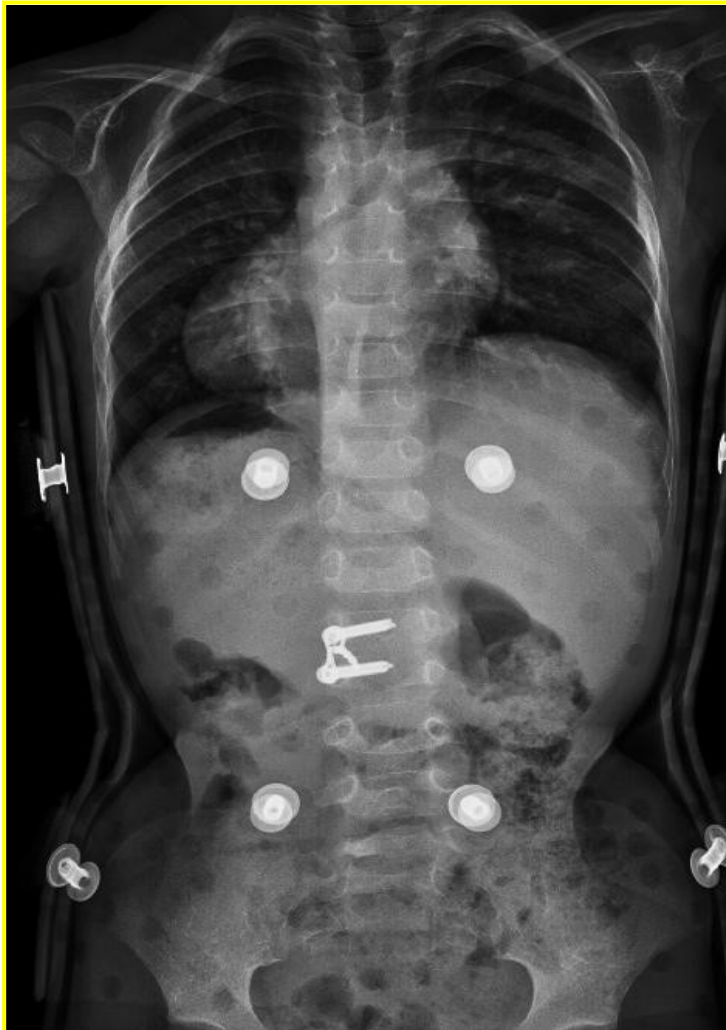
# Prostá kostěná fúze



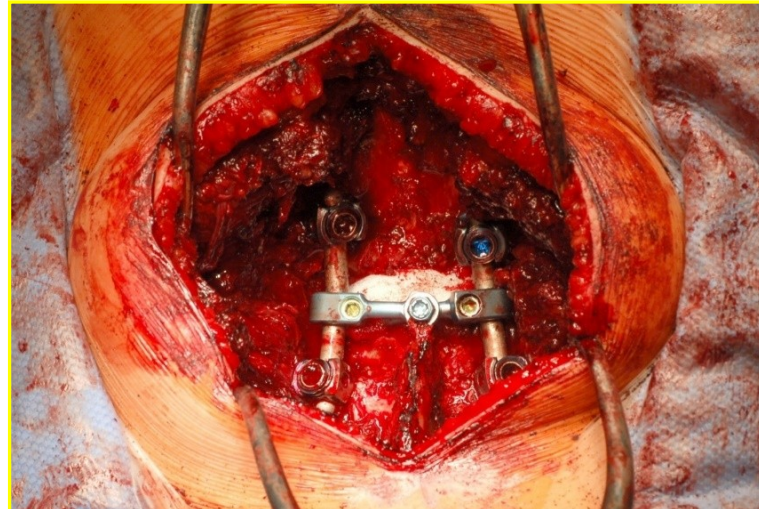
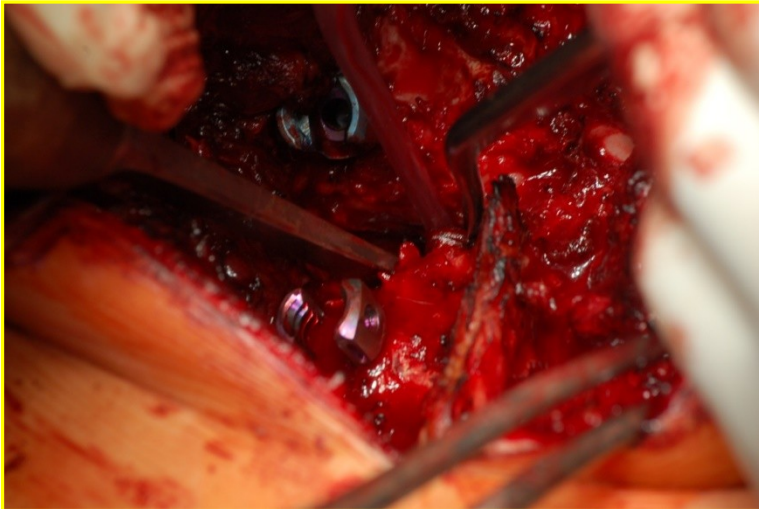
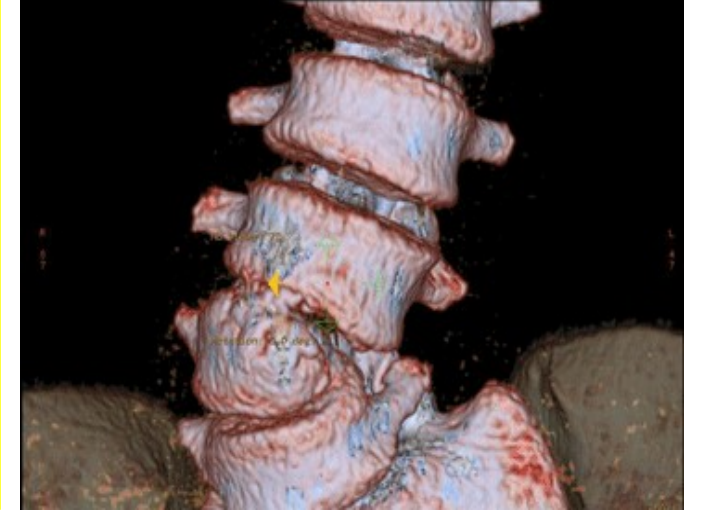
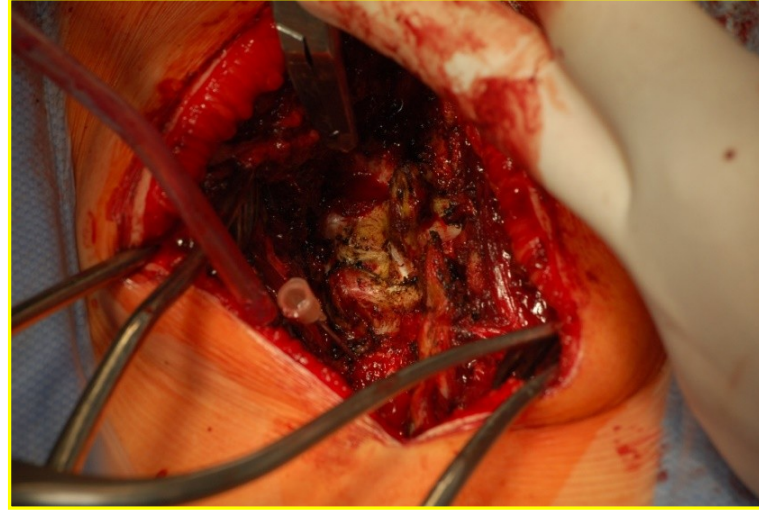
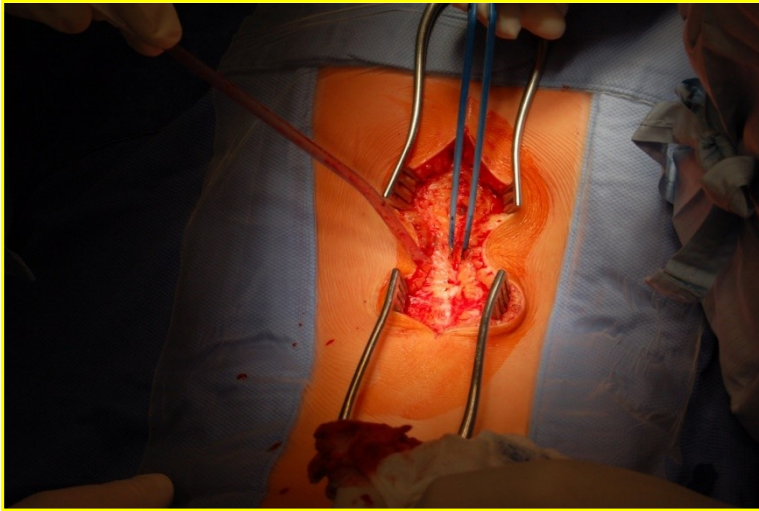
# Hemivertebrectomie – kombinovaný přístup



# Hemivertebrectomie – kombinovaný přístup

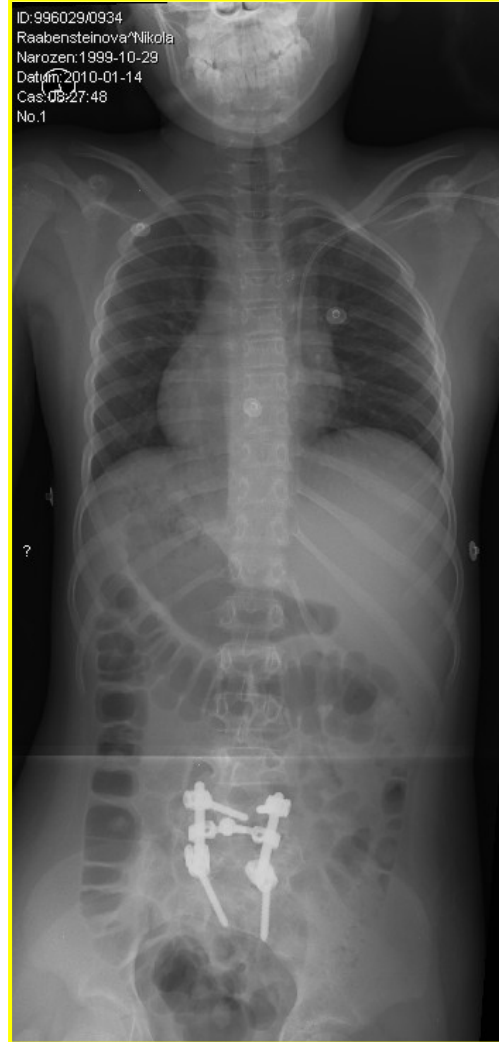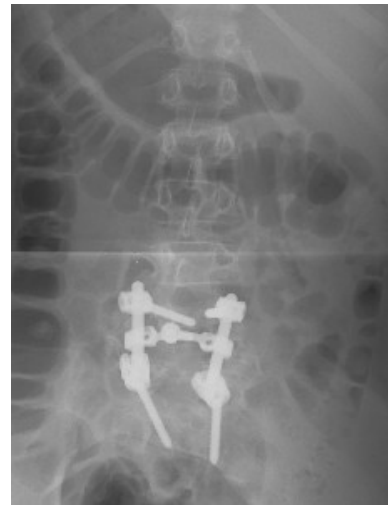
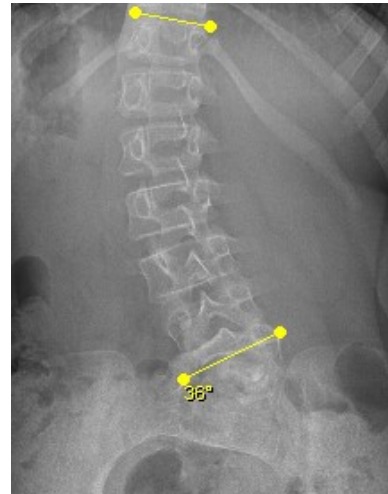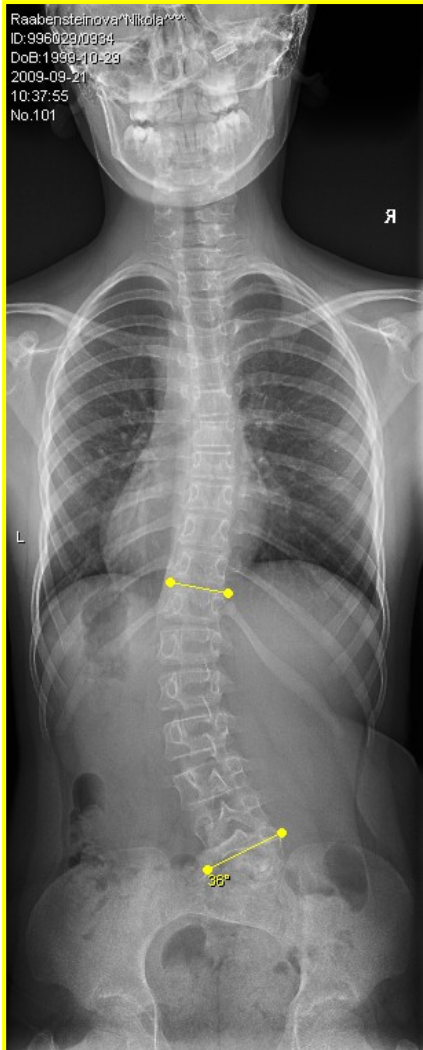


# Hemivertebrectomie – solitární zadní přístup



Ortopedická klinika LF MU a FN Brno – odb. as. MUDr. Jan Kocanda

# Hemivertebrectomie – solitární zadní přístup



# Zobrazovací metody

RTG

Funkční RTG

CT a CT s 3D rekonstrukcí

MRI

(PET MRI, SCINTI)



# Morbus Scheuermann


Holger Werfel Scheuermann (1877-1960) - Dánsko - 1920 osteochondritis deformans juvenilis dorsi

- Abnormální zvýšení dolní hrudní kyfózy v pubertě s rigiditou a typickými RTG změnami (ASCANI a spol. 1985)
- Nepoměr mezi produkcí růstových a pohlavních hormonů s fragilitou obratlů (Bradford 1985)
- Příčina není dosud plně známa
- Genetika/Multifaktoriální

# Epidemiologie a etiologie


## Morbus Scheuermann

- Aseptická nekróza obratlů (Scheuermann 1920)
- Herniace disků do obratlů (C.G. Schmorl 2 May 1861 – 14 August 1932 1930)
- Mechanické přetížení („učňovská záda“, Mau 1927, Keim 1975)
- Dědičné vlohly (Sörensen 1964, prof. Vlach a spol. 1990 – 36%)
- Hormonální vlivy (Ipolito 1981)
- 0,5 - 8 % populace
- Častěji chlapci (x 612, Ž:M 1,2:1; ORTK FN, odb.as.Filipovič 2001)
- Věk 12-18 let
- Porucha enchondrální ossifikace
- Nejčastěji dolní hrudní páteř



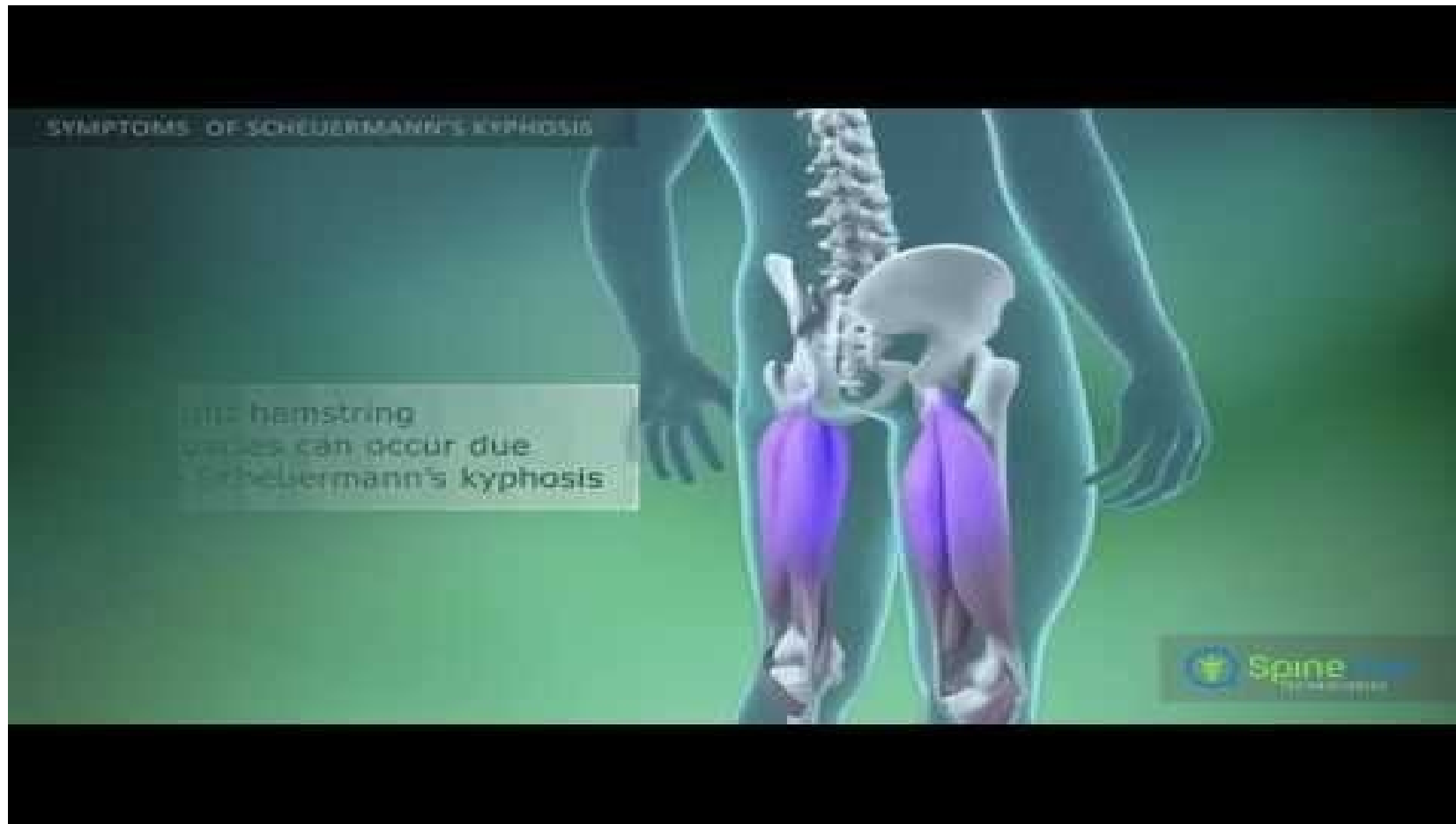# Epidemiologie a etiologie

Morbus Scheuermann youtube



# Epidemiologie a etiologie

Morbus Scheuermann youtube



# Epidemiologie a etiologie

## Morbus Scheuermann v literatuře

„...autosomal genetic component of high penetrance and variable expressivity, with 74% heredity...“

*Damborg F, Engell V, Andersen M, Kyvik KO, Thomsen K. Prevalence, concordance, and heritability of Scheuermann kyphosis based on a study of twins. J Bone Joint Surg Am. 2006;88(10):2133–2136*

„...Its origin has been associated with avascular necrosis of the epiphyseal rings...“

*Scheuermann HW. Kyphosis dorsalis juvenilis. Orthop Chir. 1921;41:305–317*

„...juvenile osteoporosis...“

*Gilsanz V, Gibbens DT, Carlson M, King J. Vertebral bone density in Scheuermann disease. J Bone Joint Surg Am. 1989;71(6):894–897*

*Lopez RA, Burke SW, Levine DB, Schneider R. Osteoporosis in Scheuermann's disease. Spine. 1988;13(10):1099–1103*

„...shortening of the ischiotibial musculature...“

*Lopez RA, Burke SW, Levine DB, Schneider R. Osteoporosis in Scheuermann's disease. Spine. 1988;13(10):1099–1103*

„...mechanical factors that would trigger secondary remodelling responses, such as reduction of sternal size...“

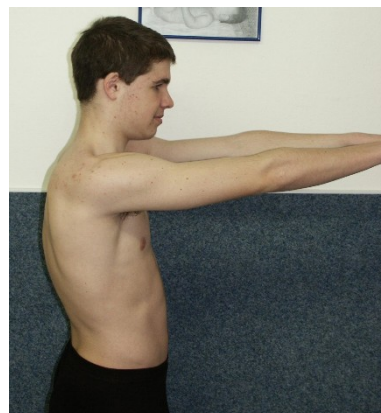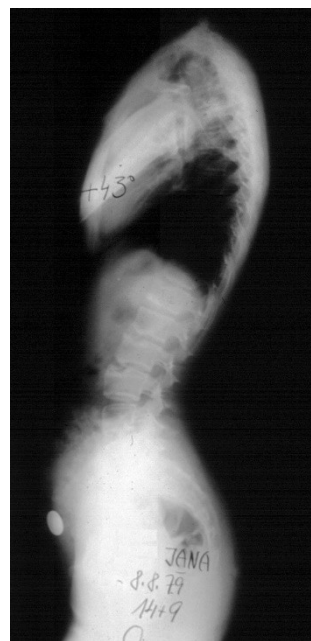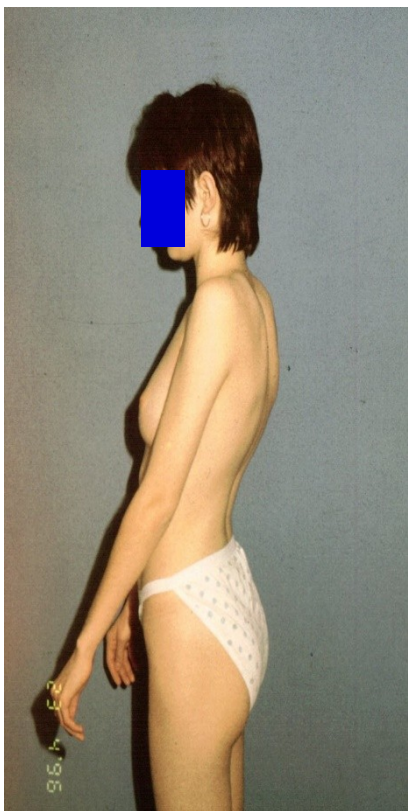
*Sorensen KH. Scheuermann's Juvenile Kyphosis: clinical appearances, radiography, aetiology and prognosis. Munksgaard; Copenhagen: 1964.*

*Ferguson AB., Jr The etiology of preadolescent kyphosis. J Bone Joint Surg Am. 1956;38(1):149–157*

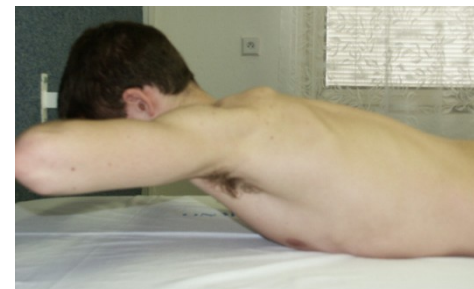# Klinické vyšetření

- Kulatá záda v dolní části T8-9 (48%)
- Bolesti hrudní či bederní páteře (28%)
- Rigidita deformity
- Skolióza ve 49%
- Svalové dysbalance „texaskový postoj“
- Reflexní změny měkkých tkání
- Pozitivní testy (Matthias, Franke, hyperextenční)

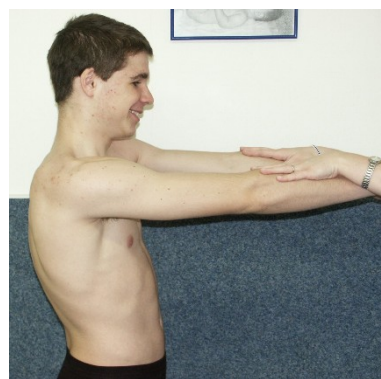
# Klinické vyšetření



Matthias

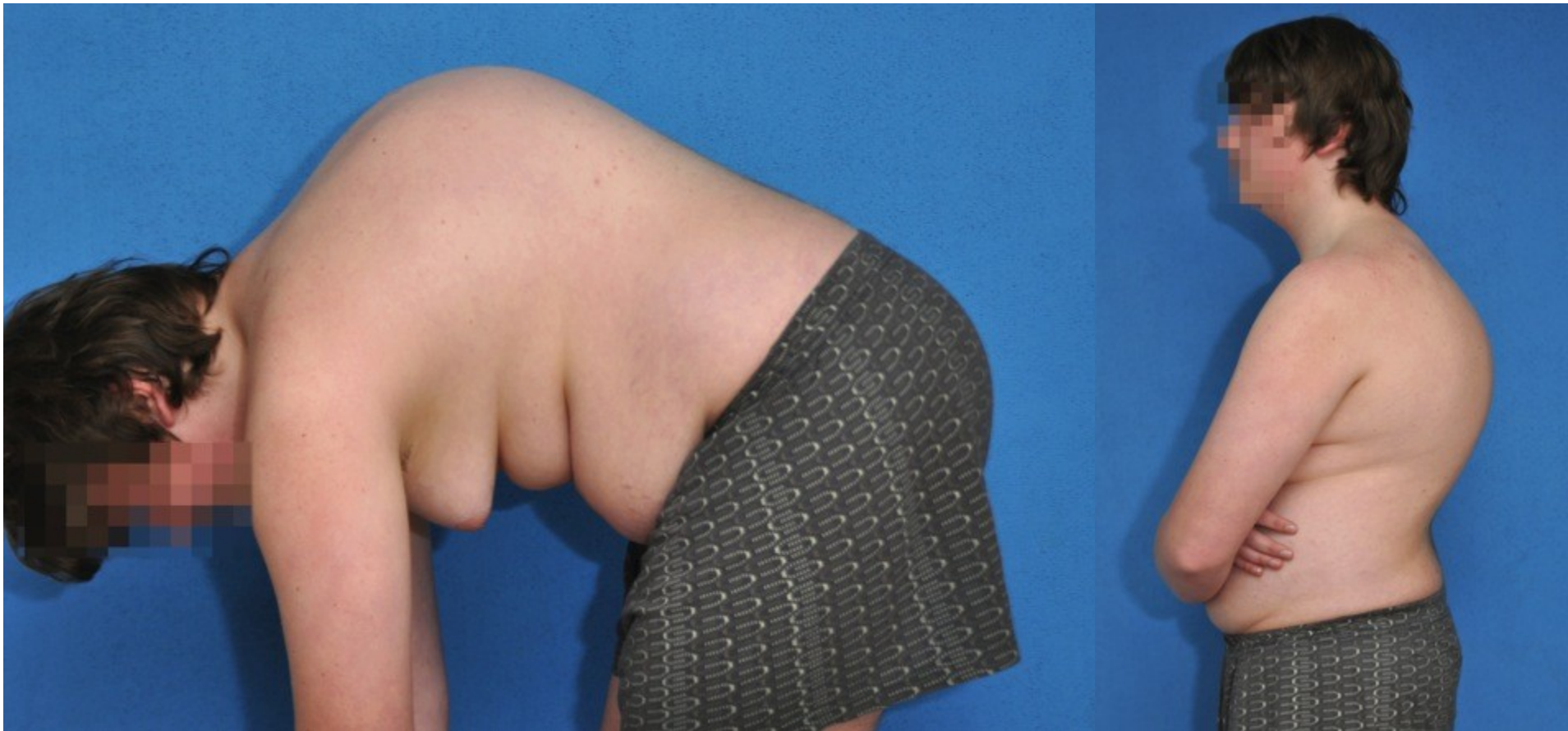


hyperextenze



Franke

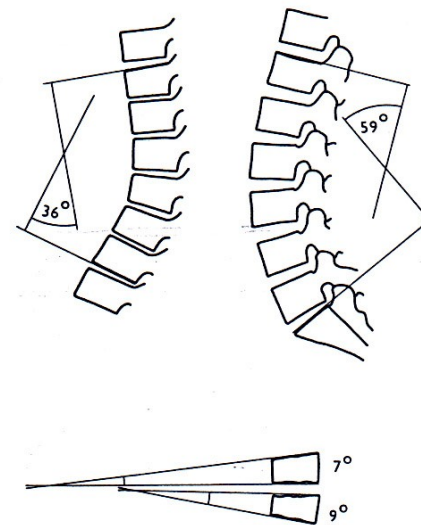
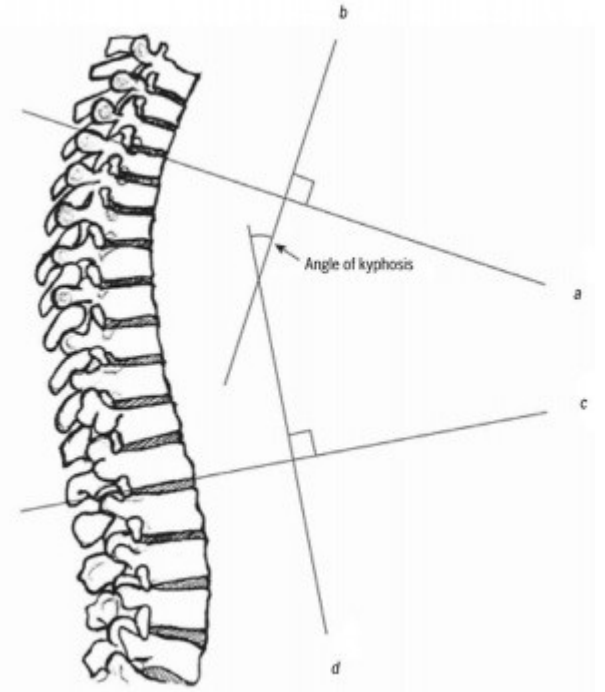
# Klinické vyšetření



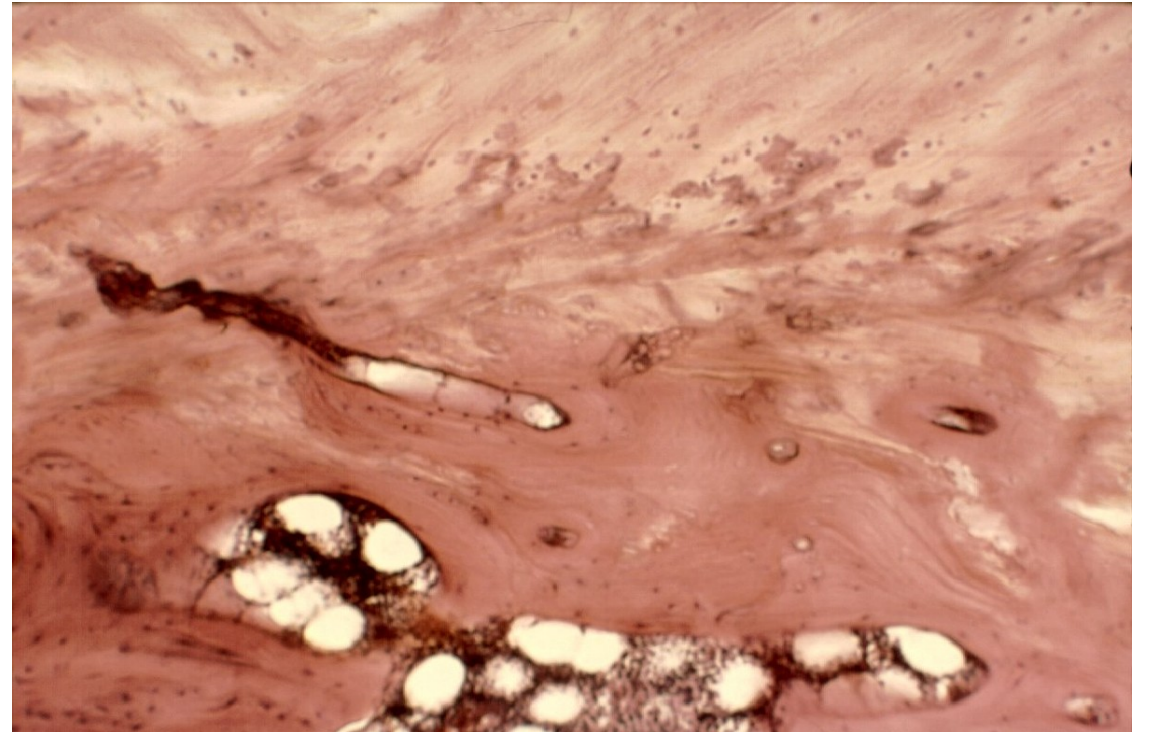
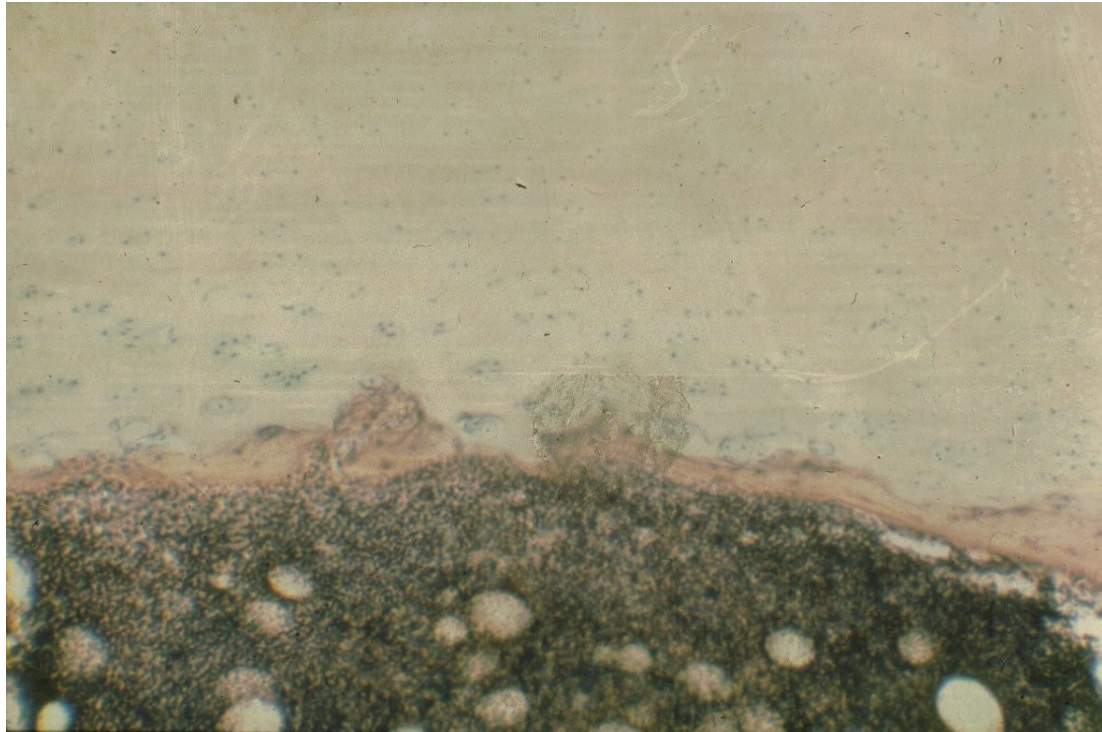


# Morfologie

- Histologie, RTG, CT, MRI
- C lordóza, Th kyfóza, L lordóza
- Th kyfóza:  $20^{\circ}$  -  $40^{\circ}$  ( $< 20^{\circ}$  hypo;  $> 45^{\circ}$  hyper)
- Radiologická kritéria dle Bradforda 1985:
  - Hrudní kyfóza nad  $40^{\circ}$  dle Cobba
  - Obratlové klíny nad  $5^{\circ}$  (43% ve 3 obratlích)
  - Nerovnosti krycích ploch a zúžení disků
  - Protážení obratlových těl
  - Schmorlovy uzly (až 42%)

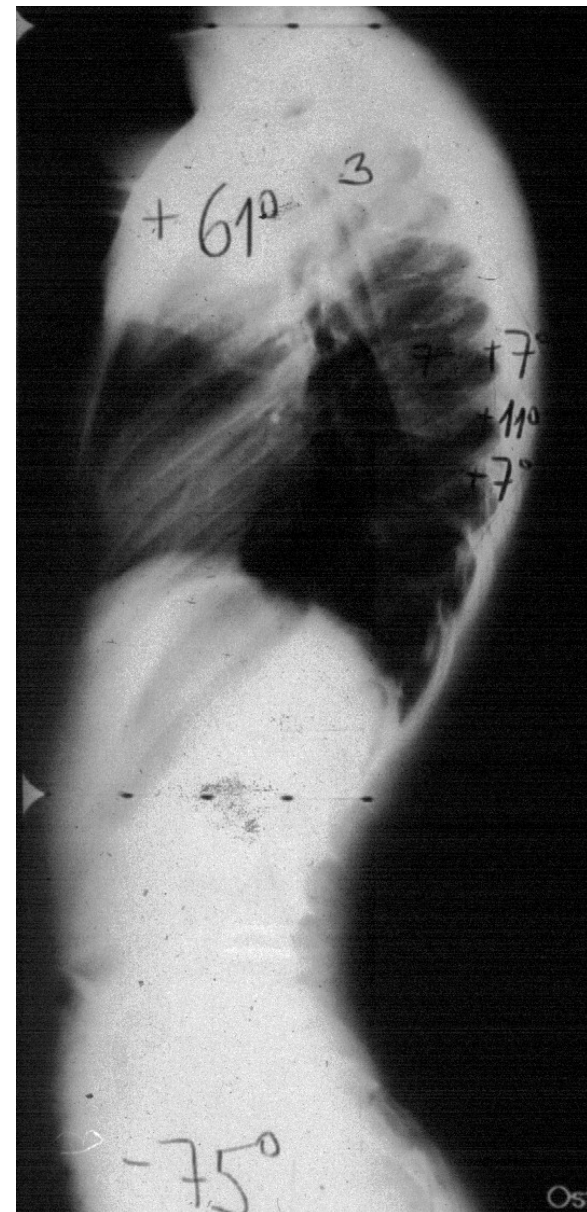


# Histologie



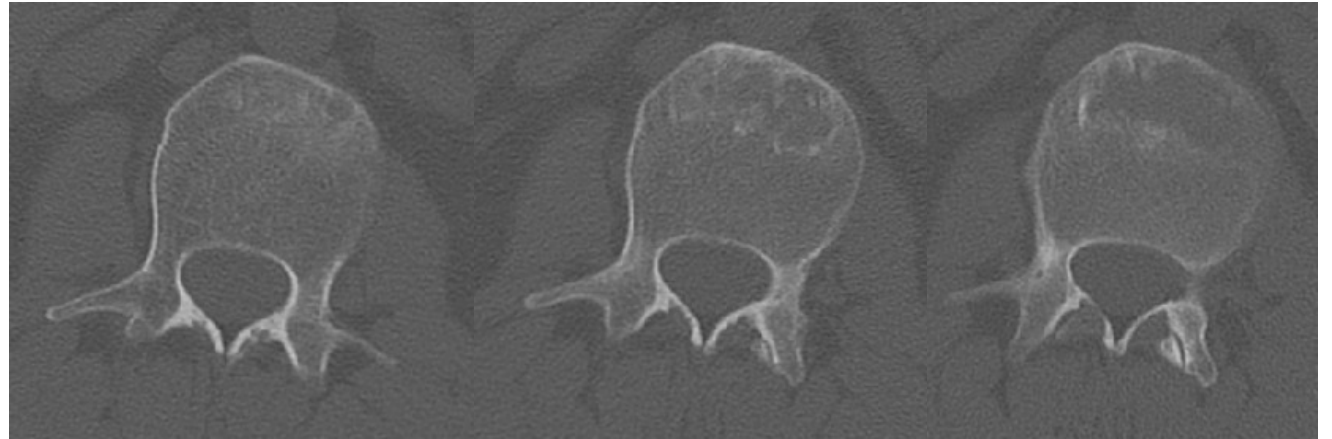# RTG

- AP + boční dlouhé formáty
- reklinace
- Měříme:
  - Cobbův úhel T3/4 – T12
  - Reklinační snímek
  - SVA
  - PT, PI, SS



# CT

- CT - kostní okno
- čerstvý Schmorlův uzel:
  - charakter osteolýzy
  - okolí prolomení hrany
  - Dále STIR MRI
- Diferenciální diagnóza!**



# MRI

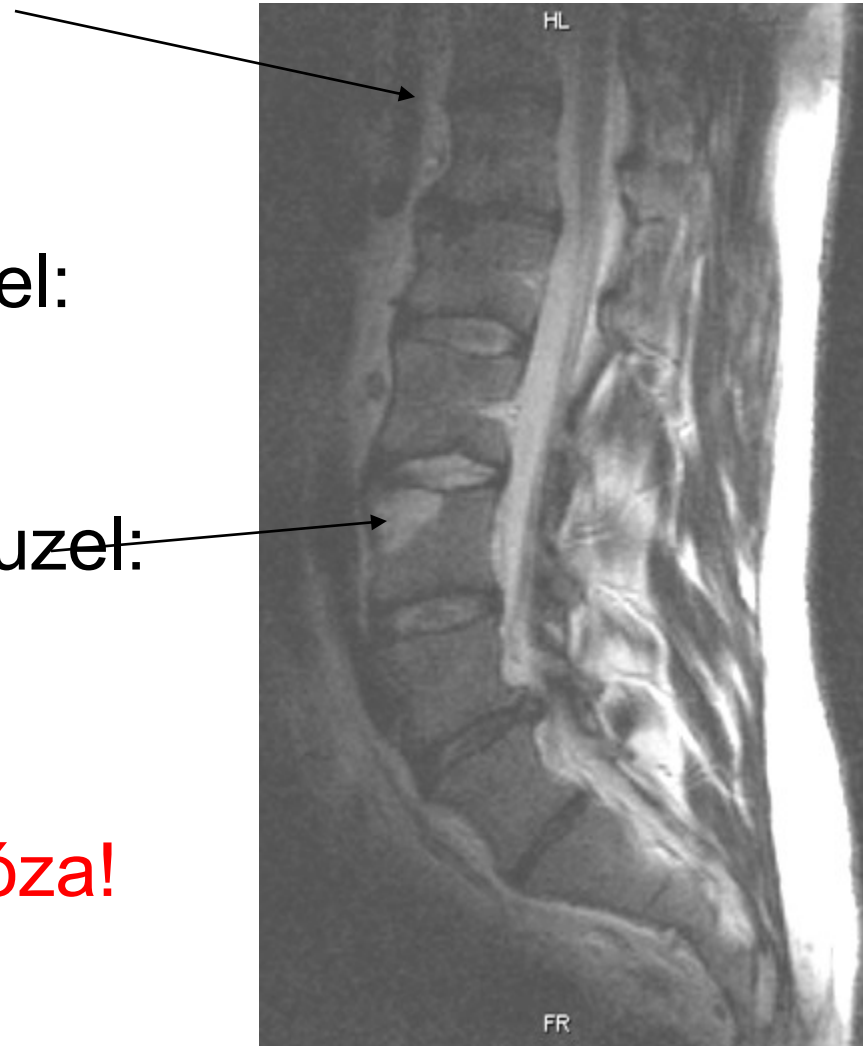
## starý Schmorlův uzel:

- konsolidovaný
- neaktivní

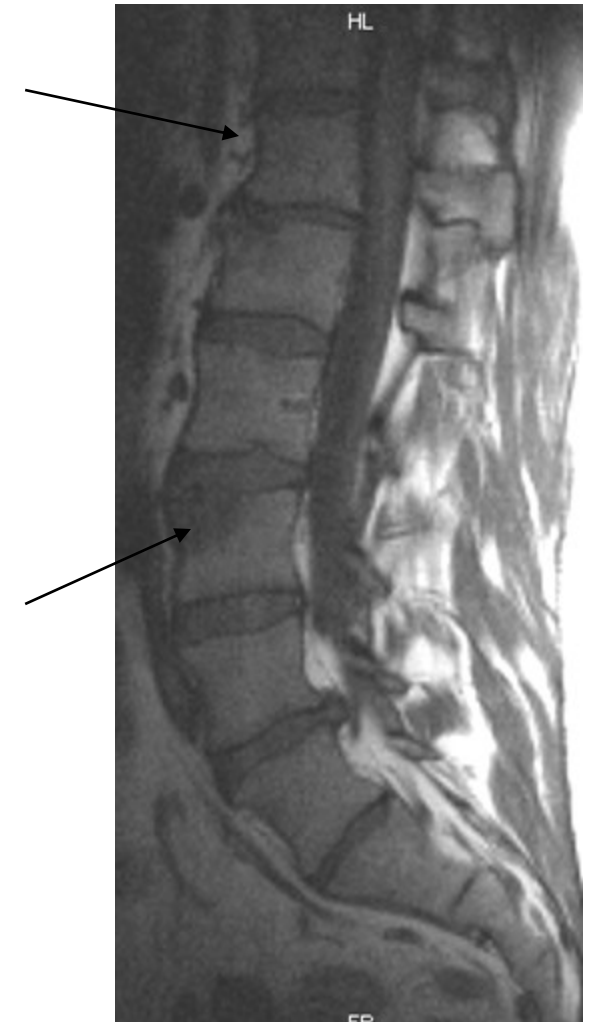
## čerstvý Schmorlův uzel:

- charakter osteolýzy
- okolí prolomení hrany
- dále T2, lépe STIR MRI

## **Diferenciální diagnóza!**



T2



T1

# Formy Morbus Scheuermann

Typické a atypické

## Typické:

- typ I: pouze Th páteř: horní typ
- typ II: Th – L přechod: dolní typ  
Postihuje přechod Th a L páteře  
„lumbální typ“ Morbus Scheuermann  
čerstvý Schmorlův uzel

## Atypické:

- I. forma (změny obratlů bez hyperkyfózy)
- II. forma (typická klinika, žádné signifikantní vážné RTG změny)
- III. forma (bederní lokalizace)

# Stádia Morbus Scheuermann

Floridní – deformity - následky

## I. stádium floridní

- 9-12 let, kulatá volná záda s bolestí, svalové změny

## II. stádium deformit

- 13-16 let, tuhost, rtg změny

## III. stádium následků

- chronické bolesti zad

# Stupně Morbus Scheuermann

Montgomery 1981

- I. stupeň – do 45° kyfózy
- II. stupeň - do 55° kyfózy
- III. stupeň - do 65° kyfózy
- IV. stupeň - 75° a více



# Terapie

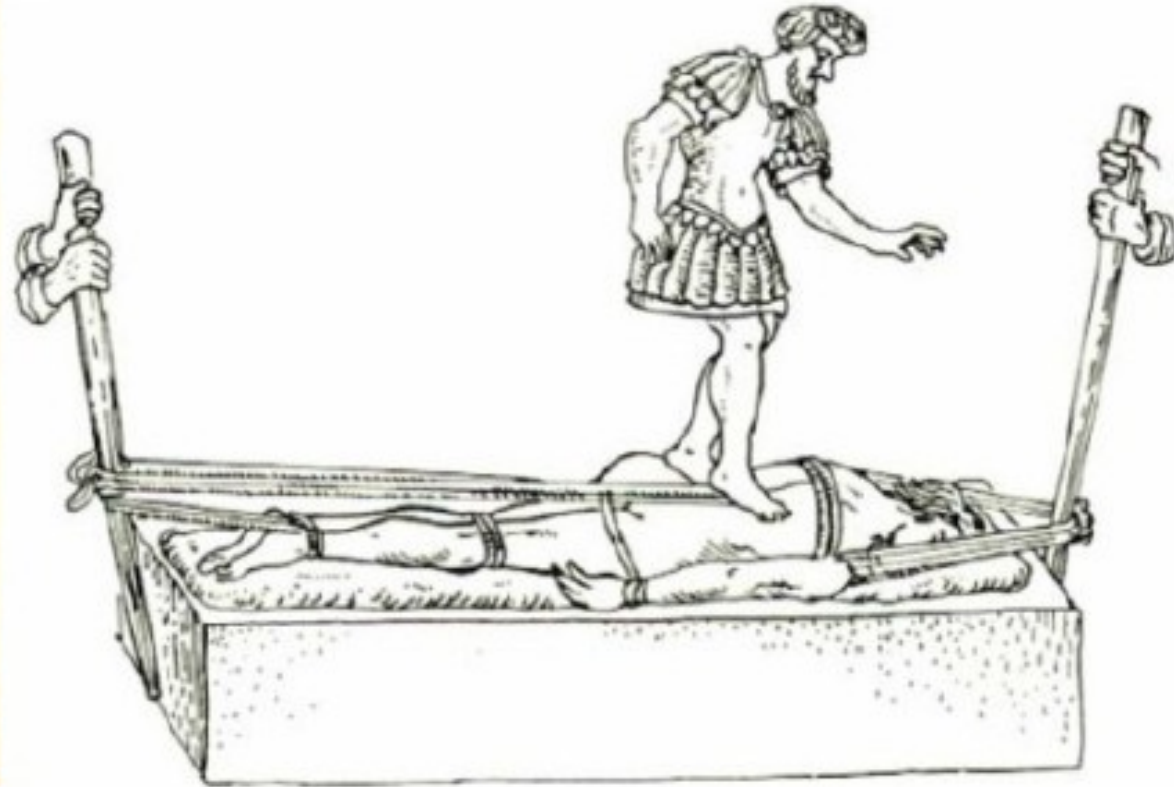## Konzervativní

- cvičení
- ortézy a cvičení
- antigravitační sádrový korzet s následnou ortézou a LTV
- „Lyonská metoda“ De Mauroy a Stagnara 1978

## Chirurgická

- Indikace:
  - Absolutní:
    - neurologický deficit (extrémně vzácné)
  - Relativní:
    - Rigidní deformita nad 70°
    - Bolest
    - Kosmetika
- Zadní spondylodéza
- SPO/PSO

# Konzervativní postupy

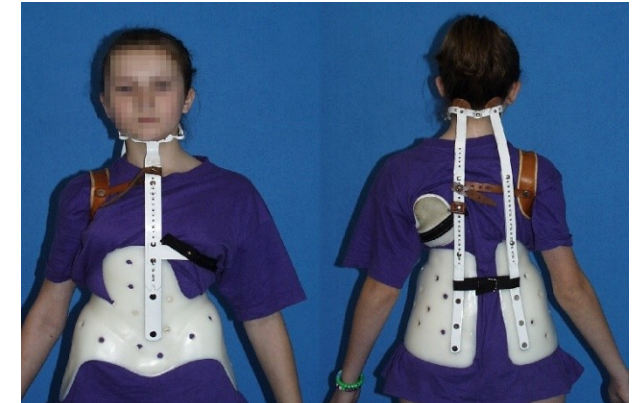
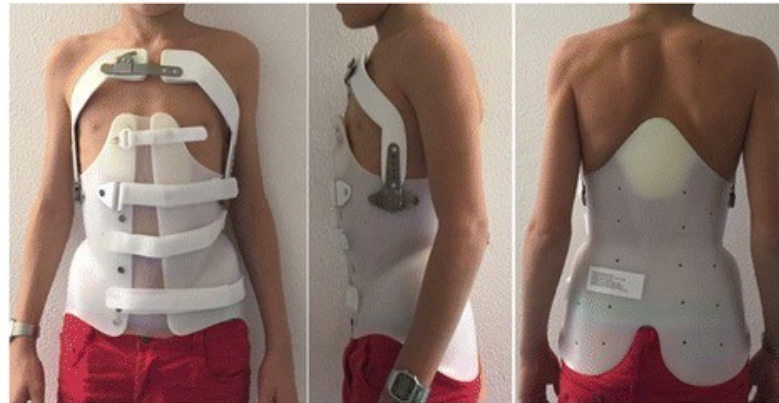

# Konzervativní postupy

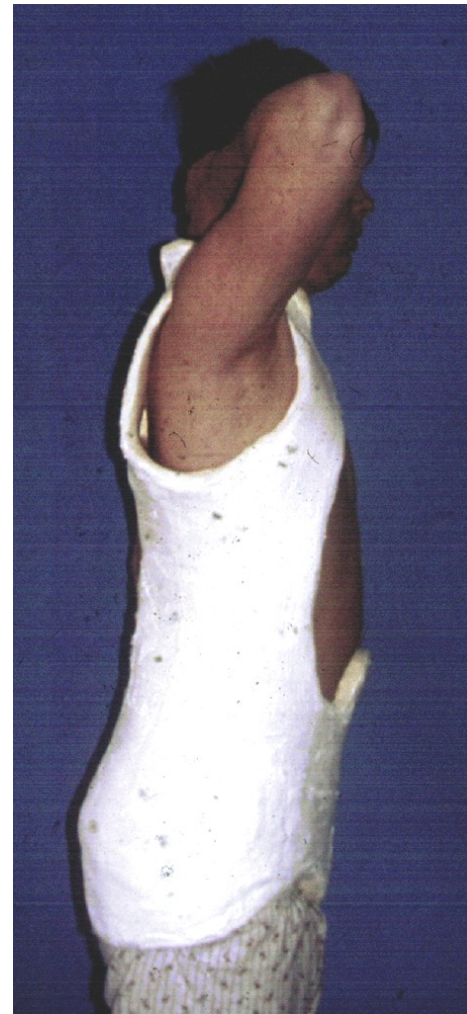
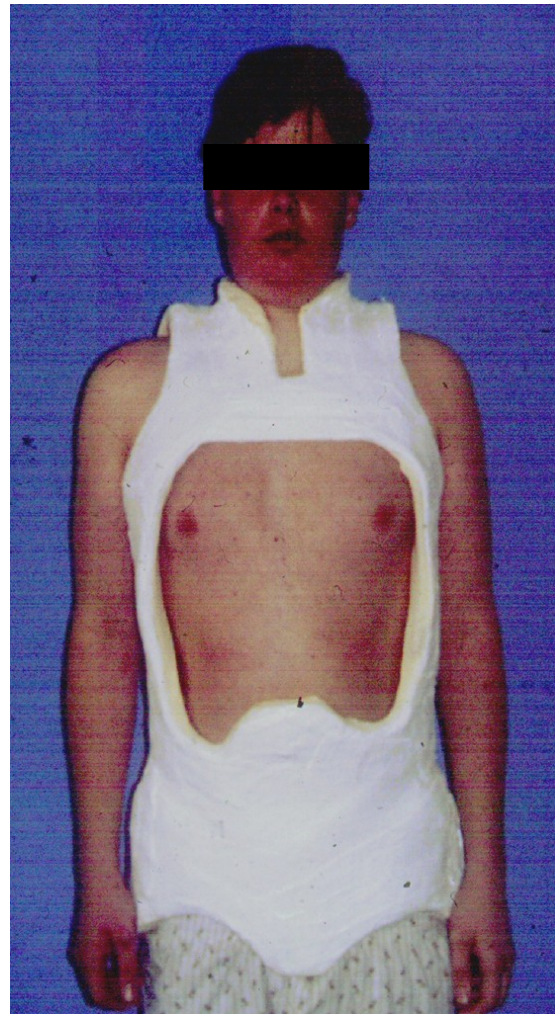
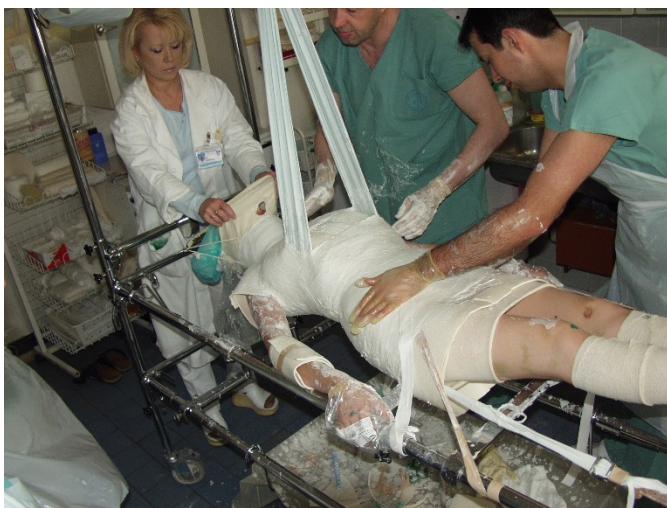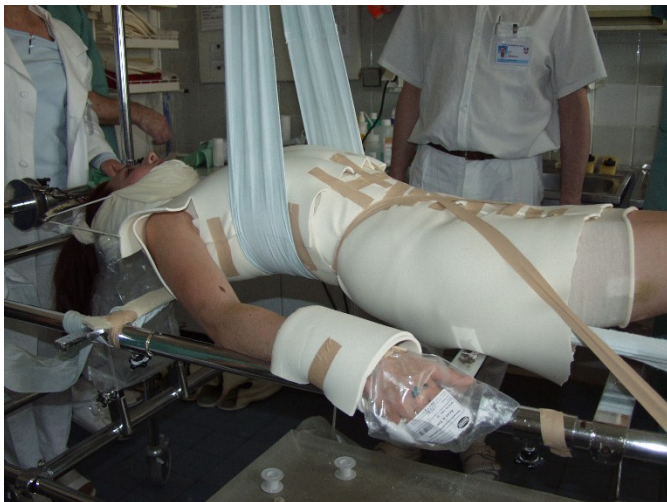- Cvičení + korzetoterapie
- Fyzikální léčba
- Stop: soutěžního sportu
- Stop: těžké zátěže
- NSA, analgetika?
- Myorelaxantia?



Modifikovaná Milwaukee ortéza  
(Hudeček- Wernio – Šlechta 2004)



# Antigravitační – sádrový - korzet



# Rehabilitace a protetika

23h/16h režim noc, noční režim, intenzivní, denní cvičení

- Cvičení
- Fyzikální léčba
- Zákaz soutěžního sportu
- Zákaz těžké zátěže
- NSA, analgetika
- Myorelaxantia
- Antigravitační ortéza (anti-gravity brace)

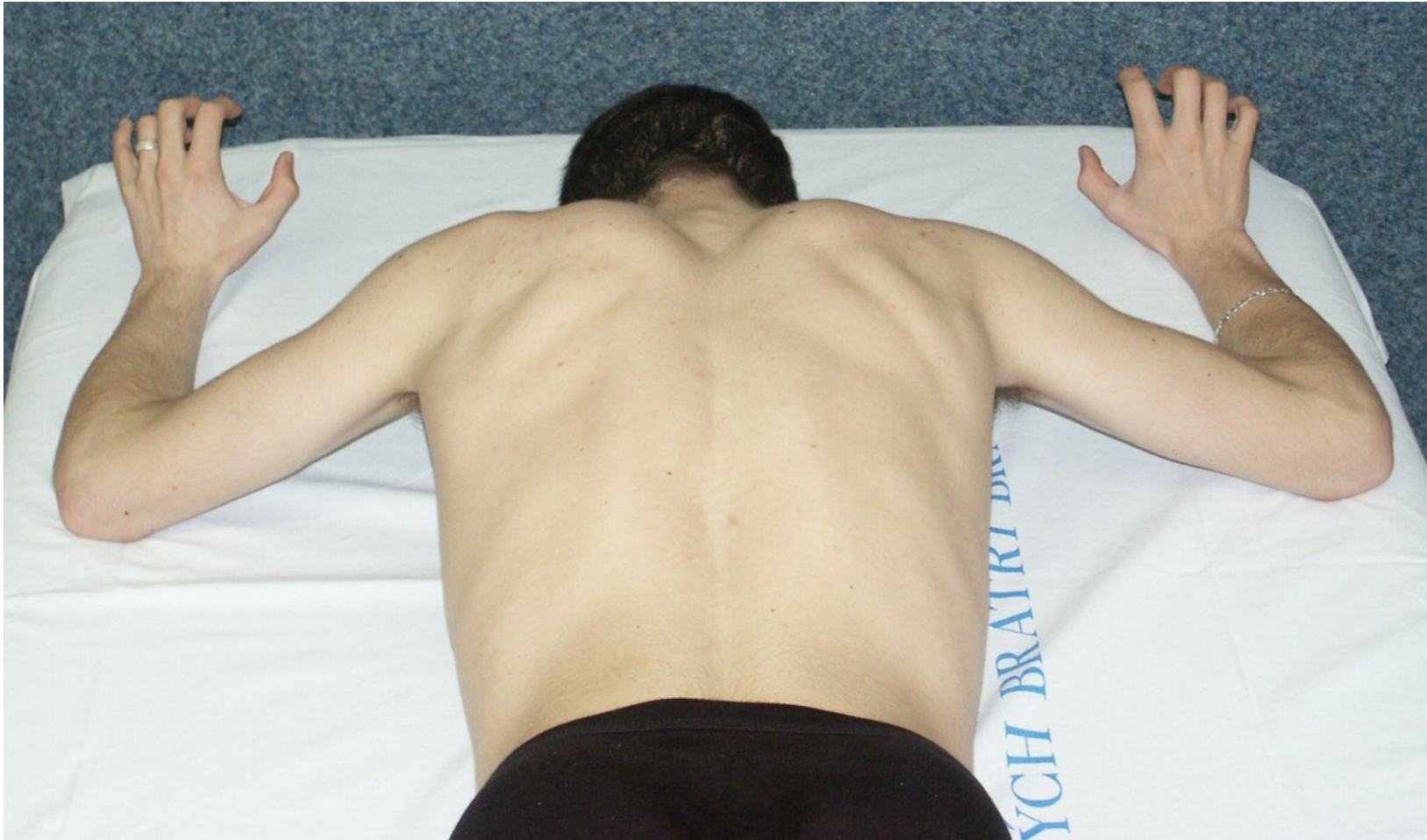# Rehabilitace a protetika

23h/16h režim noc, noční režim, intenzivní, denní cvičení

- Individuální LTV + instruktáž
- Individuální + speciální techniky (Brunkow, Brügger, Klapp a další)
- Skupinová
- Motivační (plavání, hippoterapie, tanec)

# Rehabilitace a protetika

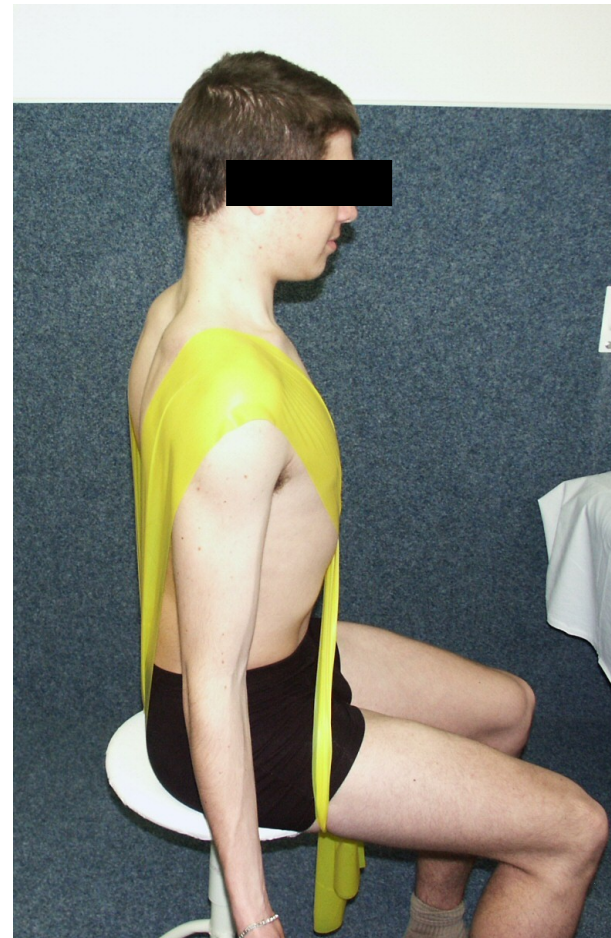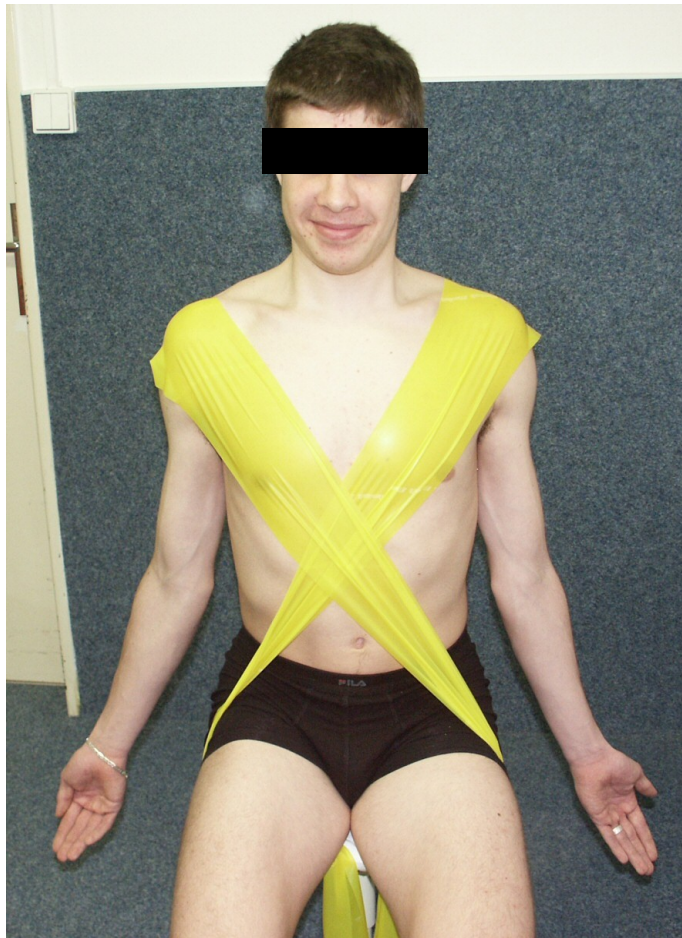Brunkow



Ortopedická klinika LF MU a FN Brno – odb. as. MUDr. Jan Kocanda

# Rehabilitace a protetika

Brügger

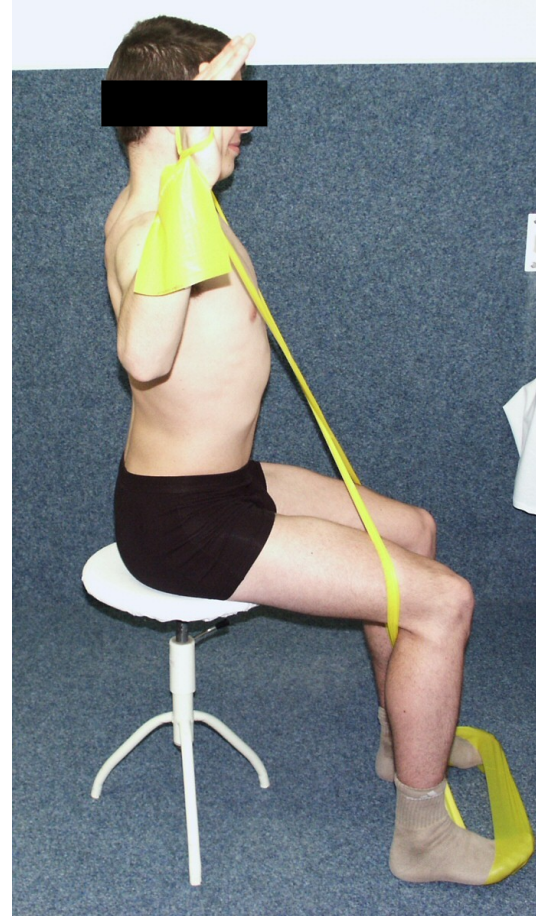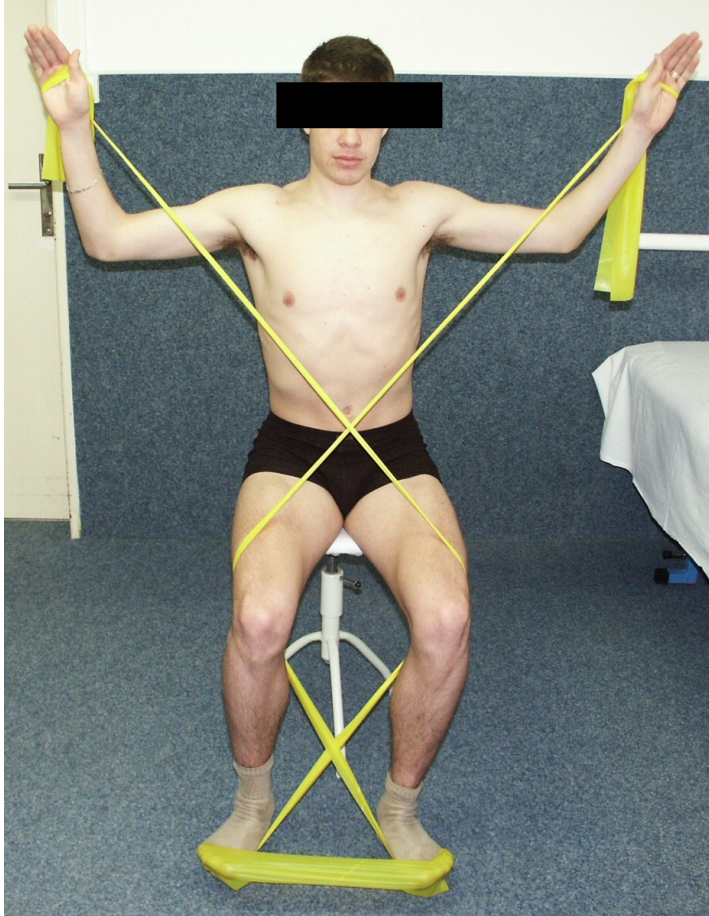


Ortopedická klinika LF MU a FN Brno – odb. as. MUDr. Jan Kocanda



# Rehabilitace a protetika

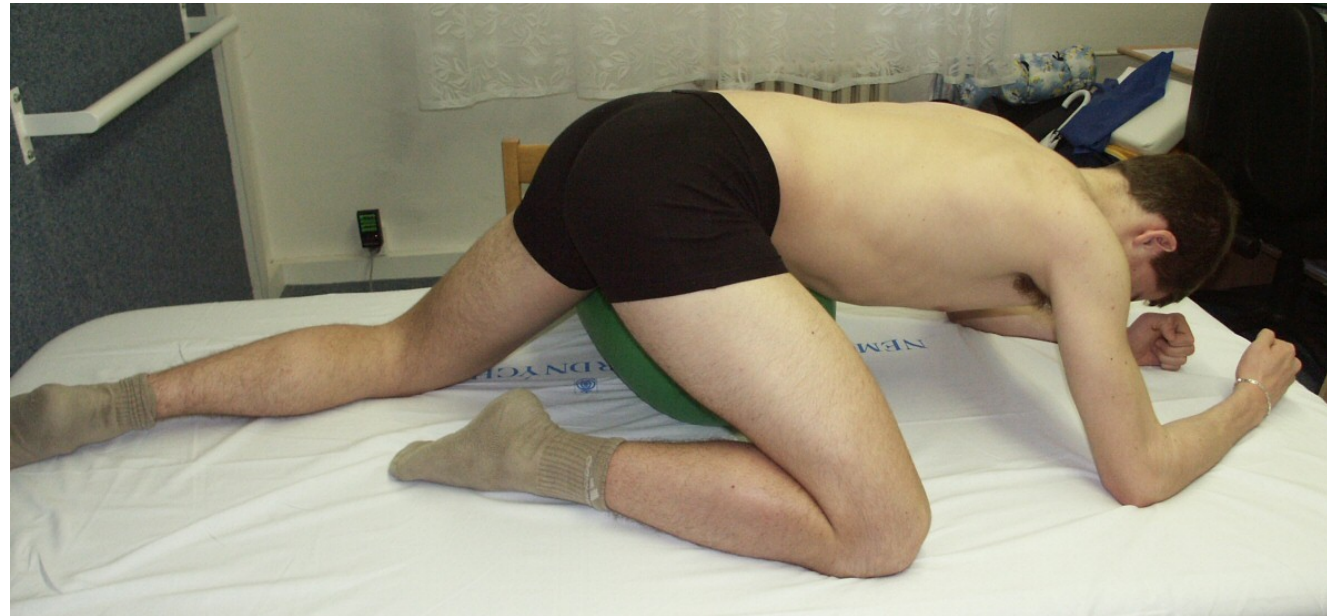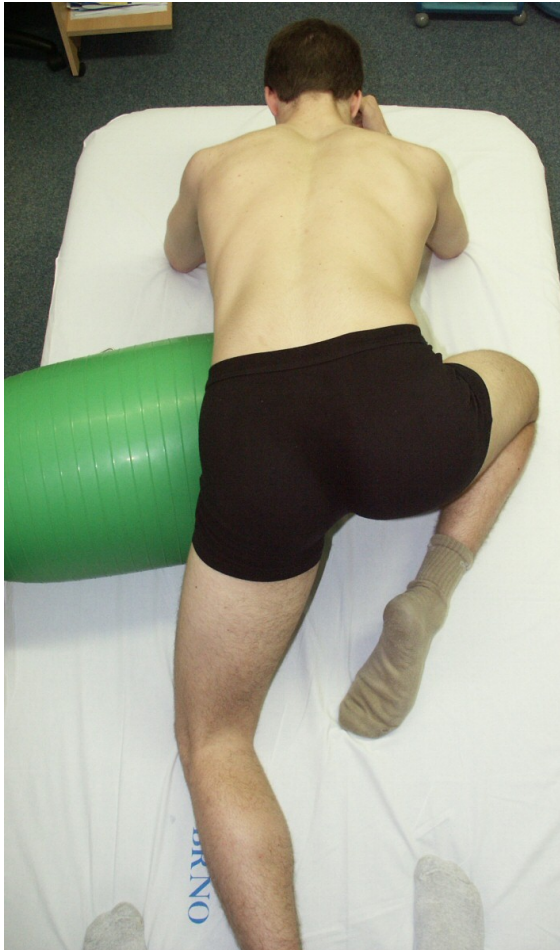Brügger



Ortopedická klinika LF MU a FN Brno – odb. as. MUDr. Jan Kocanda

# Rehabilitace a protetika

Klapp



Ortopedická klinika LF MU a FN Brno – odb. as. MUDr. Jan Kocanda

# Komplikace konzervativní terapie

Pacient a rodiče

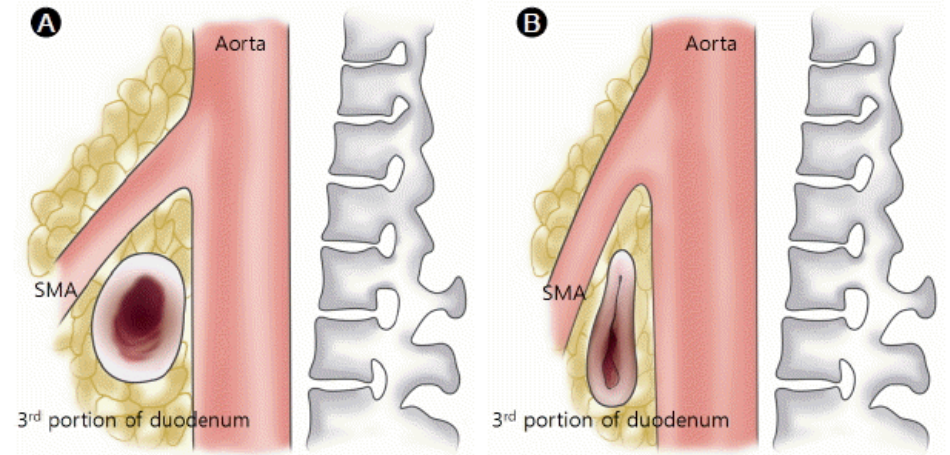
- CAST SYNDROM!!!**
- Péče o antigravitační korzet (exantémy, dekubity)
- Dlouhodobá léčba
- Malá spolupráce v pubertě
- Malá motivace
- Životní styl
- Posudkové problémy:
  - zlepšeny se zrušením povinné vojenské služby
  - Nejčastější příčina „modré knížky“



# Komplikace

## CAST SYNDROM = AKUTNÍ STAV = TERAPIE IHNEDE

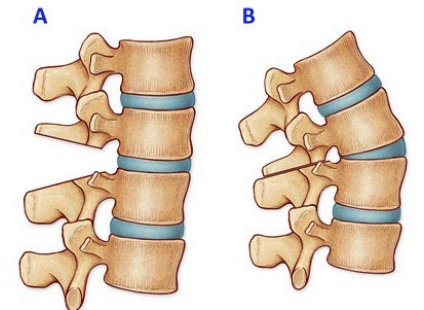
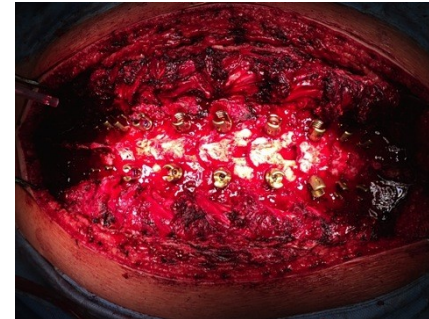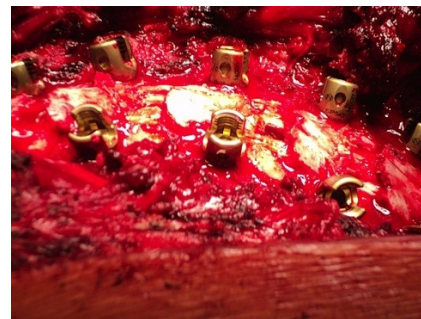
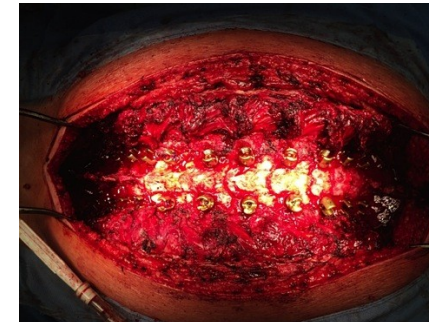
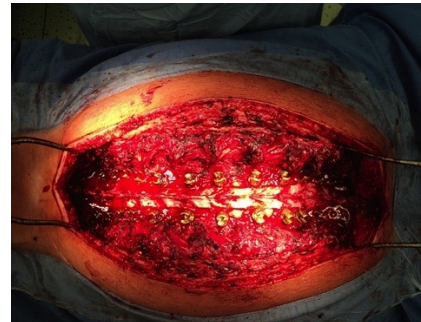
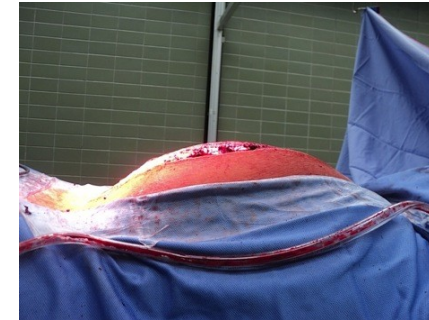
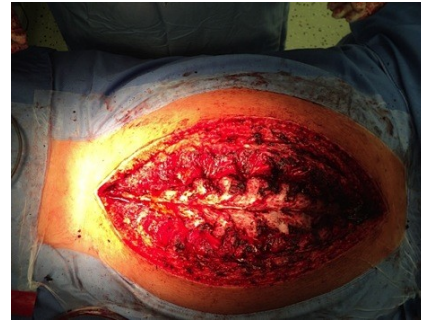- SMAS= superior mesenteric artery syndrome (syndrom mezenterické arterie)
- dilatace žaludku s částečnou nebo úplnou obstrukcí duodena
- Konzervativní terapie: odlitky, sádrové korzety, korzety:
  - u všech pacientů se syndromem mezenterické arterie
  - NSG (nasogastrickou dekompresi), farmakologická léčba: Metoclopramid i.v.
  - Polohování: nalevo, pozice kolena k hrudníku nebo manévr Goldthwaite
  - Enterální výživa s použitím trubice s dvojitým lumenem nasojejunálně vedené distálně k obstrukci pod fluoroskopickou asistencí
- Chirurgická terapie:
  - Selhání konzervativní léčby = chirurgická intervence:
  - duodenojejunostomy nebo gastrojejunostomy k obejití obstrukce nebo duodenální derotační procedury
  - mobilizace dvanáctníku laparotomií či laparoskopii
  - duodenojejunostomiostomie vzácně
- Patofyziologie:
  - stlačení dvanáctníku mezi horní mezenterickou tepnou dopředu a aortou a páteří v zadní části.
  - obstrukce může nastat během několika hodin až dnů po operaci nebo odlitku nebo sádrovém korzetu
  - nebo se nemusí vyvíjet po dobu několika týdnů.



# Chirurgická terapie

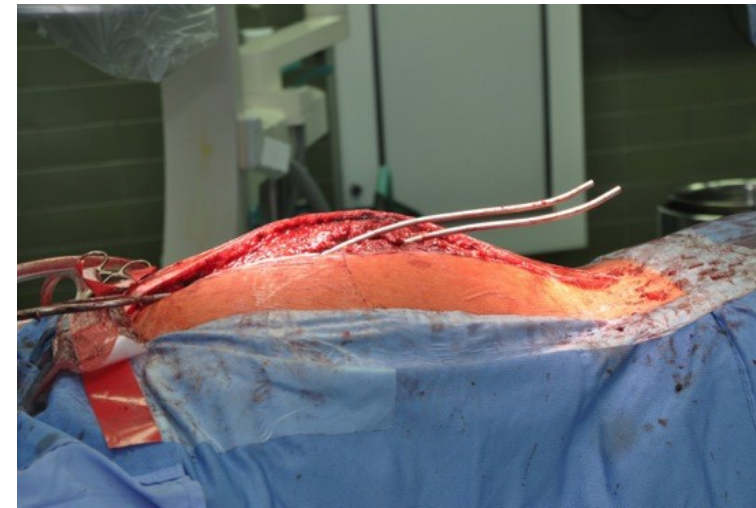
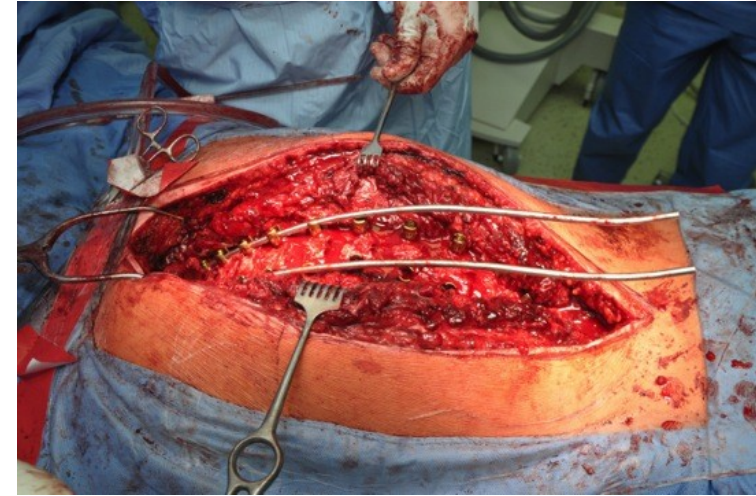
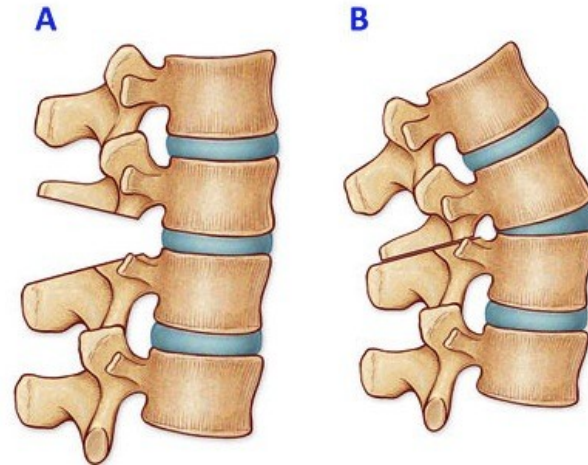
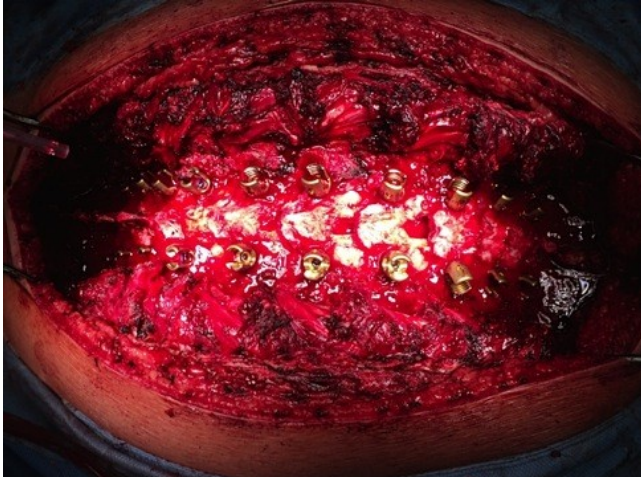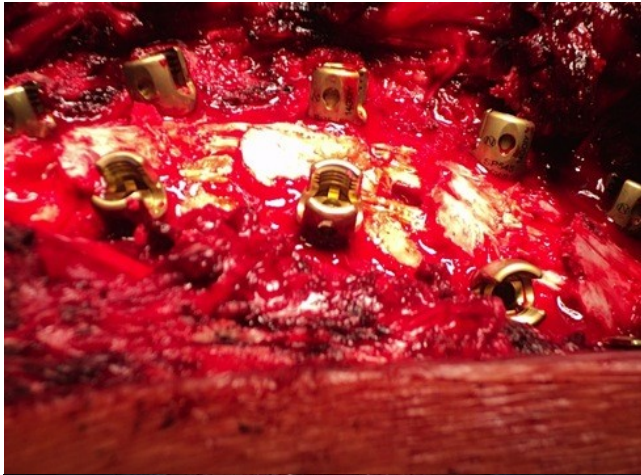
Pozdní, vážné diagnózy

- Zadní spondylodéza
- Osteotomie: SPO/PSO
- Event. doléčení v TLSO



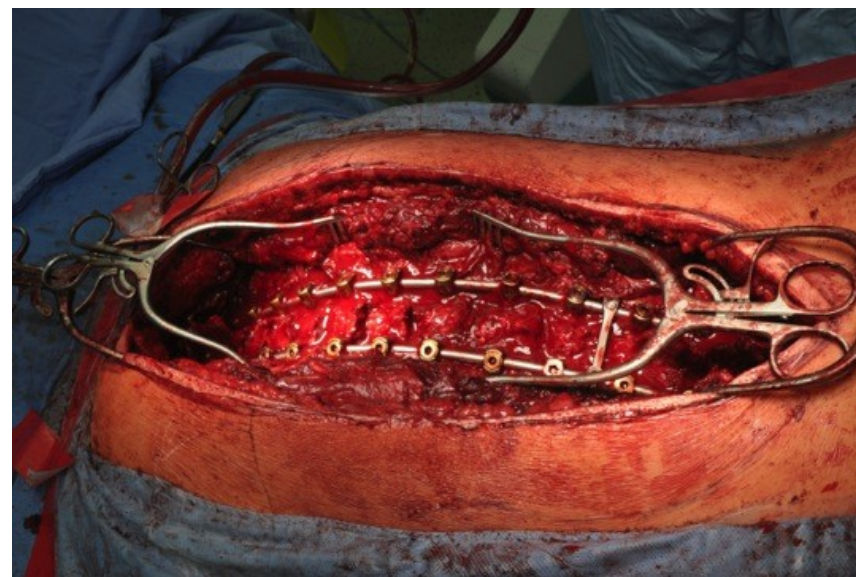
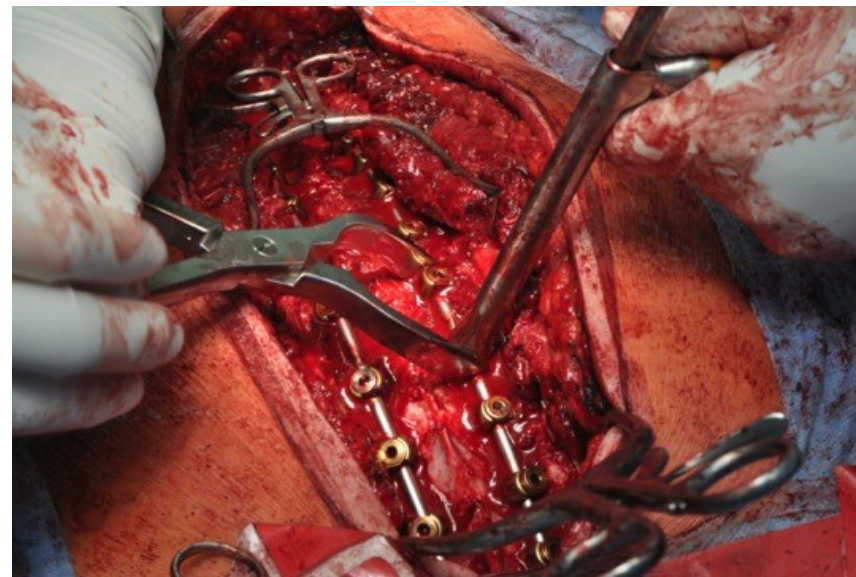
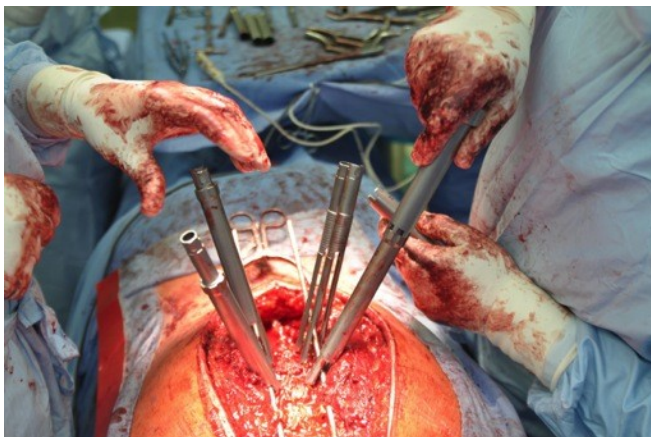
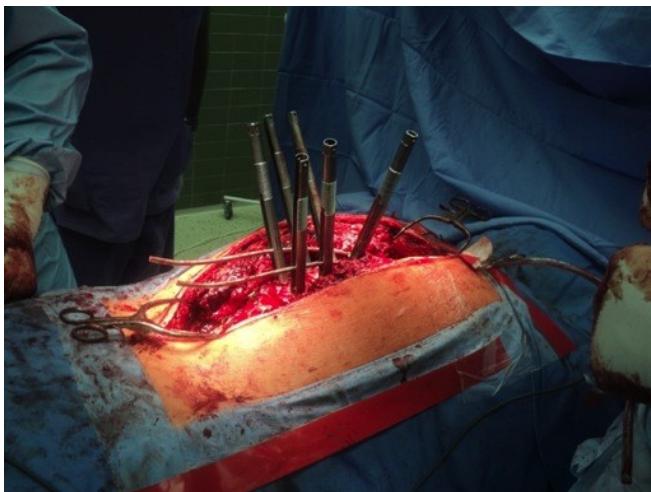
# Chirurgická terapie

Smith-Petersen osteotomies



# Chirurgická terapie

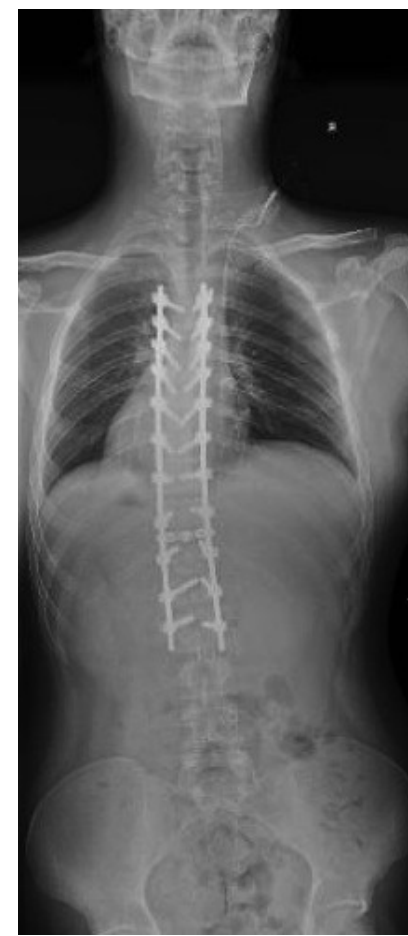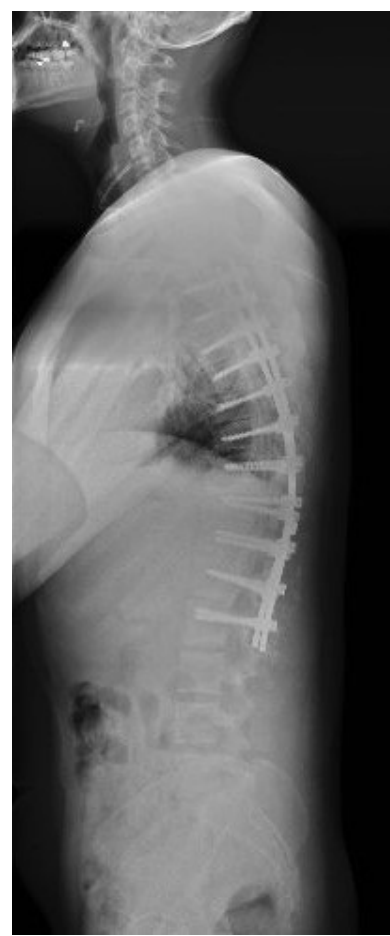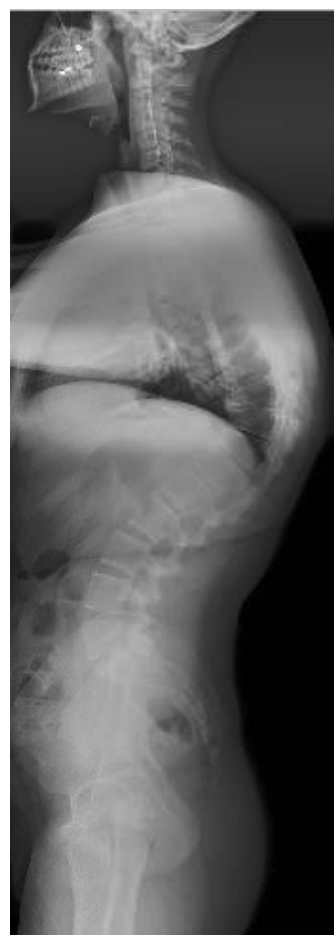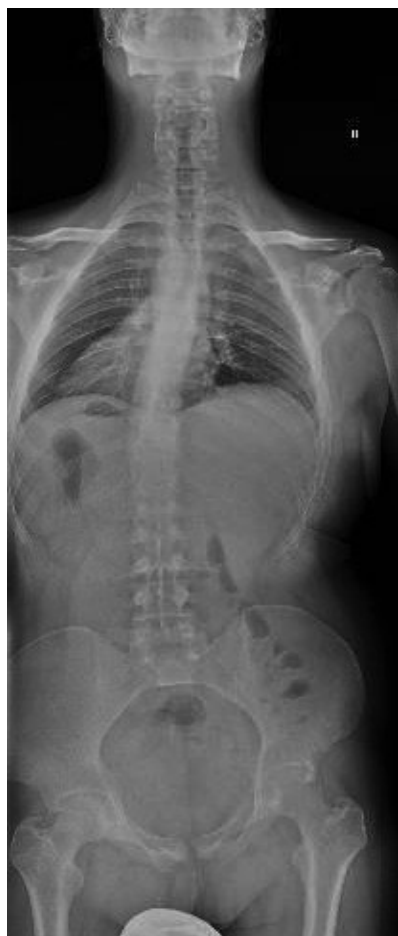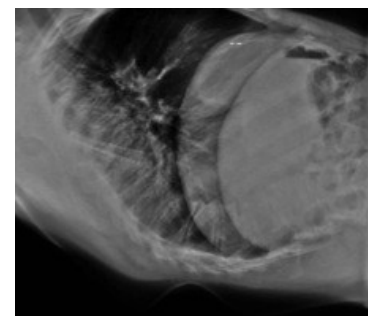
Cantilever maneuver



Ortopedická klinika LF MU a FN Brno – odb. as. MUDr. Jan Kocanda

# Chirurgická terapie

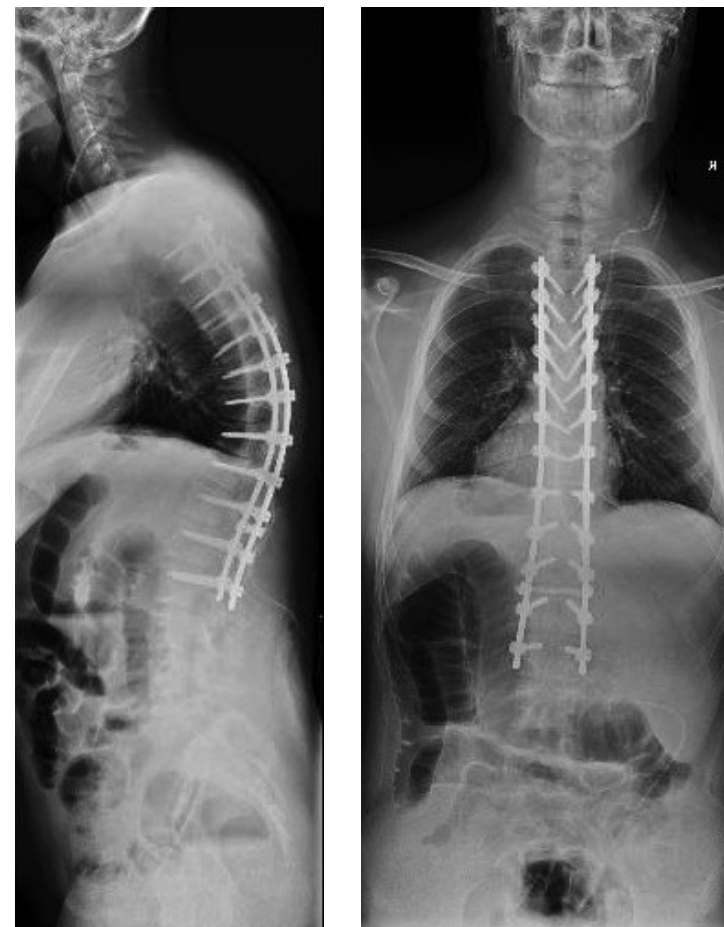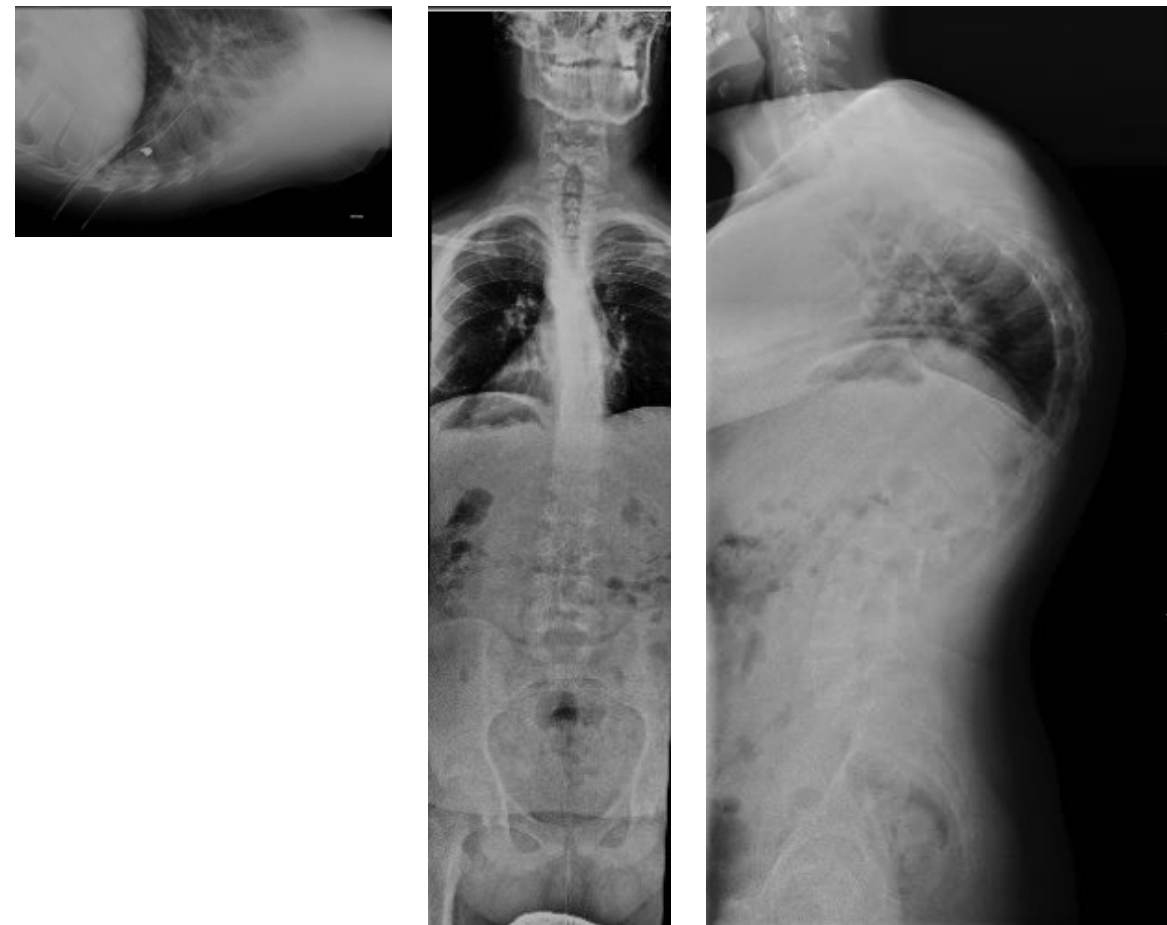
RTG evaluace (16y + 2m)





# Chirurgická terapie

RTG evaluace (17y + 3m)



# Vadné držení těla

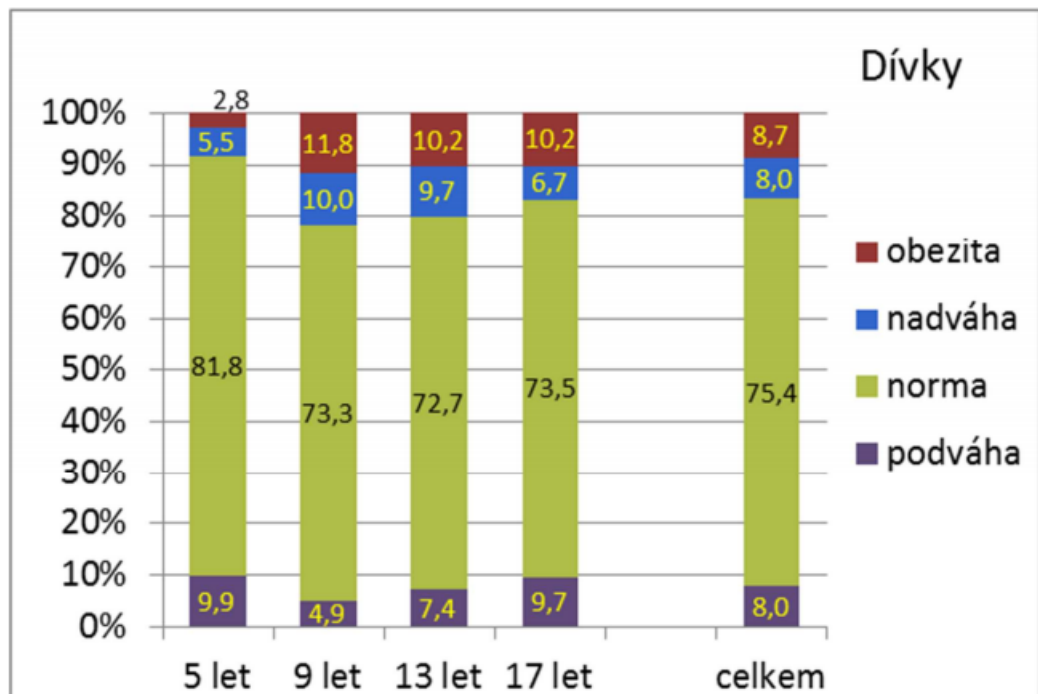
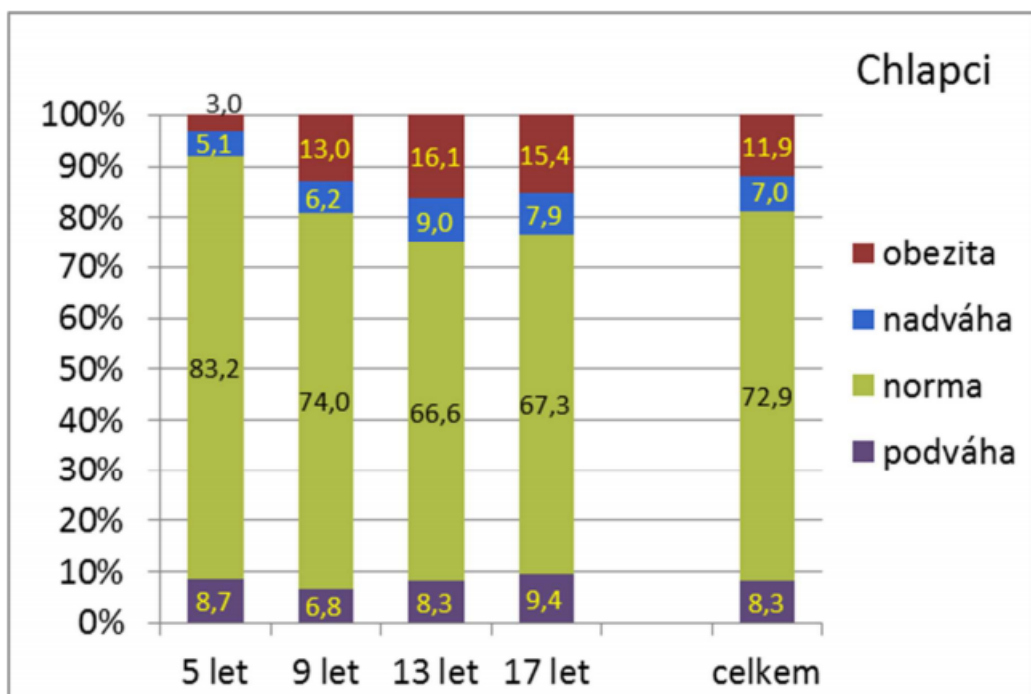
nejčastější

- Vzniká při svalové nerovnováze, nedostatku
- cvičení, sedavém způsobu života.
- Chabé svalstvo zádové a břišní.
- Zvýšená bederní lordóza a hrudní kyfóza
- Léčba:
  - „Životní styl“
  - Pravidelné cvičení zádového a břišního svalstva
  - Vytrvalost
  - Vedení LTV fyzioterapeutem

# Vadné držení těla

BMI a VDT?

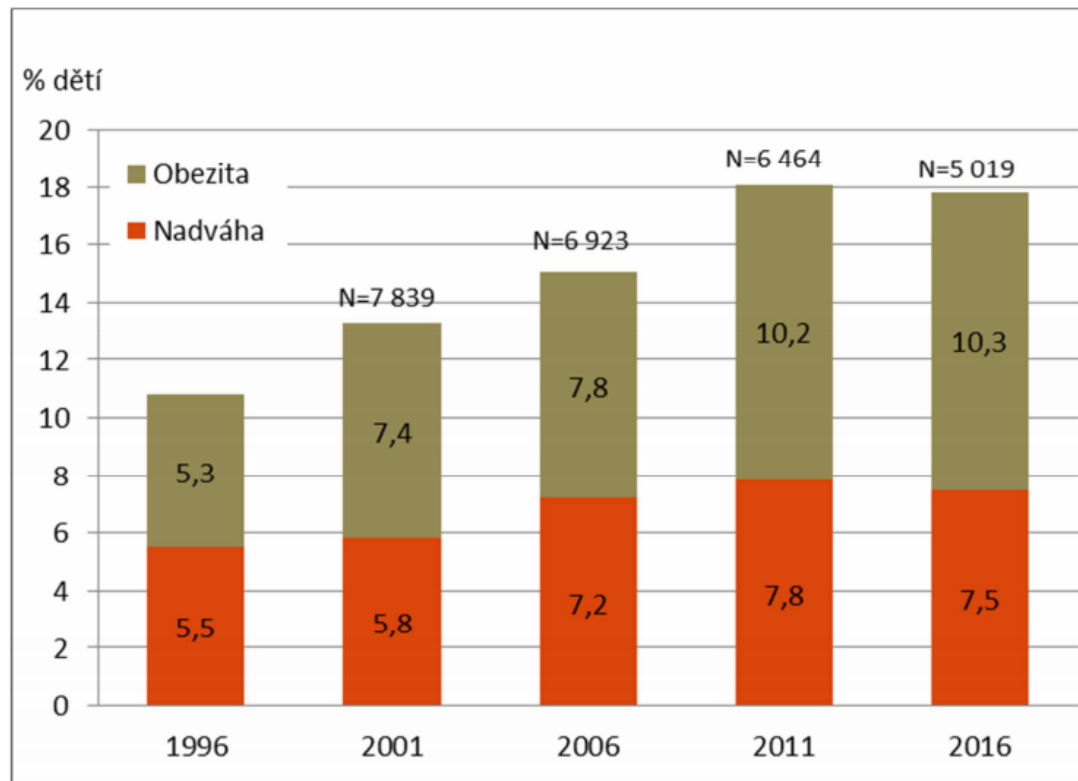
*Graf č. 14 a 15. Hodnoty BMI u chlapců a dívek podle věku*



# Vadné držení těla

## BMI a VDT?

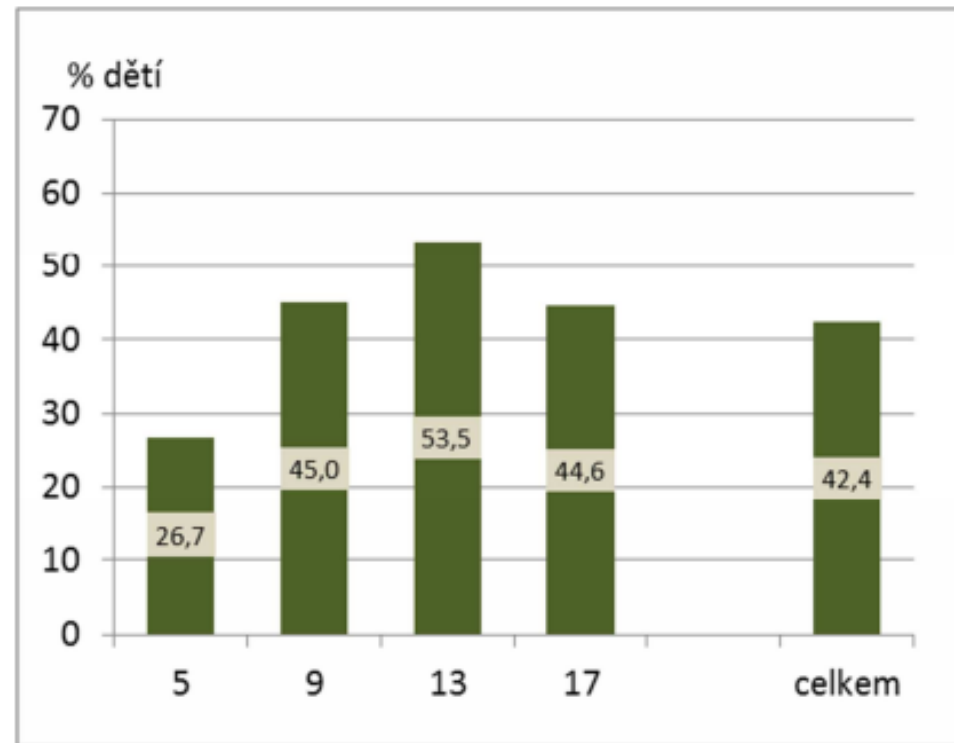
*Graf č. 16. Vývoj prevalence nadváhy a obezity u dětí (věkové skupiny 5, 9, 13 a 17 let) mezi lety 1996 až 2016*



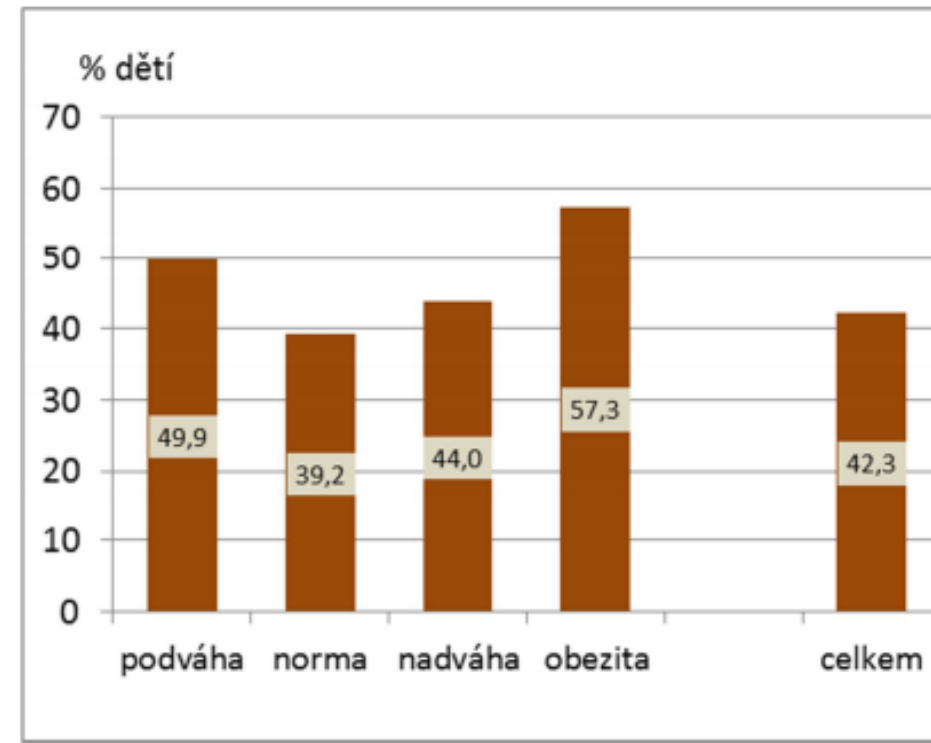
# Vadné držení těla

## BMI a VDT?

**Graf č 17. Prevalence VDT dle věku**



**Graf č. 18. Prevalence VDT dle BMI**



Nejčastější zjištěnou vadou v držení těla byl předsun hlavy (25,5% dětí), kulatá záda / zvýšená hrudní kyfóza (14 %) a skoliotické držení (13 %). Předsun hlavy a kulatá záda byly častější u chlapců, ve výskytu skoliotického držení se chlapci a dívky nelišili. Všechny tyto tři vady byly nejčastější u třináctiletých dětí.

Nejzávažnější z posuzovaných vad je skolióza. Jedná se o již fixovanou poruchu zakřivení páteře, kterou není možné zvýšeným svalovým napětím vyrovnat a která ovlivňuje celou funkci páteře a ve svých důsledcích může vést k snížení funkce plic. Skoliózu mělo celkem 79 dětí (1,5 % souboru), nejčastěji byla diagnostikována u 17letých (45 dětí, 4 % všech 17letých).

Součástí rodičovského dotazníku byly otázky zjišťující, jestli děti trpí bolestmi hlavy a páteře.

Bolestmi hlavy trpělo 21,2 % dětí, významně častěji dívky (23,1 % dívek, 19,4 % chlapců;  $p=0,001$ ). Podíl dětí s bolestí hlavy narůstal s věkem (graf č. 19), nejčastěji ji trpěli sedmnáctiletí (34,8 %; více jak pětina z nich pociťovala bolest hlavy nejméně jedenkrát za týden). Častěji bolestmi hlavy trpěli děti s vadným držením těla (24,7 %) v porovnání s držením fyziologickým (18,0 %). Bolesti krční i bederní páteře uváděli rodiče shodně u 7 %

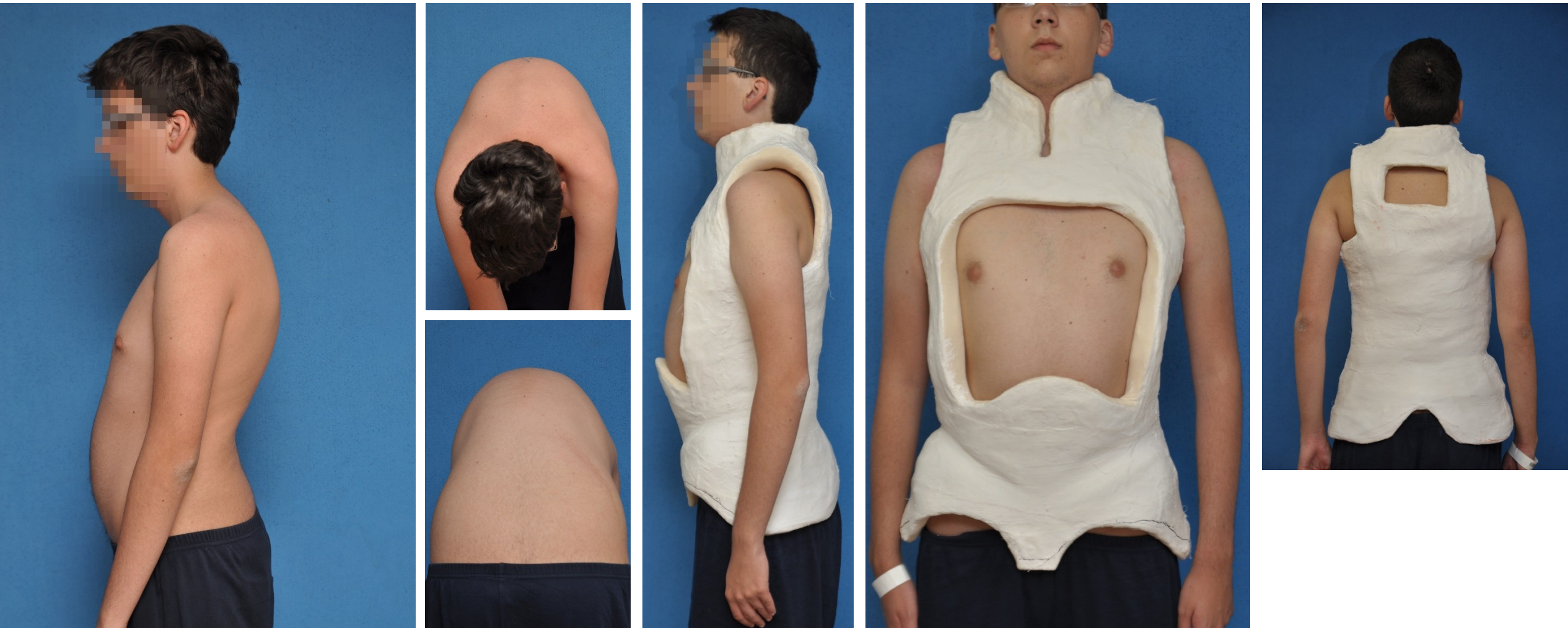# Evaluace Morbus Scheuermann

- pubertální poškození páteře s celoživotními následky
- vyžaduje 100% spolupráci nemocných a rodiny
- Konzervativní terapie: při kombinované léčbě ortézou a rehabilitací
- Operační terapie: Ortopedická klinika FN Brno

# Evaluace Morbus Scheuermann

- Cvičení: ovlivnění do 5%
- TLSO ortézy: ovlivnění do 30%
- Operace: dnes nad 70%

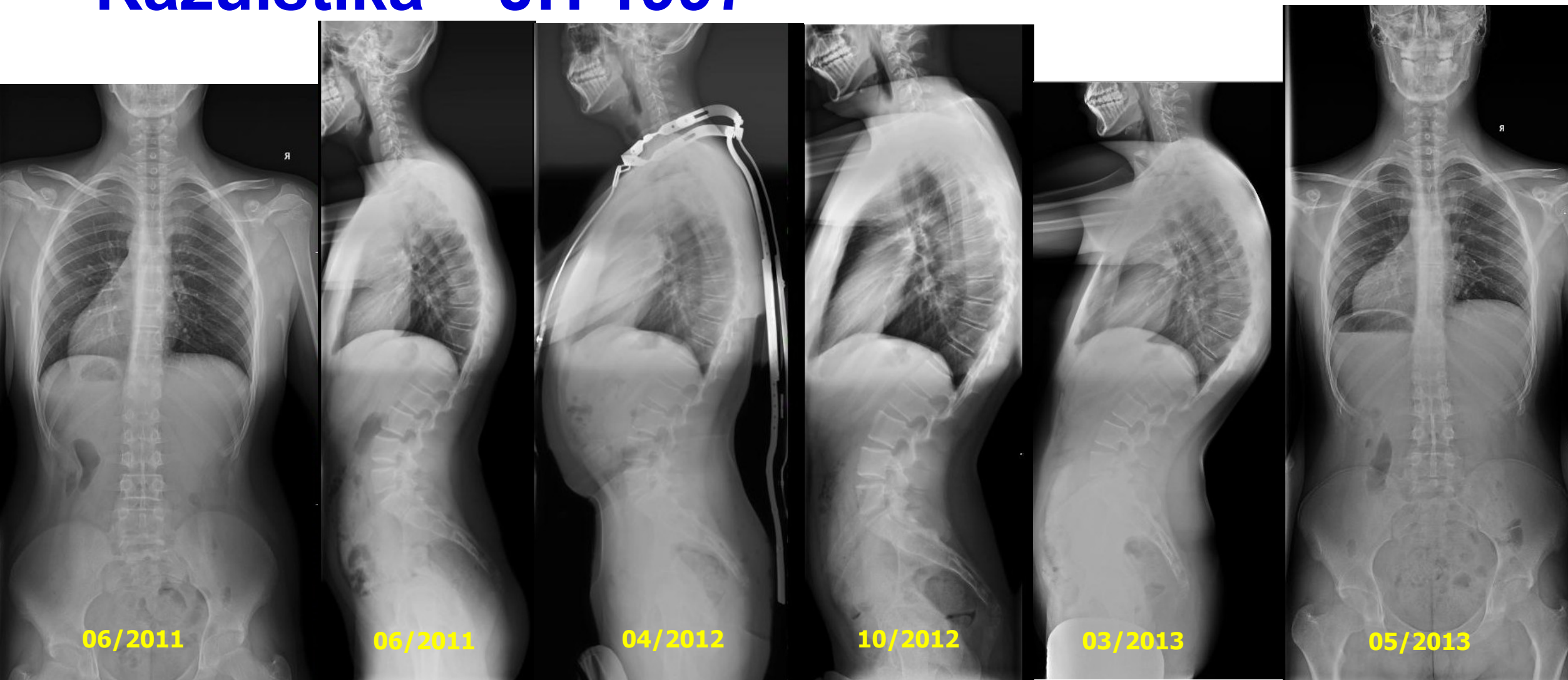
# Kazuistika – JH 1997



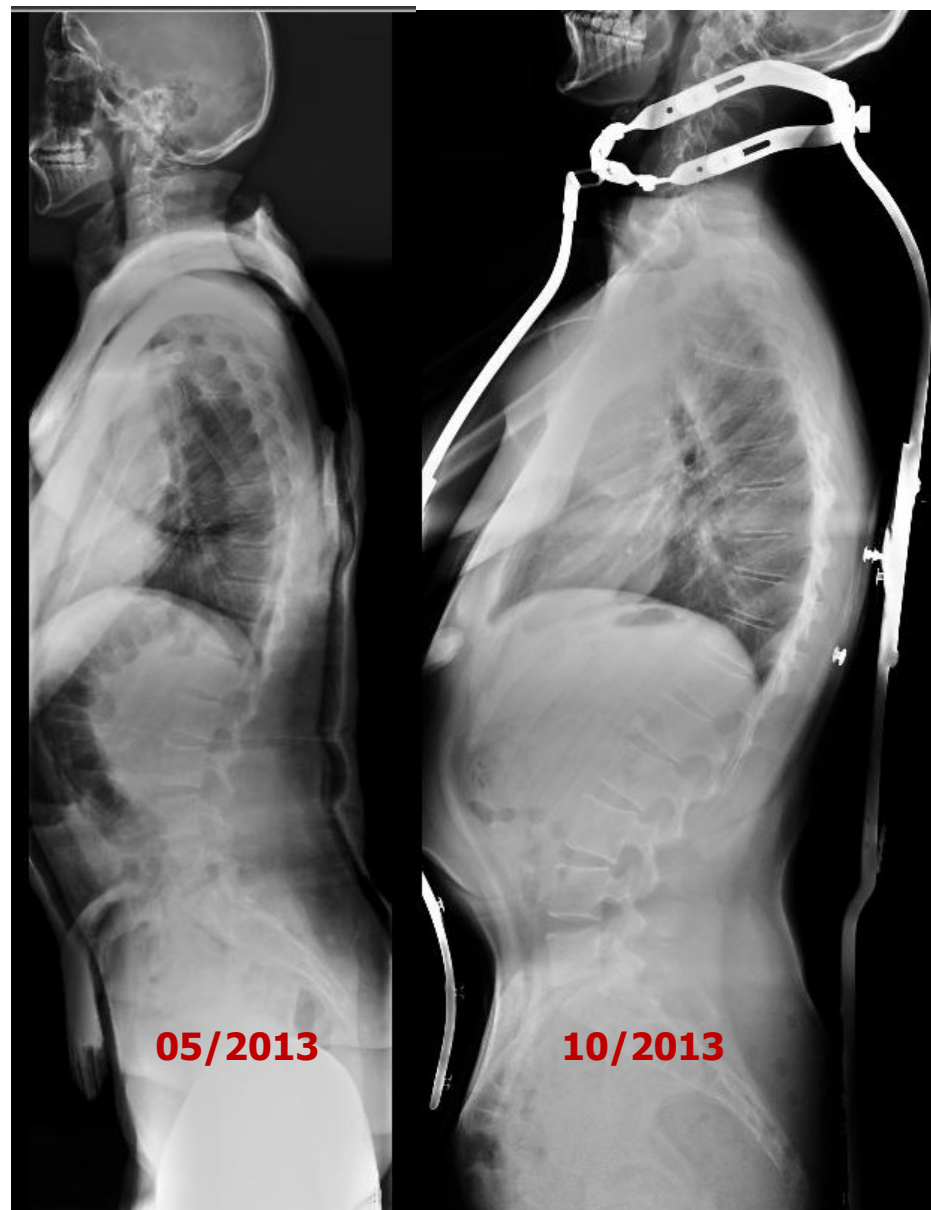Ortopedická klinika LF MU a FN Brno – odb. as. MUDr. Jan Kocanda



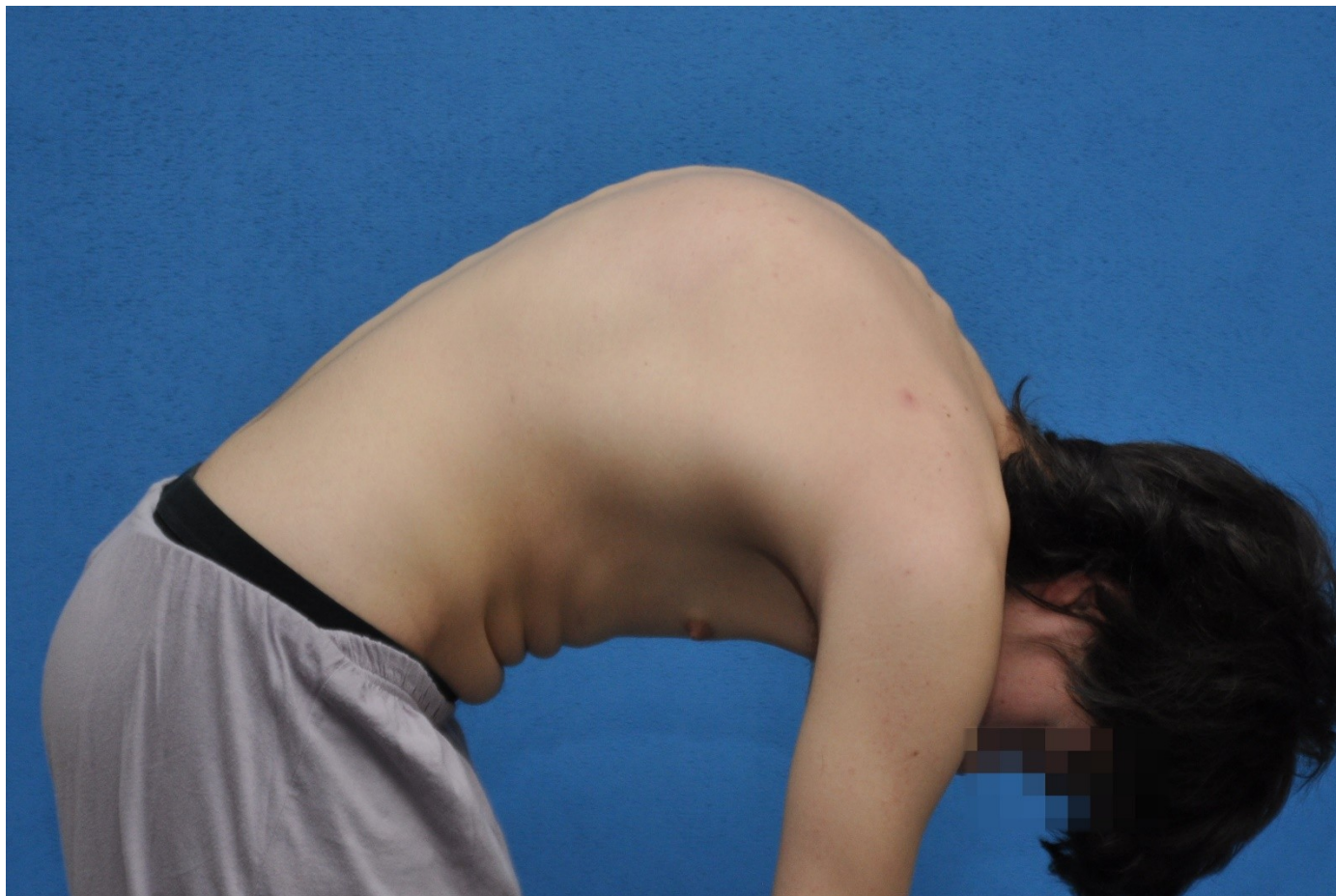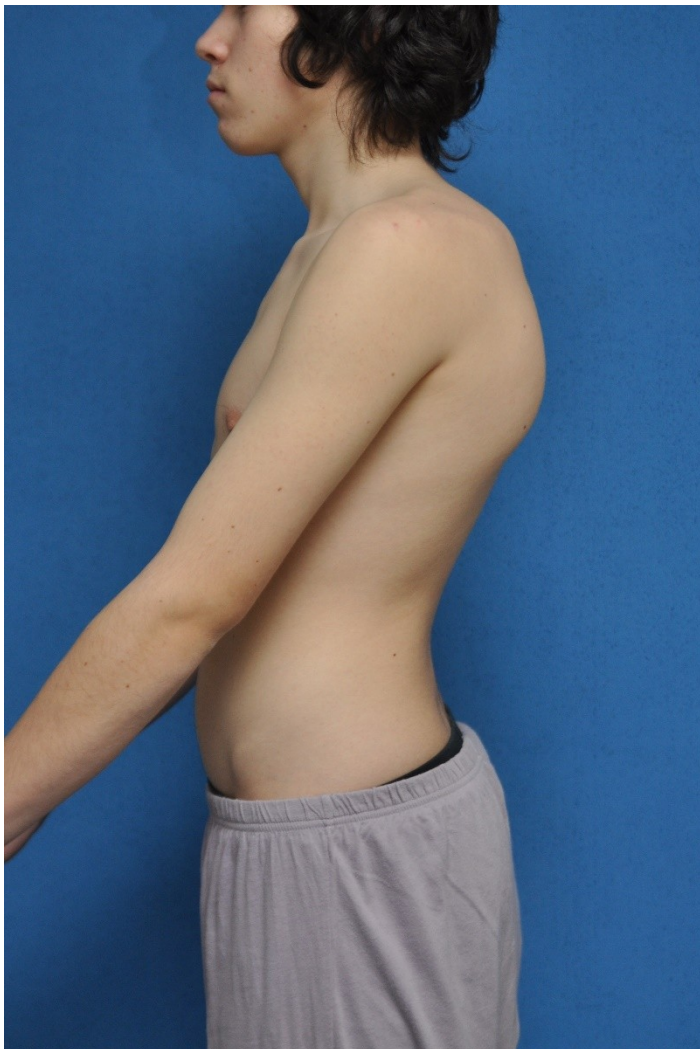# Kazuistika – JH 1997



# Kazuistika – JH 1997

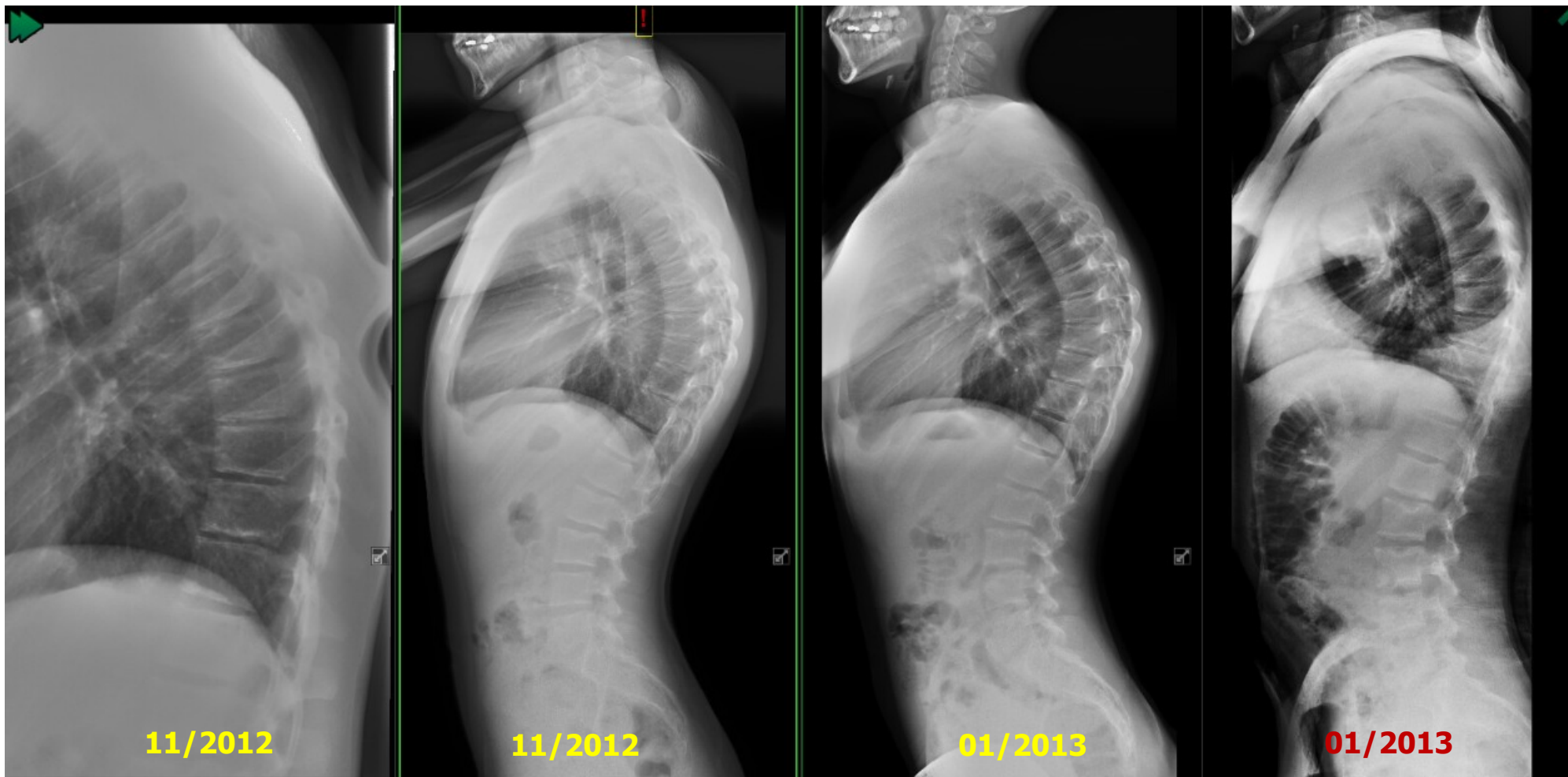

# Kazuistika – AF 1999

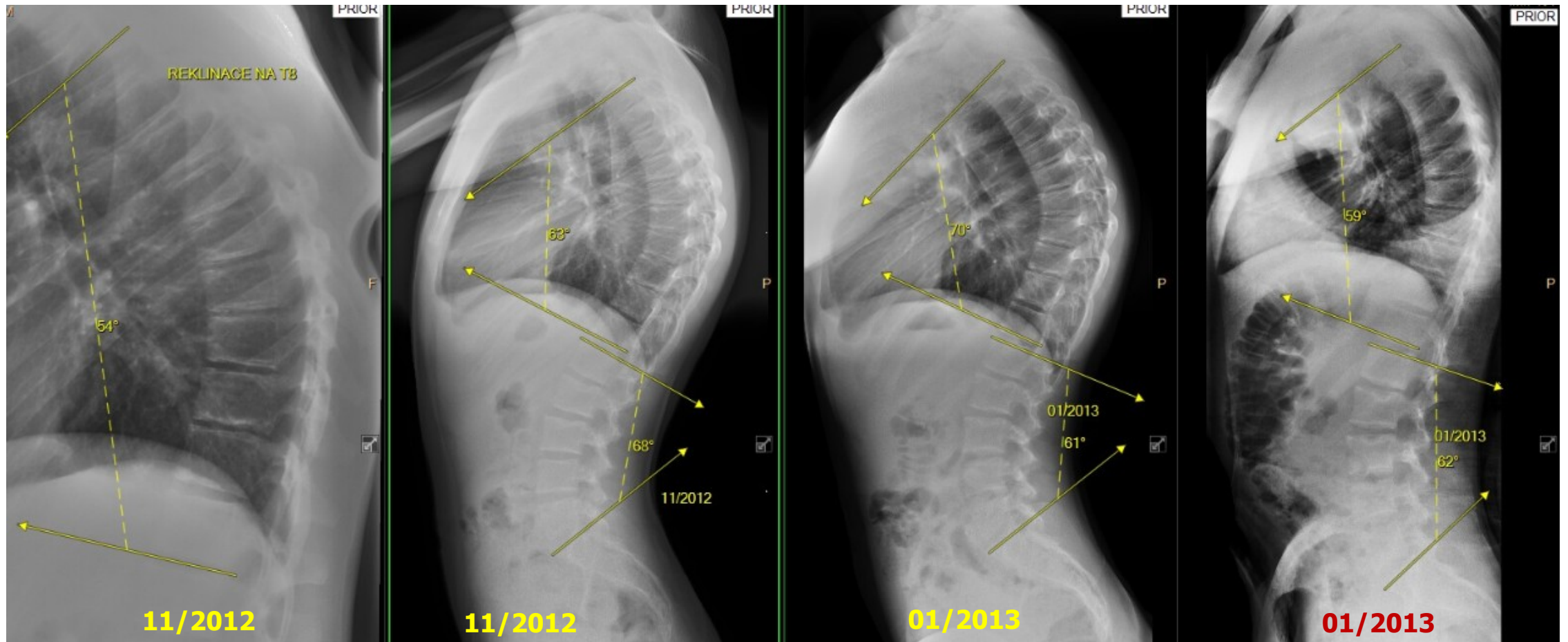


Ortopedická klinika LF MU a FN Brno – odb. as. MUDr. Jan Kocanda

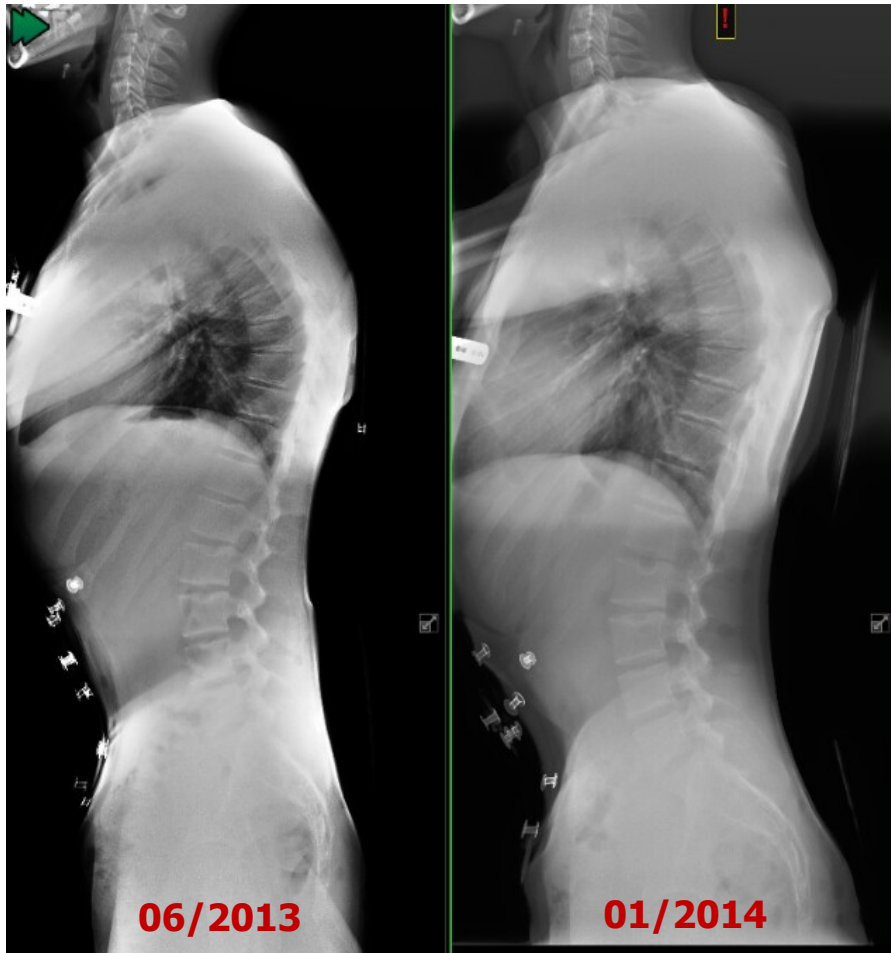
# Kazuistika– AF 1999



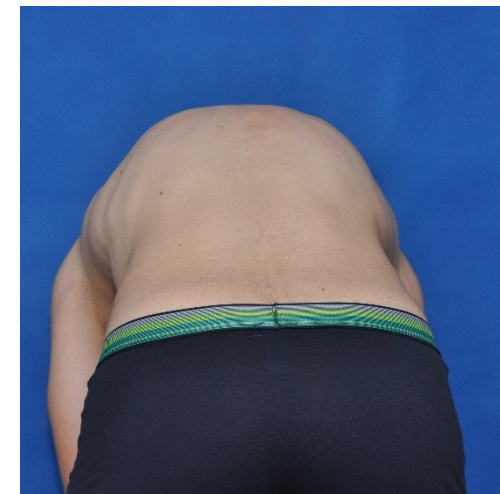
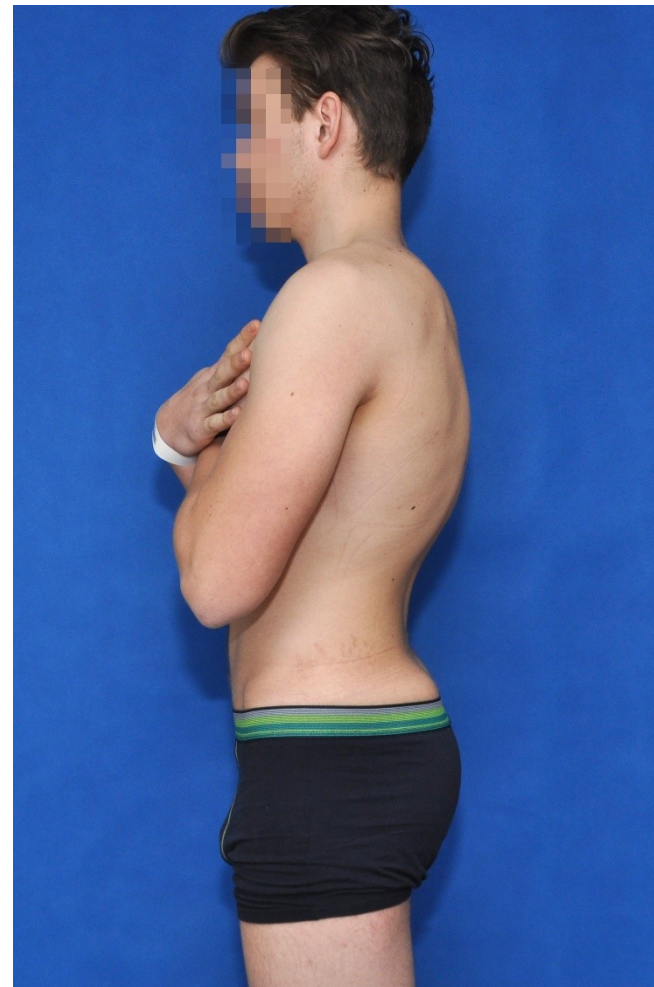
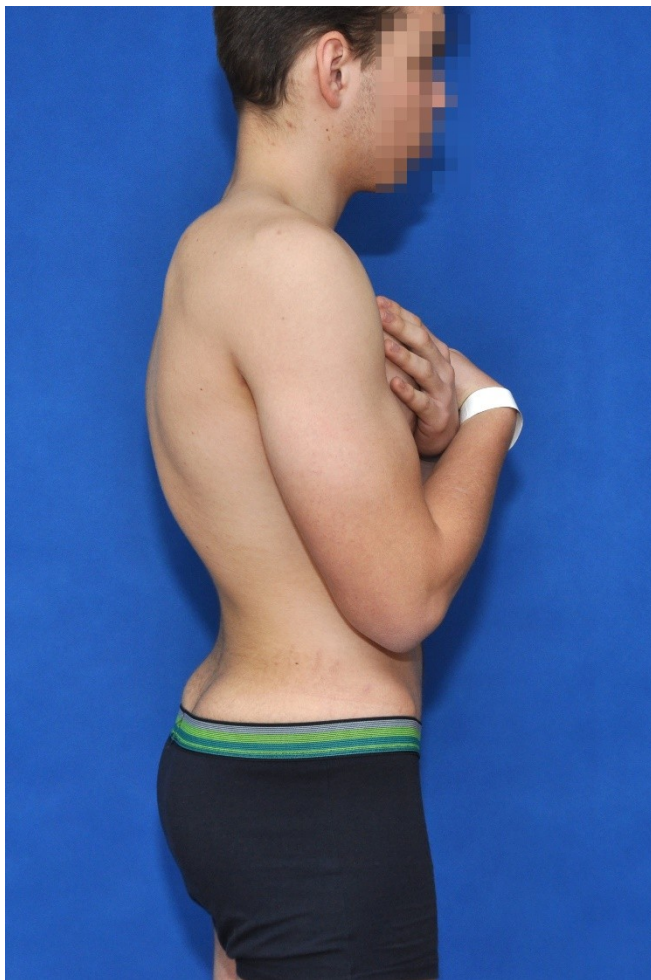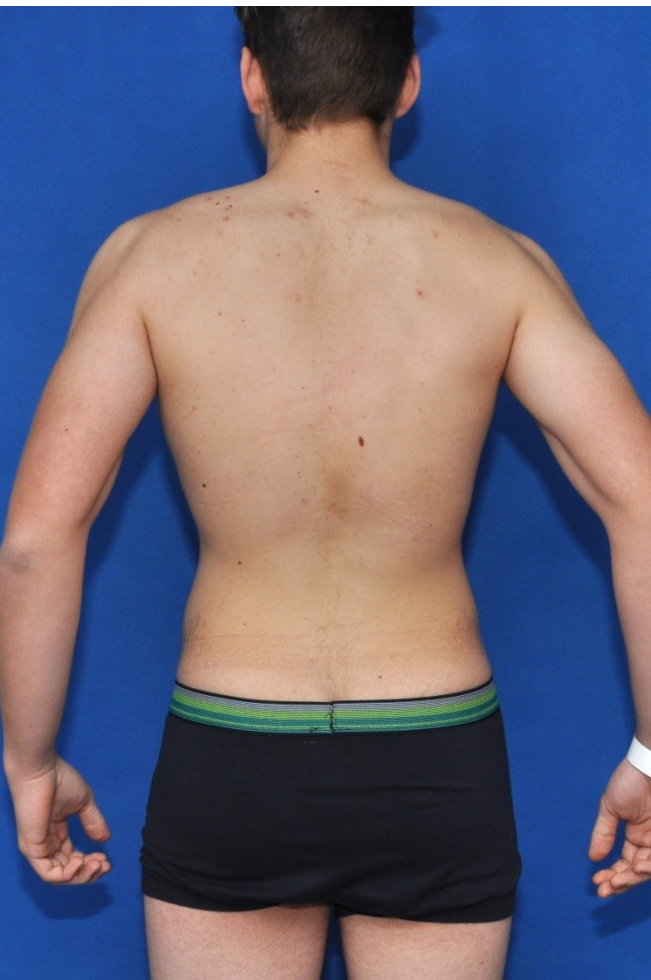
# Kazuistika– AF 1999



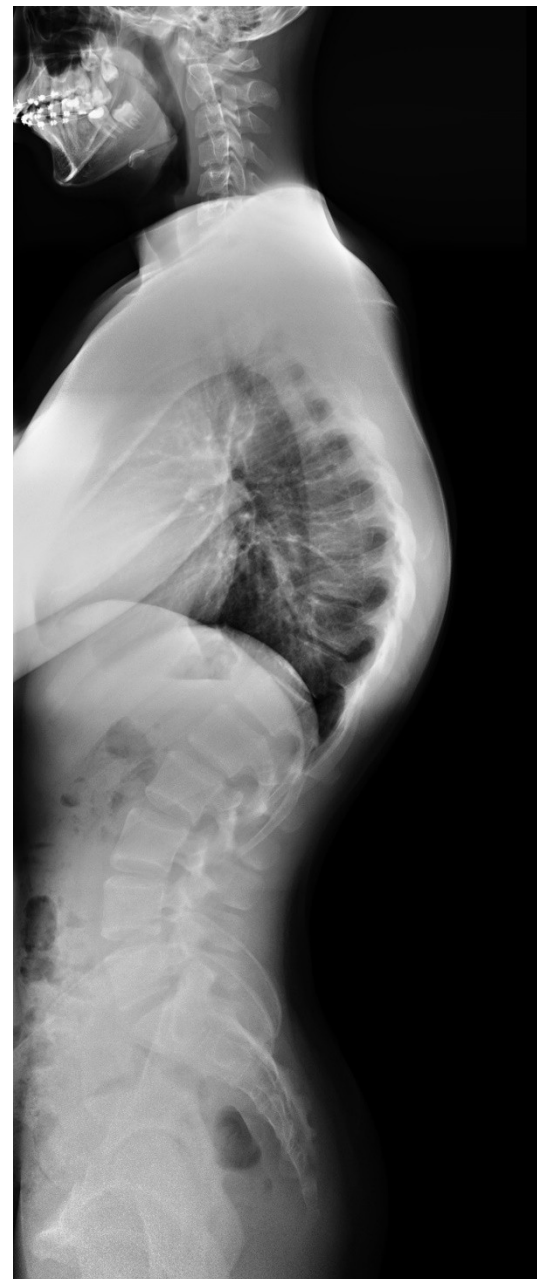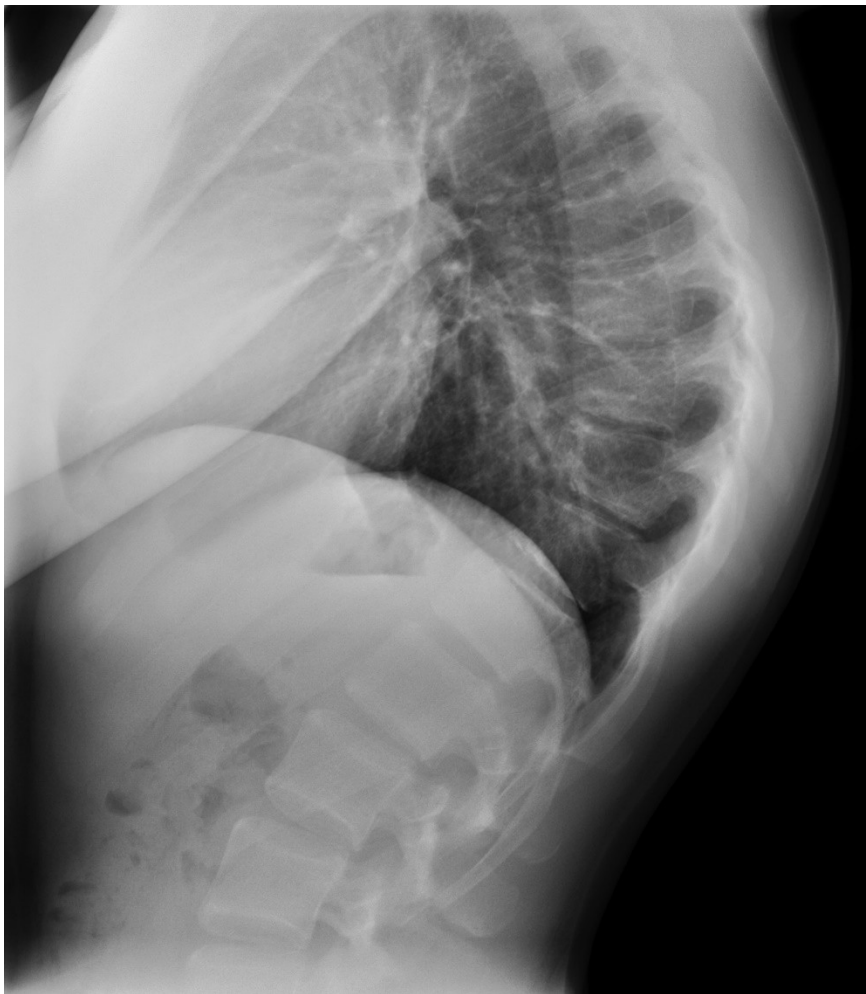# Kazuistika– AF 1999



# Kazuistika– RS 1999



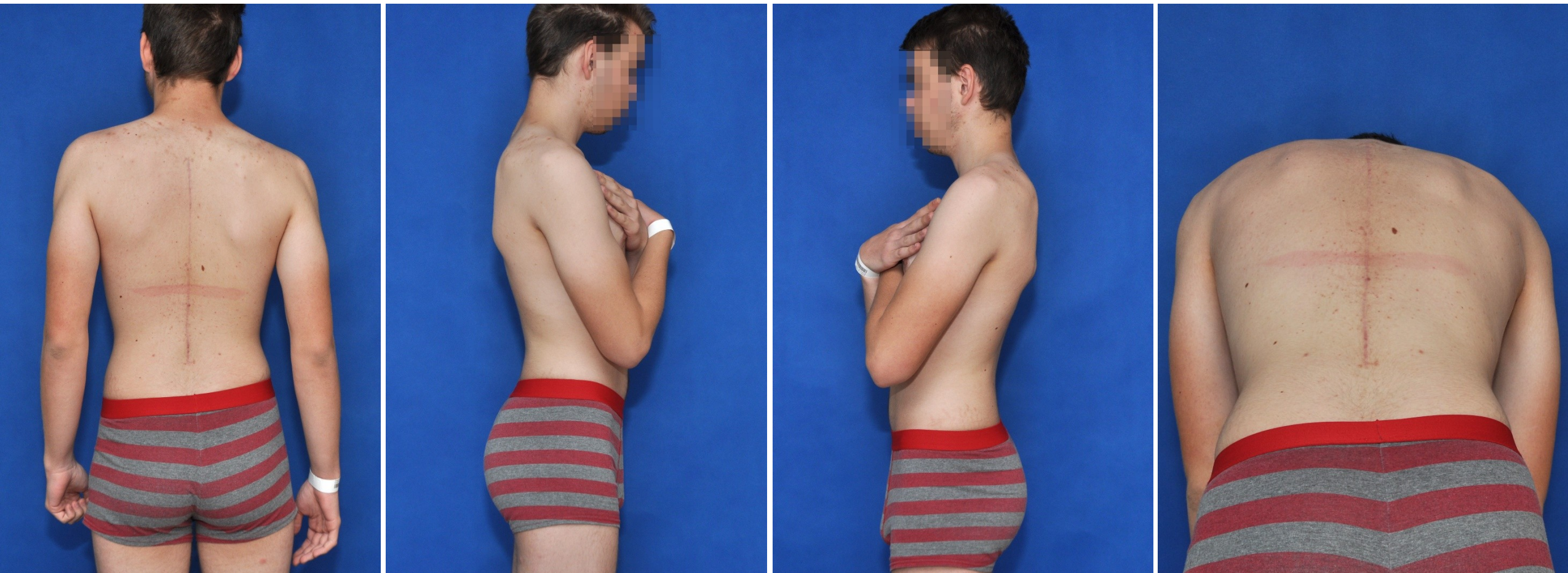
# Kazuistika– RS 1999



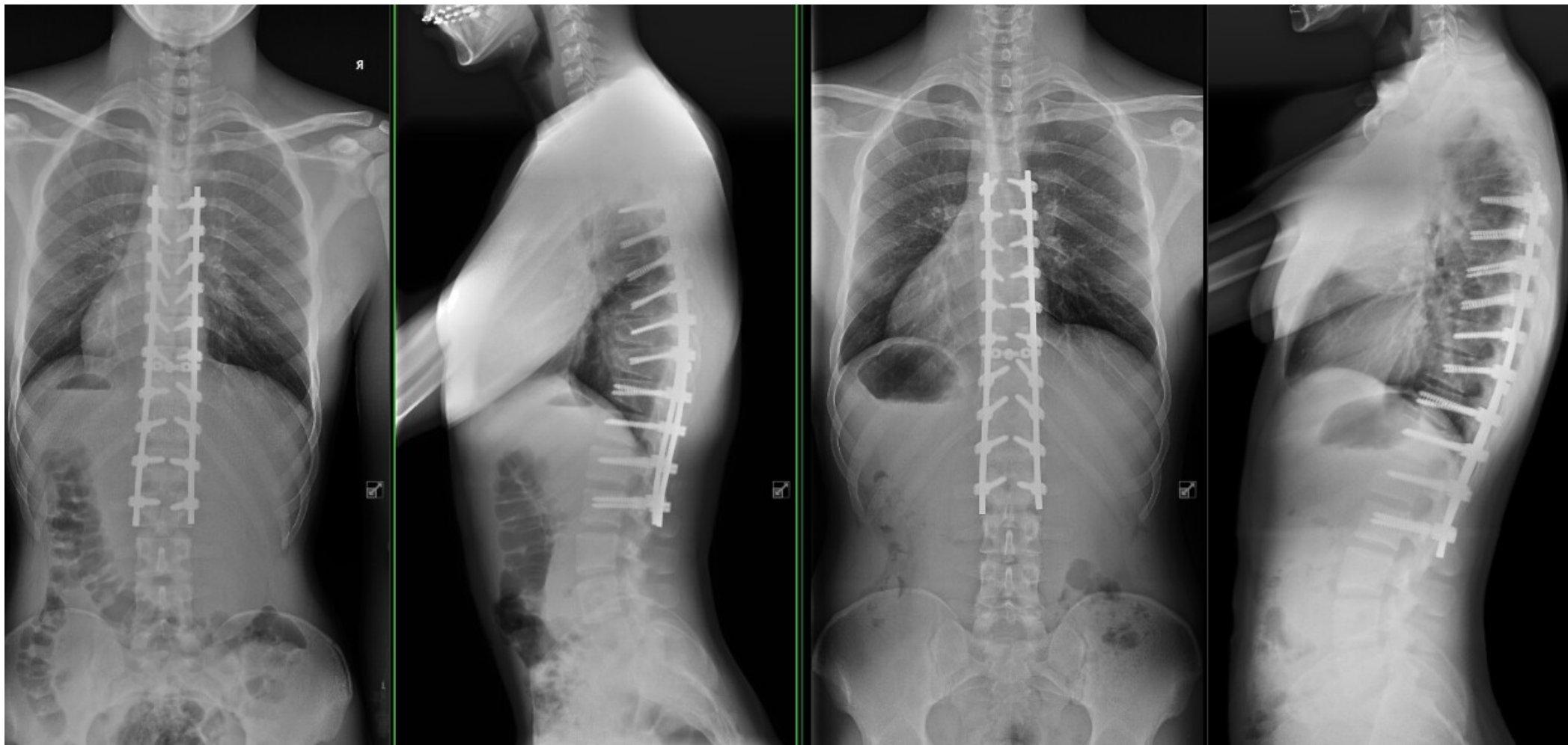Ortopedická klinika LF MU a FN Brno – odb. as. MUDr. Jan Kocanda



# Kazuistika– RS 1999



# Kazuistika– RS 1999



# Zdroje

1. Scheuermann HW. Kyphosis dorsalis juvenilis. *Orthop Chir.* 1921;41:305–317.
2. Sorensen KH. Scheuermann's Juvenile Kyphosis: clinical appearances, radiography, aetiology and prognosis. Munksgaard; Copenhagen: 1964.
3. Stoddard A, Osborn JF. Scheuermann's disease or spinal osteochondrosis: its frequency and relationship with spondylosis. *J Bone Joint Surg Br.* 1979;61(1):56–58.
4. Taylor TC, Wenger DR, Stephen J, Gillespie R, Bobechko WP. Surgical management of thoracic kyphosis in adolescents. *J Bone Joint Surg Am.* 1979;61(4):496–503.
5. Ali RM, Green DW, Patel TC. Scheuermann's kyphosis. *Curr Opin Pediatr.* 1999;11(1):70–75.
6. Bradford DS. Juvenile kyphosis. In: Lonstein JE, Bradford DS, Winter RB, Ogilvie J, editors. *Moe's textbook of scoliosis and other spinal deformities.* 3rd ed. Saunders; Philadelphia: 1995. pp. 349–367.
7. Damborg F, Engell V, Andersen M, Kyvik KO, Thomsen K. Prevalence, concordance, and heritability of Scheuermann kyphosis based on a study of twins. *J Bone Joint Surg Am.* 2006;88(10):2133–2136
8. Gilsanz V, Gibbens DT, Carlson M, King J. Vertebral bone density in Scheuermann disease. *J Bone Joint Surg Am.* 1989;71(6):894–897
9. Lopez RA, Burke SW, Levine DB, Schneider R. Osteoporosis in Scheuermann's disease. *Spine.* 1988;13(10):1099–1103.
10. Lowe TG. Scheuermann disease. *J Bone Joint Surg Am.* 1990;72(6):940–945
11. Aufdermaur M. Juvenile kyphosis (Scheuermann's disease): radiography, histology, and pathogenesis. *Clin Orthop Relat Res.* 1981;(154):166–174.
12. Ferguson AB., Jr The etiology of preadolescent kyphosis. *J Bone Joint Surg Am.* 1956;38(1):149–157
13. Scoles PV, Latimer BM, Digiovanni BF, Vargo E, Bauza S, Jellema LM. Vertebral alterations in Scheuermann's kyphosis. *Spine.* 1991;16(5):509–515
14. Bradford DS, Moe JH, Montalvo FJ, Winter RB. Scheuermann's kyphosis. Results of surgical treatment by posterior spine arthrodesis in twenty-two patients. *J Bone Joint Surg Am.* 1975;57(4):439–448.
15. Murray PM, Weinstein SL, Spratt KF. The natural history and long-term follow-up of Scheuermann kyphosis. *J Bone Joint Surg Am.* 1993;75(2):236–248.
16. Tribus CB. Scheuermann's kyphosis in adolescents and adults: diagnosis and management. *J Am Acad Orthop Surg.* 1998;6(1):36–43.
17. Gill JB, Levin A, Burd T, Longley M. Corrective osteotomies in spine surgery. *J Bone Joint Surg Am.* 2008;90(11):2509–2520
18. Berven SH, Deviren V, Smith JA, Hu SA, Bradford DS. Management of fixed sagittal plane deformity: outcome of combined anterior and posterior surgery. *Spine (Phila Pa 1976)* 2003;28:1710–1716.
19. Bridwell KH. Decision making regarding Smith-Petersen vs. pedicle subtraction osteotomy vs. vertebral column resection for spinal deformity. *Spine (Phila Pa 1976)* 2006;31(19 Suppl):S171–S178
20. Lee SS, Lenke LG, Kuklo TR, Valenté L, Bridwell KH, Sides B, Blanke KM. Comparison of Scheuermann kyphosis correction by posterior-only thoracic pedicle screw fixation versus combined anterior/posterior fusion. *Spine (Phila Pa 1976)* 2006;31(20):2316–2321
21. Macedo RD, Fontes BPC, Cunha FM, Werlang PM. Sistema de parafusos pediculares no tratamento de deformidades vertebrais: *Rev Bras Ortop.* 2006;41(10):417–424.
22. Suk SI, Kim WJ, Lee SM, Kim JH, Chung ER. Thoracic pedicle screw fixation in spinal deformities: are they really safe? *Spine (Phila Pa 1976)* 2001;26(18):2049–2057.
23. Kim YJ, Lenke LG, Bridwell KH, Cho YS, Riew KD. Free hand pedicle screw placement in the thoracic spine: is it safe? *Spine (Phila Pa 1976)* 2004;29(3):333–342.
24. Bradford DS, Ahmed KB, Moe JH, Winter RB, Lonstein JE. The surgical management of patients with Scheuermann's disease: a review of twenty-four cases managed by combined anterior and posterior spine fusion. *J Bone Joint Surg Am.* 1980;62(5):705–712

# Děkuji za pozornost.

Jan Kocanda

E: [kocanda.jan@fnbrno.cz](mailto:kocanda.jan@fnbrno.cz)

T: 5 3223 3118

UČO: 31182



MUNI  
MED