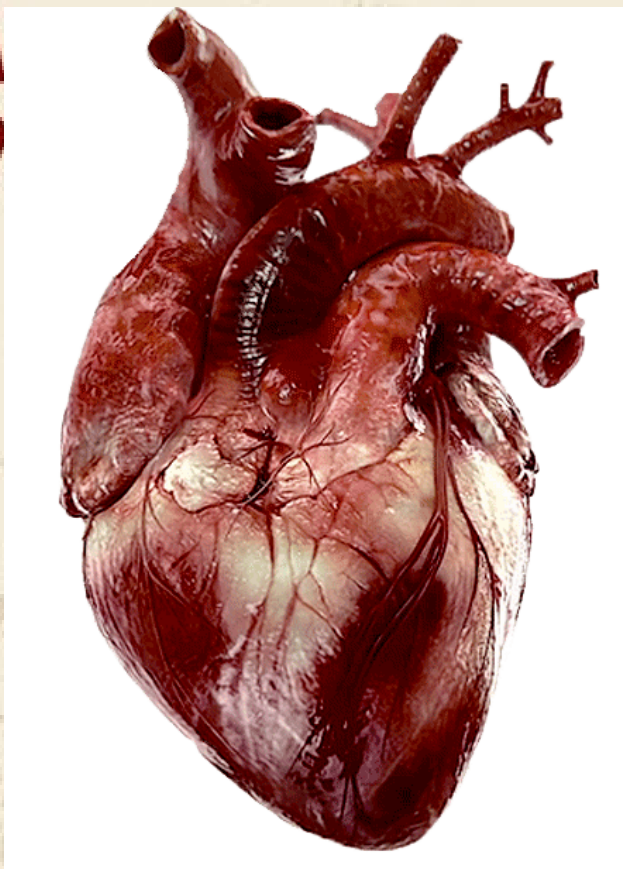


A
♥



Fyziologie
Srdce

♥
A



Snídaně s fyziologií



Funkce

Srdce je pumpa :

Funkcí srdce je přečerpávání (pumpování) krve do cévního systému. Protože cévní systém je uzavřený, srdce vytváří klesající tlakový gradient, který je hnací silou pro tok krve cévami.



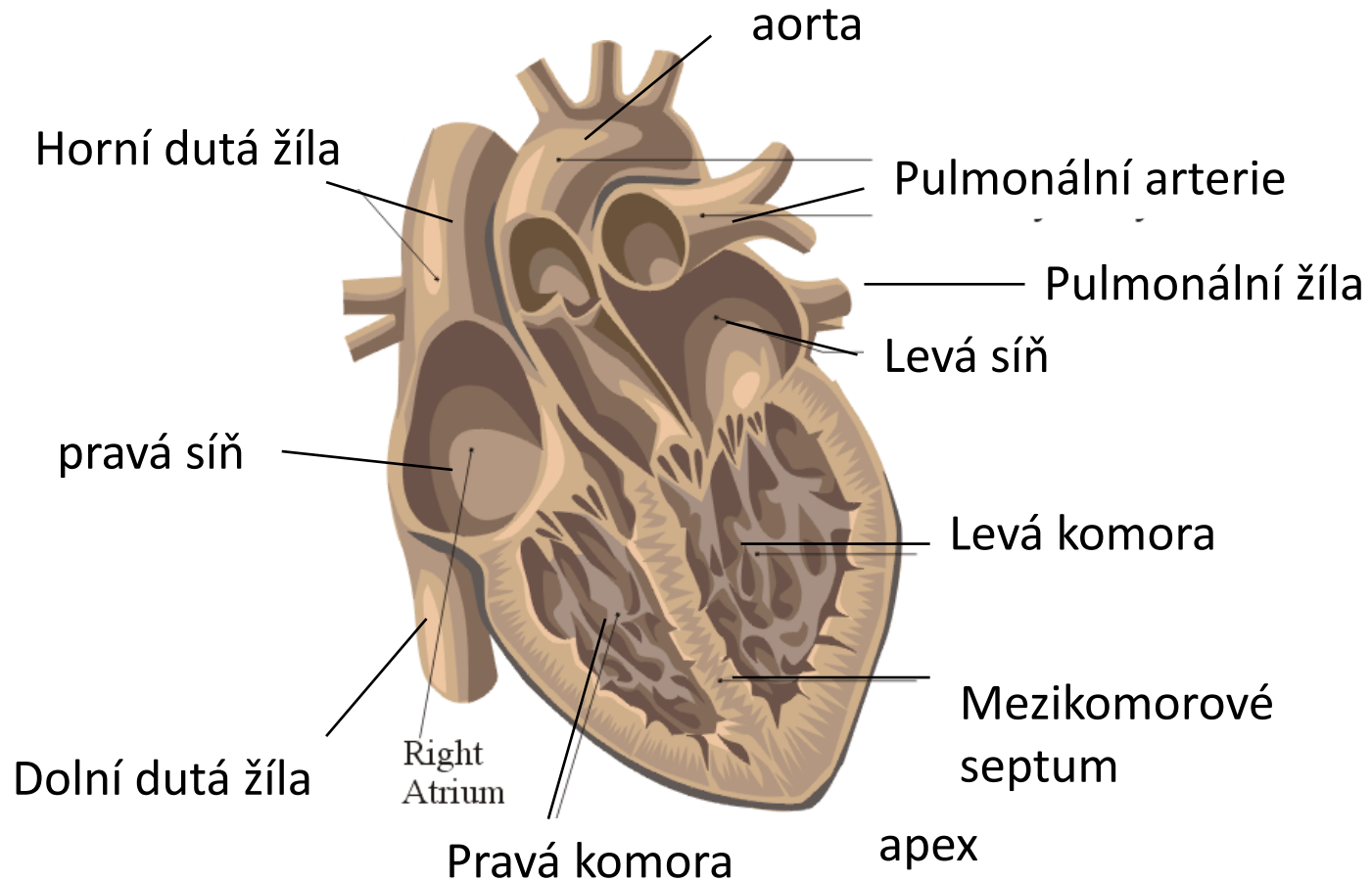
Srdeční aktivita

- Elektrická – srdeční buňky jsou schopné vytvářet akční potenciál a vést vzruch (EKG, VKG,...)
- Mechanická – pumpa, kontrakce srdečního svaly (FKG, TK, pulzová vlna, ultrazvuk)

Morfologie – stavba srdce

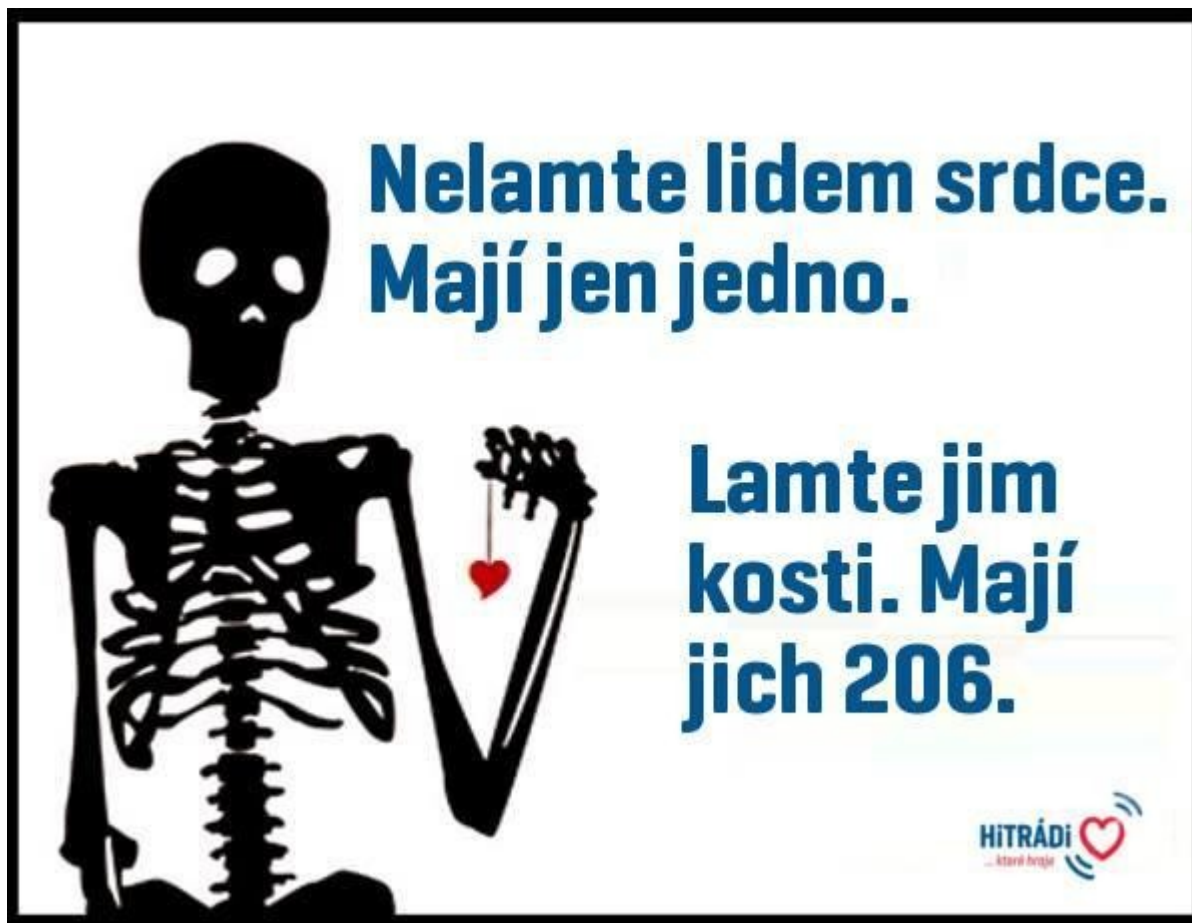Pravé a levé srdce jsou sériově zapojené pumpy.

(pravé srdce – plíce – levé srdce – velký oběh –)



Adapted from Corel Draw 9 Library

http://www.fpnotebook.com/_media/CvAnatomyHeartApicalFourChamberView.gif



Přesněji asi 210 kostí

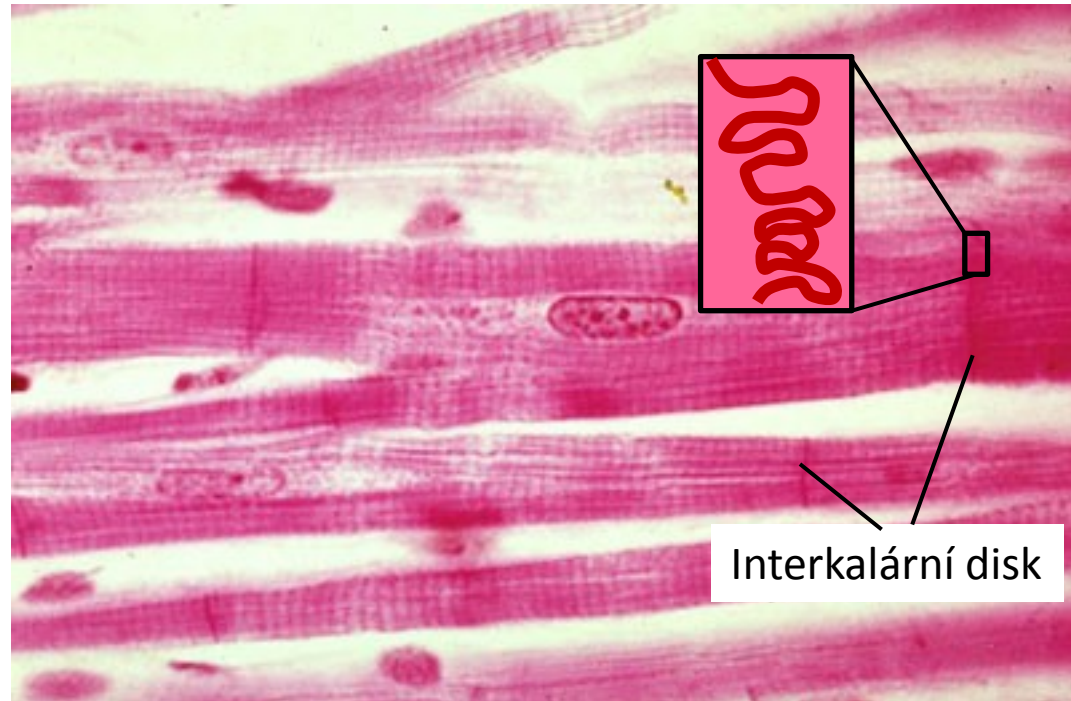
... ale srdce stále jedno

Histologie

- Vlastnosti srdečních buněk: **excitabilita, kontraktilita, vodivost, automaticnost, rytmičnost**
 - **Buňky převodního systému** (primárně tvorba a vedení AP, sekundárně kontrakce)
 - **Buňky pracovního myokardu** síňového a komorového (primárně kontrakce, sekundárně vedení AP)
 - Další pojivové tkáně, vlákna (kolagenní, elastická), cévy,...

Myokard

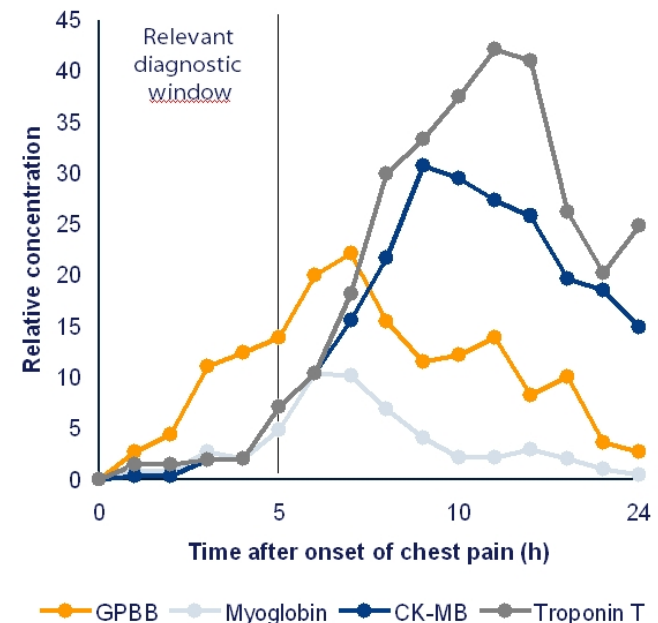
- Příčně pruhovaný srdeční sval (aktin a myozin, mnoho mitochondrií, sarkoplazmatické retikulum – zásobník Ca^{2+})
- Interkalární disky - spojení svalových vláken
 - Nexy (gap junction) – kanály mezi buňkami, průtok iontů, vedení vzruchu - funkční syncytium



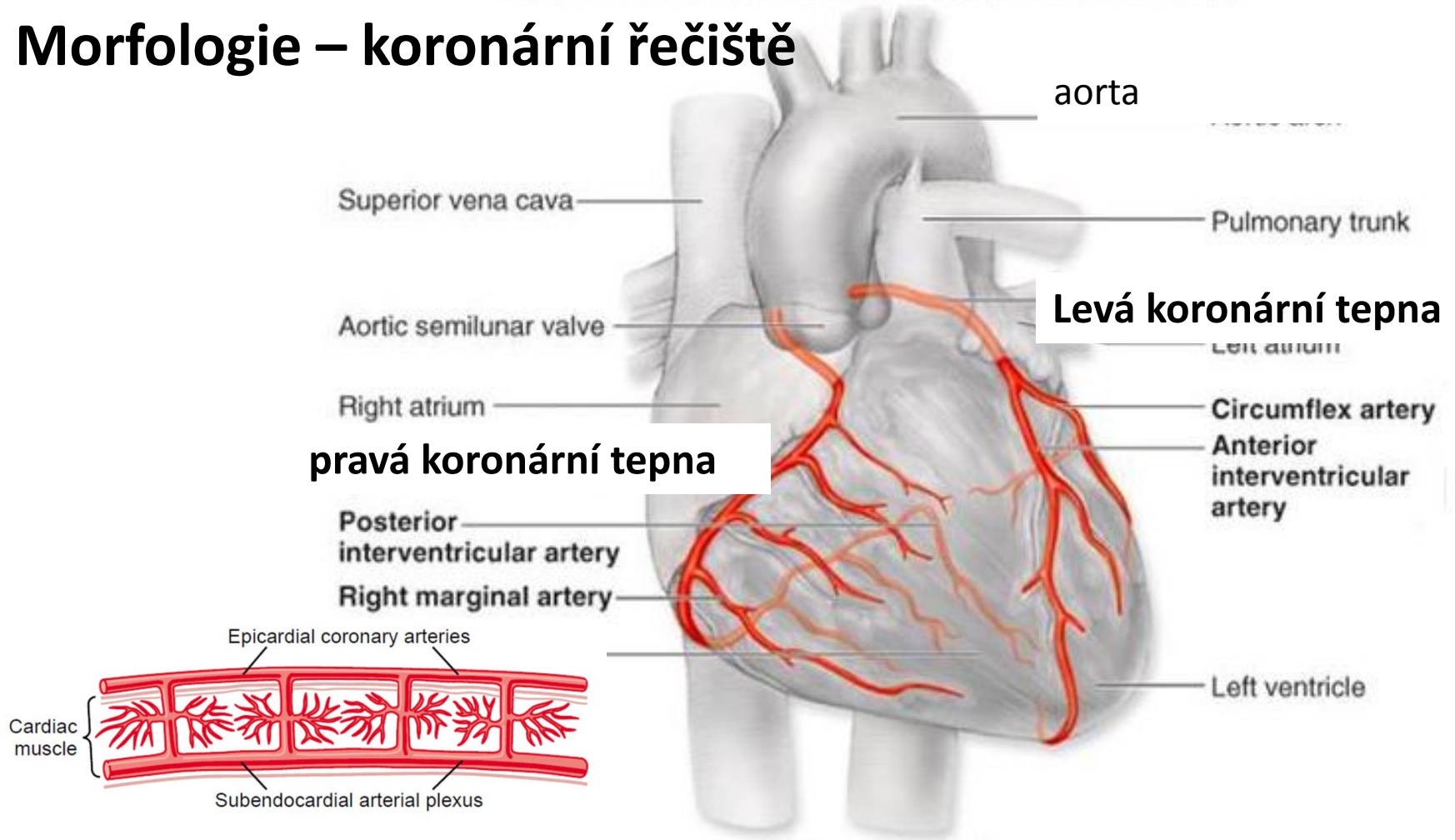
Metabolické nároky srdce a ischemie



- Srdce je jako domácí prasátko, zpracuje, co je k dispozici
- V klidu
 - 60 % volné mastné kyseliny, triglyceridy
 - 35 % sacharidy
 - 5% ketolátky
- **Srdce správně pracuje jen při dostatečném zásobení O₂ - fyziologicky jen oxidativní fosforilace** – maximalizace tvorby ATP, vysoké množství mitochondrií
- Za anaerobních podmínek (ischémie) se pyruvát redukuje na laktát
 - nastupuje anaerobní glykolýza - patologické
 - **Stačí malá ischemie pro narušení metabolismu**
 - Ztráta kontraktilní funkce, arytmie, smrt buněk
 - Hromadění AMP, produkty metabolismu nejsou odstraňovány (laktát, NADH⁺, H⁺)
- Uvolnění **troponinu cTnT** z cytoplazmy myocytů
 - marker infarktu myokardu
- Další markery
 - Kreatinin kynaza (CK)
 - Izoenzym glykogenfosforylasy (GPBB)
 - myoglobin

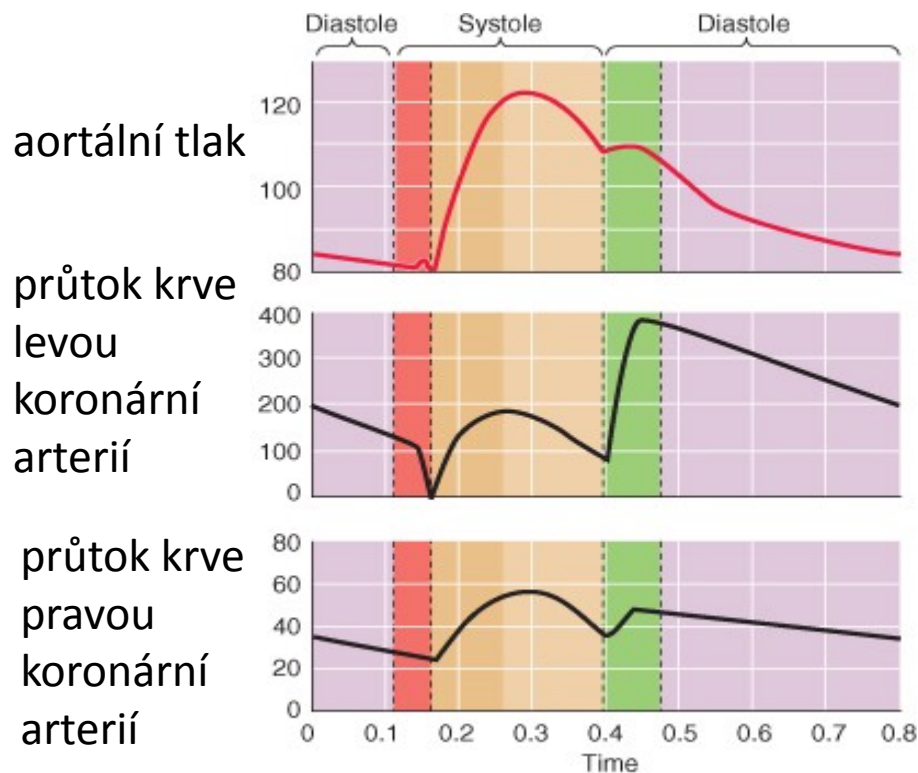


Morfologie – koronární řečiště



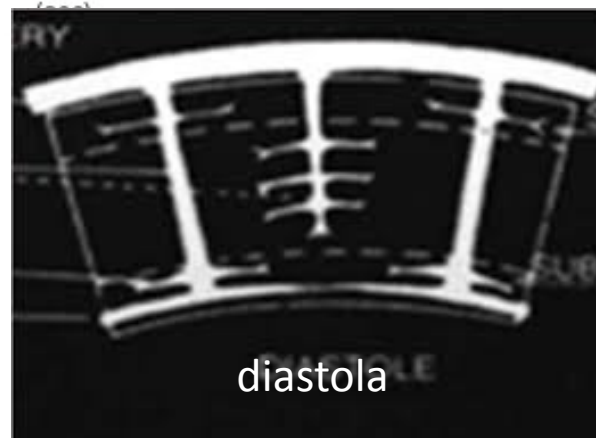
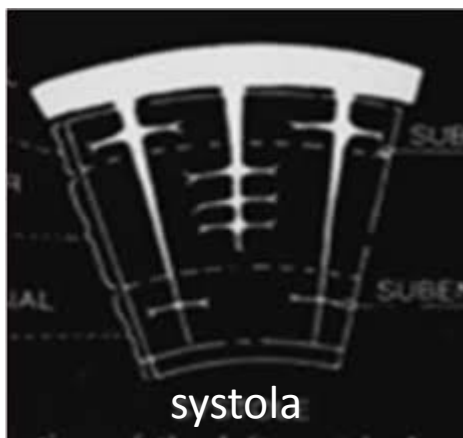
Věncité (koronární) tepny vystupují z aorty (za chlopní) a zásobují srdeční sval krví. Hustá kapilarizace – poměr počtu svalových vláken ku kapilárám je cca 1:1. Žilní krev ústí z většiny do pravé síně.

Koronární oběh



- koronárky se plní v diastolické fázi srdečního cyklu, protože během systoly jsou cévy utlačeny kontrakcí svalu
- hnací silou je tedy diastolický tlak
- žilní krev ústí do pravé síně (70%)
- větší průtok je levou koronárkou
- dobře vyvinutá **metabolická autoregulace** (dilatace cév při zvýšené zátěži)

Méně výhodné perfúzní poměry pro subendokardiální vrstvy



Epikardiální tepny

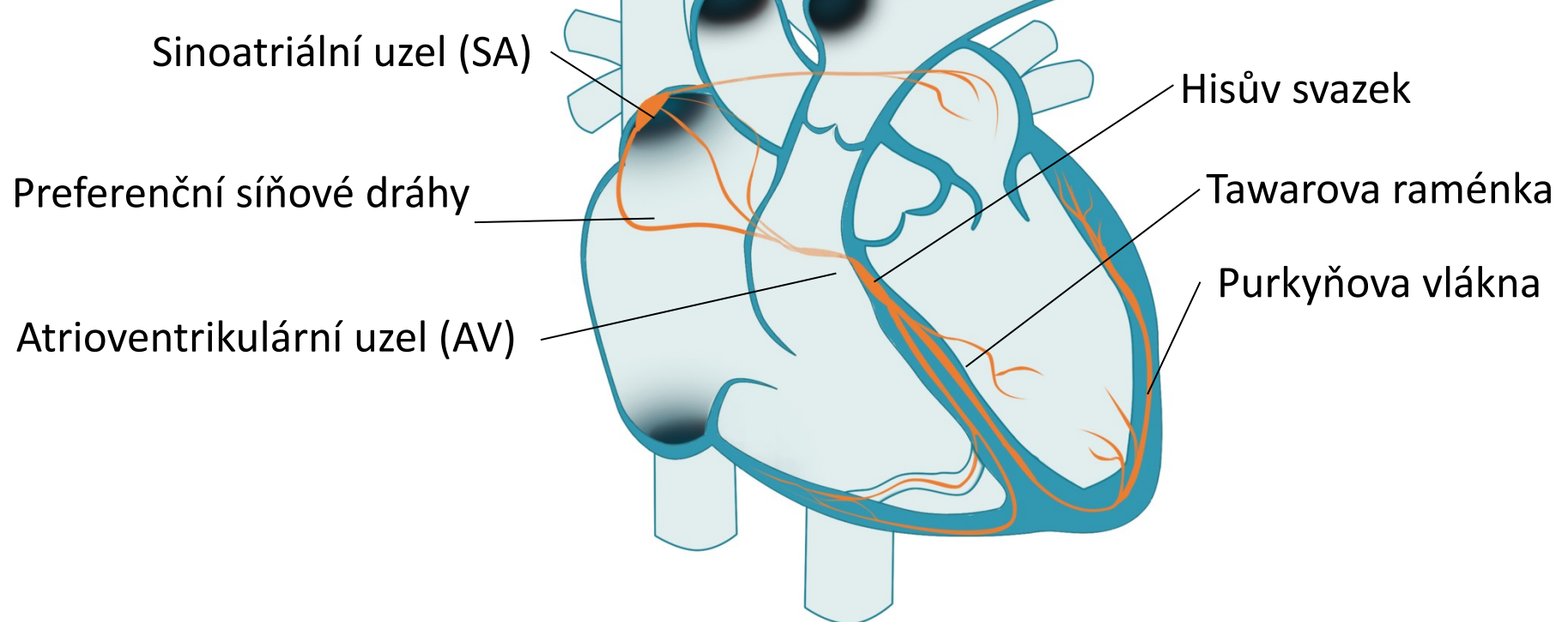
Transmurální tepny

Arterioly

Subendokardiální plexus

Morfologie – převodní systém srdeční

- Tvorba a přednostní vedení akčního potenciálu
- Synchronizace a koordinace vedení vzruchu srdcem
- Elektrickou aktivitu pozorujeme jako **depolarizaci** (zněna polarity buněk), a repolarizaci (návrat polarity do klidové)
- Bez depolarizace není kontrakce

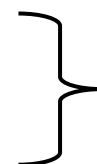


Převodní systém srdeční – gradient srdeční automacie

Rytmické vytváření AP a preferenční vedení vzruchu

Síně jsou od komor oddělené nevodivou vazivovou přepážkou

- **Sinoatriální uzel (SA)** – vlastní frekvence 100 bpm (většinou pod tlumivým vlivem parasymptiku), rychlost vedení vzruchu 0,05 m/s
- **Preferenční internodální síňové spoje** – rychlost vedení vzruchu 0,8 – 1 m/s
- **Atrioventrikulární uzel** – jediný vodivý spoj mezi síněmi a komorami, vlastní frekvence 40 – 55 bpm, rychlost vedení 0,05 m/s
- **Hisův svazek** – rychlost vedení 1 – 1,5 m/s
- **Tawarova raménka** – rychlost vedení 1 – 1,5 m/s
- **Purkyňova vlákna** – rychlost vedení 3 – 3,5 m/s



vlastní frekvence
20 – 40 bpm

Sinusový rytmus – vzruch začíná v SA uzlu

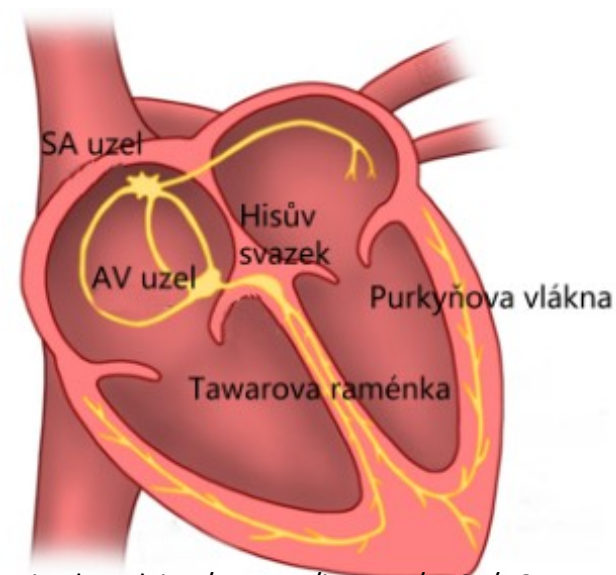
Junkční rytmus – vzruch se tvoří v AV uzlu

Komorový rytmus – vzruch se tvoří v komorových strukturách

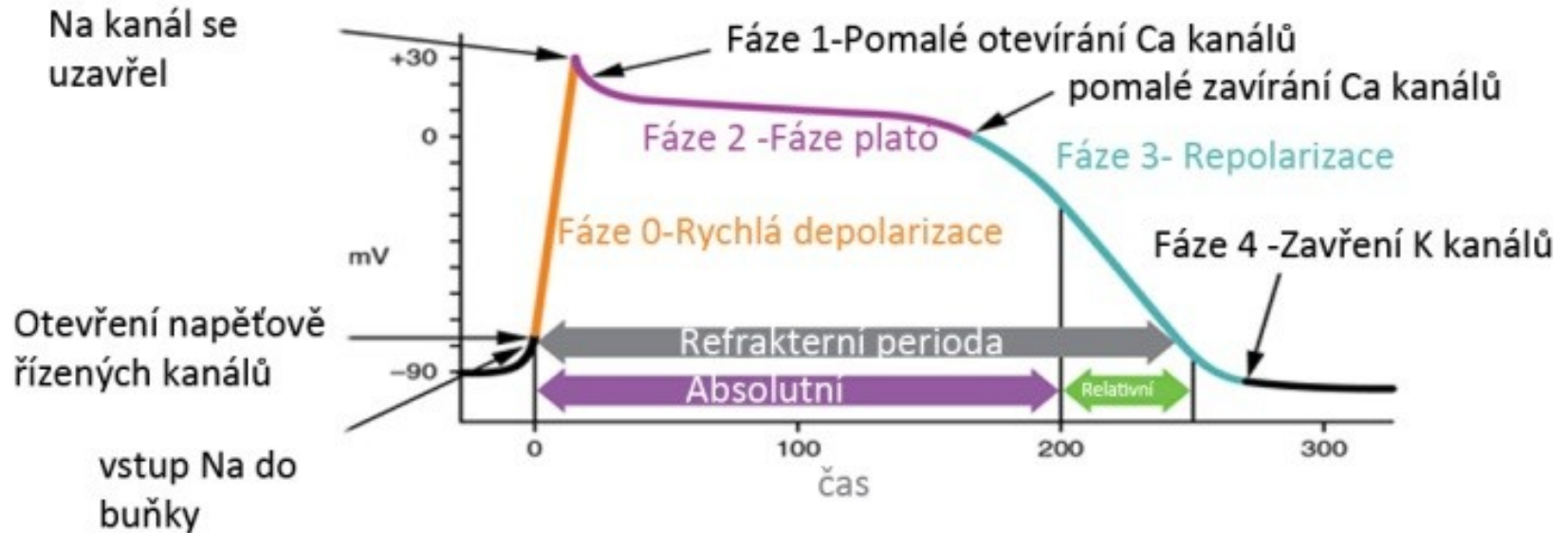
Aktivace komorového myokardu – z vnitřní strany k vnější

Repolarizace komorového myokardu – opačným směrem

Pozn: vlastní frekvence je frekvence vzniku AP neovlivněná nervovým a hormonálním řízením



Akční potenciál – pracovní myokard



Klidový potenciál – záporné napětí na membráně (cca – 90 mV)

Jedině v tomto období je možné vyvolat depolarizaci a AP

Akční potenciál (AP)

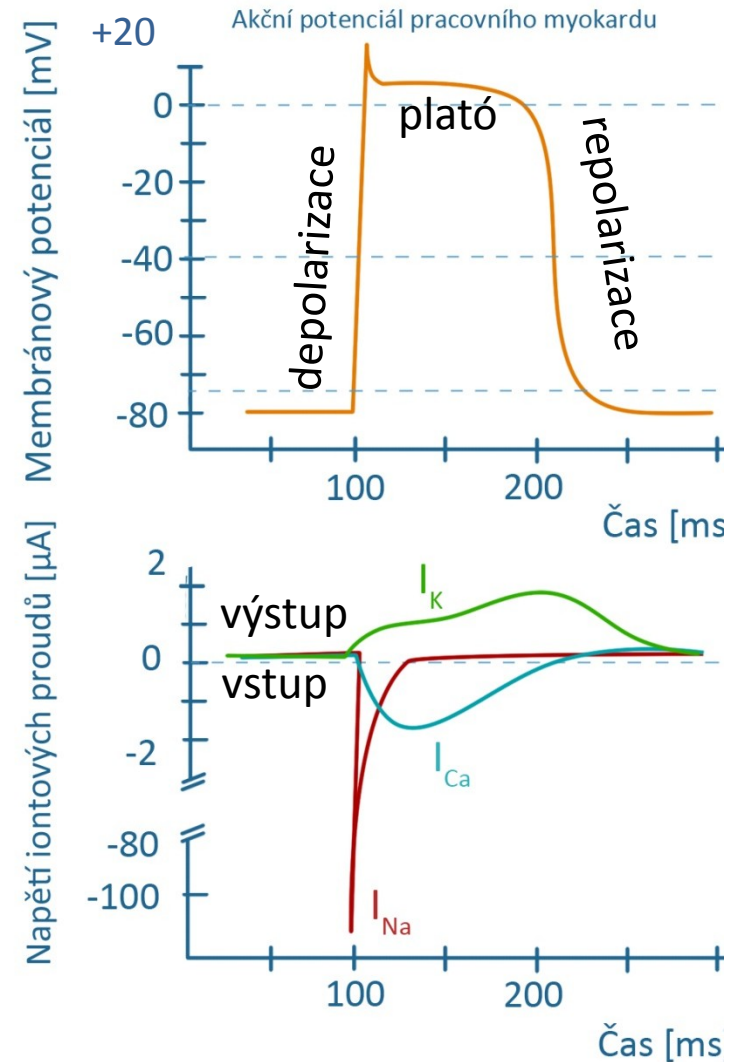
- V průběhu AP nelze vyvolat další depolarizaci, buňka je v **refrakterní fázi**, čímž brání vzniku tetanického stahu
- Má několik fází
 - **Depolarizace**
 - **Fáze plató** – její hlavní funkcí je prodloužení refrakterity buňky (**absolutní refrakterita**, nelze vyvolat další AP – **ochrana před tetanickým stahem**)
 - **Repolarizace** – **relativní refrakterita** (zranitelná fáze, další příchozí AP může vyvolat následnou depolarizaci, která je však patologická – vznik arytmií)

Akční potenciál – pracovní myokard

Akční potenciál (AP)

- **Depolarizace** – vstup Na^+ do buňky (Na je depolarizačním iontem, rychlý)
- **Fáze plató** – vstup Ca^{2+} do buňky a výstup K^+ z buňky (zároveň pumpování Na^+ a Ca^{2+} z buňky)
- **Repolarizace** – výstup K z buňky (zároveň pumpování Na^+ (Na/K - ATPáza) a Ca^{2+} z buňky (Ca -ATPáza))

Pozn: Ionty vstupují a vystupují kanálem pasivně po koncentračním. a el. gradientu. Pumpování iontů je aktivní děj za spotřeby ATP, většinou proti gradientu



Akční potenciál – pacemakerová buňka (sinoatriálního uzlu)

Nemá stabilní klidový potenciál (prepotenciál)

- dochází k pomalé depolarizaci způsobené vstupem Ca^{2+} a Na^{+} do buňky pomalými kanály

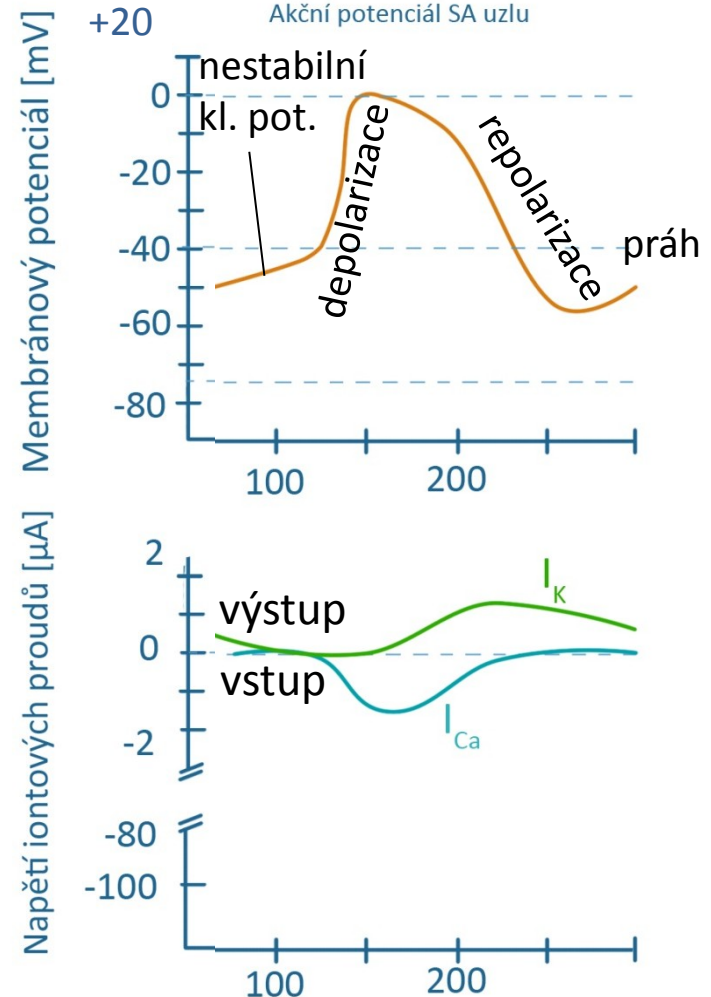
Akční potenciál (AP)

- k vlastní rychlé depolarizaci dochází, když prepotenciál překročí práh (-40 mV)
- Depolarizace – vstup Ca^{2+} do buňky (vápník je depolarizačním iontem, je pomalejší)
- Repolarizace – výstup K^{+} z buňky (zároveň pumpování Na^{+} (zároveň pumpování Na^{+} (Na/K - ATPáza) a Ca^{2+} z buňky (Ca-ATPáza))

Pomalý depolarizační prepotenciál umožňuje rytmické vznikání AP v SA uzlu - pacemaker

Podobný tvar AP má buňka AV uzlu

- Depolarizace urychlena sympatikem (adrenalin, noradrenalin)
- Zpomalena parasympatikem (acetylcholin)



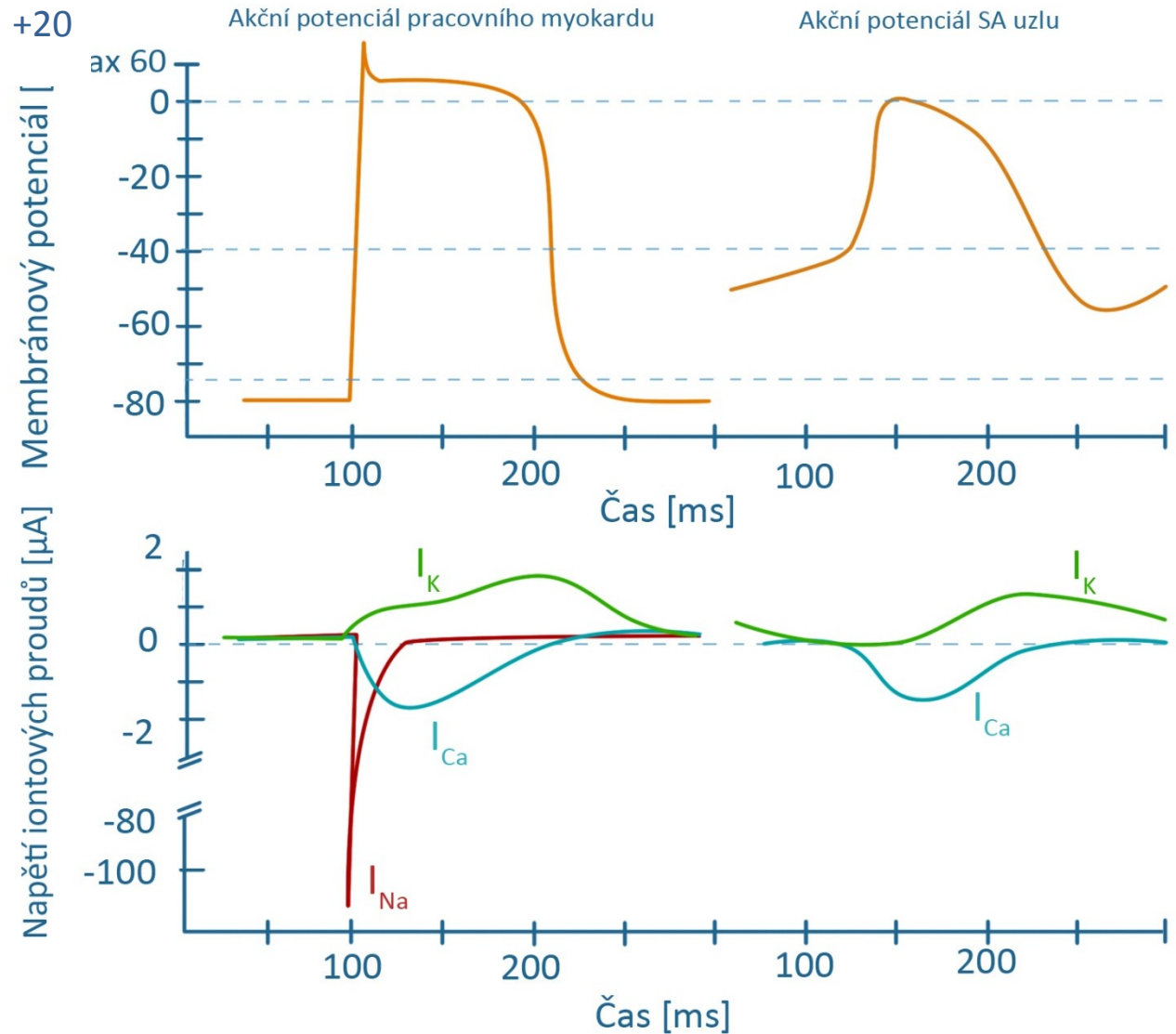
Akční potenciál pracovní a pacemakerové buňky

Pracovní myokard

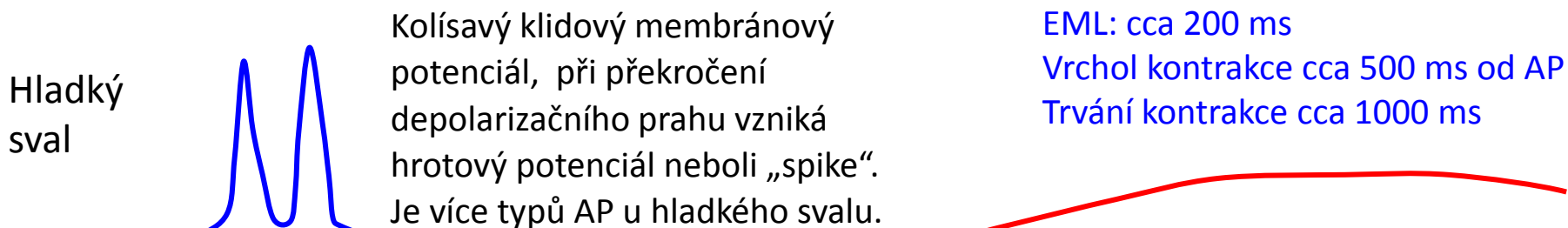
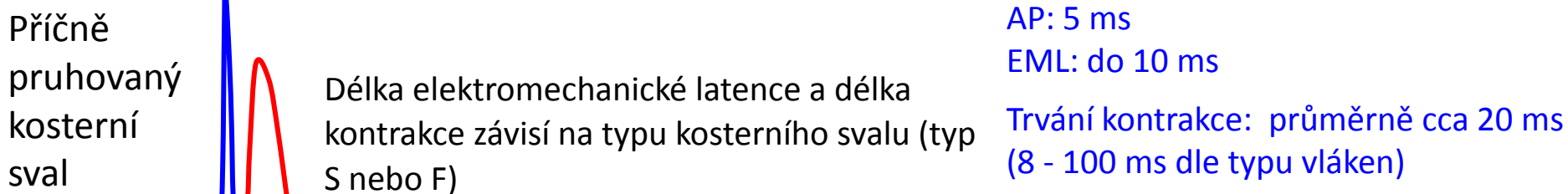
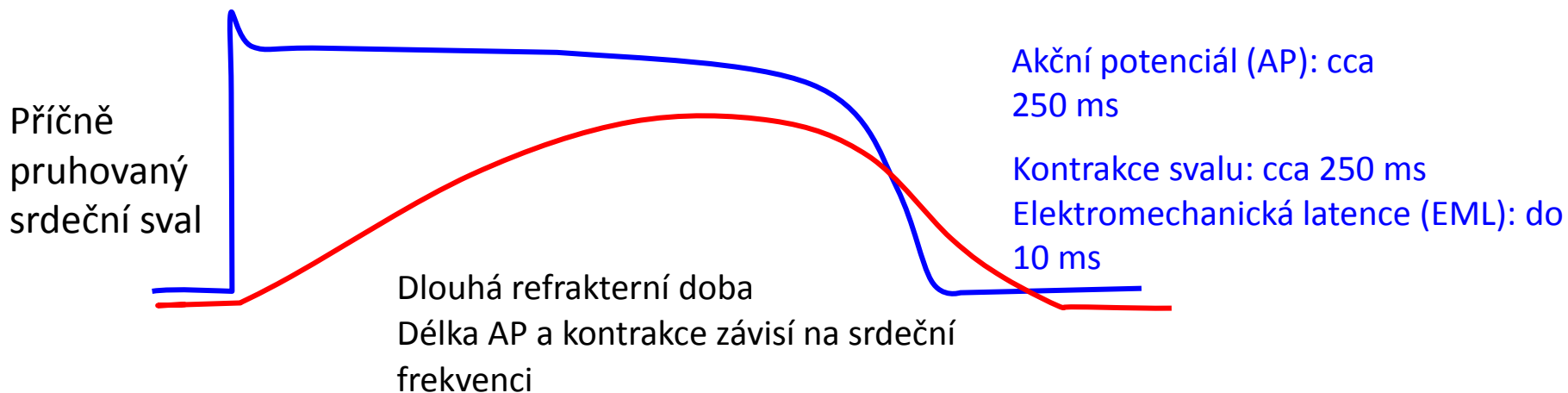
- Stabilní klidový potenciál (-90 mV)
- Sodíkový depolarizační proud

Pacemakerová buňka

- Nestabilní klidový potenciál (-60 až -40 mV)
- Vápníkový depolarizační proud



EML cca. 60 ms: kontrakce se ukončuje ještě v rámci AP – brání tetanickému stahu



Čas od počátku AP (ms)

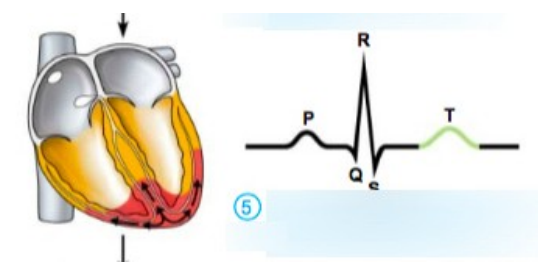
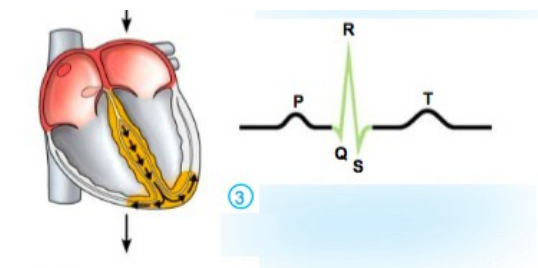
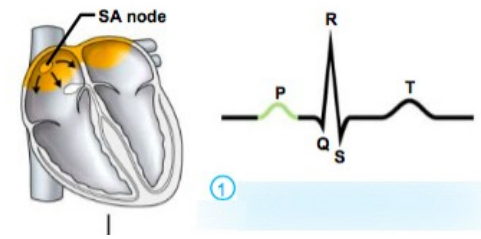
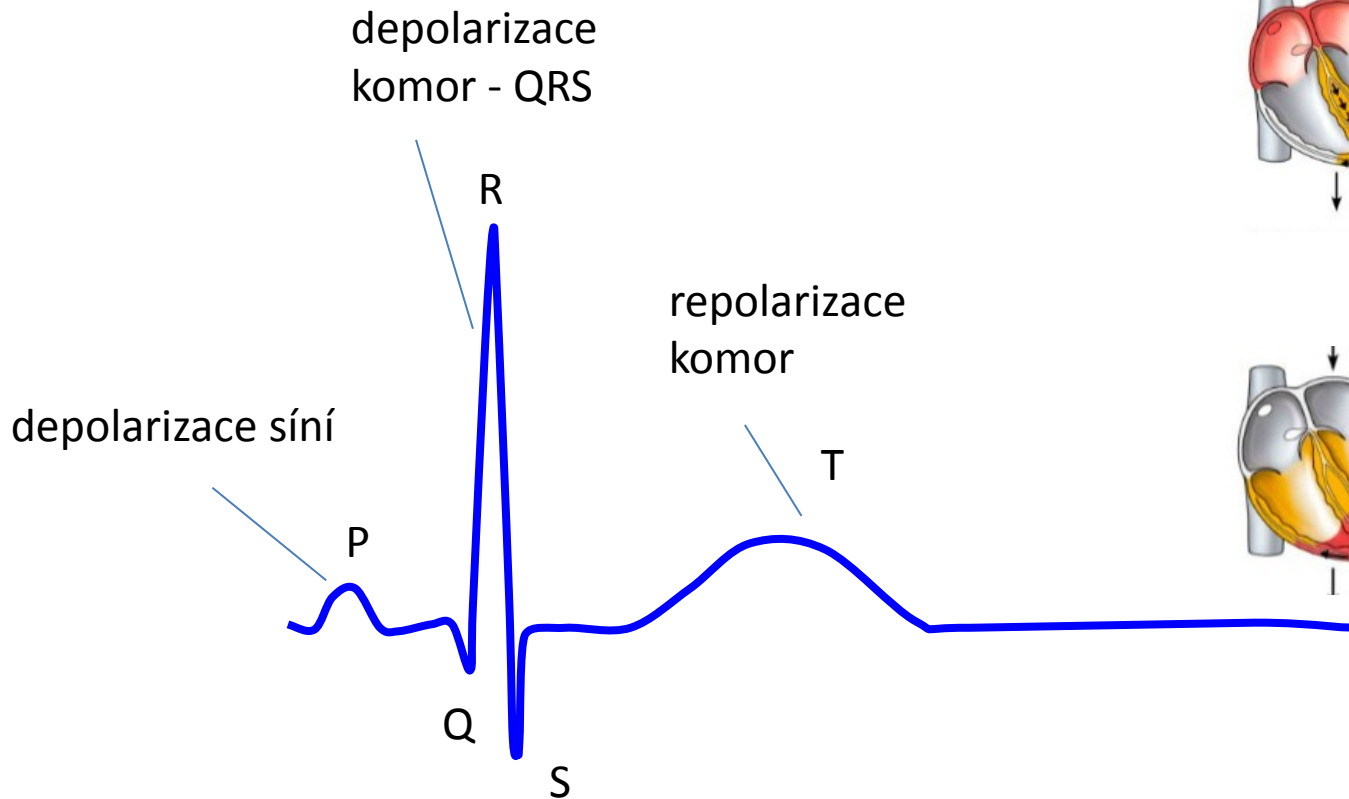
0 100 200 300 400

Elektrokardiografie

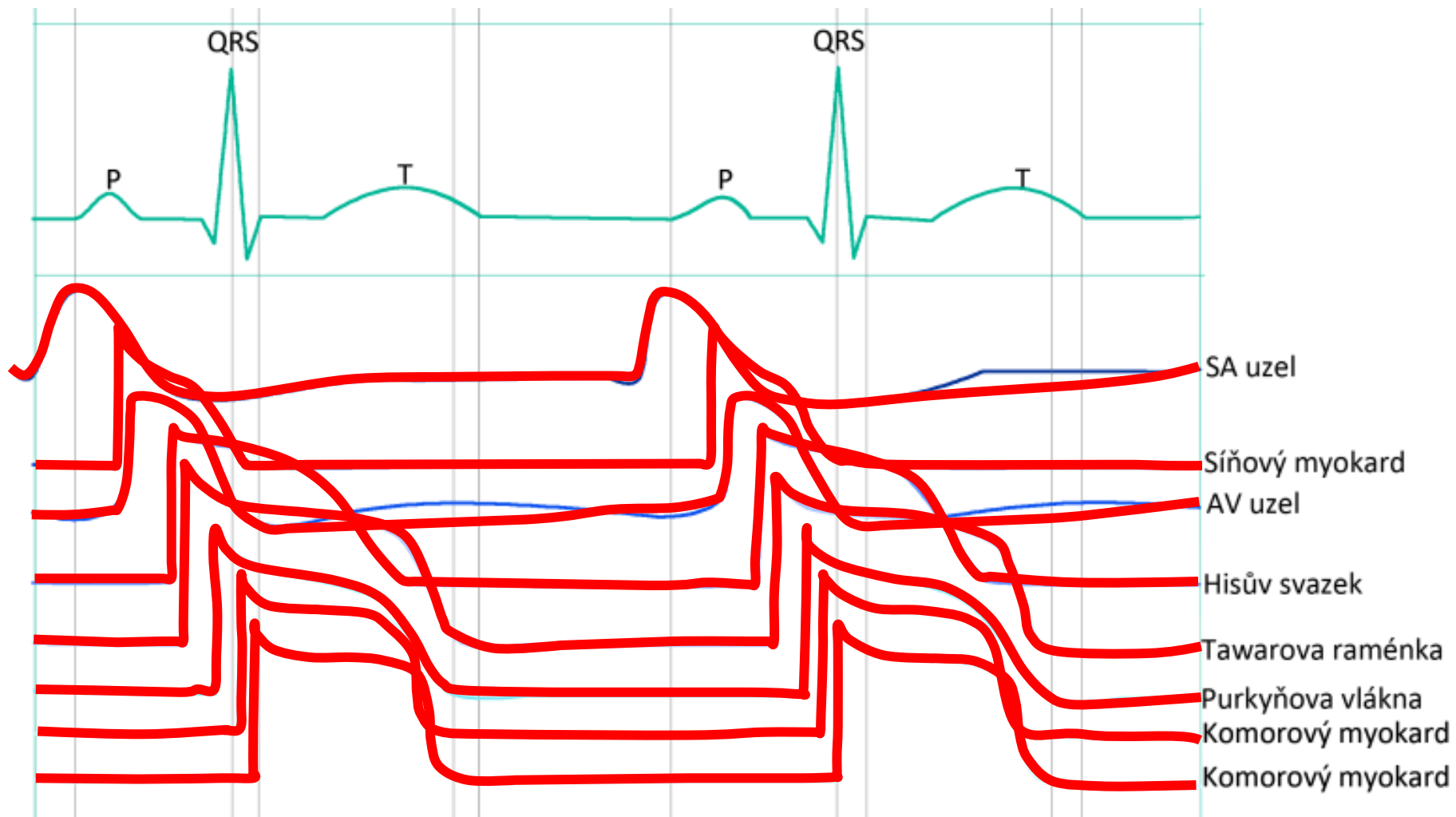
Trochu od konce....

Nejdříve si ukážeme křivku EKG...

.....a pak jak vzniká



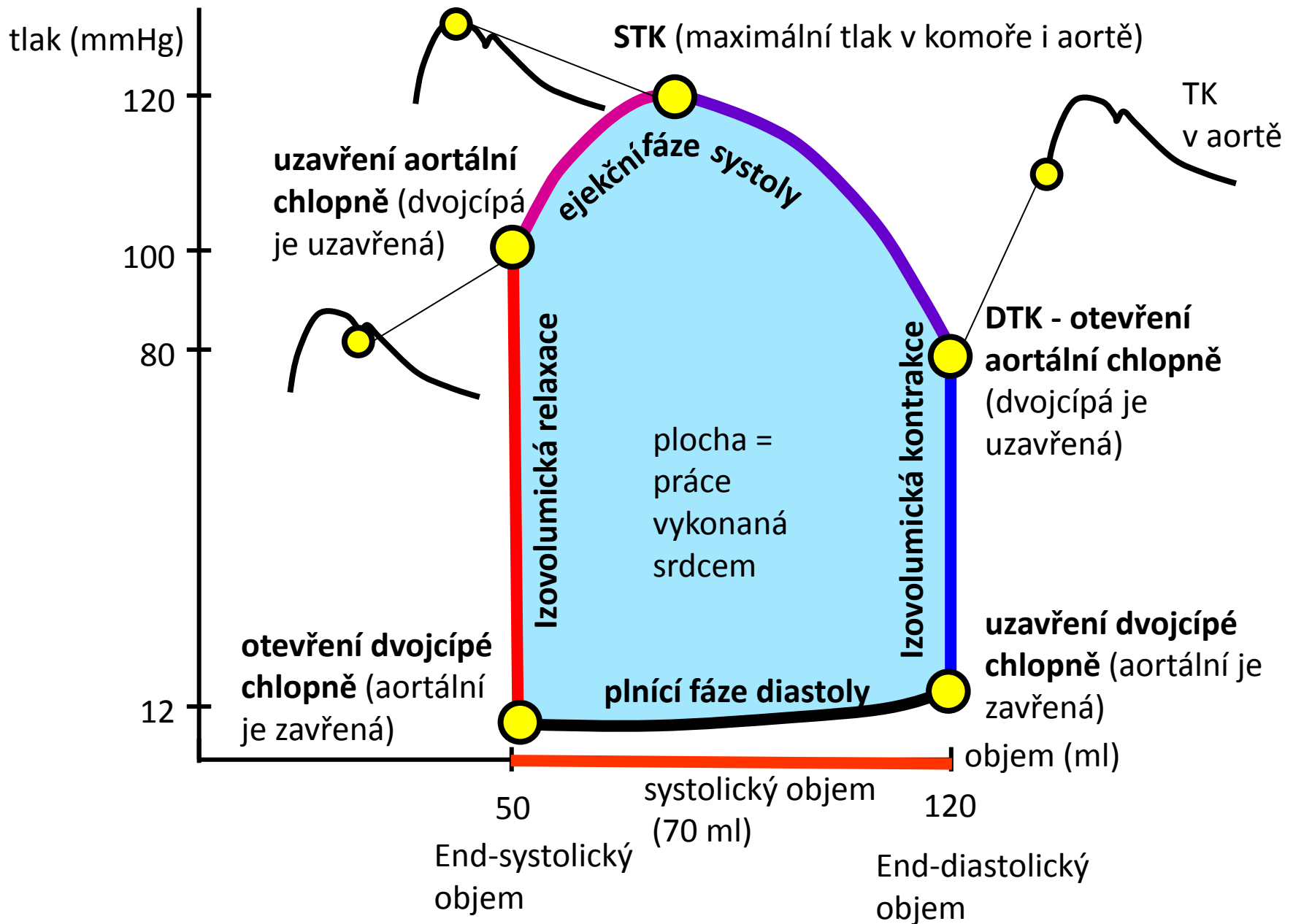
Gradient akčního potenciálu



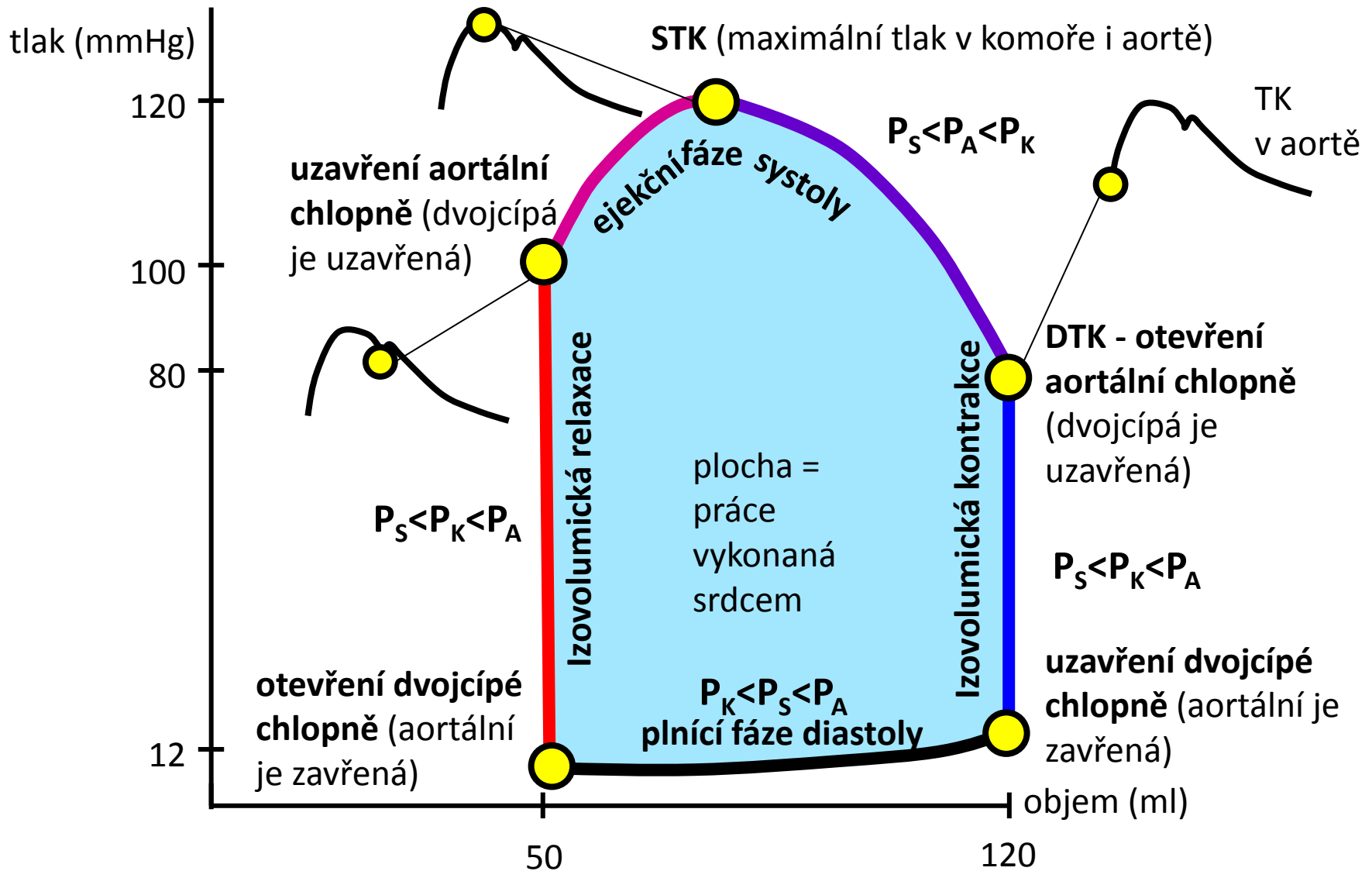
Srdeční cyklus - střídání systoly a diastoly síní a komor

- systola: kontrakce
 - diastola: relaxace
- Chlopně jsou jednosměrné - uzavírají se, když je tlakový gradient „protisměrný“**
- **depolarizace síní → systola síní** – krev je dopumpována do stále relaxovaných komor
 - **depolarizace síní → systola komor :** (síně se zatím relaxují)
 - **izovolumická kontrakce** – stoupá tlak v komorách ale krev ještě není vypuzována
 - začíná zavřením síňokomorových chlopní (tlak v komoře převýší tlak v síni)
 - Končí otevřením aortální a pulmonální chlopně (tlak v komorách převýší tlak v aortální a pulmonální tepně - otvírací tlak (=diastolický tlak v aortě/plicnici)
 - **ejekční fáze** – krev je vypuzována do tepen (tlak v komorách větší než v tepnách)
 - Začíná otevřením aortální a pulmonální chlopně a končí jejich uzavřením
 - **diastola komor:**
 - **izovolumická relaxace** – klesá tlak v komorách (už je menší než v tepnách), ale komory se ještě neplní (tlak v komorách je stále větší než v síních)
 - Začíná uzavřením aortální a pulmonální chlopně a končí otevřením síňokomorových chlopní (komorový tlak klesne pod síňový)
 - **fáze plnění** – otevírají se síňokomorové chlopně a krev teče po tlakovém gradientu do komor
 - Na začátku fáze rychlého plnění komor
 - Ke konci fáze plnění je depolarizace a systola síní → doplnění komor
 - depolarizace a systola komor....

Srdeční cyklus P-V diagram (levá komora)

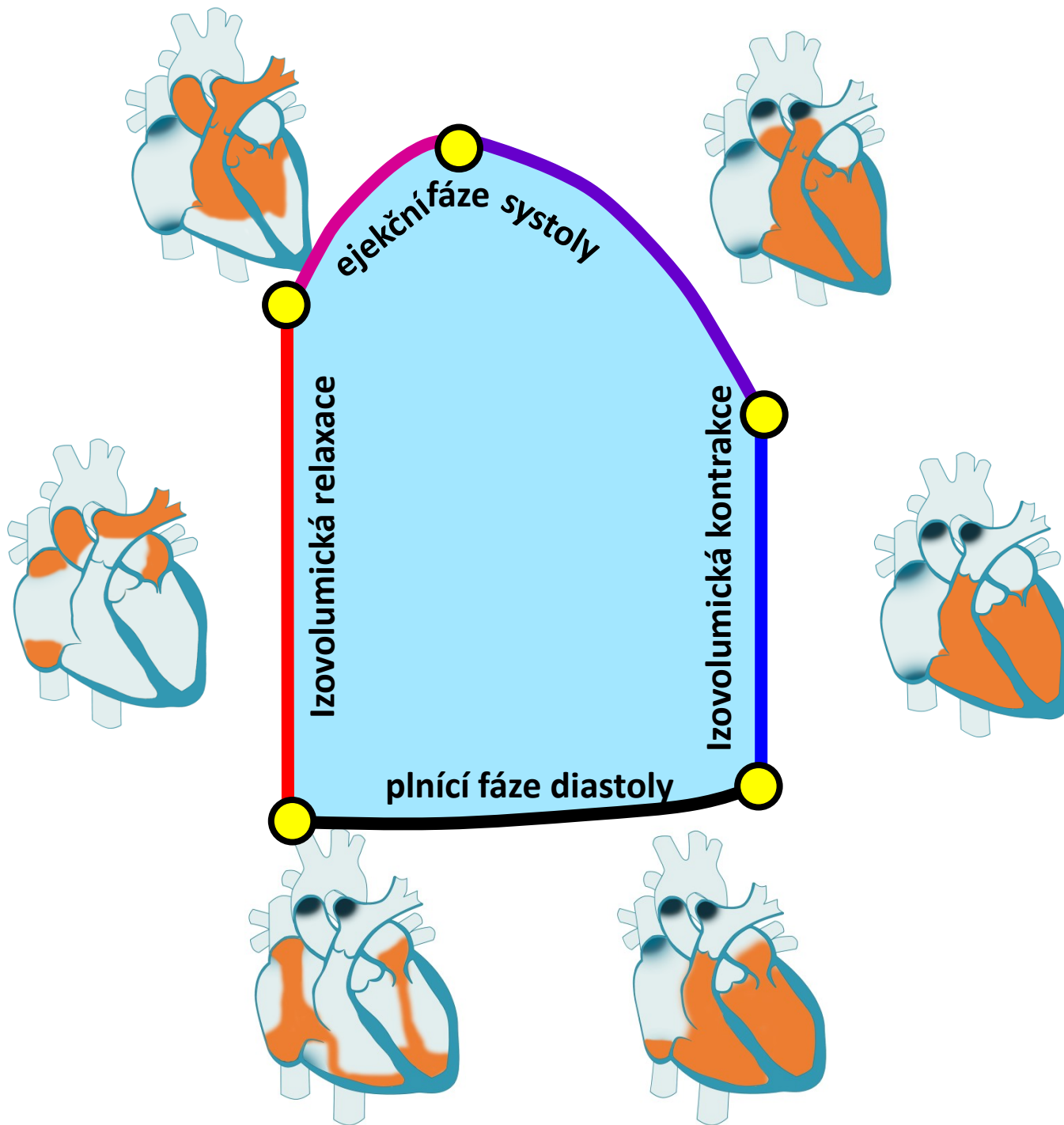


Srdeční cyklus P-V diagram (levá komora)



P_S : tlak v síni, P_A : tlak v aortě, P_K : tlak v komoře

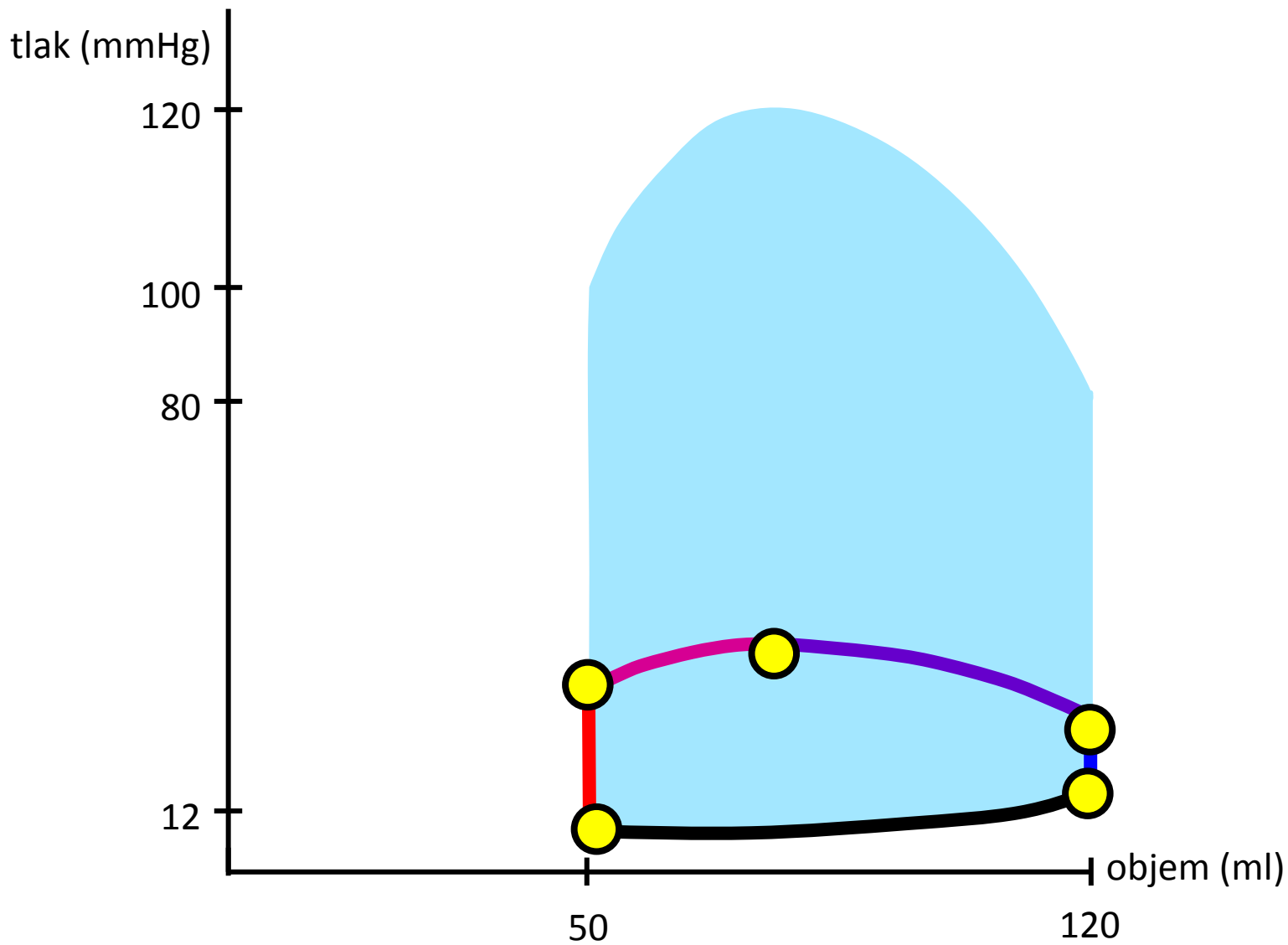
Tok krve pouze síně → komora → aorta





Video PV diagram

Srdeční cyklus P-V diagram (pravá komora)



Fonokardiografie

Ozva I: uzavření chlopní síňkomorových chlopní (trojcípé T, dvojcípé M) – **začátek systoly**

Ukončuje plnicí fázi diastoly a začíná izovolumickou kontrakcí

Ozva II: uzavření aortální (A) a pulmonální (P) chlopně – **začátek diastoly**

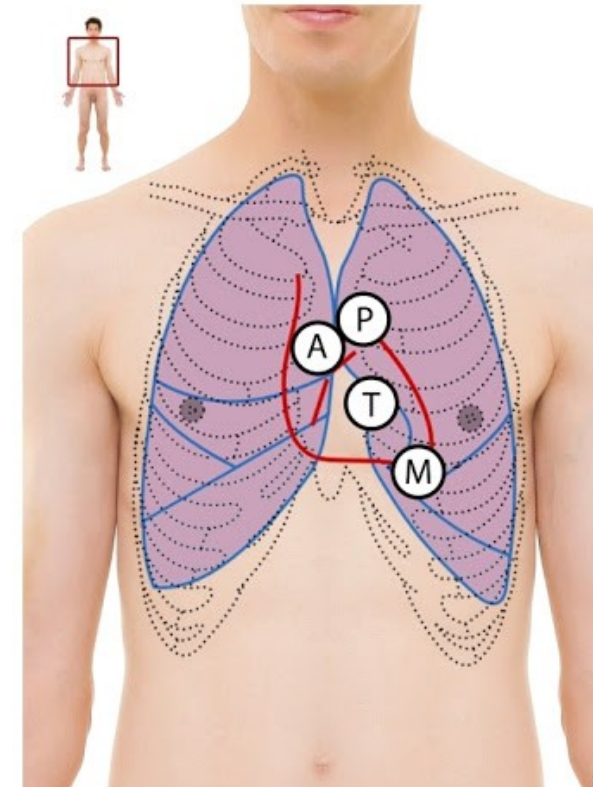
Ukončuje ejekční fázi systoly a začíná izovolumickou relaxací

Ozva III: slabší, méně slyšitelná, fyziologická jen u dětí a sportovců, jinak patologická

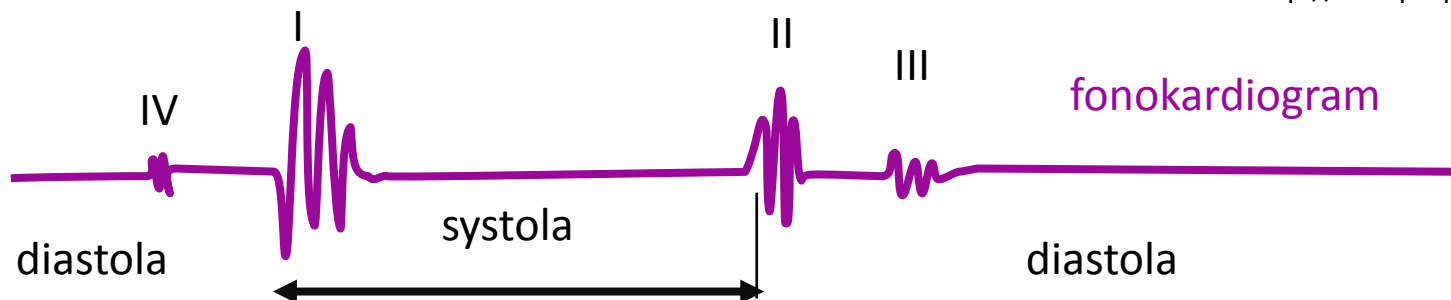
Začátek rychlého plnění komor v diastole

Ozva IV: slabá, patologická

Způsobená systolou síní



<http://new.propedeutika.cz/?p=225>



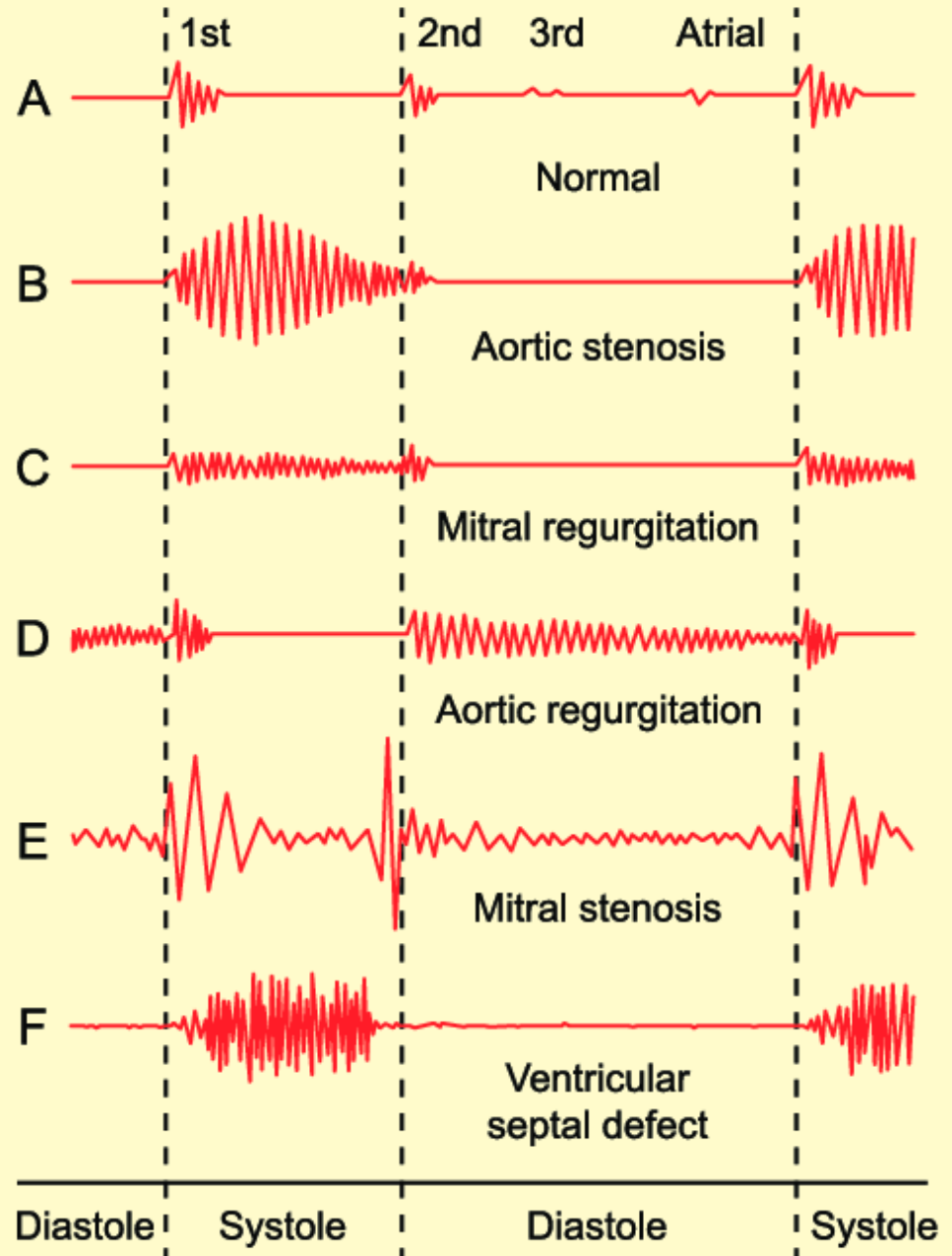
Fonokardiografie

záznam zvuků srdce

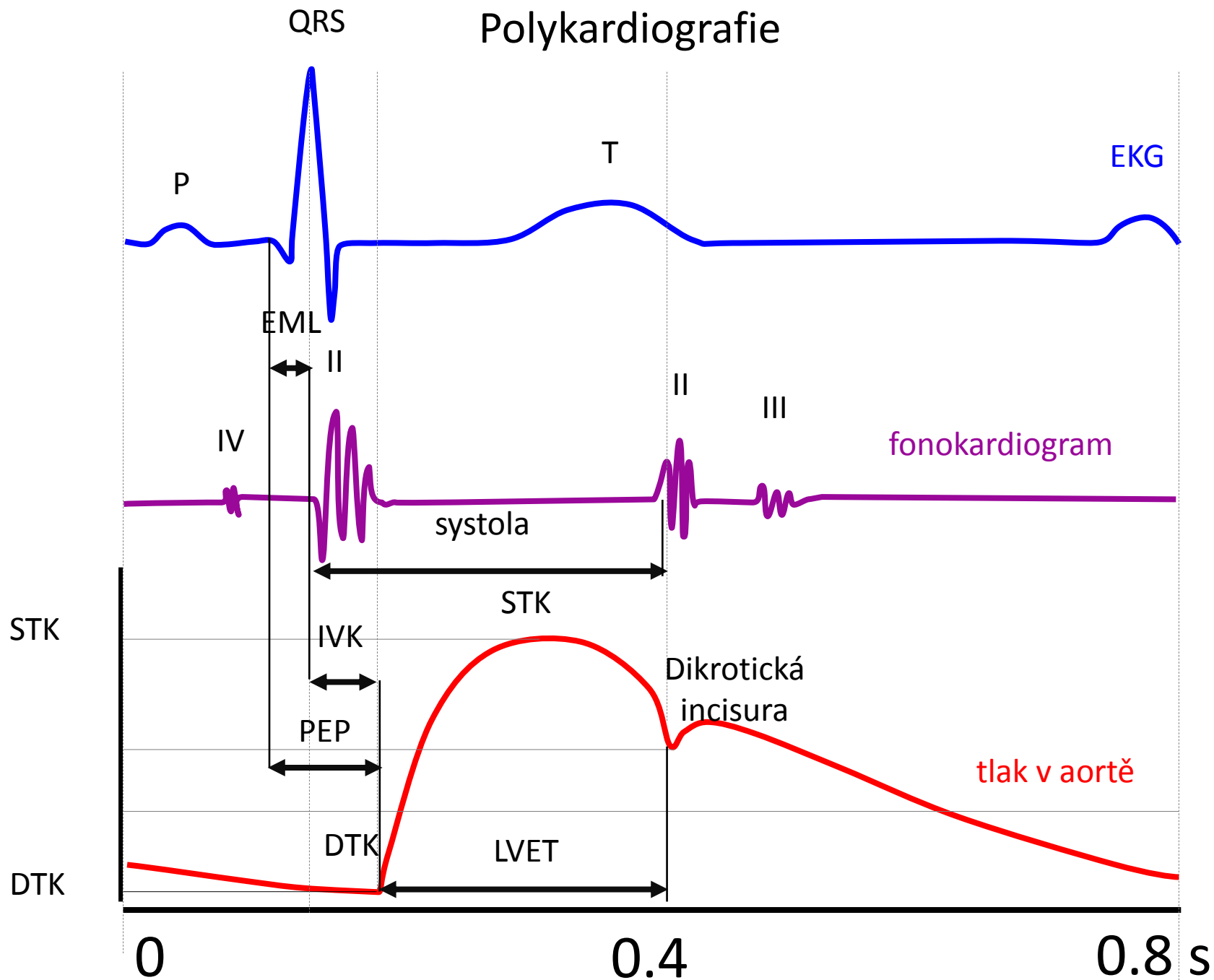
Šelesty (patologické zvukové fenomény) – rozdělujeme systolické a diastolické podle umístění

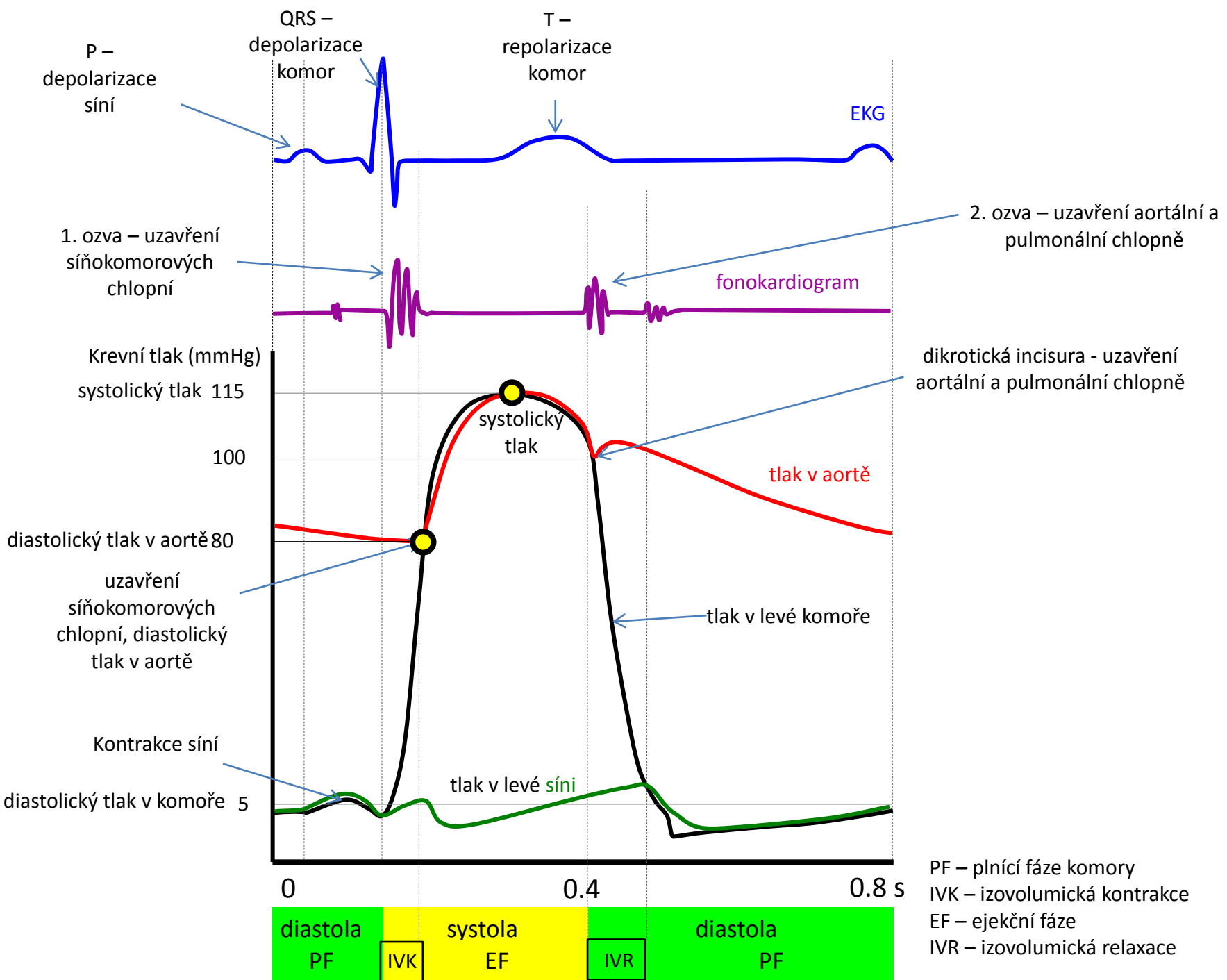
Šelesty z poruchy chlopní – vzniká turbulentní proudění krve, které je slyšet

- nedomykavost (insuficience) – šelest je v době, kdy by měla být chlopeň uzavřená (způsobená zpětných vtokem krve - regurgitace)
- zúžení (stenóza) – šelest je v době, kdy by měla být chlopeň otevřená



Polykardiografie





Pro zajímavost

Mechanická aktivita komor
 Mechanická aktivita síní
 Aktivace myokardu
 Srdeční cyklus

EKG

Aktivace převodního systému srdečního

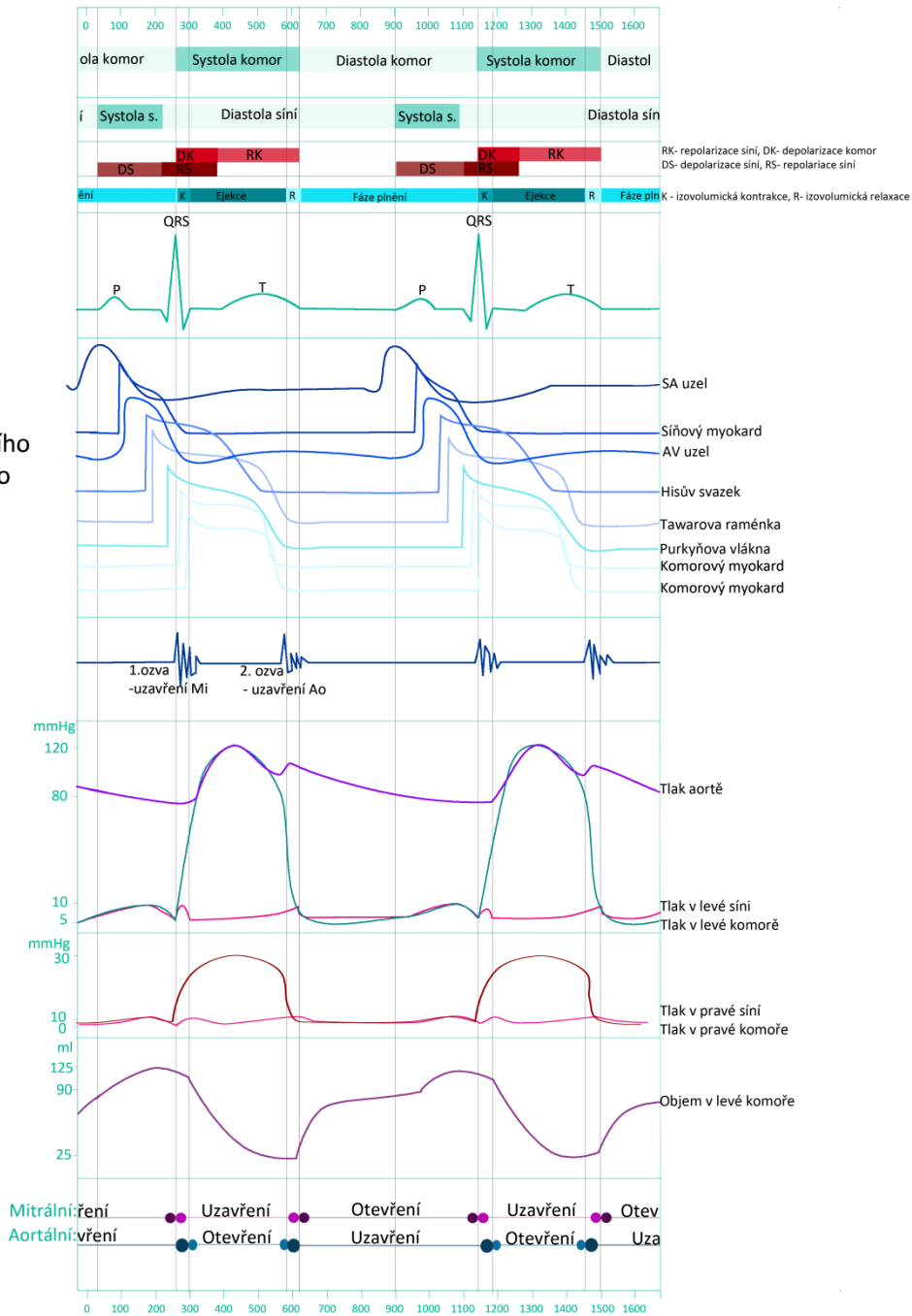
Srdeční ozvy

Tlaky v levém srdci

Tlaky v pravém srdci

Objem krve v levém srdci

Aktivita chlopní



Tlaky v komorách, síních, aortě a plicnici

	Systolický tlak [mmHg]	Konečný diastolický tlak [mmHg]	Střední tlak [mmHg]
Pravá síň	--	--	3
Pravá komora	25	<3	--
Plicnice	25	10	18
V zaklínění	--	--	10
Levá síň	--	--	10
Levá komora	115	<10	--
aorta	115	80	100

Levé srdce

Vysokotlaký systém

Silná stěna komory

Tlak v aortě 115/80 mmHg

Větší práce komor

Pravé srdce

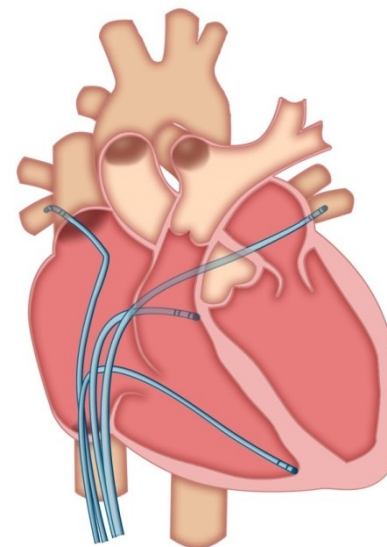
Nízkotlaký systém

Tenčí stěna komory

Tlak v plicnici 25/18 mmHg

Menší práce komor

Objem krve přečerpaný pravým a levým srdcem je téměř totožný!



Objemy přečerpáné srdcem

Minutový objem (srdeční výdej):
objem krve, který proteče srdcem za minutu

Tepový objem (systolický objem):
objem krve vypuzený srdcem během jednoho srdečního cyklu

Srdeční index:
minutový objem vztažený na jednotku plochy povrchu těla

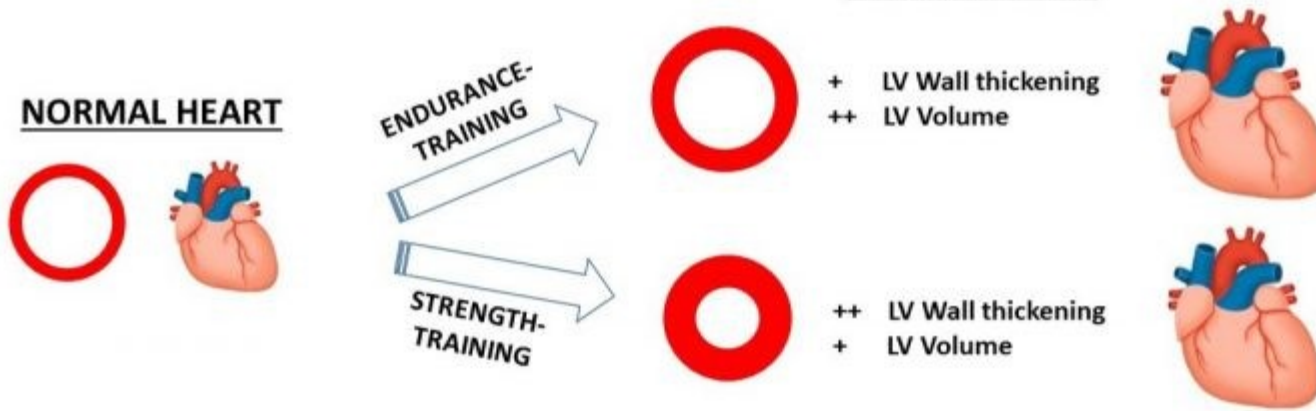
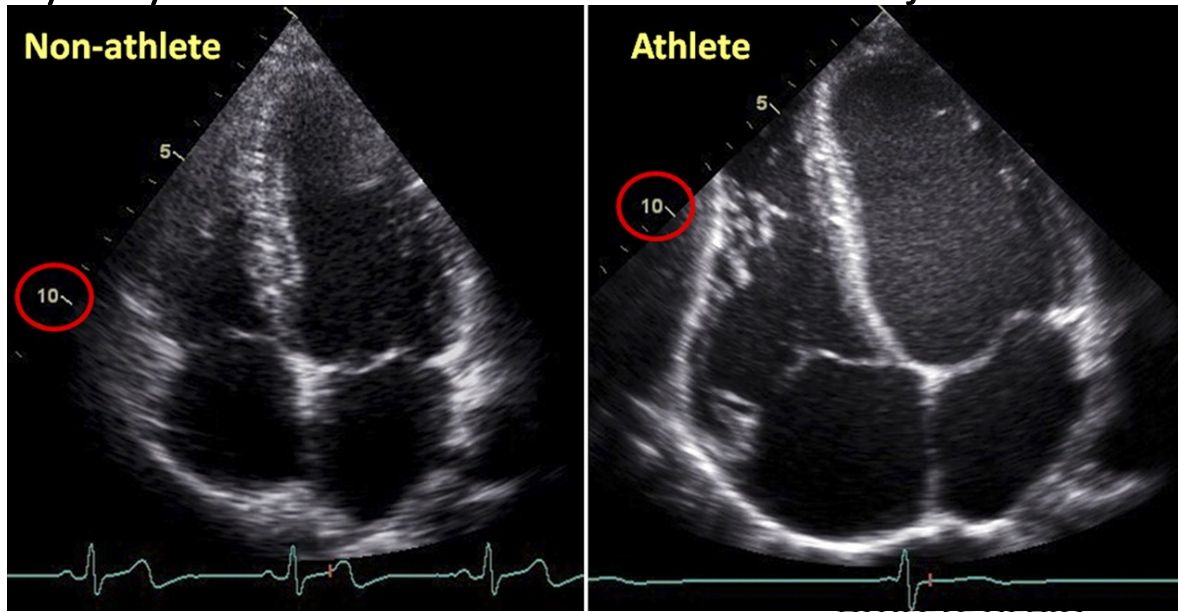
	vleže	vsedě	vestoje
Minutový objem (l/min) klid	4 – 8	4 – 7	4 – 6
Srdeční index (l/min/m²) klid	3 – 5	2,2 – 4,5	2 – 3
Tepový objem (ml)	80 – 160	60 – 80	40 – 70
Minutový objem (l/min) při maximální zátěži	15 – 21	13 – 18	16 – 18
Srdeční index (l/min/m²) při maximální zátěži	7 – 11	7 – 8	10 – 12
Tepový objem (ml) při maximální zátěži	110 – 120	90 – 120	90 – 120

Srdeční rezerva

- **Chronotropní rezerva** = HR_{max}/HR_{klid} (3 -5)
 - Netrenovaný: klid 80 bpm, max 180 bpm
 - Trenovaný: klid 40, max 180 bpm
- **Rezerva systolického objemu** = SV_{max}/SV_{klid} (1,5)
 - Netrenovaný: klid 70 ml, max 100 ml
 - Trénovaný: klid 140 ml, max 190 ml
- **Srdeční rezerva** = $srdeční\ výdej\ max/srdeční\ výdej\ klid$
 - Netrenovaný (3): klid 5,6 l/min, max 18 l/min
 - Trénovaný (6): klid 5,6 l/min, max 35 l/min
- Koronární rezerva: 3,5

Atletické srdce – zátěžová adaptace

- Pravidelným vytrvalostním tréninkem zvětšení objemu komor a síly stěn

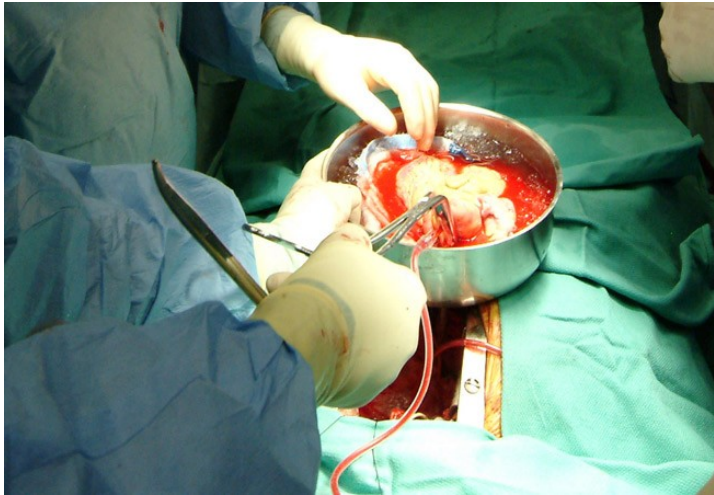


LV = Left Ventricle

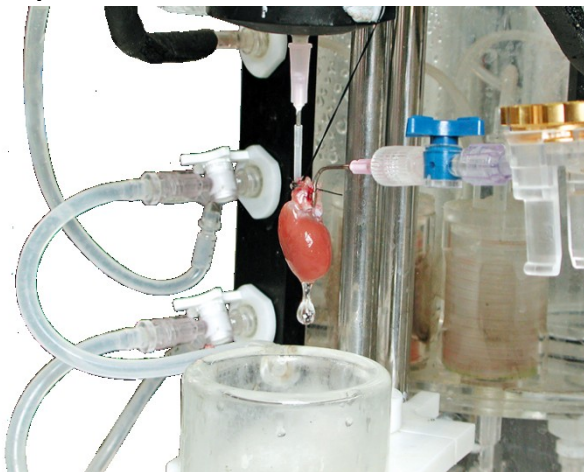
**PHYSIOLOGICAL
HYPERTROPHY**
(Mongaroth 1975)

Řízení a regulace srdeční aktivity

Srdce pracuje automaticky, jeho činnost je pouze regulována (proto i transplantované srdce pracuje samo bez nervové inervace)



Transplantace srdce



Langendorff – studie na živém srdci



SACRIFICE ON THE TECHATI, STONE.

Ještě teplé bijící srdce v rukou aztéckého kněze....

Řízení a regulace srdeční aktivity

Srdce pracuje automaticky, jeho činnost je pouze regulována
(proto i transplantované srdce pracuje samo bez nervové inervace)

Systolická funkce – schopnost se stáhnout

Diastolická funkce – schopnost relaxovat – bez dostatečné relaxace srdce se komory dostatečně nenaplní krví a nemají tedy co vypudit

Ovlivnění srdce

Chronotropie – schopnost zvýšit srdeční frekvenci (systolická fce)

Inotropie – schopnost zvýšení síly kontrakce (systolická fce)

Dromotropie – schopnost zrychlení vedení vzruchu (systolická fce)

Luzitropie – schopnost relaxovat (diastolická fce)

Mechanismy regulace

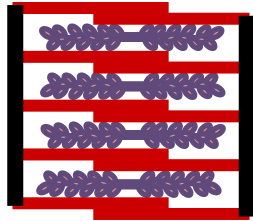
- Autoregulace: srdce samo reguluje svoji aktivitu bez nervového nebo hormonálního zásahu (Starlingův princip, frekvenční jev)
- Nervová regulace: autonomní nervový systém
- Hormonální regulace

Autoregulace stahu srdečního svalu

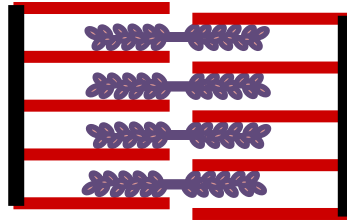
Heterometrická autoregulace (Frank-Starlingův princip):

Se zvyšující se náplní srdce (protažení srdečního svalu) roste síla stahu

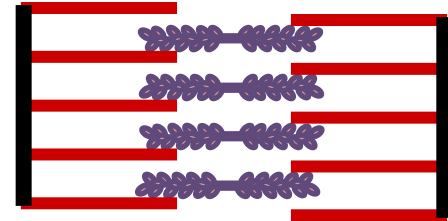
Principy: 1) vzájemný vztah aktinu a myozinu při různém protažení vláken,
2) protažení vlákna zvyšuje citlivost troponinu na vápník



malá náplň srdce



zvýšená náplň srdce

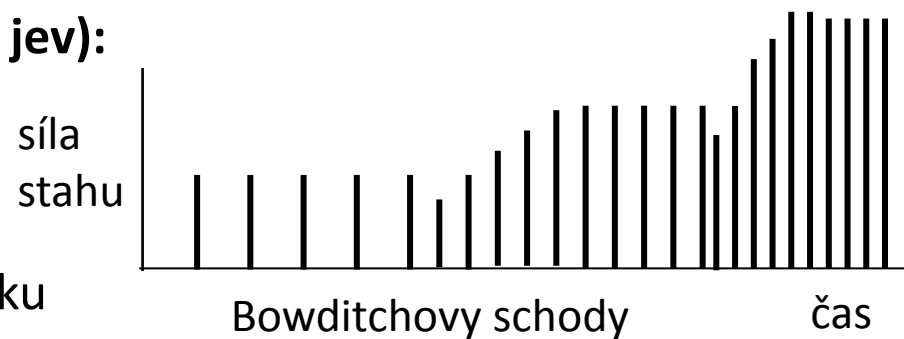


extrémní protažení
srdečního svalu

Homeometrická autoregulace (frekvenční jev):

Se zvyšující se srdeční frekvencí dochází ke zvyšování síly stahu.

Příčina: Zvyšuje se poměr koncentrace intracelulárního ku extracelulárnímu vápníku



Frekvenční jev je jakousi analogií časové sumace u kosterního svalu, u srdečního svalu však díky dlouhé refrakterní fázi nemůže nastat tetanický stah.

Řízení a regulace srdeční aktivity

Autonomní nervový systém – otěže regulující funkci srdce

Sympatikus - akce: přímý pozitivně chronotropní, dromotropní a inotropní vliv

→ zvýšení minutového srdečního výdeje

neuromediátor/hormon: adrenalin, noradrenalin

Parasympatikus (n vagus) - klídek: negativně chronotropní, dromotropní a inotropní vliv (v některých případech nepřímo)

→ snížení minutového srdečního výdeje

neuromediátor/hormon: acetylcholin

Oba systémy pracují najednou, ale vyhrává ten, který má převahu – sympato-vagální rovnováha



Síla srdečního kontrakce

Preload (předtížení) – zatížení před kontrakcí – síla, která napíná myokard před stahem

- Dán plněním srdce (vázána na žilní návrat krve do srdce)

Afterload (dotížení) – zatížení během kontrakce – odpor, proti němuž je krev vypuzována během stahu

- Dán tlakem v aortě (plicnici) (případně poloměrem aortální/pulmonální chlopně)
- Pokud musí srdce dlouho dobře pracovat proti vysokému krevnímu tlaku při hypertenzi, vede to k jeho vyčerpávání a maladaptaci

Síla srdečního kontrakce

Teplota –

- hypotermie – snižuje srdeční výdej (frekvenci a kontraktilitu)
 - Snížená kinetika membránových kanálů
 - zavírání nexů, zpomalení depolarizace pacemakerových buněk (vyšší riziko arytmií)
- Hypertermie – naopak
- ATP – ischemie, snížení srdečního výdeje
- Ca²⁺
 - Hyperkalcemie – zkrácení AP (a QT) – rychlejší aktivace K kanálů, vyšší citlivost na digitalis, zvýší sílu stahu
 - Hypokalcemie – naopak

Kofein – inhibuje fosfodiesterázu (odbourávající cAMP) – zvyšuje sílu stahu

Indexy srdeční kontraktility

Srdeční stažlivost (kontraktilita, schopnost stahu) ovlivňuje především tepový objem. Pozitivně inotropní účinek má noradrenalin z nervových sympatických zakončení v srdci, který je podpořen kolujícími katecholaminy. Vagus má nepřímý negativně inotropní účinek.

Hyperkapnie, hypoxie, acidóza, chinidin, barbituráty a prokainamid potlačují srdeční stažlivost.

Ejekční frakce:

$$EF = \frac{\textit{systolický objem}}{\textit{end - diastolický objem}}$$

Fyziologicky je EF okolo 70% (někde se píše o 60%). EF menší než 40% (někde se píše 30%) hovoří o systolické dysfunkci (porucha kontrakce). Takto nízká EF diagnostikuje srdeční selhání. Ale pozor, existují srdeční selhání se zachovanou EF (u koncentrické hypertrofie srdce způsobené hypertenzí a/nebo diabetem). EF lze zjistit fonokardiograficky na základě velikostí komory na konci systoly a na konci diastoly. Také radiologicky lze měřit objemy, ale měření doprovází zátěž způsobená radioaktivními izotopy použitými (kontrastní látka). Katetrizace a angiografie je další metodou pro měření EF.

Indexy srdeční kontraktivity

EF je ovlivněna nejen kontraktivitou ale i náplní srdce (Starling)

Vztah end-diastolického tlaku (EDP) a end-diastolického objemu (EDV) v klidu a při zátěži.

Systolická dysfunkce – stoupá EDV a EDP při zátěži v porovnání s klidem

Diastolická dysfunkce (porucha relaxace) – při zátěži EDP stoupá, ale EDV se nemění

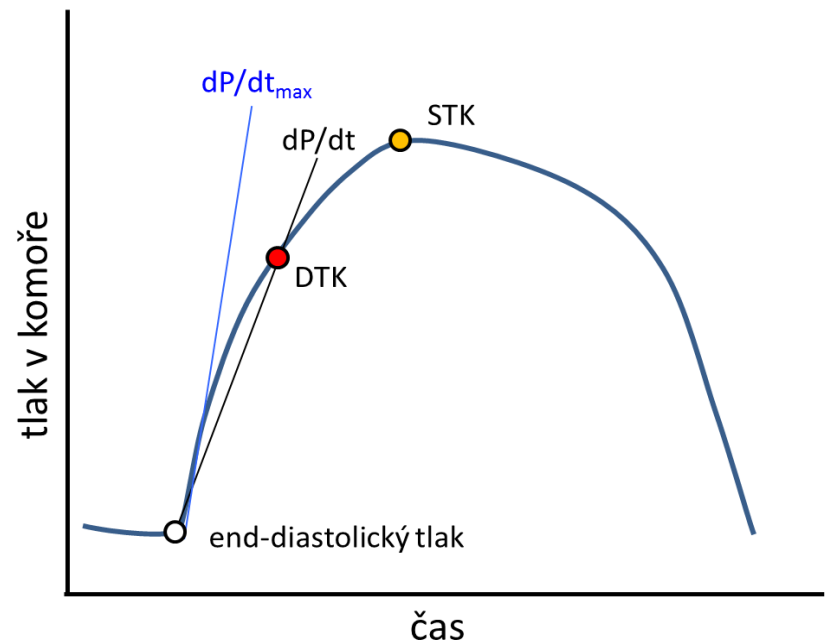
Indexy kontraktivity odvozené z izovolumické fáze systoly

V praktikách jste dělali průměrnou rychlost nárůstu tlaku během izovolumické

kontrakce $dP/dt = \frac{DTK-EDP}{\text{čas IVK}}$

Častěji se však používá dP/dt_{\max} – nejvyšší rychlost nárůstu tlaku v komoře za čas Srdeční komora by měla vyvinout za krátký časový úsek dostatečný tlak, takže porucha kontraktivity povede ke snižování těchto indexů.

Pozn. d znamená diferenci (u nespojitých veličin) nebo derivaci (u spojitých veličin), takže dT znamená změnu tlaku, dt znamená změnu času. Často se využívá znaku delta Δ



Regulace inotropie (pracovní myokard)

- Sympatikus - nárůst koncentrace Ca v buňce (\uparrow cAMP)
 - zvýšení vodivosti pro Ca (beta1)
- Parasymp. snižuje inotropii komor hlavně přes inhibici sympatiku, tedy nepřímo



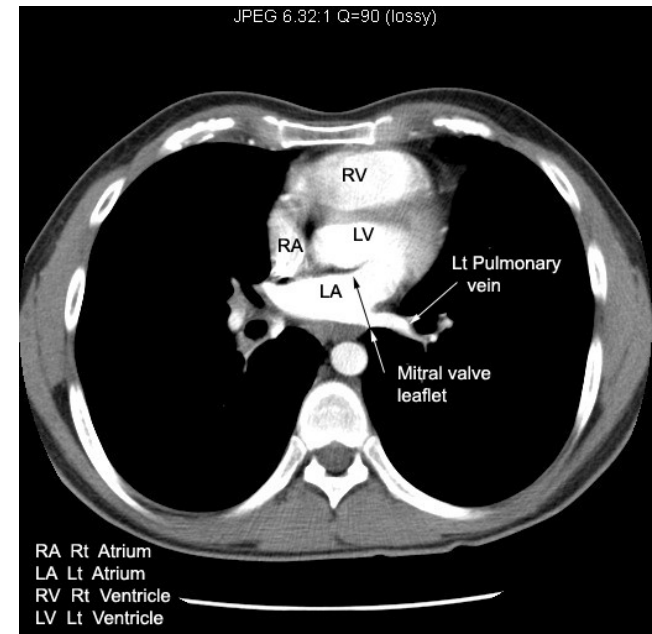
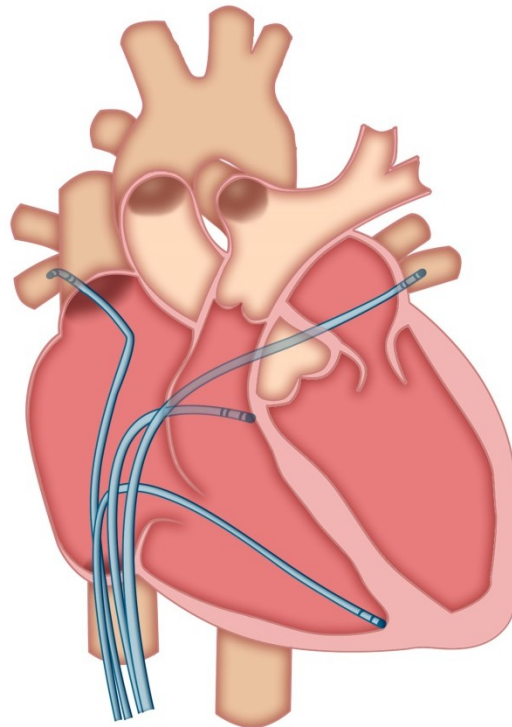
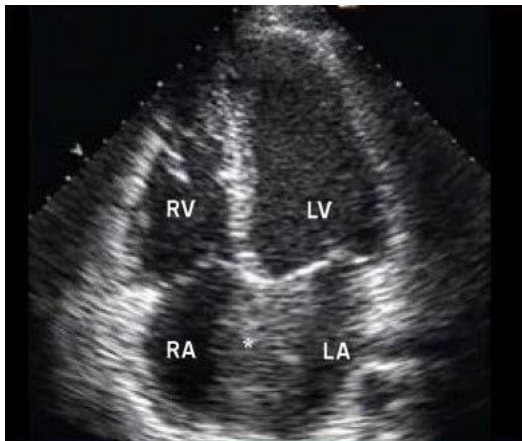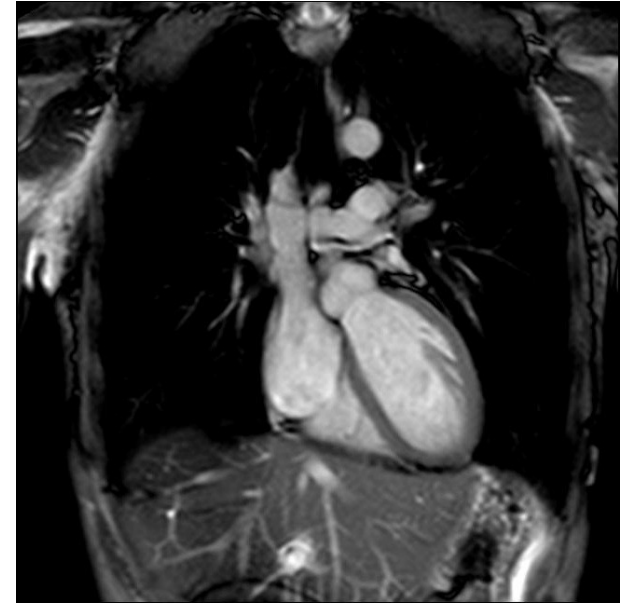
An Account of the Foxglove
and some of its Medical Uses
William Withering M.D.

Náprstník a vodnatelnost

- Srdeční nedostatečnost způsobuje městnání krve před srdcem a zvýšení žilního krevního tlaku, který se propaguje až do kapilárního tlaku. Zvýšená kapilární filtrace způsobuje otoky, což bylo nazýváno jako vodnatelnost. Skotský lékař Withering v experimentoval v 18. století s odvarem z náprstníku (digitalis) a zjistil, že léčí vodnatelnost. Až později se zjistilo, že omezení otoků byl jen důsledek zlepšení funkce srdce.
- Digitalis inhibuje Na/K-ATPázu, snižuje hnací sílu pro $3\text{Ca}/\text{Na}$ výměník a tím zvyšuje koncentraci Ca v buňce.

Metody vyšetření srdce

- Fonokardiografie – vyšetření srdečních ozev
- Echokardiografie - 2D, 3D, 4D, dopler
- Katetrizace – měření tlaků, teploty, průtoku, objemů, biopsie
- Jiné zobrazovací metody – MRI, rentgen, CT






MONDAY



Yep. It's a Monday.



TIME TO FACE ANOTHER MONDAY



I HATE MONDAYS



Elektrokardiografie



**KEEP
CALM
AND...**



...ok, not THAT calm !



Elektrokardiografie



Nejen se naučit, ale i pochopit.....

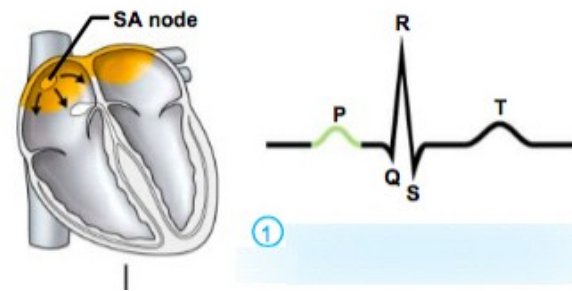


Elektrokardiografie

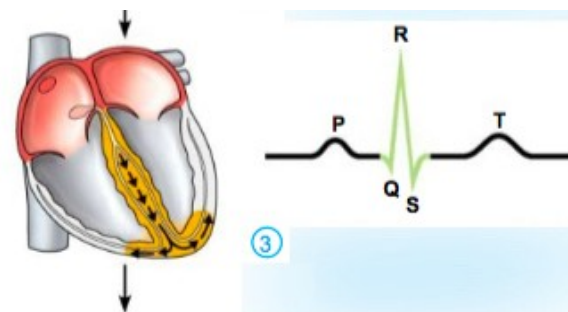
Trochu od konce....

Nejdříve si ukážeme křivku EKG...

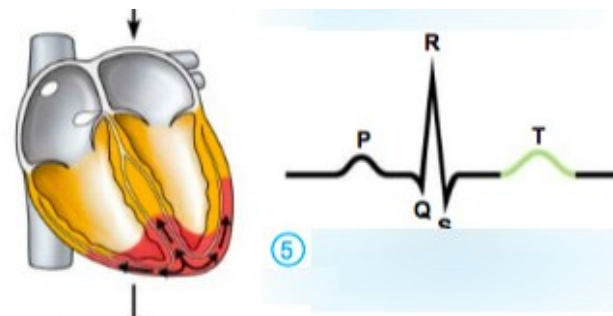
.....a pak jak vzniká



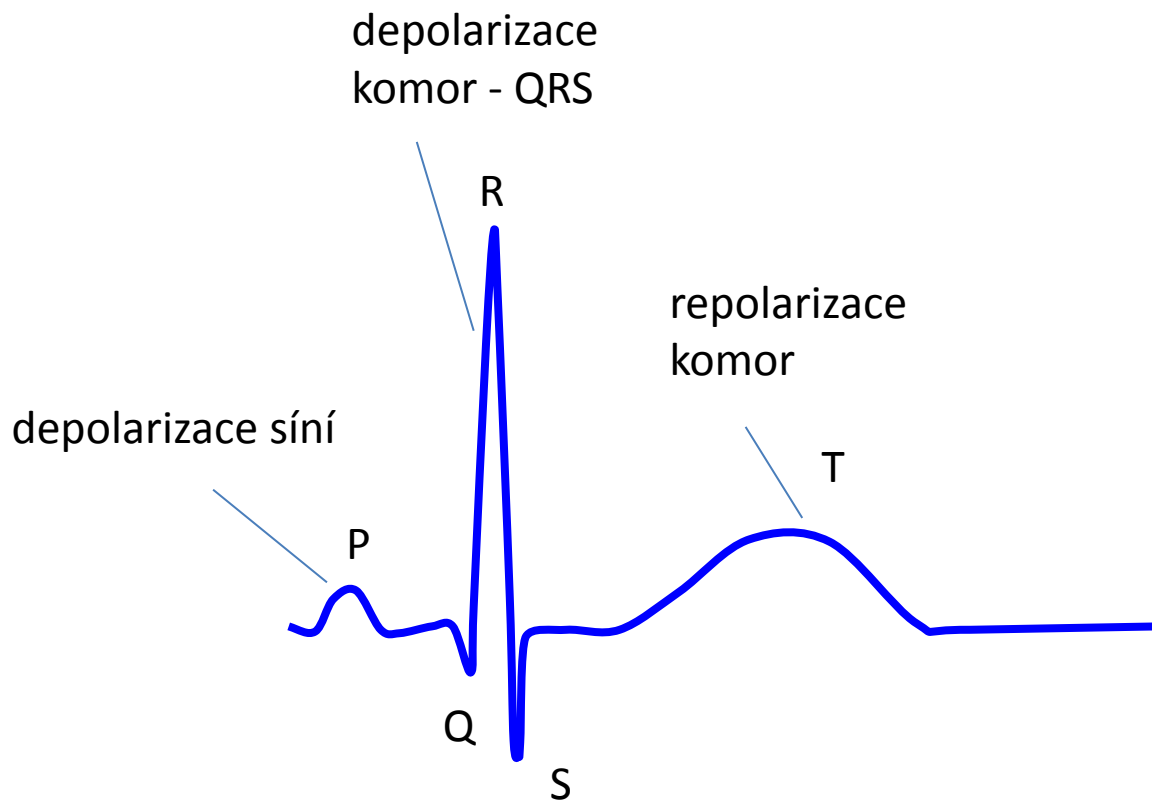
Depolarizace síní



Depolarizace komor



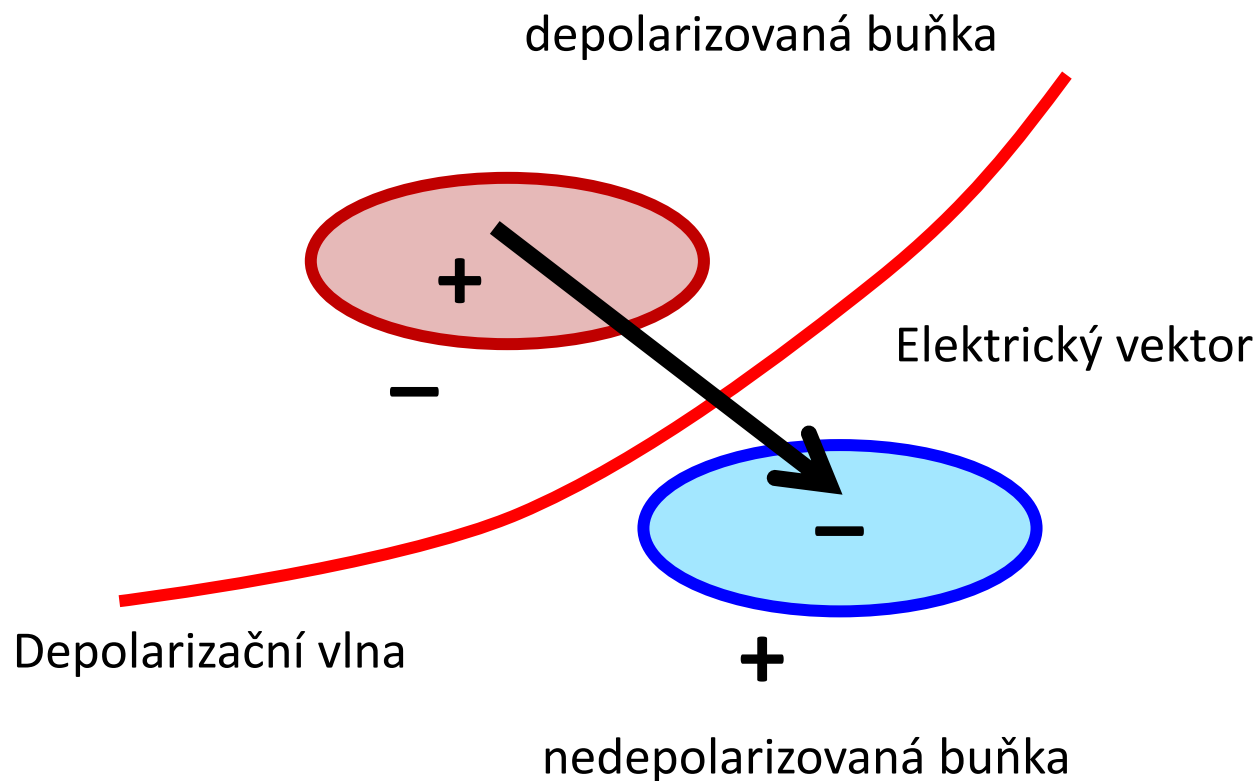
Repolarizace komor



Depolarizace oranžově, Repolarizace červeně

Elektrický dipól

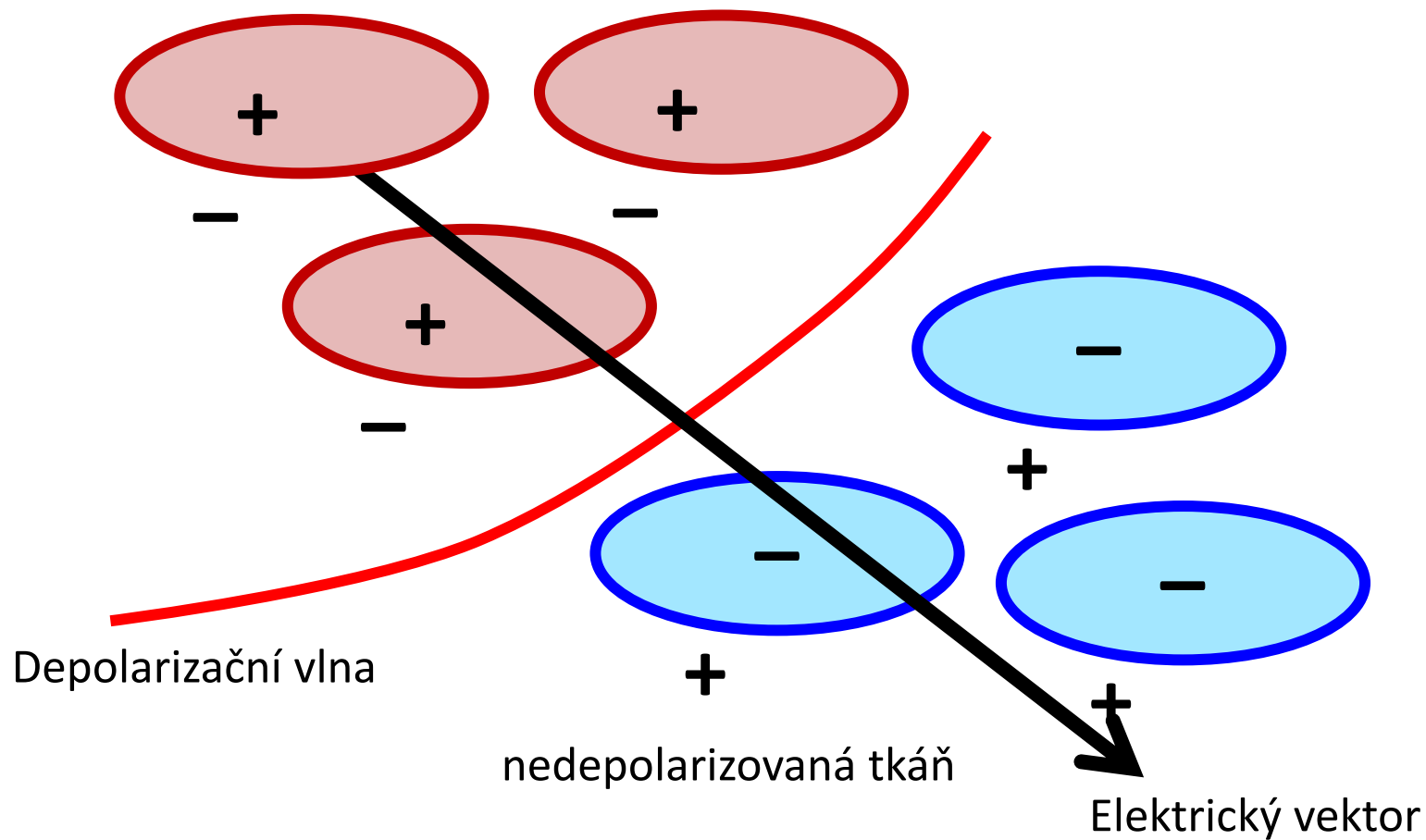
EKG: Elektrická aktivita srdce měřená z povrchu těla



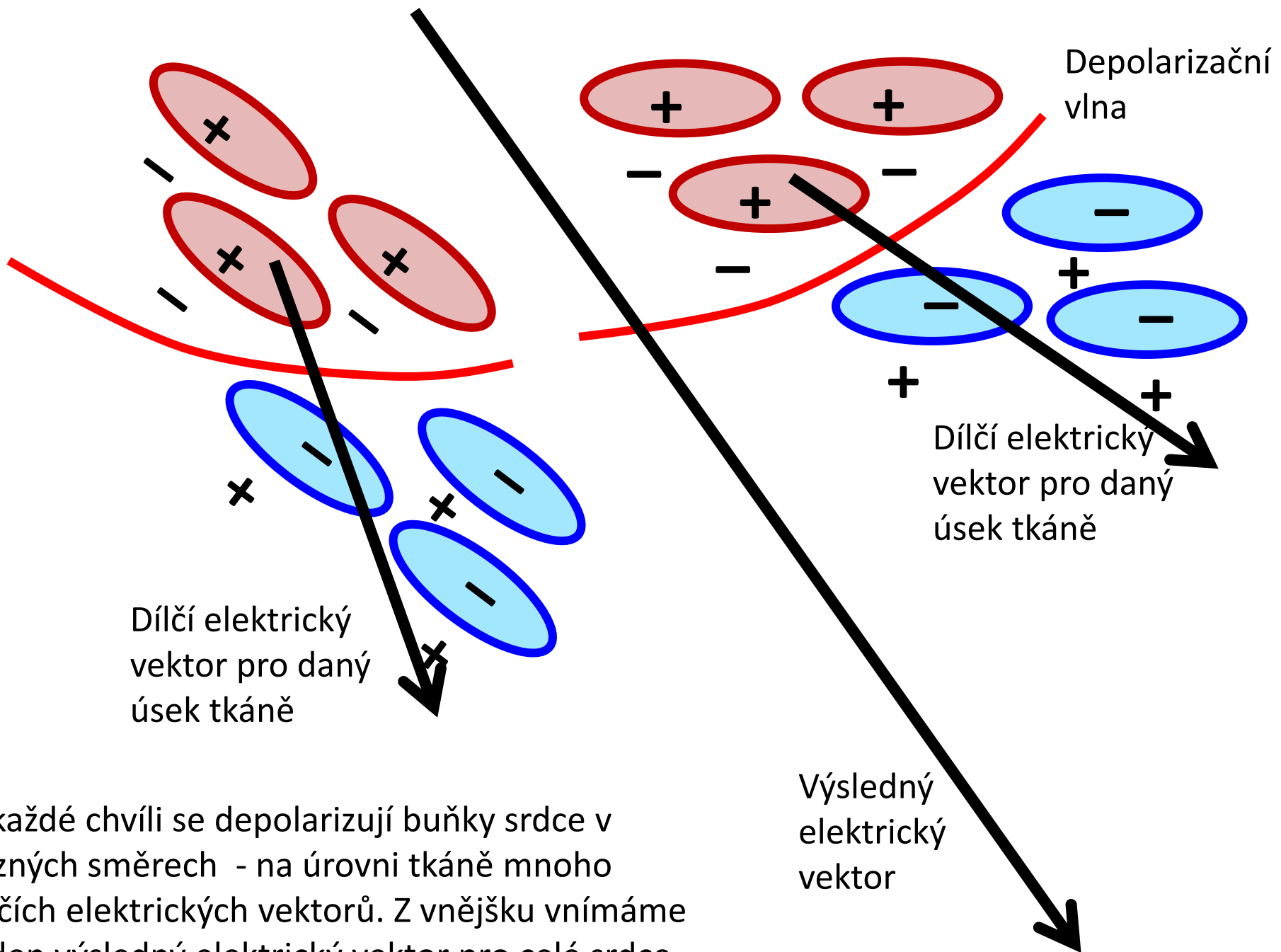
Průchod akčního potenciálu buňkou znamená, že buňka mění svoji polaritu

Elektrický dipól

depolarizovaná tkáň



Více buněk s opačnou polaritou znamená větší elektrický vektor



Depolarizační vlna

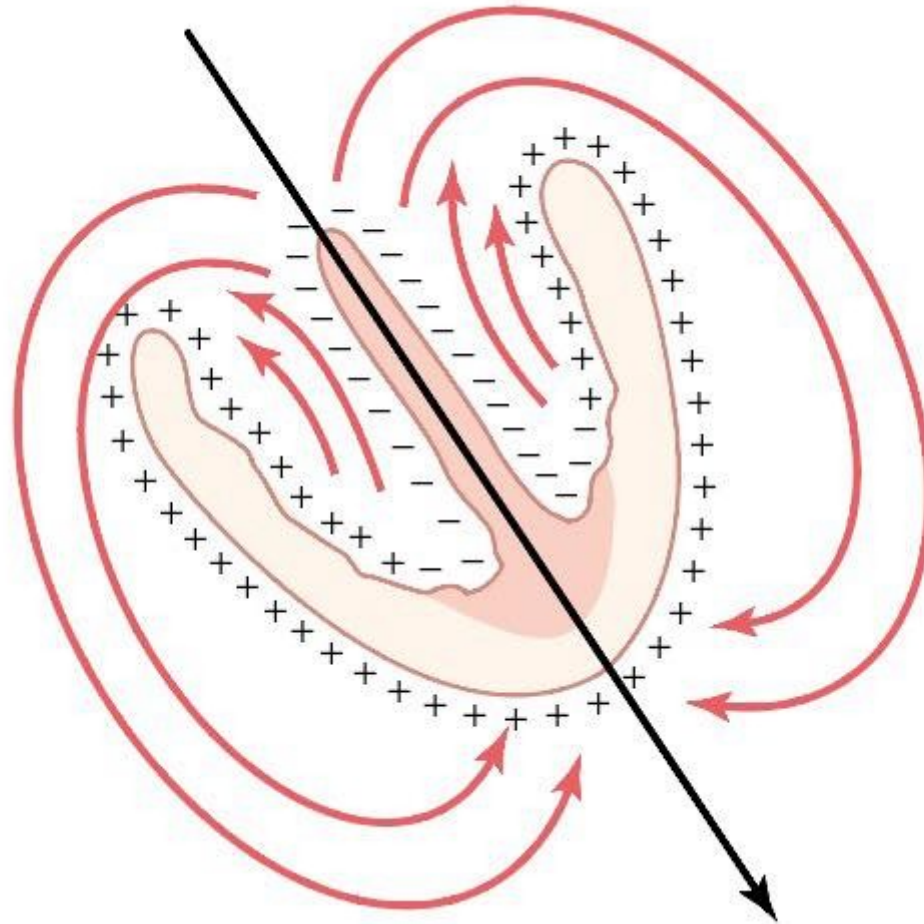
Dílčí elektrický vektor pro daný úsek tkáně

Dílčí elektrický vektor pro daný úsek tkáně

Výsledný elektrický vektor

V každé chvíli se depolarizují buňky srdce v různých směrech - na úrovni tkáně mnoho dílčích elektrických vektorů. Z vnějšku vnímáme jeden výsledný elektrický vektor pro celé srdce.

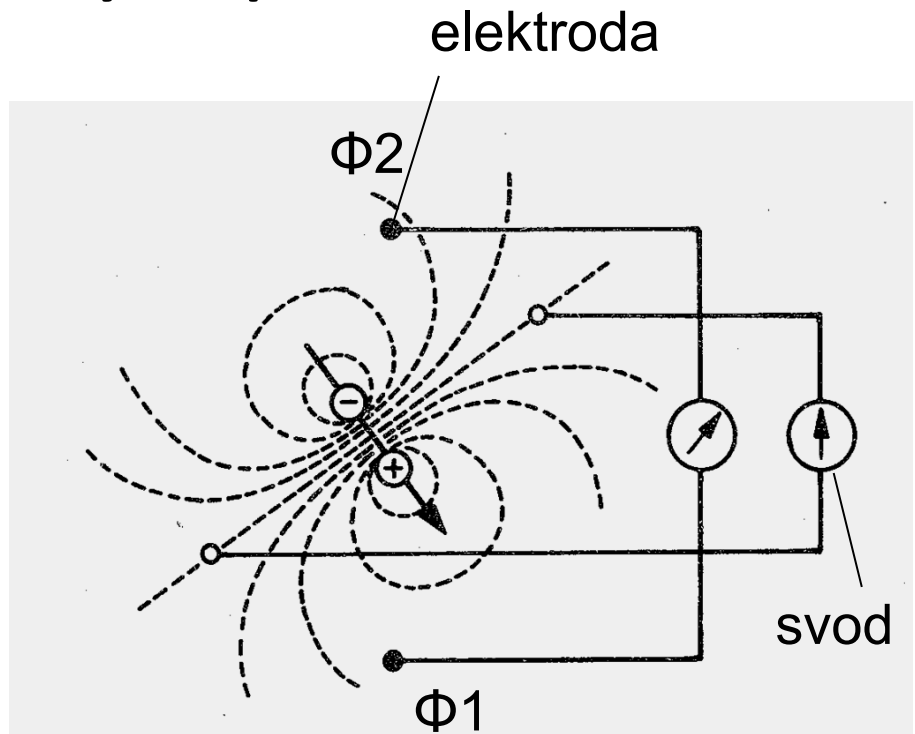
Elektrický dipól



Srdce v daném okamžiku představuje elektrický dipól.

Elektrický dipól

- Elektroda: snímá elektrický potenciál (Φ)
- Elektrický svod: spojení dvou elektrod
- Snímá napětí mezi elektrodami
- Napětí: rozdíl el. potenciálů ($V = \Phi_1 - \Phi_2$)



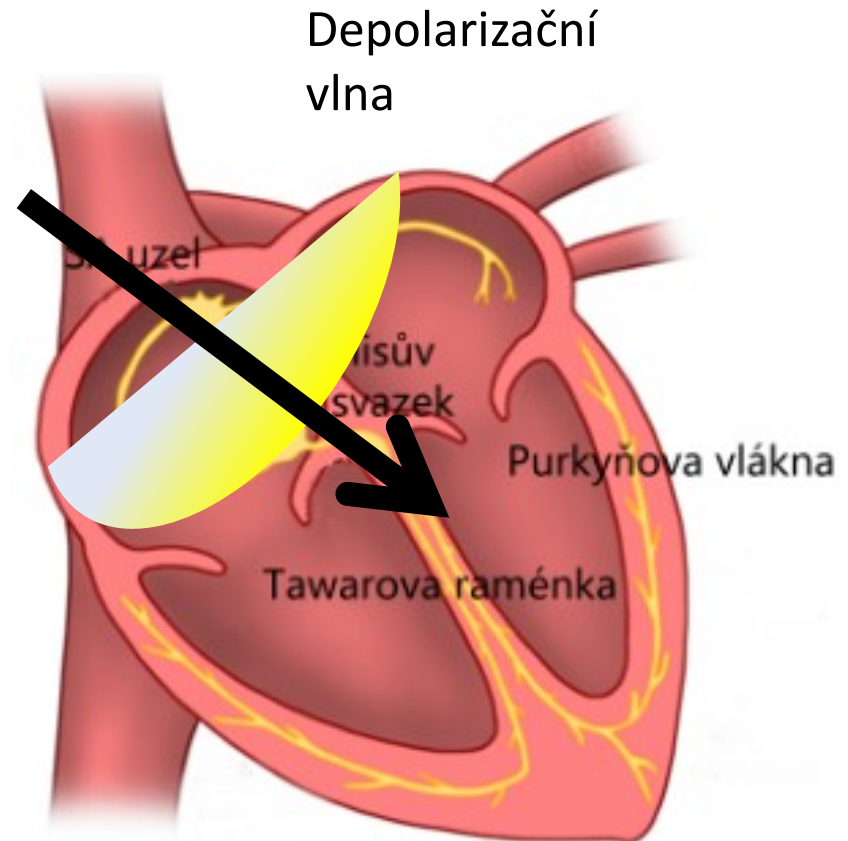
Elektrokardiografie

EKG: Elektrická aktivita srdce měřená z povrchu těla

Elektrický vektor srdeční (šipka) vzniká součtem dílčích elektrických vektorů v srdci

Elektrický vektor má v daném čase

- **Velikost** – určena počtem buněk, které mění svoji polaritu v daném směru
- **Směr** - kolmý na depolarizační vlnu



Elektrokardiografie

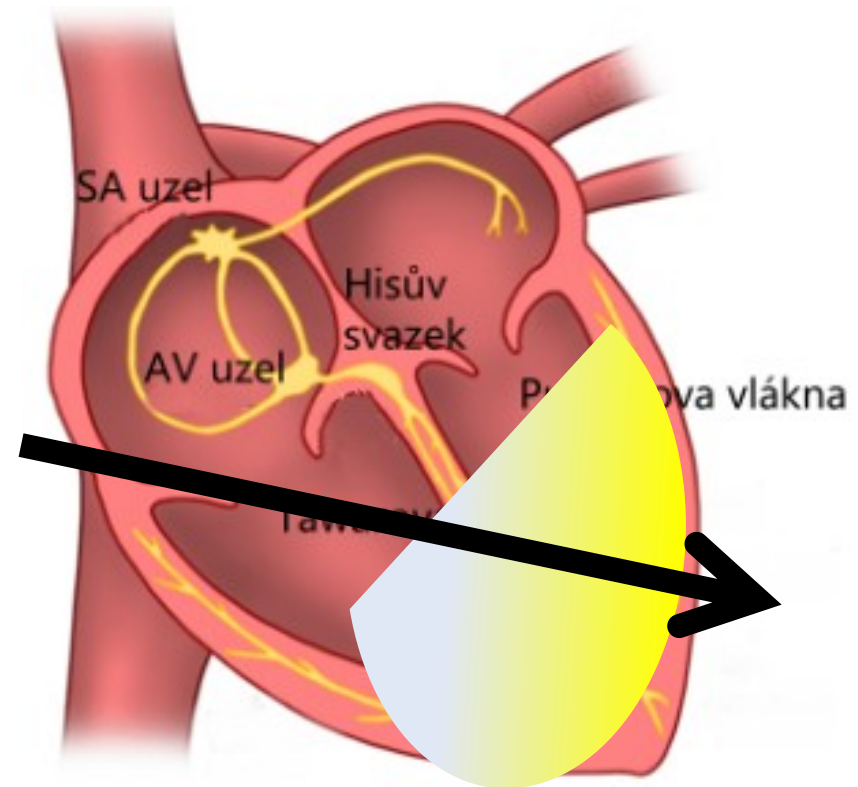
Elektrický vektor srdeční vzniká součtem dílčích elektrických vektorů v srdci

Elektrický vektor má v daném čase

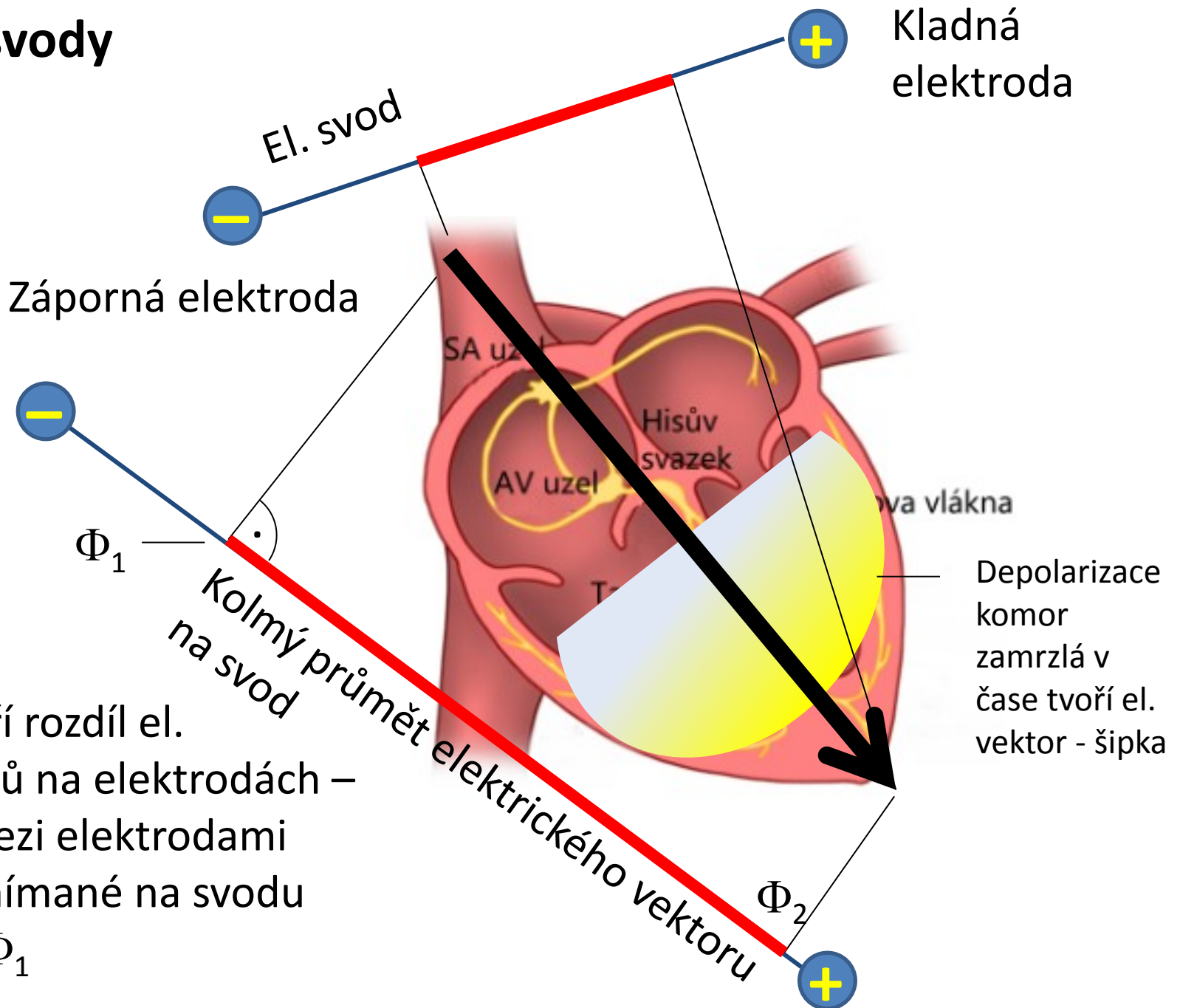
- **Velikost** – určena počtem buněk, které mění svoji polaritu v daném směru
- **Směr** - kolmý na depolarizační vlnu

El. vektor je proměnlivý v čase

(tak, jak se šíří depolarizační nebo repolarizační vlna)

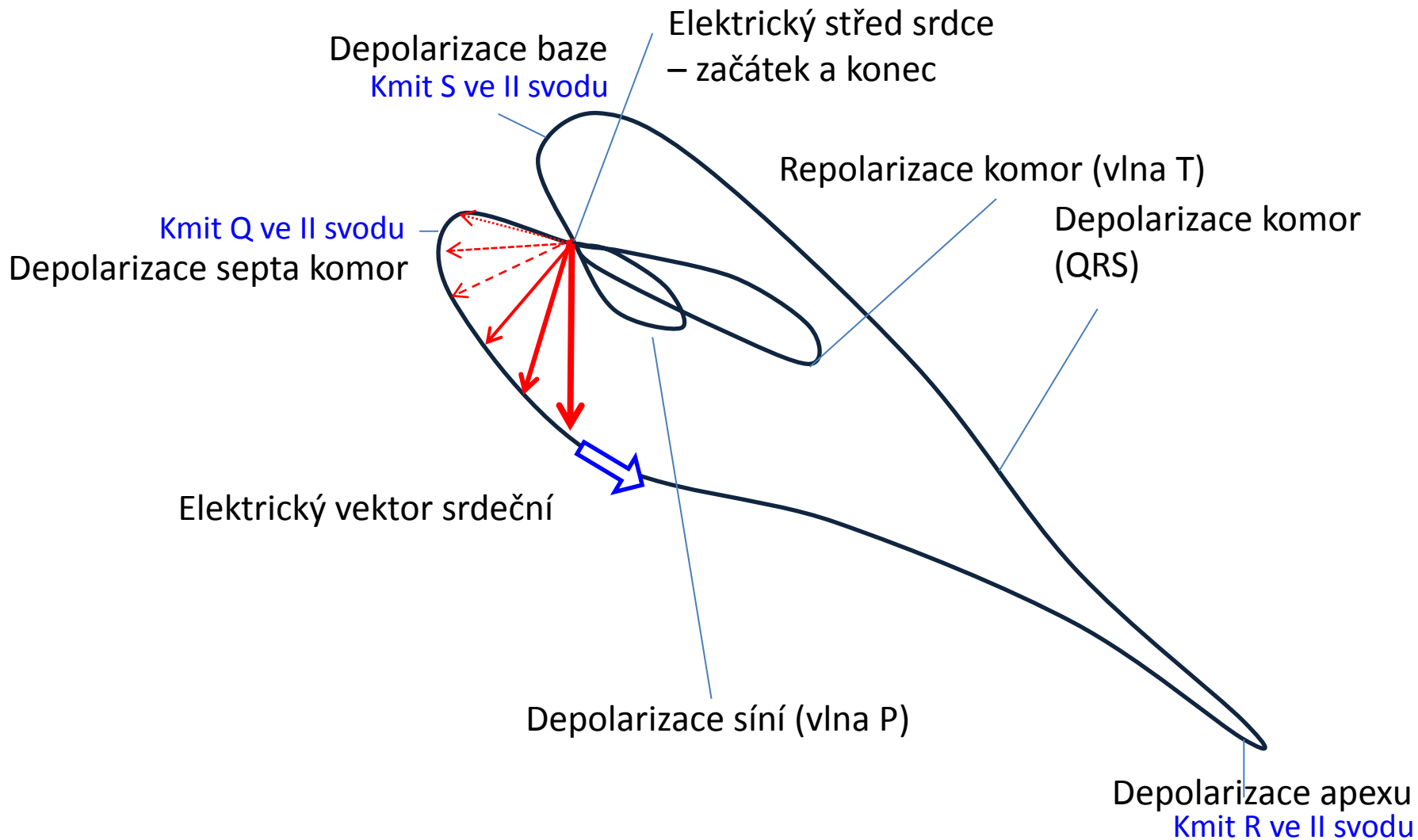


EKG svody



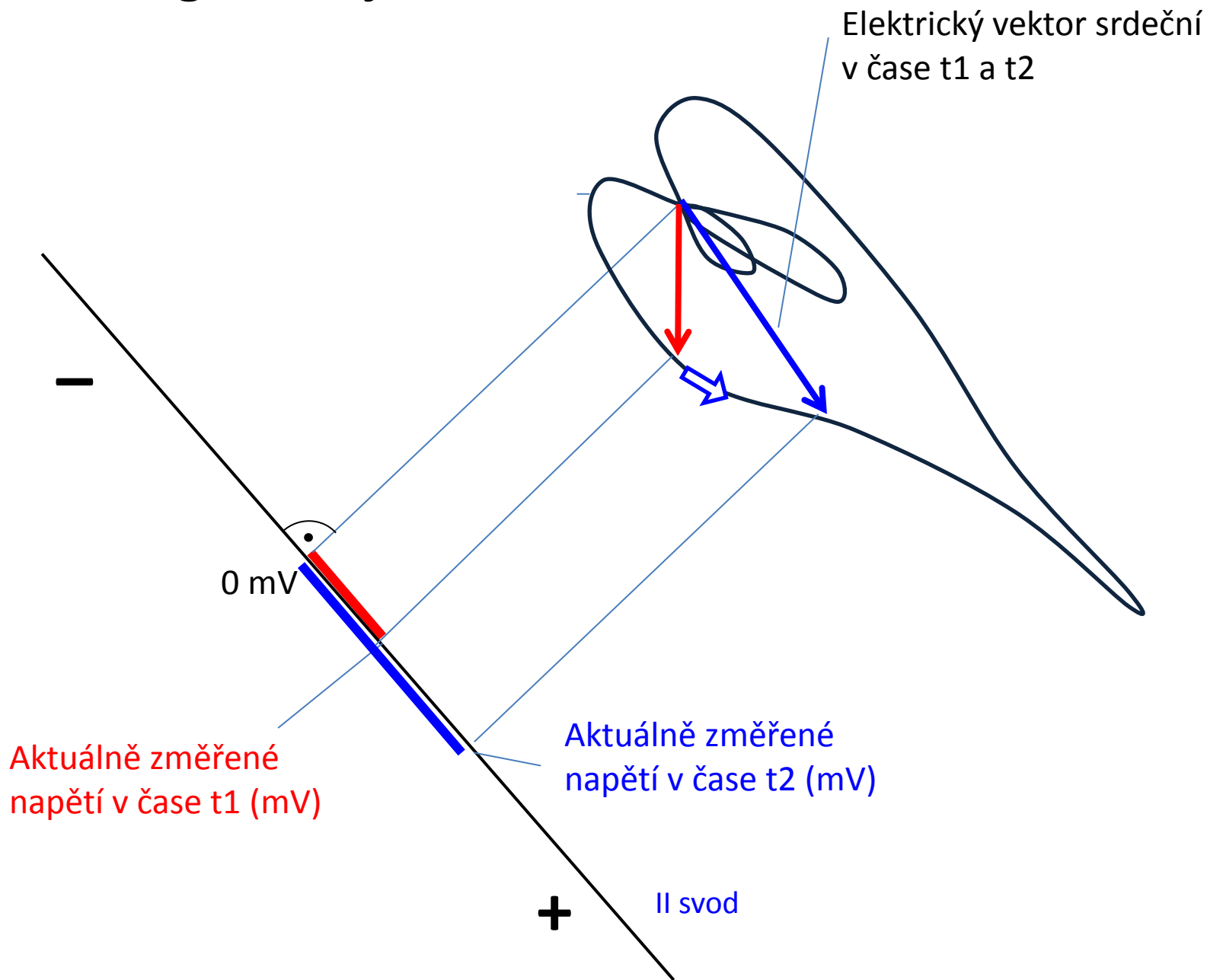
Svod měří rozdíl el. potenciálů na elektrodách – napětí mezi elektrodami
Napětí snímané na svodu
 $V = \Phi_2 - \Phi_1$

Vektokardiografie – jak vzniká EKG



Špička šipky (elektrický vektor) během srdečního cyklu opisuje 3 smyčky

Vektokardiografie – jak vzniká EKG

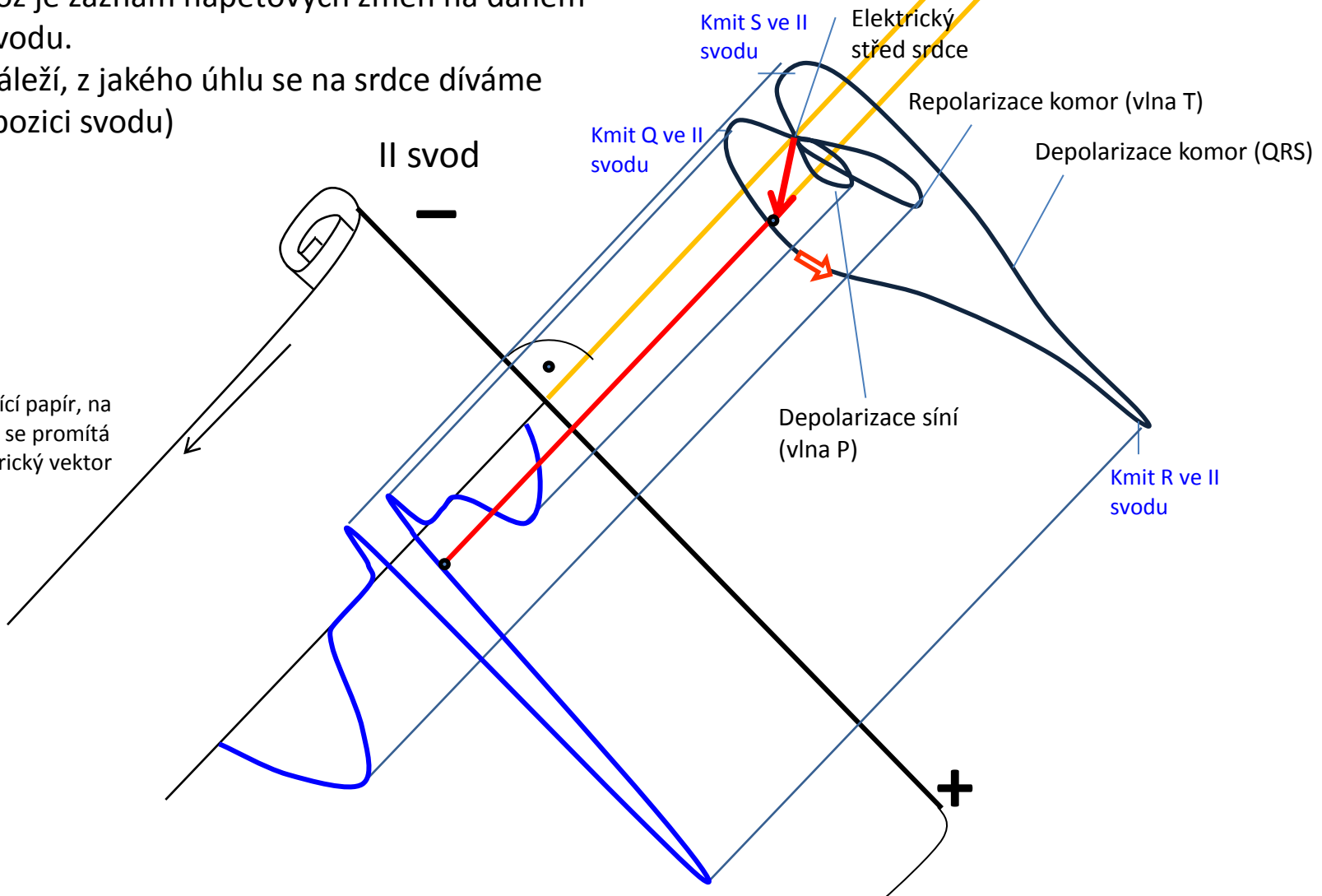


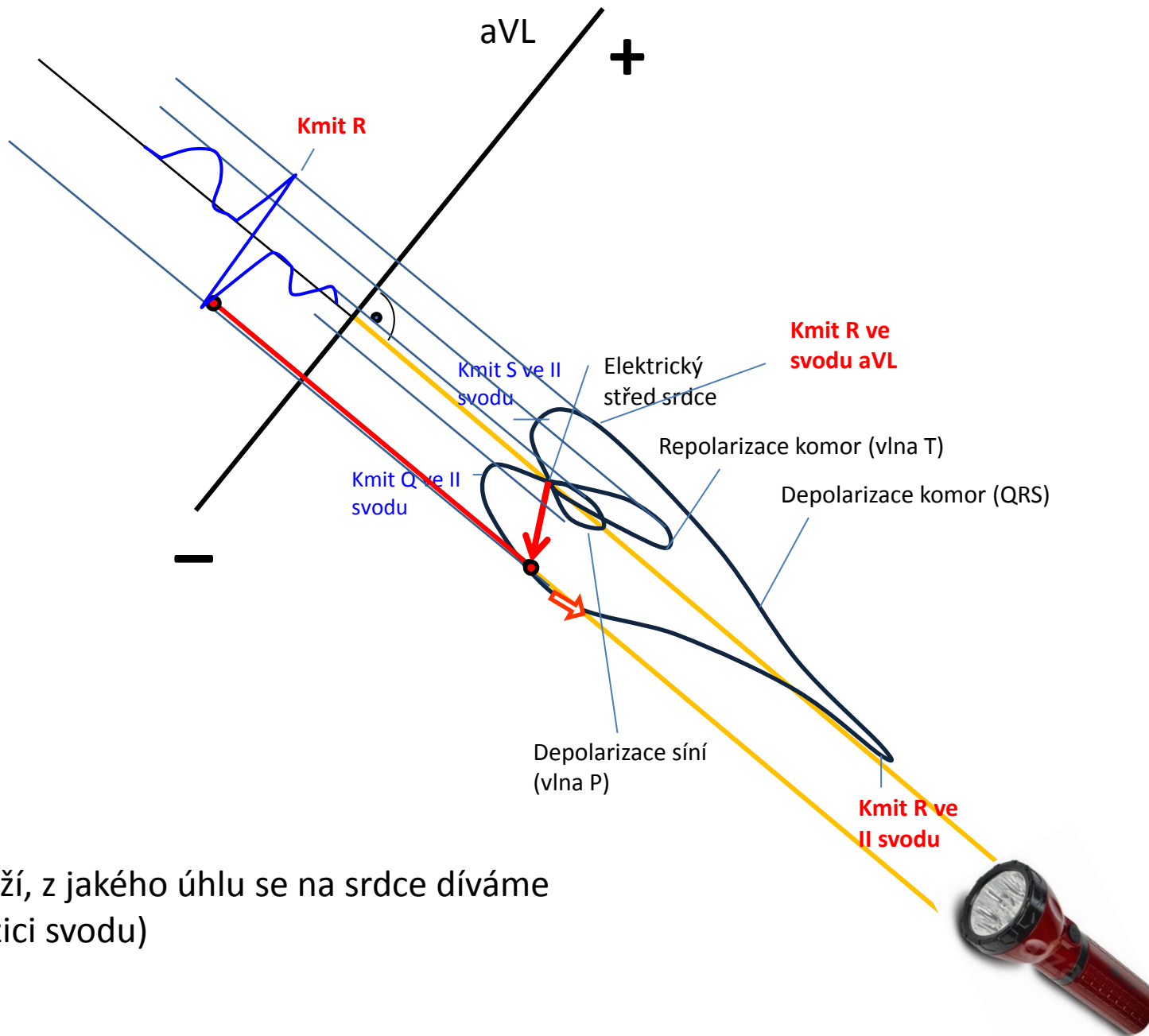
Vektokardiografie – jak vzniká EKG

Tak, jak se v průběhu srdečního cyklu pohybuje el. vektor po smyčce, „vrhá kolmý stín“ na svod („pohyblivý papír“). Vykresluje tak křivku EKG, což je záznam napěťových změn na daném svodu.

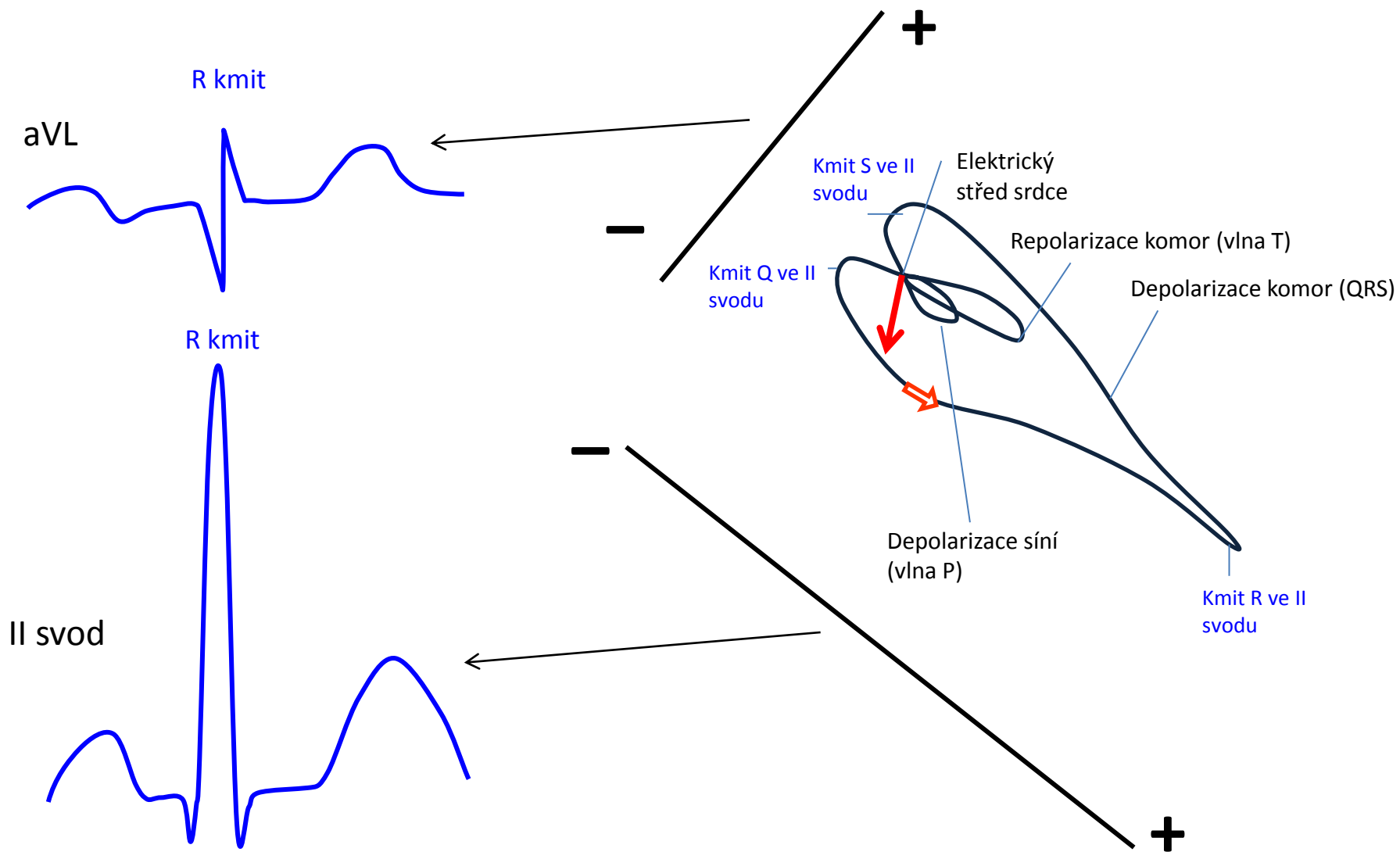
Záleží, z jakého úhlu se na srdce díváme (pozici svodu)

Rolující papír, na který se promítá elektrický vektor



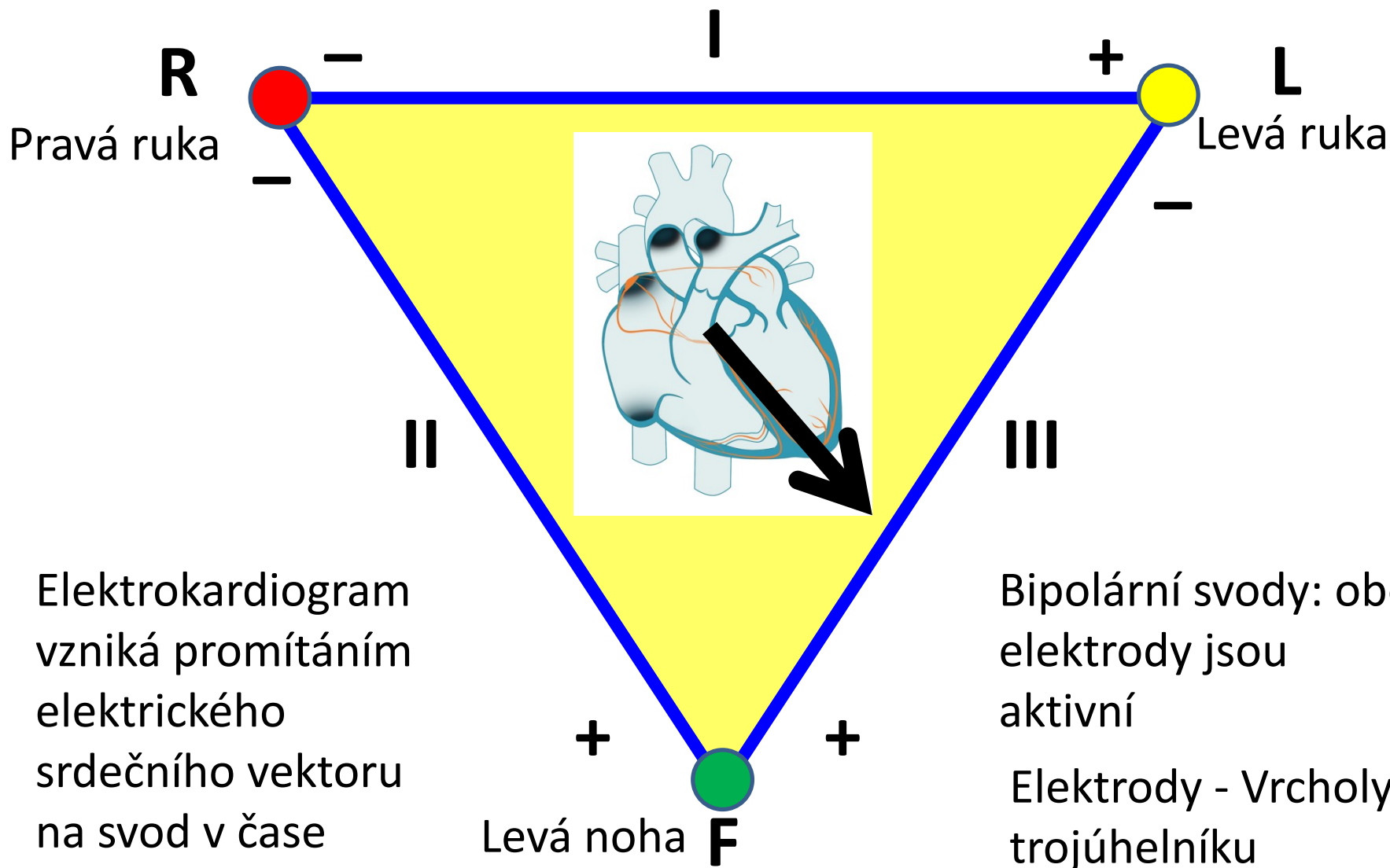


Záleží, z jakého úhlu se na srdce díváme
(pozici svodu)



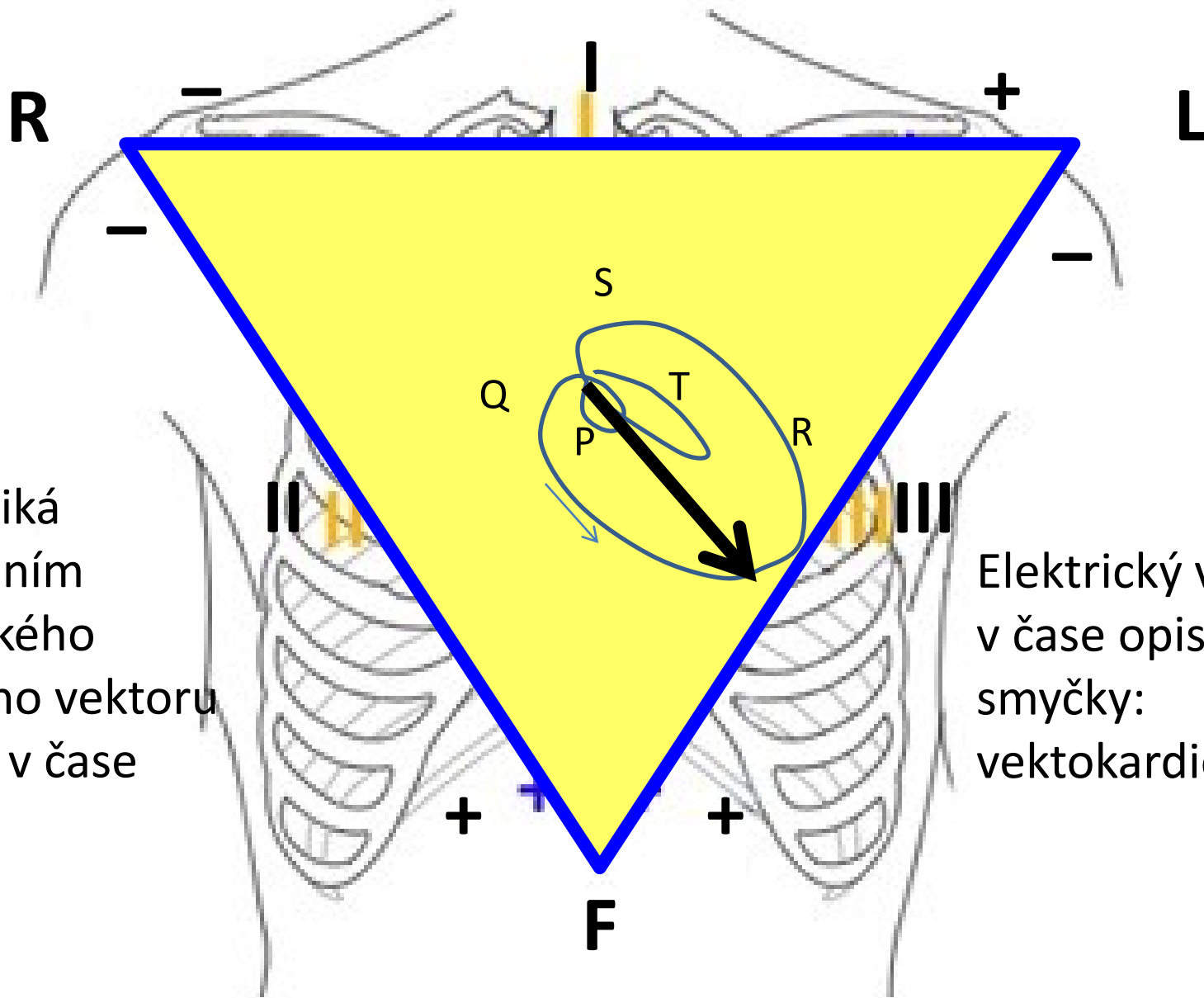
EKG ze dvou svodů, které jsou na sebe kolmé - dívají se na srdce z různých, na sebe kolmých, úhlů
 Co z toho vyplývá? – To, co je ve dvou svodech popsáno jako kmit R, je odrazem depolarizace dvou různých míst srdeční svaloviny.
 (Aneb jak to dopadá, když lékař popisuje něco, o čem nemá nejmenší ponětí, co to znamená. A lékařská věda má problém opustiti tradice.)

EKG – základní, bipolární (Einthovenovy svody)



+ zemní elektroda na pravé noze ●

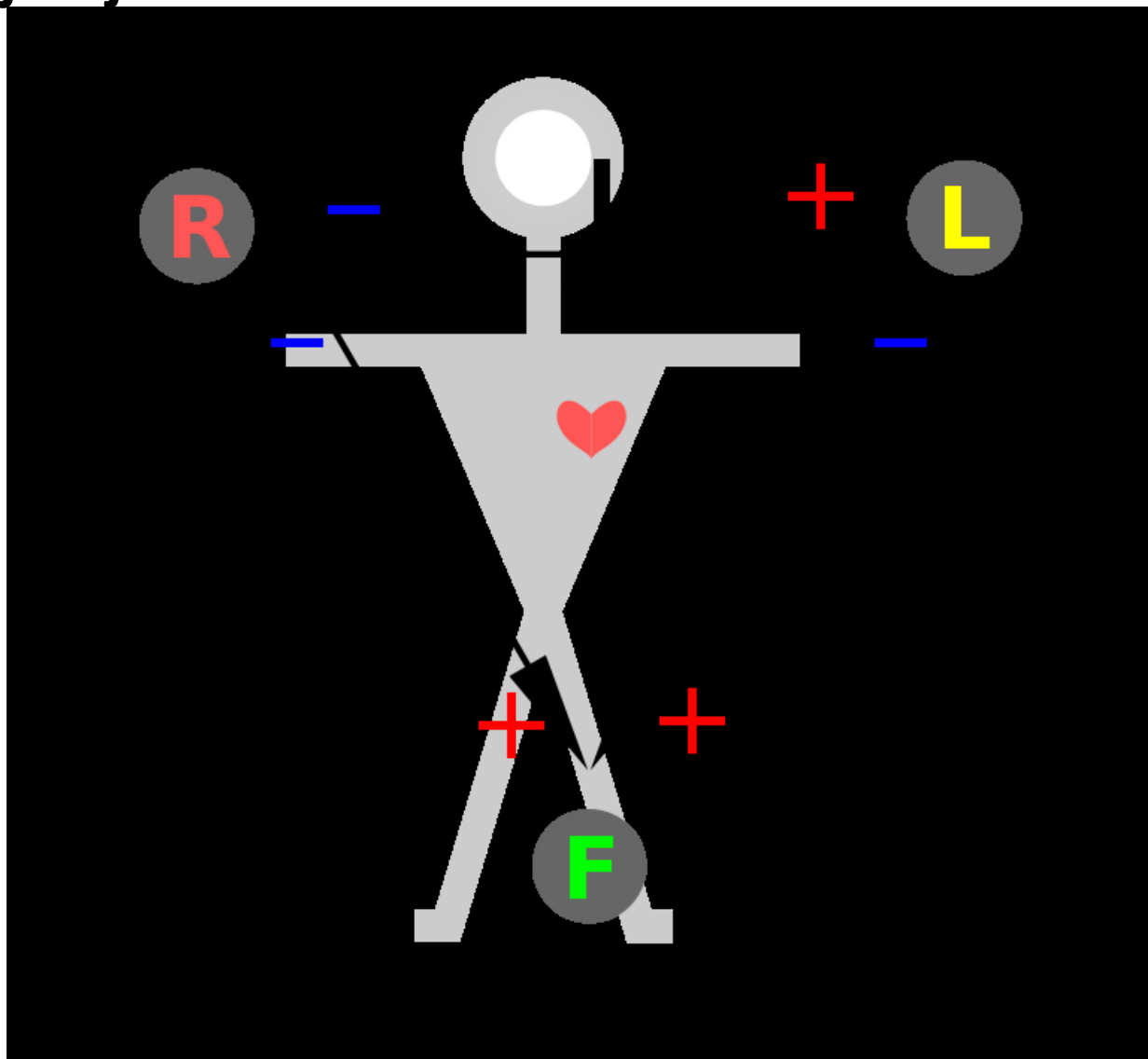
EKG – základní, bipolární (Einthovenovy svody, trojúhelník)



EKG vzniká promítáním elektrického srdečního vektoru na svod v čase

Elektrický vektor v čase opisuje tři smyčky: vektokardiogram

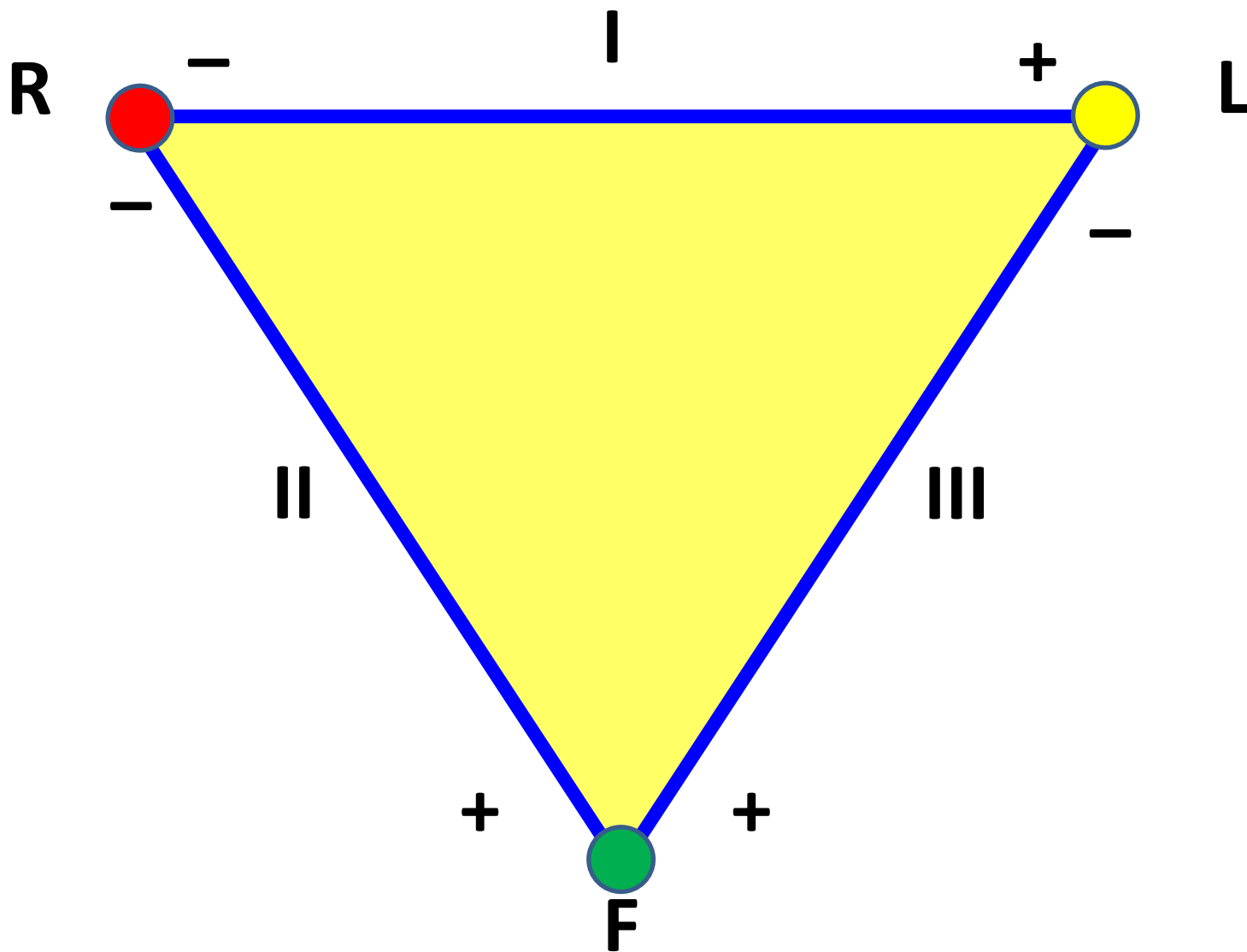
**EKG – základní (Einthovenovy svody) –
to stejné jinak zobrazené**



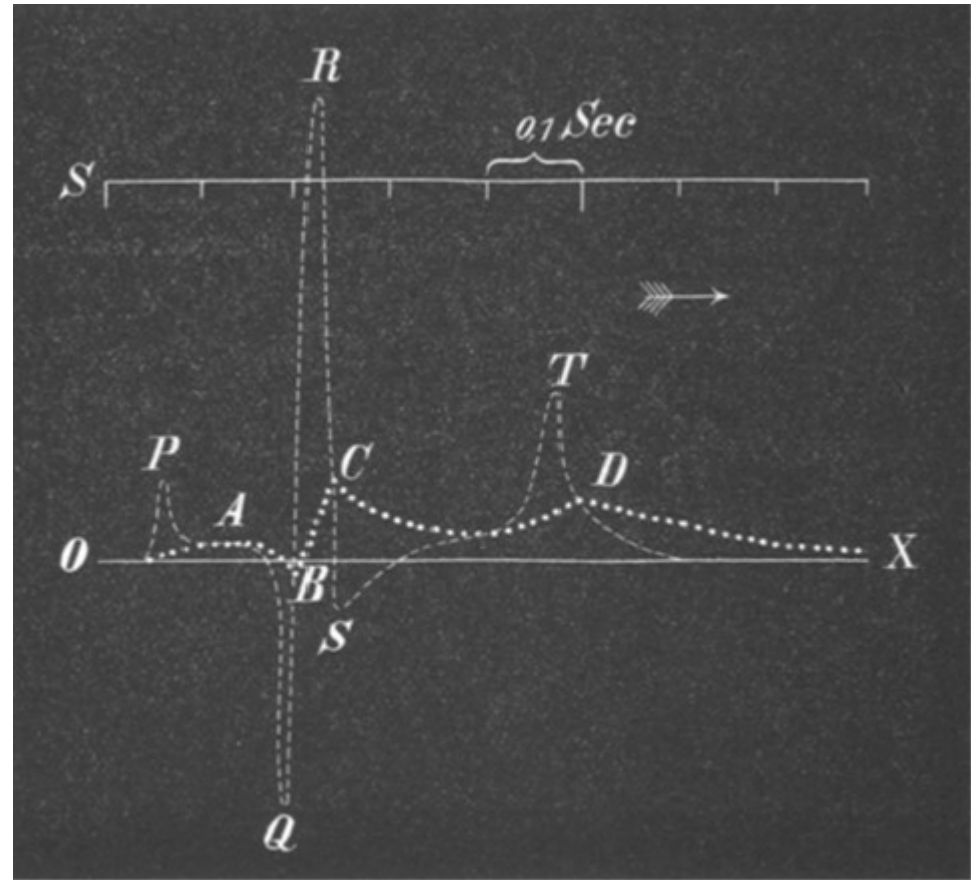
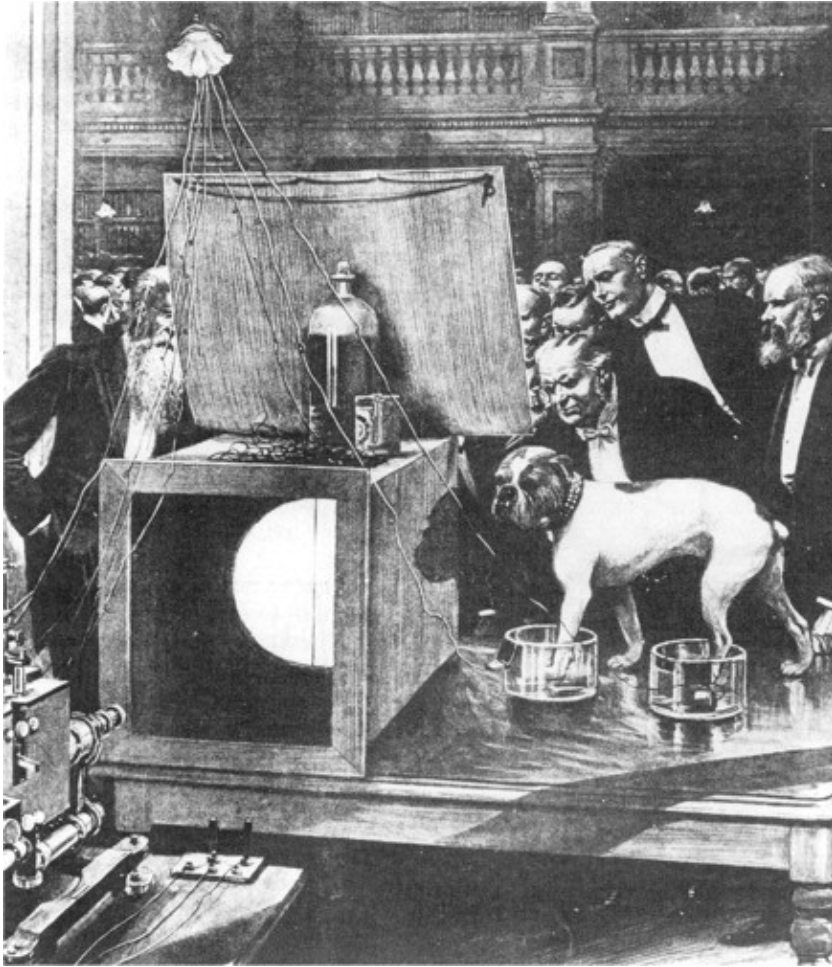
EKG – základní (Einthovenovy svody)

video


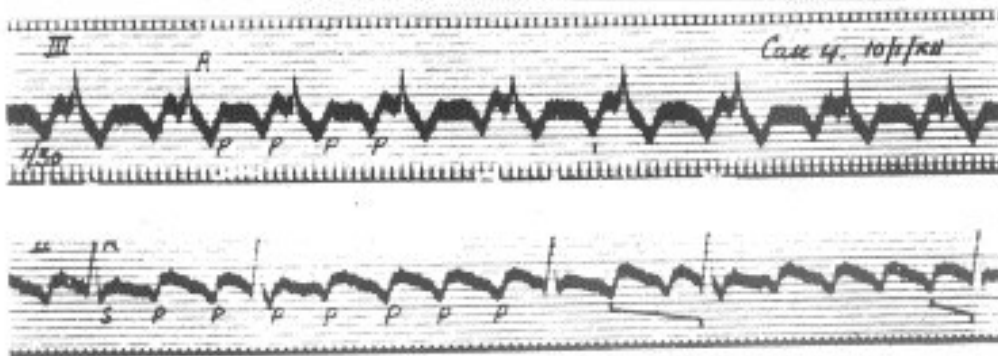

EKG – základní (Einthovenovy svody, trojúhelník)



EKG – trocha historie



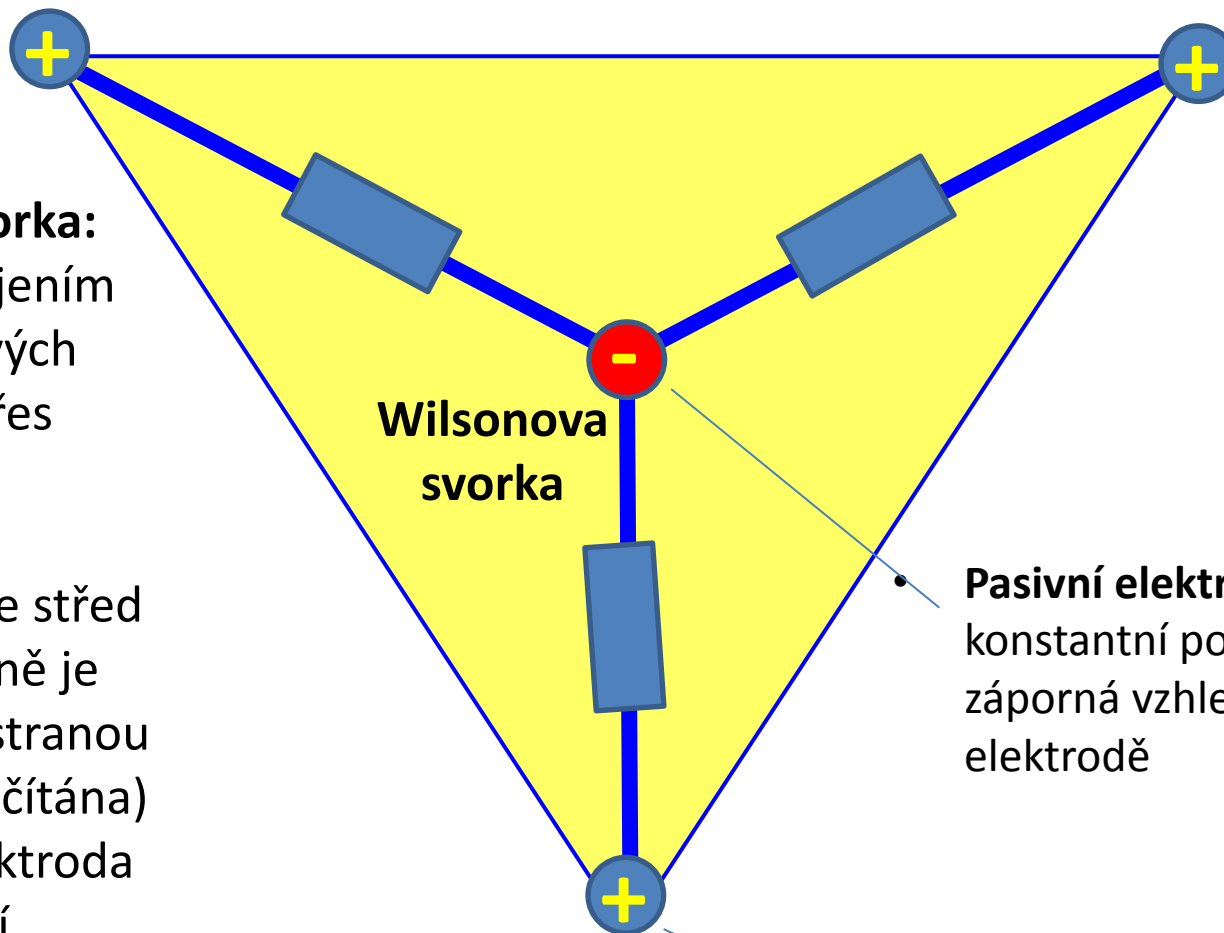
EKG - historie



EKG – Wilsonova svorka

Wilsonova svorka:

- Vzniká spojením končetinových elektrod přes odpory
- elektricky představuje střed srdce (reálně je vyvedena stranou nebo dopočítána)
- Pasivní elektroda (konstantní potenciál)



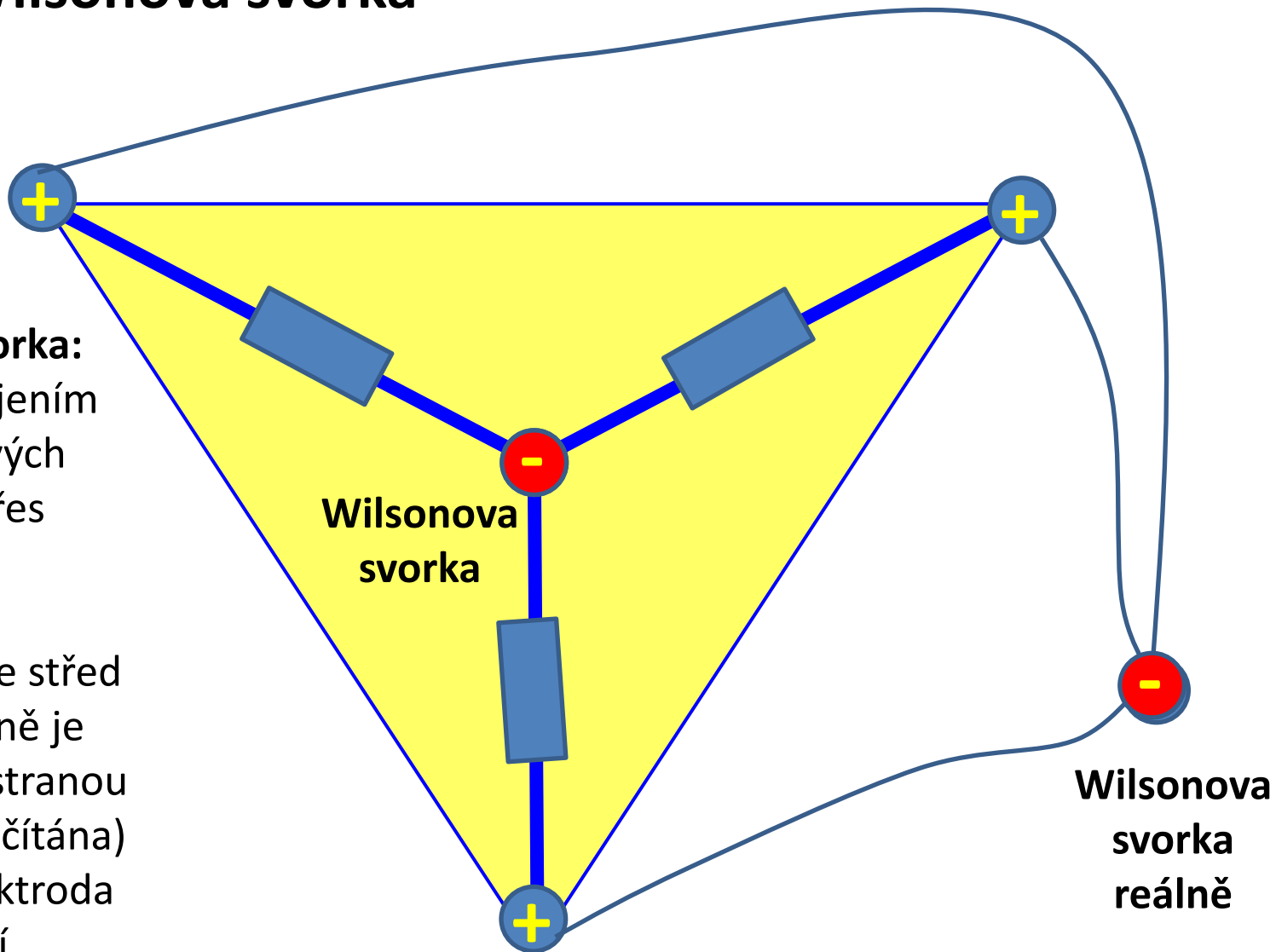
- **Pasivní elektroda (neaktivní):** konstantní potenciál – vždy záporná vzhledem k aktivní elektrodě

- **Aktivní elektroda:** proměnný potenciál – vždy kladná

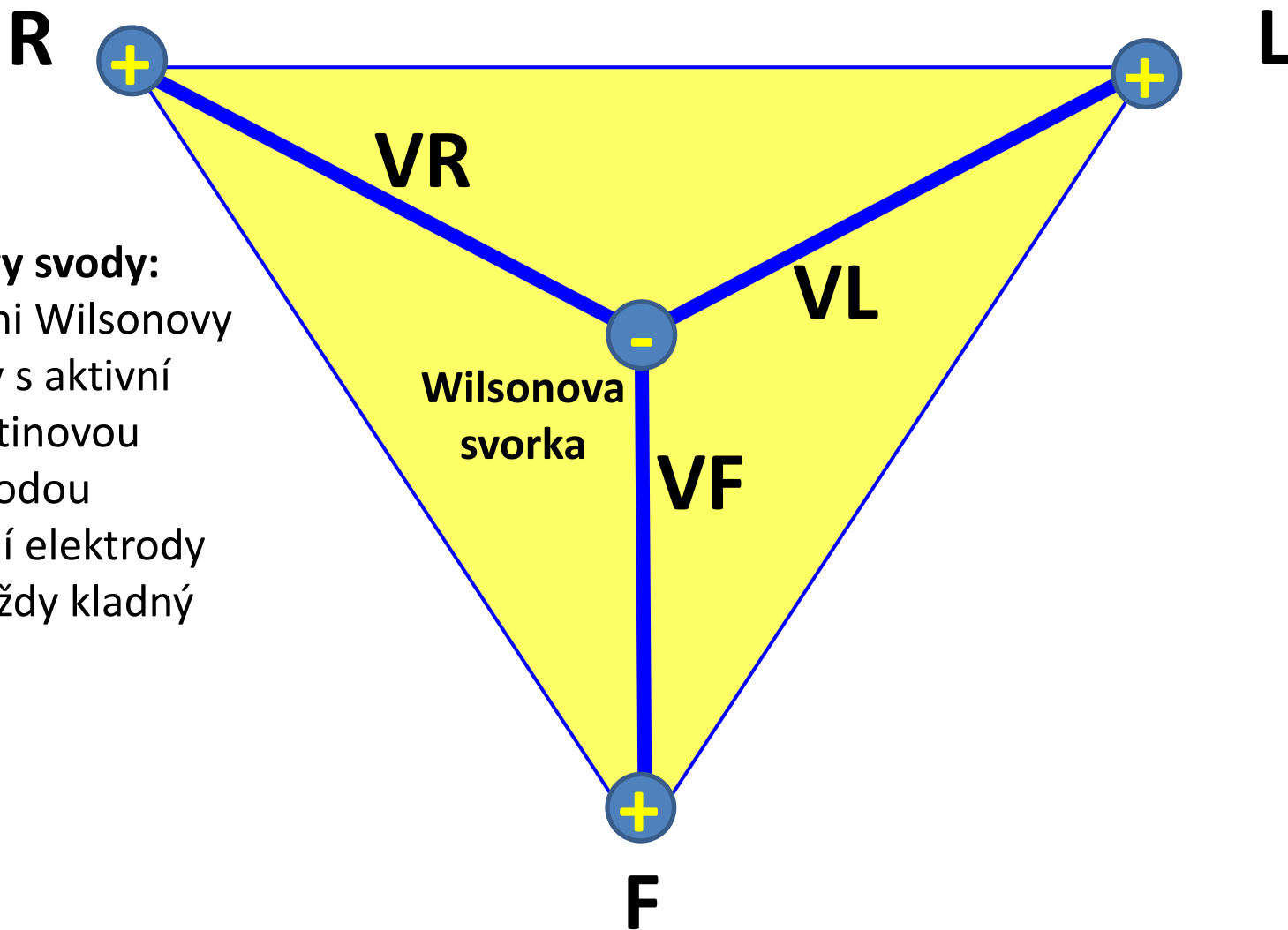
EKG – Wilsonova svorka

Wilsonova svorka:

- Vzniká spojením končetinových elektrod přes odpory
- elektricky představuje střed srdce (reálně je vyvedena stranou nebo dopočítána)
- Pasivní elektroda (konstantní potenciál)



EKG – Wilsonovy svody (unipolární) - **zapomněnka!**



Wilsonovy svody:

- Spojení Wilsonovy svorky s aktivní končetinovou elektrodou
- Aktivní elektrody mají vždy kladný náboj

EKG – augmentované Golbergerovy svody (unipolární)

aktivní elektroda

R



aVR

L



augmentované svody:

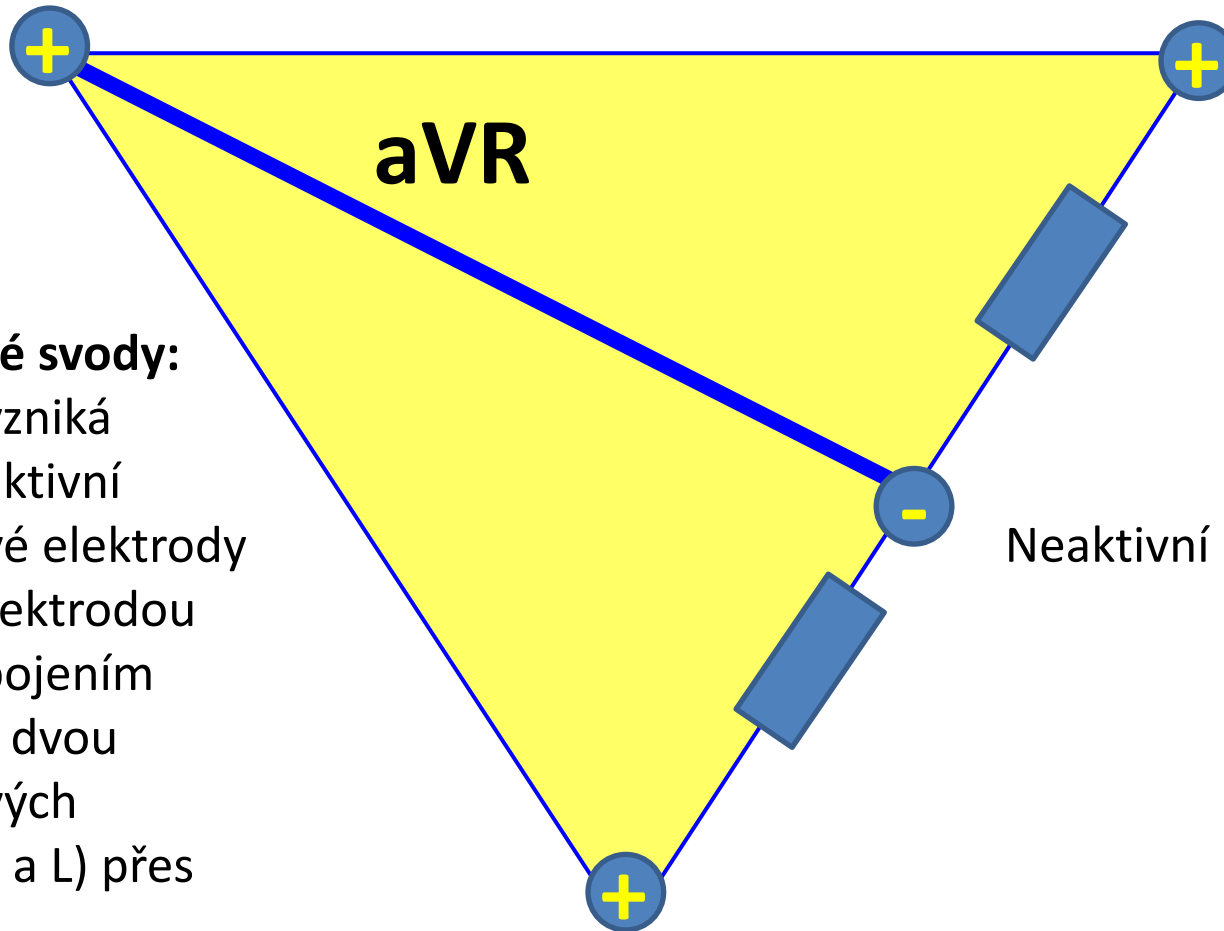
- Svod aVR vzniká spojením aktivní končetinové elektrody (zde R) s elektrodou vzniklou spojením zbývajících dvou končetinových elektrod (F a L) přes odpory
- Aktivní je vždy kladná, neaktivní záporná



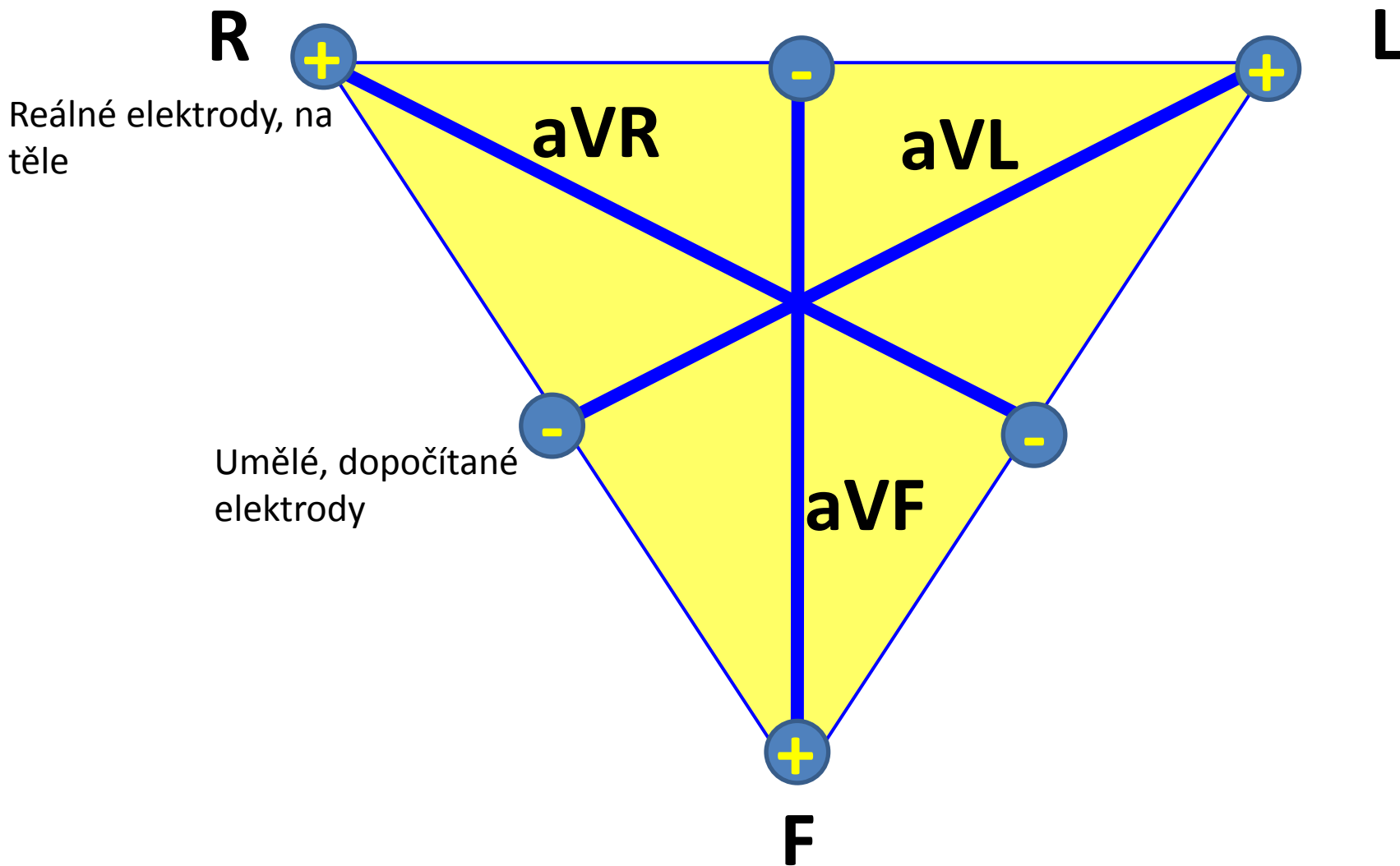
F



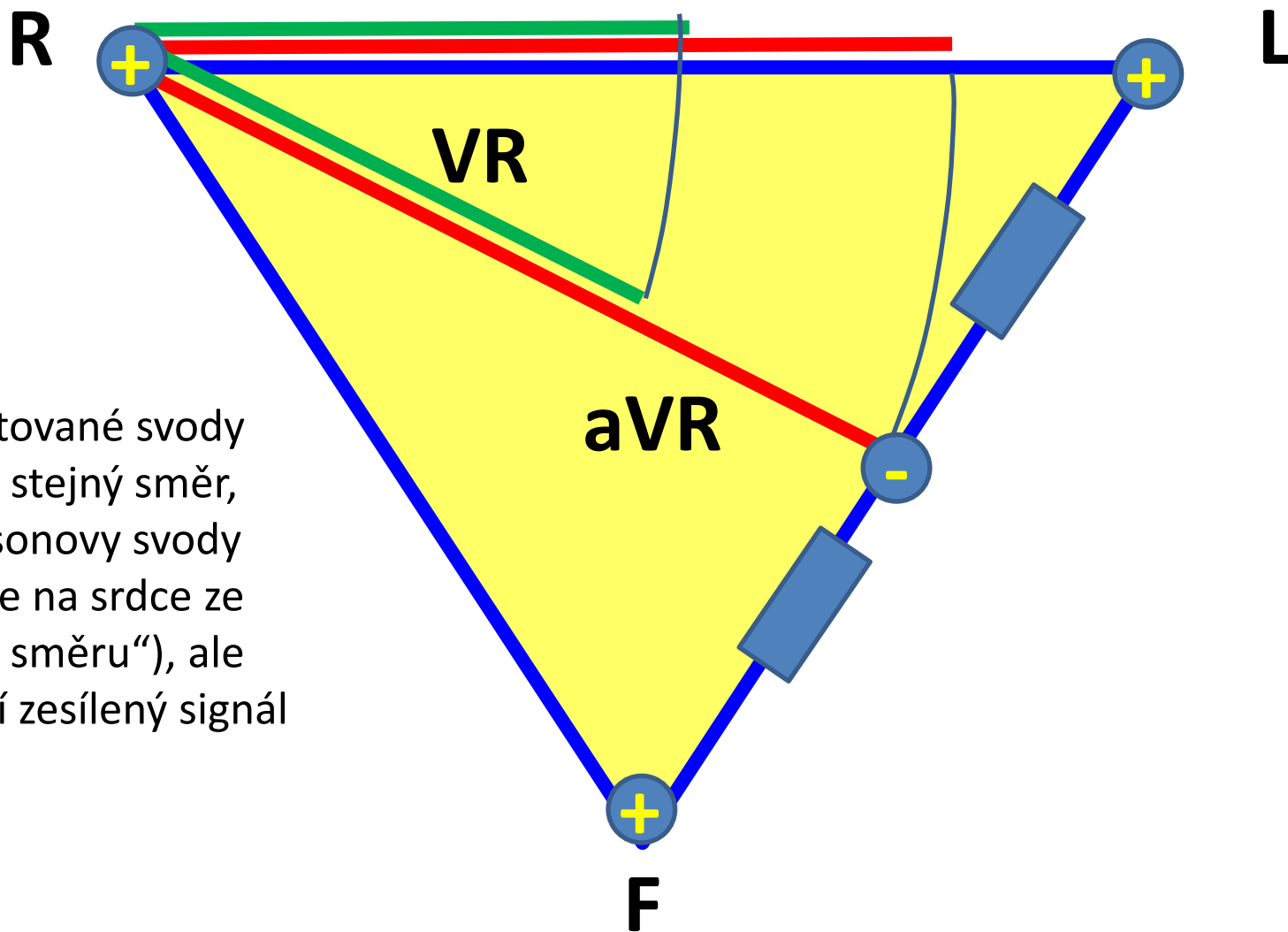
Neaktivní elektroda



EKG – augmentované Golbergerovy svody (unipolární)



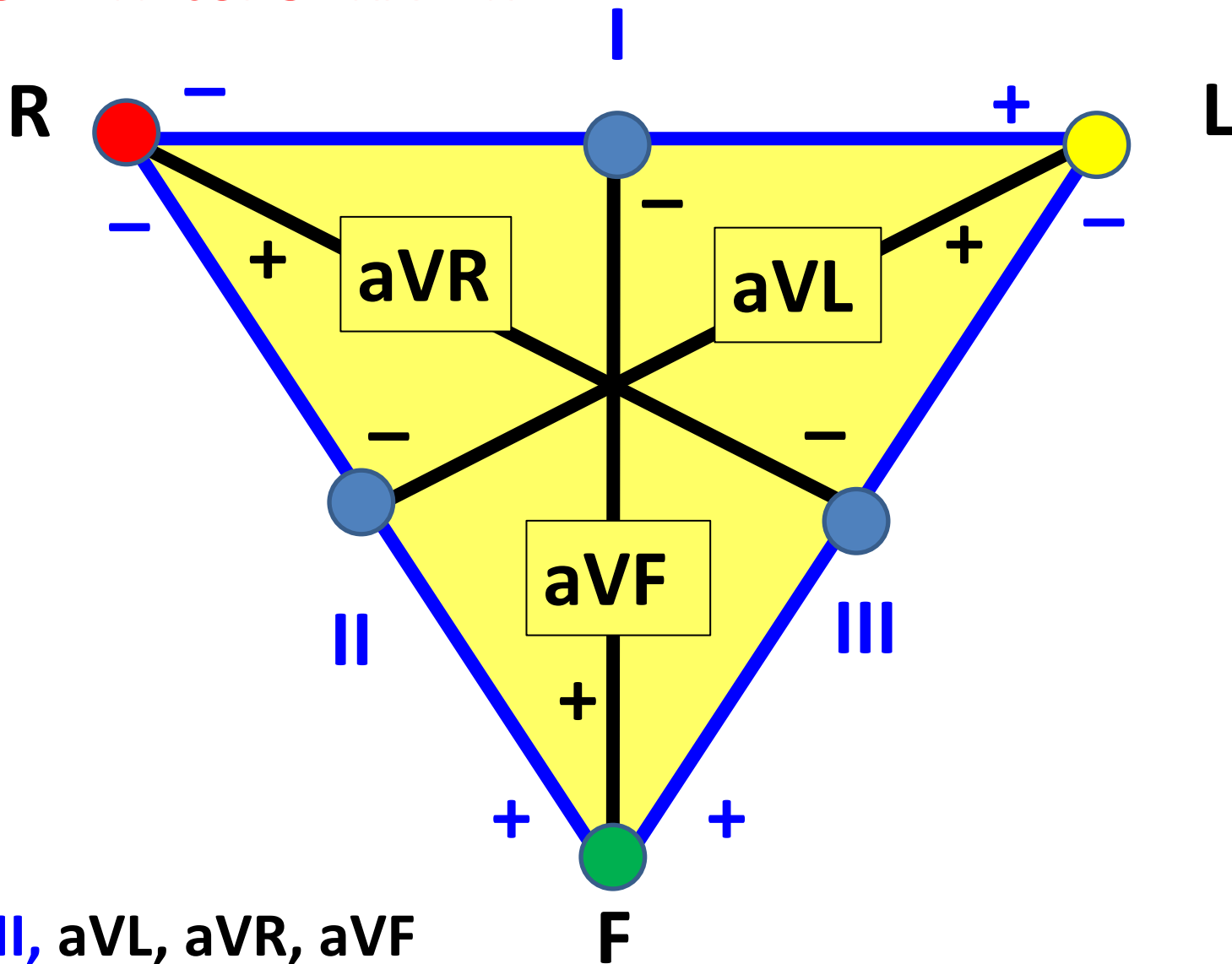
EKG – Wilsonovy a augmentované svody



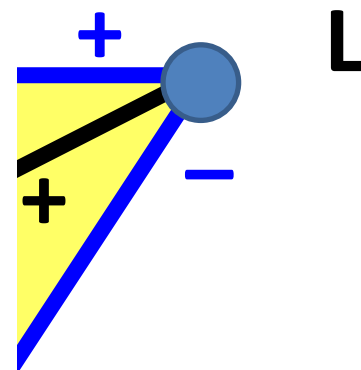
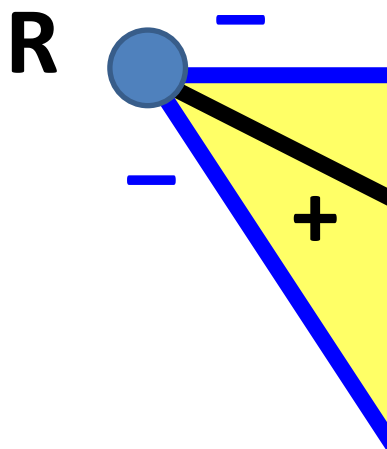
Augmentované svody mají sice stejný směr, jako Wilsonovy svody („dívají se na srdce ze stejného směru“), ale poskytují zesílený signál

Končetinové svody – frontální rovina

NEJDŮLEŽITĚJŠÍ OBRÁZEK



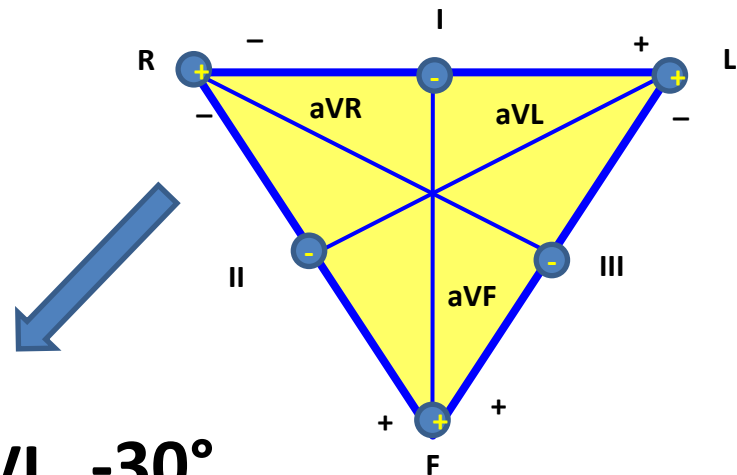
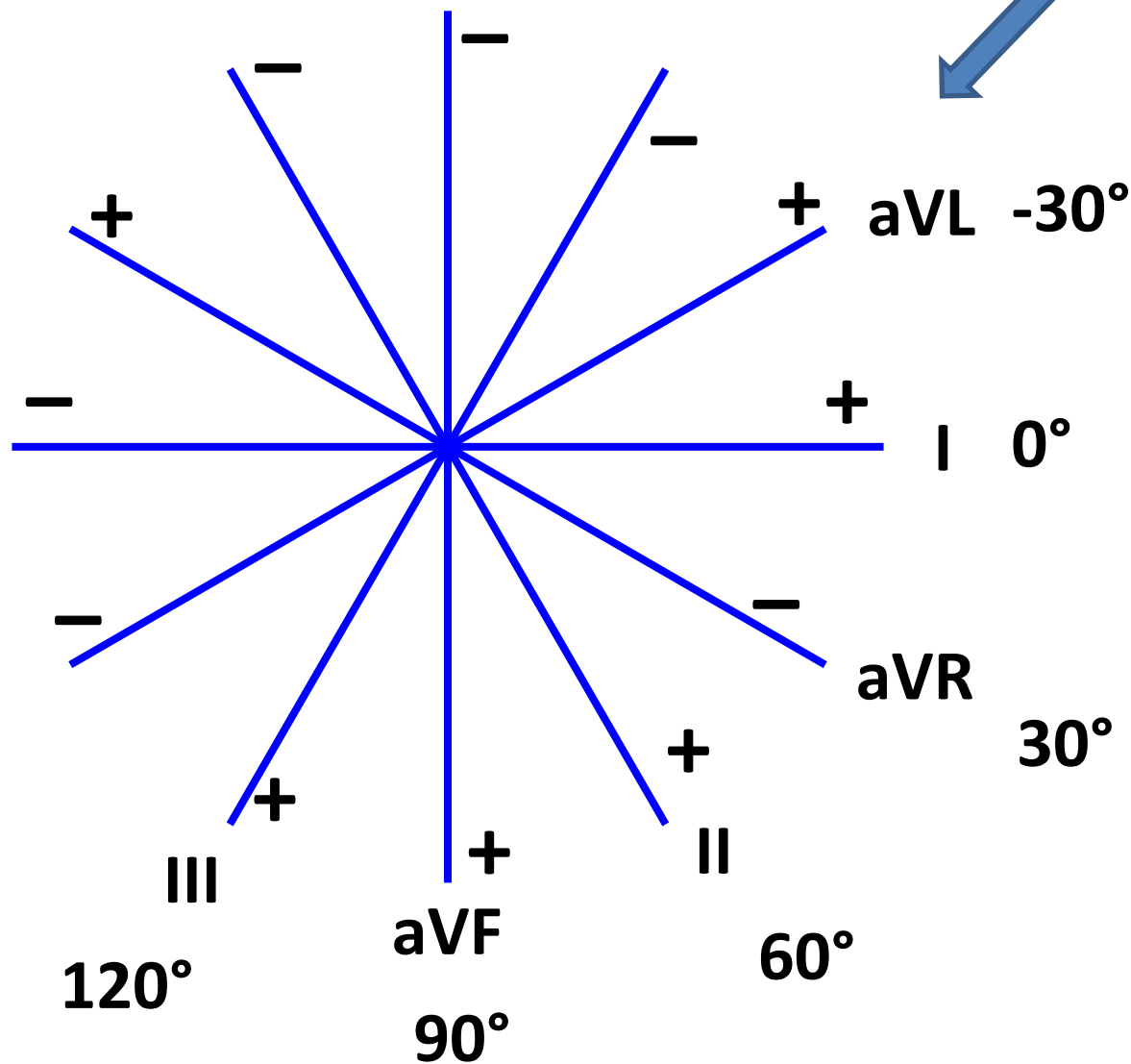
Končetinové svody NEJDŮLEŽITĚJŠÍ OE



Za neznalost
tohoto obrázku
se vyhazuje!

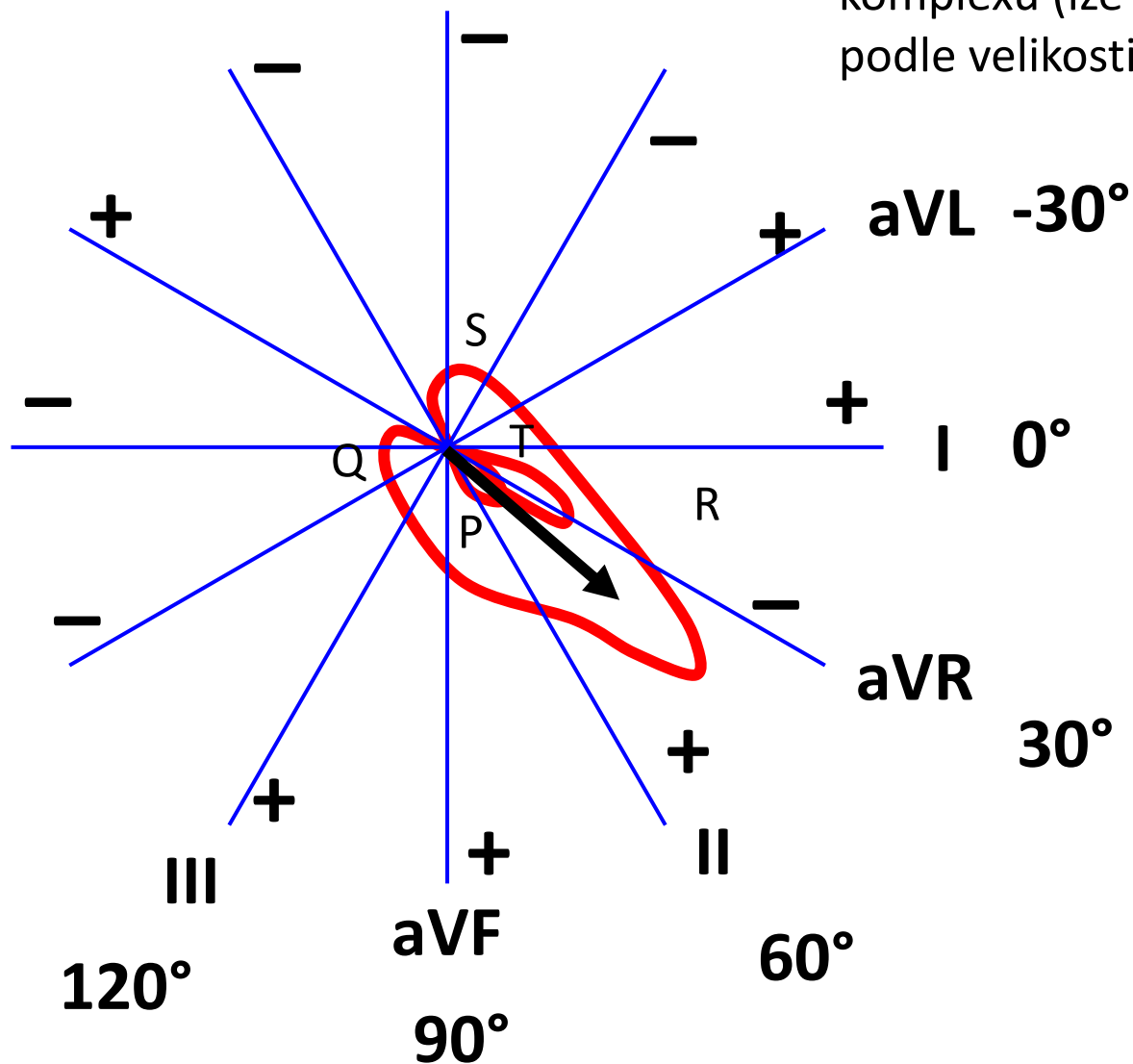
I, II, III, aVL, aVR, a

EKG svody podle Cabrery



Směry končetinových svodů jsou zachované. Jsou pouze přeskládané tak, aby se protínaly ve středu.

Elektrická osa srdeční



Elektrická osa srdeční: **průměrný směr elektrického vektoru srdečního v průběhu depolarizace komor** : QRS komplexu (Ize přibližně odhadnout podle velikosti kmitu R)

Srdeční osa fyziologicky směřuje dolu, doleva, dozadu

Rozmezí fyziologické:

Střední typ 0° – 90°

Levý typ -30° - 0°

Pravý typ 90° - 120°

Deviace doprava: > 120°

(hypertrofie PK, dextrokardie)

Deviace doleva: < -30°

(hypertrofie LK, těhotenství, obezita)

EKG – pouze jednorozměrný pohled (1 svod) na trojrozměrnou elektrickou aktivitu srdce

Proto potřebujeme více svodů!

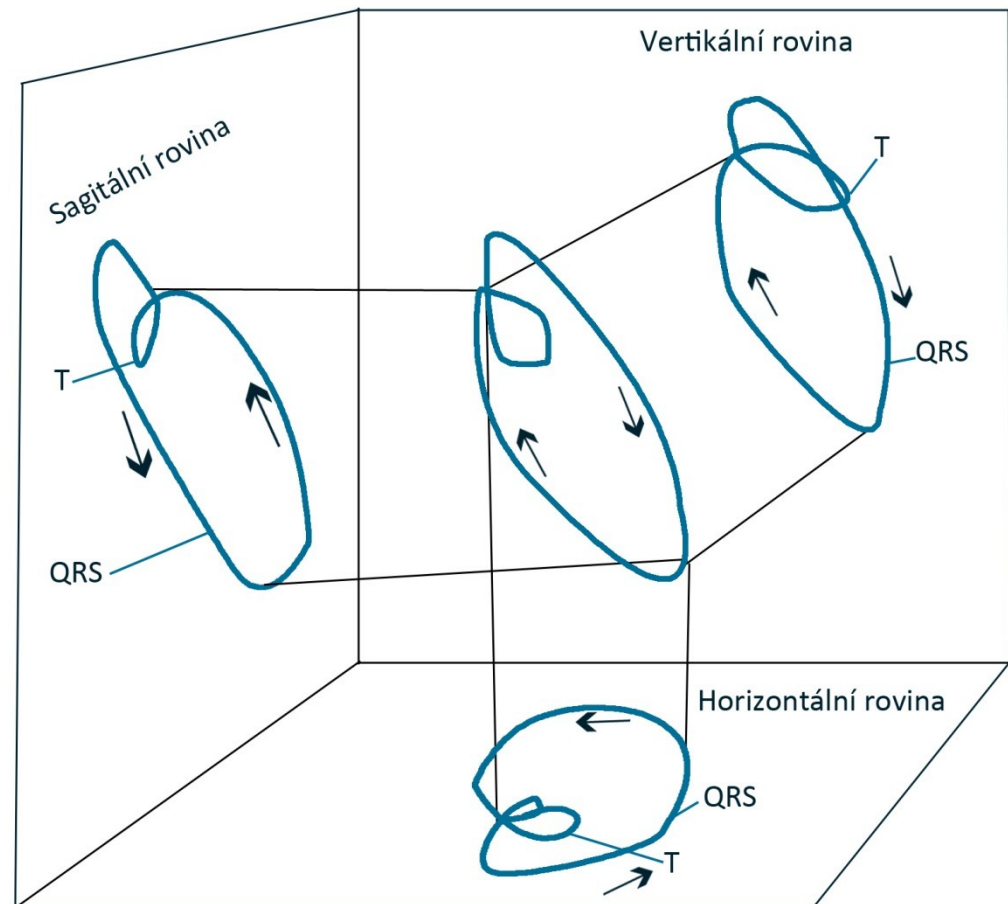
Elektrický vektor se pohybuje ve třech rozměrech, mění svoji velikost a směr. Špička vektoru během jednoho srdečního cyklu opíše 3D smyčku. Křivka EKG závisí na směru svodu, na který se vektor promítá.

Vektorkardiografie je dvourozměrný záznam pohybu elektrického vektoru
EKG je jednorozměrný záznam pohybu elektrického vektoru

Končetinové svody se „dívají“ na srdeční elektrickou aktivitu jen ve frontální rovině.

Ale co ostatní roviny?

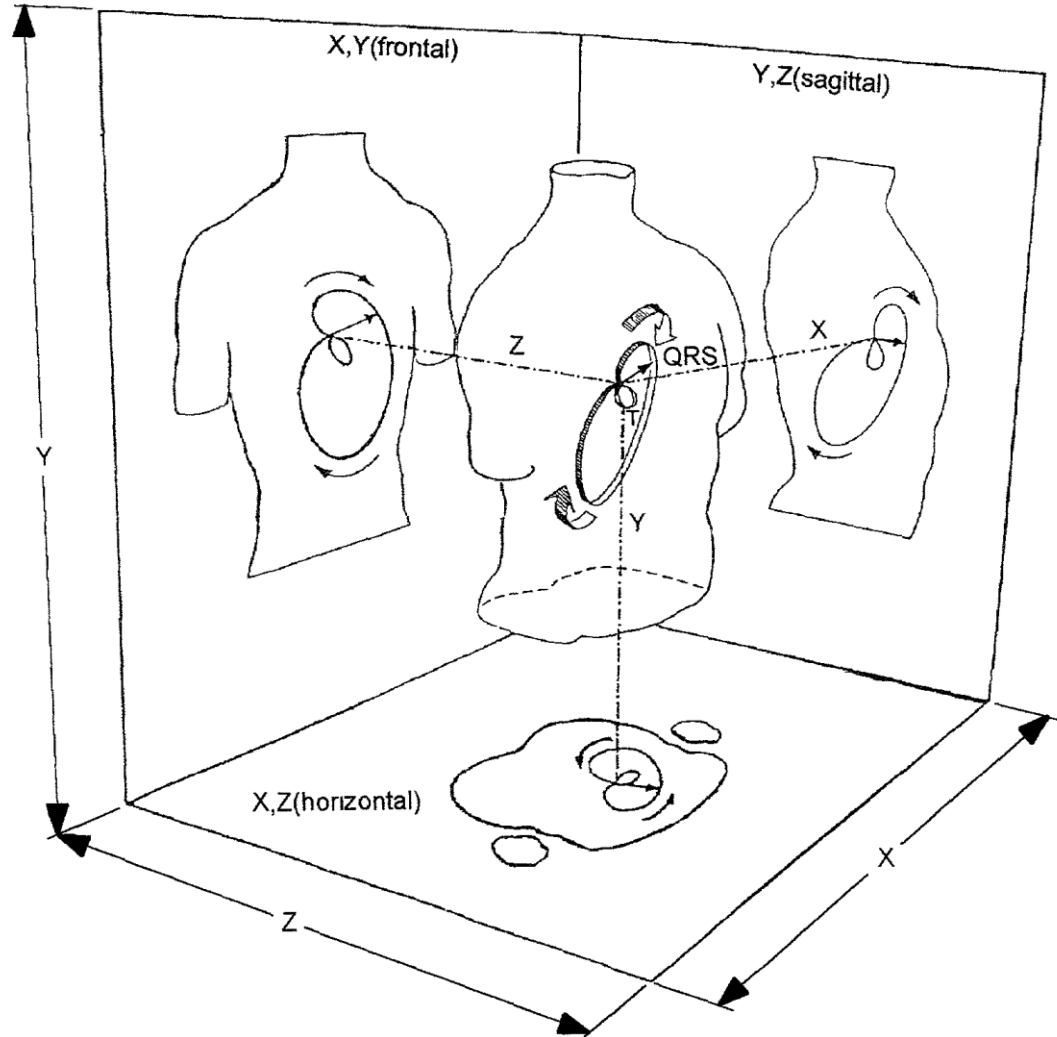
→ hrudní svody



Spatiokardiografie – záznam pohybu el. vektoru ve 3D

EKG v jednom svodu je jedním úhlem pohledu na 3D elektrickou srdeční aktivitu. Je to kolmý zápis 3D el. aktivity srdce do 1D svodu.


Triviální, ne?




Pozice svodů

Proto je třeba více svodů – více úhlů pohledu - abychom se mohli podívat na srdeční elektrickou aktivitu komplexně v celé její trojrozměrné kráse.

A na polaritě svodu záleží. Je rozdíl, jestli se na elektrickou aktivitu díváte vzhůru nohama.



Na polaritě svodu záleží. Je rozdíl, jestli se na elektrickou aktivitu díváte vzhůru nohama.



WTF?

Držíte to vzhůru
nohama, pane
doktore

Že by
blokáda?

WTF?

medik

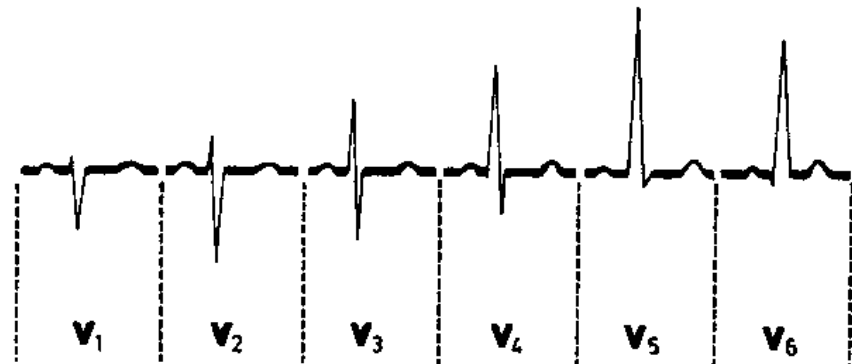
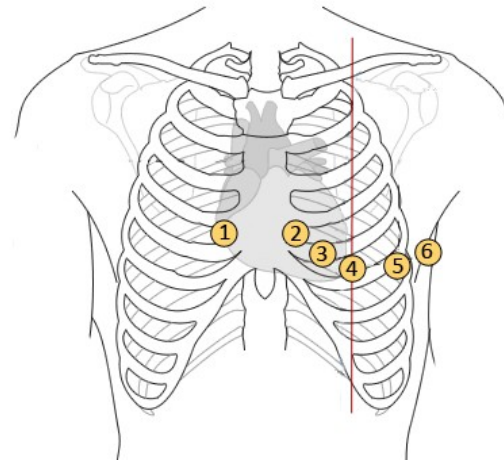
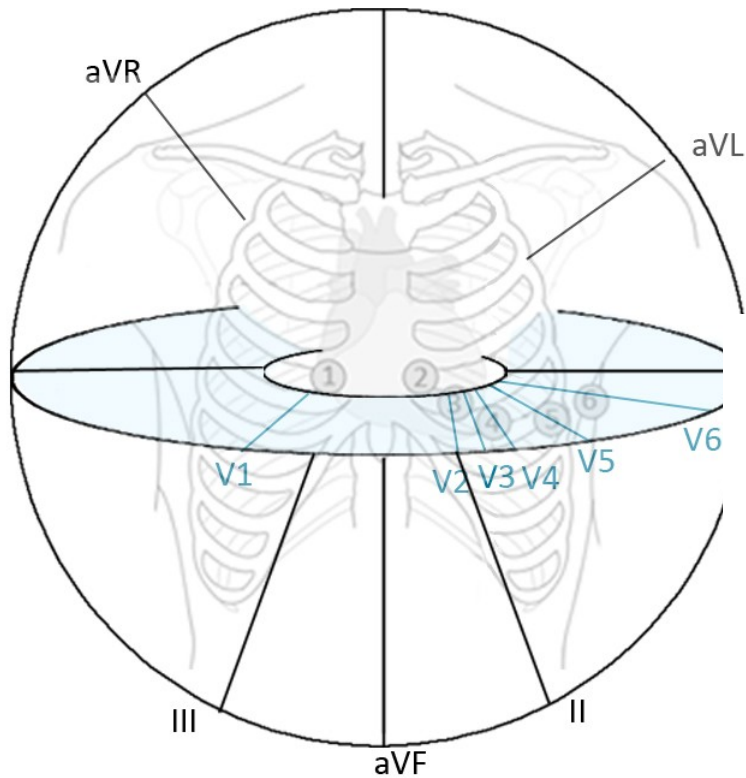
zdravotní
sestra

lékař

biomedicínský
technik

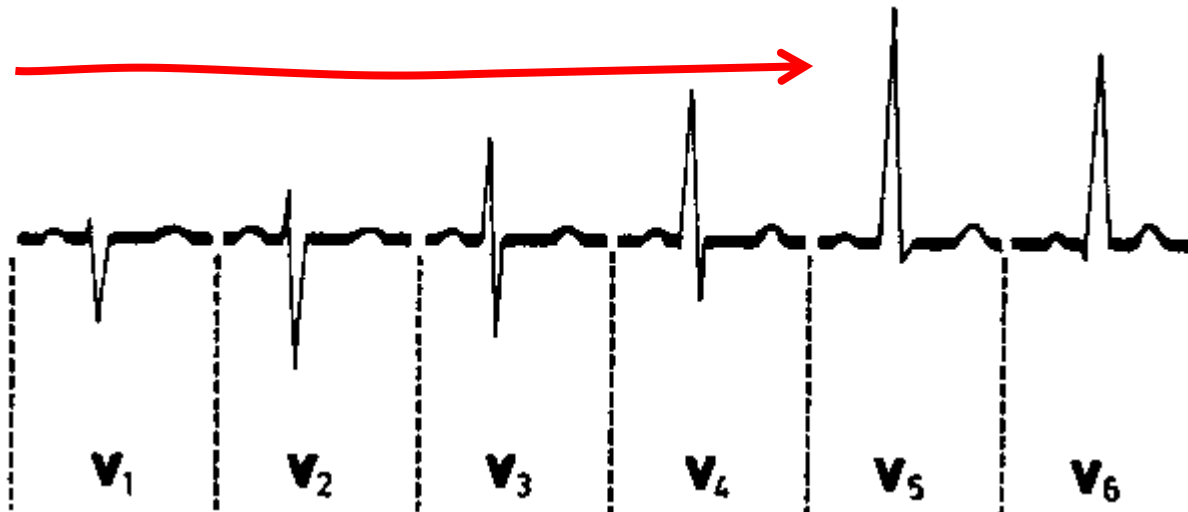
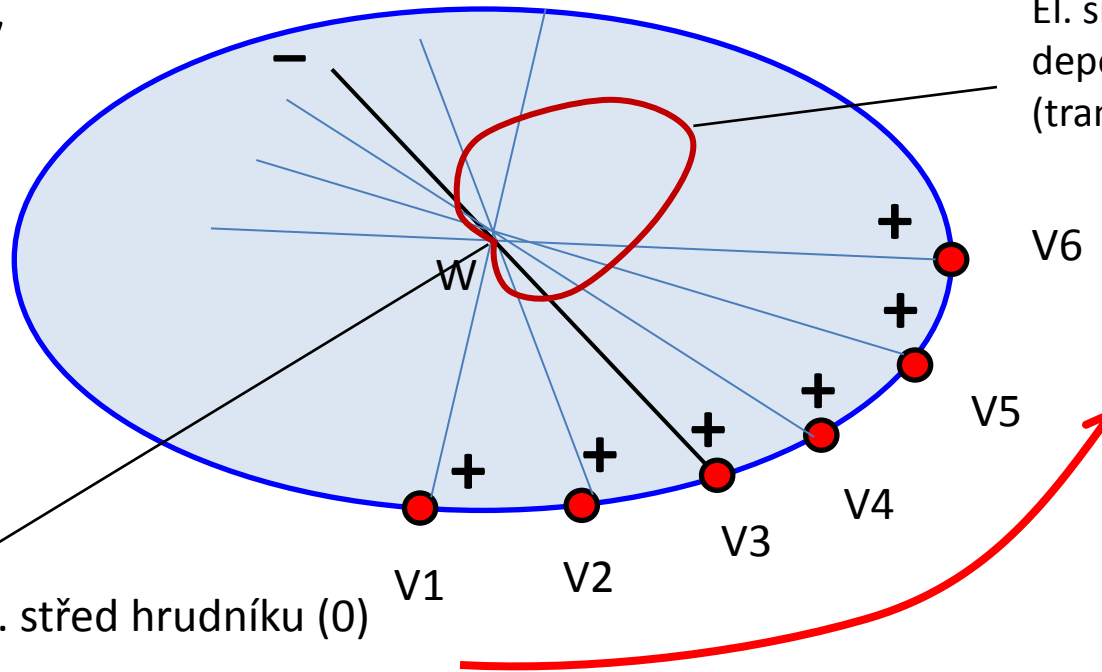
EKG – hrudní svody (unipolární)

- Spojení hrudní elektrody (aktivní, kladné) s Wilsonovou svorkou (záporná, neaktivní, elektrická 0 srdce)
- 6 hrudních svodů – V1, ... V6



Hrudní svody

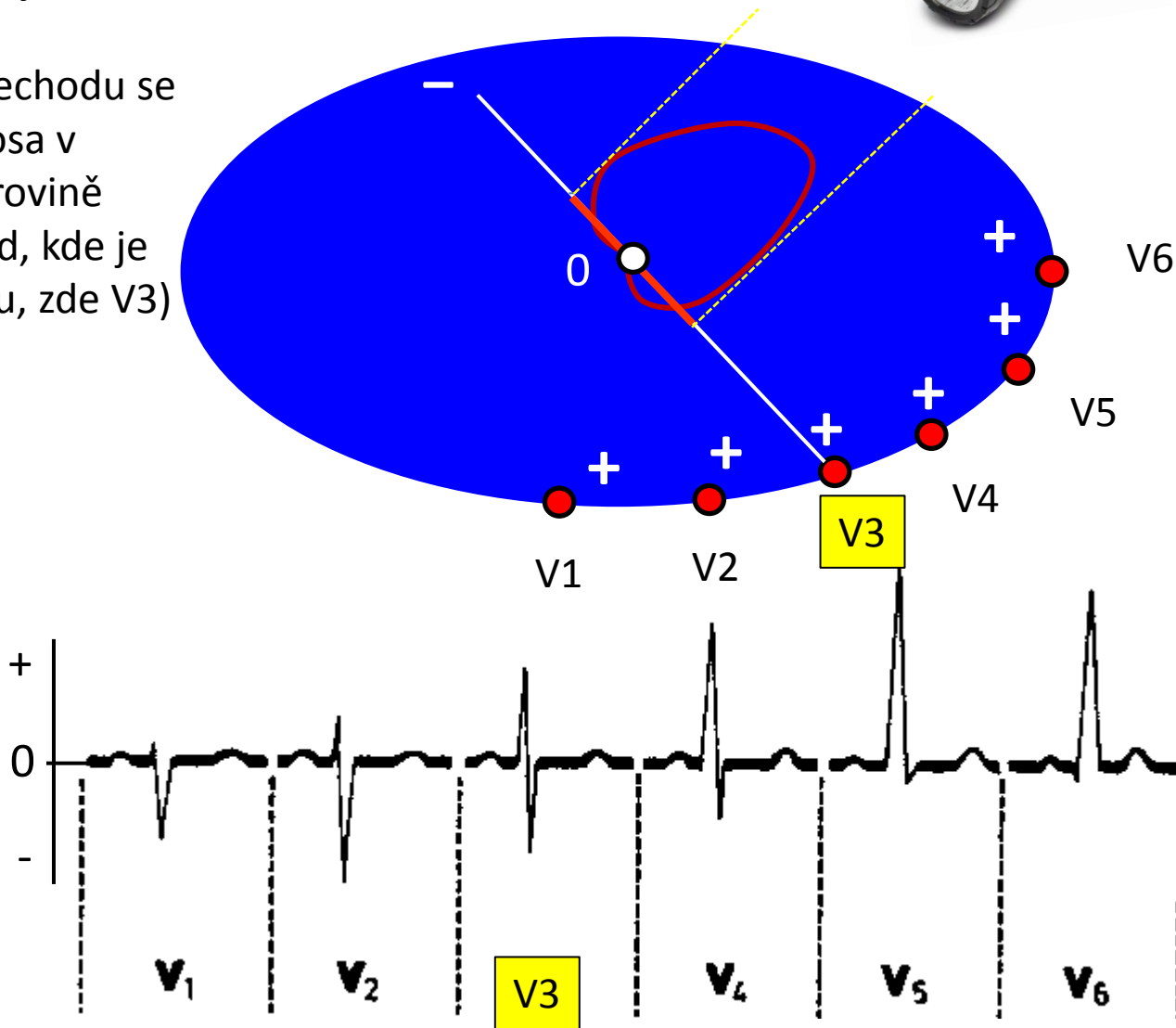
Řez hrudníkem (hlava je před obrazovkou, nohy za obrazovkou)

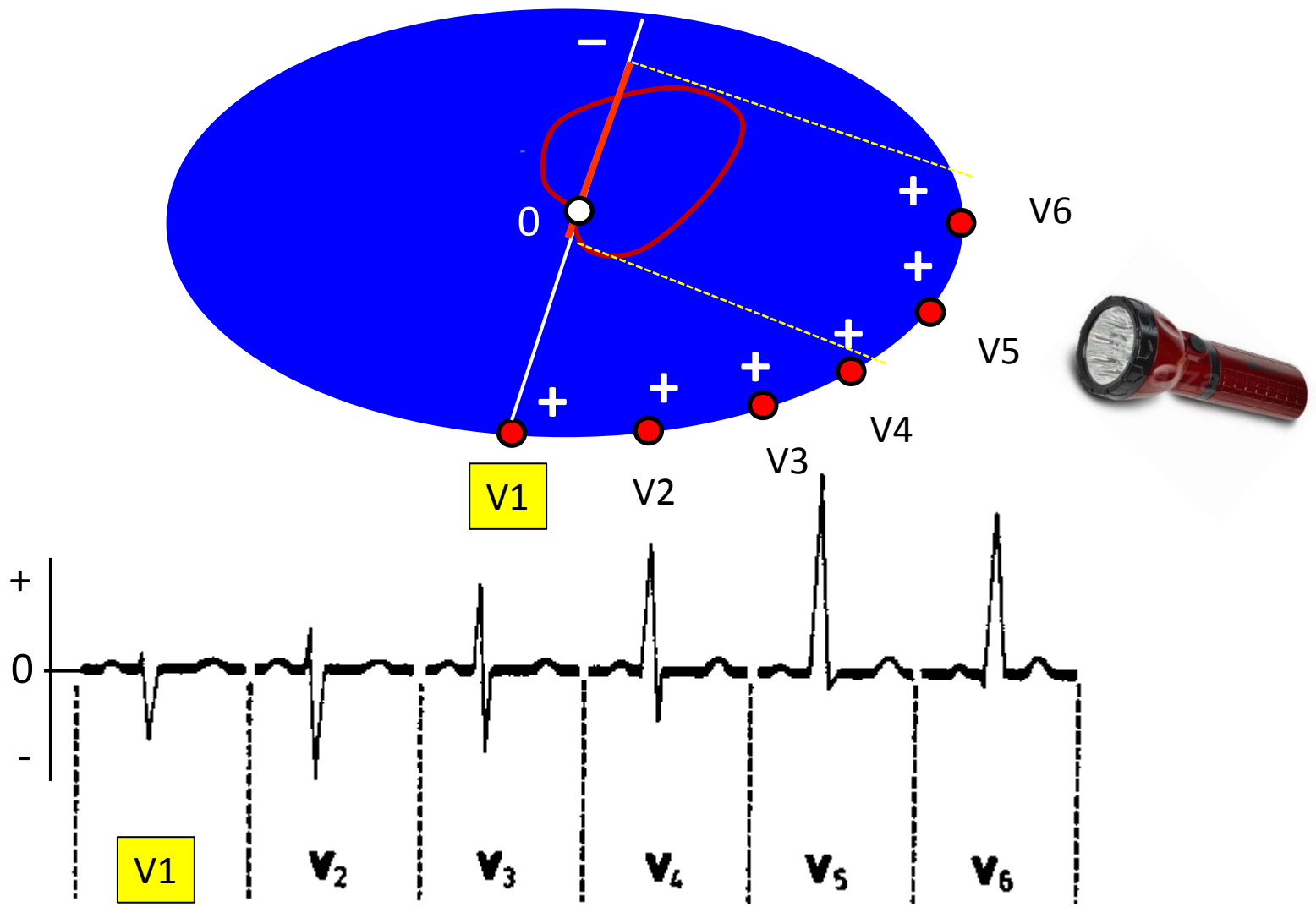


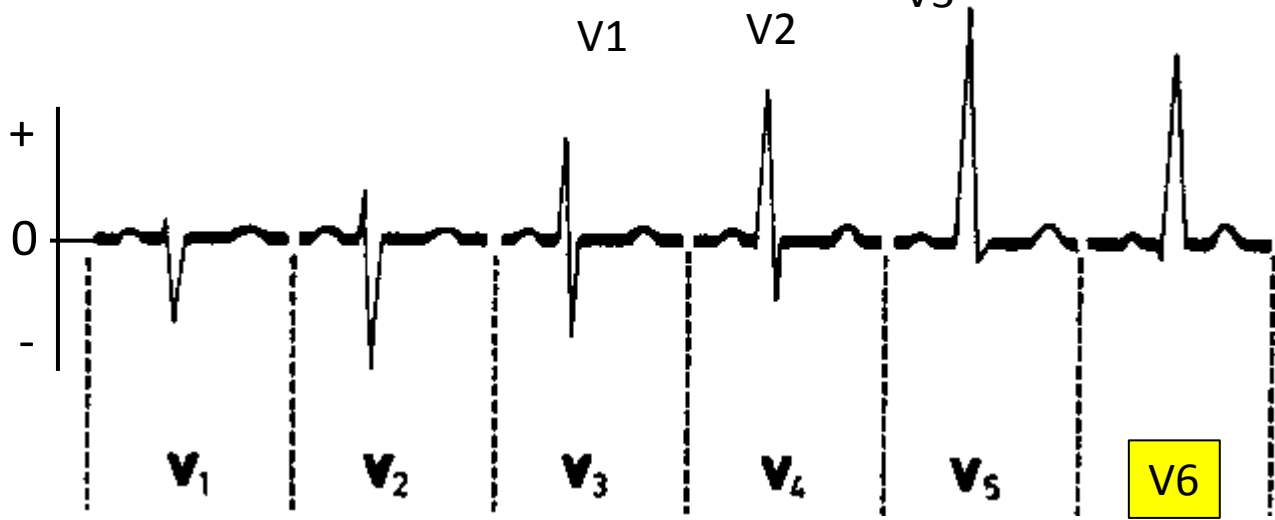
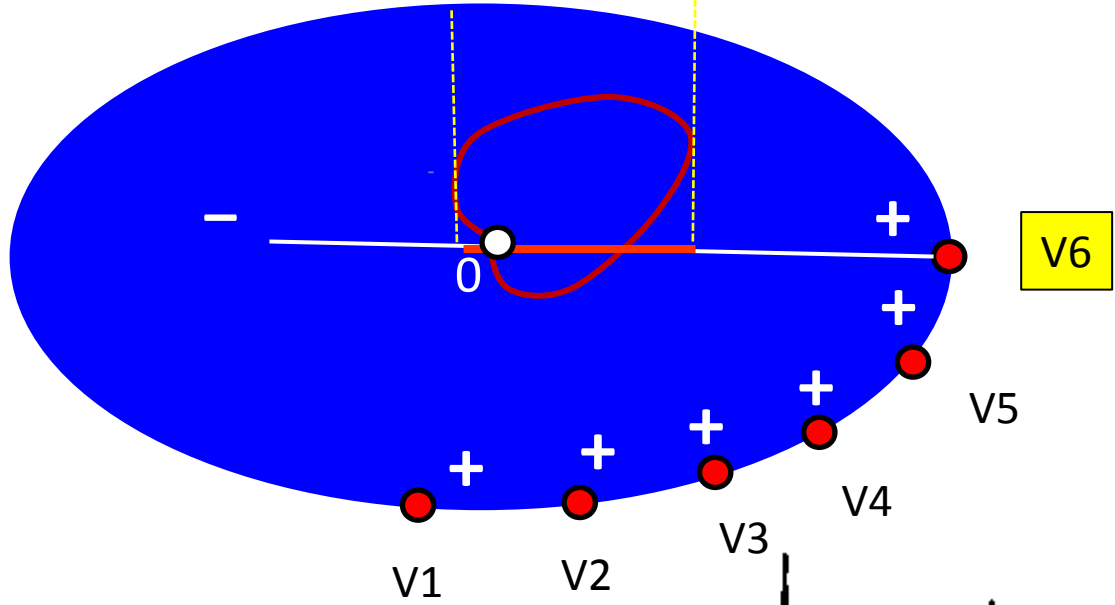
EKG v hrudních svodech – všimněte si změn QRS od záporného po kladný charakter

Zóna přechodu - kladný a záporný kmit v QRS jsou zhruba stejné

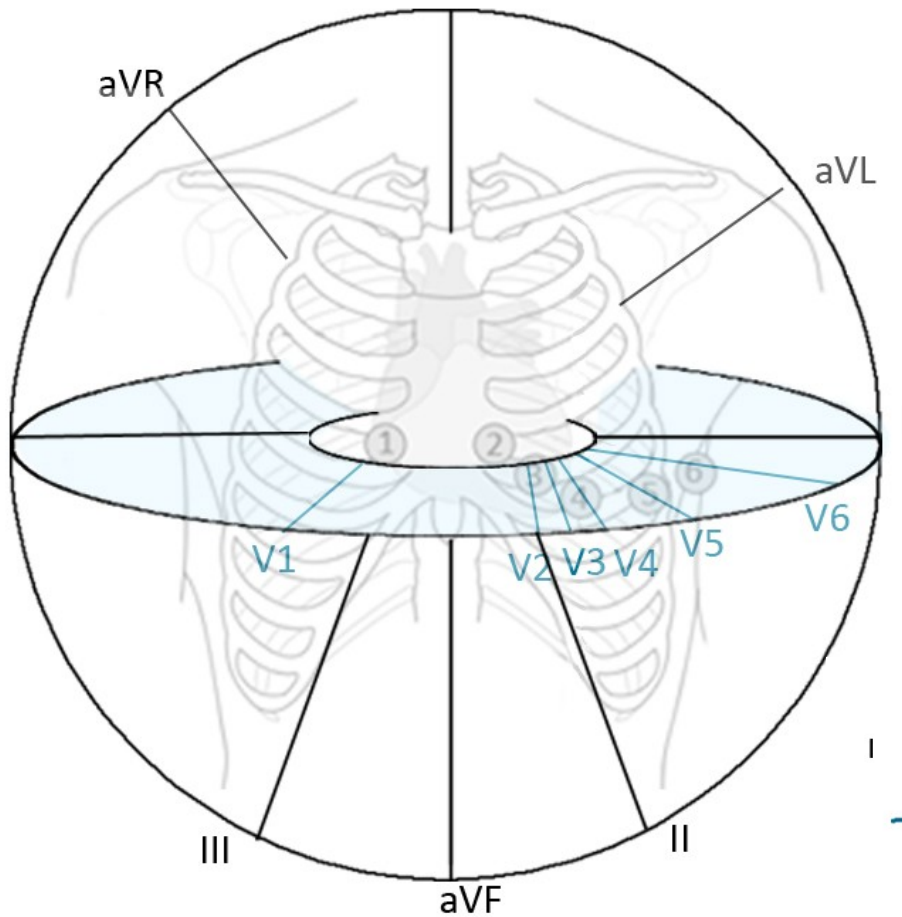
Podle zony přechodu se odhaduje el. osa v transverzální rovině (kolmá na svod, kde je zóna přechodu, zde V3)



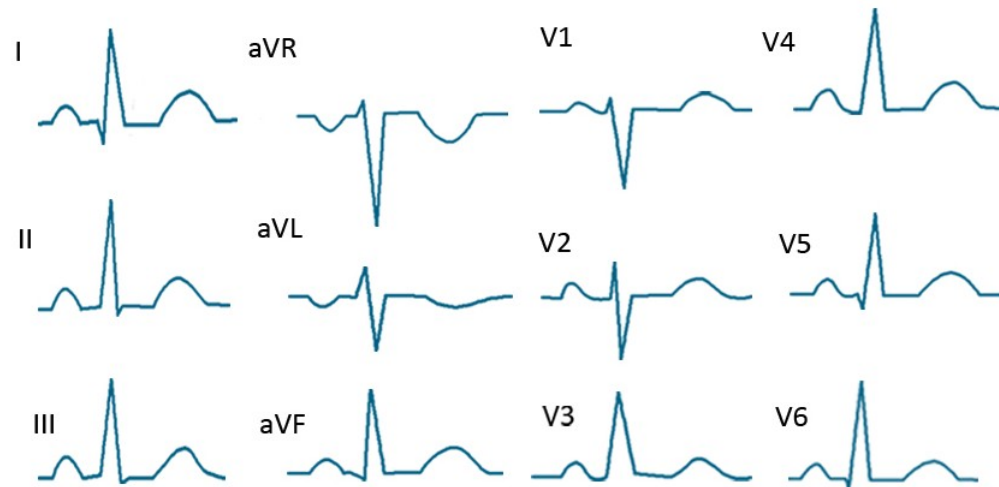




EKG – 12 svodové EKG



- 3 Einthovenovy svody (bipolární) – I, II, III
- 3 Golgbergerovy augmentované svody (unipolární) – aVL, aVR, aVF
- 6 hrudních svodů (unipolární)



Rozměření EKG

Brablecova


18. 3. 2019 12:08:50

EKG Praktik SEIVA
9m3 - 2014/06/26 [SEIVA A01.007]

Averaged QRS complex
25 mm/s 10 mm/mV

Amplitudes [mV]											
	P+	P-	Q	R	S	R'	S'	J	ST40	T+	T-
I	0.06	-	-	0.40	-0.09	-	-	0.03	0.03	0.28	-
II										0.48	-
III										0.21	-
aVR										-	-0.37
aVL										0.04	-
aVF										0.34	-
V1										-	-0.18
V2										0.30	-
V3										0.42	-
V4										0.58	-
V5										0.51	-
V6										0.37	-

KDYŽ PŘED PACIENTEM ČTU EKG



JAK SE TVÁŘÍM VS. CO SI MYSLÍM

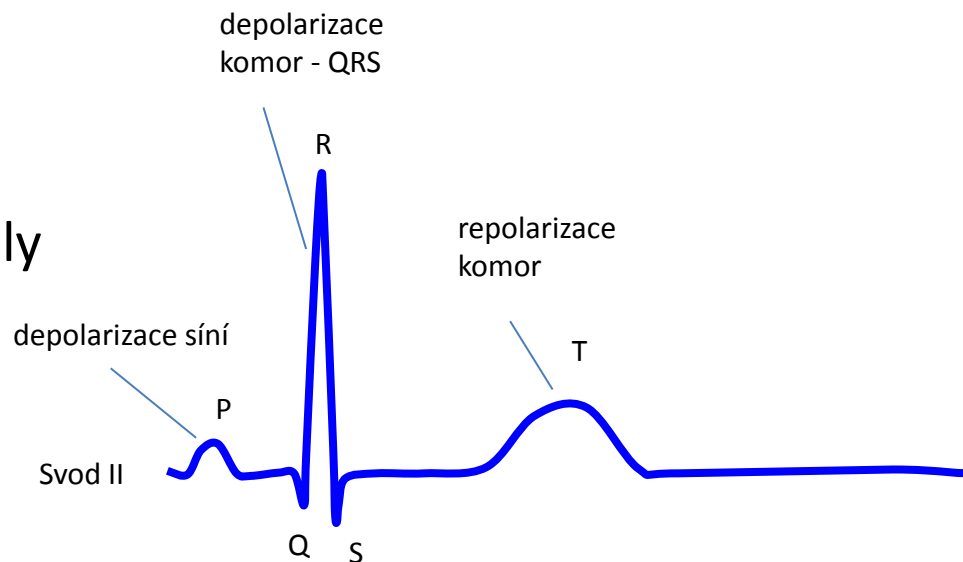
mor
lor

+0:00 +0:01 +0:02 +0:03 +0:04 +0:05 +0:06 +0:07 +0:08 +0:09 +0:10

HR [1/min]

Rozměření EKG

1. Srdeční akce
2. Srdeční rytmus
3. Srdeční frekvence
4. Vlny, kmity, úseky a intervaly
 - P vlna
 - PQ interval
 - QRS komplex
 - ST úsek
 - T vlna
 - QT interval
5. Elektrická osa srdeční

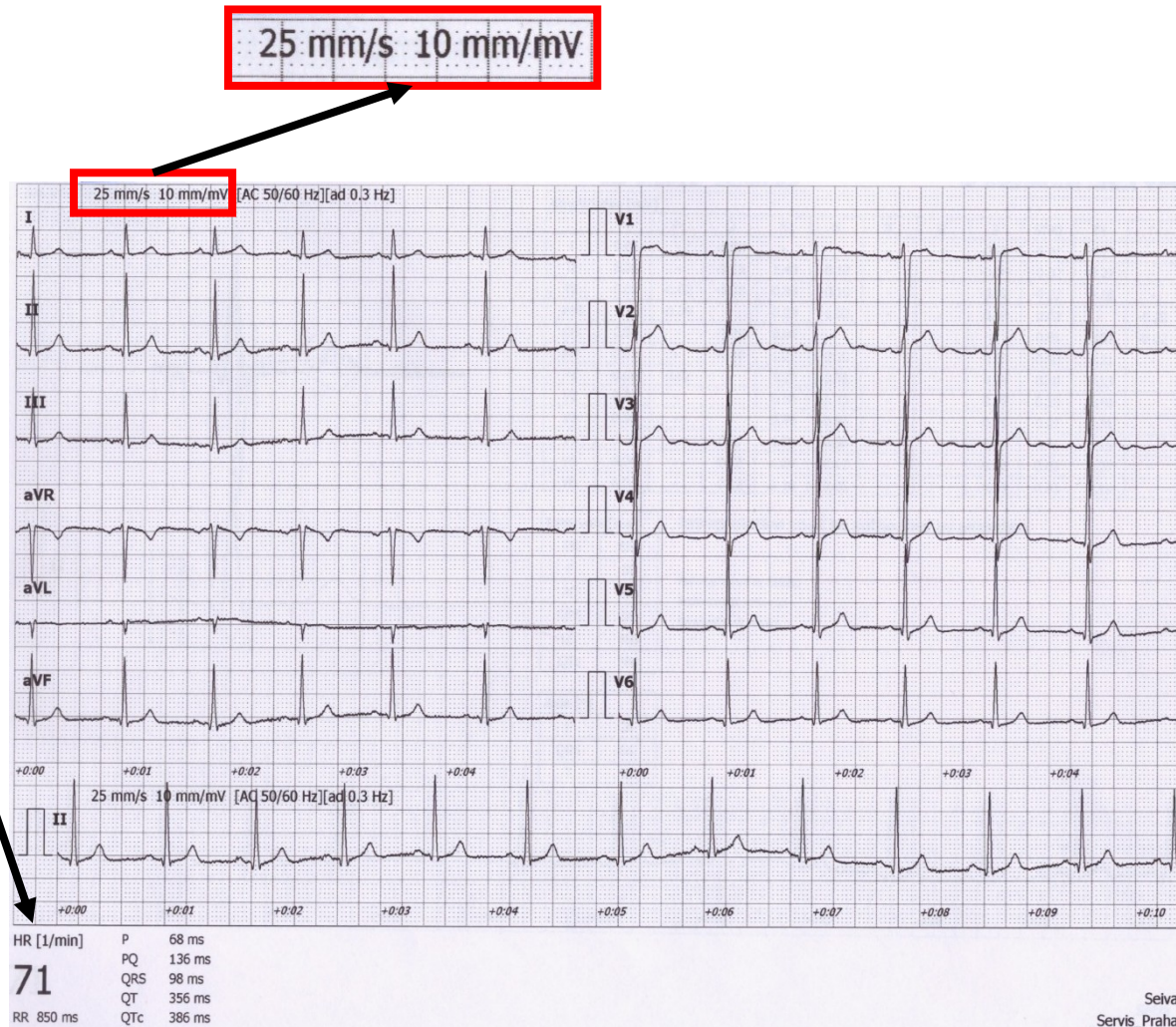


Rozměření EKG

- Milimetrový papír pomůže v rychlém rozměření

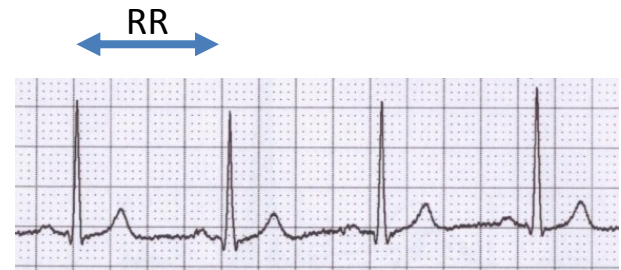
- Podívejte se, jaká je rychlost posunu papíru (zde 25 mm/s)
- Kontrolní otázka: kolik ms je jeden mm?
- Hodí se vědět, i kolik mV je jeden mm
- Samozřejmě, počítač dnes již dokáže vyplivnout výsledky, aniž byste nad tím museli přemýšlet.

Ale nikdy bezhlavě nevěřte počítači. Výpočet je závislý na kvalitě signálu. Pokud nedoléhají elektrody, hýbe se vám pacient atd, vzniklé artefakty v signálu snadno počítač zmatou. Ale Vás to zmást nemá 😊



1) Srdečné akce

- Pravidelnost vzdáleností mezi QRS komplexy – RR intervaly
- Spočítejte rozdíl: RR – průměrné RR
(stačí, když si vyberete nejkratší a nejdelší RR v záznamu)
- Pravidelná akce: rozdíl $< 0,16$ s
- Nepravidelná akce: rozdíl $> 0,16$ s
 - Obvykle patologická
 - Pozor na významnou sinusovou respirační arytmií – tak je naopak velmi fyziologická. Pokud si nejste jistí, poproste pacienta, ať zadrží dech.
- Pozn: je-li přítomná jedna extrasystola, ale jinak je akce pravidelná, tak ji za pravidelnou označujeme



2) Srdeční rytmus

- Srdeční rytmus se určuje podle zdroje akčních potenciálů, které vedou **k depolarizaci komor**
depolarizace komor je klíčová, protože ta určuje srdeční výdej
- **Sinusový rytmus**
 - Vzruch začíná v sinoatriální uzlu
 - Na EKG: přítomná vlna P (depolarizace síní), která předchází QRS
- **Junkční rytmus**
 - Vzruch vzniká atrioventrikulárním uzlu nebo Hisově svazku, frekvence obvykle 40 – 60 bpm
 - Před QRS není přítomná plna P, QRS má normální tvar (je úzký)
 - Srdeční frekvence je nízká
 - Depolarizace síní se může na EKG projevit, pokud se vzruch z komor převede na síně
 - vlna je po QRS a má opačnou polaritu, protože probíhá opačným směrem (takže např ve svodu II bude dolů)
- **Terciální rytmus**
 - Vzruch vzniká v dalších částech převodního systému, frekvence 30-40 bpm
 - QRS má divný tvar, je širší, protože se v komorách šíří nestandardním směrem

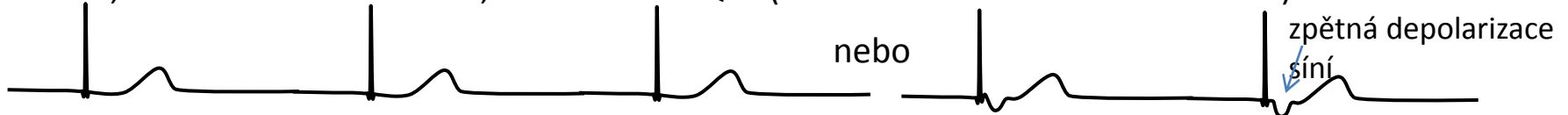
2) Srdeční rytmus

Srdeční rytmus se určuje podle zdroje akčních potenciálů, které vedou k **depolarizaci komor**

Sinusový rytmus – před každým QRS je přítomna vlna P – vzruch začíná v SA uzlu, ne na něj navázaná depolarizace komor



Junkční rytmus – nejsou přítomné normální vlny P před QRS – vzruch začíná v AV uzlu nebo Hisově svazku, nízká srdeční frekvence, ale normální QRS (v komoře se vzruch šíří normálně)



Terciální (komorový) rytmus – nejsou přítomné vlny normální P vázané na QRS, vzruch začíná někde v komorách – deformované QRS, hodně nízká srdeční frekvence, například AV blok III. stupně



AV blok III. stupně – komory si jedou terciální rytmus, síně si jednou svůj rychlejší rytmus určený SA uzlem, který se ale nepřevádí do komor

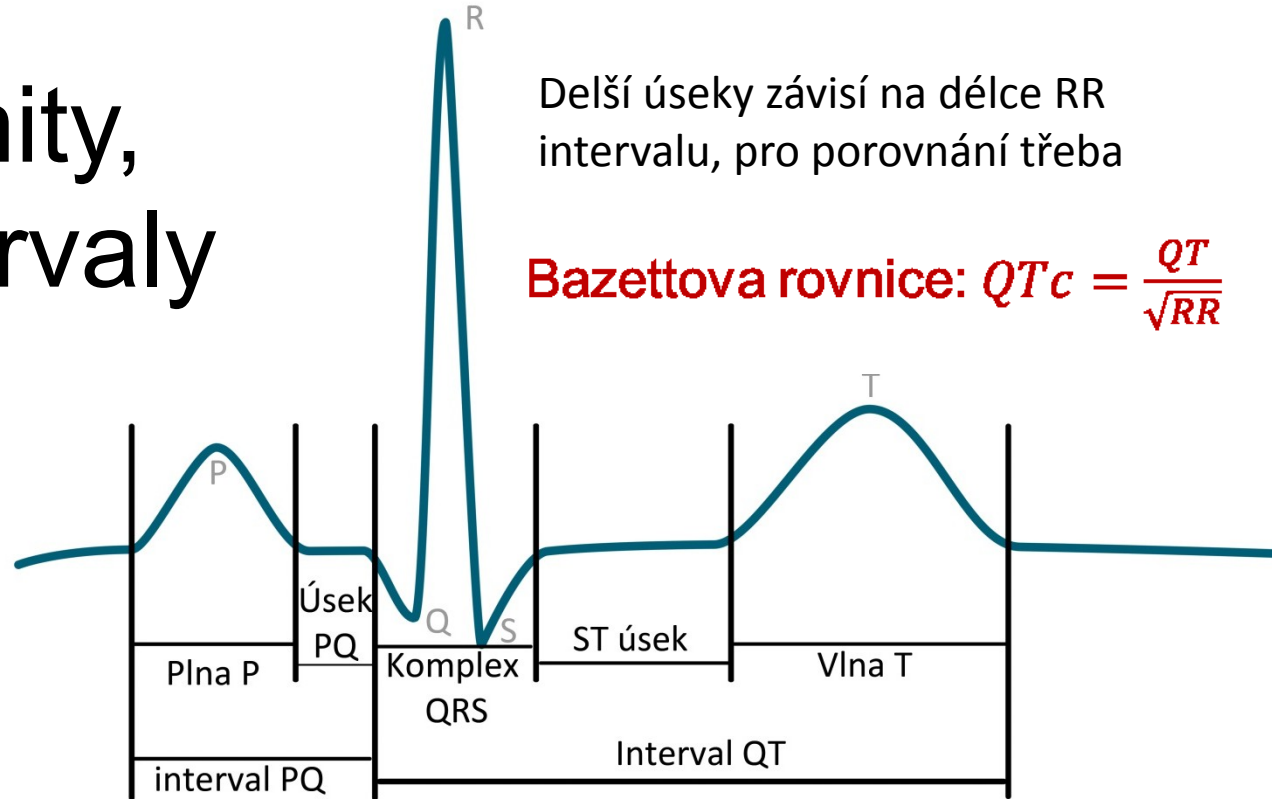
3) Srdeční frekvence

- Frekvence stahu komor (protože ta určuje srdeční výdej) na EKG – frekvence depolarizací komor
- HR (heart rate) = 1 / RR (jednotky bpm: beat per minute)
- Fyziologická: 60 – 90 bpm v klidu
maximální fyziologická cca 220-věk (pokud máte 250, něco je asi zle)
- Tachykardie: > 90 bpm v klidu
 - Může být sinusová (vyšší aktivita sympatiku, léky, ...)
 - Tachyarytmie: rytmus není sinusový
 - Pokud je > cca 200 u pacienta, rytmus s největší pravděpodobností sinusový nebude (záleží na kontextu)
- Bradykardie: < 60 bpm
 - Může být sinusová (vyšší aktivita parasympatiku, sportovní bradykardie - fyziologická)
 - Pokud je < 50 bpm, rytmus pravděpodobně sinusový nebude (junkční, komorový)

4) Vlny, kmity, úseky, intervaly

Delší úseky závisí na délce RR intervalu, pro porovnání třeba

$$\text{Bazettova rovnice: } QTc = \frac{QT}{\sqrt{RR}}$$



EKG (II svod):

- **P**: depolarizace síní
- **Úsek PQ**: síně jsou depolarizované, komory se ještě nezačaly depolarizovat
- **Q**: první negativní kmit QRS komplexu (depolarizace komorového septa)
- **R**: první pozitivní kmit QRS komplexu (depolarizace srdečního hrotu)
- **S**: negativní kmit následující po R (depolarizace bazální části levé komory)
- **Úsek ST**: komory jsou depolarizované a ještě se nezačaly repolarizovat
- **P**: repolarizace komor

Název	Umístění a popis	Fyziologické pozadí	Norma
Vlna P	První kulovitá vlna (Negativní i pozitivní)	Depolarizace síní	80 ms
Interval PQ (PR)	Interval od počátku vlny P po počátek kmitu Q (nebo i R pokud není přítomna Q)	Doba od aktivace SA uzlu po aktivaci Purkyňových vláken	120-200 ms
Úsek PQ (PR)	Konec vlny P do začátku Q (nebo R nebo pokud není Q kmit přítomen)	Kompletní depolarizace síní, převod z AV uzlu na komory	50-120 ms
Kmit Q	První odklon od osy dolů	Depolarizaci septa a papilárních svalů.	-
Komplex QRS	Začátek kmitu R ,kmit R až konec kmitu S	Depolarizaci komor	80-100ms
Kmit R	Výchylka směrem nahoru bez ohledu nato, zda jí předchází či nepředchází kmit Q	Depolarizace komor	-
Kmit S	Odklon od izolinie směrem dolů, následující vlnu R, nezávisle na tom, zda ji předchází nebo nepředchází vlna Q.	Šíření vzruchu na komory	-
Úsek ST	Interval izoelektrické linie mezi koncem QRS komplexu a začátkem vlny T	Kompletní depolarizace komor	80-120 ms
Interval QT	Začíná kmitem Q (nebo R pokud Q není přítomno) a končí koncem vlny T	Elektrická systola	< 420ms
Vlna T	Druhá kulovitá vlna (negativní i pozitivní)	Repolarizace komor	160 ms

4) Vlny, kmity

Vlna P:

- Je přítomná?
- Je pozitivní/negativní (nahoru/dolu), jednovrcholová/vícevrcholová, silná(>0,25mV)/normální/slabá?

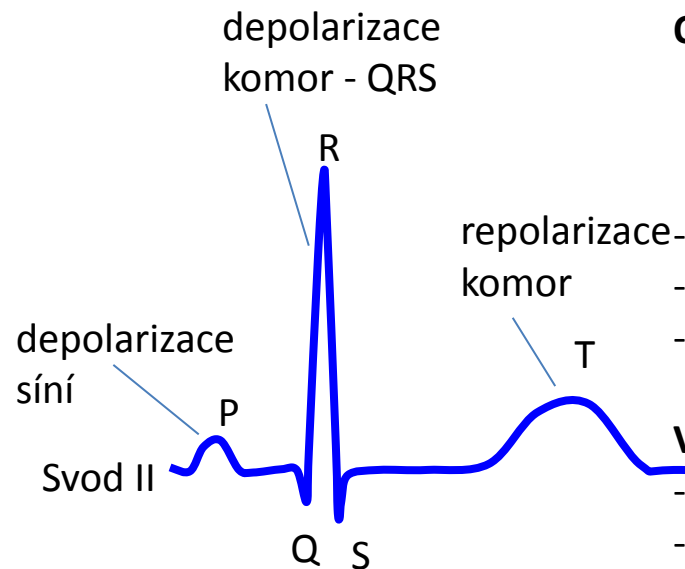
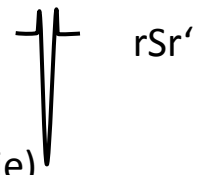
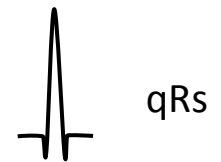
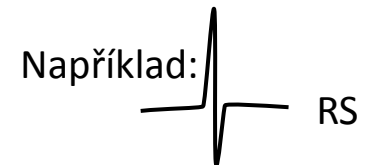QRS:

- Q: první negativní kmit
- R: první pozitivní kmit
- S: negativní kmit, kterému předchází pozitivní kmit

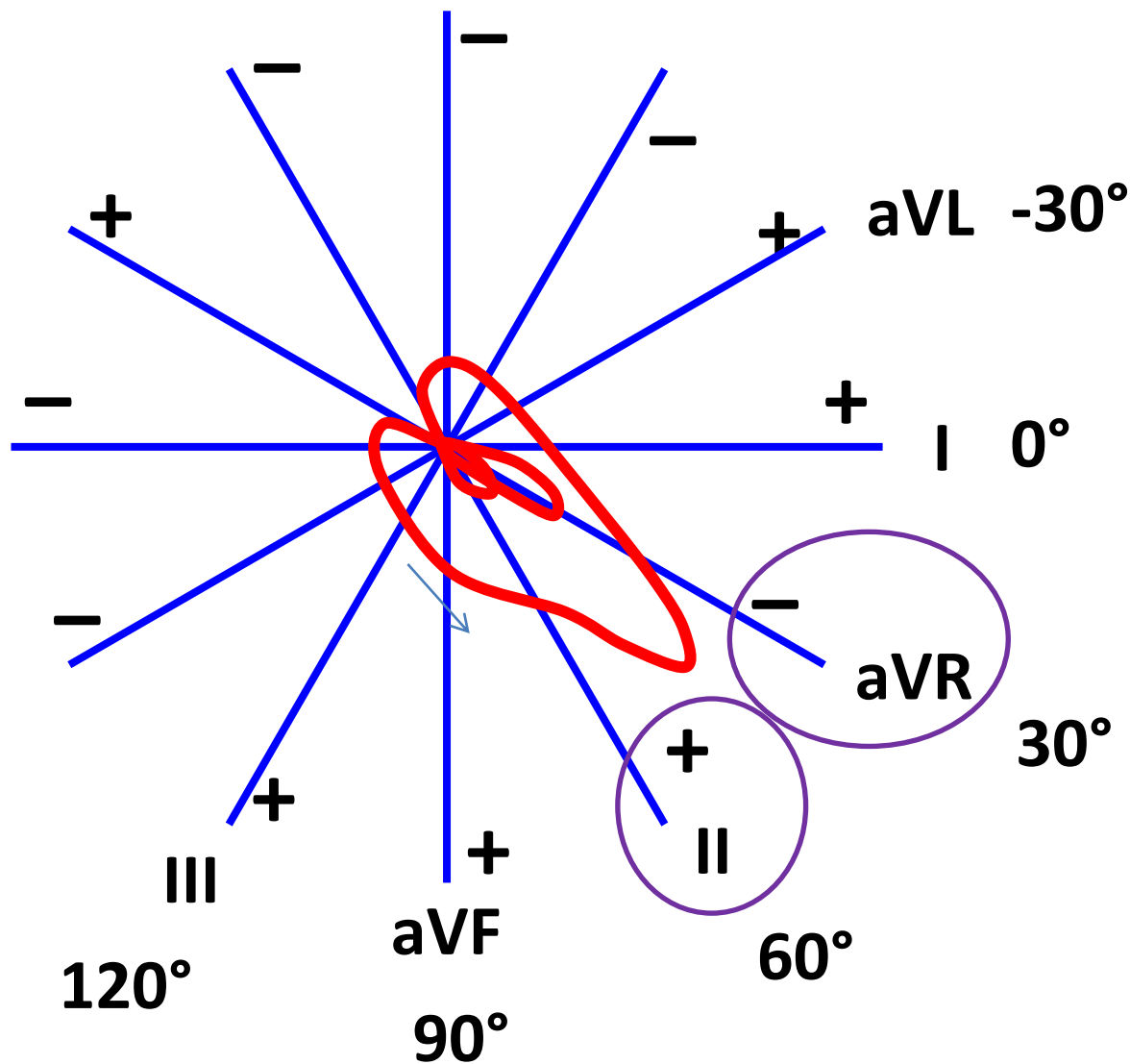
- Malý kmit (pod 0,5 mV) je malým písmenem
- Velký kmit je velkým písmenem
- Druhý takový kmit je s čárkou (')

Vlna T:

- Je pozitivní/negativní/bipolární?
- Má stejnou polaritu jako nejsilnější výchylka QRS?
 - Ano: konkordantní (ok), Ne: diskordantní (patologie)
- **Bipolární T:**
 - Preterminálně negativní (-/+)
 - Terminálně negativní (+/-)

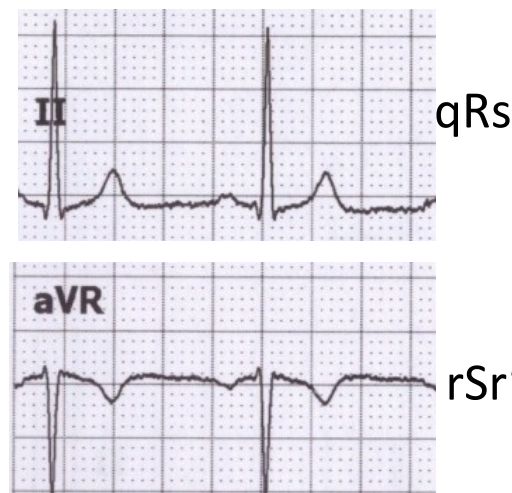


Svod II a aVR – proč?



Všimněte si vzhledu EKG ve svodu II a aVR. Oba svody se dívají na elektrickou srdeční aktivitu z podobného úhlu (odchylka jen 30°), ale aVR má opačnou polaritu (dívá se na srdce vzhůru nohama v porovnání s II).

Proto jsou svody II a aVR podobné, jen vůči sobě zrcadlově obrácené.



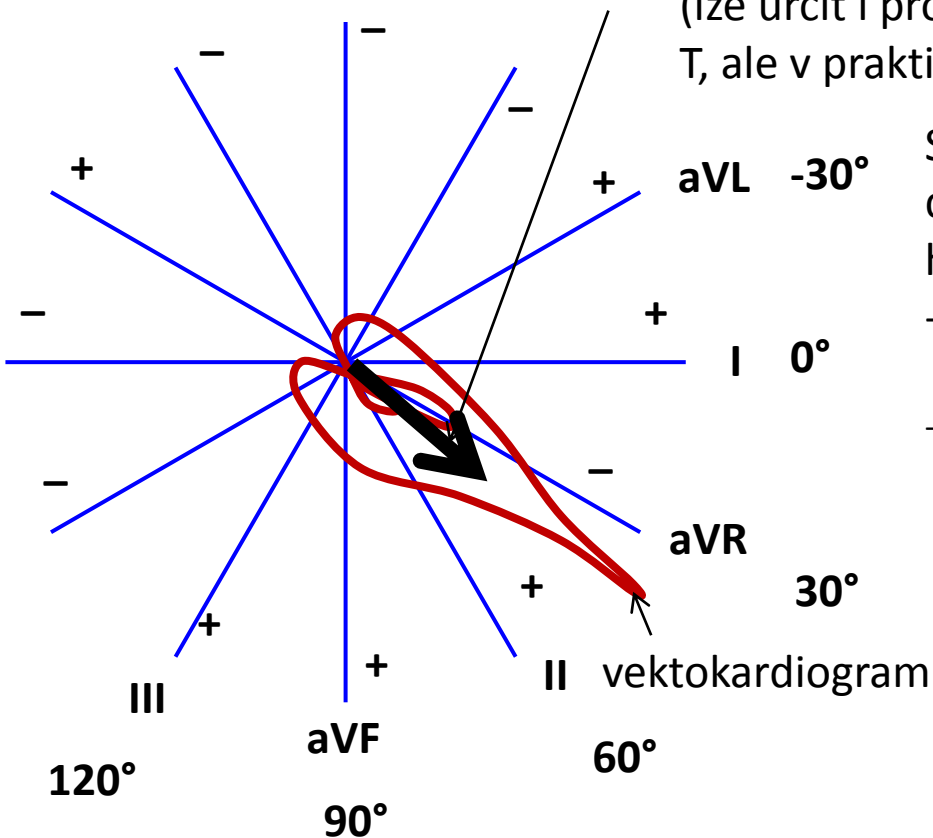
aVR má obvykle negativní T a P

Díky jinému vzhledu má QRS v aVR a II svodu různý zápis. Čili, stejný elektrický děj v srdci má různý zápis jen díky tomu, že si kdysi elktrokardiologové řekli, že se jim líbí takováhle polarita svodů (a nebo způsob zápisu).

5) Elektrická osa srdeční

Elektrická osa srdeční: průměrný směr elektrického vektoru srdečního v průběhu depolarizace komor : QRS komplexu

(Ize určit i pro depolarizaci síní: P, nebo repolarizaci komor: T, ale v praxi budeme řešit jen depolarizaci komor)



Srdeční osa fyziologicky směřuje dolů, doleva, dozadu – odkazuje na reálné uložení srdce v hrudníku

- Zde řešíme pouze frontální rovinu (končetinové svody)
- Osu k sobě „táhne“ největší hmota depolarizující se svaloviny, tedy hlavně LH. Jakékoliv hypertrofie osu odklání k sobě.

Rozmezí fyziologické:

Střední typ $0^\circ - 90^\circ$

Levý typ $-30^\circ - 0^\circ$

Pravý typ $90^\circ - 120^\circ$

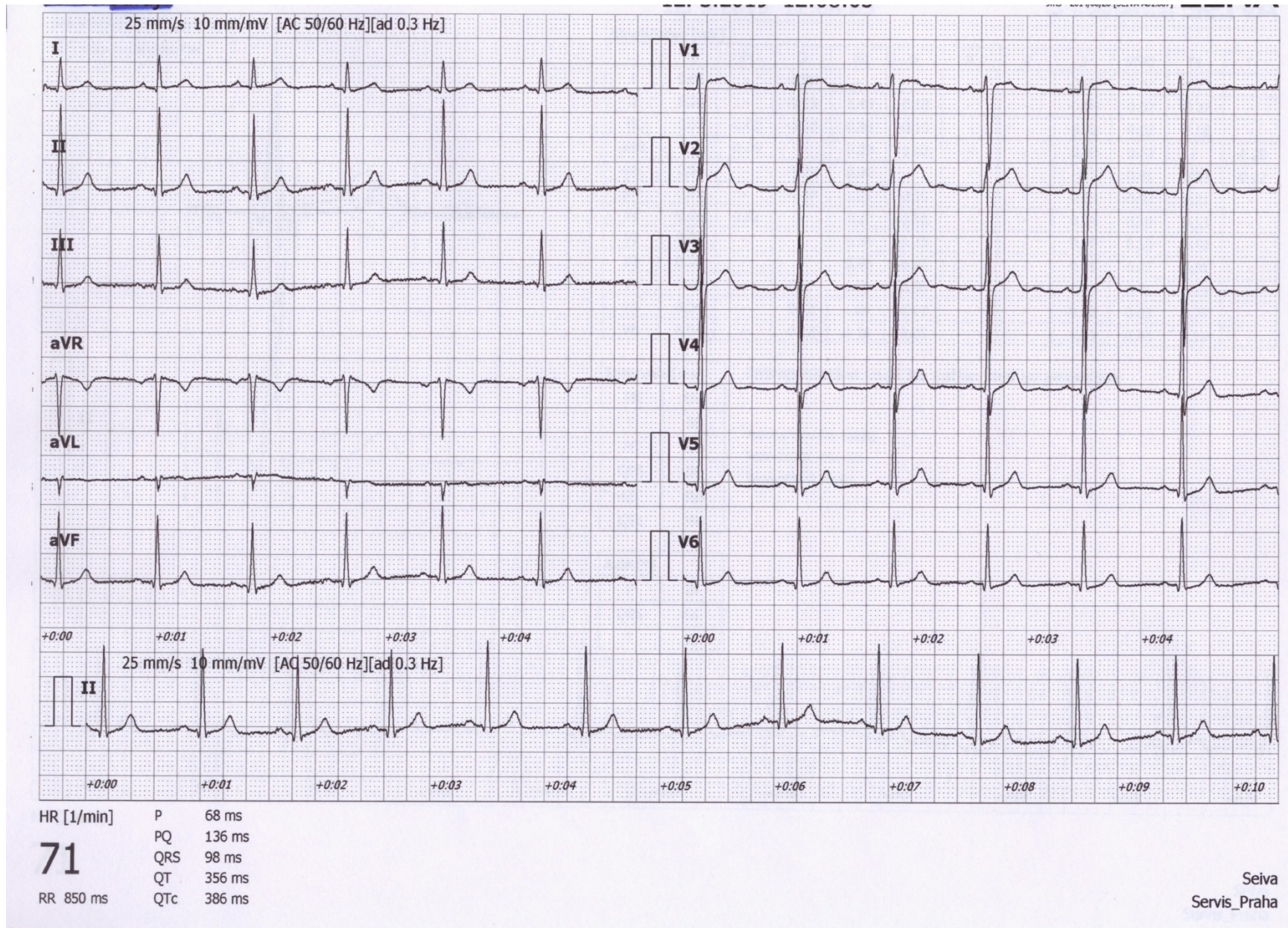
Rozmezí nefyziologické:

Deviace doprava: $> 120^\circ$ (např. hypertrofie PK, dextrokardie)

Deviace doleva: $< -30^\circ$ (např. hypertrofie LK, těhotenství, obezita)

osa je změněna i při blokádě Tavar. ramenek nebo po IM, chybí el. aktivita části komor

5) Elektrická osa srdeční – jak na ni?



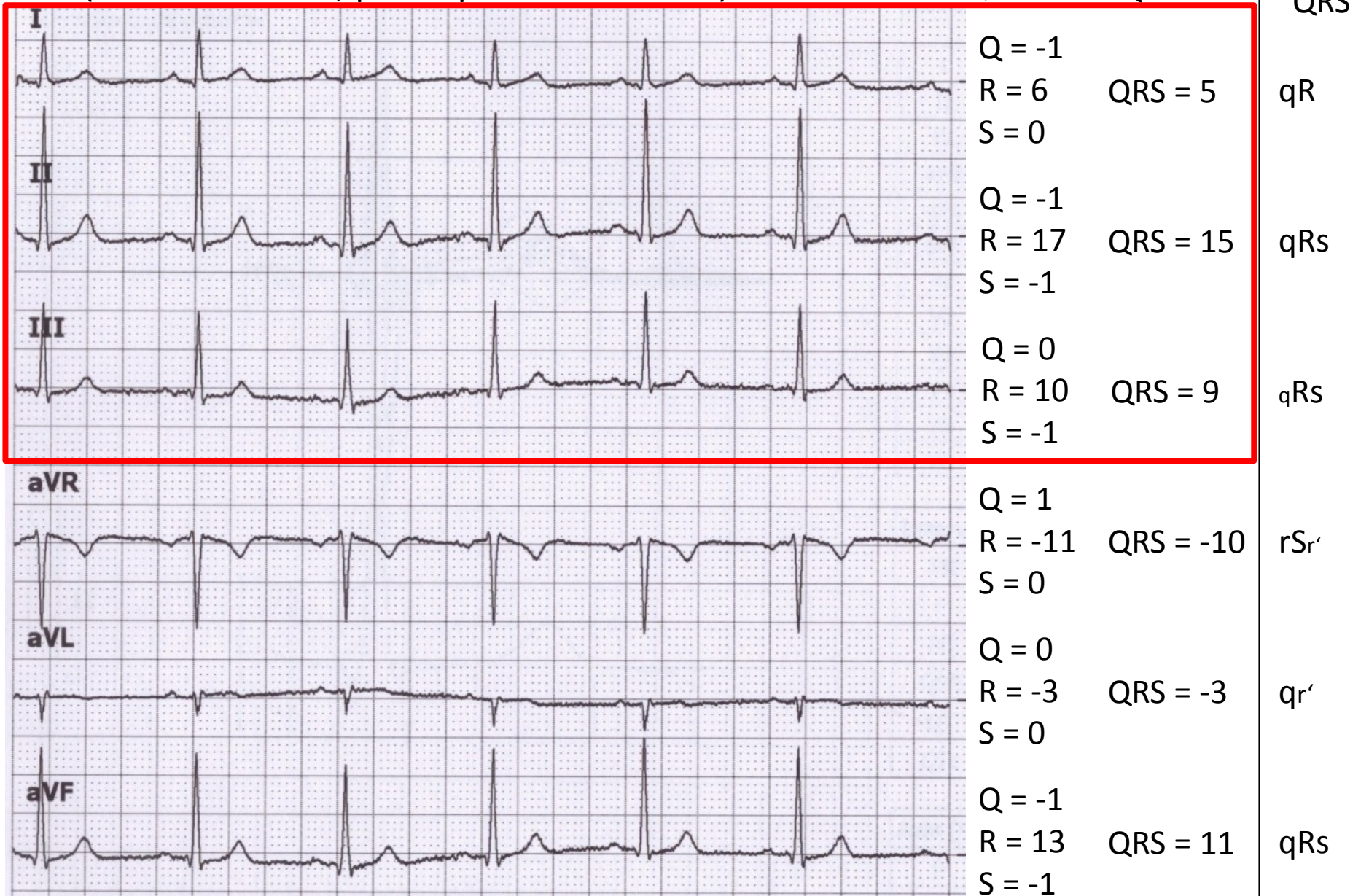
Určení elektrické osy srdeční

(frontální rovina, pro depolarizaci komor)

výchylky
QRS

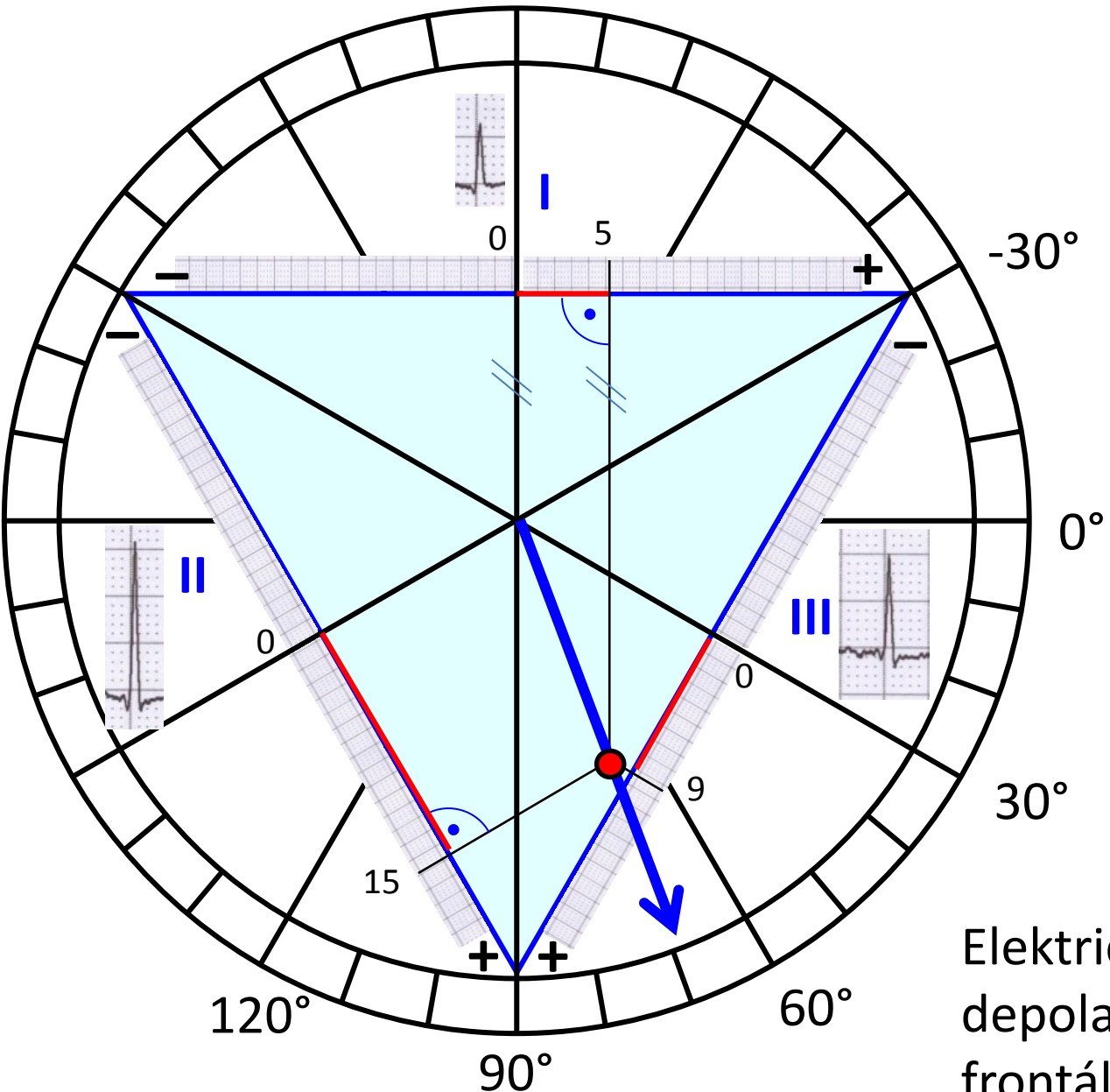
součet
výchylek
QRS

Zápis
QRS



Pro zjednodušení výpočtu výchylek je Q první kmit, R druhý kmit a S třetí kmit

Určení elektrické osy srdeční – postup z praktik

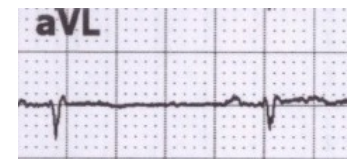
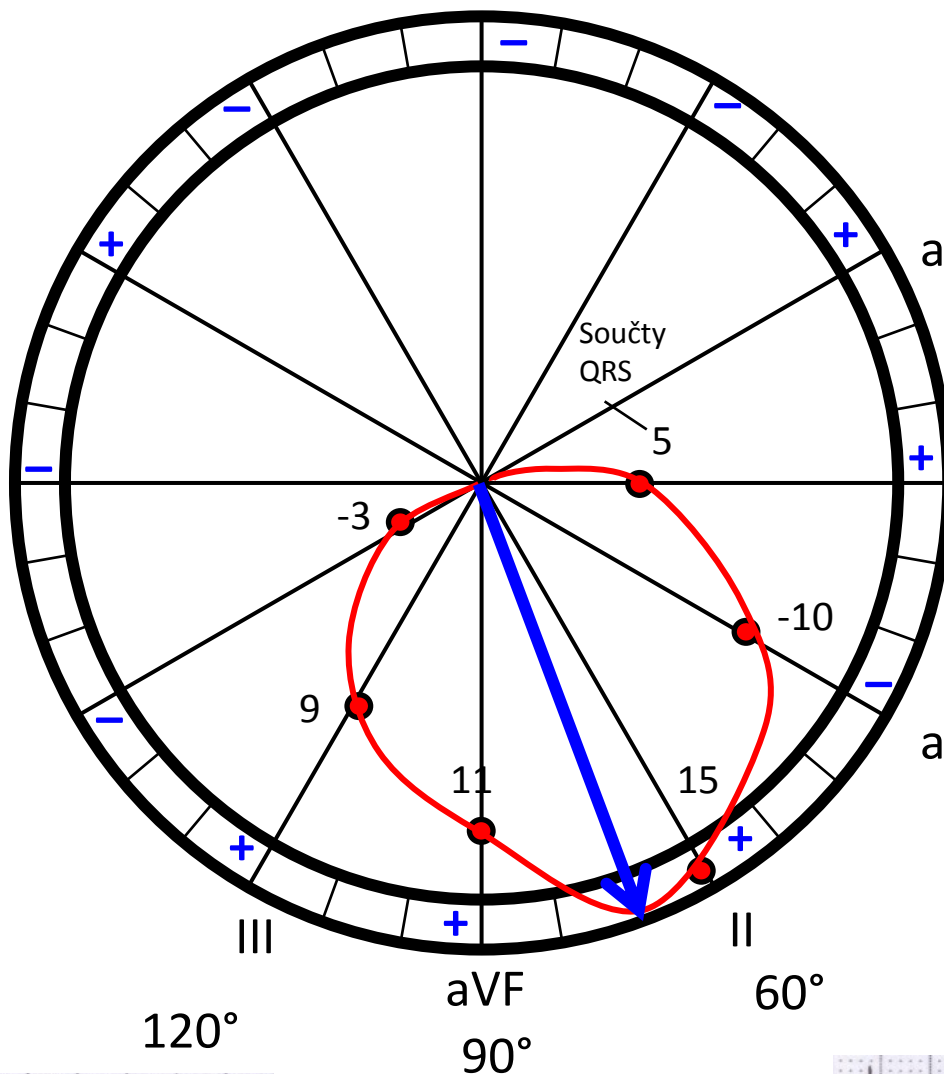


Elektrická osa srdeční pro depolarizaci komor ve frontální rovině je 70°

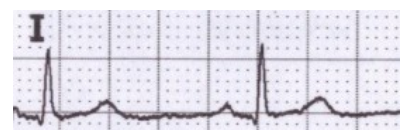
Určení elektrické osy srdeční – jiný postup

Exaktní matematická metoda
Kouknu a Vidím

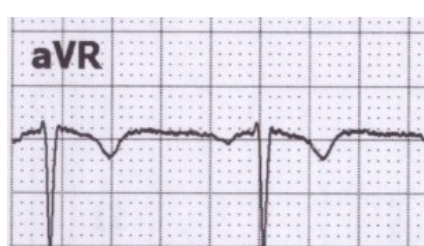
Podívejte se,
který svod
má
nejvýraznější
kmity R – ten
bude za
sebou
„táhnout“
osu



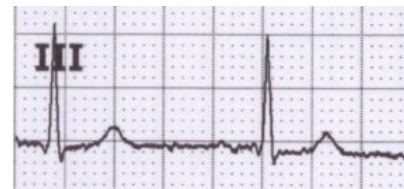
aVL -30°



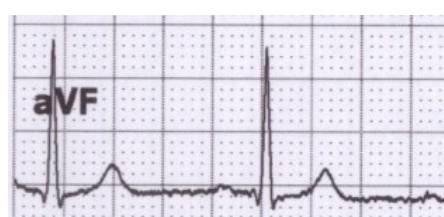I 0°



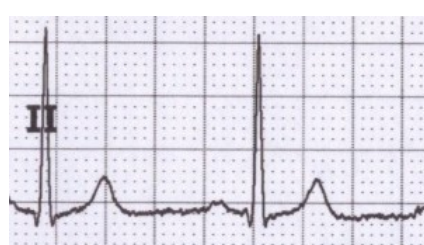
aVR 30°



120°



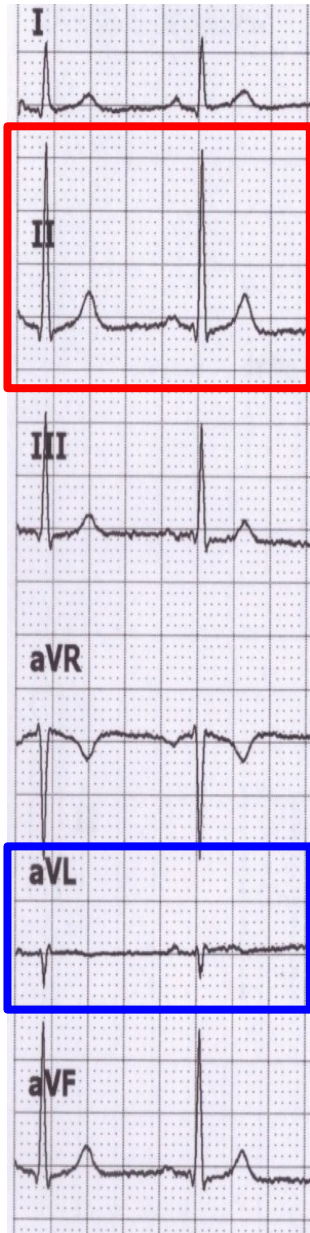
aVF 90°



60°

Najděte svod s největším a nejmenším součtem výchylek (jen tak od oka) – tyto svody budou na sebe kolmé. Úhel svodu s největším součtem QRS bude určovat přibližně el. osu srdeční. Nebude to dokonale přesné, ale to v praxi ani není potřeba.

výchylky součet
QRS QRS



I
Q = -1
R = 6
S = 0

II
Q = -1
R = 17
S = -1

III
Q = 0
R = 10
S = -1

aVR
Q = 1
R = -11
S = 0

aVL
Q = 0
R = -3
S = 0

aVF
Q = -1
R = 13
S = -1

QRS = 5

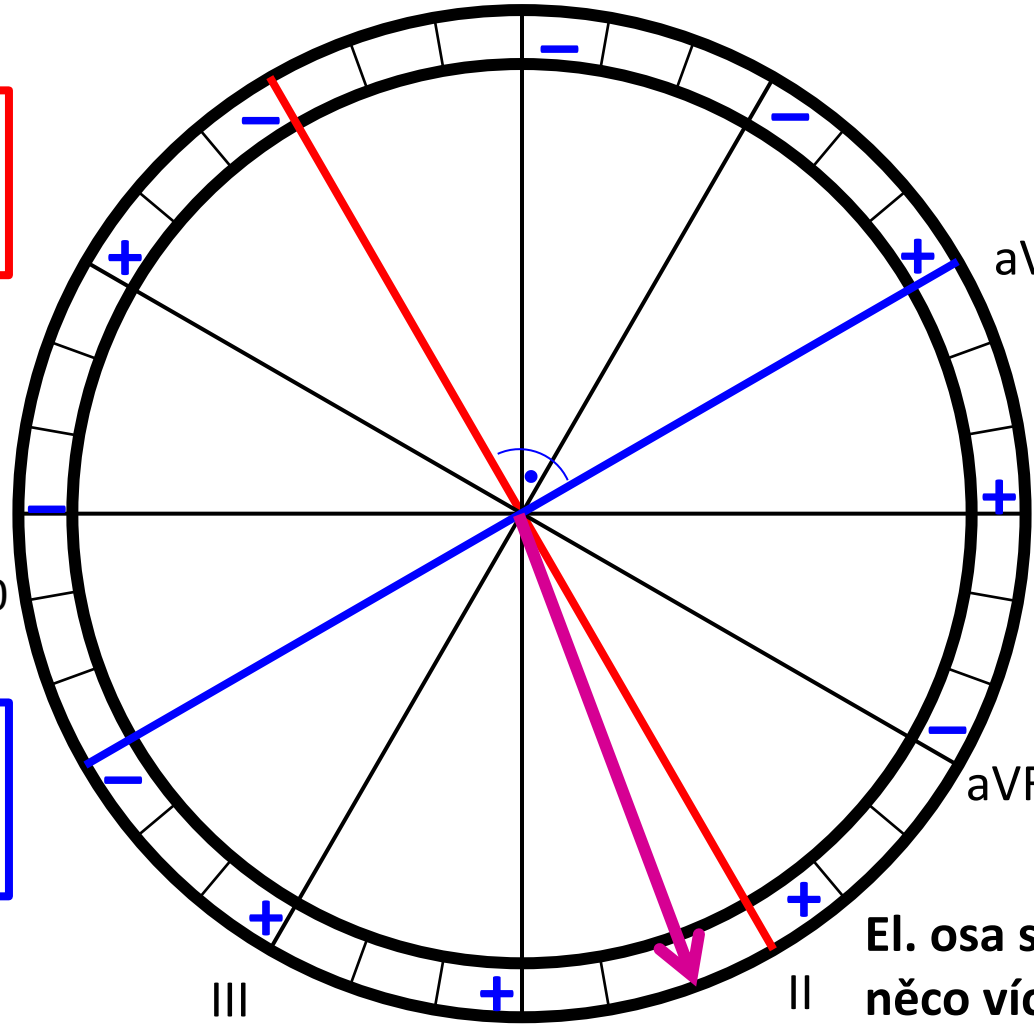
QRS = 15

QRS = 9

QRS = -10

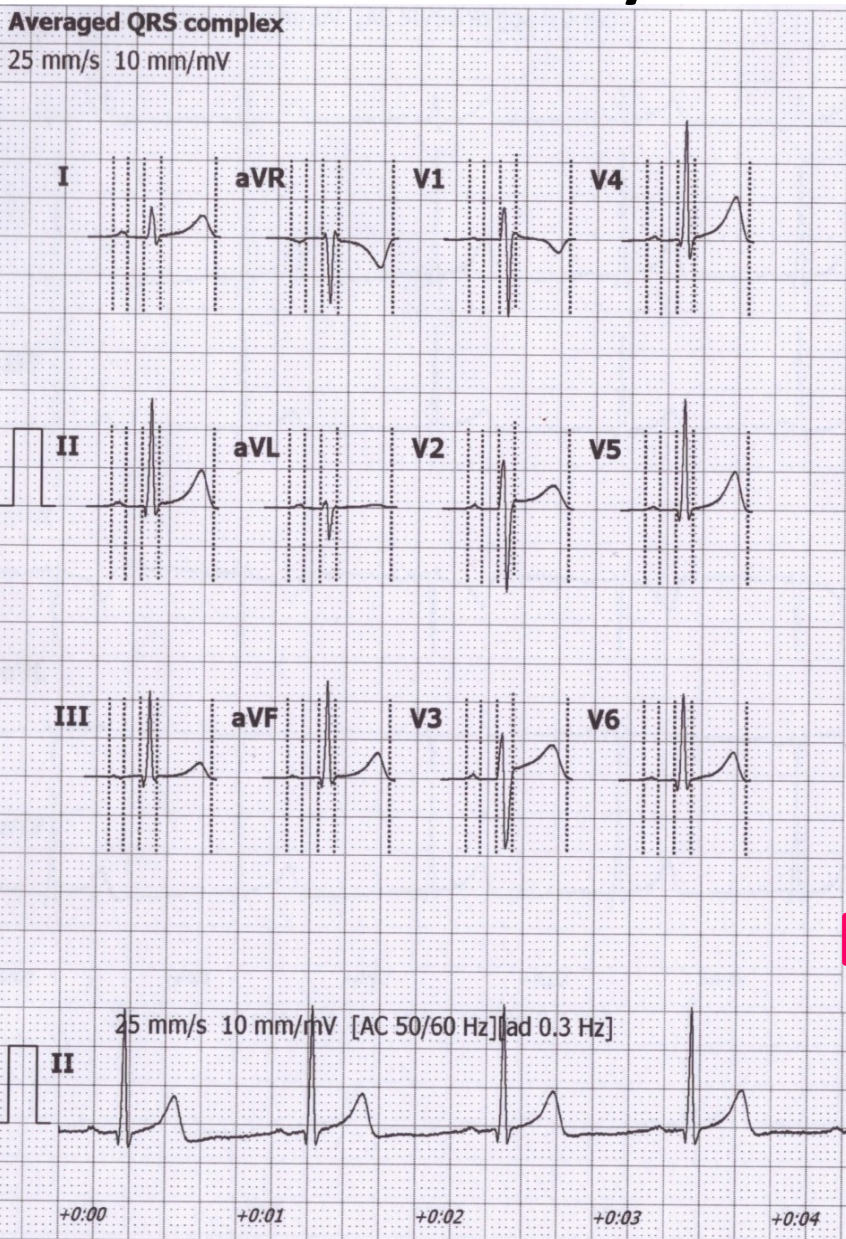
QRS = -3

QRS = 11



El. osa srdeční o něco víc než 60° (protože QRS aVL je lehce záporné)

Určení elektrické osy srdeční – jak to dopadlo podle počítače?



Amplitudes [mV]		P+	P-	Q	R	S	R'	S'	J	ST40	T+	T-
I	0.06	-	-	0.40	-0.09	-	-	0.03	0.03	0.28	-	-
II	0.05	-	-0.14	1.40	-0.12	-	-	0.03	0.05	0.48	-	-
III	0.02	-0.03	-0.16	1.10	-0.07	-	-	0.01	0.02	0.21	-	-
aVR	-	-0.05	-	0.07	-0.85	0.09	-	-0.03	-0.04	-	-0.37	-
aVL	0.04	-	-	0.11	-0.40	0.05	-	0.01	0	0.04	-	-
aVF	0.03	-	-0.15	1.25	-0.09	-	-	0.02	0.03	0.34	-	-
V1	0.02	-0.02	-	0.41	-1.02	0.09	-	0.08	0.03	-	-0.18	-
V2	0.05	-	-	0.63	-1.10	-	-	0.11	0.11	0.30	-	-
V3	0.06	-	-	0.59	-0.92	-	-	0.09	0.15	0.42	-	-
V4	0.05	-	-0.09	1.55	-0.26	-	-	0.04	0.07	0.58	-	-
V5	0.04	-	-0.16	1.43	-0.14	-	-	0.02	0.05	0.51	-	-
V6	0.04	-	-0.15	1.12	-0.13	-	-	0.01	0.04	0.37	-	-

Intervals [ms]	
RR	1031
P	81
PQ	173
QRS	93
QT	401
QTc	395

Interpretation must be authorized by physician

Automatic marker setting
Patient's age unknown
Bradycardia

Axis [°]	
P	15
QRS	72
T	49

el. osa pro depolarizaci síní

72° el. osa pro depolarizaci komor

el. osa pro repolarizaci komor

HR [1/min]

58

Arytmie



www.imFu

heart

Arytmie

porucha vzniku a/nebo šíření vzruchu v srdci

Extrasystoly

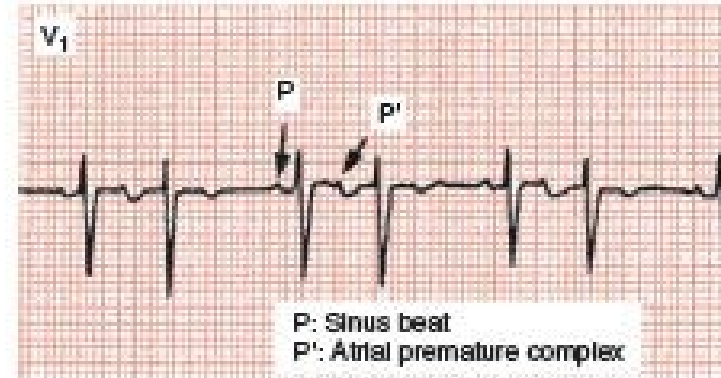
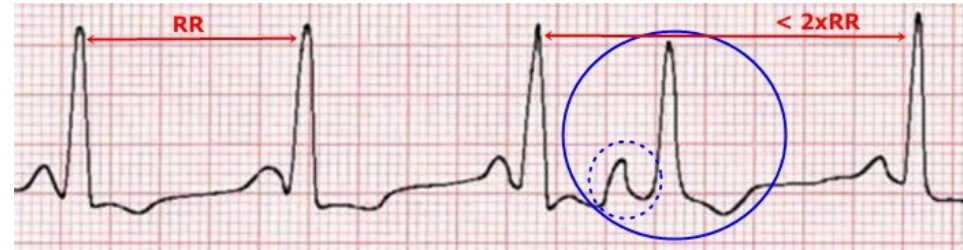
Supraventrikulární – ektopický vzruch vzniká v síni nebo v převodním systému AV,

- QRS komplex extrasystoly má normální tvar (vzruch se komorou šíří normálně),
- vlna P nemá normální tvar (může být záporná či zakrytá QRS),
- může být s postextrasystolickou pauzou (pokud se vzruch šíří zpětně síněmi a vybije SA)

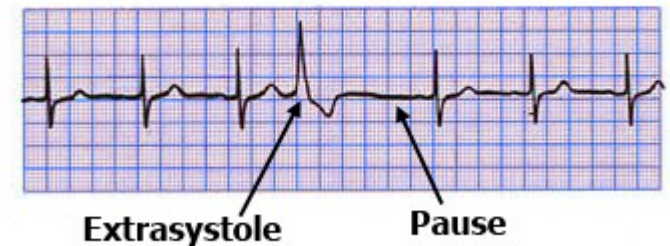
Ventrikulární – ektopický vzruch vzniká v komoře

- QRS komplex nemá normální tvar (**obludy**) – vzruch se komorou šíří nestandardně
- při pomalé srdeční frekvenci je bez kompenzační pauzy (extrasystola je vmezeřená mezi normální QRS)
- pokud další vzruch pocházející z SA uzlu přijde v čase, kdy je komora ještě refrakterní, obsahuje kompenzační pauzu

Pro zajímavost, netřeba ke zkoušce

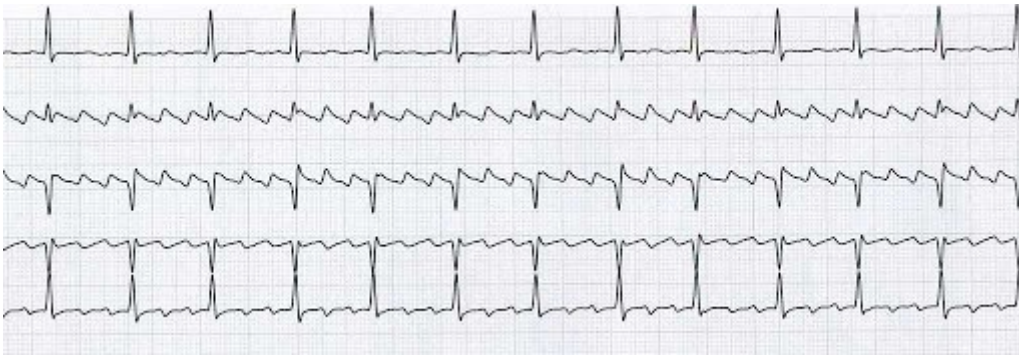


Ventricular Extrasystole

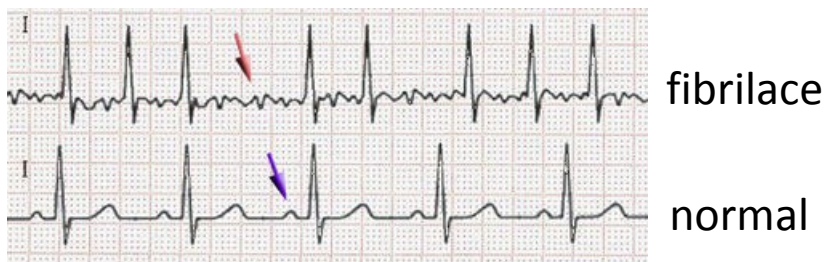

Arytmie – flutter a fibrilace síní

Flutter síní – vzruch se točí v síních dokola (reentry, krouživý vzruch) – na EKG jsou pravidelné „zuby“ (vždy stejný počet na RR interval), tachykardie, pravidelné RR, chybí P - např. 3 zuby na RR: 3 kolečka vzruchu kolem síní – první dvě kolečka se nepřevedou na komory (komory jsou ještě refrakterní), třetí se převede depolarizuje komory (QRS)



Síňová fibrilace – chybí P, taky „zubatá“ izolinie, ale ruby jsou slabé a nepravidelné, RR nepravidelné (vzruch se převádí na komory náhodně), frekvence 80 – 180 bpm



Flutter a fibrilace síní - nejsou život ohrožující (komory se chrání svou refrakteritou), ale vyčerpávají srdce a nedovolí jeho regulaci. Řeší se kardioverzí.

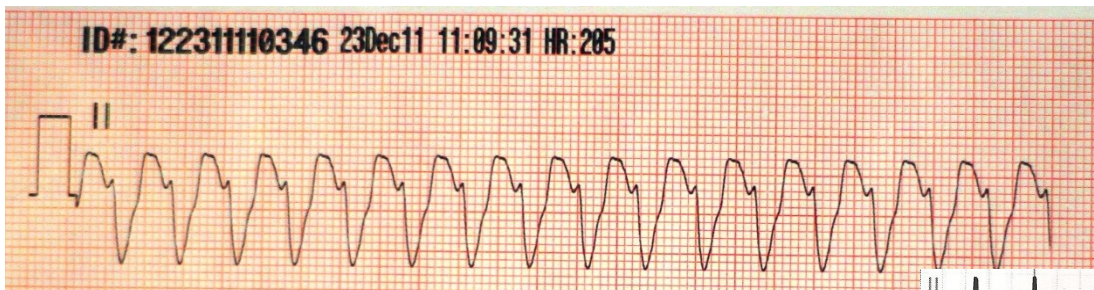
Arytmie - flutter a fibrilace komor

Pro zajímavost, netřeba ke zkoušce

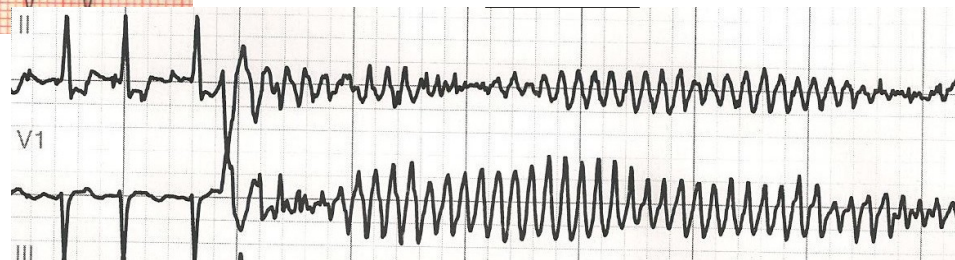
Fibrilace: nesynchronizovaná aktivita kardiomyocytů

https://www.youtube.com/watch?v=IU3NHrjw-IA&ab_channel=NerdDoctor

Komorová tachykardie, flutter – žádné QRS, divný tvar (vlnobyťí), vysoká frekvence, často pravidelnost (křivé sinusovky), často je podstatou reentry, náhlý začátek/konec

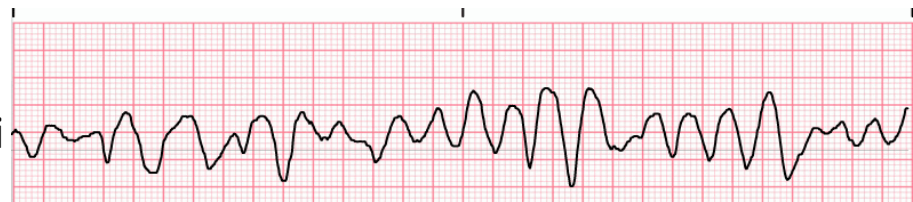


Torsades de pointes – „torzády“

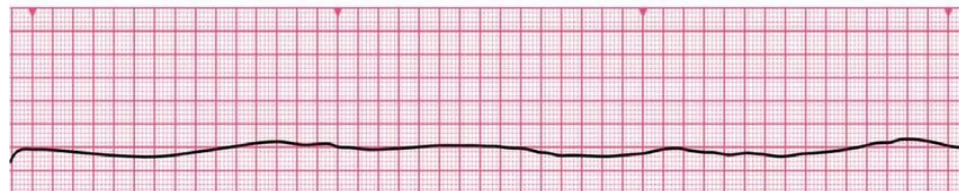


Čím vyšší frekvence, tím hůř se plní komory, srdce dost nepumpuje, klesá krevní tlak. **Bezpulzové komorové tachykardie se defibrilují.** Můžou přejít ve fibrilaci.

Komorová fibrilace – srdce nefunguje jako pumpa, poškození mozku po 3 – 5 minutách fibrilace, bez včasné defibrilace přechází v asystolii (kardiomyocyty jsou neprokrvené, vyčerpané)

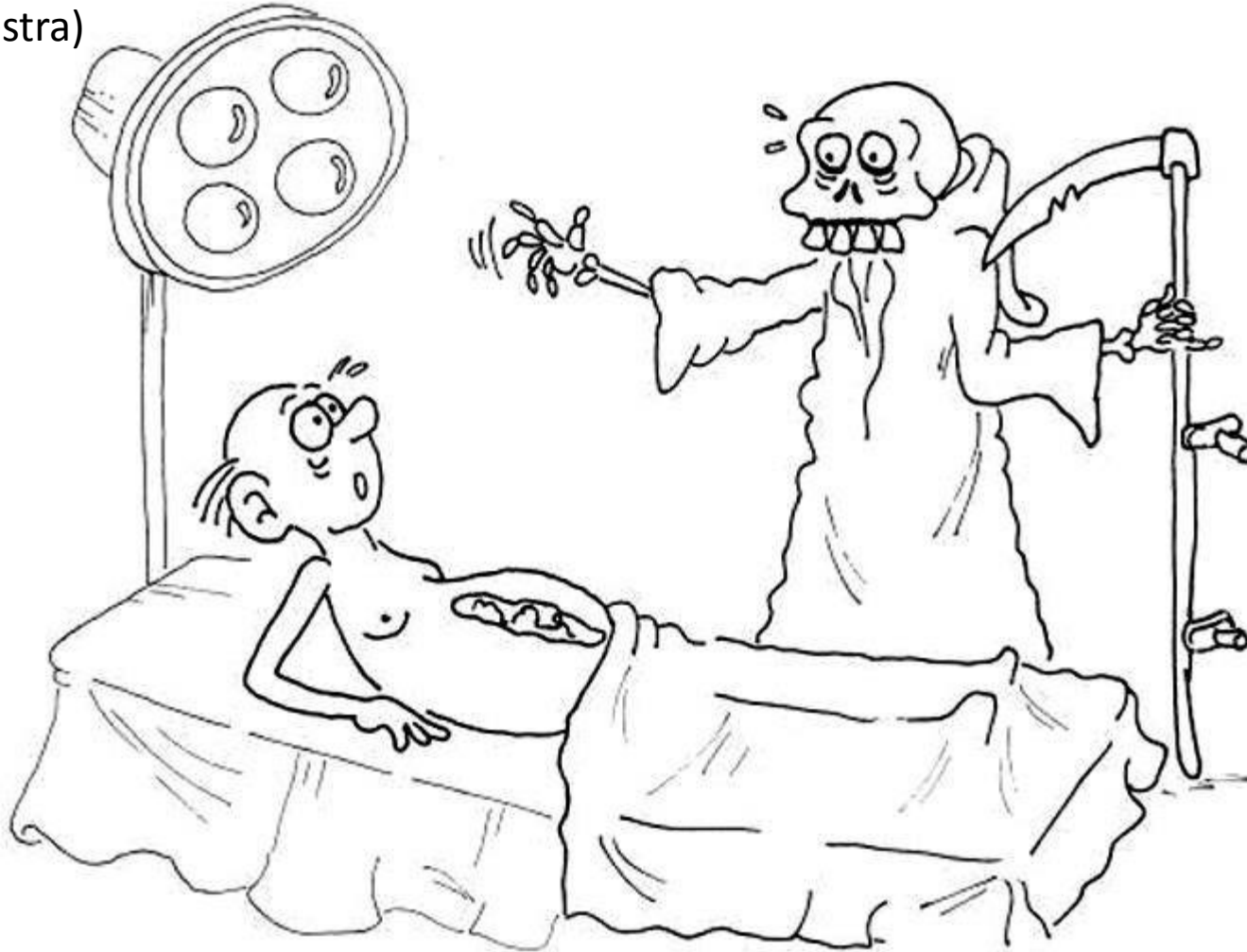

Asystolie – není přítomná elektrická aktivita, nedá se řešit defibrilací (adrenalin, mačkej a doufej)



EKG pro sestry:

[https://www.wikiskripta.eu/w/Stru%C4%8Dn%C3%BD_p%C5%99ehled_arytmi%C3%AD/S%C5%A0_\(sestra\)](https://www.wikiskripta.eu/w/Stru%C4%8Dn%C3%BD_p%C5%99ehled_arytmi%C3%AD/S%C5%A0_(sestra))

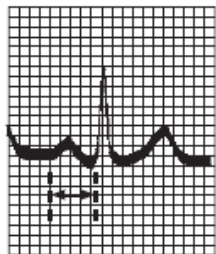


Klídek, já jsem jenom klinická. Na dvě minutky...

Atrioventrikulární blok

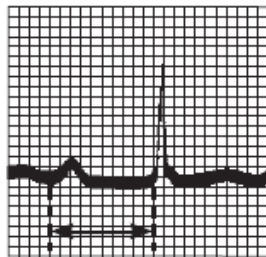
Pro zajímavost, netřeba ke zkoušce

AV blok
II. stupně



PR = 0.16 s

Normal complex

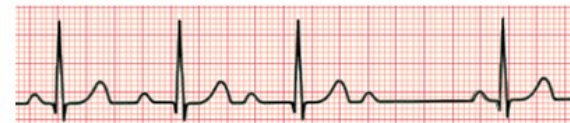

PR = 0.38 s

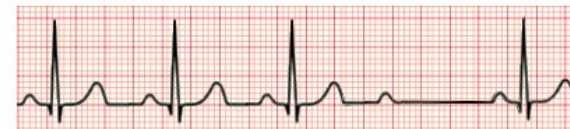AV blok I. stupně

(prodloužení převodu vzruchu ze síně na komory, prodloužený PQ int.)

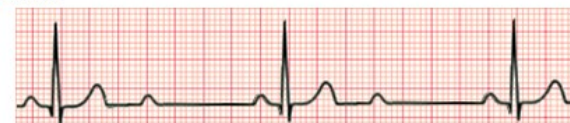Mobitz I or Wenckebach



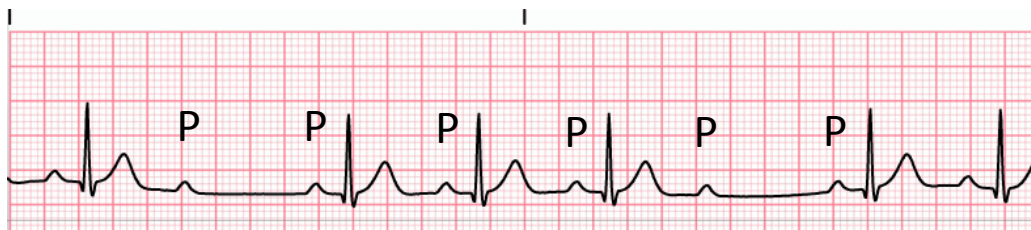
Mobitz II



2:1 block

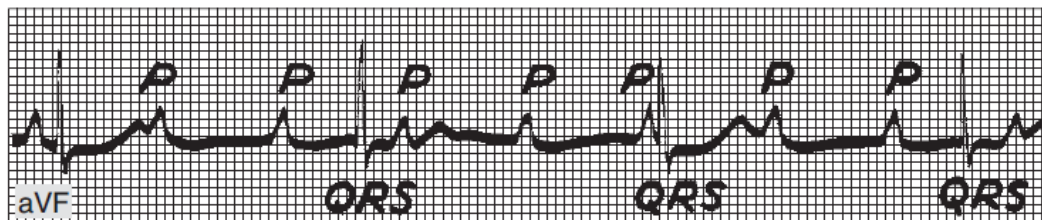


AV blok
II. stupně



(některé vzruchy se nepřevodou: výskyt P, po kterých nenásleduje QRS)

AV blok
III. stupně








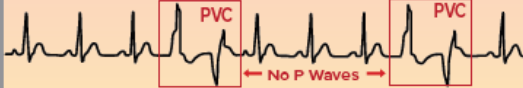





Kompletní blokáda převodu vzruchů ze síní na komory, P a QRS se objevují nesynchronizovaně




11 Rhythms Nurses Need to Know

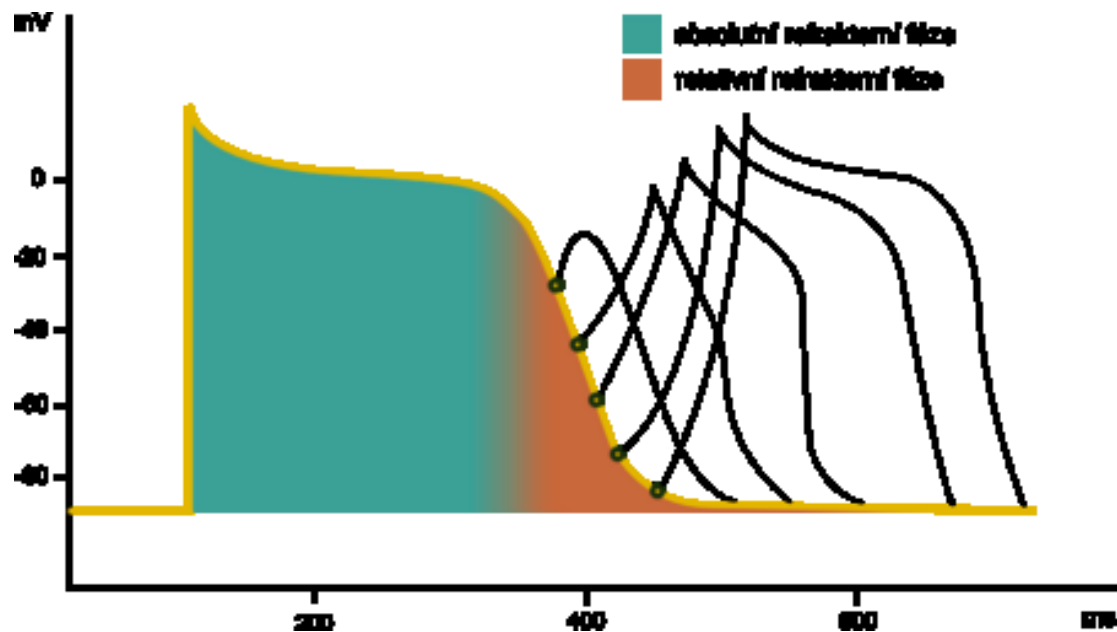
Basic EKG/ECG Rhythms

Common & Formal Rhythm Names	6 Second Rhythm Strip	Identifiers
S H O C K A B L E	V-Fib Ventricular Fibrillation  <p>NO PULSE Rate: Unmeasurable</p>	Irregular, No P Wave, No QRS
	V-Tach Ventricular Tachycardia  <p>NO PULSE Wide QRS Rate: Fast (100-250 bpm)</p>	Regular, No P Wave, Wide QRS
	Torsade de Pointes Type Of Ventricular Tachycardia  <p>NO PULSE Rate: Very Fast (200-250 bpm) Tail and Short Waves</p>	Irregular, No P Wave, Wide QRS
*Synchronized Cardioversion possible for SVT if medication ineffective.		
SVT* Supraventricular Tachycardia  <p>Rate: Very Fast (150-250 bpm)</p>	Regular, P Wave Hidden, Normal QRS	
STEMI ST Elevation Myocardial Infarction  <p>ST Elevation</p>	Reg or Irreg, P Wave, ST Elevated	
A-Fib Atrial Fibrillation  <p>↑ Erratic Waves * QRS normally narrow but not always</p>	Irregular, No P Wave, Normal QRS*	
A-Flutter Atrial Flutter  <p>↑ "Sawtooth" Pattern ↑</p>	Reg or Irreg, No P Wave, Normal QRS	
PVC Premature Ventricular Contraction  <p>PVC PVC ← No P Waves →</p>	Irregular, No P Wave, Wide QRS	
Sinus Brady Sinus Bradycardia  <p>Rate: Slow (<60 bpm)</p>	Regular, P Wave, Normal QRS	
Sinus Tach Sinus Tachycardia  <p>Rate: Fast (> 100 bpm)</p>	Regular, P Wave, Normal QRS	
NSR Normal Sinus Rhythm  <p>Rate: Normal (60-100 bpm)</p>	Regular, P Wave, Normal QRS	

Home office



Následná depolarizace - vznik AP v relativní refrakterní fázi (konec vlny T) – patologické – riziko odpálení arytmií (netřeba znát ke zkoušce z fyziologie)



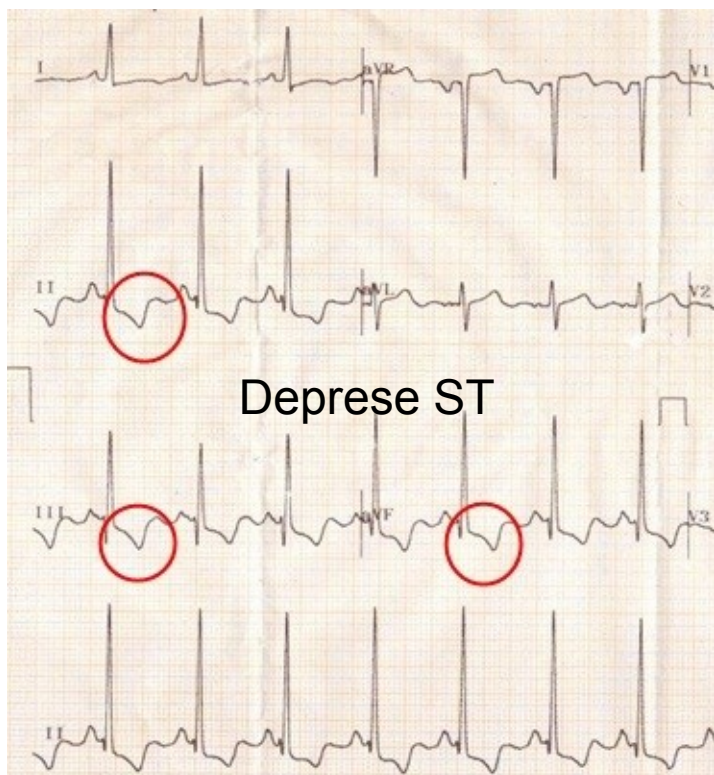
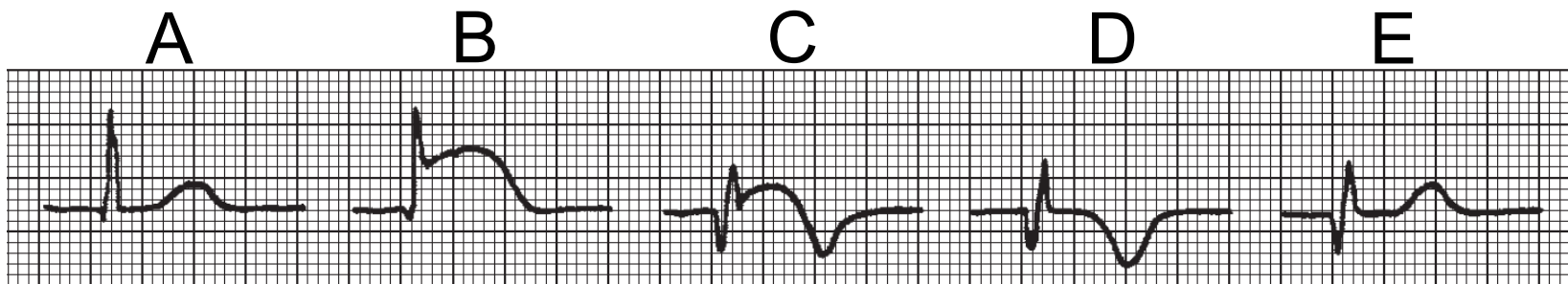
Například když blesk udeří na konci vlny T



Ischemie srdce

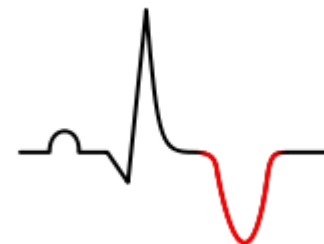
elevace ST
(Pardeho vlna)

Patologické Q

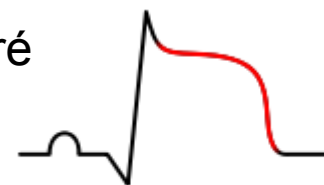


Transmurální infarkt

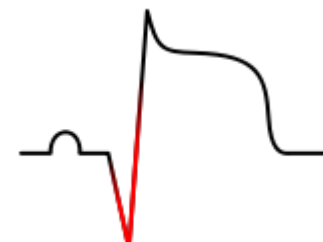
Negativní T (obrácený směr repolarizace)



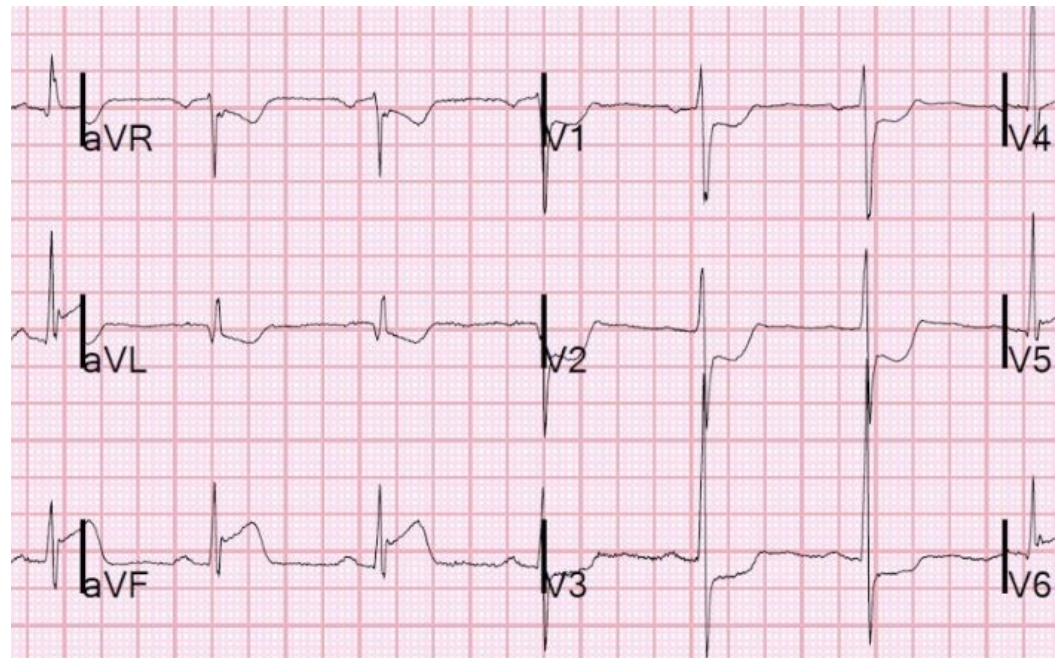
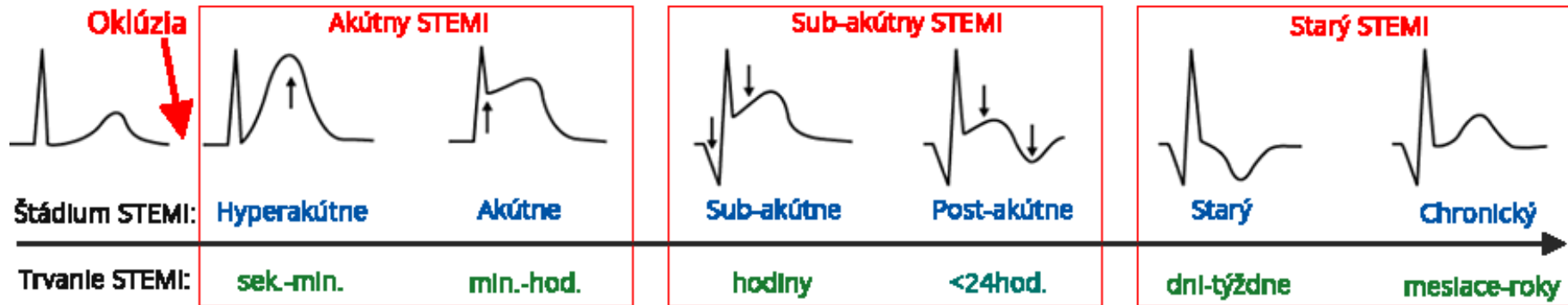
Elevace ST – některé části tkáně se depolarizují se zpožděním



Patologické Q

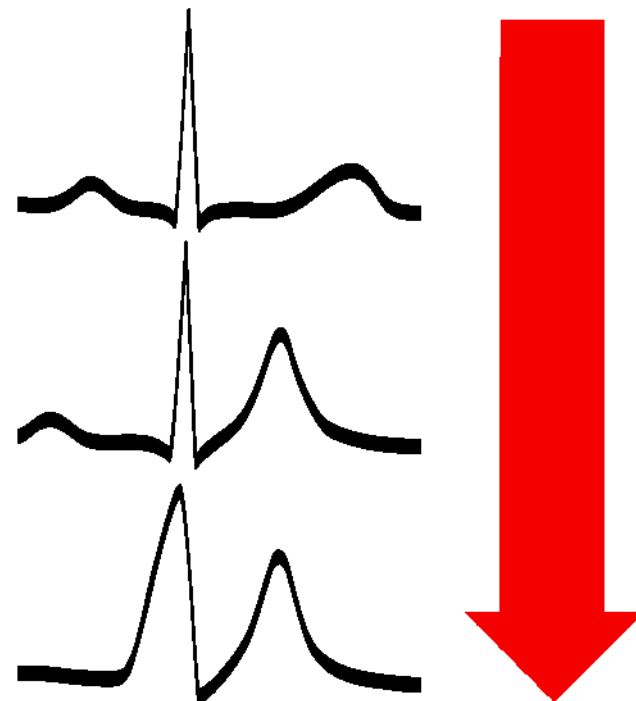
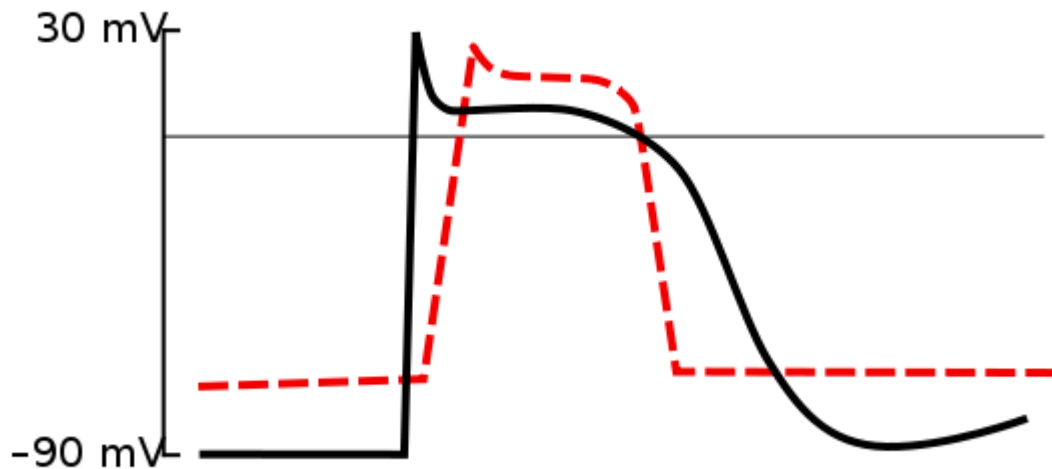


STEMI (ST Elevation Myocardial Infarction)



Hyperkalemie (a acidoza)

Zkracování AP, zvyšování
klidového potenciálu

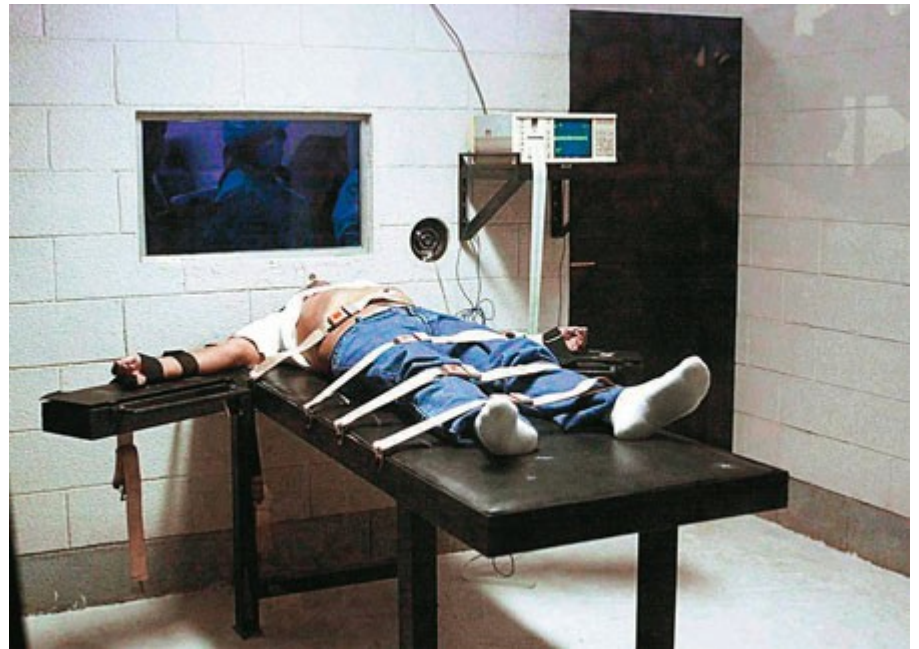


Zkracování QT,
špičaté vysoké T, rozšířené
QRS

Hyperkalemie – zástava srdce v diastole (klidový
membránový potenciál stoupne tak, že se deaktivují Na⁺
kanály)

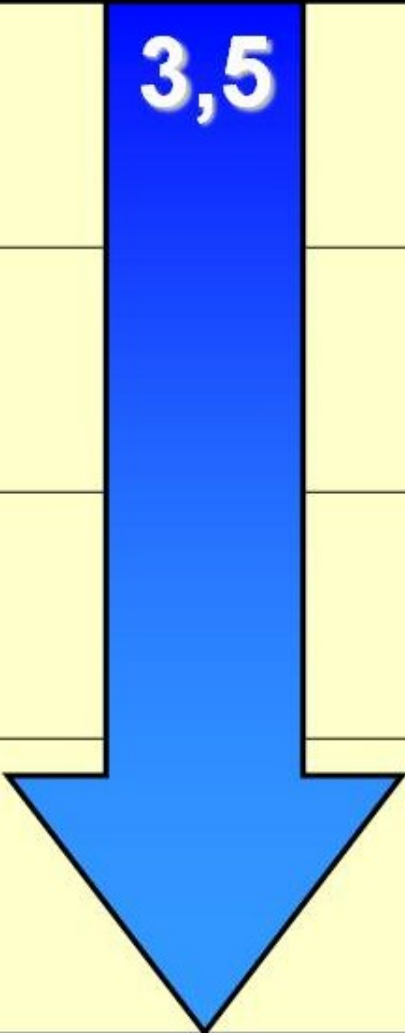

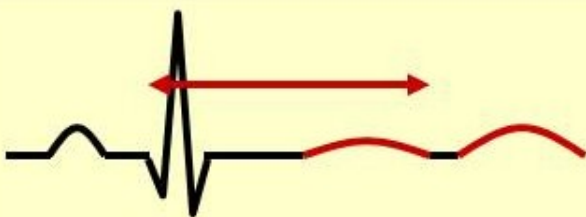


Trest smrti injekcí v USA - podání chloridu draselného

Zástava srdce



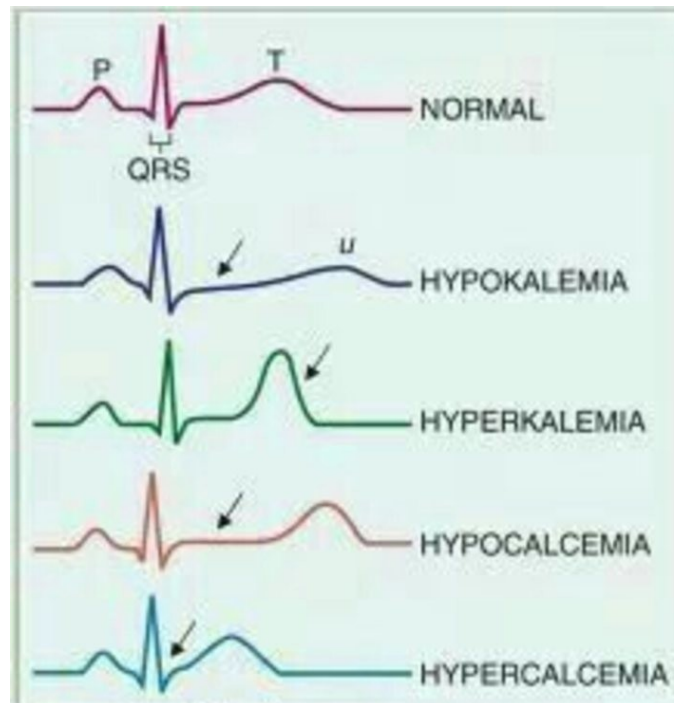
Hypokalemie (a alkalóza)

- Extracelulární alkalóza vede k vylučování H^+ z buňky a vstup Na^+ do buňky (Na/H výměník). Na^+ je z buňky čerpáno za K^+ (Na^+/K^+ ATPáza). Čerpání K^+ do buňky vede k extracelulární hypokalemii.
- Nedostatek K^+ podporuje sekreci H^+ v distálním tubulu. Vzniká alkalóza.
- Hypoglykémie nebo nedostatek inzulínu buňky ztrácejí K^+ - hyperkalemie

		nízké, oploštělé vlny T
		nízké až inverzní T prodloužení QT vlna U
		splynutí vlny T a Q deprese ST komorové ES
		prodloužení PQ rozšíření, nižší QRS arytmie z ČND, zástava

Hyperkalcemie – zkrácení QT, zkrácení AP (zrychlená aktivace repolarizačních K kanálů), zvýšená citlivost na digitalis (digitalis zvyšuje intracelulární Ca)
- Zástava srdce v systole

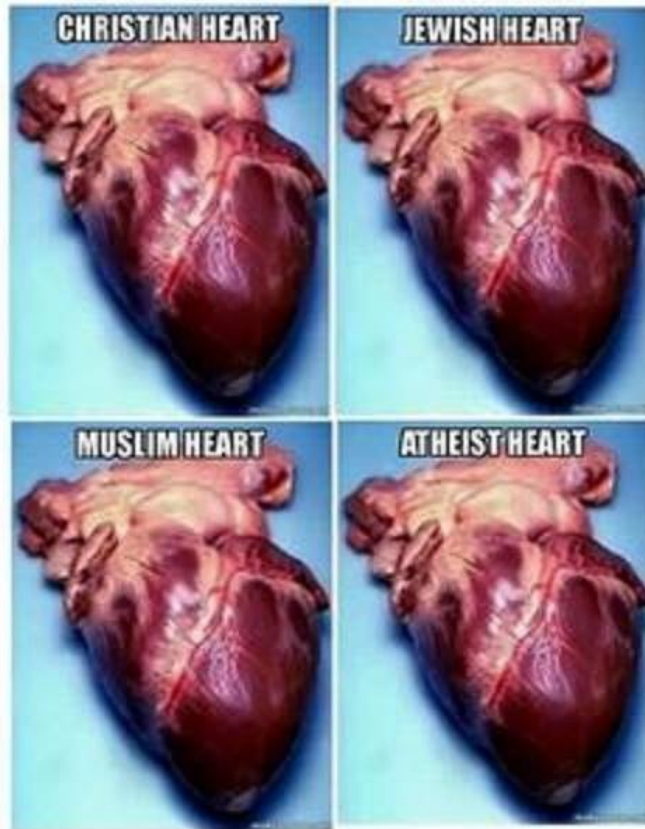
Hypokalcemie – prodloužení QT (ST), prodloužení AP (zpomalená aktivace repolarizačních K kanálů)





Srdcová královna pozná, kdo se neučil





Not making a point...
Just showing off my collection

Koťátka na konec



