

**M U N I**  
**M E D**

**F**AKULTNÍ  
NEMOCNICE  
BRNO

# Objektivní vyšetření

**Pohled**  
**Poklep**  
**Pohmat**  
**Poslech**  
**Per rectum**

# Pohled - inspekce

## ➤ podmínky:

- vhodné osvětlení (žluté světlo může skrýt ikterus)
- vhodná poloha nemocného - někdy nelze dosáhnout při závažných onemocněních - astmatický záchvat, peritonitida
- možnost soustředění - telefony, návštěvníci, příbuzní

## ➤ vyšetření pohledem:

- stav vědomí:
  - kvantitativní poruchy - somnolence, sopor, koma, synkopa
  - kvalitativní poruchy - obnubilace, zmatenost
- postoj, poloha - uvolněná, vynucená
- pohyby - gestikulace, abnormální pohyby, symetrie, třes, záškuby
- chůze - s oporou či bez ní
  - klaudikace – ICHDKK
  - cirkumdukce – CMP
  - chůze o široké bázi - závratě, chůze v předklonu - Parkinsonova choroba

## ➤ **vzhled a vlastnosti kůže**

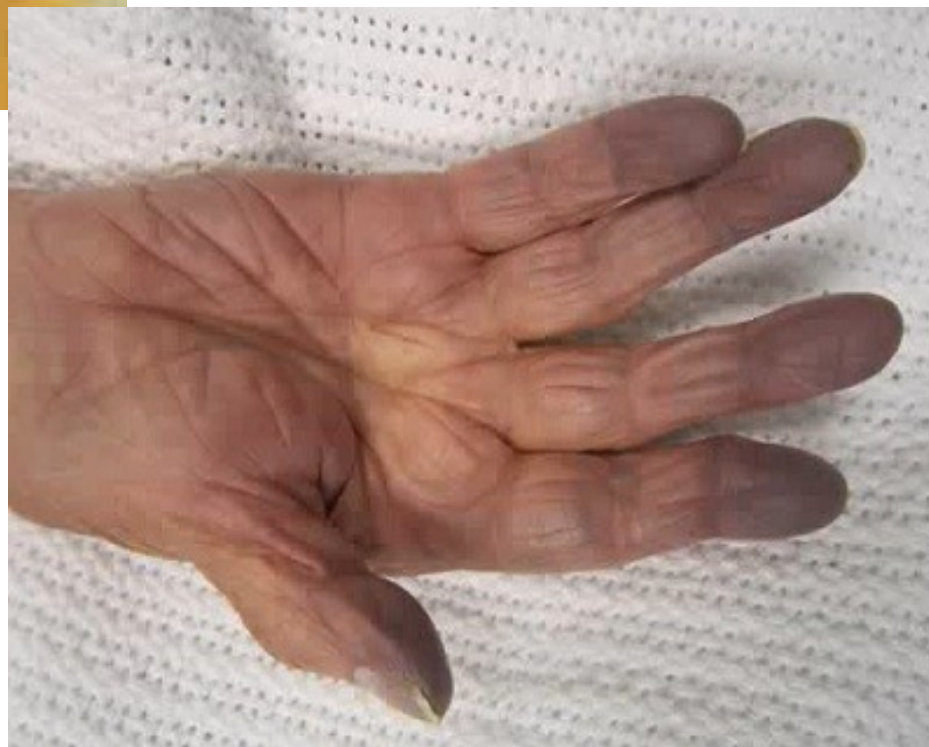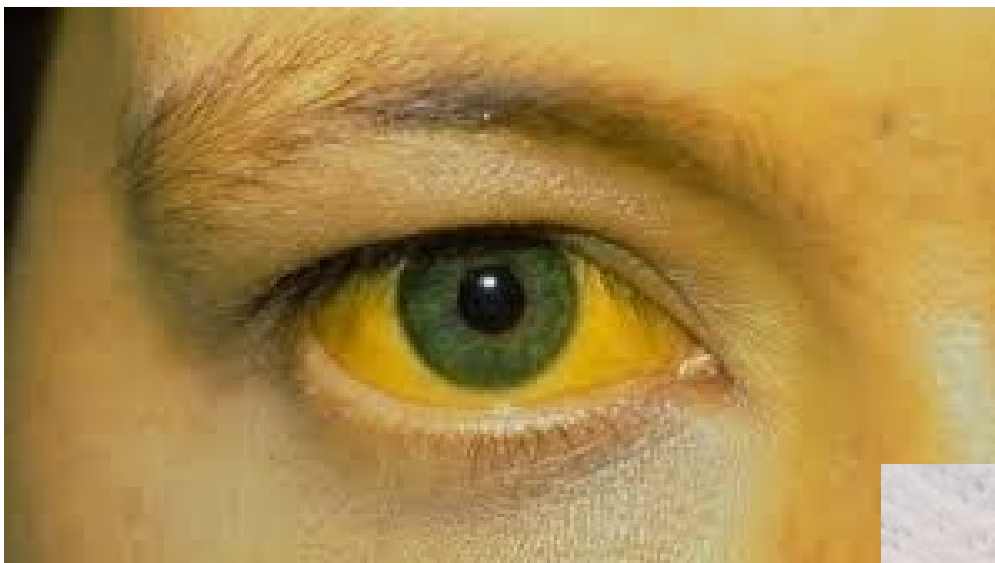- barva kůže - ikterus, cyanoza
- exantémy,
- krvácení do kůže - petechie, sufuze,
- žilní kresba,
- kožní adnexa, stav péče o ně,
- vlhkost kůže, napětí kůže
- poruchy integrity - dekubity, bércové vředy apod.

## ➤ **proporce**

- poměr výšky a hmotnosti (BMI)
- typ uložení tuku (maskulinní, feminní), konstituční typ (astenik, normostenik, hyperstenik, pyknik)

➤ celkový stav hygieny nemocného

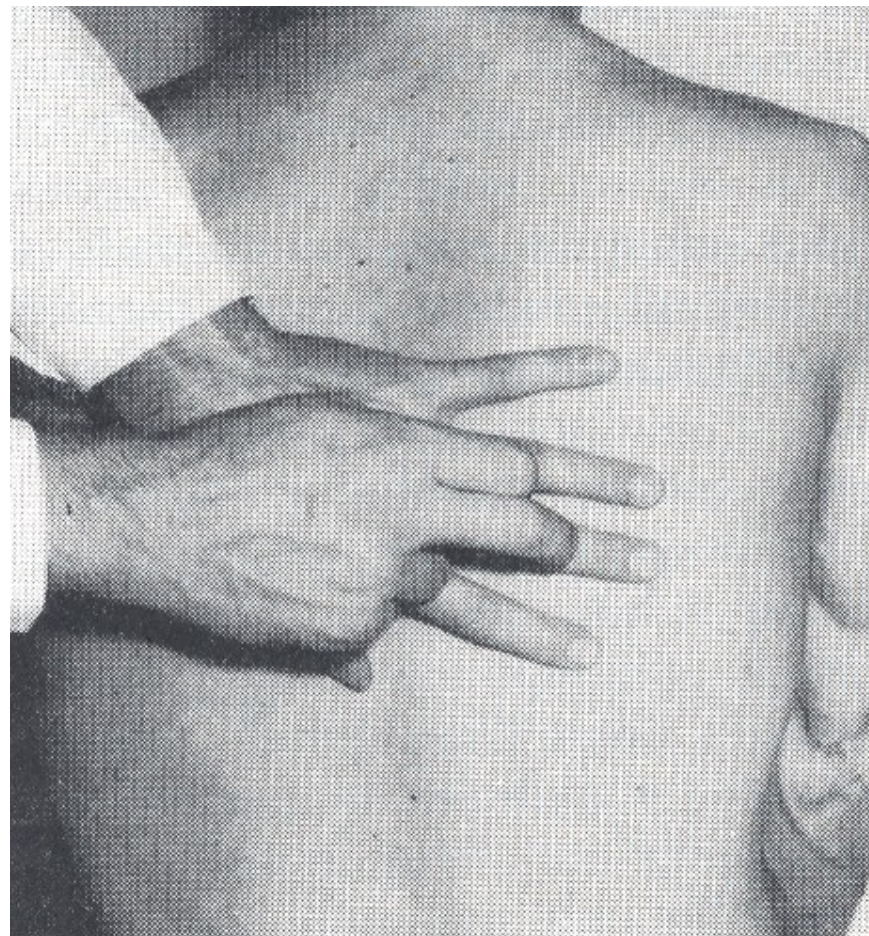
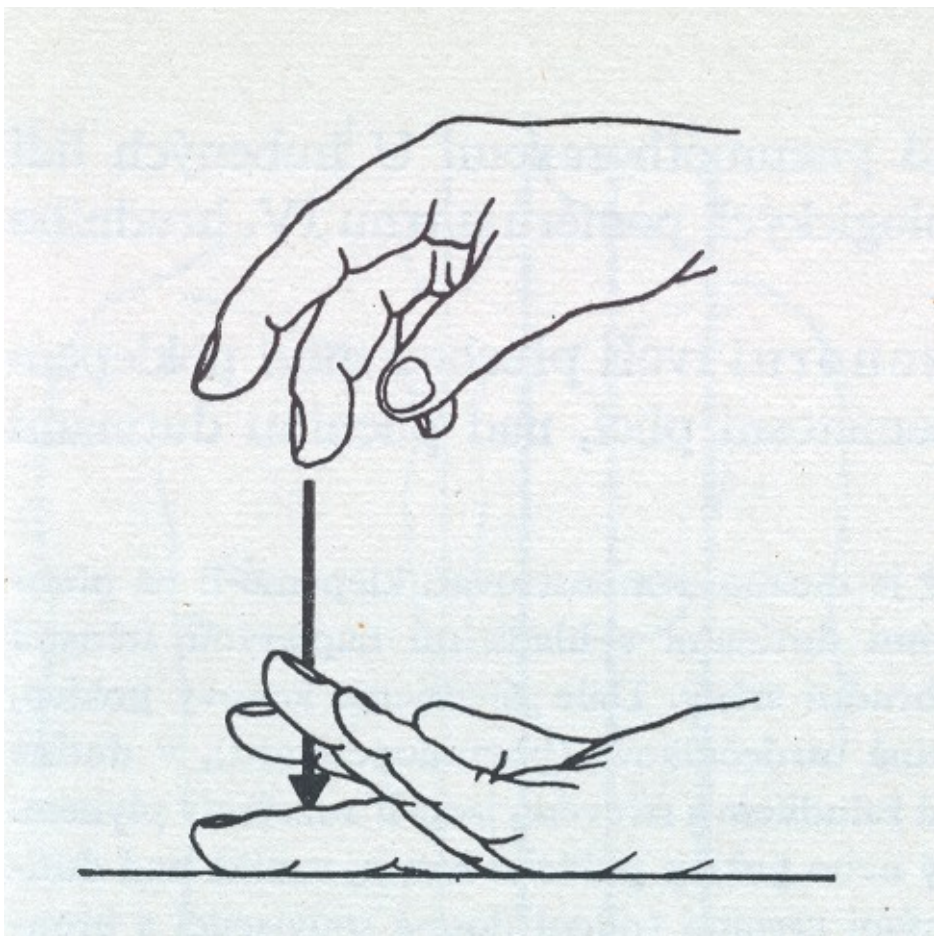
➤ přítomnost katetrů, stomií apod.



# Poklep - perkuse

- hodnocení zvuku vyvolaného klepáním přímo na vyšetřovanou oblast nebo na prostředník druhé ruky vyšetřujícího
  - plný jasný – fyziologický – nad zdravou plící
  - hypersonorní – zvýšené zvučný (škatulový) – nad emfyzematózní plící
  - ztemnělý – nad pevnou tkání – např. infiltrovaná plíce
  - bubínkový – nad dutinami – např. plynaté střevo
  - diferencovaný bubínkový – fyziologicky na bříše
  - amforický – nad kolabovanou plící, nad velkou dutinou – dříve kaverny







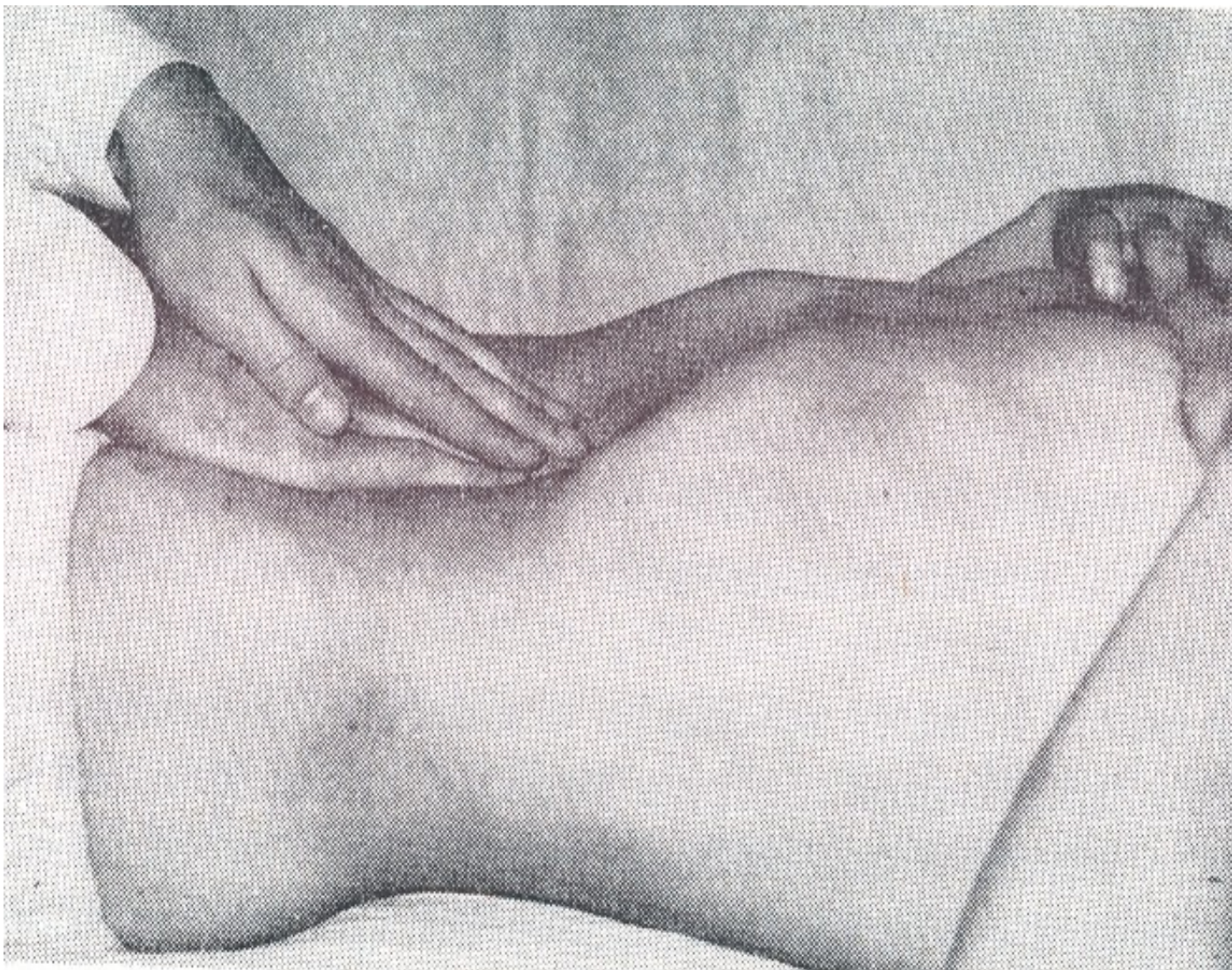# Pohmat - palpace

## ➤ povrchová palpace

- jemně - zachytí vlhkost a teplotu kůže, sílu podkoží, drobné podkožní útvary, pulsaci povrchově uložených tepen

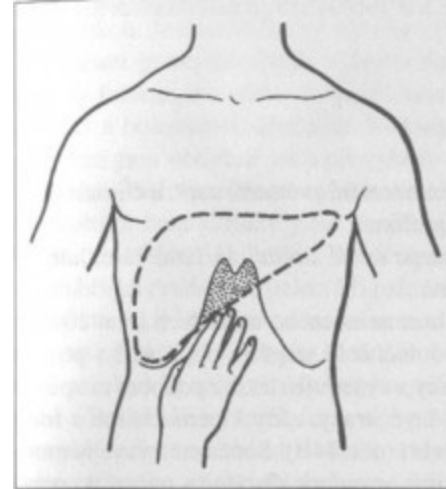
## ➤ hluboká palpace

- jednou nebo dvěma rukama zachytí napětí břišní stěny, parenchymatózní orgány (jejich velikost, konzistenci, povrch, okraje), rezistence (velikost, bolestivost, fixace k okolí, povrch, konzistence), pulsace hluboko uložených tepen

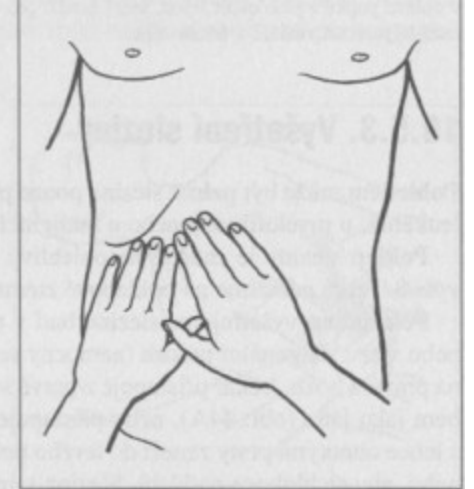


## ➤ vyšetření jater pohmatem

- vyšetřujeme vleže na zádech, při hlubokém nádechu, pod pravým žeberním obloukem
- posouzení vztahu k žebernímu oblouku v čáře medioklavikulární (v cm)
- povrch – hladký, hrbolatý
- okraj – listovitý, oblý, hrbolatý
- konzistence – měkká, tužší, uzlovitá, kamenná



Obr. 10.41. Palpace jater pravou rukou

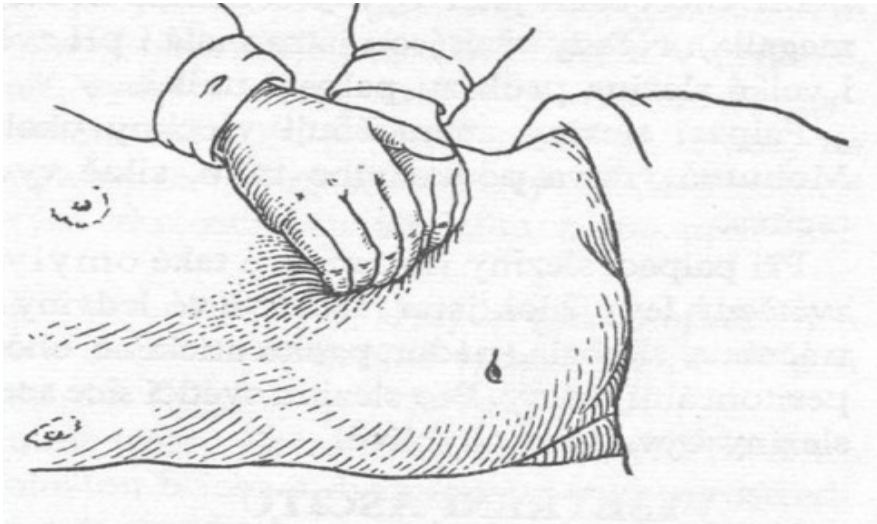


Obr. 10.42. Bimanuální palpace jater



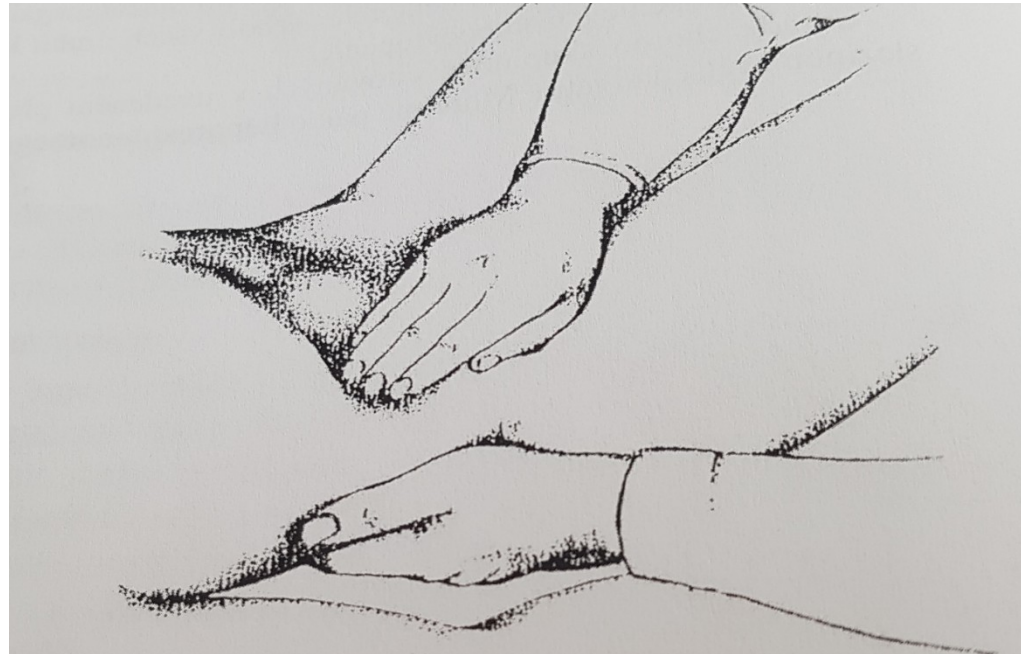## ➤ vyšetření sleziny pohmatem

- poloha na pravém boku, LHK za hlavu, LDK flexe v koleni
- při nádechu palpce pod levým žeberním obloukem
- slezina nenaráží x naráží, při zvětšené slezině se vyjadřuje vztah k pupku v cm



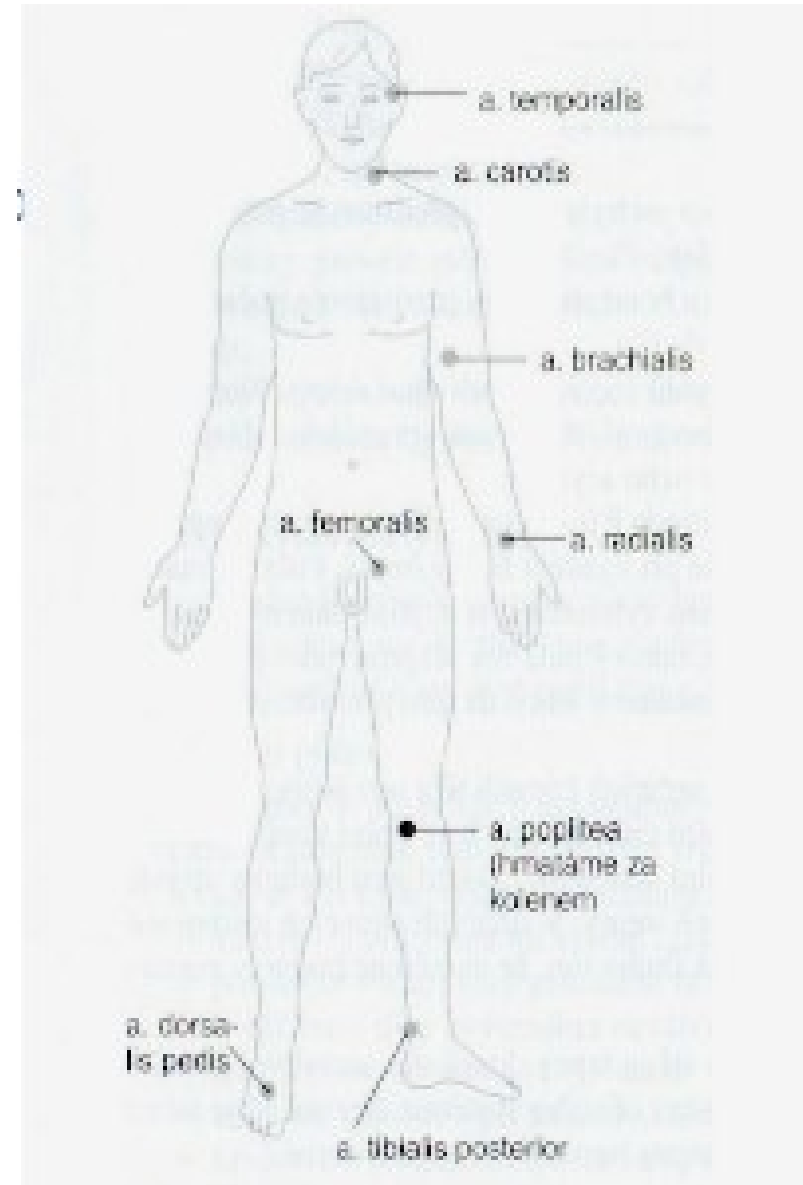
## ➤ vyšetření ledvin pohmatem

- Israeliho hmat - jedna ruka vyšetřujícího podpírá bederní krajinu, druhá hmatá přes stěnu břišní
- zjistíme bolestivost, event. velikost



## ➤ vyšetření tepu

- místa vyšetřování
- norma, tachykardie, bradykardie
- pravidelnost (prav., neprav, resp. arytmie)
- kvalita (pulsus durus, mollis)





# Poslech

## ➤ poslech prostý

- způsob mluvení - huhňavá řeč, fatické poruchy, příliš hlasitá řeč
- distanční fenomény – pískoty, vlhké chropy při dýchání, škrouhání v břiše
- dušnost klidová (tachypnoe, bradypnoe, hyperpnoe), námahová, neurotická (nemožnost dodýchnout)
- dýchání Kussmaulovo, Biotovo, Cheyne-Stokesovo

➤ **poslech instrumentální**

- stetoskop – plodové ozvy
- fonendoskop

➤ **srdce** – ozvy srdečních chlopní, šelest

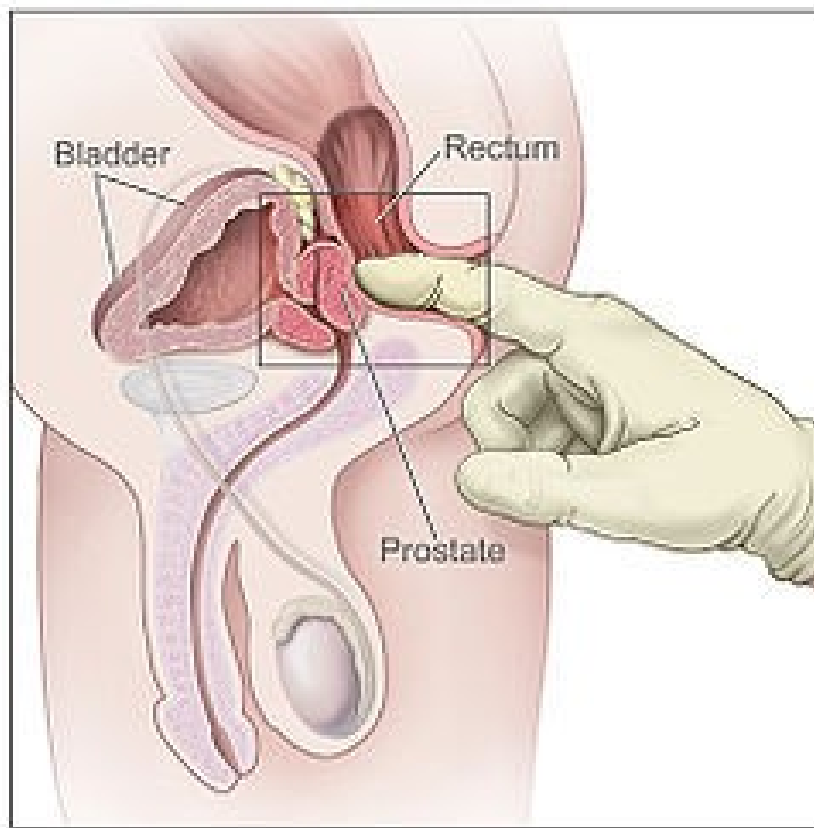
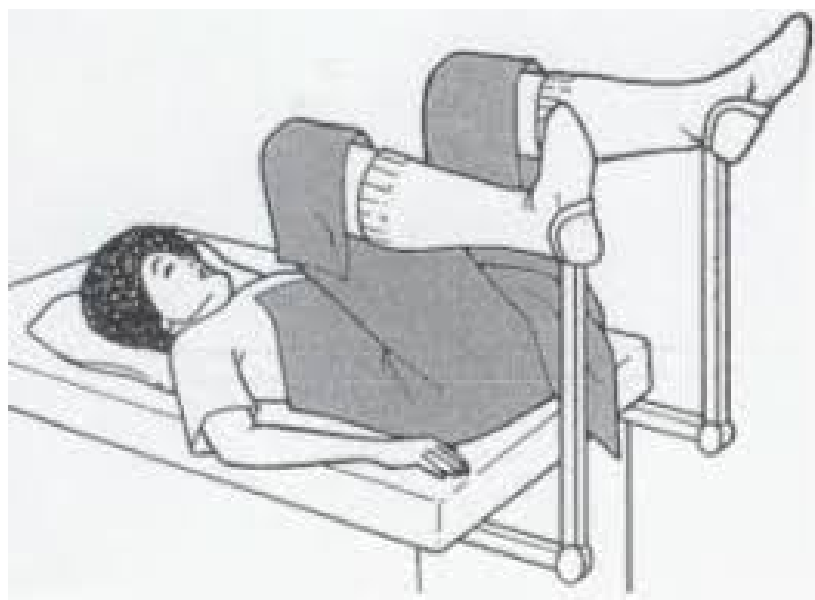
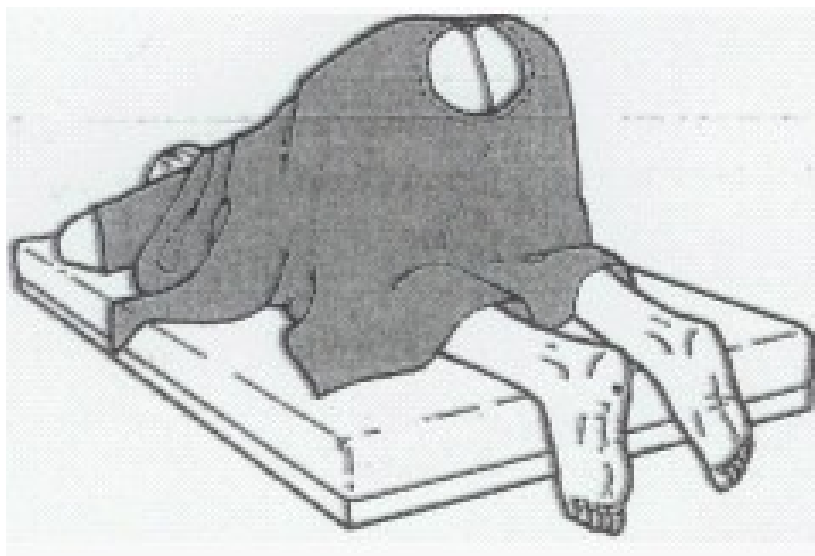
➤ **plice** – dýchání, vedlejší fenomény – suché, vlhké, pleurální fenomény, přítomnost tekutiny

➤ **břicho** – peristaltika

➤ **cévy** – šelesty nad stenózami

# Per rectum

- má být běžnou součástí – opomíjené
- až 60% nádorů rektu je hmatných prstem
- **provedení**
  - poloha genupektorální x gynekologická x na boku
  - ukazovák dominantní ruky s gumovou rukavicí s gelem
  - vyzveme nemocného k zatlačení na stolicí
  - po průniku svěračem palpujeme dostupnou oblast
  - po vytažení prohlédneme rukavicí



- **orientace** – jako ciferník hodin, č. 12 je na kostrči
- **prostata** – na č. 6, hodnotíme velikost, konsistenci, povrch, bolestivost, příp. fixaci k okolí
- **Douglasův prostor** – nejnižší místo peritoneální dutiny, hodnotíme bolestivost, obsah tekutiny
- **Adnexa** – jen orientačně – velikost, event. bolestivost

# Objektivní vyšetření – status praesens

TK 140/80 tep 64/min, sat 95% bez O<sub>2</sub>  
pacient při vědomí, nespolupracuje, imobilní, při vyšetření nesrozumitelně mumlá, rozumět jen odpověď na pozdrav, většinou výzev nevyhoví, odpovědi na cílený dotaz nepodá. Klinicky bez dušnosti, bez cyanozy, anikterický. Normostenik. Neurologicky nevyšetřitelný, HKK spastické, Min nelze, pro nespůlpráci stisk hodnotit nelze.  
HLAVA: zornice izokorické, reagují, jazyk nevyplázne. Oči/uši/nos bez sekrece. Hrdlo zdá se klidné, bez zarudnutí.  
KRK: pulzace karotid sym., LU ani štítnici nehmatám, náplň krčních žil není zvýšena. Zprava CVK.  
HRUDNÍK: AS reg, ozvy tlumené, eufrekvenční, dých nelze hodnotit, pro nespůlpráci (při vyšetření opakovaně heká), v pravém podpaží jizva po drenáži, stehy in situ, v pravé části boku až zad zarudnutí char exkoriace  
BŘICHO: prohmatné, bolestivě nereaguje, hepar ani lien nehmatám, tpt nega bilat., perist. +, bez hm. rezistence, jizvy v pravém mezo až hypogastriu klidná, bez sekrece, stehy in situ, verba  
DKK: bandáže, lýtka volně prohmatná, nebolestivá, otoky se nezdají, dle dok dekubity pat, ale tč nerozbalují  
DEKUBITY: sakrum 3x3cm, II stupně, dle dok paty, nyní nerozbalují  
MOBILITA PACIENTA: imobilní  
CVK via VJ dx, Pmk in situ, v sáčku minim. mn. žluté moče



# Děkuji za pozornost