

MUNI  
MED

FAKULTNÍ  
NEMOCNICE  
BRNO

# Vyšetření kardiovaskulárního systému

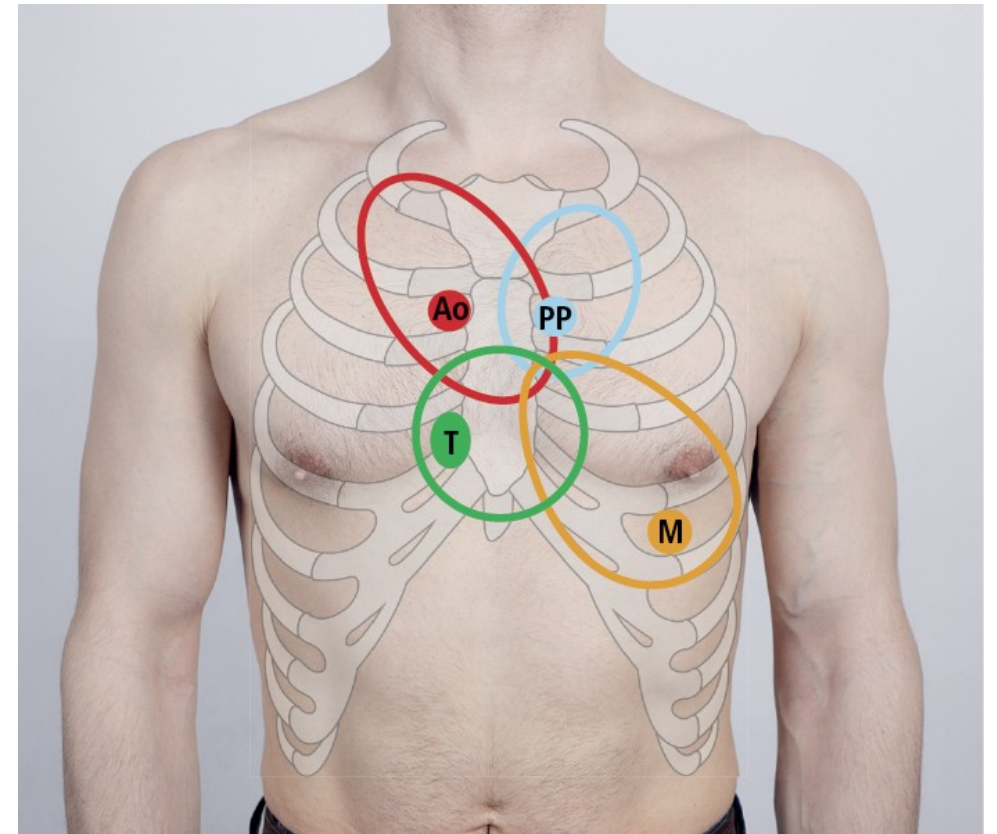
# Auskultace (poslech) srdce



- fonendoskopem v poslechových místech jednotlivých chlopní, sledovat propagaci zvuku (např. v levé axilární čáře, mezi lopatkami, na krku)
- polohy – vleže na zádech, vleže na levém boku a vsedě, pacient je svlečený do půl těla
- předchází palpaci – úder srdečního hrotu, možných vírů v poslechových místech
- při normálním dýchání i při pauzách, aby se vyloučily dýchací šelesty ("nadechnout, vydechnout, nedýchat")

# Poslechová místa

- aortální chlopeň - 2. mezižebří parasternálně vpravo
- pulmonální chlopeň - 2. mezižebří parasternálně vlevo
- trikuspidální chlopeň – při levém okraji a nad dolním sternem
- mitrální chlopeň – oblast srdečního hrotu



# Srdeční revoluce

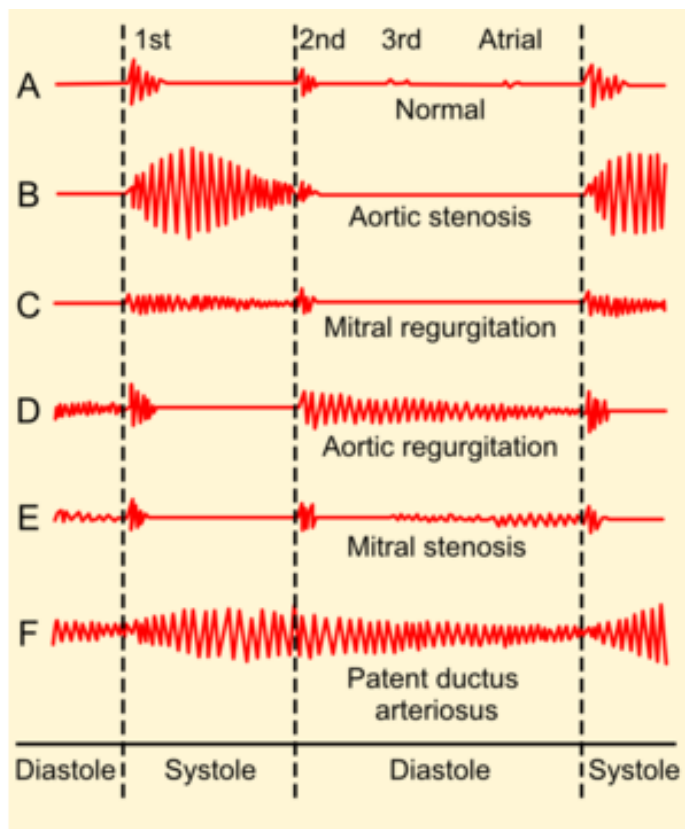
## ➤ práce chlopní

- 1. ozva (systolická)
  - uzavření cípatých chlopní (dvojcípá-mitrální, trojcípá-trikuspidální), otevření měsíčitých chlopní
  - hlubší tón
- 2. ozva (diastolická)
  - uzavření poloměsíčitých chlopní (aortální, plicní), otevření cípatých chlopní
  - vyšší tón

## ➤ odchylky chlopní

- zúžení, stenóza Mi ústí, pulmonálního ústí
- nedomykavost Mi chlopně, Ao chlopně

# Šelesty



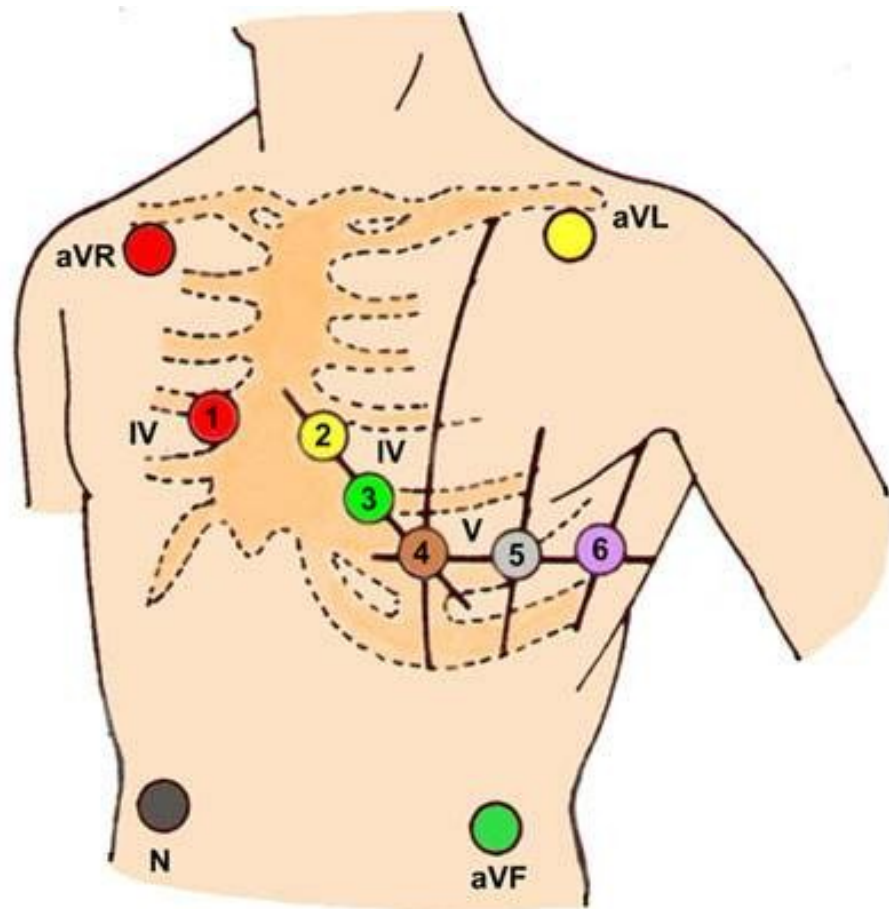
Phonocardiograms from normal and abnormal heart sounds

- **systolický ejekční** – při zúžení ústí, kterým krev teče v systole (ao, pulm)
- **systolický regurgitační** – při nedomykavosti chlopně, který je v systole zavřená
- **diastolický** – při zúžení ústí, kterým teče krev v diastole (mi, tricusp)
- **diastolický regurgitační** – při nedomykavosti chlopně, která je v diastole zavřena (ao, pulm)
- růstové šelesty, funkční šelesty, prolaps mitrální chlopně

# Charakteristika šelestu

- časové umístění (systolický, diastolický)
- maximum slyšitelnosti (poslechové místo)
- propagace (krk, axila, Erbův bod)
- síla (1-6, 1 skoro neslyšný, 3 hlučný bez víru, 4 hmatný vír, 6 slyšet i po oddálení fonendoskopu)
- druh zvuku – dmychavý, hrčivý, jemný, muzikální
- fonokardiografie – starší metoda plně nahrazena ultrazvukem

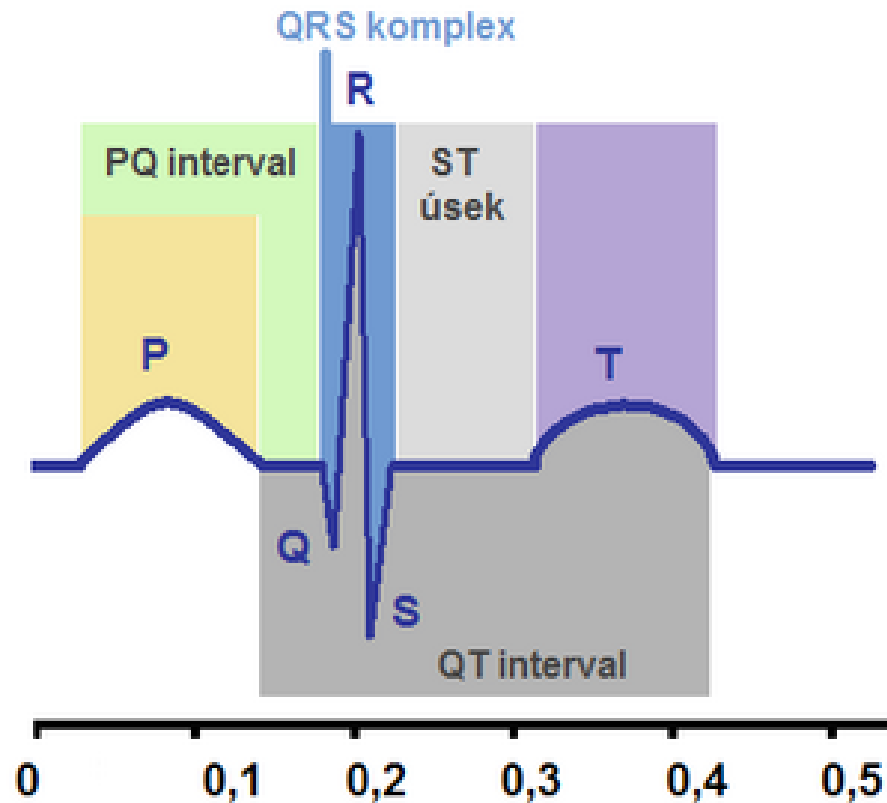
# EKG



- ♥ elektrokardiografie, elektrokardiogram
- ♥ technika snímání - umístění elektrod, poloha nemocného, obsluha přístroje, uzemnění
- ♥ princip zápisu – I – LP-PP, II – PP-LN, III – LN-LP, augmentační svody, hrudní svody, PN – uzemnění

# Postup popisu EKG

Normální EKG



- rytmus – reg, irreg, sinusový, jiný
- vlna P – velikost, tvar, orientace
- interval PQ – 0.12-0.20s, prodloužení – a-v blok
- komplex QRS – šířka – 0.08-0.10s, 0.11-0.12 – inkompletní blokáda Tawarova raménka, nad 0.12s – kompletní blokáda
- výška – 1mV – 1cm, Sokolov-Lyon – SV2+RV5 nad 35mm – hypertrofie LK
- úsek ST – izoelektrický, elevace, deprese – vodorovné, sestupné, vzestupné
- přechodná zóna – V3-4



# Izometrická zátěž

- pouze silová – stisk balónku, zvýrazní se poruchy kinetiky při echokardiografii
- reakce TK – vzestup systolického i diastolického tlaku

# Izotopové vyšetření

- aplikace izotopu do myokardu, gamakamera detekuje prokrvení

# Echokardiografie

- **jednorozměrná** – k diferenciaci chlopní, velikosti ústí
- **dvourozměrná** – přehlednější, změření velikosti dutin, hybnost stěn, funkce chlopní
- **Doppler** – vyšetření směru a rychlosti krevního proudu, detekce regurgitace
- **funkční parametr** – ejekční frakce levé komory - norma nad 60%  
(poměr objemu krve vypuzeného v systole k celkovému objemu krve v diastole)

# Srdeční katetrizace

## ➤ pravostranná

- cestou centrální žíly do PS, přes trikuspidální chlopeň dále do PK (25/0mmHg), přes poloměsíčitou chlopeň do a. pulmonalis (25/8mmHg) a do zaklínění (WP) – přenos tlaku z LS
- CVT, plnění PS, tlak PK, tlak AP, WP

## ➤ levostranná

- cestou a. femoralis retrográdně aortou (120/80mmHg) do LK (120/0-5mmHg)
- nástřik LK – ventrikulografie
- nástřik koronárních arterií – zvláštní katetry
- velikost dutiny LK, EF, event. regurgitace do síně, hybnost stěn LK, stav koronárních tepen

# Funkční vyšetření srdce

## ➤ izotonická zátěž – ergometrie

- kontinuální
- stupňovaná (0.5W/kg..1.0W/kg..)
- restituce

➤ **test** ukončen při: stenokardiích, arytmiích, TK nad 230/125, kolapsovém stavu, únavě, dušnosti, bolesti DKK (rumpál)

➤ **pracovní tolerance** – celý výkon

➤ **pracovní kapacita** – výkon bez známek ischemie

# Vyšetření tepen

- **pohled** – trofické změny
- **palpačně** – tlakové body – karotidy, HKK, DKK
- **poslech** – šelesty nad zúženými
- **funkční testy**
  - DKK vzhůru, dorsální a plantární flexe, hodnotíme objevení se bolesti, hodnotíme rychlost opětového prokrvení při svěšení
  - šlapání na místě
- **Doppler tepen**
- **ateriografie**

# Vyšetření žil

- **pohled** – varikozity, otoky, varikózní komplex
- **pohmat** – otoky postupně indurované
- **Trendelenburgova zkouška** – vleže zatáhnout končetinu ve stehně a postavit nemocného – naplní-li se zevní žíly. Jsou insuficientní spojky mezi hlubokým a povrchovým systémem
- **při tromboflebitidě** – Homans, plantární znamení, měření končetin, palpační citlivost podél průběhu žil, Prattovy žíly
- Doppler žil, flebografie, izotopová flebografie značeným fibrinem

# Děkuji za pozornost