

MUNI  
MED

FAKULTNÍ  
NEMOCNICE  
BRNO

# Pneumologie II

Infekční záněty plic

Neinfekční záněty plic

Pneumokoniózy

# Záněty plic

- **definice** – akutní zánětlivé onemocnění, které postihuje plicní alveoly, respirační bronchioly a plicní intersticiium
- **klinicky** je stav definován jako nález čerstvého *infiltrátu na RTG* hrudníku spolu s *nejméně dvěma příznaky infekce respiračního traktu* (nejčastěji kašel, dále dušnost, bolest na hrudníku, horečka a poslechový nález)
- **patogeneze** – překrvení plic, infiltrace alveolů, intersticia a/nebo dalších struktur, tím se redukuje dýchací plocha nebo výměna plynů

# Pneumonie

## □ Dělení:

### □ dle agens:

infekční (bakterie, viry, houby, paraziti)

neinfekční (inhalační, alergické, iatrogenní – po léčích)

### □ dle patomorfologie:

povrchové – bronchopneumonie, pneumonie

Lobulární - lalůčkové (ložiskové), lobární – lalokové, alární

hluboké tzv. intersticiální – pneumonitidy

Nehnisavé, rozpadové, proliferativní

### □ dle epidemiologie:

komunitní, CAP – community acquired pneumonia

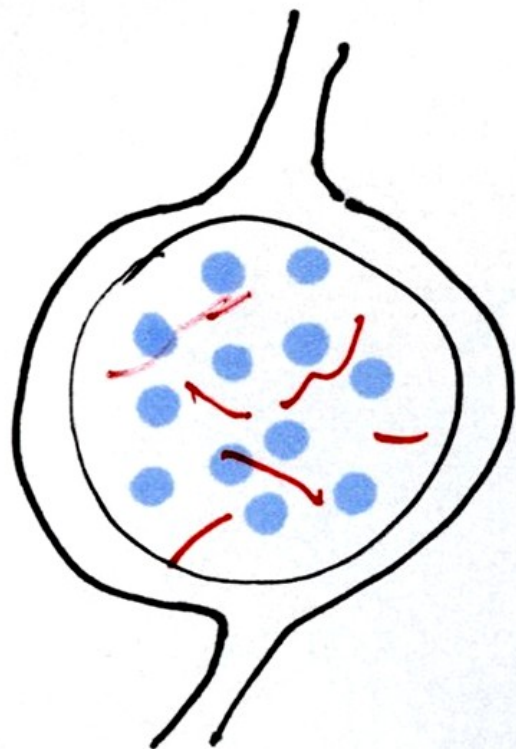
nozokomiální, HAP – hospital acquired pneumonia

ventilátorová pneumonie, VAP

u imunokompromitovaných, PIH

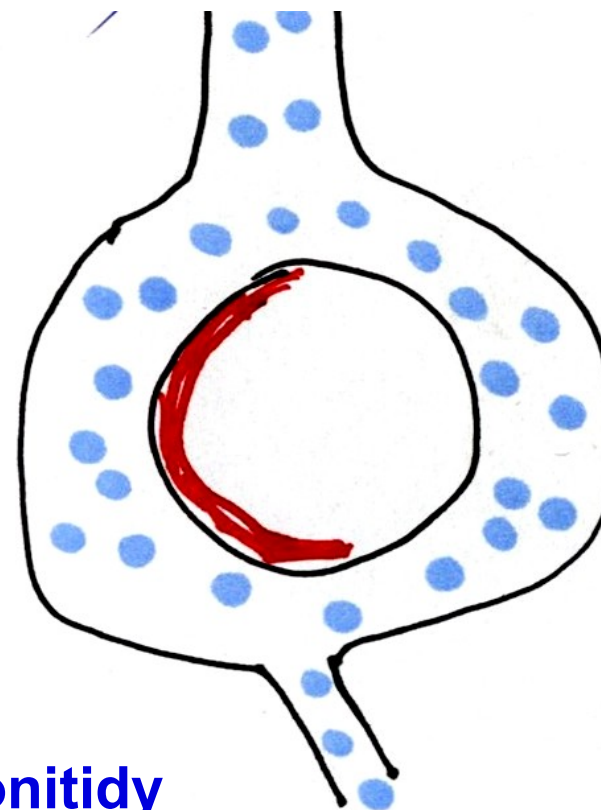
# Záněty plic

povrchové



1. bronchopneumonie
2. pneumonie

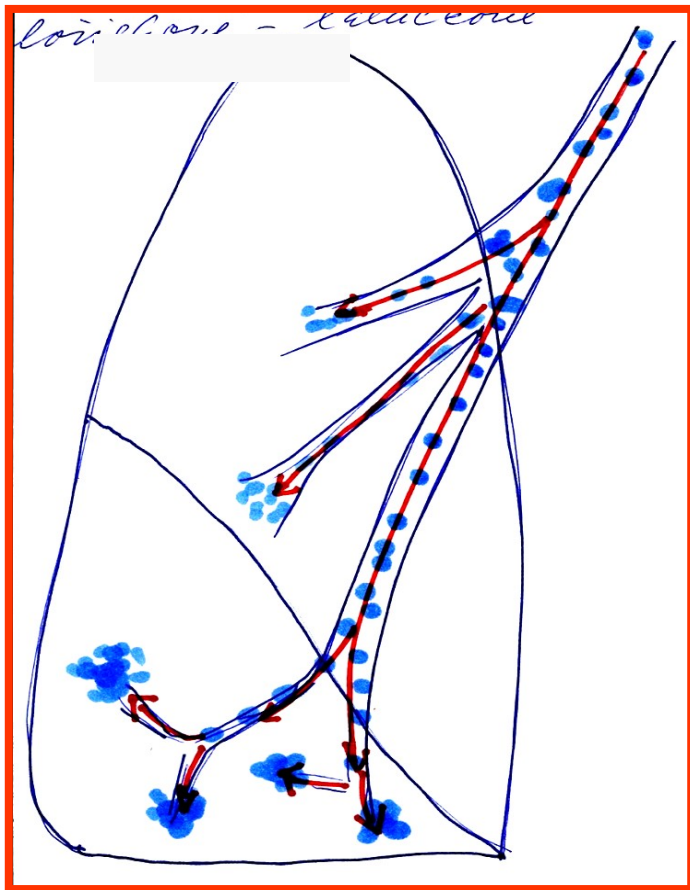
hluboké- intersticiální



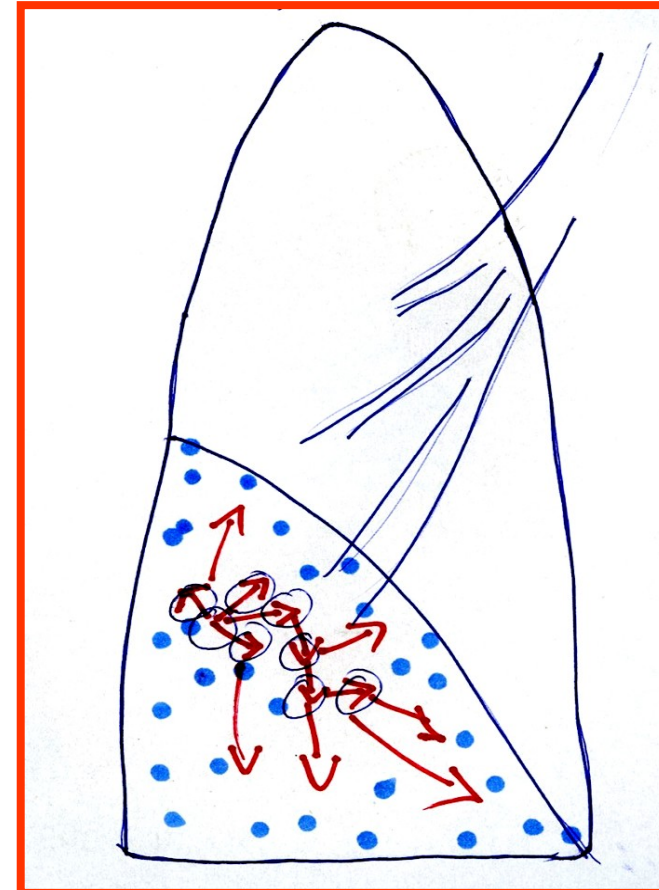
pneumonitidy

# Povrchové záněty plic

Bronchopneumonie lobulární (lalůčkové) - ložiskové    Pneumonie lobární - laloková



Navazující na bronchitidis



Plošné šíření v plicní tkáni

# Komunitní pneumonie I

- **definice** – pn. vzniklá *v běžném životním styku, mimo nemocniční prostředí* (či do 2 dnů od přijetí do nemocnice) a bez vztahu k zdravotnickým výkonům. Způsobují je běžné patogeny, zpravidla dobře citlivé na antimikrobiální léky.
- 80 – 90 %
- **etiologie**
  - Pneumokok (Streptococcus pn.) – typická lobární stafylokok,
  - Hemofilus pn., méně G- bakterie – Klebsiela, pseudomonas, obvykle dobře citlivé na ATB  
– lobulární pneumonie, bronchopneumonie
  - mykoplazmata, chlamydie, viry - atypické pneumonie

# Komunitní pneumonie II

## □ patogeneze

➤ typická lobární před érou ATB čtyři fáze:

- 1. kongesce,
- 2. šedá hepatizace, (respirační insuficience, srdeční selhání),
- 3. červená hepatizace,
- 4. rezoluce nebo karnifikace, dnes od 2. fáze ovlivněno ATB

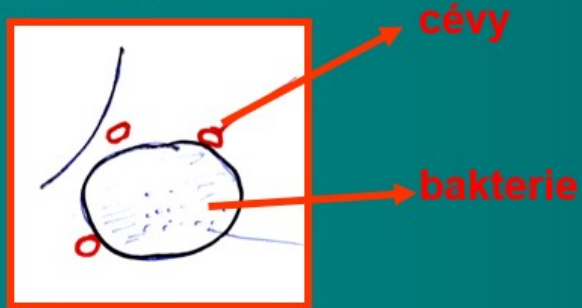
➤ lobulární pneumonie – bronchopneumonie – šíří se podél bronchů

➤ atypická pneumonie – postihuje nejvíce intersticiium

# Pneumonie lobární – (hl. pneumokoky) – 4. stádia

## 1.) zánětlivý edém

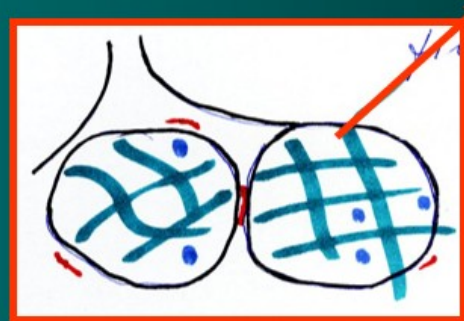
1. den



## 3.) šedá hepatizace

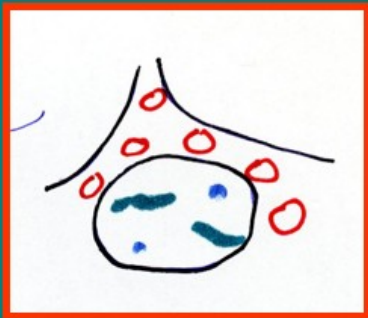4.- 8. den

fibrín



## 2.) červená hepatizace

2.- 4. den



## 4.) rezoluce

vyhojení

karnifikace





# Komunitní pneumonie III

## □ příznaky

- horečky, třesavka, zimnice,
- předchozí zánět HCD, bronchitida
- kašel suchý či vlhký, včetně hemo-ptýzy,
- pleurální bolest a dušnost mohou být různého stupně v závislosti na rozsahu infiltrace.
- poslechovým nálezem jsou chrůpky, trubicové, oslabené dýchání, může být slyšet krepitus.
- poklep bývá ztemnělý v oblasti výpotku,
- RTG - různě rozsáhlá a různě homogenní infiltrace, výpotek
- celkové projevy: bolesti hlavy, svalů a kloubů, nauzea, zvracení a pocity slabosti, zmatenost při teplotách
- laboratorně zvýšené FW, CRP, leu,

## □ komplikace

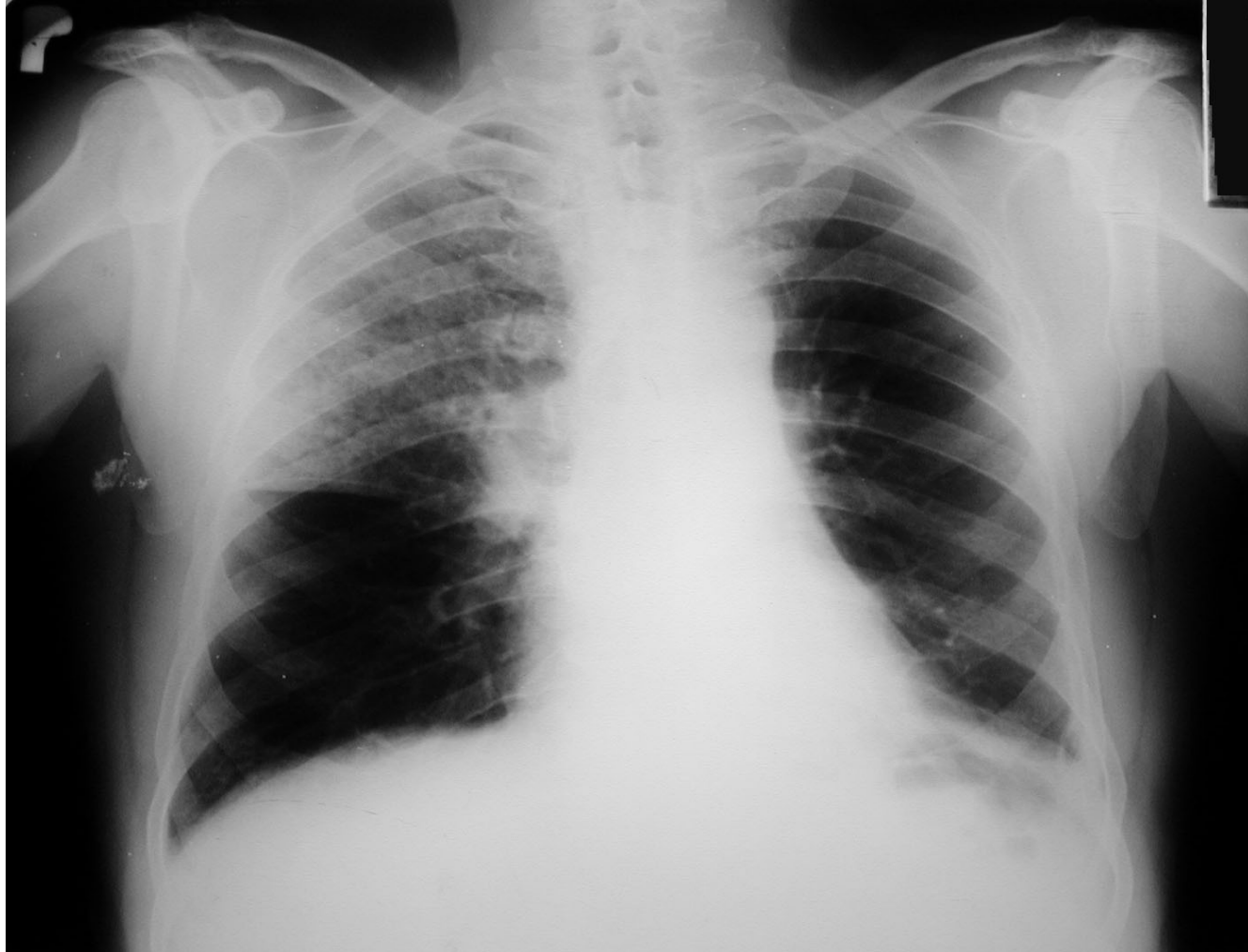- pleuritida, empyém, plicní absces, plicní gangréna, ARDS
- mimoplicní: artritida, otitida, nefritida endokarditida, meningitida, peritonitida a také seps

# Komunitní pneumonie IV

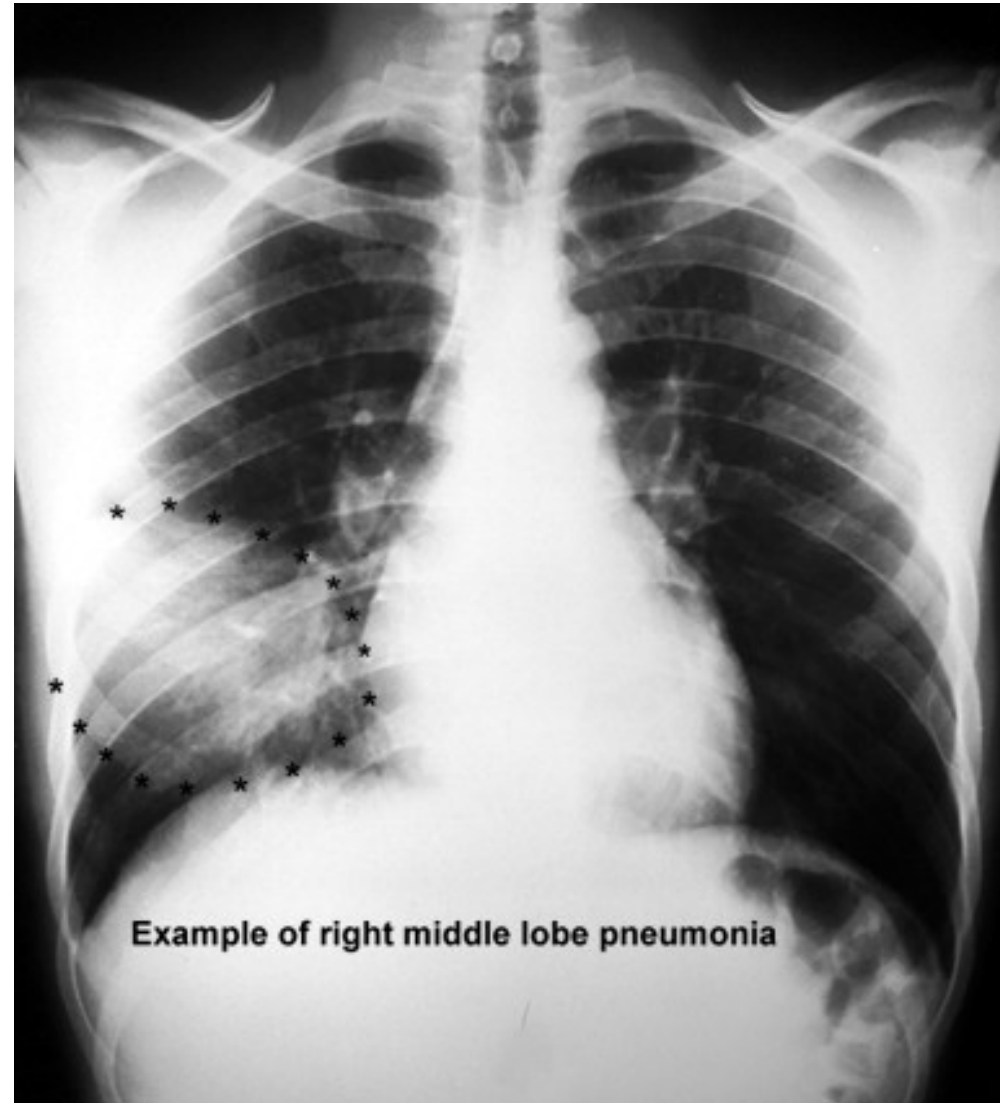
## □ diagnostika

- RTG hrudníku zadopřední, boční
  - u lobární – zastínění celého laloku
  - u bronchopneumonie – drobnější infiltráty podél bronchů
  - u atypické pneumonie – splývající infiltrace, většinou oboustranná
- mikrobiologické vyšetření sputa (agens se zjistí jen v 50 %), hemokultivace
- Vyšetření Ag legionel a pneumokoků v moči
- u atypické pneumonie - sérologie, neurologický náález, EKG
- Pleurální punkce
- Doplnková dg.: CT, spirometrie, BSK s BAL

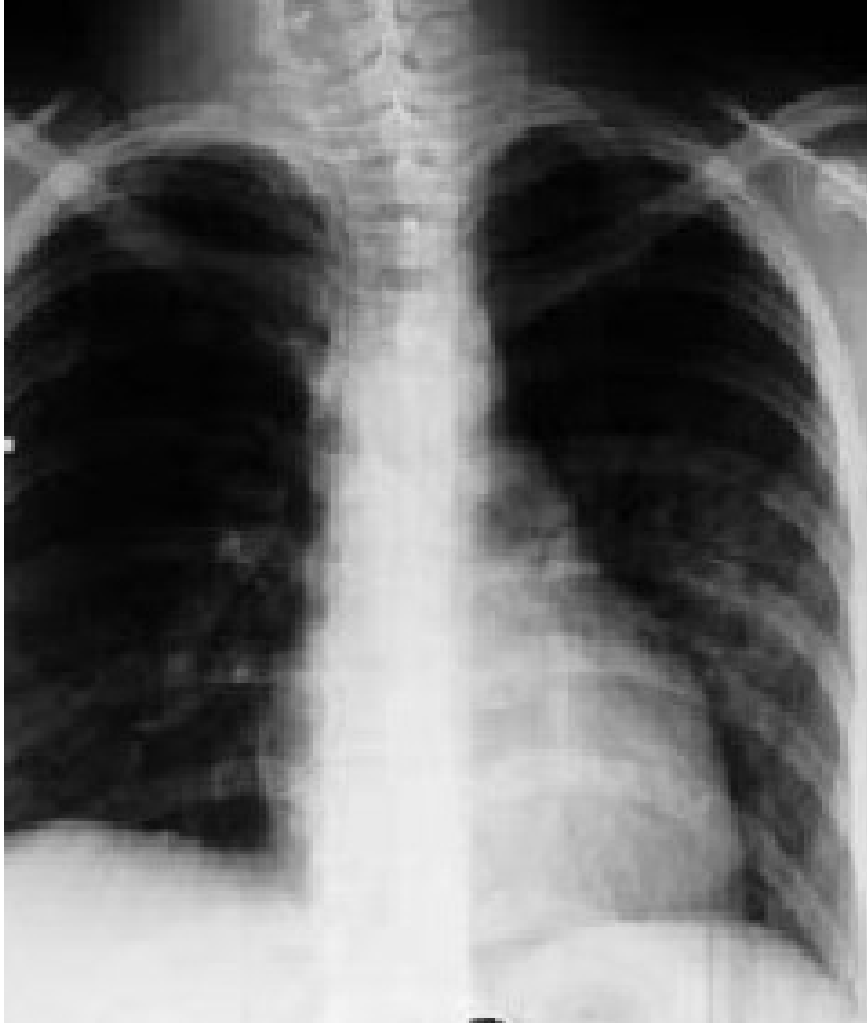# Komunitní pneumonie horního laloku pravé plicé



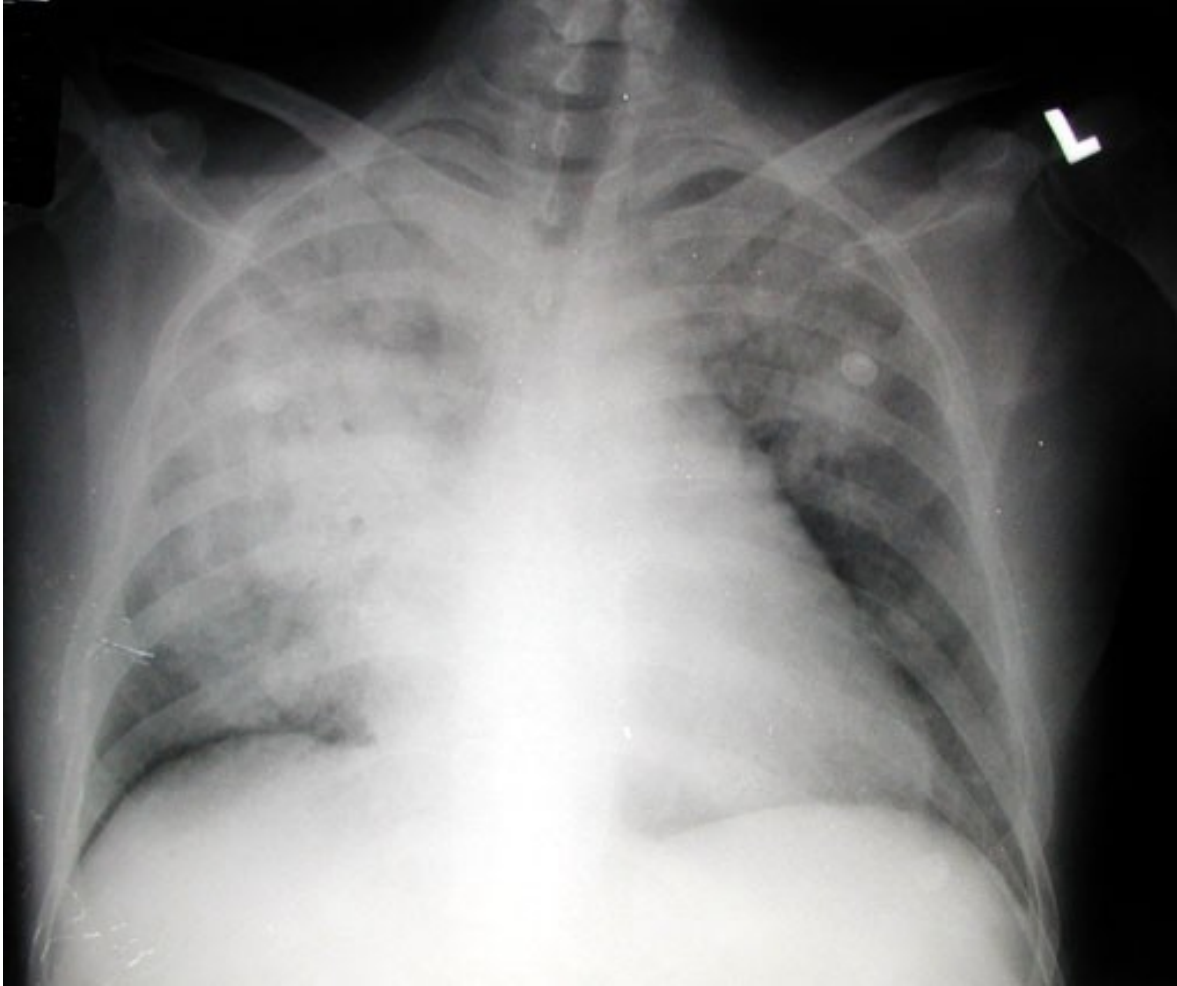
# Lobární pneumonie



# Lobulární pneumonie - bronchopneumonie



# Rozsáhlá legionelová pneumonie



# Komunitní pneumonie V

- **léčba** – empiricky ATB, současně odběr sputa, dle výsledků korekce, nemocný v dobrém stavu nemusí být hospitalizován, starší nemocní, diabetici, kardiaci, s poruchami ledvin a jater – hospitalizace, bronchodilatans, mukolytika..
- při těžším průběhu – O<sub>2</sub> až řízená ventilace, podpora oběhu, nutrice, řešení komplikací
  - atypická pneumonie – makrolidy, TTC
  - virové pneumonie – ribavirin, amantadin
- **preventivní opatření** – imunizace proti pneumokokové infekci, u dětí proti hemofilům

# Nozokomiální pneumonie I

- **definice** – pneumonie získaná v nemocničním prostředí za dva a více dní od přijetí či naopak 2 dny od propuštění, nejčastěji u pac. imobilních/s poruchou vědomí/ ve špatném nutričním stavu/po operacích
- **zdroj nákazy**: pacienti, personál, přístroje→
  - Ventilátorová pneumonie na zákl. mikroaspirace při UPV
- **etiologie**
  - Hemofilus, streptokokus, častěji G- bakt. - E. coli, dále Staf. Aureus, Pseudomonas, Serratia, Acinetobacter, anaeroby.
- **průběh** - nepříznivý, vysoký výskyt komplikací, horší prognóza



# Nozokomiální pneumonie II

- **příznaky** – zhoršení celkového stavu při základní probíhající chorobě, zhoršené dýchání, pocení, slabost, u anergních nemocných nemusí být patrné
- **komplikace** – bakterémie, sepse, septický šok, multiorgánové selhání, tvorba abscesů
- **léčba** – vždy kombinací i.v. podávaných ATB empiricky s úpravou dle výsledků mikrobiologického vyšetření, O<sub>2</sub>, hydratace, sekretolytika, podpora oběhu, výživy, profylaxe

TEN

# Pneumonie imunokompromitovaných I

- **definice** – pneumonie komplikující průběh stavů spojených s imunosupresí (po CHT, transplantaci, HIV pozitivní pacienti)
- **etiologie**
  - Běžné patogeny –Kleb. pn., Legionella, Pseud. ae., anaeroby
  - Oportunní agens: RS virus, herpes zoster virus, Pneumocystis jiroveci, atyp. Mykobakterie, Candida, Aspergillus
- **příznaky** – celkové zhoršení stavu, vzestup teplot, narůstající dušnost, poslechově nález od negativního po výrazné chropy difúzně, pleurální výpotek

# Pneumonie imunokompromitovaných II

- **diagnostika** – RTG – disperzní stíny difúzně, u nemocných v neutropenii obraz chudý, při nejasném nálezu bronchoskopie s bronchoalveolární laváží
- **komplikace** – rozvoj ARDS, DIC, septický šok s multiorgánovým selháním, možnost metastatického rozsevu infekce
- **průběh** – velmi dravý, během několika hodin od prvních příznaků může vzniknout nutnost řízené ventilace

# Pneumonie imunokompromitovaných III

- **léčba** – razantní brzká léčba kombinací širokospektrých ATB, nutnost opakovaného odběru kvalitního materiálu pro mikrobiologické vyšetření, oxygenoterapie, sekretolytika, inhalace, podpora výživy, oběhu, podání Ig, profylaxe DIC, TEN, Legionela – erytromycin, makrolidy, CMV - ganciclovir

# Mykotické pneumonie I

- **definice** – zánět dýchacích cest a plicního parenchymu mykotického původu
- **etiologie**
  - primární – histoplazmóza, blastomykóza (USA, Asie, Afrika)
  - sekundární - *Candida*, *Aspergillus*, *Mucor*, *Cryptococcus neoformans*,  
*Nocardia*, *Pneumocystis carinii*
- **výskyt** – 20% HIV pozitivní prodělá pneumocystovou pneumonii jako první příznak manifestace, za dobu trvání AIDS prodělá tuto pneumonii 50% nemocných, v poslední době více u astmatiků léčených lokálními steroidy

# Mykotické pneumonie II

- **příznaky** – plíživě, TT 38°C, expektorace s příměsí krve, celkové zhoršení stavu, nereaguje na ATB, pneumocysta má rychlou progresi
- **diagnostika** – RTG hrudníku – disperzní infiltráty, kulovitý útvar u aspergilomu, kultivace sputa, spolehlivě z BAL
- **komplikace** – rozvoj ARDS, respirační insuficience, hlenové zátky s atelektázou
- **léčba** – fluconazol, amphotericin B, itraconazol, u pneumocysty cotrimoxazol
- **preventivně** – cotrimoxazol, pentacarinat

# Plicní absces I

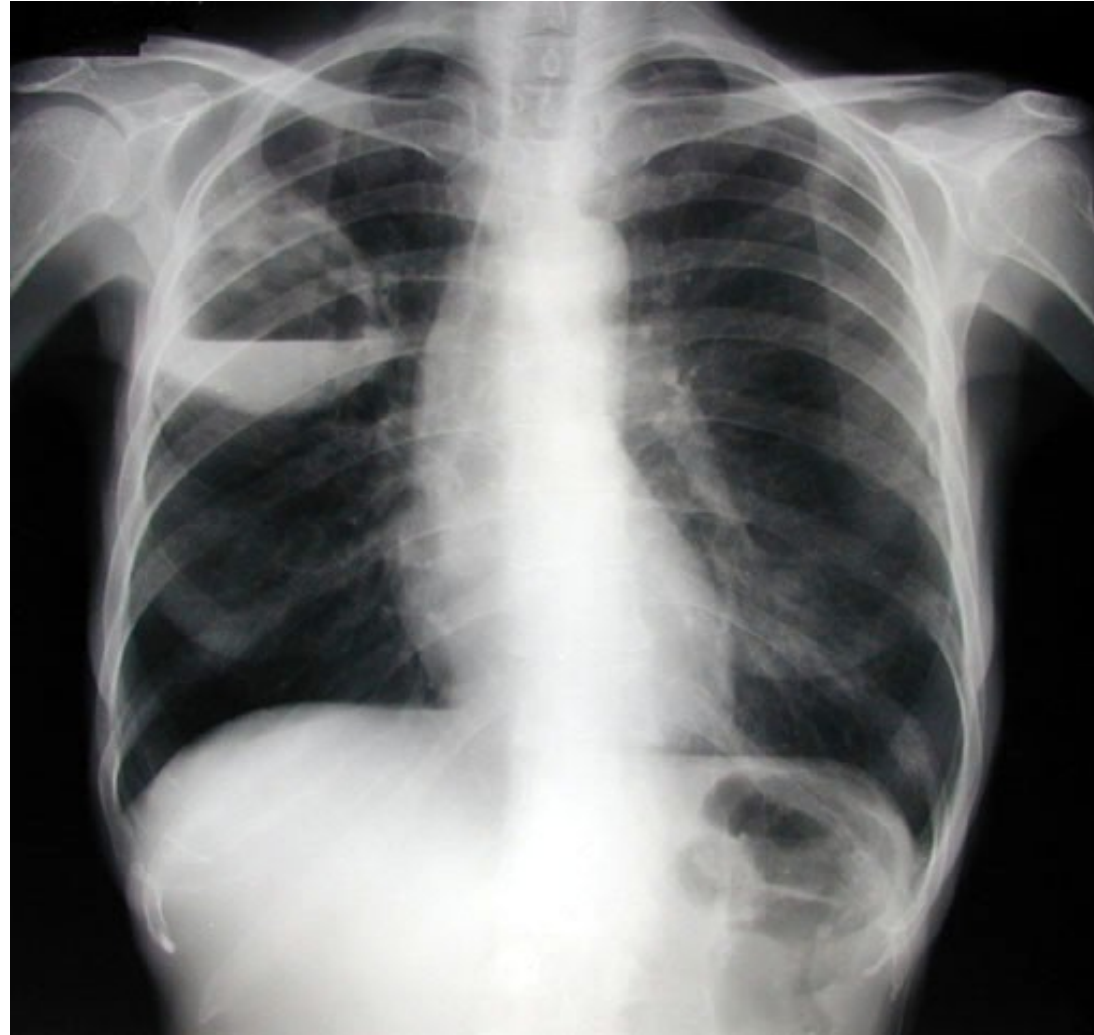- **definice** – lokalizovaný hnisavý proces s nekrózou plicní tkáně
- **etiologie** – aspirace, komplikace pneumonie, hematogenní rozsev, přestup z okolí, bronchogenní Ca, u starších oslabených
- **příznaky** – teploty, kašel, zhoršení stavu, vomika, hemoptýza, pleurální bolesti
- **diagnostika** – může být amforický poklep, chropy, RTG hrudníku, kulovitý stín, hydroaerický efekt, pleurální reakce, mikrobiologie sputa, bronchoskopie s laváží, CT, HRCT

# Plicní absces II

- **komplikace** – metastatické abscesy – ledviny, CNS, přestup do mediastina, rozvoj pyopneumothoraxu, empyému, progresse do sepse
- **léčba** – masivně a dlouhodobě ATB, nejlépe v kombinace proti aerobním a anaerobním původcům, lokálně výplachy ATB, drenážní poloha, chirurgické odstranění při chronicitě



# Abscedující pneumonie horního laloku pravé plice



# Plicní gangréna

- **definice** – difúzní hnisavý proces s mnohočetnými rozpady plicní tkáně
- **etiologie** – vždy u oslabených, po hrudních operacích (lobektomie), nejč. anaeroby
- **příznaky** – dušnost, teploty, zhoršení stavu, dráždivý kašel, čokoládové sputum, respirační insuficience
- **diagnostika** – difúzně chropy, RTG - cárovité zastření v horních lal., CT – infiltráty s kolikvací
- **komplikace** – prakticky vždy RI
- **léčba** – antianaerobní ATB, megadávky PNC, metronidazol, linkomycin, CLMP, O<sub>2</sub>, odsávání, lokální laváže ATB, intubace, řízená ventilace

# Neinfekční záněty plic

- **Aspirační pneumonie**
- **Inhalační pneumonie**
- **Postiradiační pneumonie, polékové poškození plic**

# Aspirační pneumonie I

- **definice** – zánětlivá odpověď dýchacích cest a plicního parenchymu na kontakt s chemicky aktivní látkou (žaludeční obsah, cizí těleso)
- **etiologie** – aspirace žaludečního obsahu, aspirace chemických substancí při nehodách
- často u imobilních ležících pac., u pac. s polykacími potížemi (po CMP), při výkonech (zavádění TSK, intubaci)
- **příznaky** – dušnost s cyanózou, bronchiální hypersekrece, bronchospasmus až akutní dušení

# Aspirační pneumonie II

- diagnostika
  - anamnéza,
  - průkaz substance z bronchoskopie
  - RTG – difúzní infiltrace až obraz plicního edému
- komplikace – plicní edém, ARDS, RI, plicní absces
- léčba – O<sub>2</sub>, bronchiální laváže, ATB, intubace, řízená ventilace, po dobu trvání nebezpečí zvracení žal. sonda

# Inhalační pneumonie I

- **definice** – zánětlivá odpověď dýchacích cest a plicního parenchymu na kontakt s plynnými látkami nebo s mikročásticemi ve vdechovaném vzduchu
- **etiologie** – oxidy síry, dusíku, ozón, chlór, amoniak, formaldehyd, radon, azbest,
  - plyny rozpustné ve vodě poškozují dýchací cesty,
  - plyny hůře rozpustné poškozují alveoly,
  - oxidující plyny poškozují buněčné enzymy,
  - plyny ovlivňující pH mění propustnost kapilár
  - kombinované poškození (chemické a termické) – zplodiny požáru

# Inhalační pneumonie II

- **příznaky** – pálení v očích, slzení, pálení v nosu, otok sliznic, dušnost, dráždivý kašel, bolesti na hrudi, možnost otoku epiglottis a hrtanu
- **diagnostika** – suché fenomény, prodloužené exspirium, RTG – difúzní zastření až obraz edému, spirometrie obstrukce
- **komplikace** – ARDS, RI, nekróza výstelky, abscesy, plicní fibróza
- **léčba** - O<sub>2</sub>, preventivně ATB, steroidů, lokální ošetření spojivek a nosní sliznice steroidy, intubace, řízená ventilace
- **prevence** - respirátory

# Postiradiační pneumonie, polékové poškození plic I

□ **definice** – reakce plicní tkáně a dýchacích cest na ozáření hrudníku nebo na podání léků (busulfan, nitrofurantoin, amiodaron, bleomycin)

□ **etiologie**

1. po ozáření změny subcelulární, deskvamace alveolární buněk, vznik kapilárních trombóz, vznik *plicní fibrózy*, začíná 1 - 4 měsíce od zahájení ozáření, zhoršuje se podobu dvou let, potom se stabilizuje
2. po podání léků – akutní vznik alergické pneumonitidy 1. - 4. den užívání léku, poté dlouhodobé postižení charakteru plicní fibrózy



# Postiradiační pneumonie, polékové poškození plic II

- **příznaky** – suchý dráždivý kašel, teploty, později rozvoj dušnosti v závislosti na dávce
- **diagnostika** – poslechově nekonstantní nepřízvučné chrůpky, RTG – zastření a známky fibrotizace
- **komplikace** – plicní fibróza, RI
- **léčba** – steroidy v akutním stadiu, později podpůrný efekt, léčba komplikací

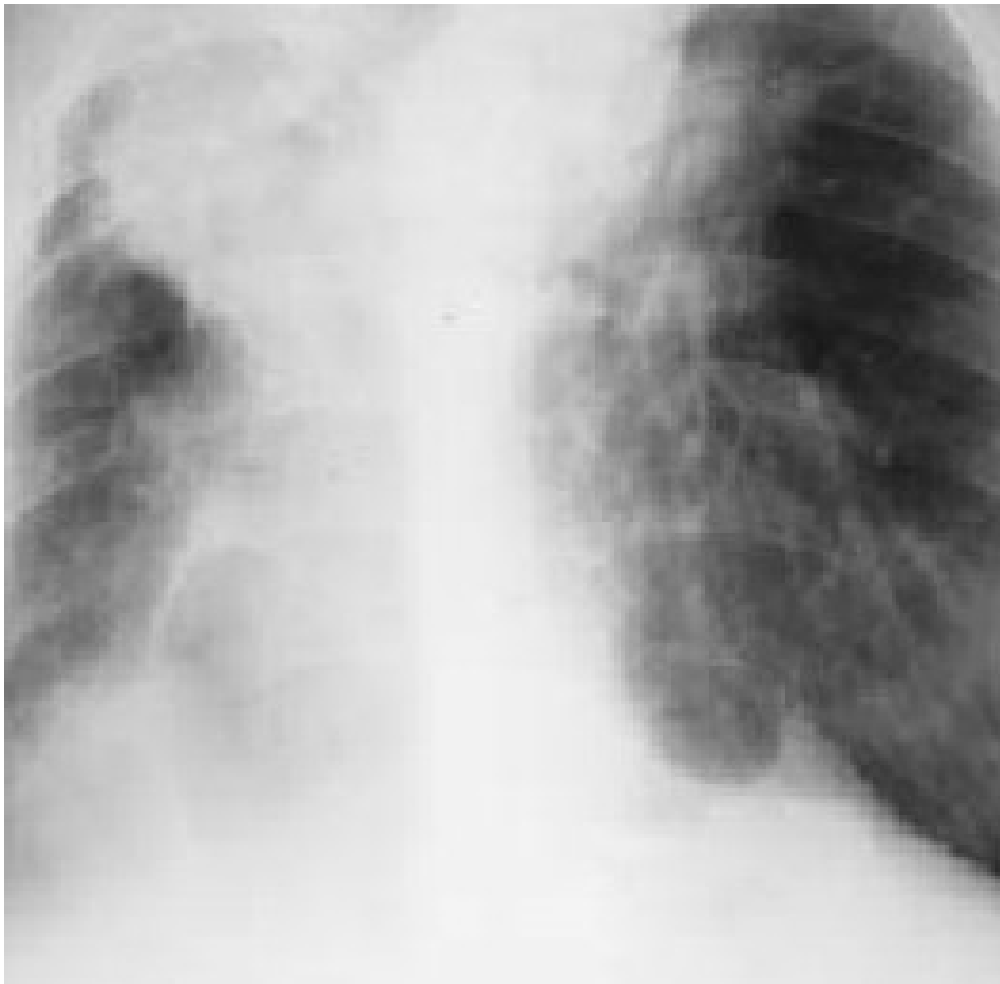# Pneumokoniózy

- profesionální respirační onemocnění, vyvolaná dlouhodobou inhalací anorganických prachů, které vyvolají následně fibrózu plicní tkáně
- **Silikóza** inhalace prachu s oxidem křemičitým, vyznačuje se zánětem a jizvením v podobě nodulárních ložisek především v horních plicních polích. Celosvětově jde o nejrozšířenější profesionální onemocnění.
- **Pneumokonióza** uhlokopů vyvolává dlouhodobá expozice černouhelnému prachu u horníků.
- **Azbestóza** je chronické zánětlivé onemocnění postihující plicní parenchym, které se vyvíjí po dlouhodobé nadměrné expozici vláknům azbestu

# Pneumokoniózy – silikóza I

- **definice** – postižení plicního parenchymu způsobené oxidem křemičitým
- **etiologie** – křemičitý prach pohlcují plicní makrofágy, ty uvolňují kyslíkové radikály a růstové faktory, aktivují fibroblasty
- **příznaky** – narůstající dušnost
- **diagnostika** – RTG obraz se vyvíjí – retikulace, nodulace, vazivové uzly, retrakce – přetažení mediastina, postupující dechová nedostatečnost

# Silikóza plic - RTG



# Pneumokoniózy – silikóza II

- **komplikace** – přetížení pravé komory a cor pulmonale, RI, predispozice k malignímu bujení, k TBC infekci
- **léčba** – jen symptomatická, onemocnění progreduje i po přerušení kontaktu se škodlivinou
- **preventivní opatření** – používání ochranných prostředků, větrání, pravidelné kontroly pracovníků

# Tuberkulóza

= infekce vyvolaná *Mycobacterium tuberculosis* (v ČR), *M. bovis*, *M. africanum*... nejčastěji jsou postižené plíce (85%), ale může být postižen kterýkoli orgán

**Etiologie:** Kochův bacil – *M. TBC* – acidorezistentní, alkalirezistentní, alkoholrezistentní tyčinka (u člověka přežívají intra i extracelulárně)

**Šíření:** zdrojem nákazy je vždy člověk, přenos inhalační cestou, výjimečně inokulačně

# Tuberkulóza

- manifestní x latentní forma
- manifestace závisí na mnoha faktorech  
(genetická predispozice, virulence, množství, délka expozice, imunosuprese...)
- manifestní forma se dělí na primární a postprimární

# Tuberkulóza

## Primární TBC

- reakce hostitele na 1. kontakt organismu s TBC
- MTBC se dostane do organismu, vyvolá zánět a šíří se lymfatickou cestou do LU (ložisko zánětu + LU = primární komplex) – v této době ještě imunitní systém nemá paměťové bb, proto ohraničení není spolehlivé, dochází k bakteriemii a u imonukompromitovaných pacientů může dojít k pleuritidě nebo diseminaci (miliární TBC)
- primární TBC se v 95% spontánně zhojí



# Tuberkulóza

## Postprimární TBC

- u osob již infikovaných
- jedná se o reinfekci nebo endogenní reaktivaci např. při snížení imunity  
Tuberkulóza
- jsou již vytvořeny paměťové bb, vzniká infiltrát s tendencí k ohraničení a vzniku kaseosní nekrózy
- hojení probíhá jizvením

# Tuberkulóza

## Příznaky:

- **Primární TBC** - zvýšená únavnost, pocení, úbytek hmotnosti, ranní subfebrilie
- **Postprimární TBC** – únava, nechutenství, kašel suchý, později produktivní, hemoptýza

Miliární TBC – generalizace s rychlým průběhem

TBC pleuritida – exudát

TBC nitrohručních uzlin

# Tuberkulóza

## Mimoplicní TBC

- Uzliny – krční v 90%
- Skelet – páteř, patol. fraktury, komprese míchy
- GIT – IC oblast
- Ledviny – jednostranná pyelonefroza (pyurie bez bakterií)
- Kůže, peritinitis, perikarditis, meningitida

# Tuberkulóza

## Diagnostika

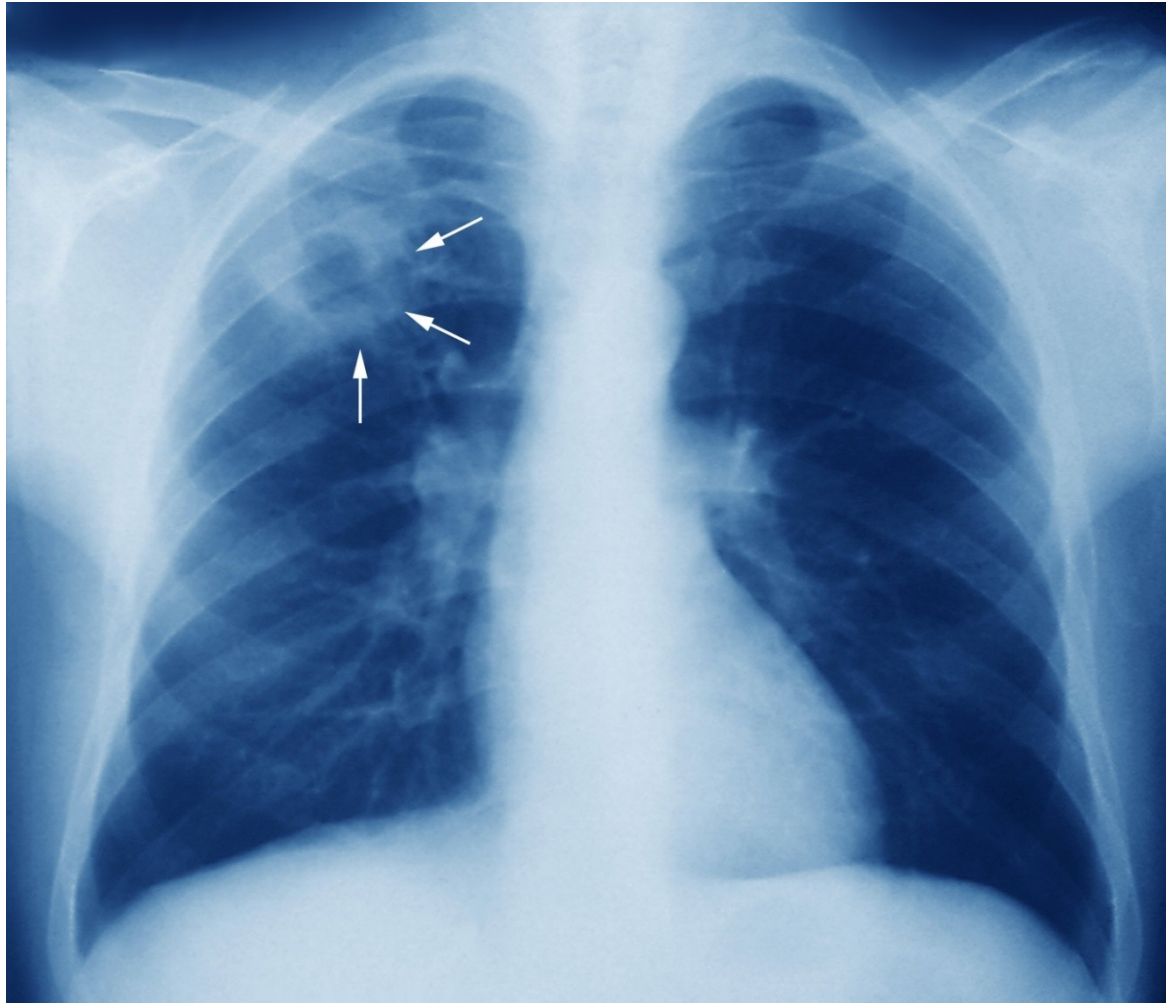
- a) anamnéza
- b) vyšetření – nález chudý, vlhké chrupky, nad kavernou bubínkový poklep
- c) RTG, CT – dorzální apikální segment
- d) kultivace sputa (nutno uvádět na žádanku TBC susp.)
- e) MTX II

# Tuberkulóza

## Léčba

- antituberkulotika v kombinacích, dlouhodobá
- ústavní léčba – 2 měsíce většinou 4kombinace, další léčba minimálně další 4měsíce dvojkombinace
- rifampicin, etambutol, izoniazid, pyrazinamid, streptomycin

# Tuberkulóza - RTG



# Atypické mykobakteriózy I

= infekční onemocnění vyvolané jiným druhem mykobakteria

**Etiologie:** *M. cansasi*, *avium/intracellulare*, *gordonae* (jsou méně virulentní, rezervoár – vodní plochy a živočichové), pouze u oslabených pacientů, neuplatňují se u zdravých osob - přenos většinou inhalace

**Příznaky:** dlouhodobé teploty, noční pocení, úbytek hmotnosti, kašel, většinou postižení plic

# Atypické mykobakteriózy II

## Diagnostika:

- a) Anamneza (koníčky – chov ptactva, akvaristika)
- b) Fyzikální vyšetření – zvětšení uzlin, zvětšení jater
- c) RTG, CT
- d) kultivace sputa

## Léčba:

- dlouhodobě a v kombinacích – lépe dle citlivosti, často již od začátku kombinace s makrolidem



# Intersticiální plicní procesy I

= skupina postižení dýchacího ústrojí, charakterizovaných zánětem a ireverzibilní fibrózou intersticia a alveolárních prostorů – vede to k destrukci plicní struktury

## Etiologie:

- Exogenní – pneumokoniózy
- Idiopatické – sarkoidóza, idiopatická plicní fibróza

## Klinika:

- námahová, později klidová dušnost, unavenost, kašel, později cyanóza, u některým IPF – paličkovité prsty

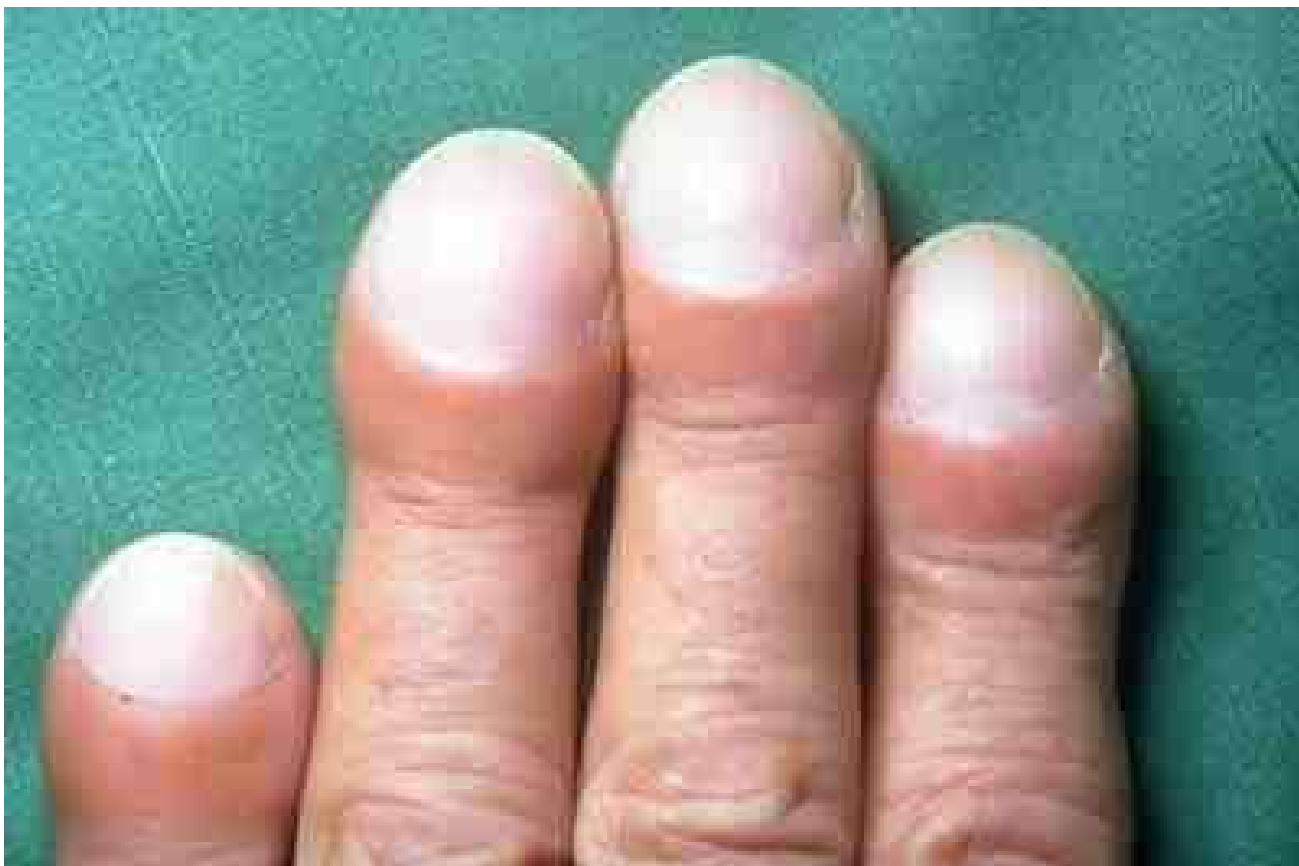# Intersticiální plicní procesy II

## Diagnostika:

- lab. testy často v normě, u některých autoantilátky
- RTG + CT plic
- FVP – restriční ventilační porucha
- Bronchoskopie + BAL
- Plicní biopsie

## Léčba:

- kauzálním u známé příčiny, u idiopatické kortikoidy, imunosuprese, symptomatická léčba, transplantace plic



# Exogenní alergická alveolitida

**Definice** – difusní postižení plic, vznikající po opakované inhalaci organických antigenů u predisp. Jedince

**Etiologie** – bakterie obsažené v hnilém seně, ječmeni (farmářská plíce), sladu (sladovnická plíce), ptačích klecích, v klimatizaci

**Příznaky:**

- a) Akutní 4-6 hodin po expozici vzestup teplot, myalgie, dušnost, kašel, spontánně mizí po odstranění alergenu, při opakovaných expozicích přetrvává
- b) Chronické - delší expozice malé koncentrace antigenu – slabost, progreduje námahová dušnost

**Diagnostika** – anamnéza, poslechově krepitus, na RTG přechodné infiltráty, při opakovaných expozicích vývoj poruchy difuze, pozitivní IgE

**Komplikace** – plicní fibróza

**Léčba** – eliminovat kontakt, při závažné reakci kortikoidy

# Sarkoióza I

## Diagnostika:

- Hyperkalcemie a hyperkalciurie – následek tvorby vit D v granulomu, dále zvýšený ACE enzym, zmožení CIK, renegeativní tuberkulinový test
- Funkční – často norma, někdy restrikce
- RTG - hilová lymfadenopatie, později postižení plic. parenchymu v závěru plicní fibróza

## Léčba:

– 6 - 12 měsíců sledování bez terapie, dále dle vývoje – kortikoidy, kombinace s imunosupresivy

# Plicní manifestace kolagenóz

= změny dýchacích cest a plicního parenchymu při probíhajícím systémovém onemocnění pojiva

**Etiologie** – autoimunitní proces, postižení charakteru vaskulitidy, neinfekčního zánětu až fibrózy

**Příznaky** – náchylnost k respiračním infekcím, progredující dušnost, bolesti na hrudi pleurálního charakteru

**Diagnostika** – pozitivní protilátky, funkční vyšetření – poruchy difúze, RTG, CT – kondenzace plicní tkáně rozvoj fibróza, pleurální výpotek, biopsie

**Léčba** – léčba základní choroby, v případě potřeby intubace a řízená ventilace

# Wegenerova granulomatóza

= granulomatózní zánět charakteru vaskulitidy v tepnách horních a dolních cest dýchacích a glomerulů

**Etiologie:** autoimunitní onemocnění s PL proti autoantigenům (ANCA)

**Příznaky:** rýma, sinusitida, epistaxe, zánět středouší, porucha sluchu, kašel, hemoptýza, dušnost, bolesti na hrudi

**Diagnostika:** ANCA protilátky, RTG – oboustranné plicní infiltráty s tendencí k rozpadu, známky glomerulonefritidy, přesná DG – biopsie nosní nebo bronchiální sliznice a ledvin

**Komplikace:** krvácení do dýchacího traktu, renální selhání

**Léčba:** kombinace kortikoidů s cyklofosfamidem, při renálním postižení nefrologická péče, léčbou dosaženo dlouhodobé remise s relapsy

# Zánět pohrudnice - pleuritida

= zánětlivá reakce pleury, suchá nebo s výpotkem na infekční nebo neinfekční poškození

**Etiologie:** viry, bakterie, neinfekční onemocnění - reakce na embolizaci, tupé poranění hrudníku

**Příznaky:** ohraničená bolest na hrudníku závislá na dýchání, zhoršuje se při kašli a dýchání

**Diagnostika:** třecí šelest nad místem bolesti, RTG – syté zastření pleurálního charakteru, pleur. punkce

**Léčba:** léčba příčiny, dále analgetika, tlumení kašle, NSA, ATB při bakteriálním původu



# Pleurální výpotek I

= přítomnost tek. v pleurální dutině s kompresí plíce

**Etiologie:** zánět (TBC, pneumonie), nádor (bronchogenní Ca, lymfom, meta Ca plic, mesoteliom), srdeční selhání, plicní embolizace, iatrogeně

## Druhy výpotku:

1) podle obsahu - fluidothorax, empyém, hemothorax, chylothorax,

2) podle původu:

- transudát (nezánětlivá tekutina, vzniká v důsledku změněných tlakových poměru na úrovni kapilár, které vedou k výslednému průniku tekutiny z cév) – kardiální, jaterní, nefrotický

- exsudát (zánětlivý, na rozdíl od transudátu bývá zkalenější, někdy má až hnisavý charakter a obsahuje více bílkovin) – nádorový, zánětlivý

# Pleurální výpotek II

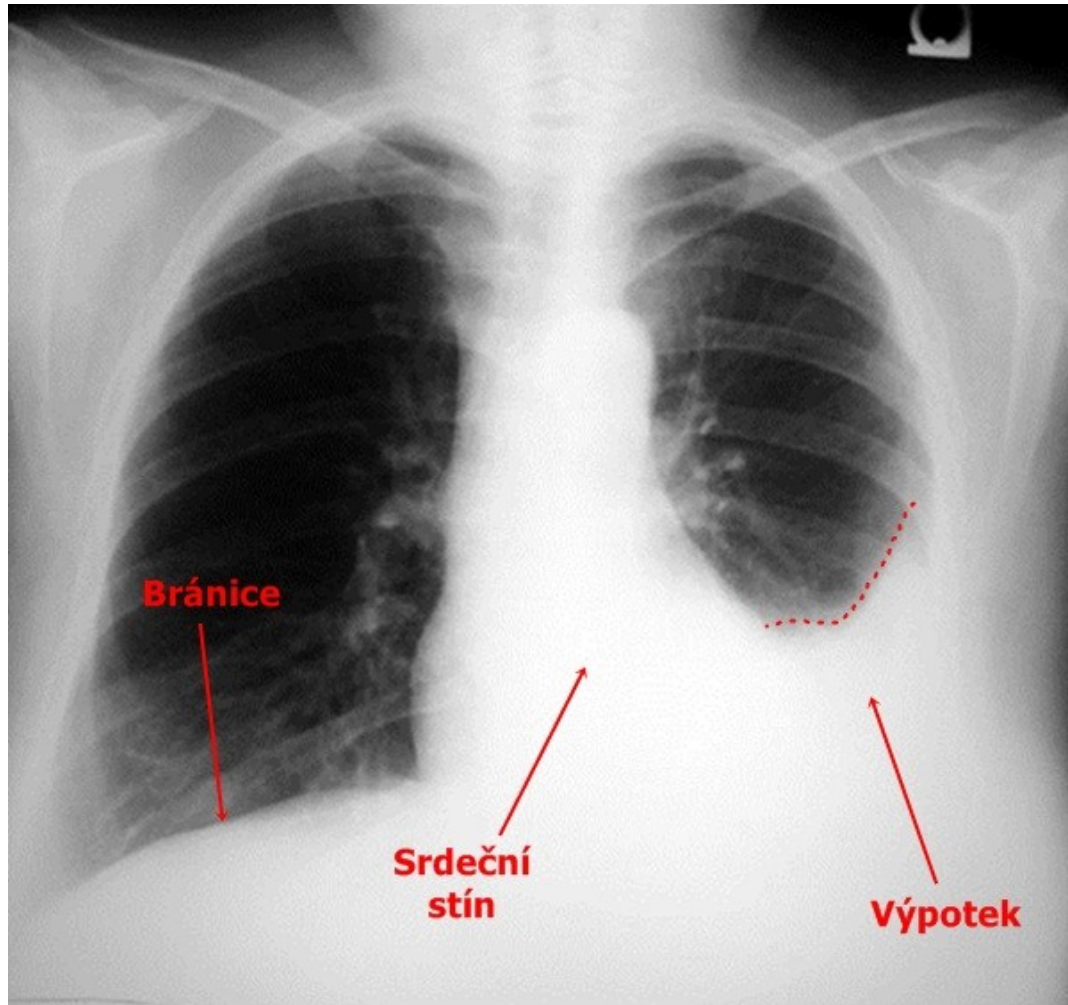
**Příznaky:** při větších výpotcích dušnost, pokud přechází suchý zánět v exsudativní, mizí bolestivost

## Diagnostika:

- a) fyzikálně - poklepové ztemnění, oslabené až vymizelé dýchání, trubicové dýchání na hranici výpotku
- b) RTG – syté zastření
- c) punkce výpotku s vyšetřením mikrobiologickým, cytologickým, biochemickým (rozlišení exudátu a transudátu)
- d) biopsie pleury, thorakoskopie, cílená biopsie

**Léčba:** odlehčující punkce při dušnosti, léčba základní choroby, drenáž u empyému, ATB, u symptomatických maligních výpotků pleurodéz = paliativní zákrok

# Pleurální výpotek - RTG



# Nádory pleury

= nádorové bujení pleurální tkáně lokalizované – benigní, nebo difúzní – maligní

**Etiologie:** u lokalizovaných neznámo, u difúzních expozice azbestu, meta postižení prorůstáním, lymfogeně, hematogeně

**Příznaky:** klinicky většinou dlouho němé, dráždivý kašel, hubnutí, obtíže způsobené výpotkem, pleurální bolest

**Diagnostika:** poslechově nekonstantní třecí šelest, u maligních pravidelně výpotek, RTG – laločnaté ztlustění pleury, pleurální kalcifikace, CT, punkce pleury, biopsie

**Léčba:** chirurgicky, pokud lze, dále chemoterapie lokální, celková, radioterapie, celkově léčba neúspěšná

# Brániční hernie

= břišní orgány pronikají v kýlním vaku peritonea do dutiny hrudní preformovanými otvory

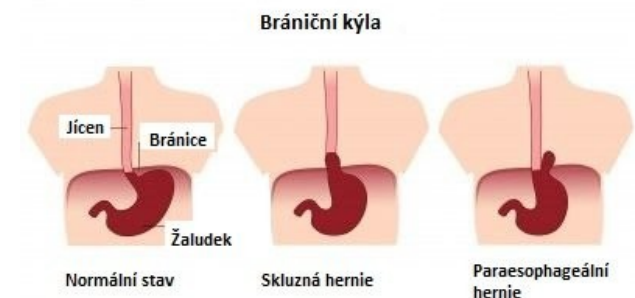
**Etiologie:** zeslabení bránice v místě prostupu jícnu (hiátová, paraezofageální) a srůstu částí bránice (parasternální, zadní posterolaterální)

**Příznaky:** u hiátové a paraezofageální bolest za sternem imitující stenokardie při použití břišního lisu, vleže pálení žáhy, noční kašel-EER, dále obtíže podle umístění hernie

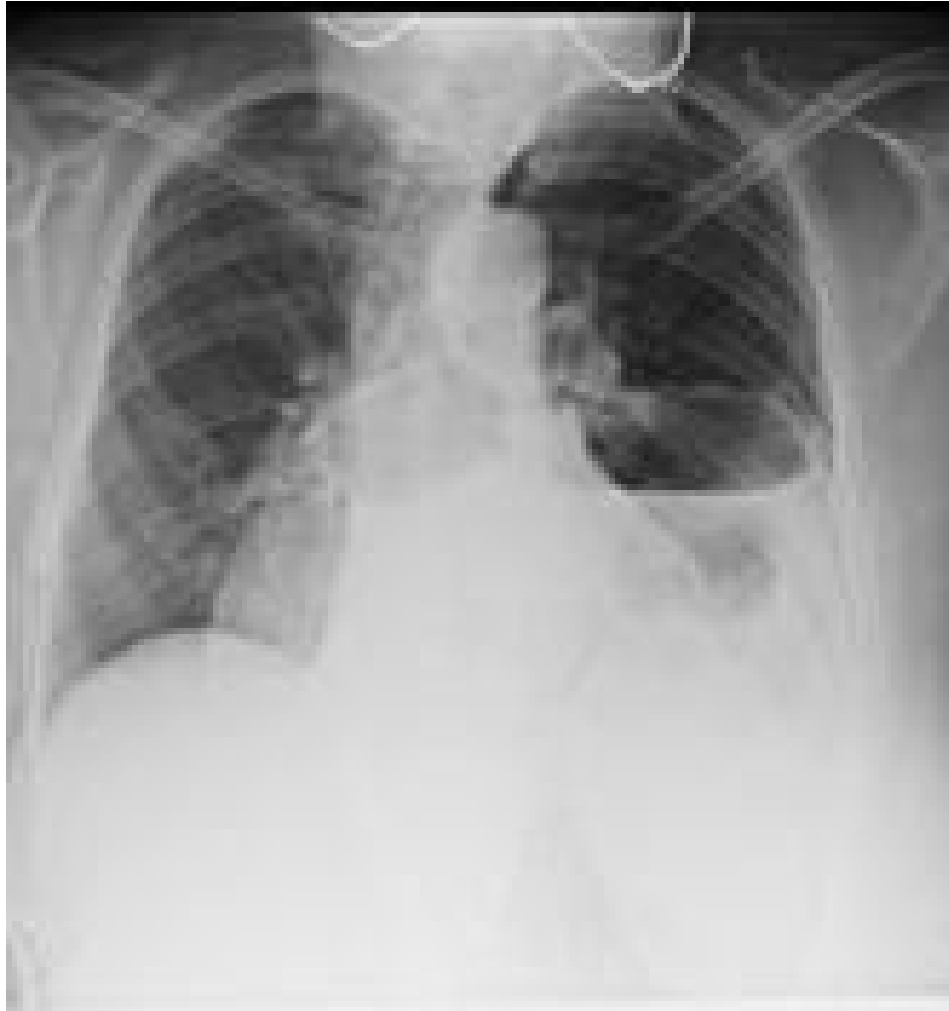**Diagnostika:** RTG hrudníku, GFS, kontrastní RTG, CT

**Komplikace:** při hiátové hernii erozivní gastritida, u ostatních hernií možnost inkarcerace

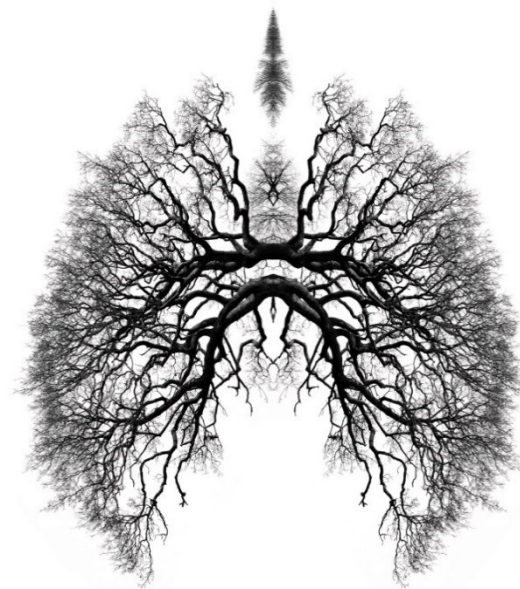
**Léčba:** chirurgická, při menších nálezích někdy efektivní metoclopramid



# Brániční hernie – kontrastní RTG



# Děkuji za pozornost



**B R E A T H E**

© 2011 The American Lung Association. All rights reserved. For more information, visit [www.lung.org](http://www.lung.org).