

**M U N I**  
**M E D**

**F**AKULTNÍ  
NEMOCNICE  
BRNO

# **Onemocnění srdce I**

**Anatomie a fyziologie srdce**  
**Vyšetřovací metody v kardiologii**  
**Srdeční selhání**  
**Arytmie**  
**Ischemická choroba srdeční**  
**Arteriální hypertenze**

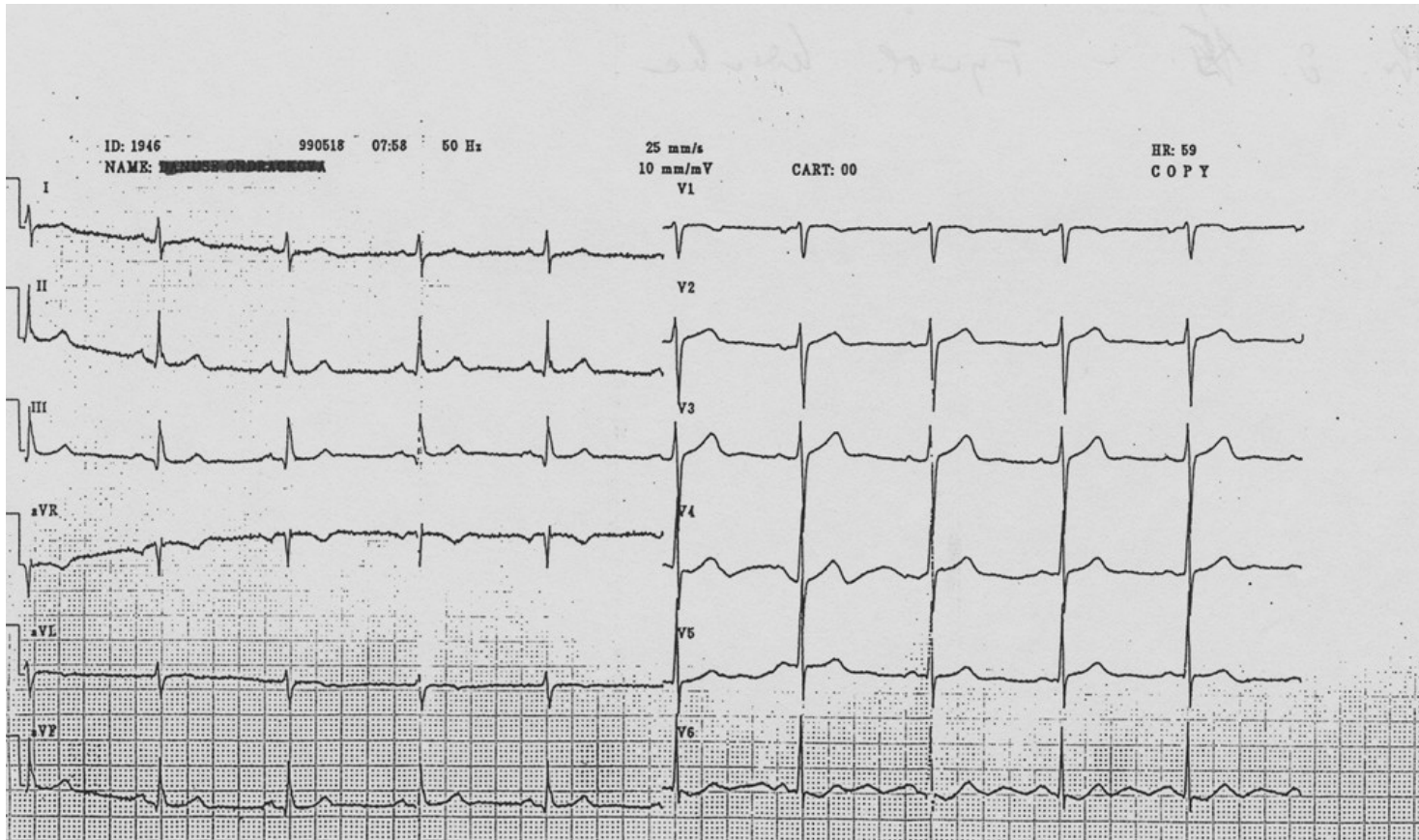
# Anatomie a fyziologie srdce

- **anatomie** – síně, komory, septum, chlopně, aorta, plicnice, perikard, epikard, endokard, věnčité tepny
- **mikroskopická anatomie** - převodní systém srdeční, pracovní myokard
- **fyziologie srdeční činnosti** – srdce jako pumpa, srdeční baroreceptory, faktory ovlivňující sílu srdečního stahu (kontrakce, preload, afterload, synergie stahu), endokrinní funkce (ANP, BNP)

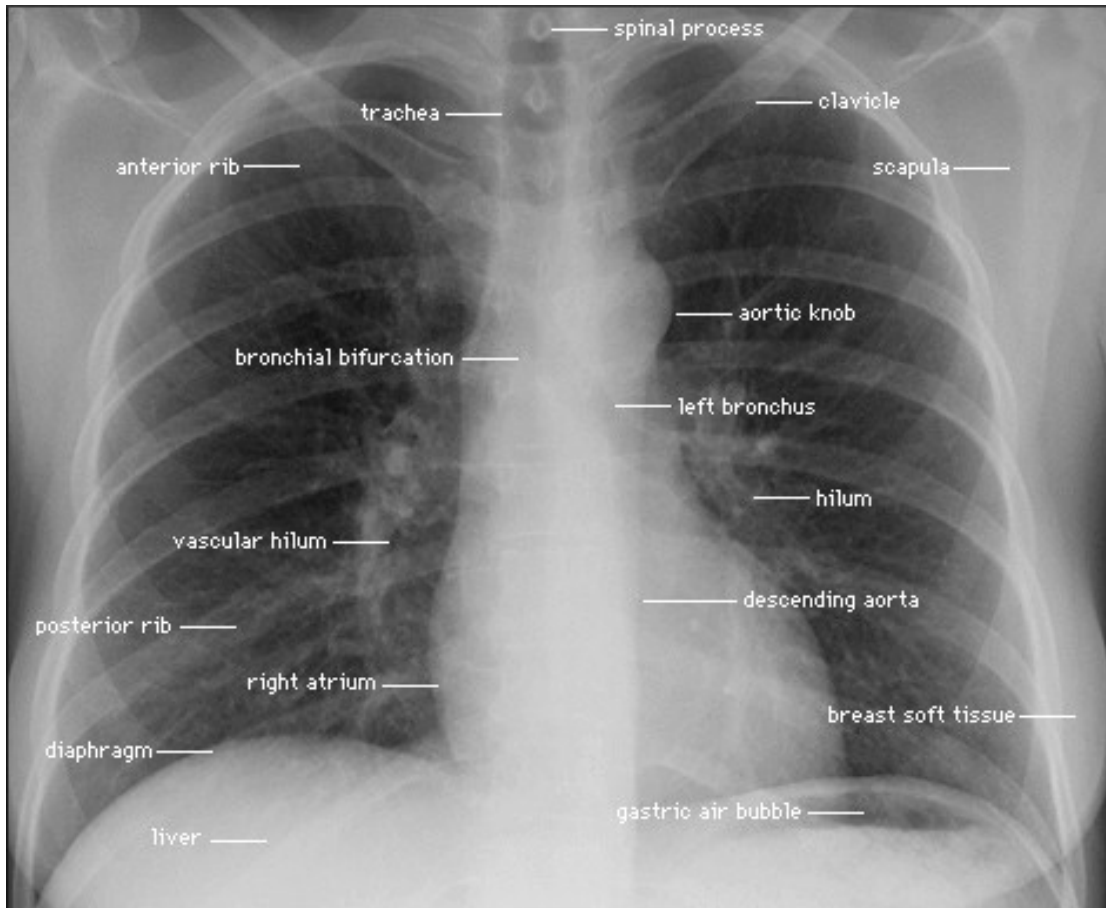
# Vyšetřovací metody v kardiologii I

- anamnéza, fyzikální vyšetření – poslech srdeční ozev, plic, TK, TF, SpO<sub>2</sub>, hepatomegalie, hepatojugulární reflux, náplň krčních žil, DKK
- laboratorní vyšetření – KO, iontogram, Troponin, NTproBNP, DD, funkce ledvin, TSH, fT<sub>4</sub>, astrup
- EKG, zátěžové testy, Holterovo monitorování, HUT test
- Echokardiografie
- RTG S+P

# Normální EKG



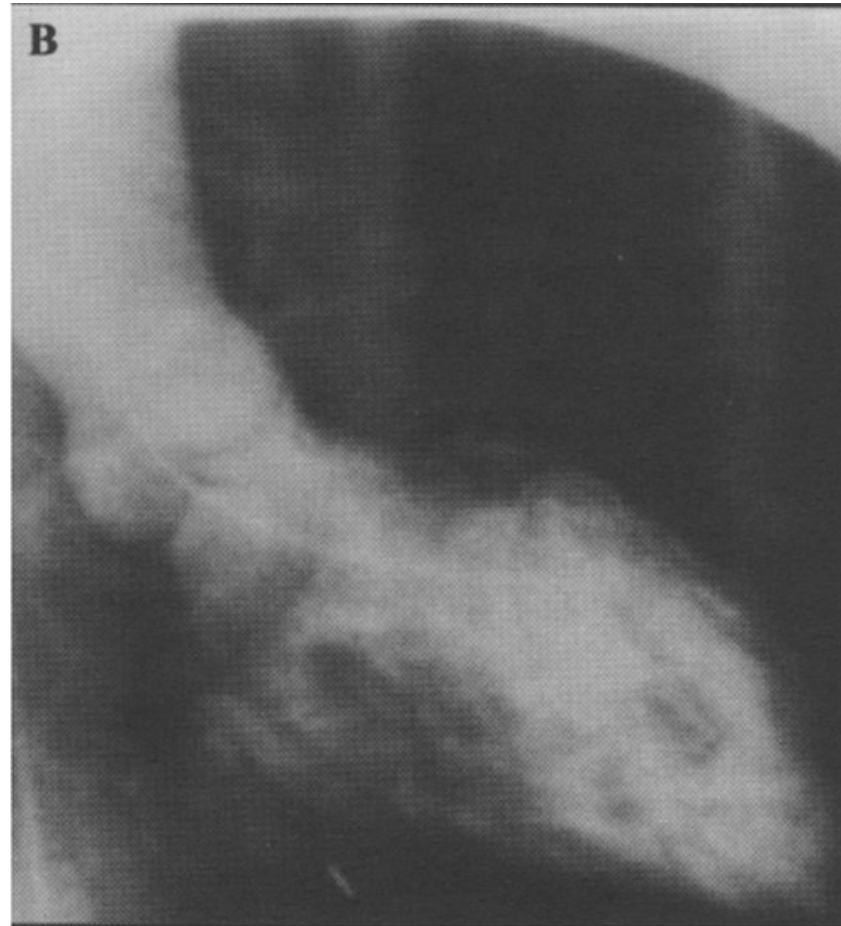
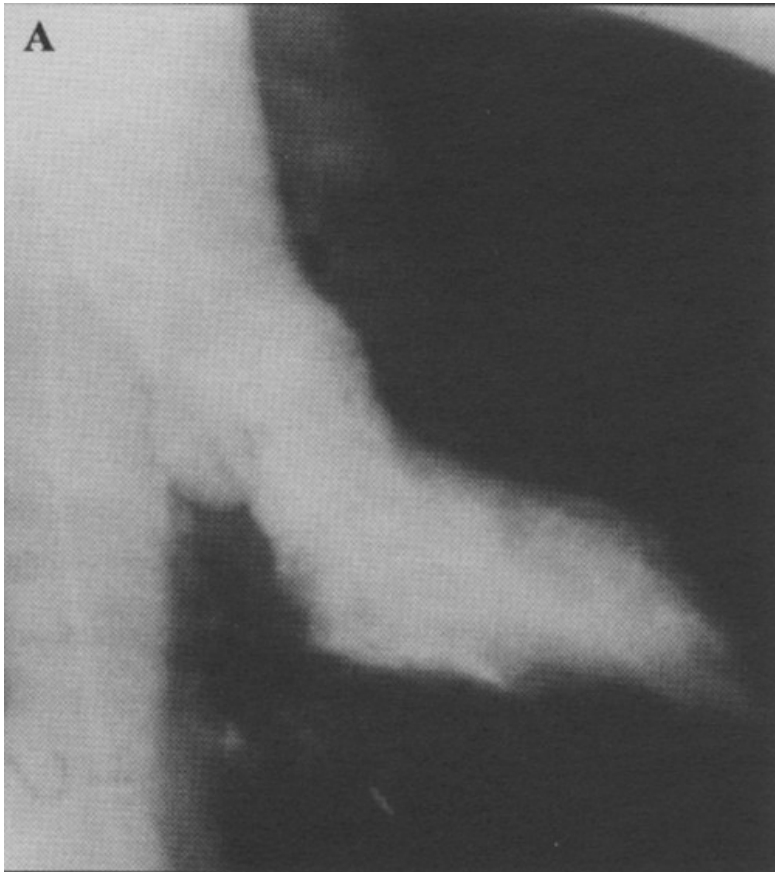
# Normální RTG hrudníku



# Vyšetřovací metody v kardiologii I

- katetrizace – intrakardiální tlaky, měření výdeje, ventrikulografie, koronarografie
- CT koronarografie
- CT angiografie plicnice, scintigrafie
- radionuklidová vyšetření – perfúzní scintigrafie myokardu, SPECT – jednofotonové emisní CT, radionuklidová ventrikulografie
- MR – k posouzení přesné lokalizace nekrózy – rozdíl mezi myokarditidou (střední část stěny, subepikardiální), ICHS (transmurální, subendokard.), KMP

# Ventrikulografie



# Srdeční selhání I

□ **definice** – klinický syndrom vznikající jako důsledek působení KVS chorob na myokard. Ty vedou k systolické a nebo diastolické dysfunkci srdce.

□ **etiologie:**

➤ ICHS

➤ Hypertenze

➤ Kardiomyopatie, myokarditidy, endokarditidy

➤ Chlopenní vady

➤ Arytmie



# Srdeční selhání II

□ kompenzační mechanismy:

➤ srdeční hypertrofie

➤ srdeční dilatace

➤ zvýšení aktivity sympatiku

➤ zvýšená aktivita renin – angiotenzin – aldosteronového systému

# Srdeční selhání III

## □ druhy selhání

- podle selhávající komory – pravostranné, levostranné
- podle rychlosti průběhu – akutní, chronické, akutně dekompenzované chronické
- podle typu vyvolávající dysfunkce – systolické, diastolické
- Podle ejekční frakce LK – ze zachovalou (>50%), sníženou (<40%) nebo EF ve středním rozmezí (EF 40-50%)

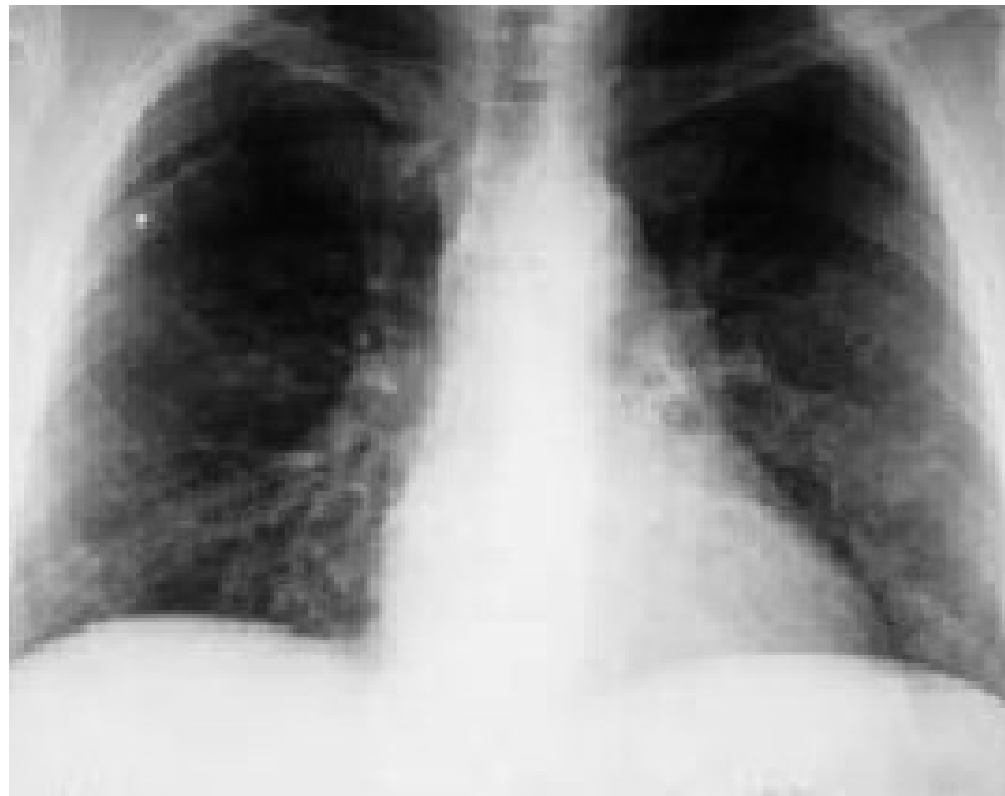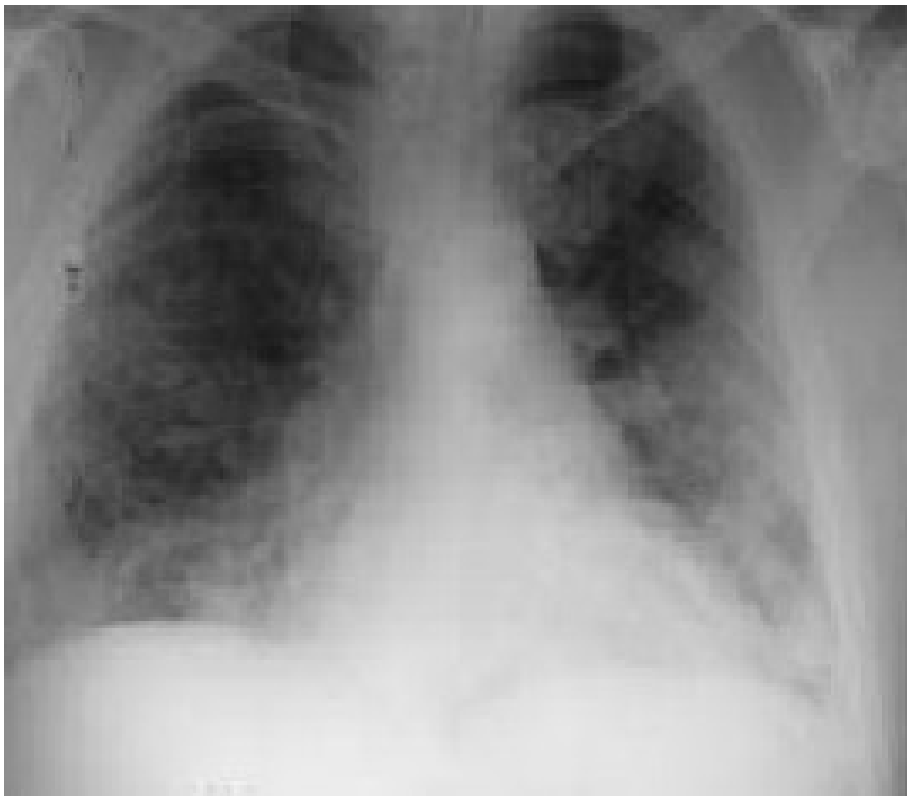## □ funkční klasifikace NYHA (*New York Heart Association*)

- NYHA I – bez omezení činnosti
- NYHA II – běžné činnosti vyvolávají dušnost
- NYHA III – nevelká námaha vyvolává dušnost
- NYHA IV – klidová dušnost

# Akutní levostranné selhání I

- **definice** – náhlá ztráta schopnosti levé komory přečerpat krev do systémového oběhu (systolické) a nebo odčerpat z plicního řečiště (diastolické)
- **etiologie** – akutní zhoršení chronického selhání, AIM, hypertenze, myokarditidy, kardiomyopatie, ruptura papilárního svalu a jiná poškození chlopní, hyperkinetická cirkulace, arytmie
- **zhoršující faktory** – fyzická námaha, zvýšení přívodu tekutin a solí, infekce, vynechání léků

# Plicní edém před a po terapii



# Akutní levostranné selhání II

□ **příznaky** – dušnost, ortopnoe (dušnost horší vleže, obvykle v noci), tachypnoe, pocení, centrální cyanóza, distanční vlhké chropy, expektorace narůžovělého zpěněného sputa

## □ **diagnostika**

- poslechově vlhké nepřízvučné chropy, zpočátku bazálně, později výše, astma cardiale
- RTG – hyperémie plicního oběhu, obraz plicního edému, zvětšení srdečního stínu
- EKG – arytmie, hypertrofie LK, známky staršího nebo akutního IM
- ECHO – dilatace LK, snížení EF, chlopenní vady, poruchy kinetiky

# Akutní levostranné selhání III

□ **komplikace** – arytmie, kardiogenní šok, žilní trombózy, respirační selhání

□ **léčba:**

➤ Akutní: poloha vsedě, O<sub>2</sub>, nitráty, diuretika, morphin, antiarytmika, při neúspěchu řízená ventilace

➤ Středně a dlouhodobá: ACEi, BB, diuretika, MRA, ARNI

□ nutná léčba vyvolávající choroby – snížení TK, léčba IM, arytmií...

# Akutní pravostranné selhání I

- **definice** – náhlá ztráta schopnosti pravé komory přečerpávat krev přitékající z velkého oběhu nebo odtékající do malého (plicního) oběhu
- **etiologie** – ICHS, arytmie, přenesení levostranné selhání, náhle vzniklá překážka v oběhu - PE, PNO, perikarditida
- **příznaky** – dušnost (pleurální výpotky), tachypnoe, tachykardie, zvýšená náplň krčních žil, hepatomegalie, ascites, otoky DKK až anasarka, pocení, úzkost

# Akutní pravostranné selhání II

- **diagnostika** – přeplnění hrdelnic, cyanóza, bolestivost jater, EKG – pravostranné přetížení, RTG - výpotky, ECHO – dilatace pravostranných oddílů, plicní hypertenze, scintigrafie, angiografie, Doppler žil
- **komplikace** – arytmie, respirační/ jaterní/ renální selhání, predispozice k infektům a DVT
- **diff. dg.** – plicní edém, astmatický/CHOPN záchvat, psychogenní dušnost, IM, pleuritida



# Akutní pravostranné selhání III

- **léčba** – kyslík, poloha v polosedu, podle příčiny antikoagulace, trombolýza u PE, diuretika, bronchodilatancia, sedace, obvykle obdobná jako u levostranného
  - při pneumoniích ATB, mukolytika
  - při PNO drenáž
- **preventivní opatření**
  - antikoagulační léčba u rizikových k prevenci PE
  - antiarytmika, diuretika a léčba chronického srdečního selhání k prevenci akutní dekompenzace

# Chronické levostranné selhání I

- **definice** – postupná systolická či diastolická dysfunkce LK
- **etiologie** – opakované akutní srdeční selhání, dlouhodobé působením KVS chorob
- **příznaky** – snížená výkonnost, únavnost, námahová dušnost postupně přicházející v klidovou, postupně neschopnost ležet na rovné podložce, zvyšování počtu polštářů, u starších zhoršení mentálních funkcí, bolesti hlavy, spavost

# Chronické levostranné selhání II

- **diagnostika** – fyzikálně – zvedavý úder hrotu, cval, tachykardie, nepřízvučné chrůpky při bazích, RTG – zvětšení LK, zmnožení plicní kresby, venostáza v malém oběhu, EKG – přetížení, hy LK, difúzní známky ischemie, poruchy rytmu – extrasystoly
- **diff. dg.** – dušnost a únava jiného původu, u starších mentální poruchy jiného původu

# Chronické levostranné selhání III

□ **komplikace** – arytmie, akutní zhoršení s plicním edémem, kardiogenní šok, tromboembolické komplikace ze zpomalení žilního toku

## □ **léčba**

- léčba příčiny – kompenzace hypertenze, léčba ICHS, chlopenních vad, redukce hmotnosti, profylaxe trombózy, omezení příjmu soli, vynechání negativně inotropních léků
- ACEI, ARB, MRA, ARNI
- diuretika
- betablokátor
- antiarytmika
- u mladších nemocných zvažovat transplantaci srdce

# Chronické pravostranné selhání I

- **definice** - postupná ztráta schopnosti pravé srdeční komory přečerpávat krev přitékající z velkého oběhu
- **etiologie a patogeneze** – ICHS, arytmie, plicní choroby (CHOPN, astma, fibróza), CTEPH, porucha chlopenního aparátu, pokročilé levostranné selhání
- **příznaky** – slabost, únavnost, dušnost, otoky DKK gravitační, ztráta chuti k jídlu z městnání v oblasti břicha, nykturie – vleže uvolněné edémy, závratě, nespavost, neklid, zmatenost ze snížené perfúze mozku

# Chronické pravostranné selhání II

- **diagnostika** – poslechově známky plicního postižení, cval, zvýšená náplň jugulárních žil, cyanóza, hyperémie jater, HJ reflux,
- RTG – zvětšení srdečního stínu, výpotek v pleurálních dutinách – častěji vpravo
- EKG – pravostranné přetížení, BPTR, často FS /flutter síní
- ECHO – zvětšení, dilatace dx oddílů, plicní hypertenze, v KO polyglobulie

# Chronické pravostranné selhání III

- **komplikace** – arytmie, žilní trombózy, plicní embolizace, kožní změny při edémech DKK
- **diff. dg.** – hypoproteinemické edémy, dušnost jiného původu, cyanóza jiného původu, sy horní duté žíly, konstriktivní perikarditida, uroinfekce, ascites a pleurální výpotek jiného původu, otoky renálního původu
- **léčba** – spíše klidový režim, restrikce soli, redukce hmotnosti, ACEI, ARB, BB, MRA, ARNI, diuretika, antiarytmika

# Arytmie I

- **definice** – poruchy tvorby a nebo vedení srdečního vzruchu
- **etiologie:**
  - poškození struktur převodního systému ischemií, zánětem, toxicitou xenobiotik
  - hypertenze, iontové dysbalance, hormonální dysbalance, podání léků, neurovegetativní dystonie



# Arytmie II

- **příznaky** – pocit nepravidelnosti chodu srdce, bušení, bušení se vznikem stenokardií, vynechávání, závratě, synkopy, pády, slabost, nevykonnost, až NSS
- **diagnostika** – EKG, fyzikální vyšetření k vyloučení hypertyreózy, hypertenze, chlopenních vad, Holter, zátěžové EKG, ECHO, event recorder, loop recorder, iontogram, TSH, fT4, vyšetření vegetativního systému HUT test (head-up tilt test)
- **komplikace** – srdeční selhání, hypotenze až šok, KMP, manifestace poruch prokrvení mozku – synkopa

# Arytmie III

## □ Dělení dle mechanismu

- z poruch tvorby vzruchu
- z poruch vedení vzruchu
- z poruch tvorby i vedení vzruchu

## □ Dělení dle projevů

- Tachykardie, bradykardie, eufrekvenční

# Arytmie z poruch tvorby vzruchu I

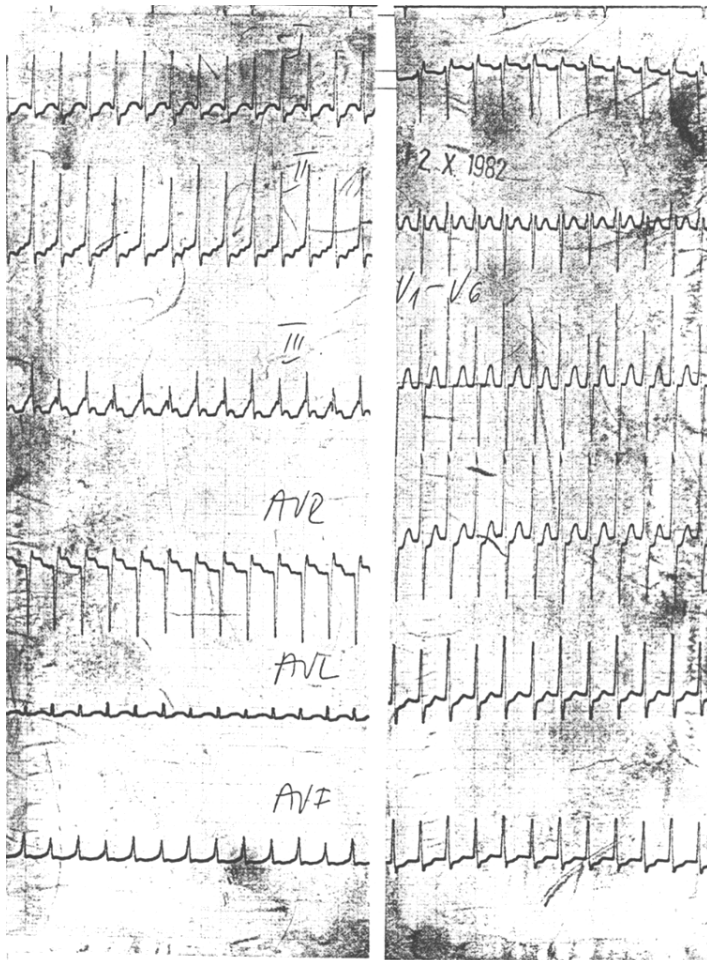
- **respirační arytmie** – změny TF s dýcháním
- **bradyarytmie**
  - syndrom nemocného sinu (SSS) – akutně atropin, dlouhodobě kardiostimulátor
  - syndrom karotického sinu – podráždění sinu vede k aktivaci vagu, reflexní pokles TK a TF, synkopa
  - hypotyreóza, hyperkalemie, hypoxemie, centrální ...

# Arytmie z poruch tvorby vzruchu II

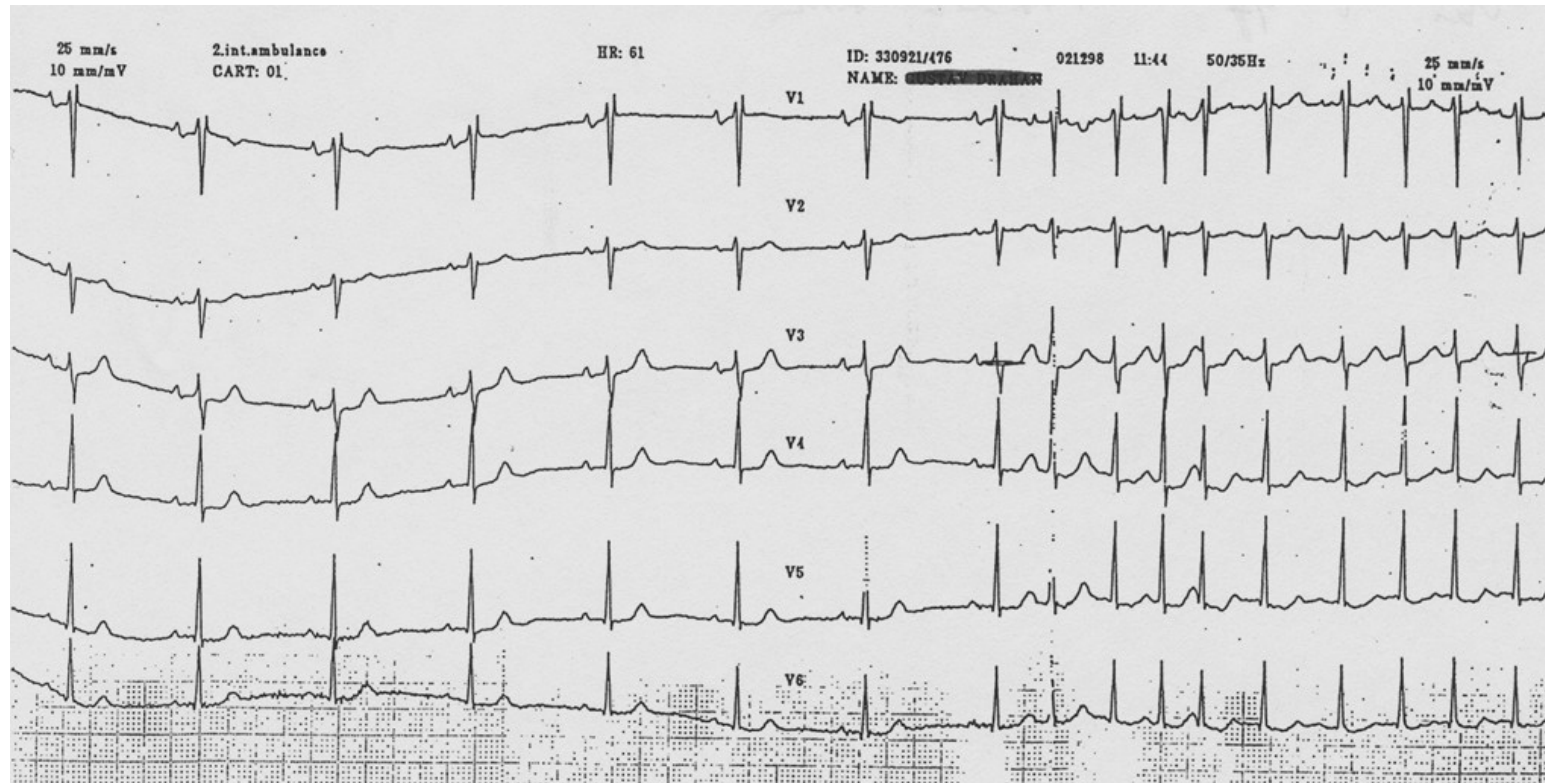
## □ tachyarytmie

- sinusová tachykardie – převaha sympatiku, hypertyreóza, kardiální selhávání, plicní embolizace, reflexně při poklesu TK, léčba – základní onemocnění, beta-blokátory, verapamil
- fibrilace síní – nejčastější arytmie, mikroreentry arytmie, kroužení vzruchu chaoticky v síních - nevyvolá adekvátní stah síní, nepravidelný převod na komory, léčba – kontrola rytmu/kontrola frekvence
  - Kontrola rytmu - kardioverze
    - ✓ Farmakologická – propafenon, amiodaron
    - ✓ Elektrická - el. výboj v celkové anestezii
  - Kontrola frekvence – BB, verapamil, digoxin
  - Nutná antikoagulace (obvykle trvale): LMWH, VKA, DOAC
  - Úspěch léčby závisí na věku, komorbiditách a velikosti LS.

# Sinusová tachykardie



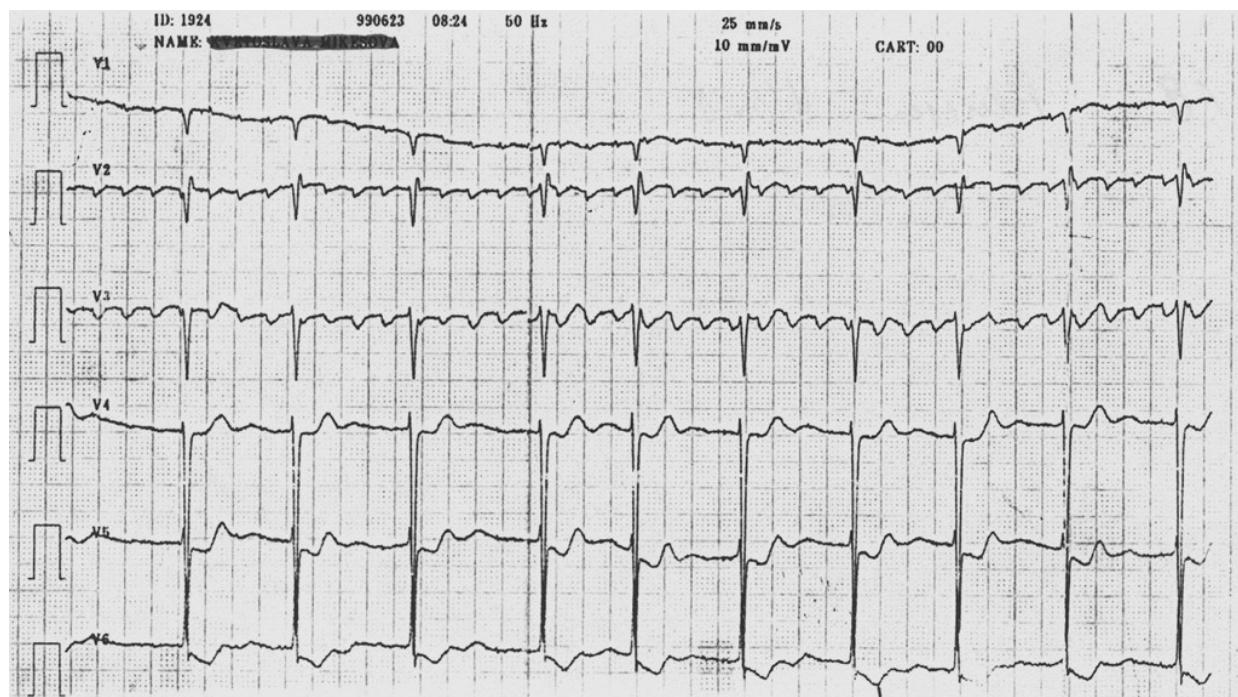
# Fibrilace síní



# Arytmie z poruch tvorby vzruchu III

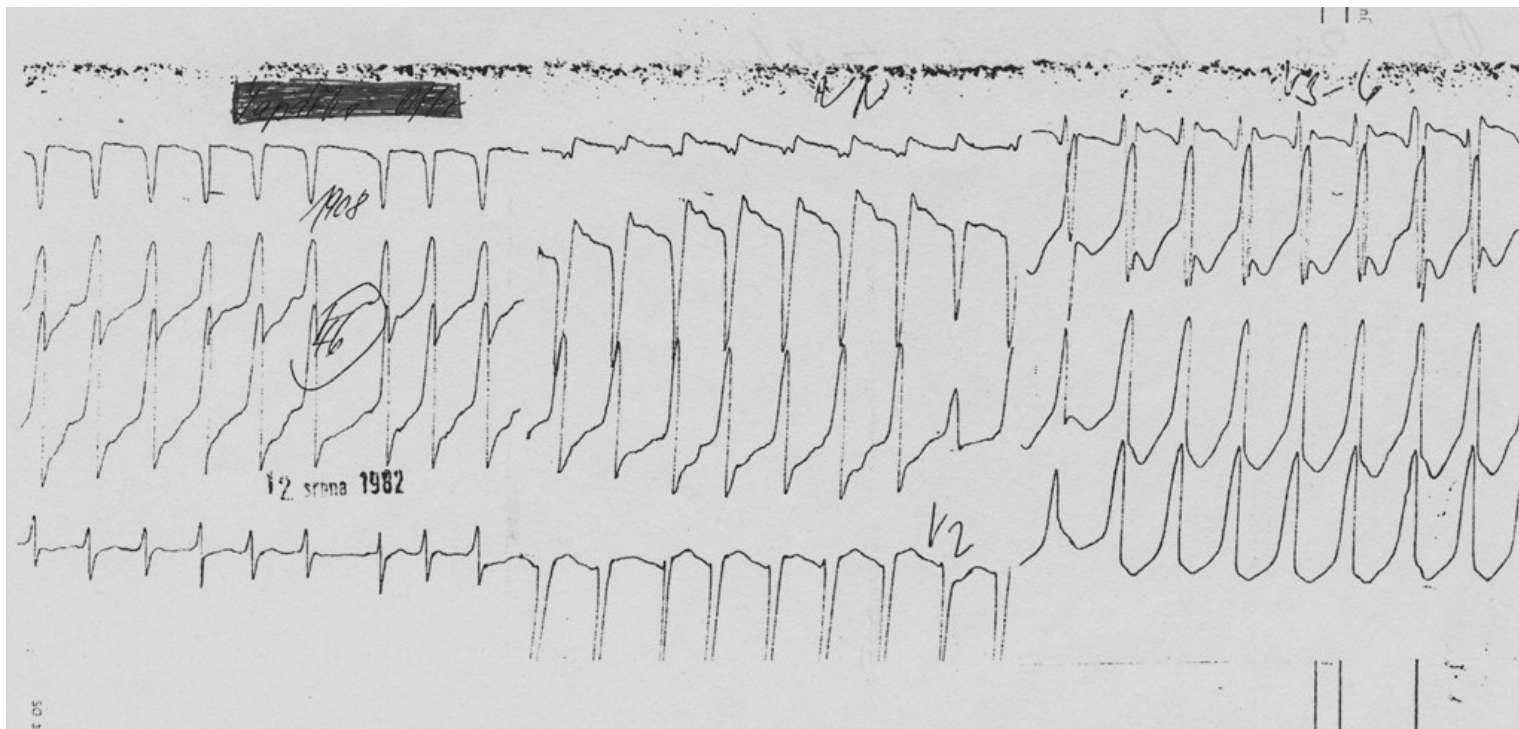
- **flutter síní** – makroreentry arytmie - krouživý vzruch po síních vyvolává rychlé drobné pravidelné depolarizace síní – pravidelný převod na komory. Léčba – jako fi síní
- **komorová tachykardie** – 3 a více za sebou následující široké komorové komplexy, vede k hypotenzi, synkopě, srdeční zástavě. Léčba – dle závažnosti antiarytmika, akutně defibrilace, při recidivách ICD

# Flutter síní





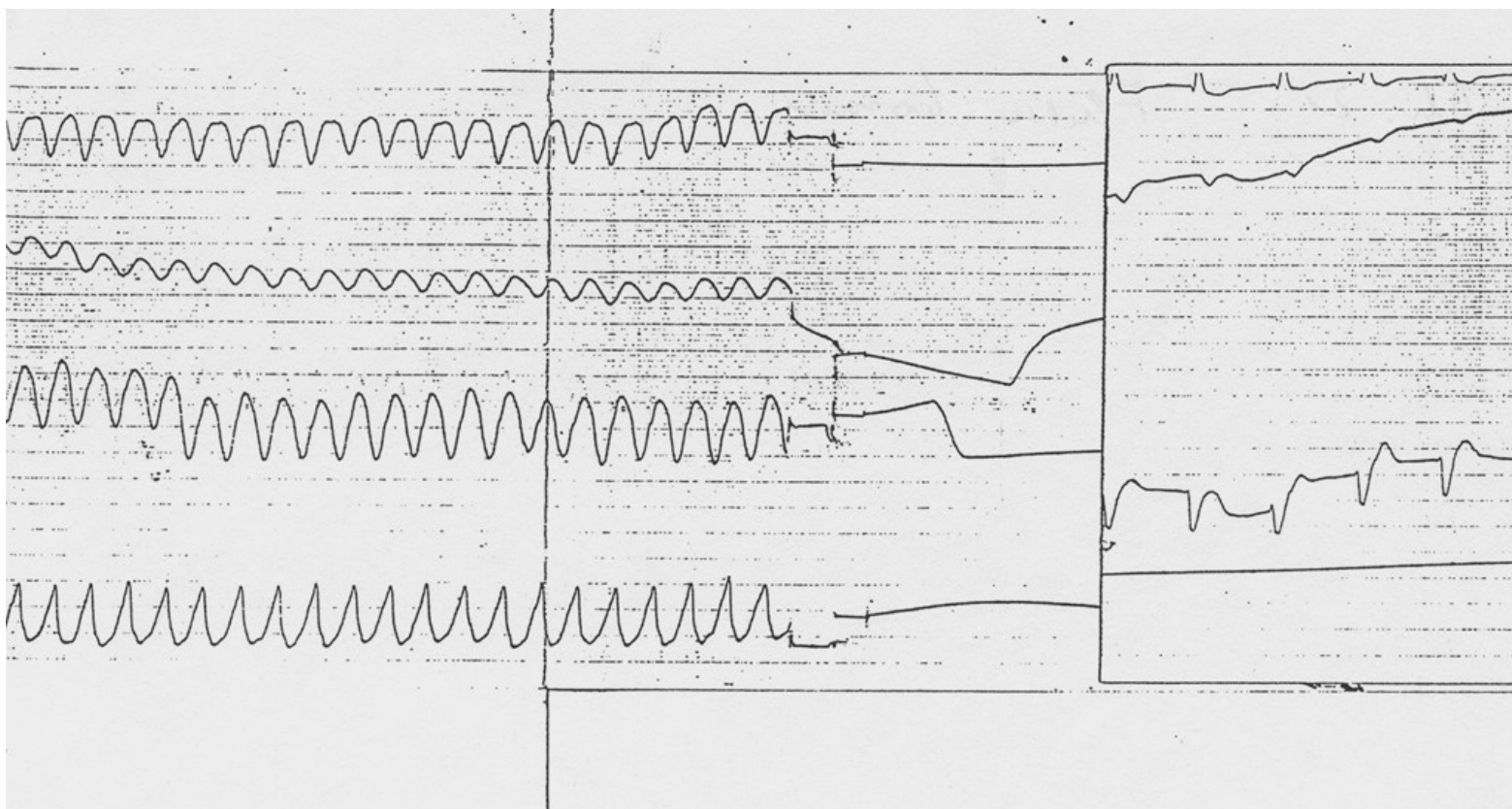
# Komorová tachykardie



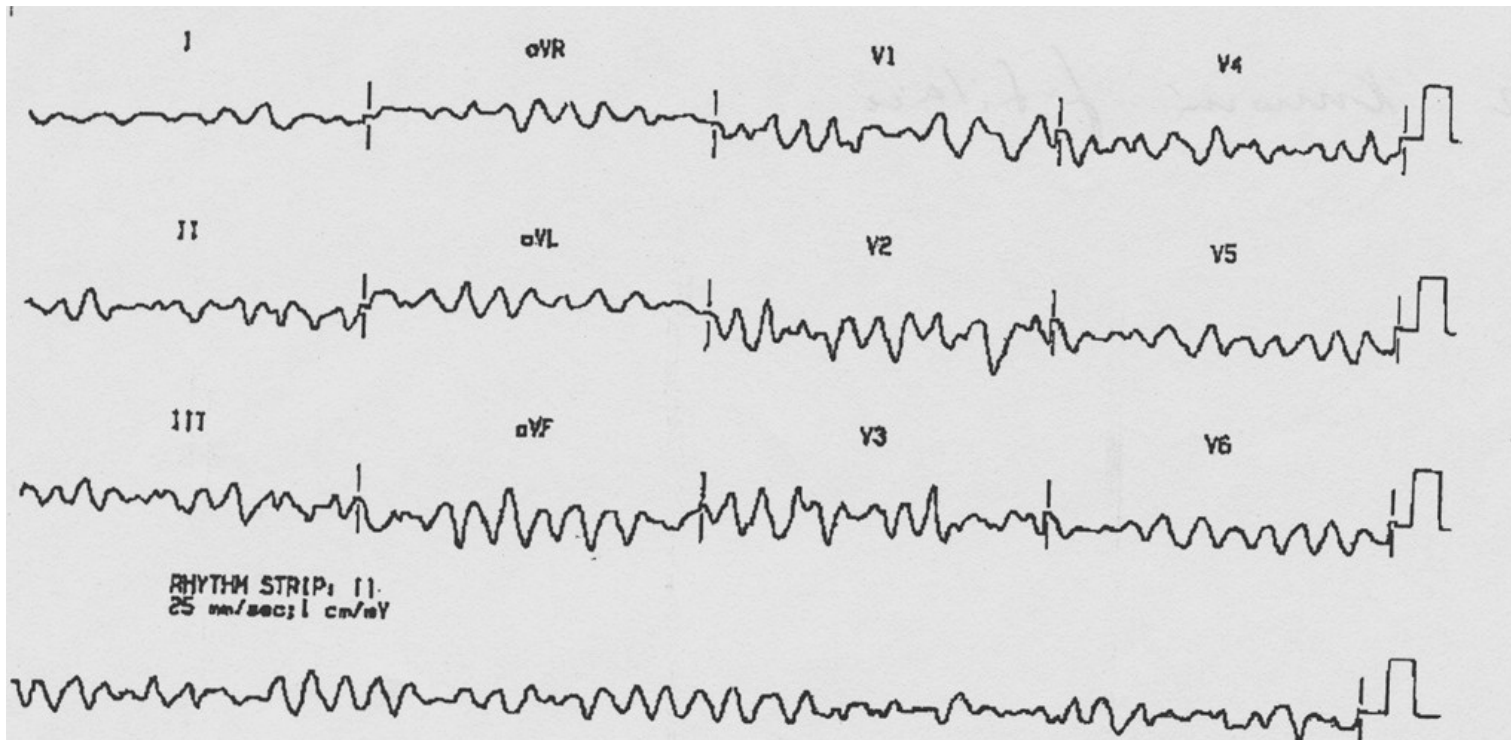
# Arytmie z poruch tvorby vzruchu IV

- komorový flutter, komorová fibrilace – maligní arytmie, kontrakce komor hemodynamicky neúčinné, zástava oběhu, bezvědomí. Léčba – defibrilace 150J u bifazických defib., profylaxe recidiv – antiarytmika, event. ICD

# Komorový flutter



# Komorová fibrilace



# Arytmie z poruch vedení vzruchu I

□ poruchy A-V vedení = AV blokády:

➤ I. stupeň - prodloužení PQ intervalu  $>0,2s$

➤ II. stupeň:

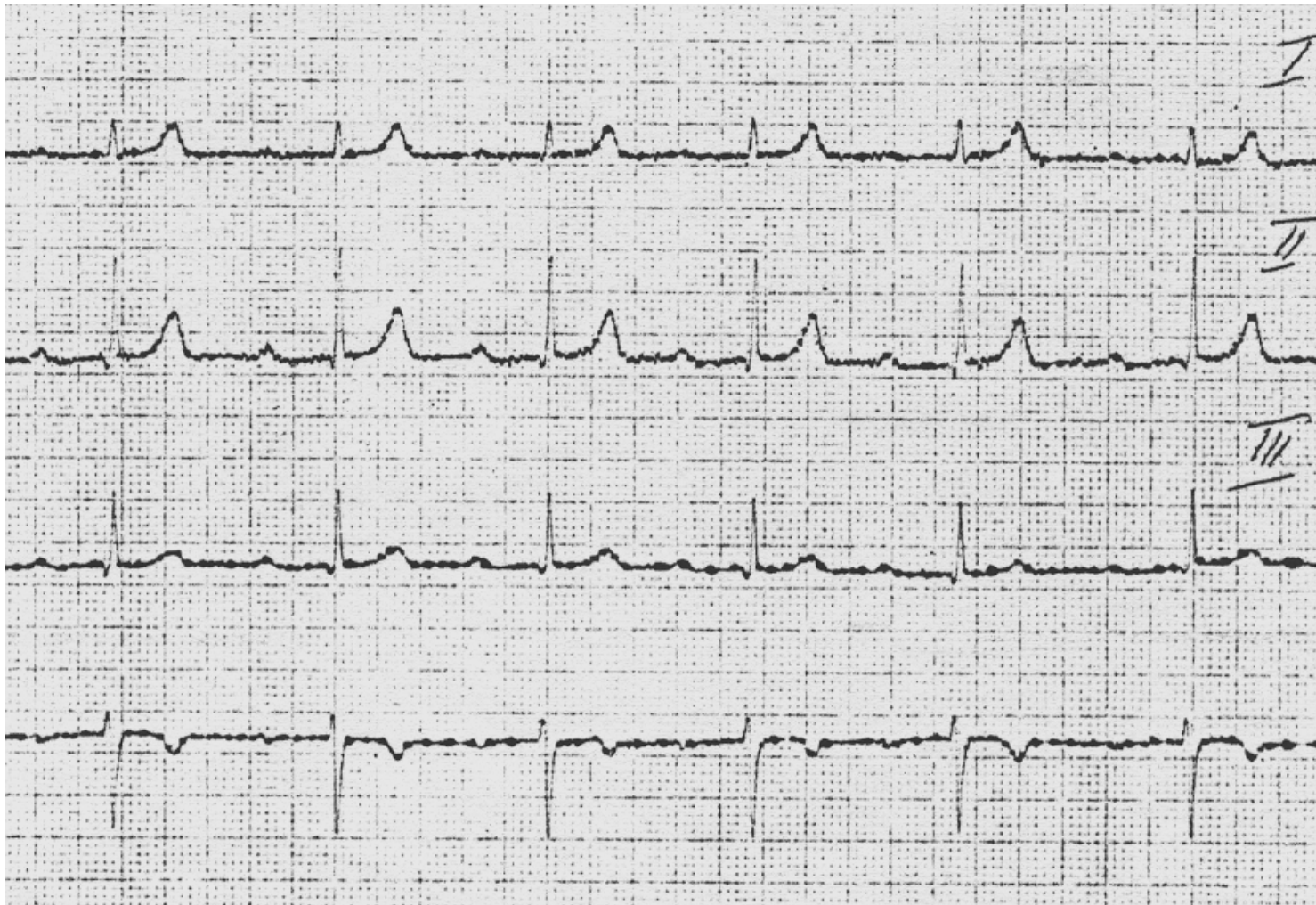
✓ Typ – Wenckebach – postupné prodlužování PQ až vypadne jeden QRS

✓ Typ – Mobitz – výpadek QRS bez prodlužování PQ – vážnější, porucha distálněji v převodním systému

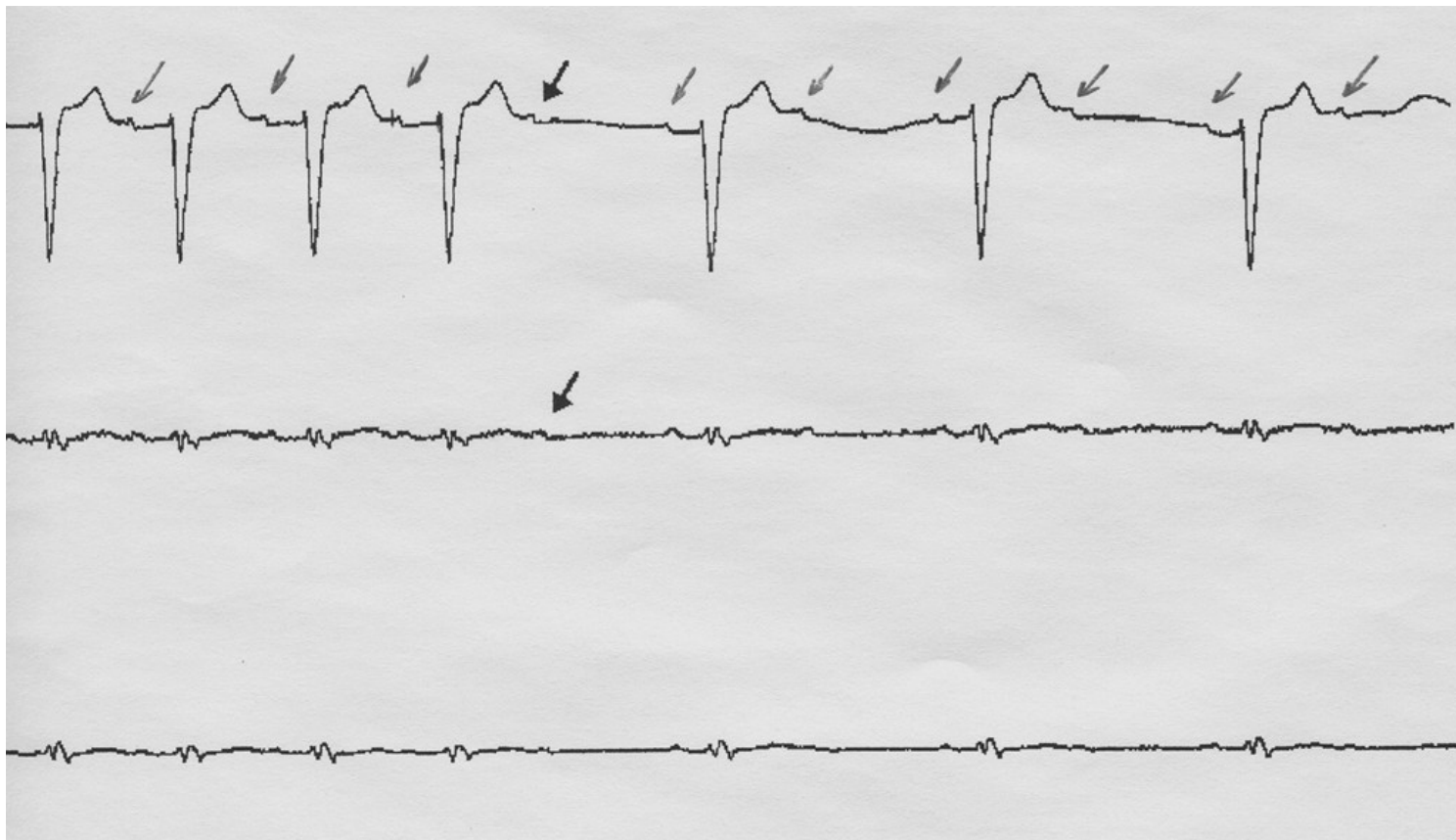
➤ III. stupeň – kompletní a-v blokáda, síně 70/min, komory 30-40/min, náhradní junkční nebo idioventrikulární rytmus

□ **léčba** – akutně atropin, kardiostimulátor, typické pro předávkování digoxinem, BB, verapamilem

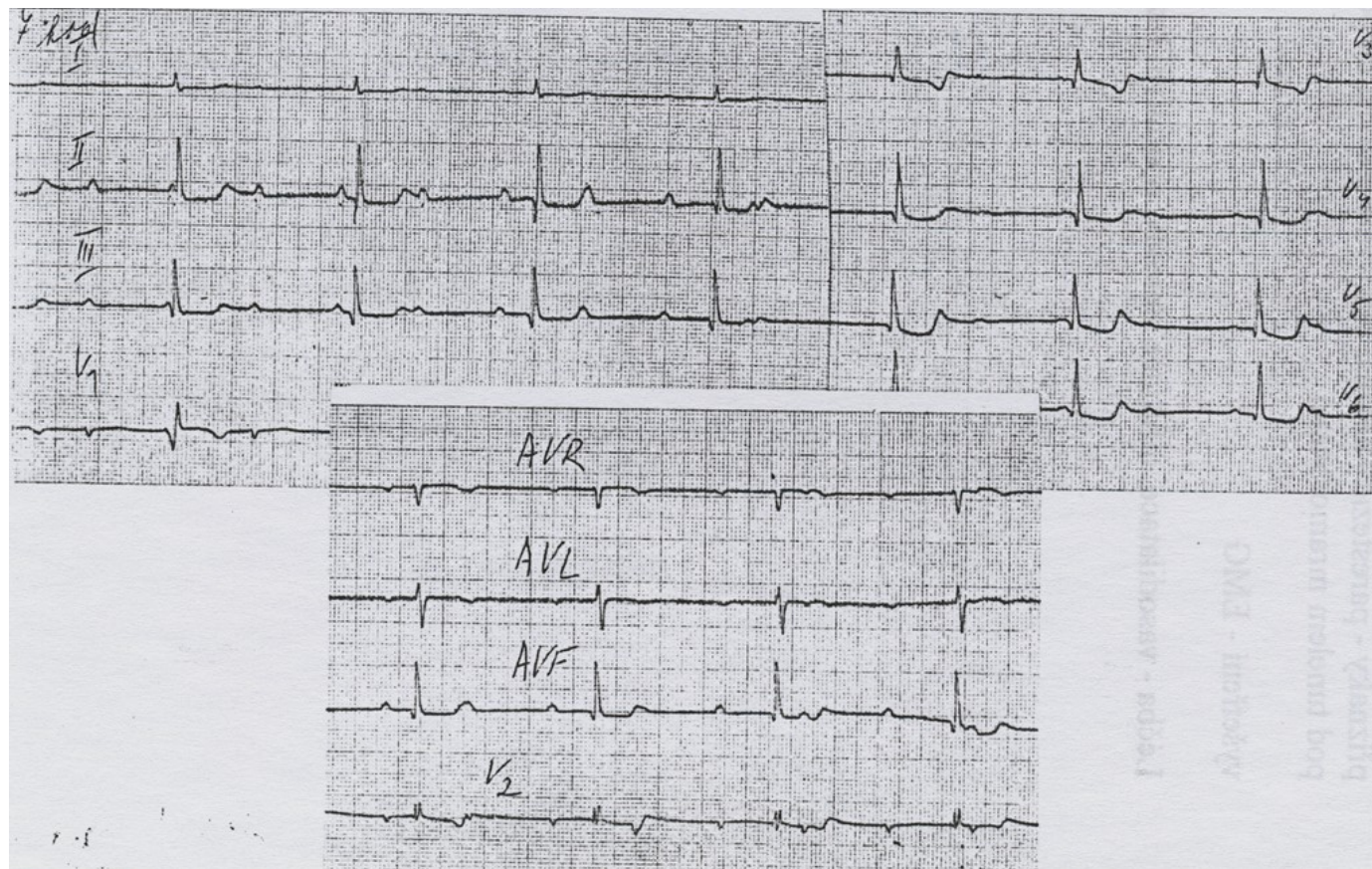
# A-v blokáda I. stupně



# A-v blokáda II. stupně



# A-v blokáda III. stupně

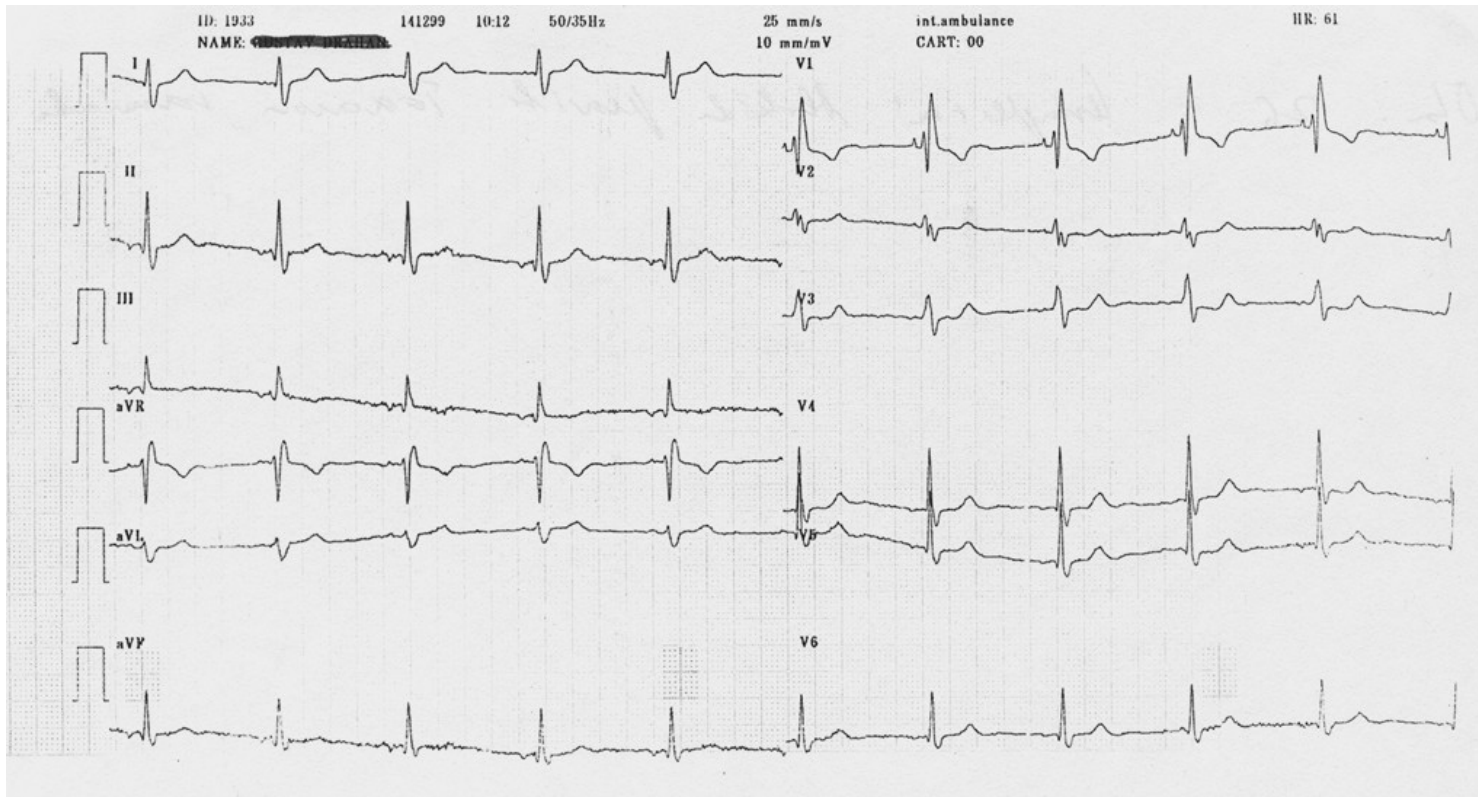




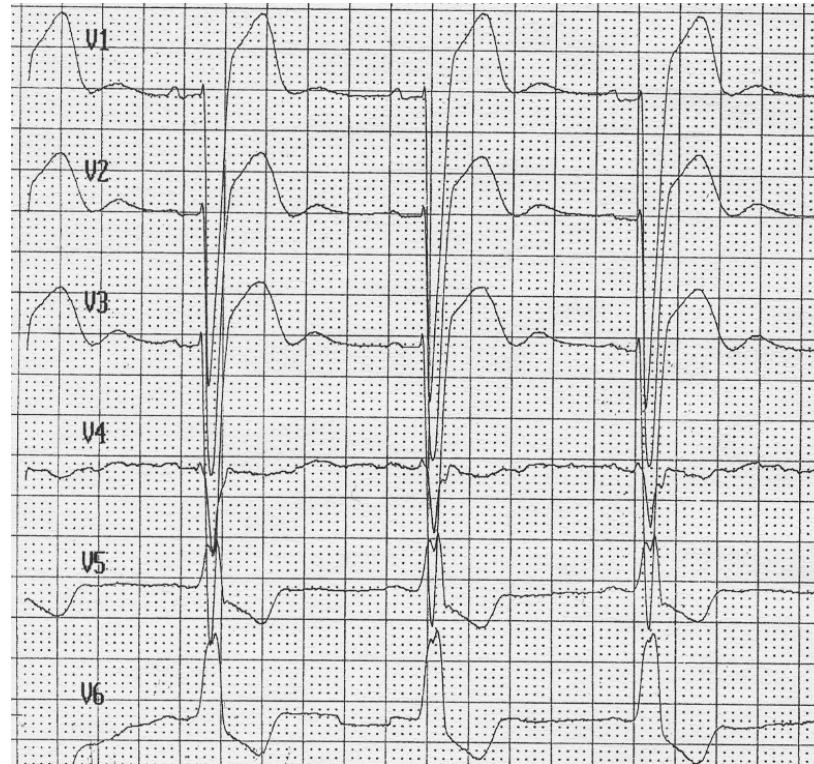
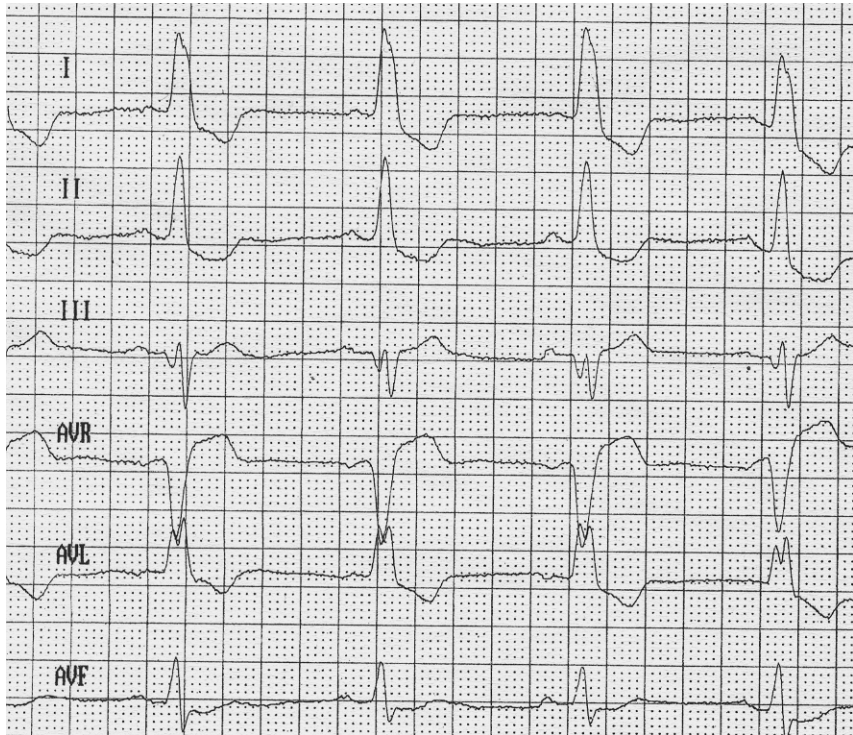
# Arytmie z poruch vedení vzruchu II

- **blokáda pravého Tawarova raménka** (RBBB) – impuls se dostává nejprve na septum, pak do LK, potom do PK, proto rozšířený a rozštěpený komplex QRS (rSR ve V1,2)
- **blokáda levého Tawarova raménka** (LBBB) – impuls prochází nejprve do PK, potom do LK (pozit. QRS ve V5,6)
- QRS 0.1-0,12s – inkompletní, nad 0,12s kompletní
- **preexcitace** – WPW syndrom – zkrácení převodu přídatnými vlákny mezi síněmi a komorami - tendence k tachykardiím, zkrácení PQ pod 0,12s, rozšíření QRS o delta vlnu

# Blokáda pravého Tawarova raménka



# Blokáda levého Tawarova raménka



# Léčba arytmií

- **léky** – betablokátory, amiodaron, dronedaron, propafenon, verapamil, digoxin – rozděleny do 5 tříd
- **kardiostimulátory** – při bradyarytmiích, označení písmeny kóduje vlastnosti stimulátoru
- **kardiovertery defibrilátory (ICD)** – u recidivujících maligních arytmií
- **ablace** – katetrově (radiofrekvenčně, kryoablace) destrukce arytmogenního substrátu (přidatných drah a ektopických ložisek)

# Ischemická choroba srdeční I

- = soubor chorob s postižením věnčitých tepen, vedou k reverzibilní nebo ireverzibilní ischemii části myokardu
- forma akutní (AIM, NAP, náhlá smrt), chronická (st.p.IM, SAP, němá ischemie, vazospastická AP, mikrovaskulární AP, CHSS)
- **etiologie** – většinou AS, méně embolizace vegetací u IE, arteritidy, spasmy věnčitých tepen...

# Ischemická choroba srdeční II

□ rizikové faktory AS:

- neovlivnitelné – familiární dispozice, věk, mužské pohlaví
- ovlivnitelné I. řádu – HLP, HT, DM, metabolický syndrom, kouření
- ovlivnitelné II. řádu – zvýšení FG, homocysteinu, PL proti fosfolipidům, nedostatek pohybu, osobnostní typ D - depresivní, A - ambiciózní

# Nestabilní angina pectoris I

= recidivující bolest na hrudi vzniklá v důsledku ICHS, vznik v důsledku ruptury nestabilního AS plátu s nasedající trombózou (oproti AIM nedochází k nekróze myokardu)

## Projevy:

- 1) nově vzniklá klidová nebo námahová AP
- 2) zhoršení stávající stabilní AP
- 3) klidová stenokardie se spont.ústupem nebo po aplikaci nitrátu

# Nestabilní angina pectoris II

**Příznaky:** projevy jako AIM, ale trvají kratší dobu - do 20 minut, typicky po snížení poptávky myokardu po O<sub>2</sub>

## Diagnostika:

- 1) fyzikální nálezy může být v normě, HT, anxieta, tachykardie
- 2) EKG - deprese ST, inverze T, vzácněji elevace (repol. změny), někdy v normě
- 3) NG test – ústup do 2 minut
- 4) ECHO – těsně po záchvatu může být porucha kinetiky srdečních stěn

**Komplikace** – přechod v IM, v záchvatu nebezpečí maligních arytmií, náhlá smrt

**Diff. dg.** – AIM, PE, vertebrogenní obtíže, pyróza, bolest pleurálního charakteru, Tietzův syndrom



# Nestabilní angina pectoris III

## Léčba:

- klidový režim, hospitalizace na KJ
- ASA, LMWH, BB, Statin, ACEi, Nitráty
- SKG
- po stabilizaci stavu rehabilitace

# Akutní infarkt myokardu I

= ložisková nekróza myokardu vzniklá na podkladě poruchy prokrvení

## Etiologie:

- 1) nejčastější AS plát – narůstají skokovitě v důsledku drobných hemoragií – tím můžou skokovitě narůstat
- 2) vzácnější - embolizace vegetací u IE, arteritidy, spasmus věnčitých tepen

# Akutní infarkt myokardu II

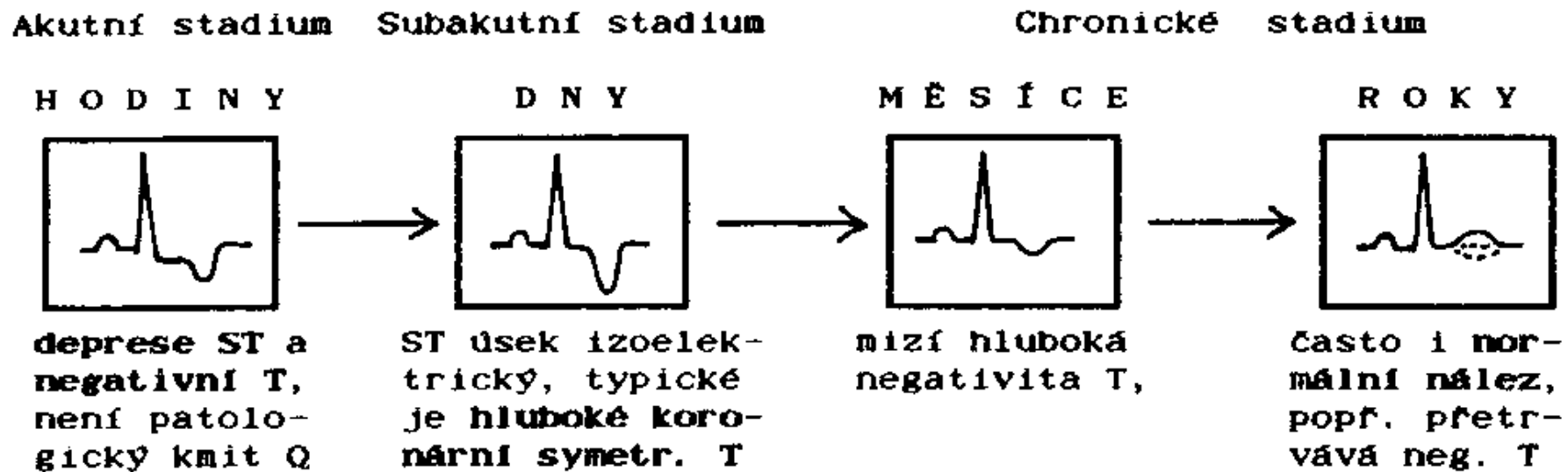
## Manifestace:

- 1) Bolest na hrudi - svíravá, tlaková, pálivá s propagací do krku a LHK, někdy epigastrium!
- 2) Dušnost
- 3) Vegetativní doprovod (nauzea, opocení, zvracení, anxieta)
- 4) 20% asymptomatické ! (neuropatie u DM)

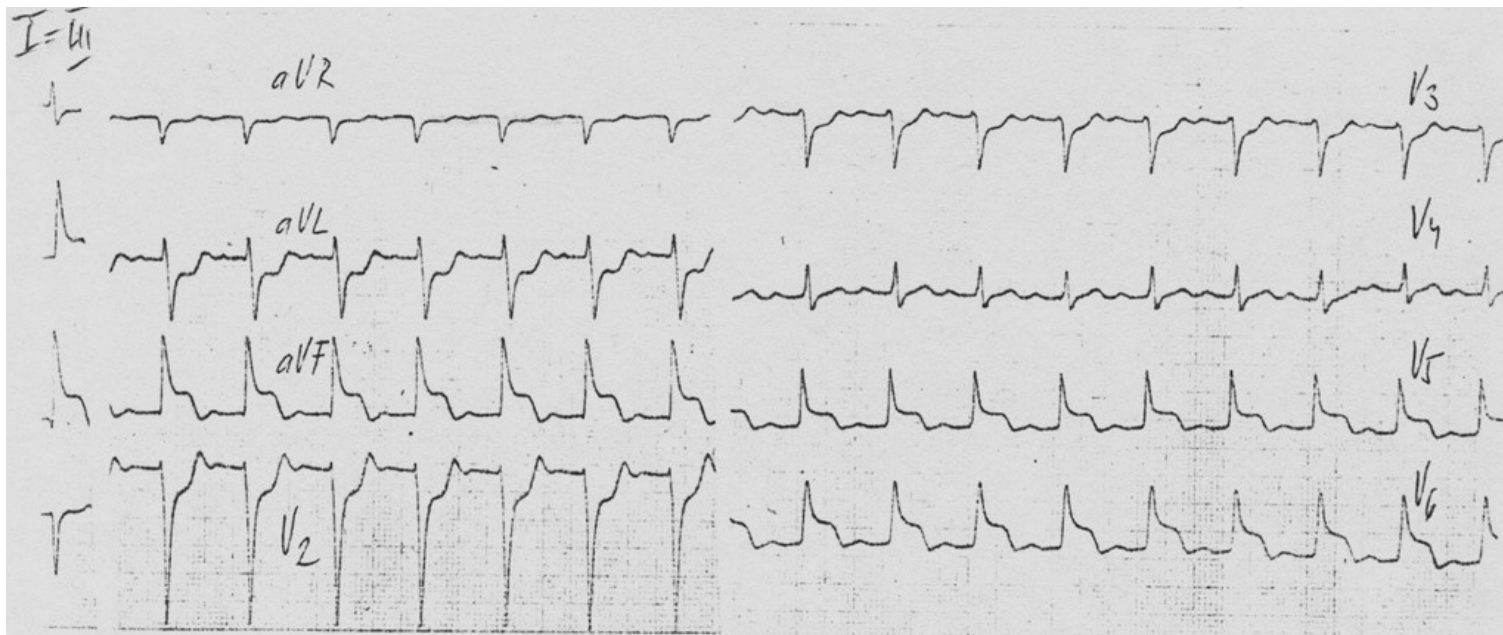
# Akutní infarkt myokardu III

## Diagnostika:

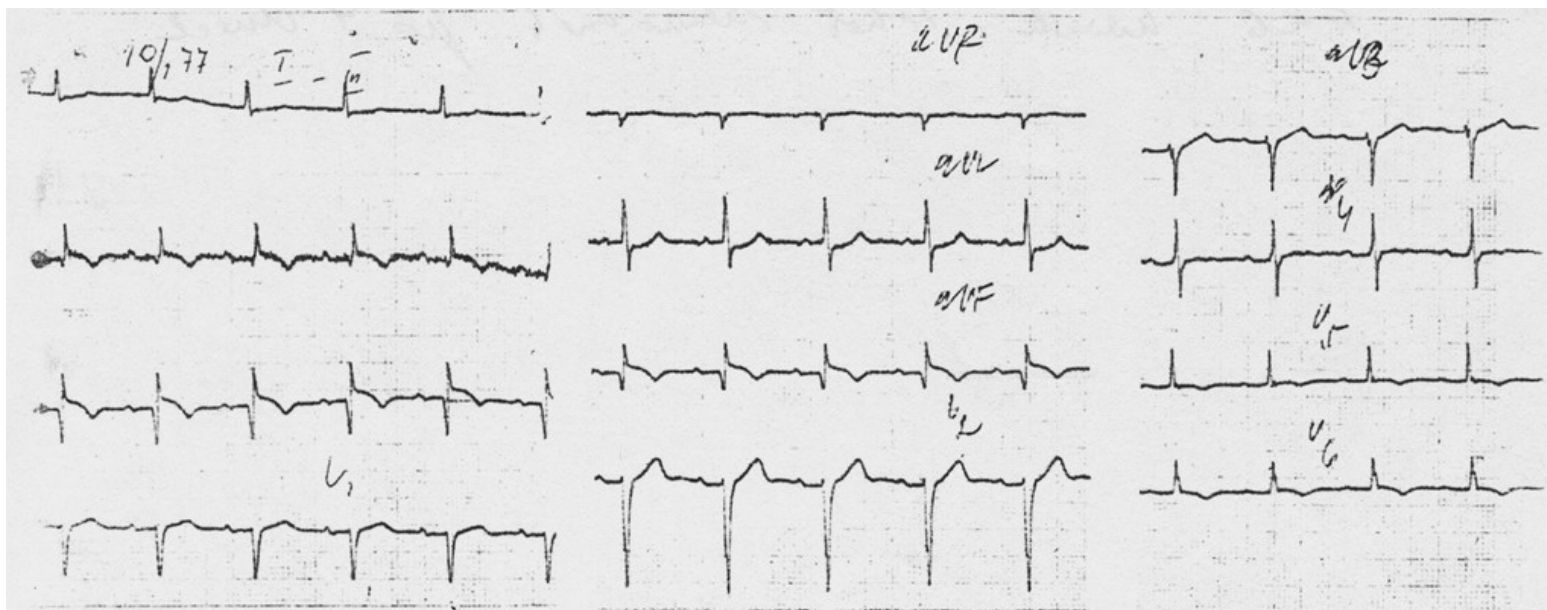
- 1) Anamnéza a fyzikální vyšetření – němý až po vlhké fenomény při selhání LK, abnormality TK, nově vzniklý systolický šelest, perikardiální třecí šelest
- 2) EKG:
  - a) STEMI (ST elevace v alespoň 2 sousedních svodech a elevace alespoň 1mm) (STE aVR-postižení kmene levé tepny - superemergentní situace)
  - b) NSTEMI (ST elevace, deprese, normální EKG)
- 3) laboratorní známky – CK, **troponin T** – dynamika
- 4) ECHO – poruchy kinetiky stěn, perikardiální výpotek, funkce chlopní, ruptury papilárního svalu, EF LK



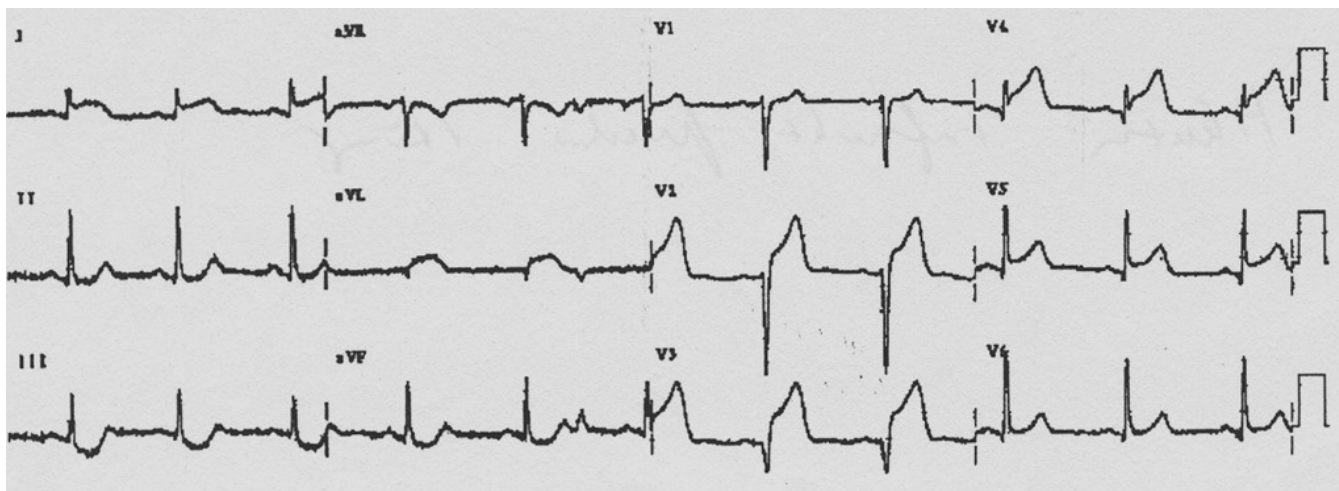
# IM dolní a laterální stěny - akutní



# IM dolní a laterální stěny – po 5 dnech



# IM přední stěny





# Akutní infarkt myokardu

## Komplikace:

- 1) Srdeční selhání až po kardiogenní šok
- 2) Jizva myokardu – aneuryzma, ruptura septa, volné stěny, papilárního svalu
- 3) Perikard. výpotek a perikarditida
- 4) Arytmie – FiSi, FIKO, KT

# Akutní infarkt myokardu

**Diff. dg.** – nestabilní AP, bolesti v epigastriu (imitace pankreatitidy, cholecystitidy, perforaci žaludečního vředu, PE, dissekující aneurysma aorty, pleuritida, vertebrogenní postižení, pyróza

**Léčba domácí:** volat RZP, ASA 400mg

**Léčba předhospitalizační:** ASA, Trombex, Heparin, O<sub>2</sub> při výrazné hyposaturaci, Nítráty, Sedace, analgézie – fentanyl, BB, při bradykardii atropin, městnání – diuretika, morfin?

# Akutní infarkt myokardu

## SKG

- zobrazení koronárního řečiště a objevení případné stenózy – dilatace a implantace stentu
- STEMI akutně, NSTEMI většinou odloženě

CABG (aortokoronární bypass) – nemoc 3topen

# Akutní infarkt myokardu

## Terapie po proběhlém IM:

- Betablokátory, ACEi, Duální antiagregace, hypolipidemika, nitráty – pokud trvá AP

## Režim:

- pohybová aktivita do submax TF 4x týdně
- eliminace rizikových faktorů – obezita, kouření, HLP, HT, dna

# Akutní infarkt myokardu

**Rehabilitace** – při nekomplikovaném průběhu

- 1. den – pasivní cvičení na lůžku
  - 2. den – aktivní cvičení na lůžku
  - 3. den – sezení na lůžku
  - 5. den – stání vedle lůžka
  - 10. den – výstup do 1. patra po schodech
- 
- pro provedené PTCA se zkracuje na 5 - 7 dní
  - propuštění domů se stanovením tréninkových dávek, obvykle do TF 90/min 2x denně
  - první ergometrické vyšetření stanoví další postup

# Náhlá smrt při ICHS

= smrt do 1 hodiny od prvních příznaků zhoršení stavu

**Etiologie:** komorová tachykardie, fibrilace komor, zástava srdeční činnosti, ruptura stěny s tamponádou

**Rizika zvyšující pravděpodobnost:** HT, hyLK, muži, rozsah AS koronární tepen, poruchy funkce LK, stres

# Stabilní angina pectoris

= opakované krátkodobé reverzibilní ischemie myokardu při zvýšených metabolických nárocích, vznik na podkladě AS stenóz o 60-70%

## Manifestace:

Stenokardie po velké námaze – během námahy se pacient musí zastavit až bolest odezní

Bolest pokud pacient nezastaví se zhoršuje. Po zastavení nebo aplikaci nitrátu odezní do 5 minut.

# Stabilní angina pectoris

## Diagnostika:

a) Anamnéza !

Fyzikální nález je němý

b) klidové EKG může být bez nálezu

c) zátěžové EKG

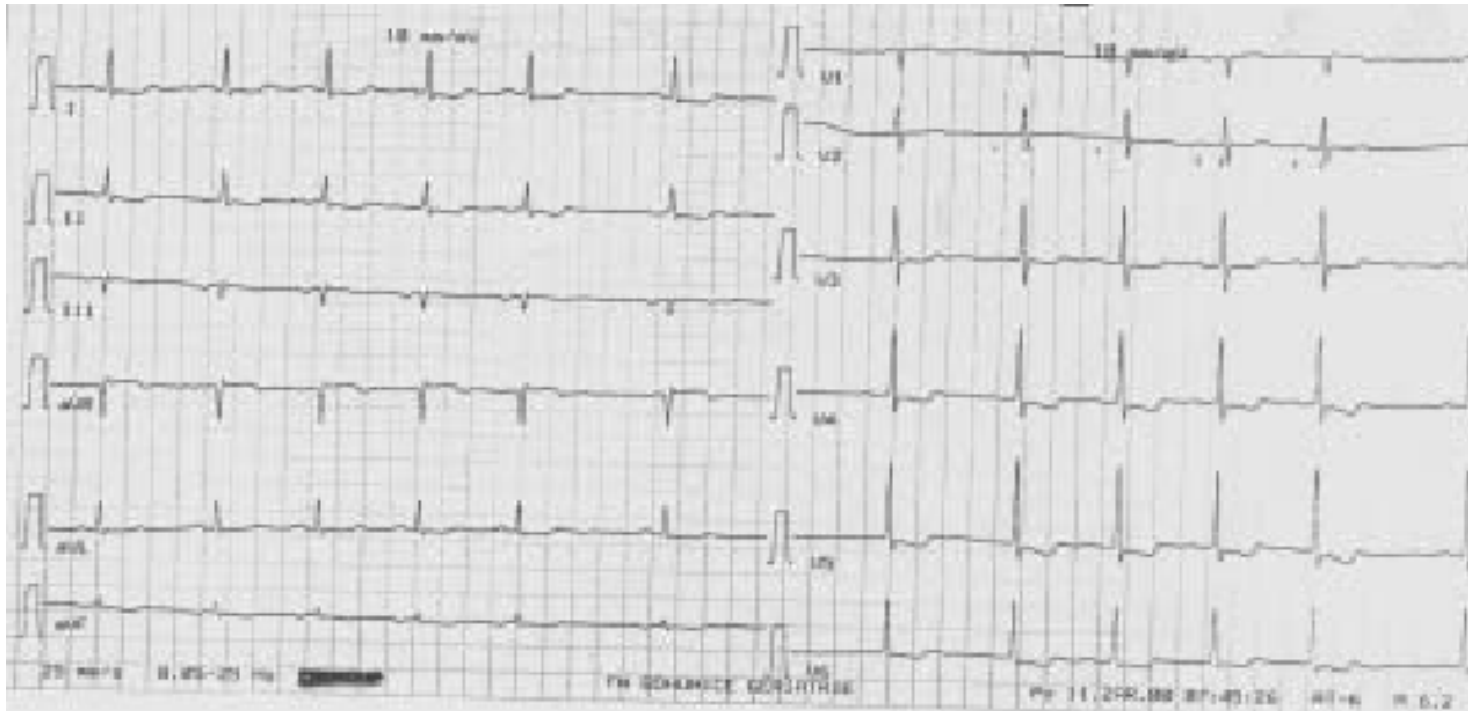
d) ECHO

e) koronarografie

f) laboratorní vyšetření – negativní, ale rizikové faktory – HLP, DM,



# Difuzní ischemické změny



# Stabilní angina pectoris

## Atypické formy AP:

- 1) Prinzmetalova AP – bolesti při fyzické nebo emoční zátěži, způsobeno spazmy tepen (negat. SKG, KI BB!)
- 2) syndrom X – small vessel disease – změny v periférii koronárního řečiště, negativní SKG, pozitivní zátěžový test

**Komplikace:** přechod do nestabilní anginy, vznik IM, vývoj selhání LK, vznik arytmí

**Diff. dg.:** vertebrogenní obtíže, disekce aorty, Tietzův syndrom – bolestivost chrupavek úponů žeber, bolest sternokostálního skloubení, interkostální neuralgie, pleuritida, preeruptivní bolesti herpetické, NCA, GIT

# Stabilní angina pectoris

## Léčba:

- 1) ASA (riziko krvácení do GIT), BB (snížení spotřeby O<sub>2</sub> myokardem, snížení rizika maligních arytmií), Statin (prevence progresu velikosti AS plátu), ACEi, Nitráty, Ca blokátory – u Prinzmetalovy anginy
- 2) revaskularizace – SKG, CABG – při nedostupnosti stenózy pro PTCA
- 3) odstranění rizikových faktorů, pohybový režim – izotonická zátěž 3 - 4x týdně po dobu ½-1 hodiny do submax TF

# Hypertenze

= opakované zvýšení TK nad 140/90mm Hg

zařazení TK	TKs (mmHg)	TKd (mmHg)
optimální	pod 120	pod 80
normální	pod 130	pod 85
hraniční	130-139	85-99
hypertenze I	140-159	90-99
hypertenze II	160-179	100-109
hypertenze III	180 a více	110 a více

# Hypertenze

## Etiologie:

- v 90% není příčina zřejmá (= primární, esenciální HT)
- sekundární hypertenze – TK zvýšen v důsledku jiného patologického stavu – renální, renovaskulární, endokrinní, koarktace Ao, léčba steroidy, těhotenská hypertenze

## Rizikové faktory:

- RA, androidní obezita, kouření, HLP, DM, dna, zvýšený příjem Na, nízký příjem K, Ca, Mg, stres
- přímá dědičnost není, tendence ve vyšším věku
- vrozená odchylka průběhu mozečkové tepny – útlak centra kontroly TK

# Hypertenze

**Manifestace:** část pacientů asymptomatických, část zvýšené pocení, bolest hlavy, únava, dušnost, nevolnost, zvracení, vertigo, poruchy spánku, bolesti na hrudi, bušení srdce, nervozita, epistaxe

## Formy zvýšení TK:

- labilní – zvýšení při námaze, pomalu klesá
- fixovaná – stálé zvýšení
- urgentní hypertenzní krize – nad 230/130 bez orgánového poškození
- emergentní hypertenzní krize - nad 230/130 s orgánovým poškozením

# Hypertenze

## Stadia hypertenze dle WHO:

- I. pouze zvýšení bez orgánových změn, angiopatie
- II. hypertrofie LK, angiosclerosis retinae hypertonica
- III. orgánové dekompenzace – CMP, IM, retinopatie
- IV. dekompenzovaná nekontrolovaná HT, HT krize, neuroretinopatie, edém papily, encefalopatie

# Hypertenze

## Diagnostika:

- měření TK na obou rukou po 5 min zklidnění, opakovaně (u lékaře, doma)
- Holterovo monitorování TK
- stanovení stadia – EKG, RTG, oční pozadí, renální funkce, ev. sběr moči / 24h, vyloučení sekundární hypertenze (UZ ledvin, a.renalis, aldosteron, kortizol, metanefriny, renin, ŠŽ...), ECHO



# Hypertenze

## Komplikace:

- hypertenzní krize s encefalopatií
- levostranné srdeční selhání
- urychlení AS
- disekce aorty
- hemoragická CMP

## Diff. dg. :

- vyloučení chyby měření
- vyloučení sekundární HT

# Hypertenze

## Léčba:

- 1) kauzální u sekundární hypertenze
- 2) nefarmakologická opatření:
  - redukce hmotnosti
  - nekouřit
  - nízkocholesterolová dieta
  - redukce příjmu soli, kávy, alkoholu
  - zvýšení příjmu K, Ca, Mg
  - nízkopurinová dieta
  - zvýšení pohybové aktivity
  - autogenní trénink ke snížení vlivu stresu
  - self-monitoring

# Hypertenze

## Farmakologická léčba:

- zahájení - monoterapie nebo kombinace 2 léků v nižších dávkách (účinnější) (většinou ACEi+Ca blokátor nebo diuretikum)
- další skupiny – BB, blokátory AT1receptorů, alfa blokátory, centrální léky, nitráty
- při rezistenci - troj- a více kombinace (často sekundární HT)

## Příčiny neúspěchu:

- nedodržování dietních a režimových opatření
- vynechání léčby
- interakce (HAK)
- sekundární HT

# Hypertenze

## Léčba hypertenzní krize:

- iniciálně v první hodině snížení o 20% původních hodnot
- p. o. rychle a krátkodobě působící ACEI – captopril
- i. v. - urapidil – Ebrantil, nitráty – Isoket, vasodilatátory – dihydralazin, alfa-lytika, nitroprusid

# Děkuji za pozornost