

MUNI
MED

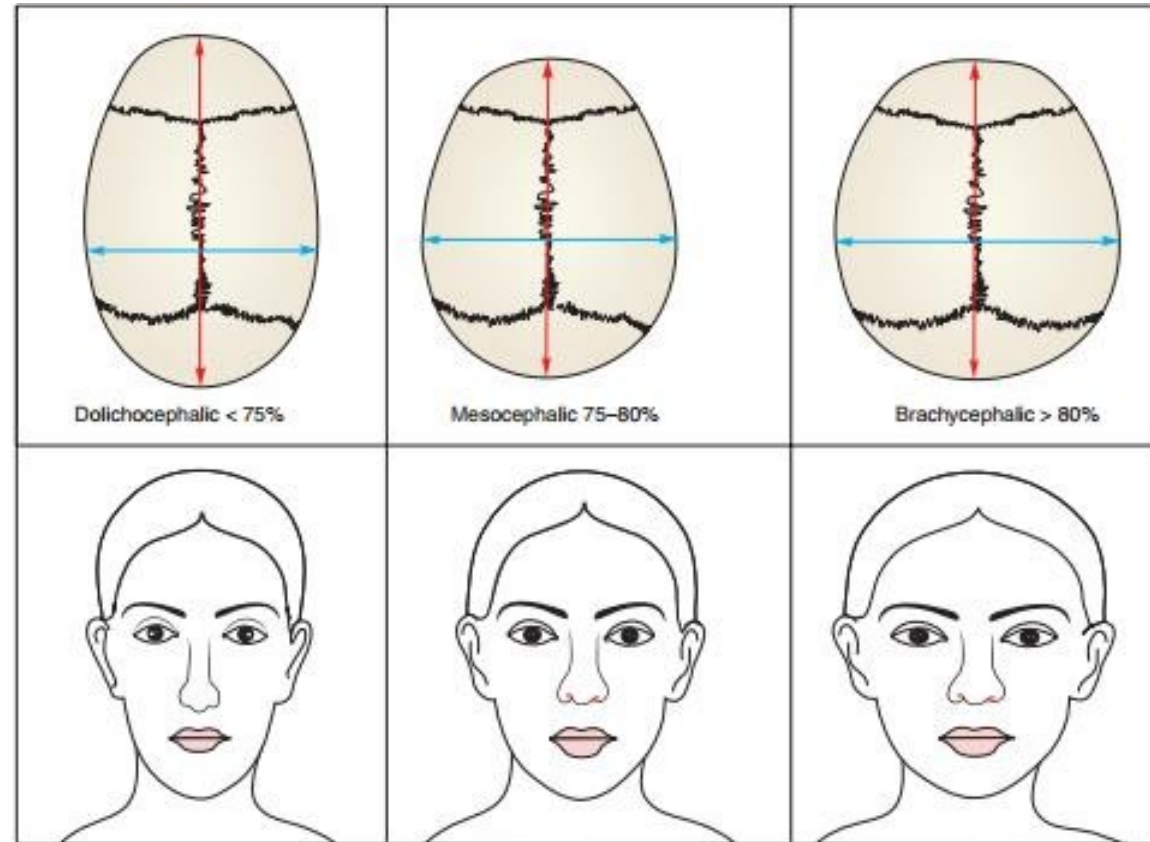
FAKULTNÍ
NEMOCNICE
BRNO

Vyšetření hlavy a krku

Vyšetření hlavy - pohled

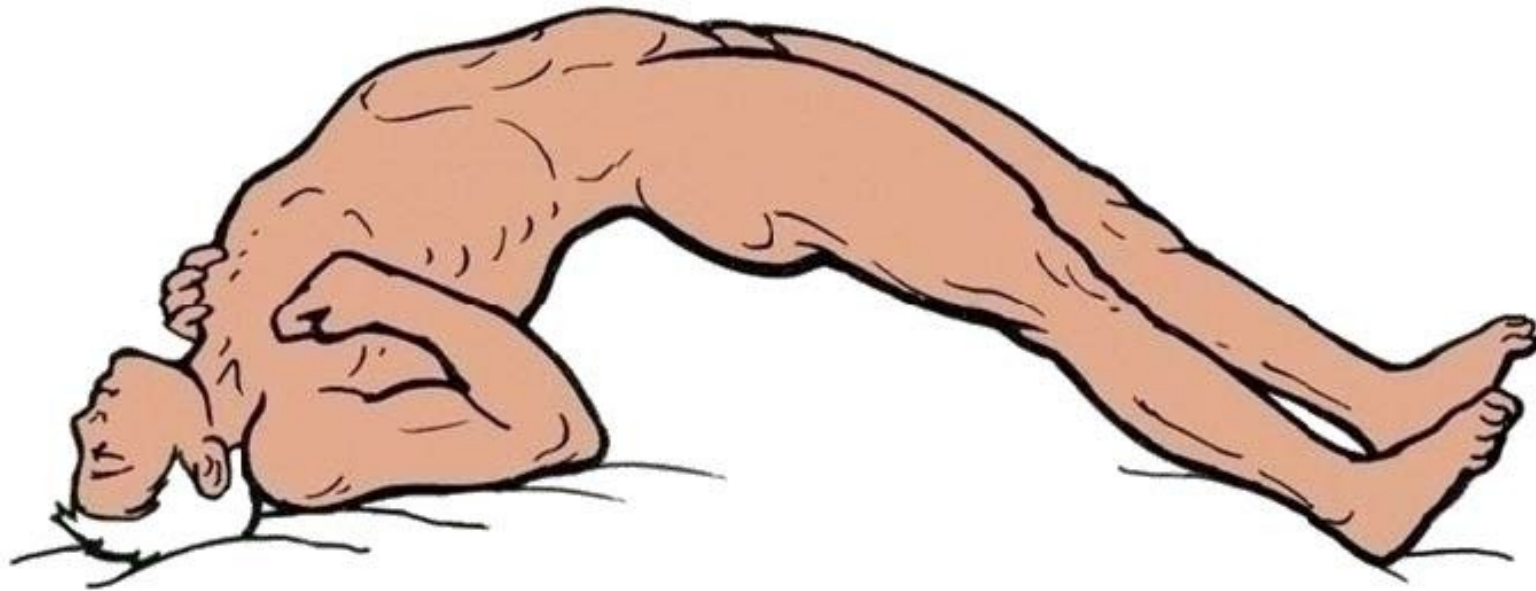
Pohled

- hlava je většinou mezocefalického tvaru, volně pohyblivá
- další typy – dolichocefalická, brachycefalická, mikrocefalická, makrocefalická



Vyšetření hlavy - pohled

- **Pohyb** – omezen při meningeálním dráždění – hlava zanořena do podložky, tělo až v opistotonu



Vyšetření hlavy - pohled

▪ Třes

- Hrubý třes hlavy – např. při parkinsonismu + typická hypomimie
- Mussetův příznak – kývavé pohyby hlavy – souhyby se srdeční systolou – příznak aortální regurgitace

▪ **Vlasová pokrývka** - alopecie

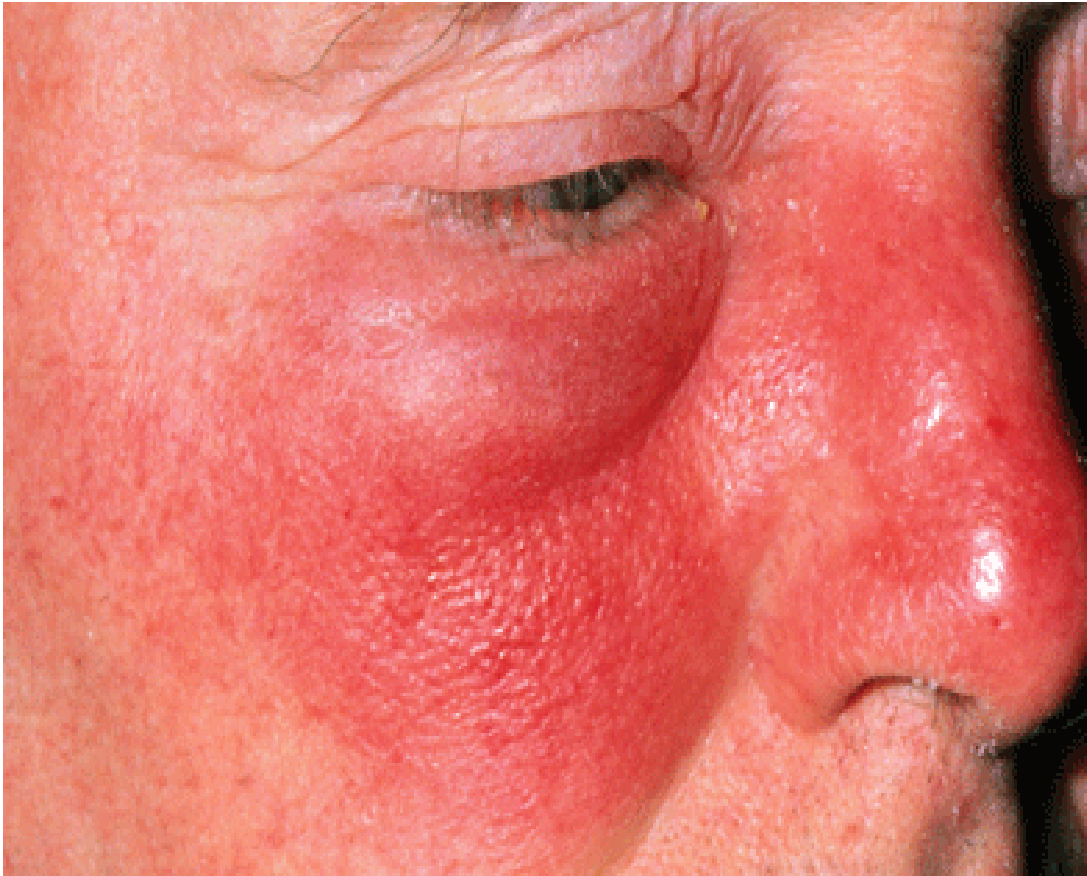Obličej

▪ Záněty

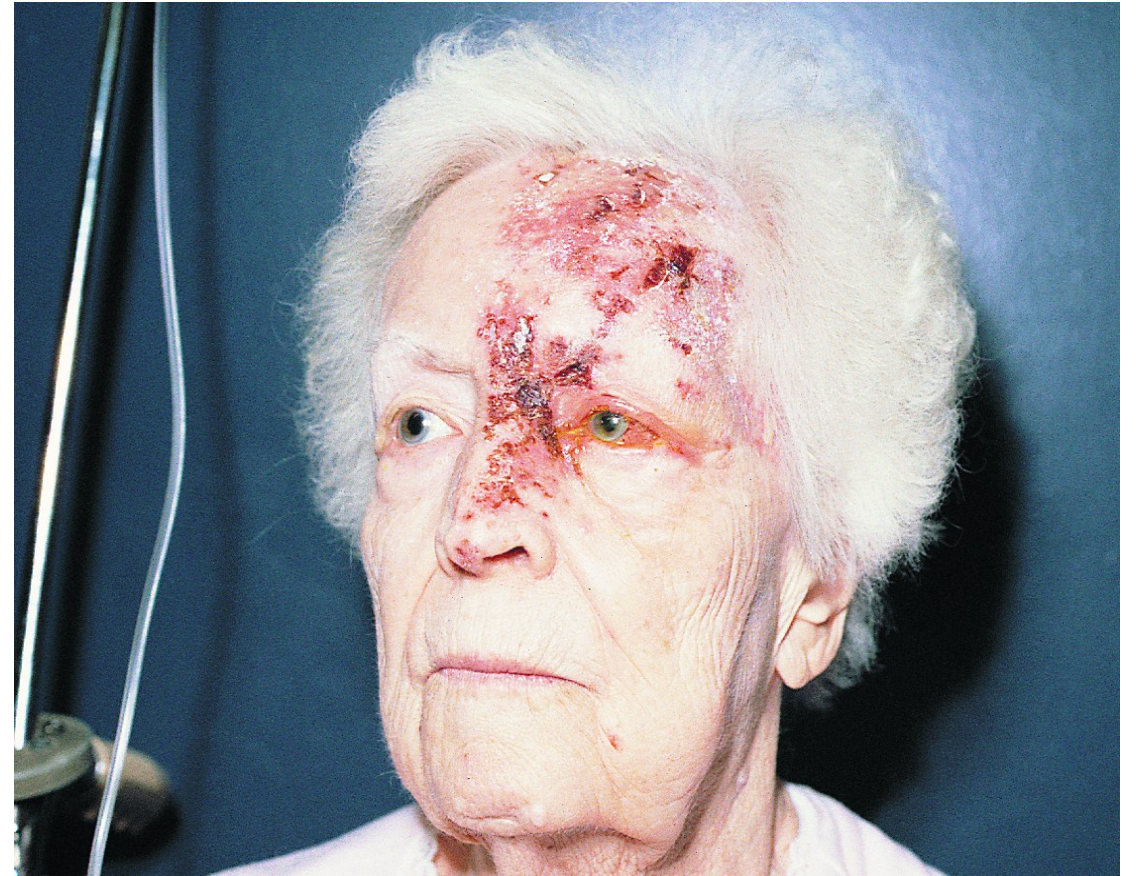- erysipel – zarudnutí a nepravidelné okraje
- herpes zoster – v průběhu hlavových nervů
- herpes simplex
- parotitida – zduření příušné žlázy nebo i obou
- furunkl – abscedující zánět vlasového foliklu
- akné

▪ Nádory

- fibromy, lipomy, ateromy – benigní
- bazaliomy, spinocelulární Ca, melanom - maligní



Erysipel



Herpes zoster ophtalmicus

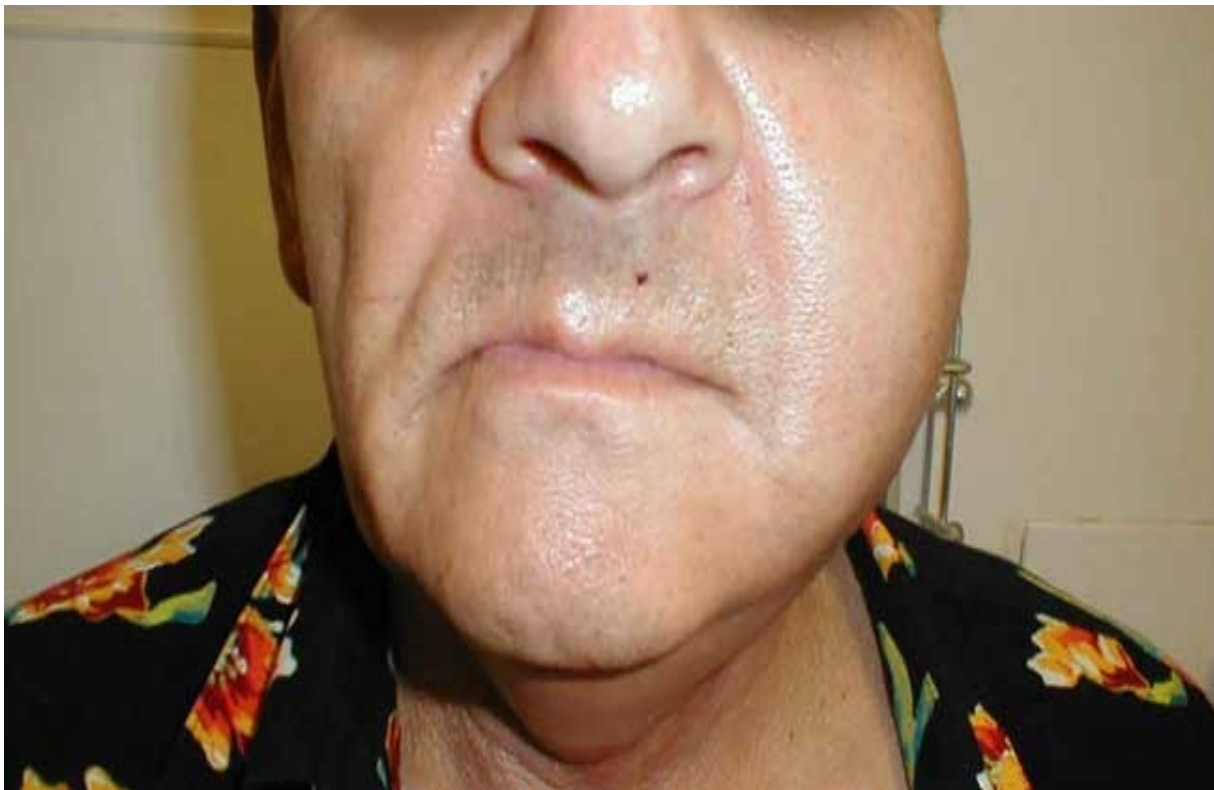Obličej

▪ Otok

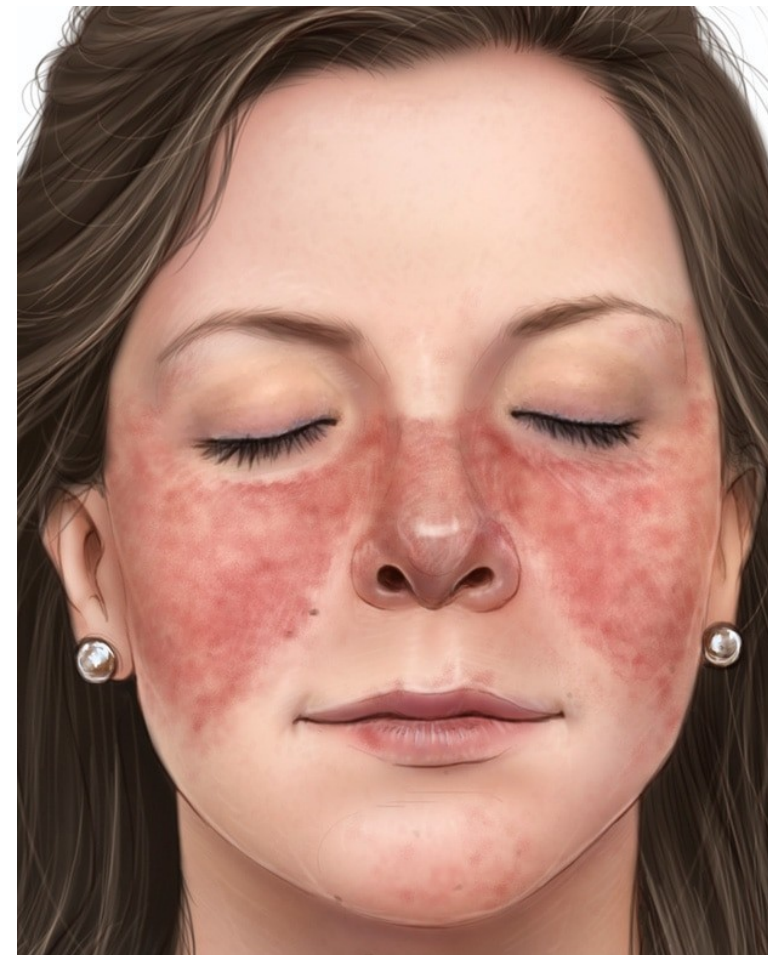- dentálního původu
- sinusitida
- parotitida
- otoky víček u nefropatií
- alergické reakce

▪ **Motýlovitý exantém** – projev Lupus erythematoses

▪ **Hirsutismus** – patologický růst a distribuce ochlupení u žen



Parotitida

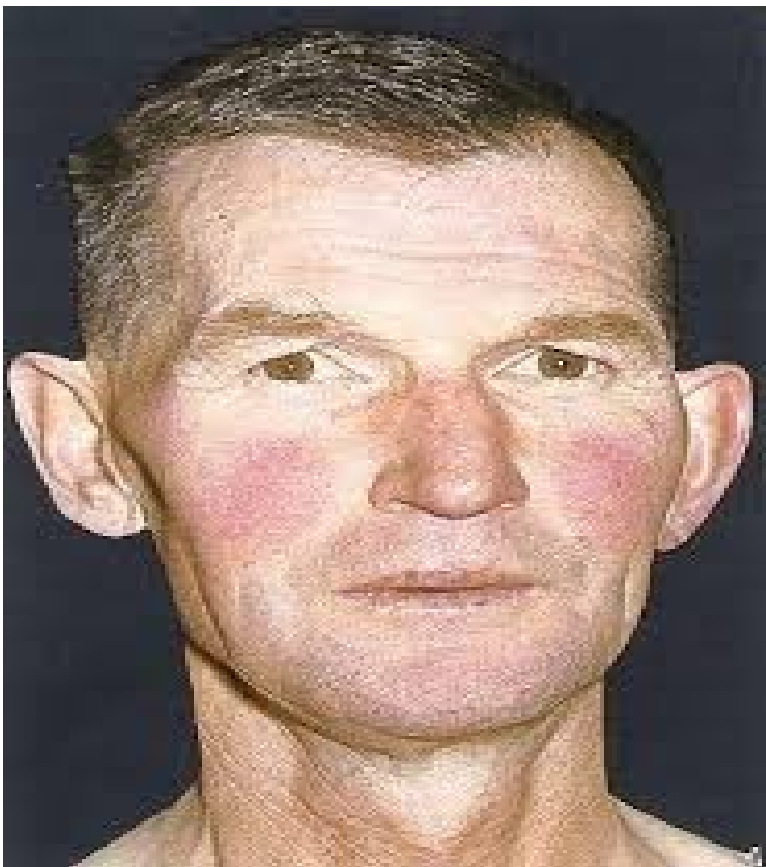


© MAYO FOUNDATION FOR MEDICAL EDUCATION AND RESEARCH, ALL RIGHTS RESERVED.

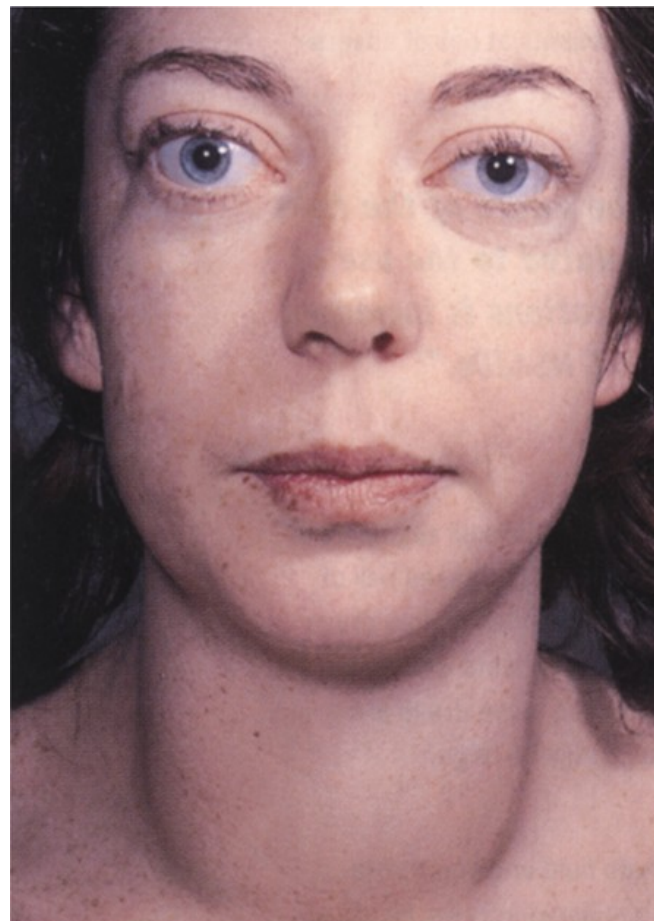Motýlovitý exantém

Výraz obličeje

- **facies febrilis** – u horečnatých onemocnění – lesklé oči, zarudnutí tváře
- **facies Hippocratica** – u NPB – propadlé tváře, špičatý nos
- **facies mitralis** – mitrální stenóza, nízký srdeční výdej – akrální cyanóza, lividní zbarvení tváří
- **facies nefritica** – bledost, edém víček, prosak obličeje
- **facies pletorica** – zarudnutí s lividním nádechem – polycytemie
- **facies akromegalica** – zvětšení nadočnicových oblouků, nosu, brady, jazyka
- **facies tyreotoxica** – neklid, exoftalmus
- **facies myxedematosa** – hypomimie, odulý obličej, chybění laterální části obočí
- **facies cushingoidní** – měsíčkovitý obliček



facies mitralis



Source: John Murtagh, Jill Rosenblatt: *John Murtagh's General Practice*, 6e:
www.murtagh.mhmedical.com
Copyright © McGraw-Hill Education. All rights reserved.

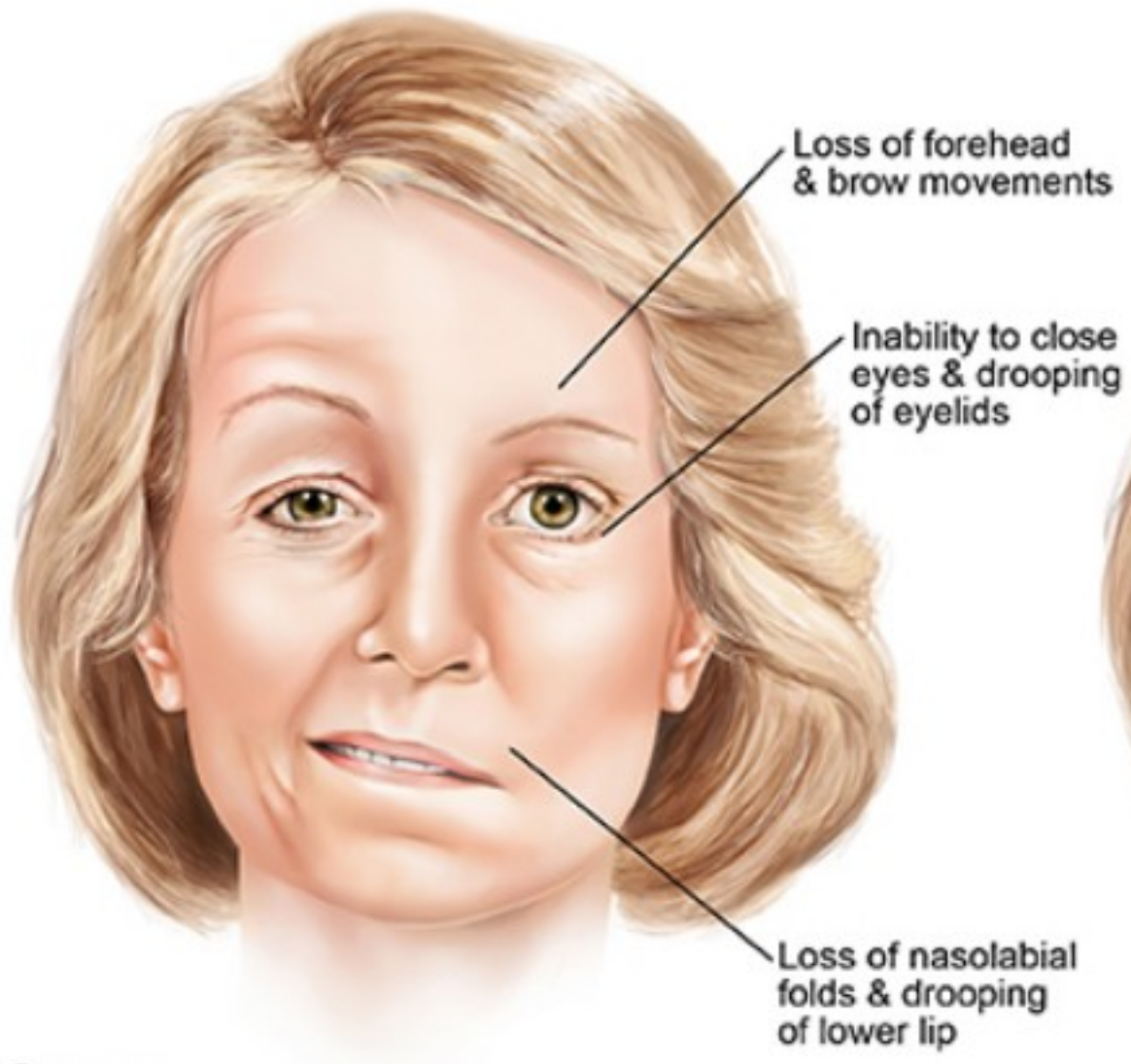
facies thyreotoxica

Inervace hlavových nervů

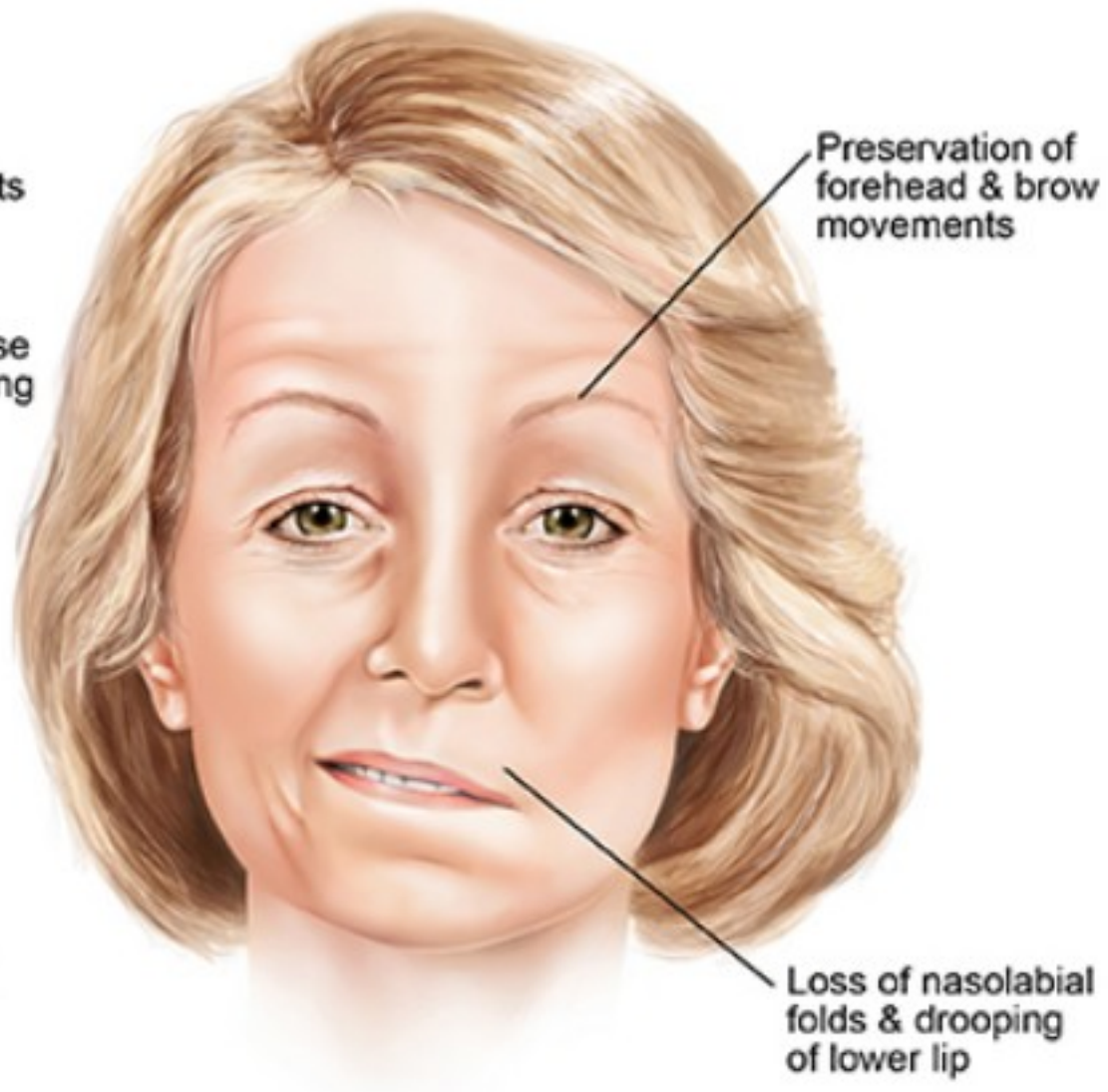
▪ nervus facialis n. VII

- **paréza centrální** – jednostranné postižení dolní větve - pokles koutku, vyhlazení nasolabiální rýhy, neschopnost zapískat, sešpulit ústa
- **paréza periferní** – jednostranné postižení horní i dolní větvě
 - dolní větev – viz. výše
 - horní větev – asymetrie očních štěrbin, neschopnost zavřít oko

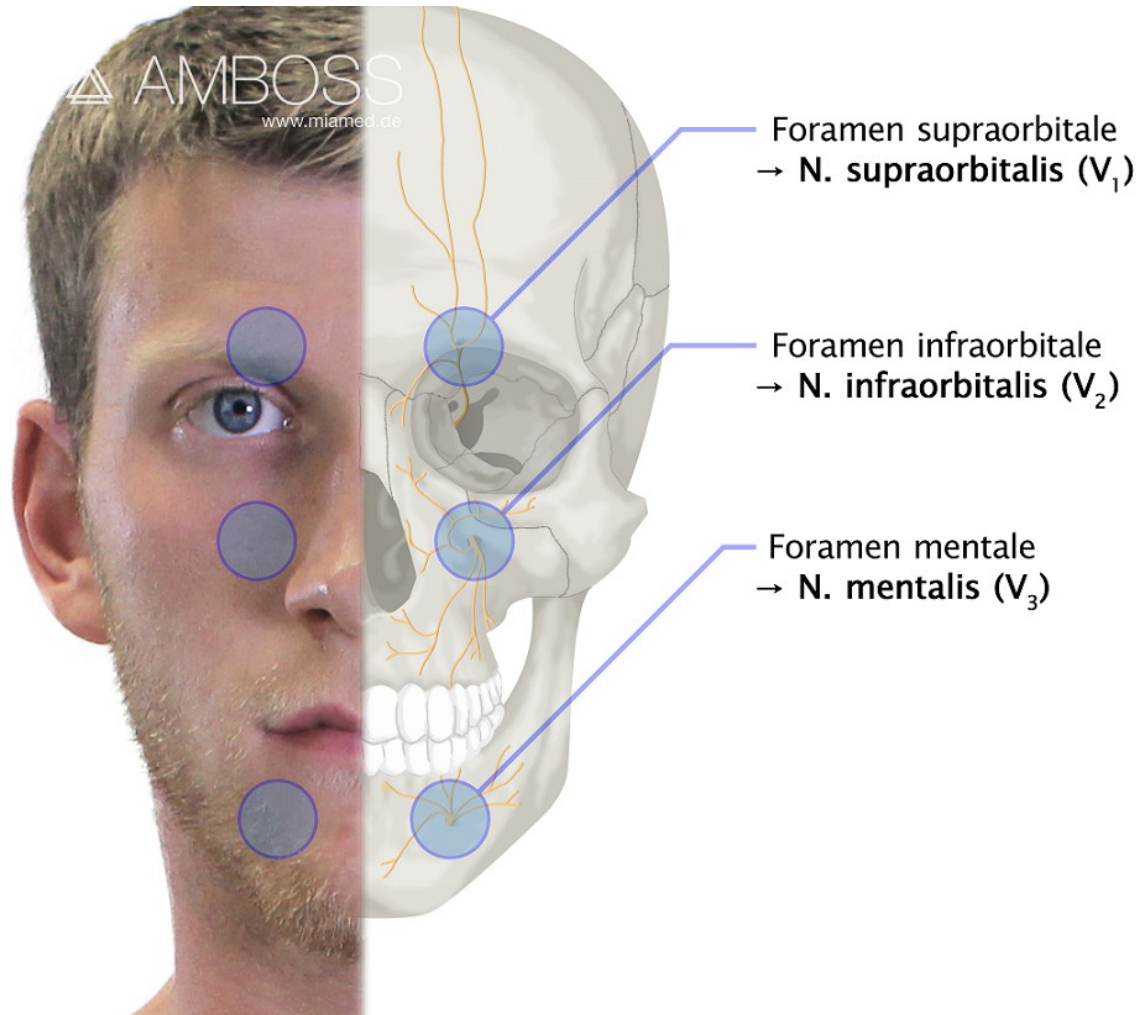
Peripheral facial palsy



Central facial palsy



Inervace hlavových nervu – N. trigeminus



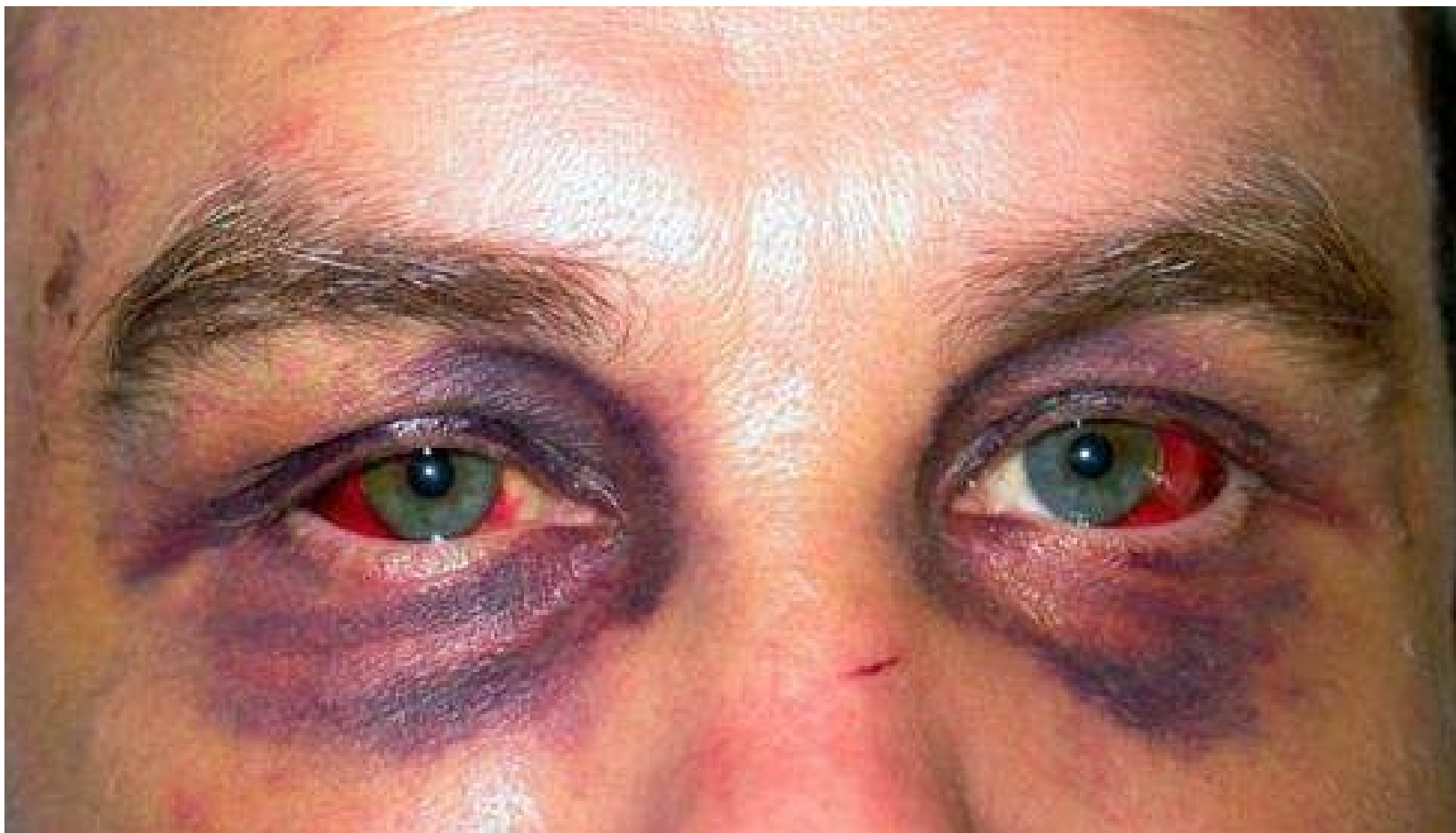Oči a okolí

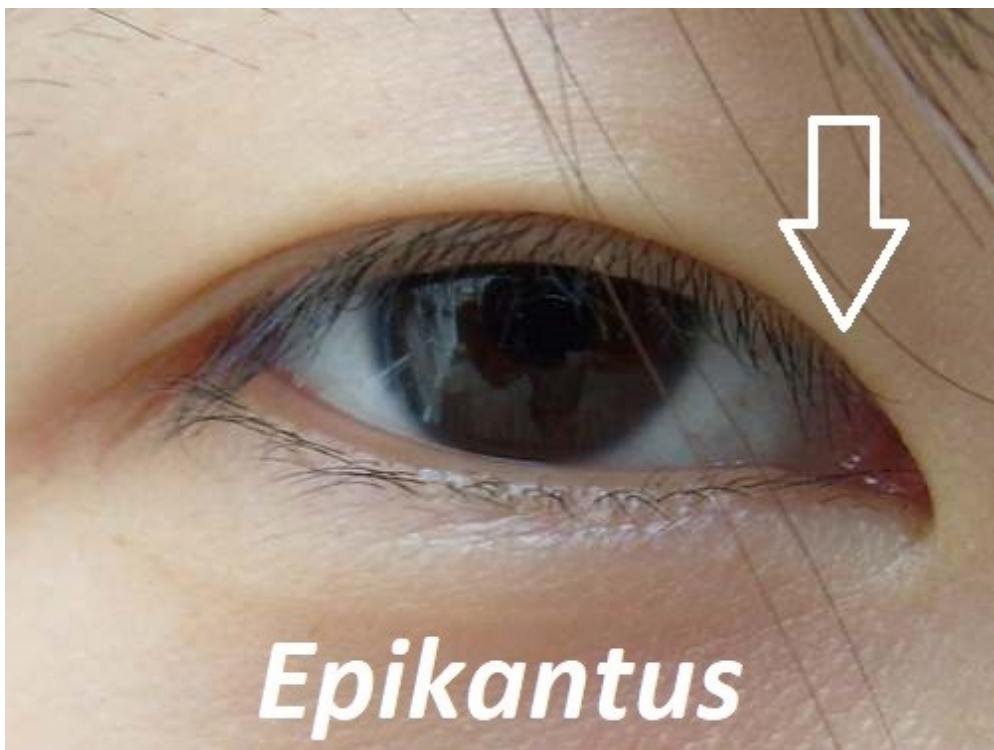
- **fyziologicky** – obočí symetrické, víčka bez otoku, oční štěrbiny symetrické, bulby ve středním postavení, volně pohyblivé všemi směry
- **obočí** – asymetrie u vrozených vad, prořídnutí temporálně u hypotyreózy, hirsutismus – nadměrně vyvinuté

Oči a okolí - víčka

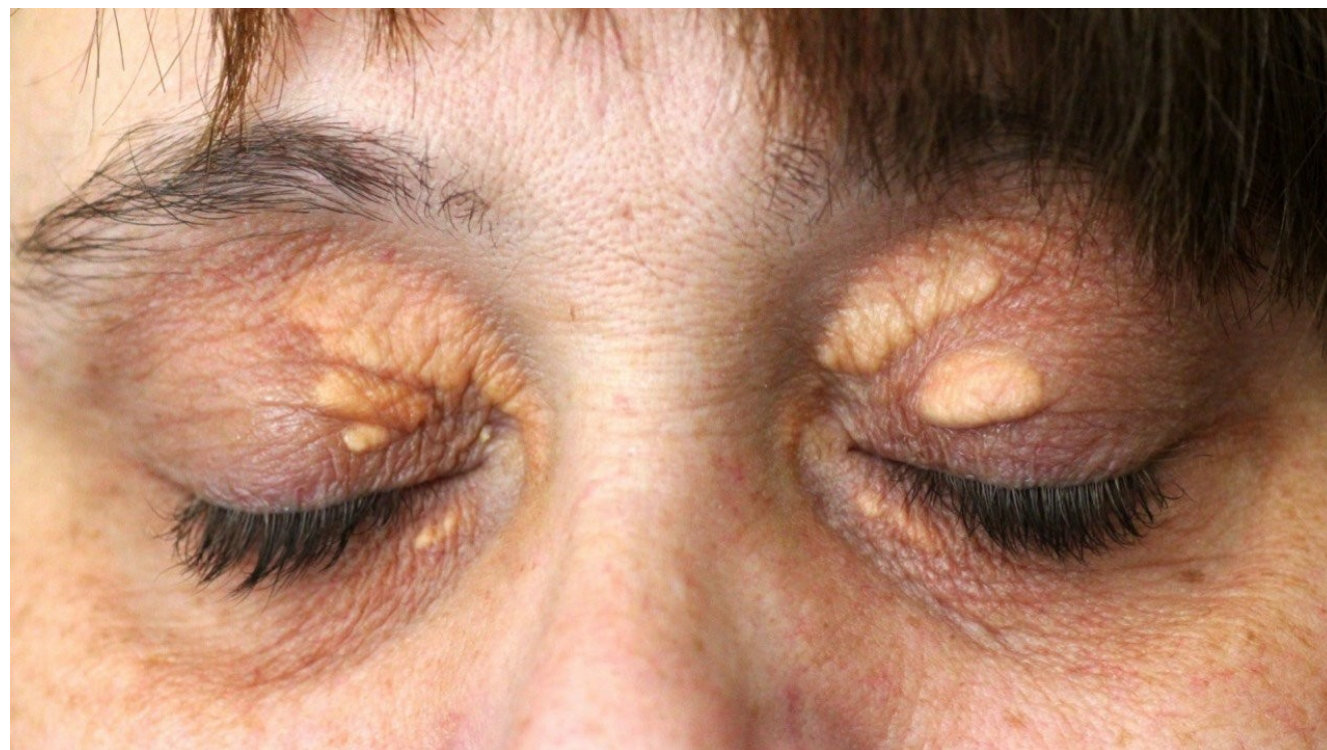- **otoky**
 - oboustraně u glomerulonefritidy a hypotyreózy
 - jednostranně - chalazion – záněť Meibomské žlázy
 - hordeolum – absces mazové žlázy
- **CAVE – brýlovitý hematom** – fraktura baze lebni
- **epikantus** – kožní řasa překrývající vnitřní koutek – mongolismus – M. Down
- **ektropium/entropium** – přetočení okraje víčka zevně/vnitřně
- **xantelasmata** – na horních víčkách při hyperlipoproteinémii

Brýlovitý hematom





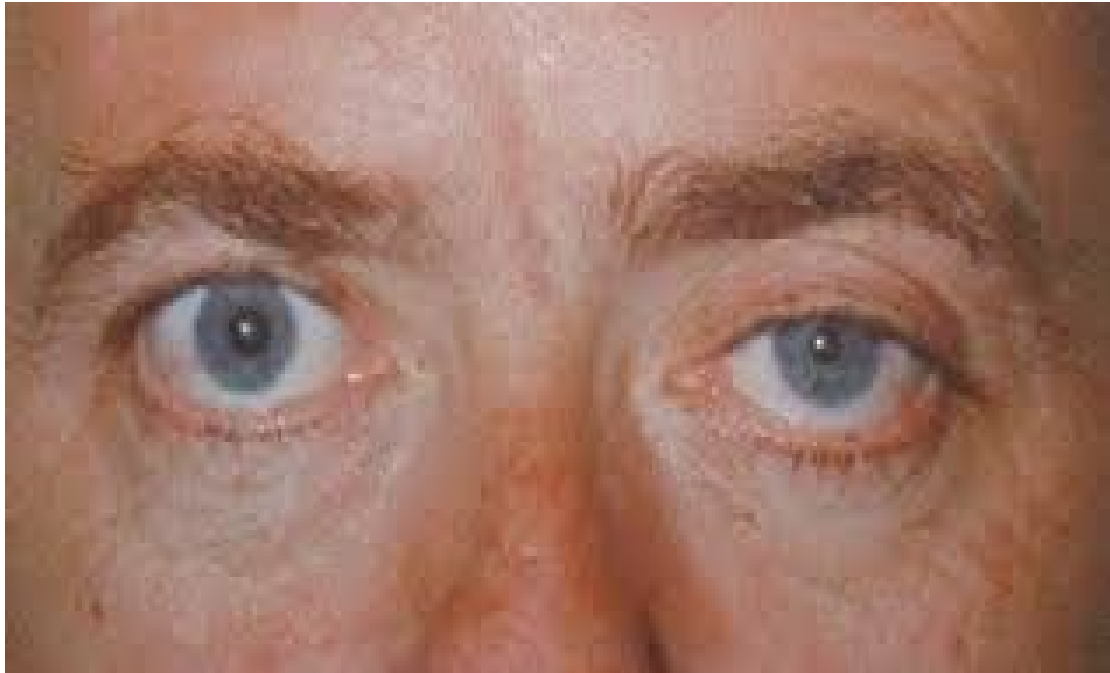Epikantus



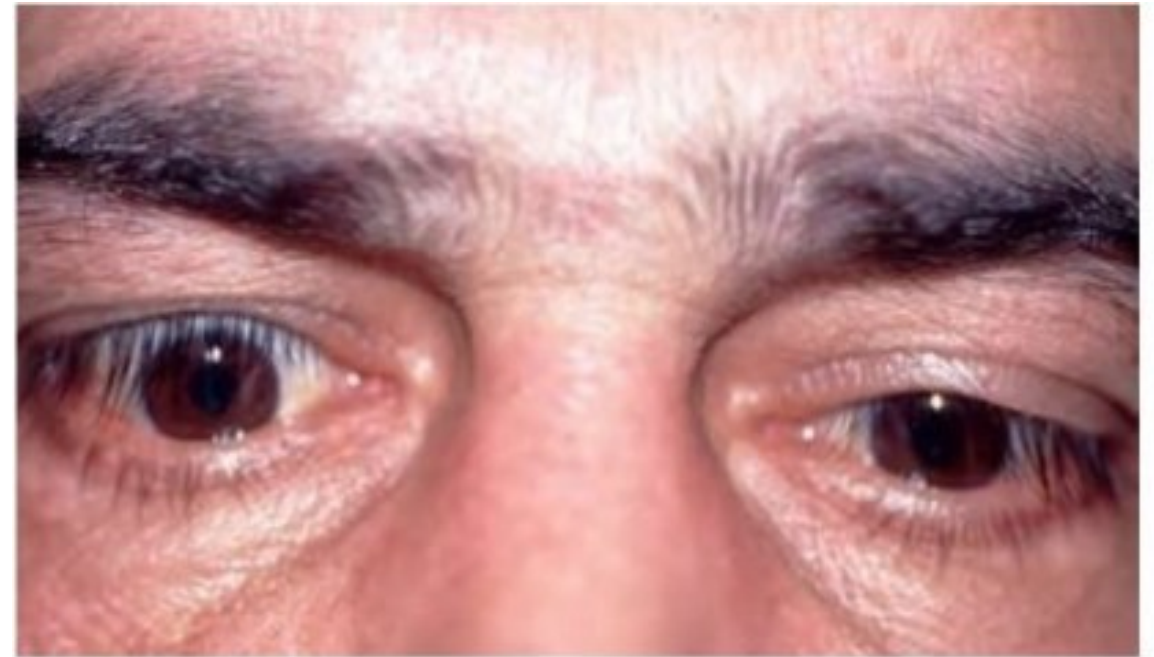Xantelasmata

Oční štěrby

- fyziologicky symetrické
- oboustranné zúžení u blefarospasmu – mimovolné tonické a spastické kotrakce m. orbicularis oculi
- oboustranné rozšíření u exoftalmu – při pohledu dolů srpek bělma nad duhovkou – Graefeho příznak
- asymetrie při jednostranné ptóze víčka
 - Hornerův syndrom – ptóza, mióza, enoftalmus – léze krčního sympatiku
 - periferní paréza N. facialis viz. výše



Hornerův syndrom

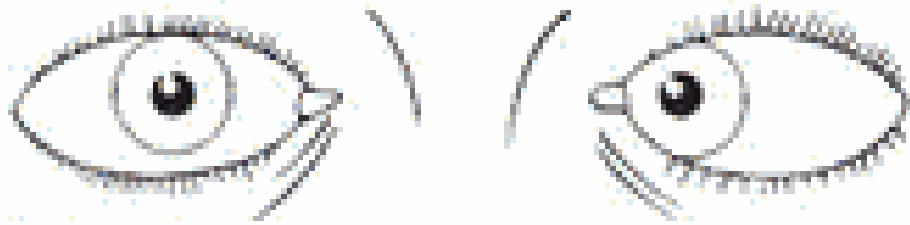

Right lid lag on downgaze – von Graefe sign

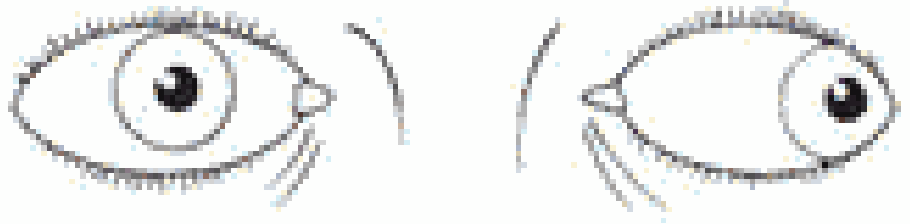
Oční bulby

- **fyziologicky** ve středním postavení
- **exoftalmus**
 - oboustranná protruze při tyreotoxikóze – viz. výše
 - jednostranná u retrobulbárních procesů – tumory, trombózy žilních splavů – typicky kombinace exoftalmu s chemózou spojivky
- **enoftalmus** – většinou jednostranně – viz. Hornerův syndrom
- **strabismus konvergentní** – osy bulbů se sbíhají
- **strabismus divergentní** – osy bulbů se rozbíhají
- **nystagmus** – mimovolní, rychle se opakující rytmické záškuby očí

strabismus

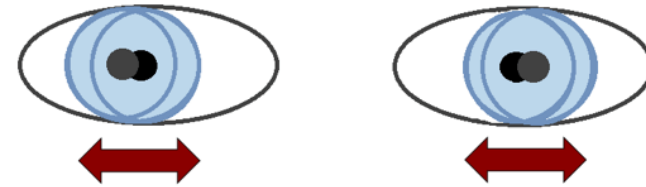


Convergent squint

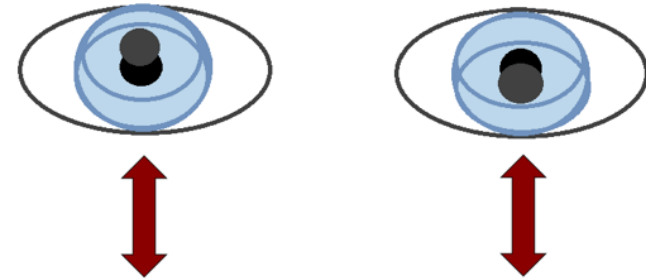


Divergent squint

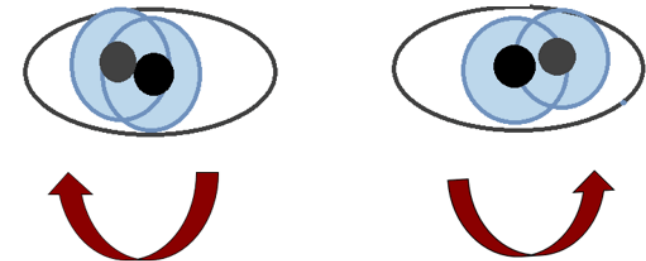
HORIZONTAL NYSTAGMUS



VERTICAL NYSTAGMUS

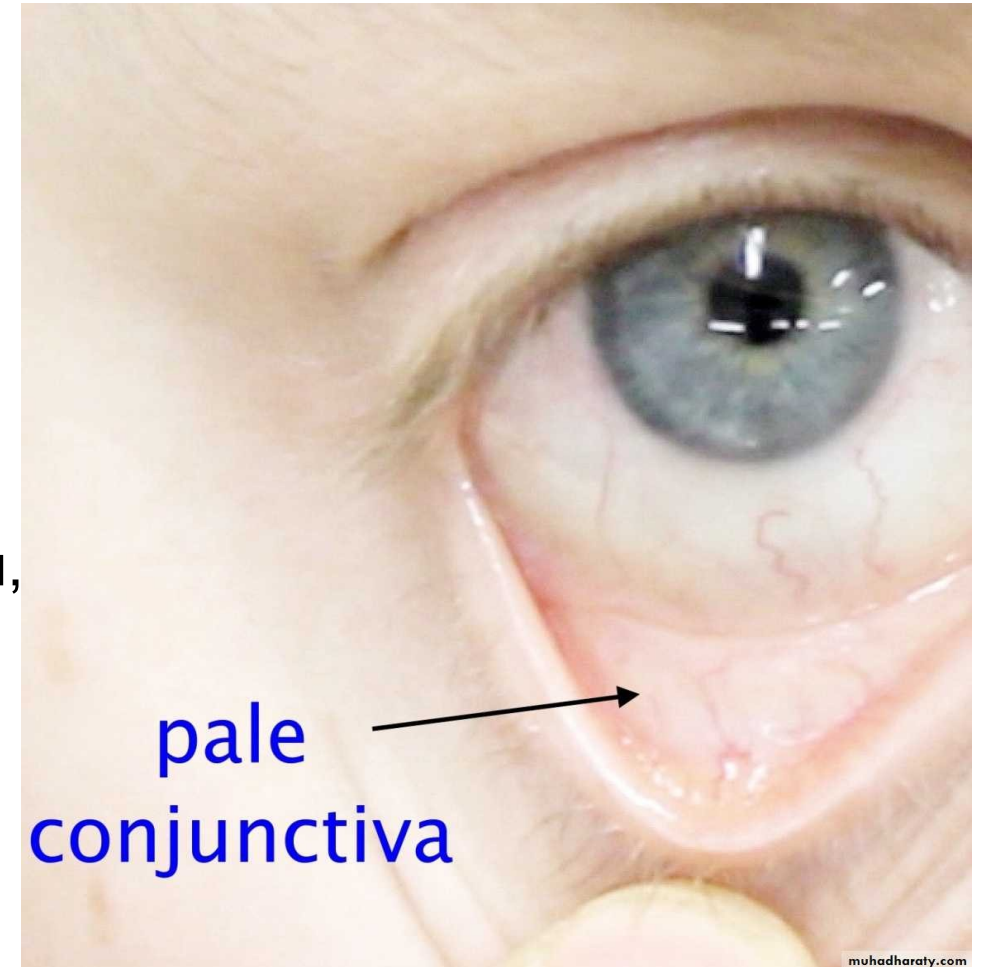


ROTARY NYSTAGMUS



Spojivky

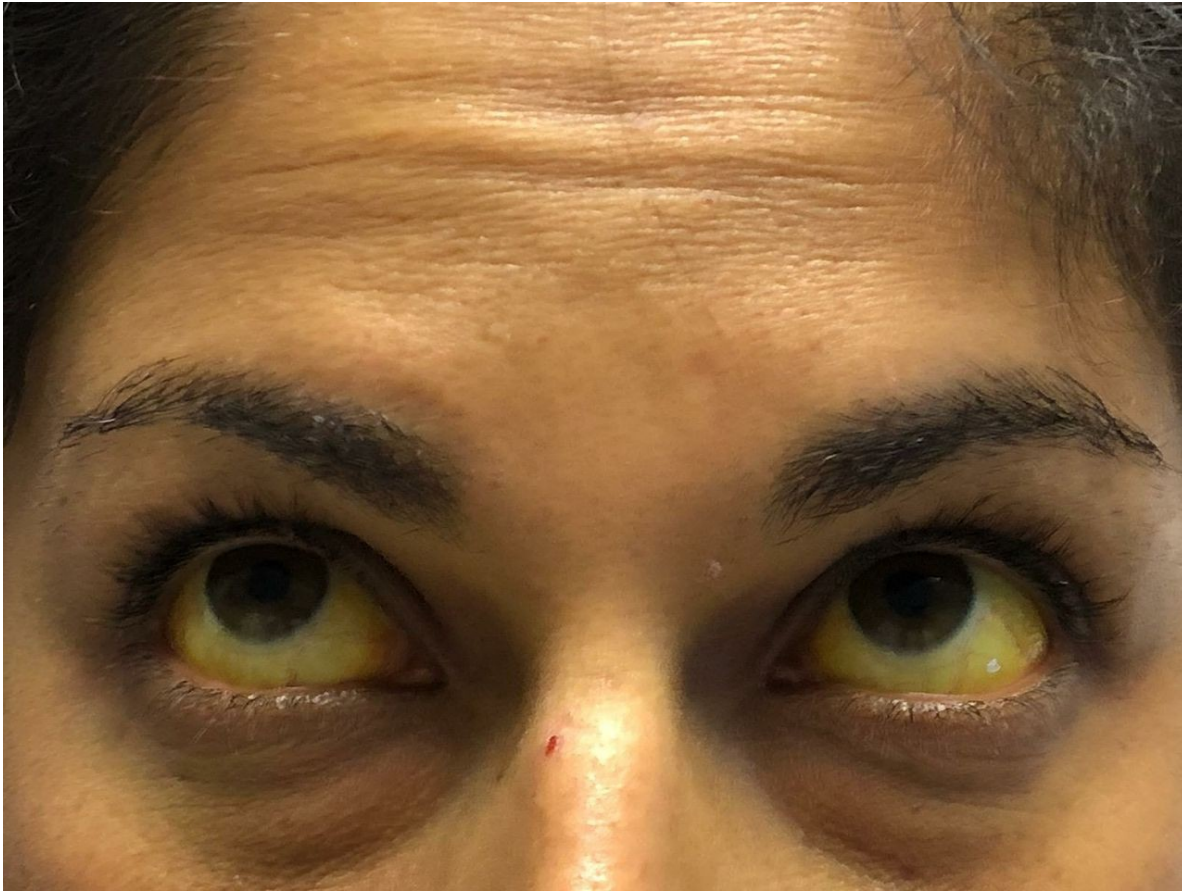
- spojivky jsou fyziologicky růžové
- bledost u anémie
- hyperémie u zánětu spojivek
- xeroftalmie – suchost – u Sjögrenova syndromu, hypo - vitaminóza A



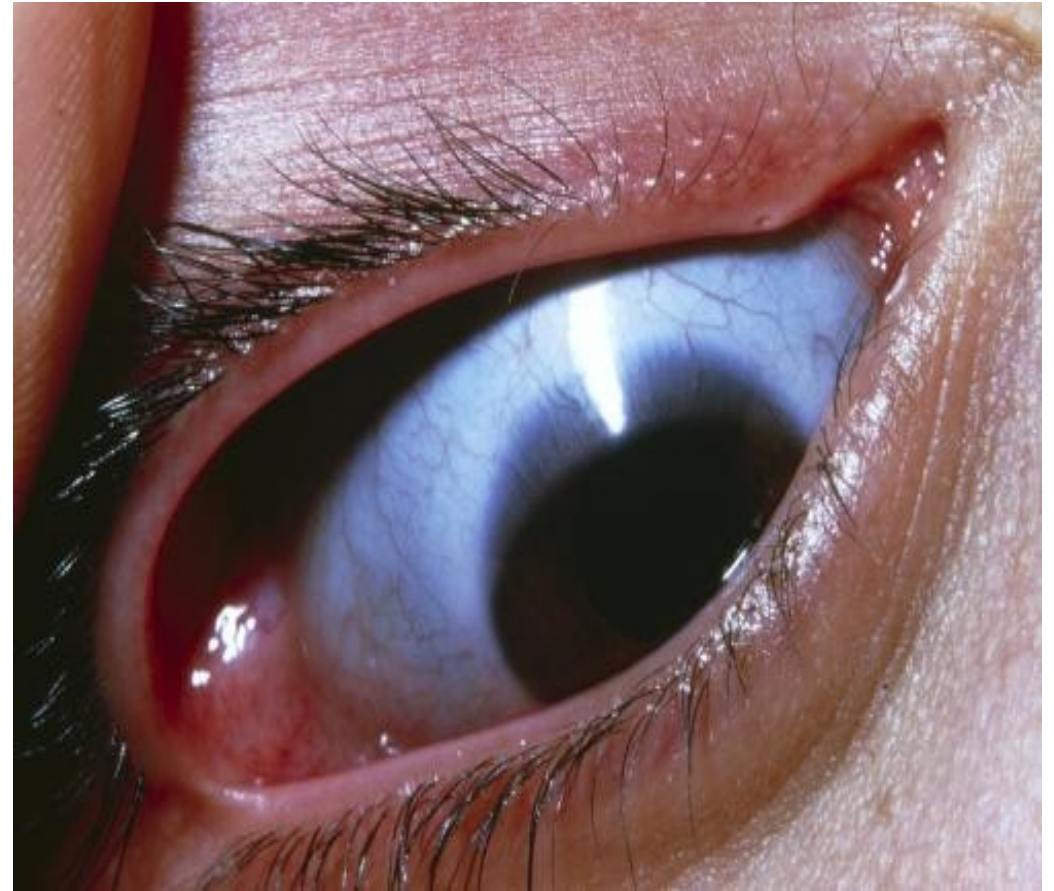Spojivka u anémie

Skléry

- skléry jsou fyziologicky bílé, anikterické
- ikterické skléry – žlutavé zbarvení – mírnější forma = subikterus
- subkonjunktivální hemoragie – u krvácivých stavů, při námaze
- modravé zbarvení – u osteogenesis imperfecta



Ikterické skléry



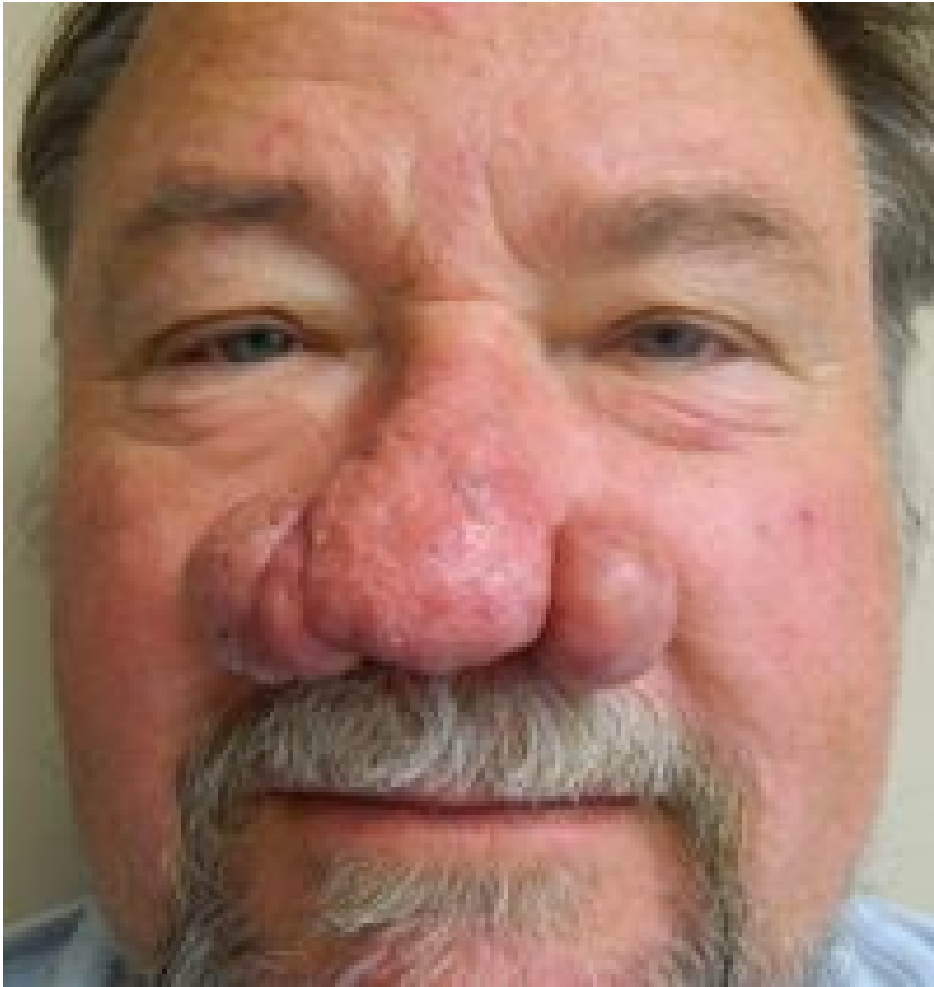Namodralé skléry u OI

Zornice

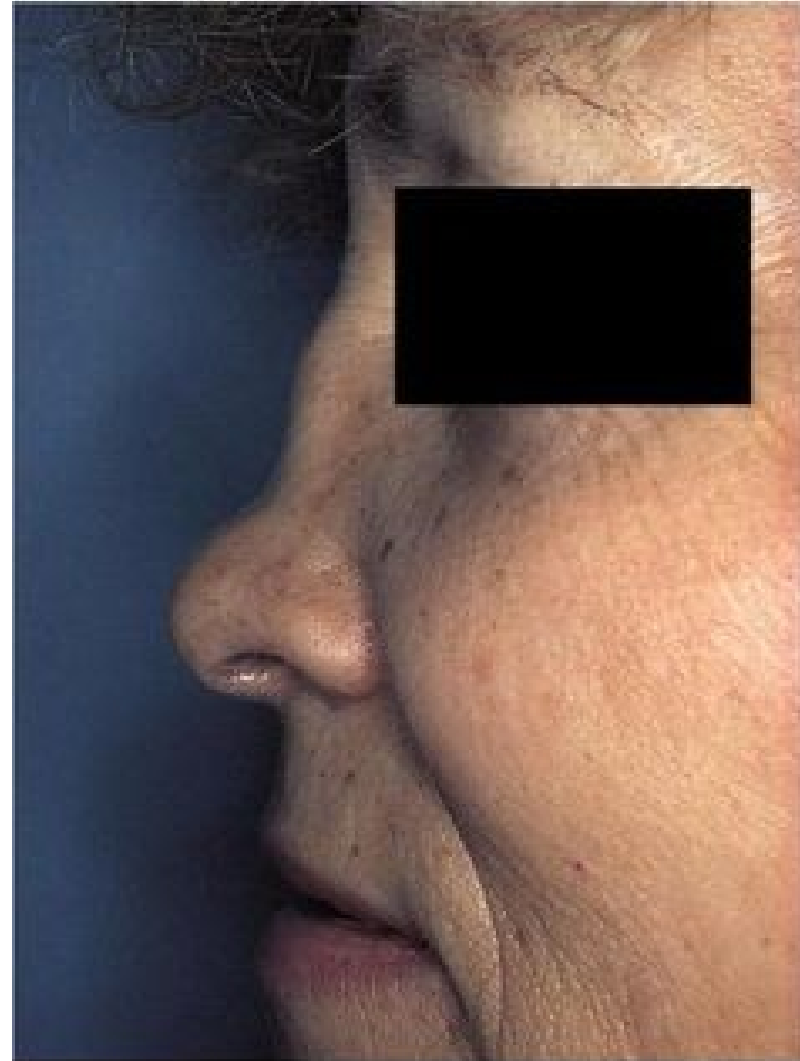- **fyziologicky** okrouhlé, isokorické, reagují na osvit i konvergenci
- **mióza** -zúžení – reakce na světlo, při poškození sympatiku – převládne parasympatikus, intoxikace opiáty
- **mydriáza** – rozšíření – reakce na tmou, při poškození parasympatiku – převládne sympatikus, otrava atropinem/belladonou
- **anizokorie** – nestejná šíře zornic – u různých intrakraniálních procesů – CMP, tumory, atd.

Nos

- fyziologicky symetrický, přiměřené velikosti i tvaru, volně průchodný, bez sekrece
- velký nos u akromegalie
- rhinophyma – zvětšený nos nerovného povrchu až květákovitý – typicky u Rosacey
- sedlovitý – vrozená Lues, granulomatóza s polyangitídou – dříve Wegenerova granulomatóza
- epistaxe – krvácení z nosu
- furunkl



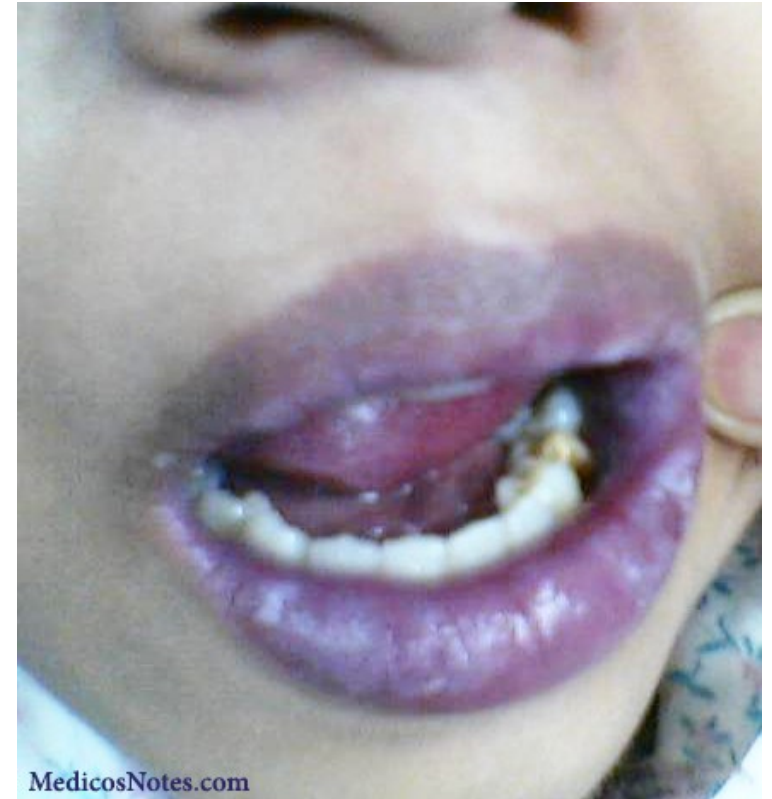Rhinophyma



Sedlovitý nos

Rty

- fyziologicky jsou symetrické, ružové, hladké, vlhké
- asymetrie – paréza dolní větve n. VII – viz. výše, někdy podmíněno i chybějícím chrupem
- cyanóza – u poruchy saturace krve kyslíkem
- suché rty – při dehydrataci
- herpes labialis
- cheilitida – zánět rtu



MedicosNotes.com

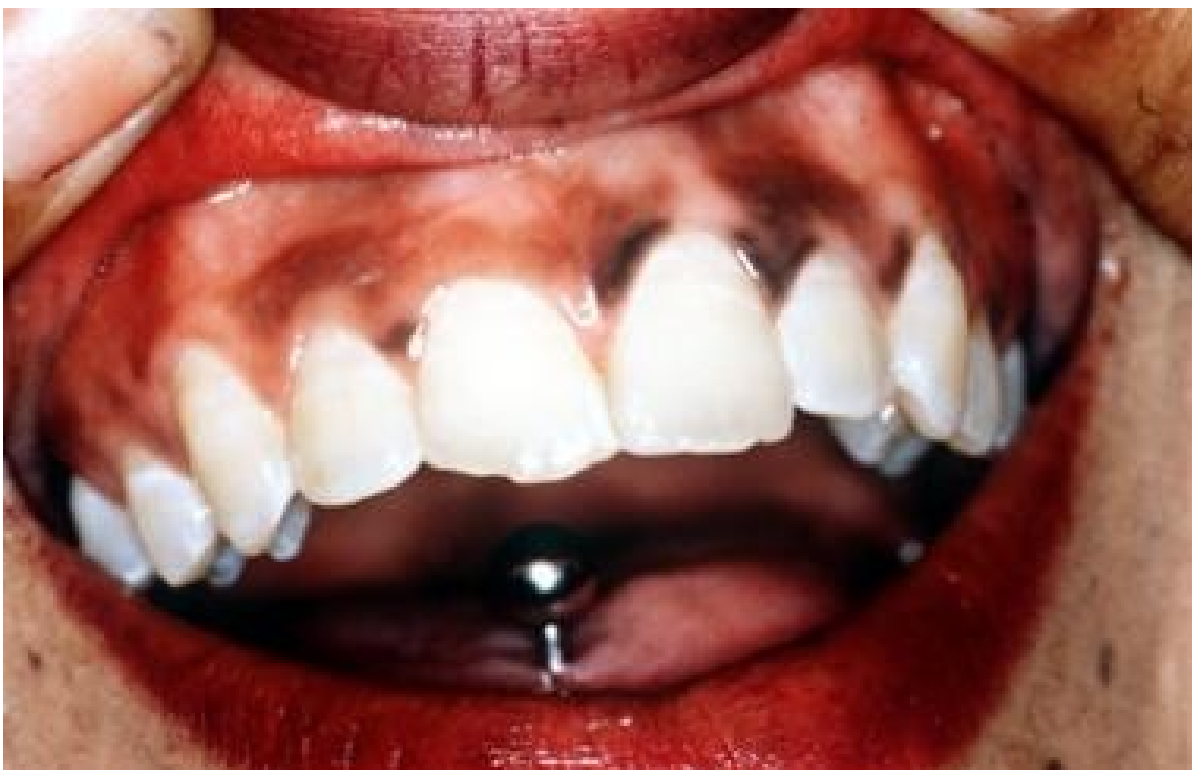Cyanóza

Foetor ex ore

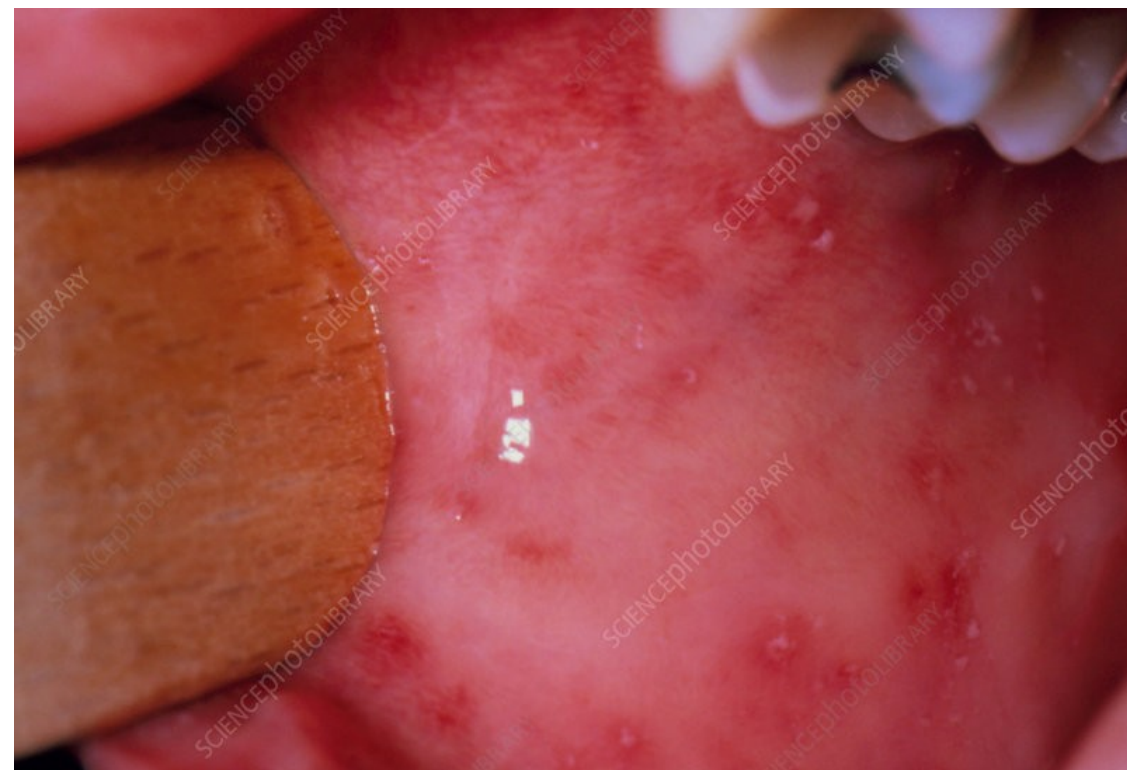- u zánětu v dutině ústní
- kariézní chrup
- ulcerace, tumory dutiny ústní/ORL oblasti/jícnu/žaludku
- u plicního abscesu – hnilobný zápach
- acetonový – u ketoacidózy u diabetiku
- alkoholový
- hepatální – u jaterního selhání – pach připomíná čerstvá játra
- urinózní – u renálního selhání – amoniakální pach

Sliznice dutiny ústní

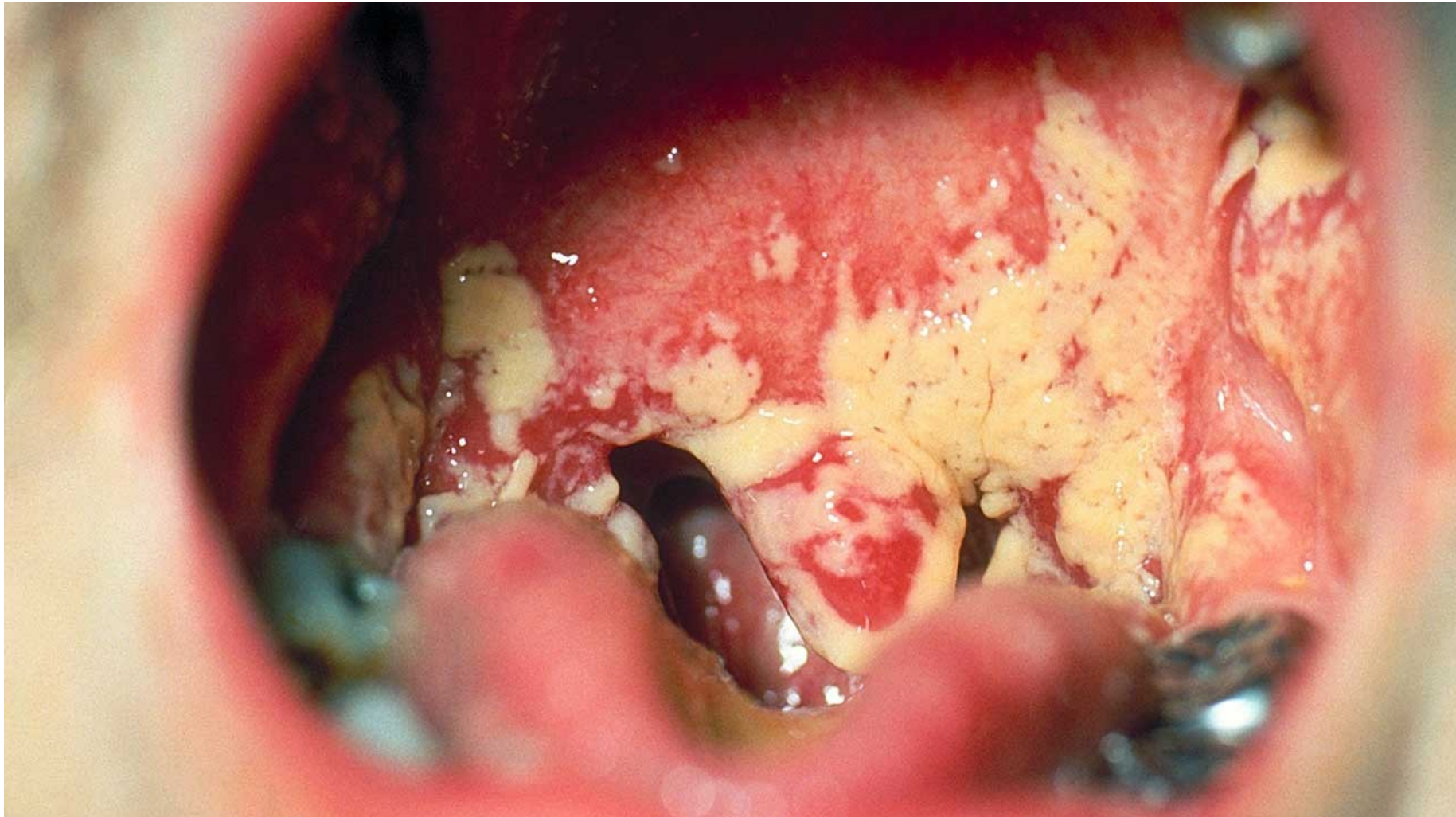
- bledá při anémii
- zarudlá u stomatitidy, přítomné i afty
- grafitové skvrny u Addisonovy nemoci
- Koplikovy skvrny u spalniček
- eroze, vředy u hematolog. onemocnění
- soor (moučnivka) – bělavé povlaky způsobené kvasinkou – typicky u imunodeficiencí



Grafitové skvrny



Koplikovy skvrny



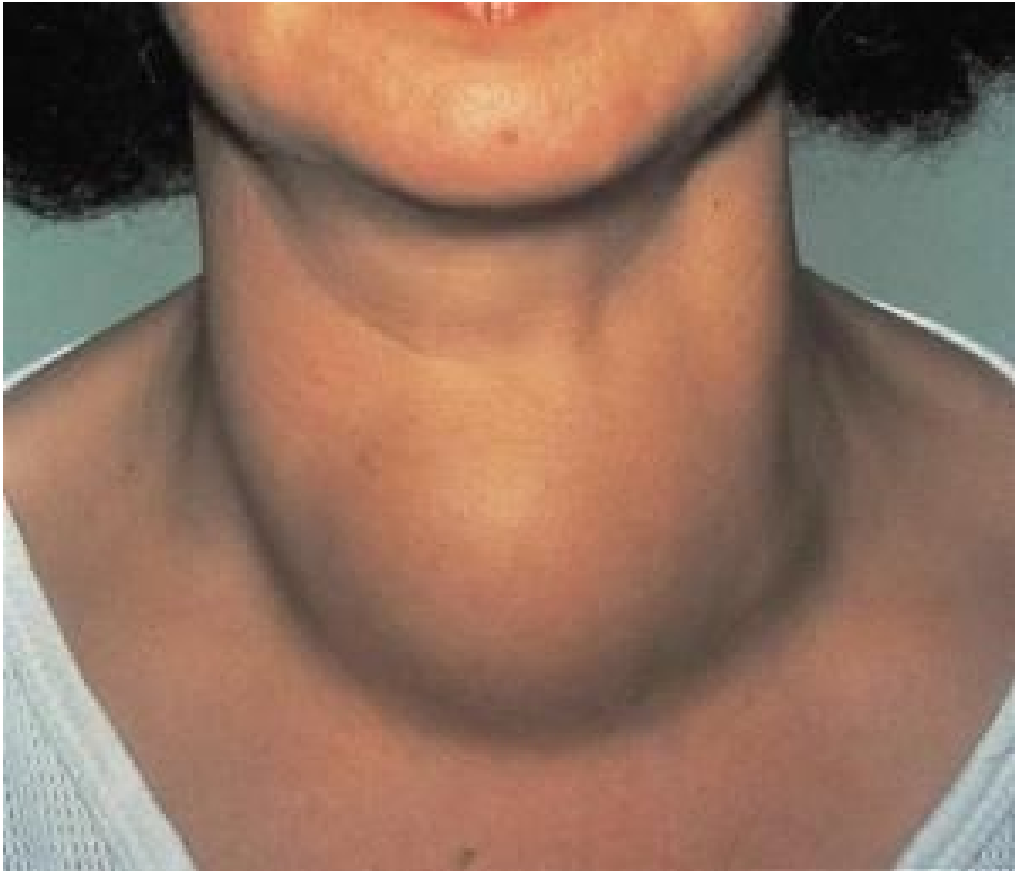
Soor

Jazyk

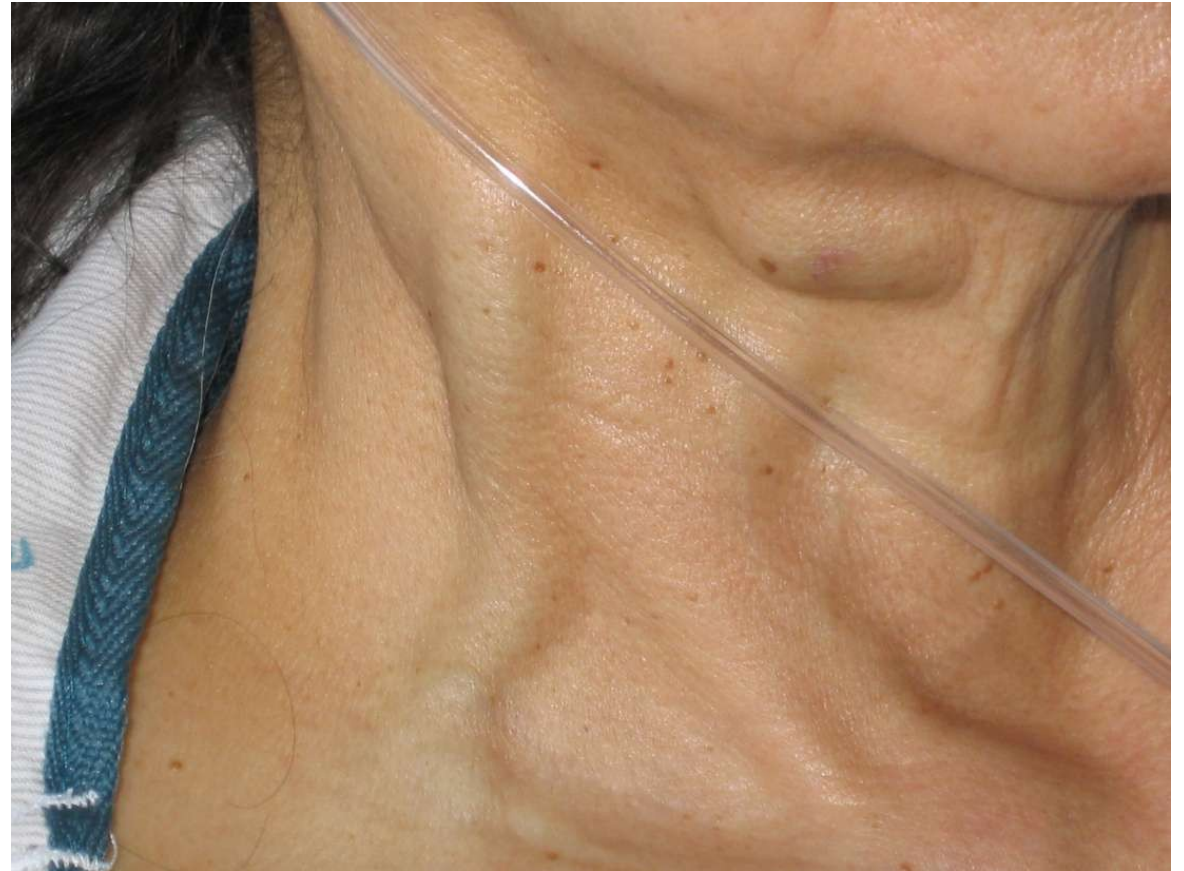- fyziologicky růžový, bez povlaku, plazí středem
- deviace – paréza N. hypoglossus – např. u CMP
- suchý jazyk – dehydratace
- povleklý
- malinový – u spály
- pokousaný – u epileptických záchvatu
- makroglosie – u otoku, myxedému, akromegalie

Vyšetření krku - pohled

- fyziologicky symetrický
- patologicky:
 - struma – zvětšená štítná žláza,
 - zvětšené lymfatické uzliny,
 - zvýšená náplň krčních žil – městnání před pravostrannými srdečními oddíly, u konstriktivní a exsudativní perikarditidy, trikuspidálních vad



Struma



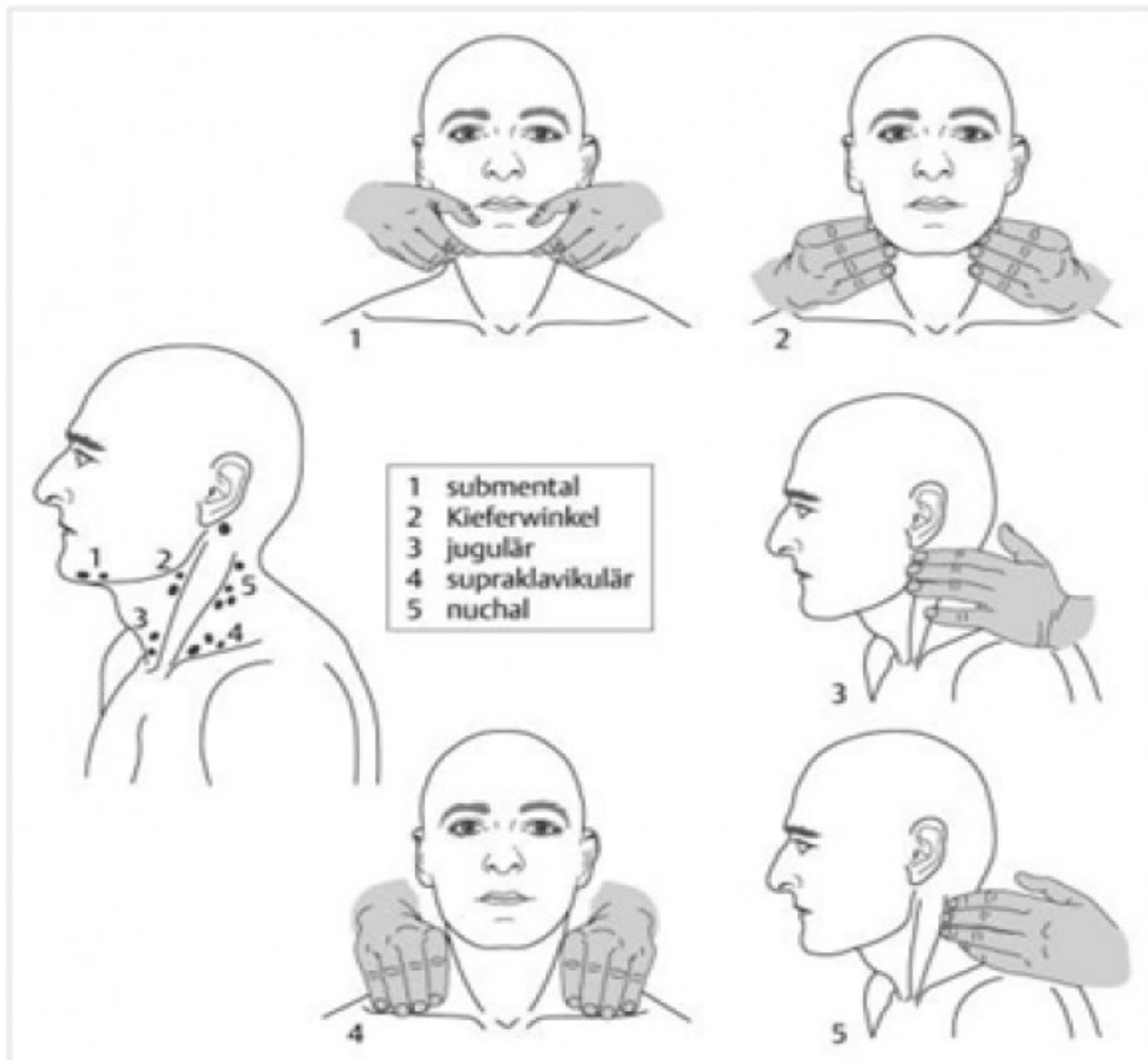
zvýšená náplň krčních žil

Vyšetření krku – pohmat

- **pulzace art. carotis** – oslabení nebo nehmatná pulzace může znamenat zúžení nebo úplnou obturaci cévy
- **pohmat štítné žlázy** – fyziologicky nehmatná, běžně není ani viditelná
 - při vyšetření vyzveme pacienta k polknutí - lepší odlišení od okolitých struktur
 - difuzní nebo uzlová, hypo-, eu-, hyperfunkční
 - všímáme si i příznaku hypo-, nebo hypertyreózy – exoftalmus, tempo řeči, srdeční frekvence, atd.

Vyšetření krku – pohmat

- **lymfatické uzliny** – fyziologicky nehmatné
- **zvětšení zánětlivé** – měkké, bolestivé, volně pohyblivé
 - **jednotlivé uzliny** – regionální lymfadenitida při tonzilitidě, nasofaryngitidě, ginivitidě, zubních afekcích
 - **vícečetné uzliny** – TBC, sarkoidóza, toxoplasmóza, mononukleóza
- **zvětšení nádorové** – tužší, nebolestivé, fixované ke spodině
 - Virchowova uzlina u karcinomu žaludku – levá supraklavikulární krajina
 - jinak jakákoli metastáza solidního tumoru či primární hematoonkologické onemocnění



Vyšetření krku - poslech

- k vyšetření karotid
- systolický šelest – propagace při aortální stenóze
- asymetrická slyšitelnost při jednostranné stenóze arterie

Děkuji za pozornost