

MUNI  
MED

FAKULTNÍ  
NEMOCNICE  
BRNO

# Onkochirurgie, chirurgie prsu a malé pánve

MUNI  
MED

FAKULTNÍ  
NEMOCNICE  
BRNO

# Onkochirurgie

# Onkochirurgie

---

Chirurgické řešení maligních a benigní nádorů

**Maligní nádory** - nekontrolované množení nádorových buněk charakterizované lokální invazí a schopností vzdáleného metastázování do ostatních orgánů

**Benigní nádory** - bez lokální invaze či vzdáleného metastázování

# Role chirurgie v léčbě nádorů

---

- Nejstarší známá metoda léčby nádorových onemocnění
- V současnosti součástí multidisciplinárního přístupu k onkologickým pacientům
- Trend specializovaných indikačních komisí zabývajících se jednotlivými typy nádorů za přítomnosti chirurga, onkologa, radiačního onkologa radiologa a dalších specialistů

# Role chirurgie v léčbě nádorů

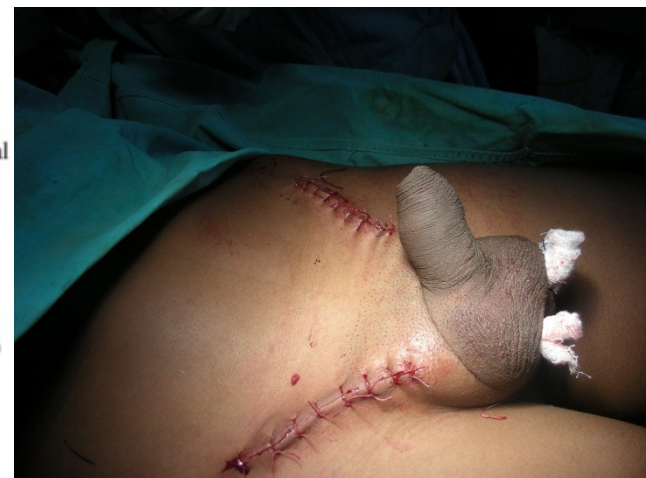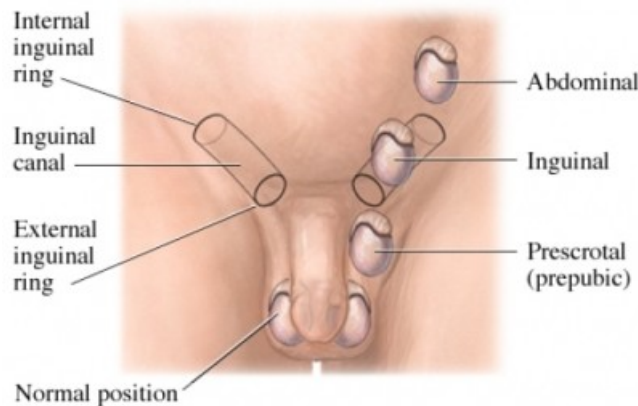
---

- Preventivní
- Diagnostická
- Staging nádorové onemocnění ( stanovení stádia onemocnění)
- Léčebná
- Paliativní

# Prevence

Operační řešení onemocnění, která by mohla s velkou pravděpodobností dospět ke vzniku nádorového onemocnění

1. Příklad: **Nesestouplá varlata( kryptorchizmus)** – v případě ponechání vede ke vzniku tumoru varlete, proto nutné provedení orchidopexe



# Prevence

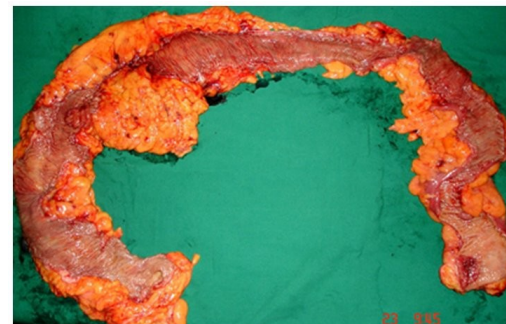
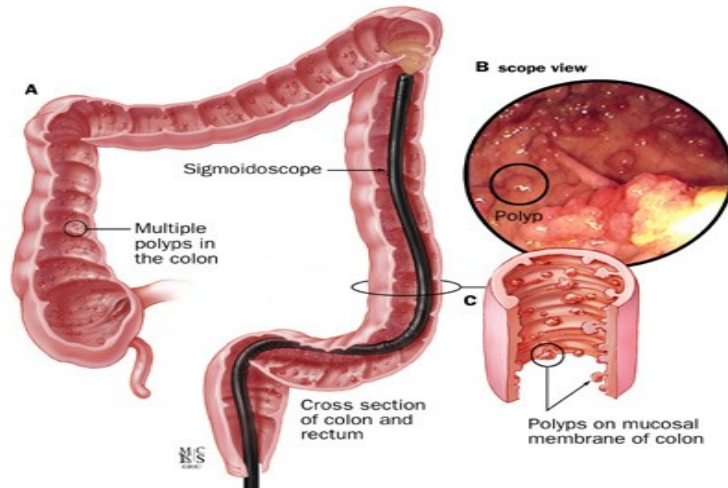
---

2. Příklad: **Familiární polypóza tračníku** vede ke vzniku karcinomu tlustého střeva

Preventivní operace:

Totální kolektomie- odstranění celého tlustého střeva

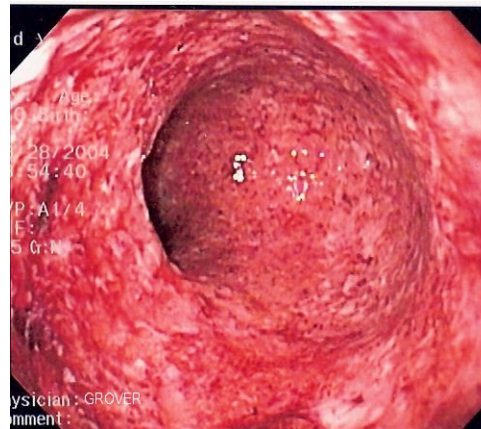
Proktokolektomie – odstranění tlustého střeva a konečníku



# Prevence

---

3. Příklad: **Ulcerózní kolitida** představuje riziko rozvoje karcinomu tračníku, proto možnou preventivní operací je opět totální kolektomie či proktokolektomie





# Diagnostika

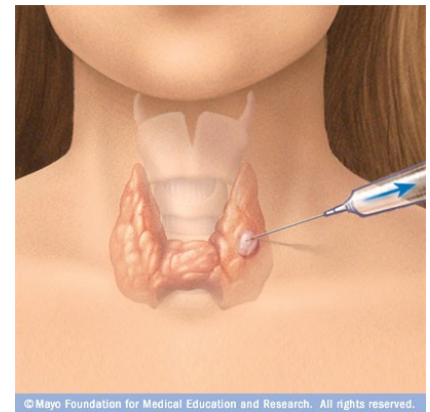
---

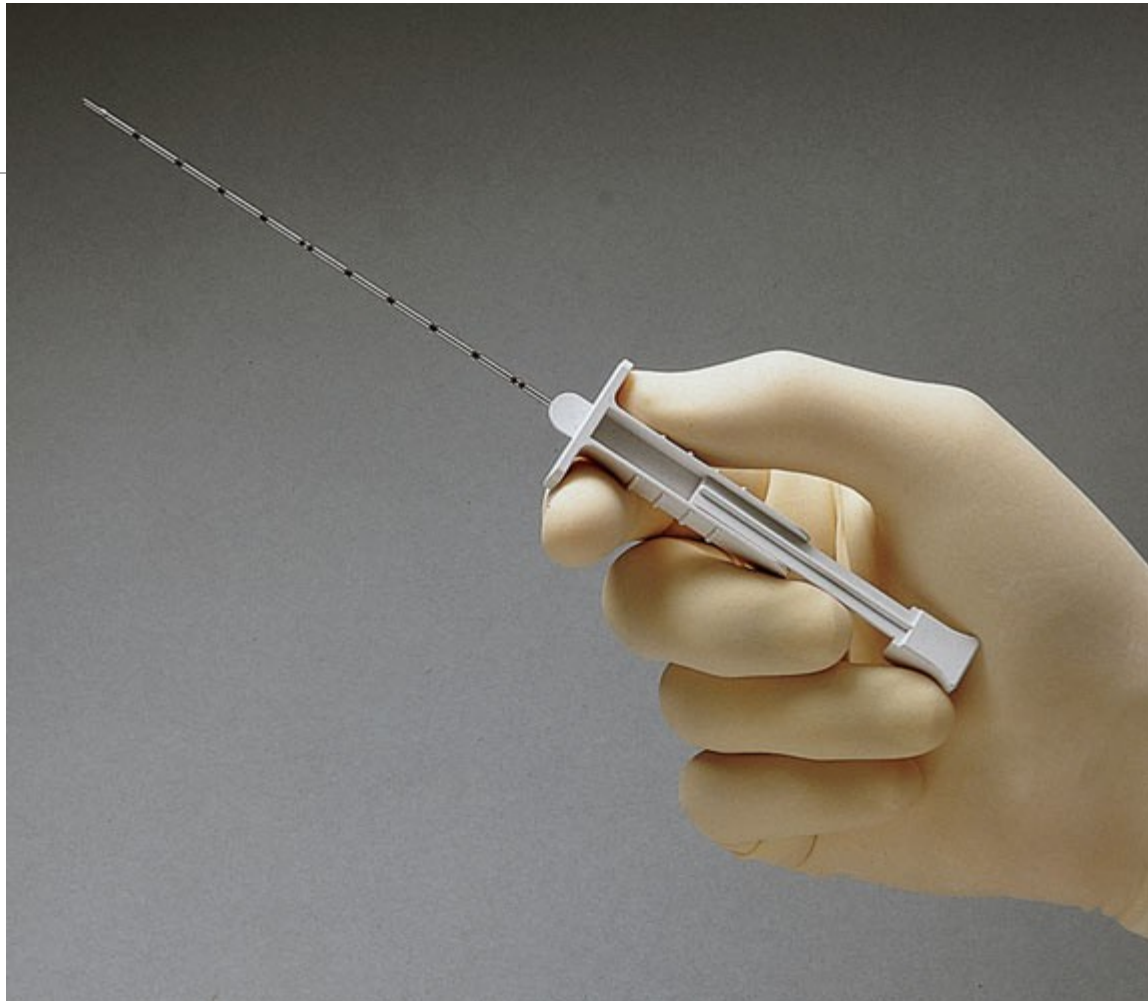
Role chirurgie v této oblasti kromě klinického vyšetření spočívá i v odběru vzorků ( biopsie) k následnému histopatologickému vyšetření a stanovení diagnózy

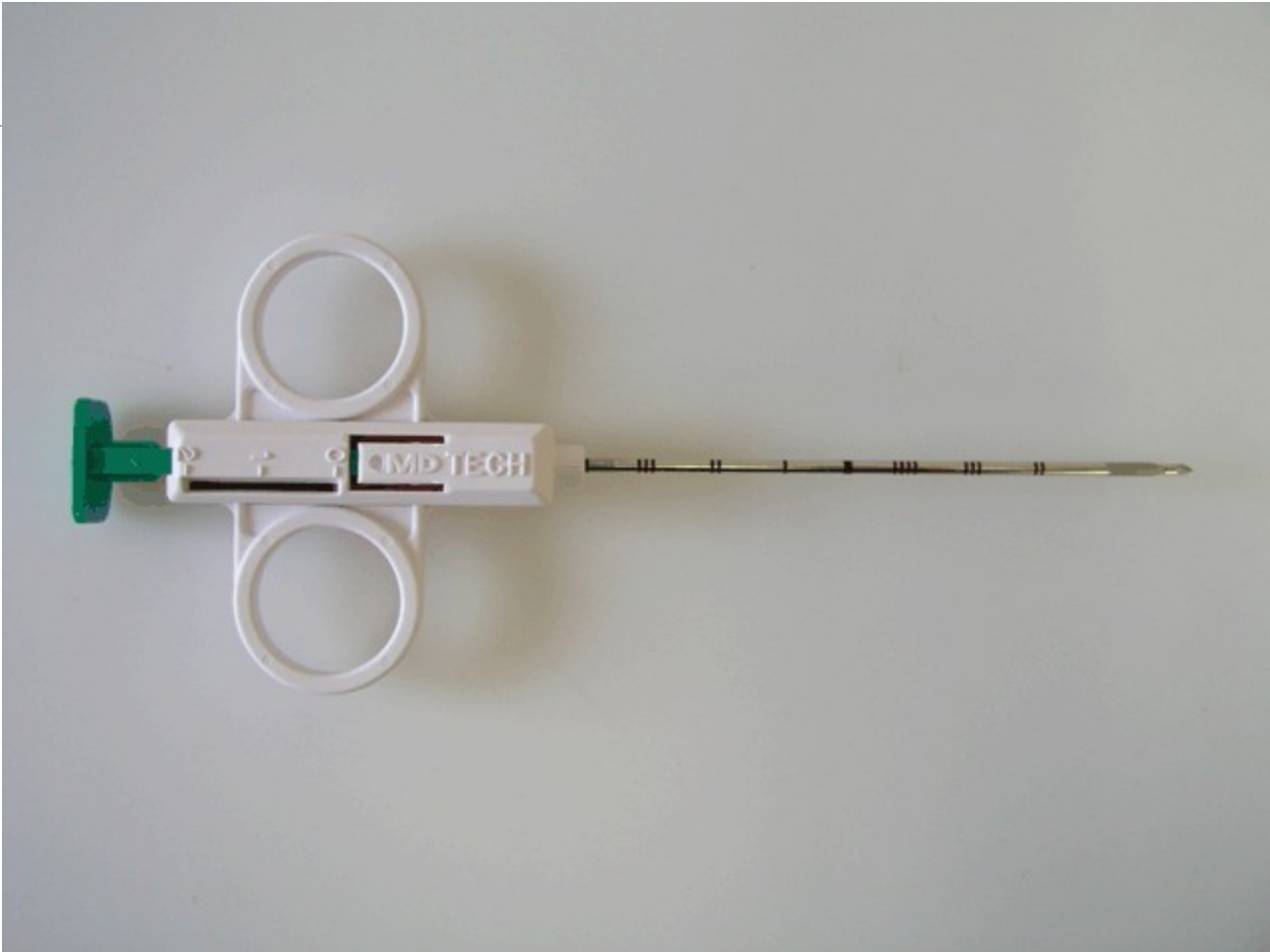
# Možnosti odběru biopsie

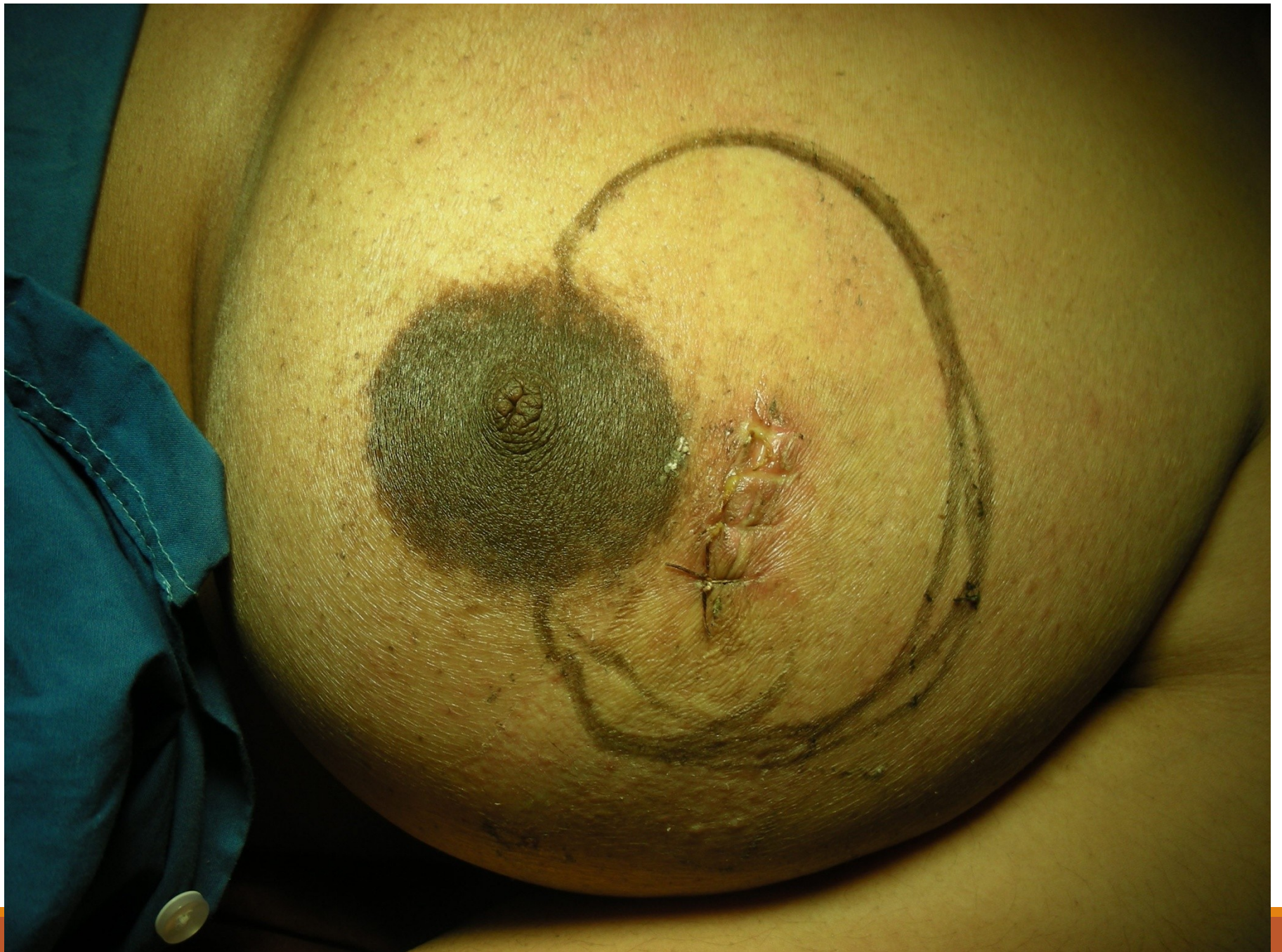---

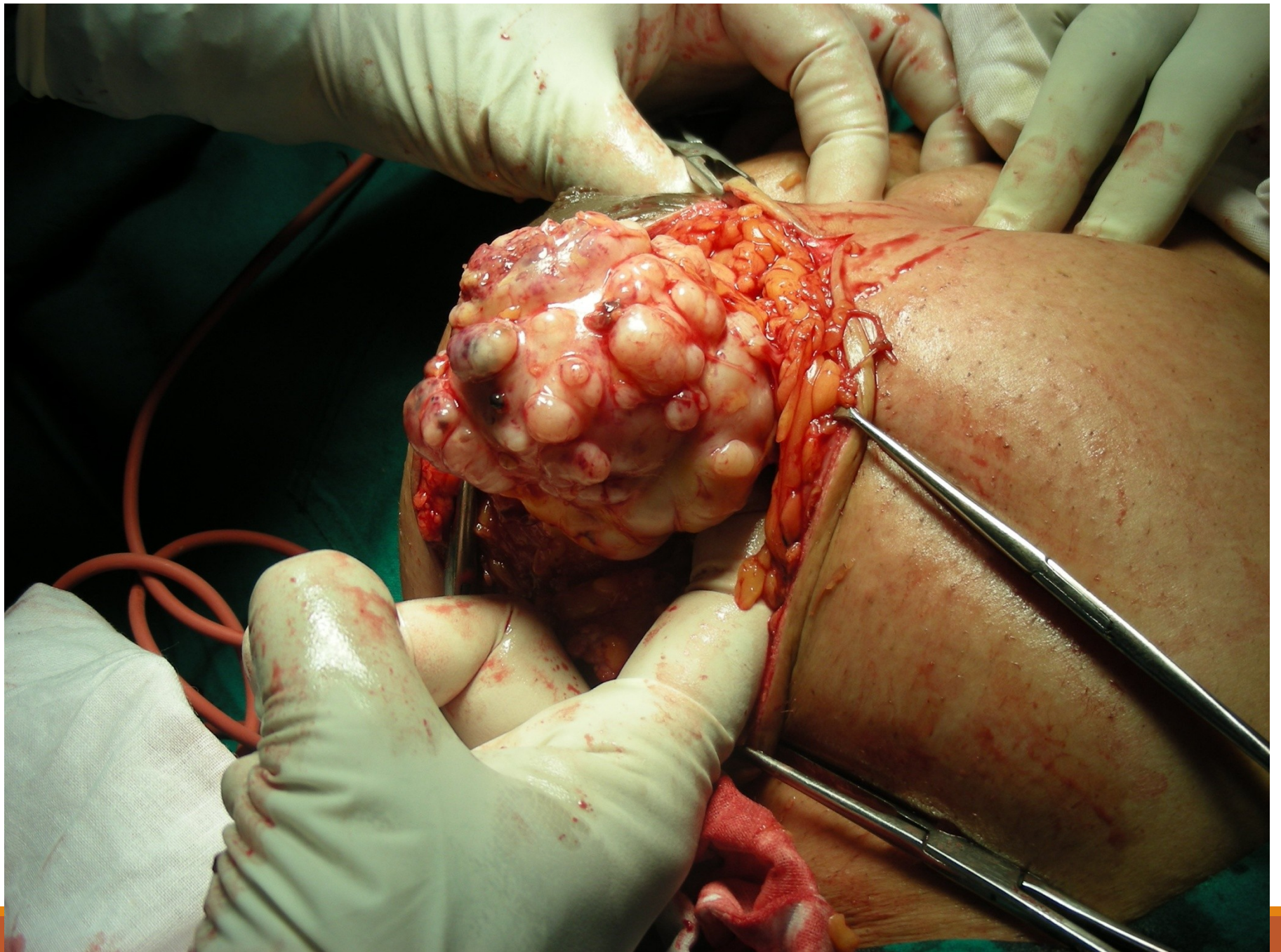
1. Aspirační Biopsie (FNAC) ( blíže u onemocnění prsu)
2. Jehlová biopsie ( blíže u onemocnění prsu)
3. Biopsie odebraná bioptickými kleštěmi při endoskopickém vyšetření
4. Chirurgická excize z léze
5. Kompletní resekce či exstirpace postiženého orgánu či léze

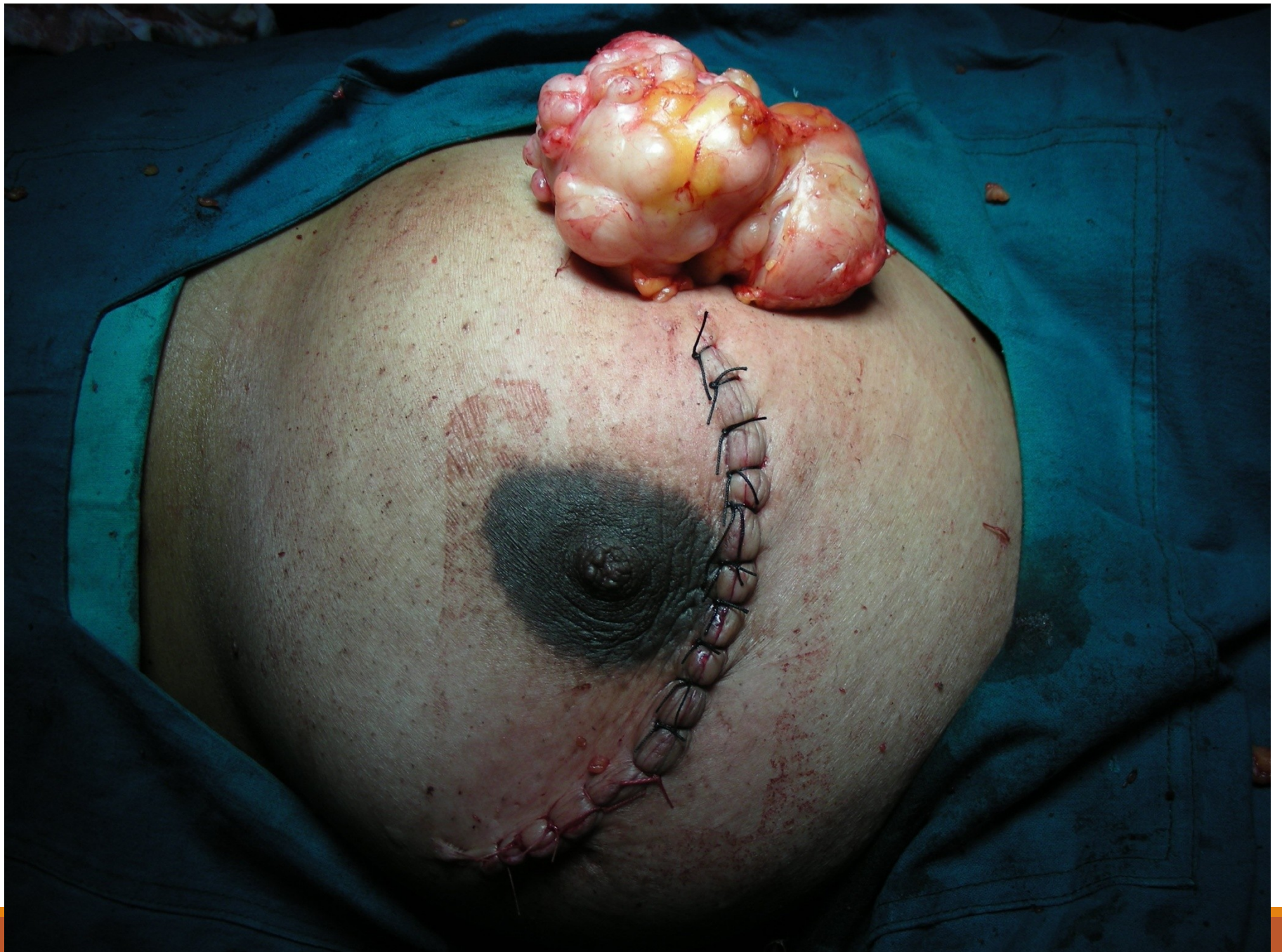











# Zásady odběru biopsie

---

- Vhodná volba místa odběru či punkčního kanálu při odběru jehlové či aspirační biopsie, tak aby nebyla zbytečně kontaminována další tkáň
- Odběr dostatečného množství co nejméně zhmožděného či jinak poškozeného( termicky) materiálu
- Odeslání vzorku ve správném fixační mediu co nejrychleji k histologickému zpracování s adekvátní dokumentací



# Staging onemocnění

---

- Znamená stanovení rozsahu a šíření nádorového onemocnění
- Odvíjí se o něj další léčba předcházející ( neoadjuvantní) či následující adjuvantní) po samotnému chirurgickému resekcčnímu výkonu.
- Staging onemocnění je hodnocen TNM klasifikací
  - T – charakteristika tumoru – velikost, vztah k okolním strukturám
  - N - posuzuje zasažení spádových lymfatických uzlin
  - M – hodnotí přítomnost vzdálených metastáz

# Metody používané v chirurgii ke stagingu

---

- Explorativní laparotomie
- Diagnostická laparoskopie
- Diagnostická torakoskopie, torakotomie, mediastinoskopie
- Odběr biopsií, lymfatických uzlin, sentinelové lymfatické uzliny
- Endoskopie trávicího traktu – GFS, kolonoskopie, ano- rektoskopie

# Léčba

---

- Chirurgické řešení zůstává i v dnešní době hlavní terapeutickou možností léčby solidních nádorů s kurativním záměrem
- Chirurg je nedílnou součástí multidisciplinárního týmu stanovujícího optimální individuální léčebný postup u každého onkologického pacienta

# Role chirurgie v léčbě a paliativní léčbě

---

Definitivní chirurgické řešení primárního nádoru

Chirurgická resekce metastáz onemocnění s kurativním záměrem

Řešení akutních stavů u onkologických pacientů( ileosní stavy, krvácení..

Redukce masy( debulking) nádorového onemocnění

Paliativní chirurgické výkony- spojkové operace, stomie, výživné stomie

Rekonstrukční výkony po onkologických operacích – plastické operace po mastektomiích atd.

MUNI  
MED

FAKULTNÍ  
NEMOCNICE  
BRNO

# Chirurgie prsu

# Mléčná žláza

---

žláza s vnější sekrecí sloužící k tvorbě mléka, podléhající hormonálním vlivům

základ v embryonální mléčné liště na hrudníku , od axily po tříslu

Vývojové fáze prsu - mamma infantilis, areolomamma, areolata, papilata

Tvary prsu mamma disciformis, hemispheroides, pyriformis, pendula

Anomalie prsu – polytelie- více bradavek, polymastia, mikromastia, makromastia, amastia

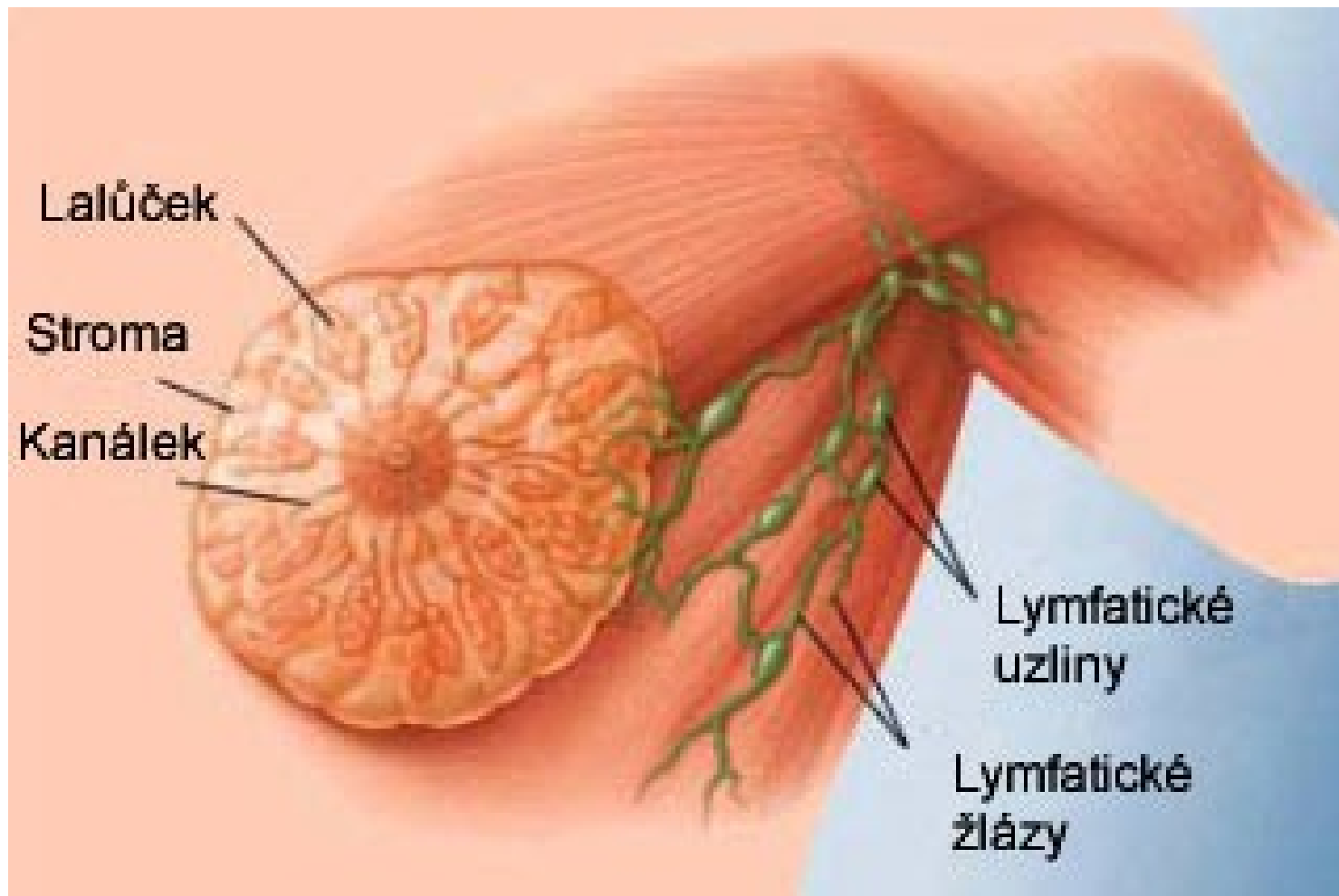
# Anatomie

---

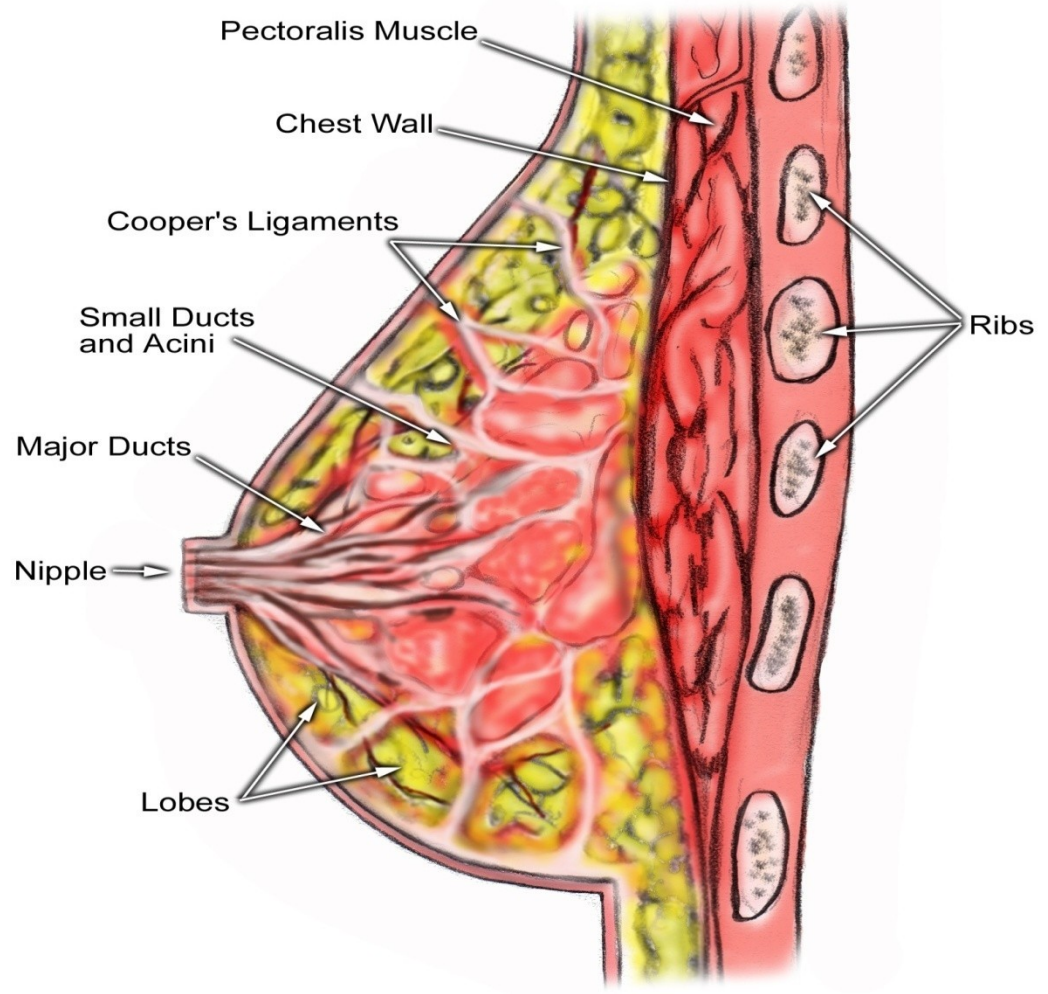
Umístění – od 2.-3. žebra po 6.-7. žebro , od sterna po přední axil. Čáru

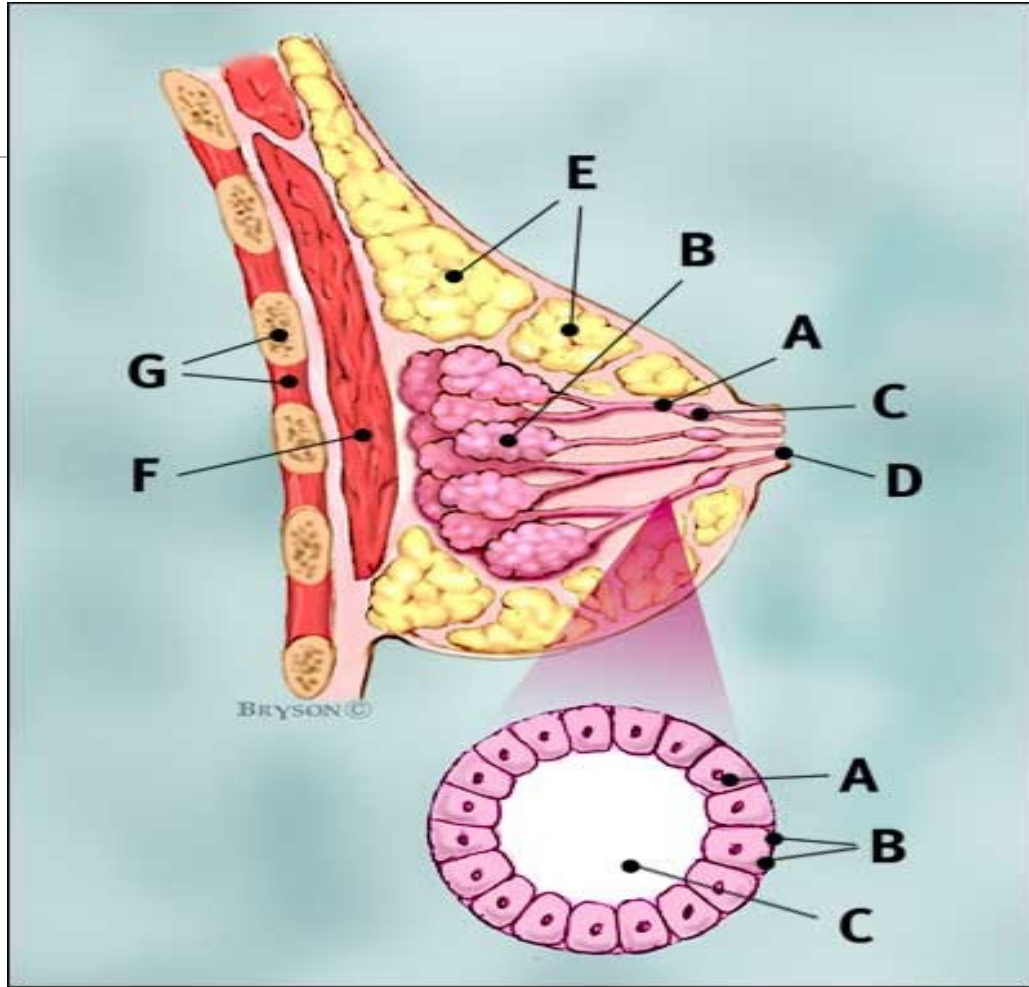
Váha průměrně 200 g, v laktaci dvojnásobek

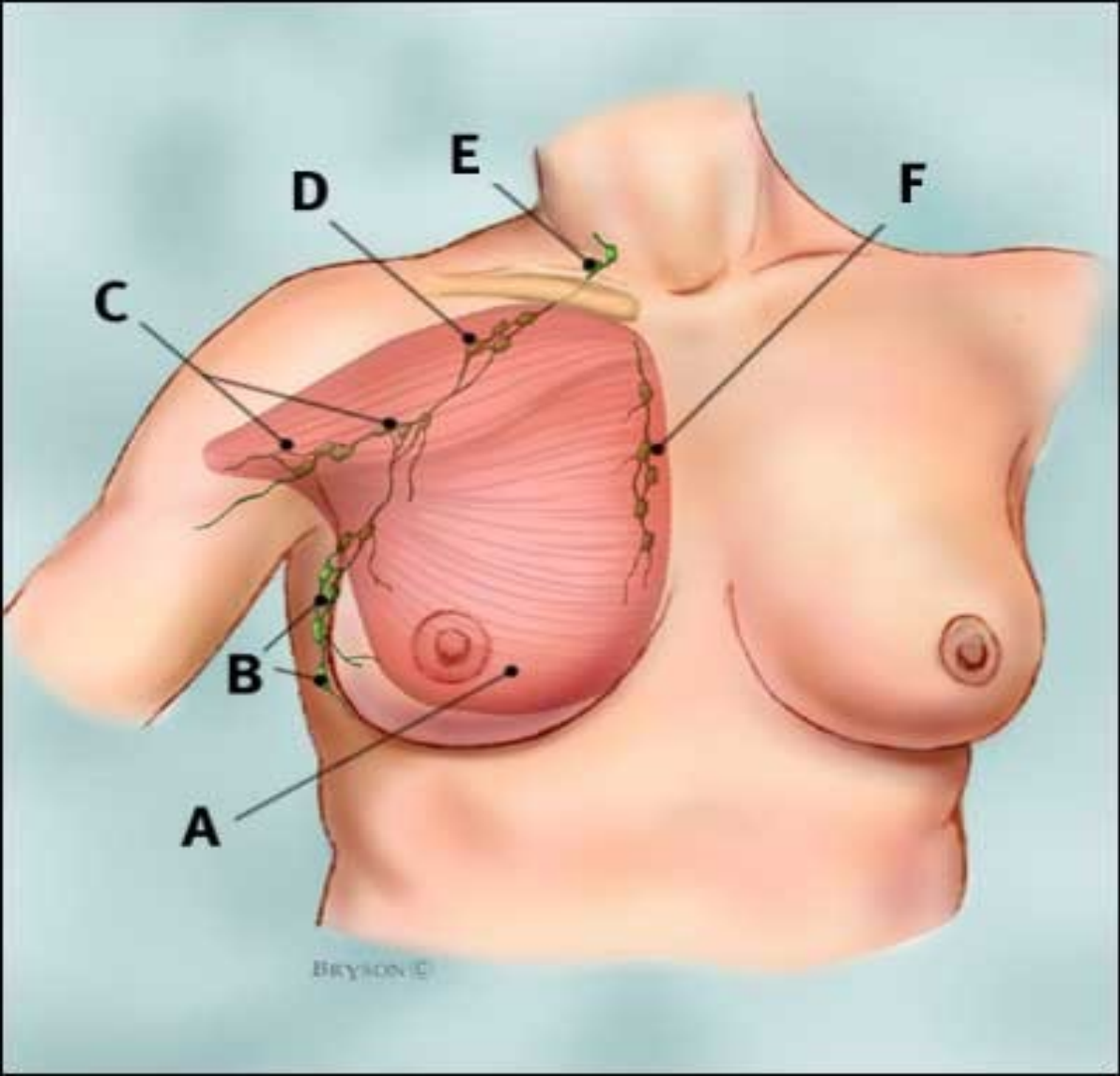
Žlázové těleso s 15-20 laloky s exkretorickými dukty obalené tukem  
premamárně, retromamárně











# Anatomie- svaly

---

M. pectoralis major – pars clavicularis, sternocostalis, abdominalis –  
inervace med. a later. pekt nerv., cévní zásobení a. thoracoacromialis

M. pectoralis minor – inervace med. Pekt. Nerv., a. thoracoacromialis

M. serratus ant.- n. thorac. longus, a. thoracia later. + a thoracodorsalis

M. latissimus dorsi -n. thoracodorsalis, a. thoracodorsalis

M. subscapularis

M. obliquus abdominis ext.

# Cévy a nervy prsu

---

A. thoracoacromialis z a. axillaris

A. thoracila later. z a.- axilaris

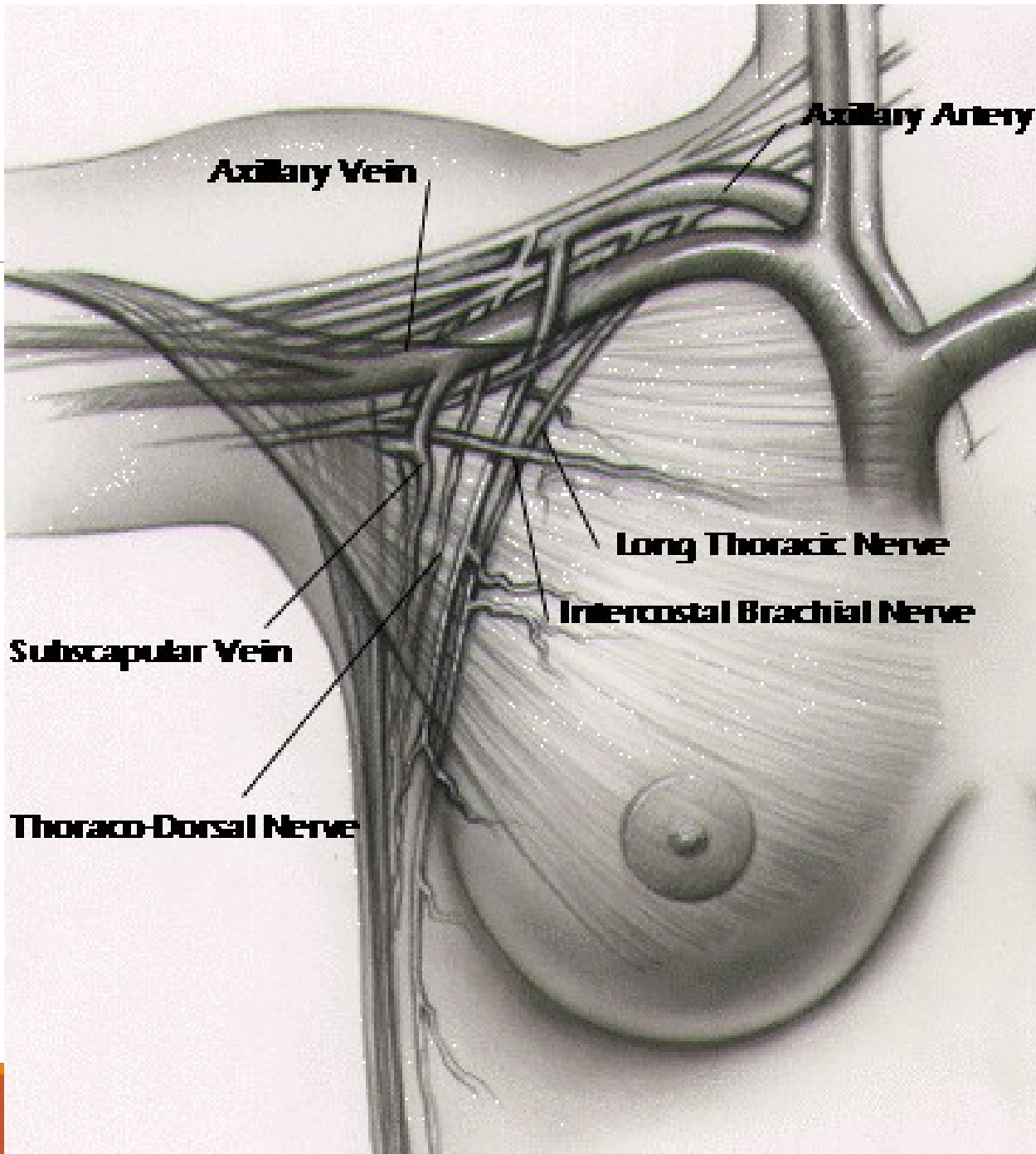
A. thoracodorsalis pokračování a. subscapularis

A. thoracica (mammaria) interna

N. pectoralis later. , med.

N, thoracicus longus - Bellův nerv

N. thoracodorsalis



**Axillary Artery**

**Axillary Vein**

**Long Thoracic Nerve**

**Intercostal Brachial Nerve**

**Subscapular Vein**

**Thoraco-Dorsal Nerve**

# Lymfatický systém

Důležitý z hlediska sledování meta šíření při Ca prsu

---

Tok lymfy je centrifugální směrem k region. lymf uzlinám

Většina lymfy jde skrze parenchym prsu

Hlavní drenáž směřuje do axily-97% , 1-3 % do intrathorak. uzlin

# Topografie uzlin

1. etáž- axilární uzliny- přední boční stěna hrudníku podél  
a. thorac. later

---

- centrální - podél v. axillaris

- zadní – na m. subscapularis při a.  
a n. thoracodorsalis

2. etáž- subpektorální- pod m. pector. min.

3. etáž- subclavikulární – ve vrchole axily, standartně se při  
exenteraci axily neodebírají

Interpektorální

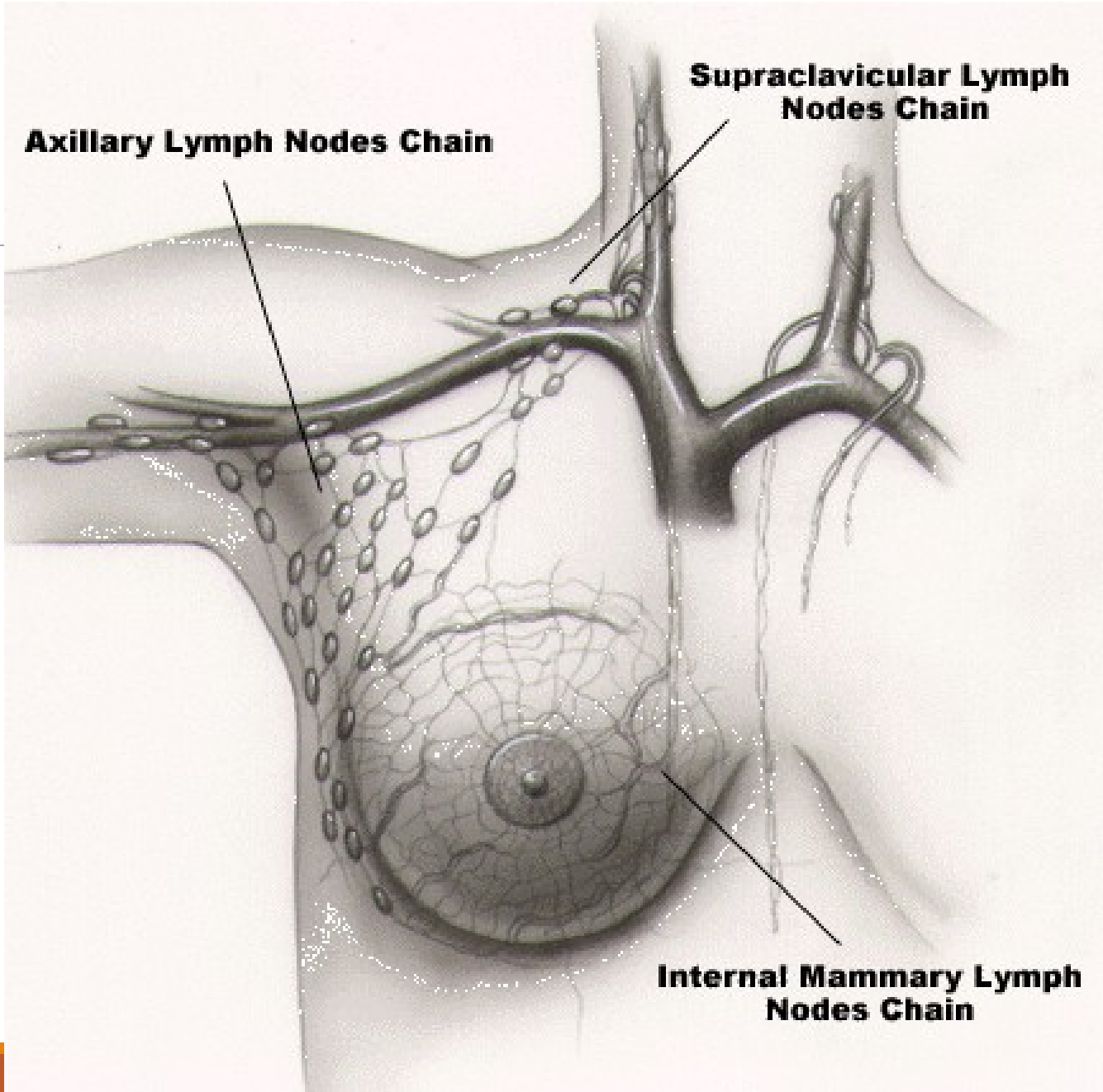
Supraclavikulární - znamenají postižení N2 , kontraindikace  
prim. chirurg. výkonu

Parasternální

Retromamární

Paravertebrální





**Axillary Lymph Nodes Chain**

**Supraclavicular Lymph Nodes Chain**

**Internal Mammary Lymph Nodes Chain**

# Vyšetřovací metody

---

**Klinika- aspekce** – barva , retrakce kůže, ložisko, infiltrace kůže

- palpace – ruce za hlavou, podél těla, ve stoje či v sed  
obě ruce , celé prsy, axily, nadklíčky

**SAMOVYŠETŘENÍ !!**

**Mamografie** - Molybdenová anoda, nižší dávky záření

- **nativní** – vždy 2 projekce- boční a kraniokaudální
- **kontrastní** – duktografie – naplnění ductů kontr. Látkou

**pro ca prsu- charakter. nález-** cípaté, neohraničené ložisko, mikrokalcifikace

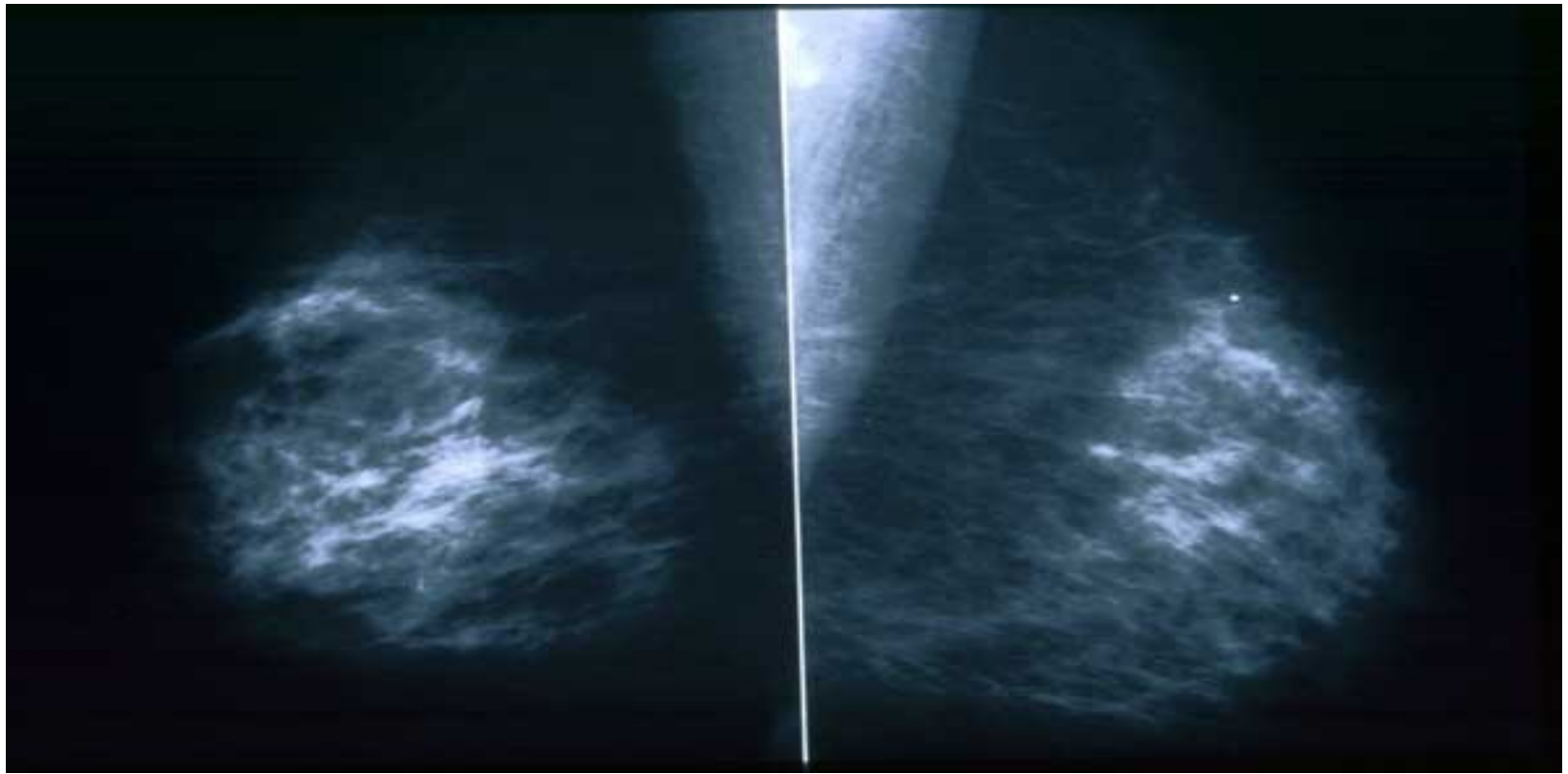
**Ultrasonografie**

**Termografie** - kontaktní x termovize

**Biopsie** APC, core cut biopsie, vakuová biopsie , cytologie ze sekretu

# Mamogram

---



# UZV

---

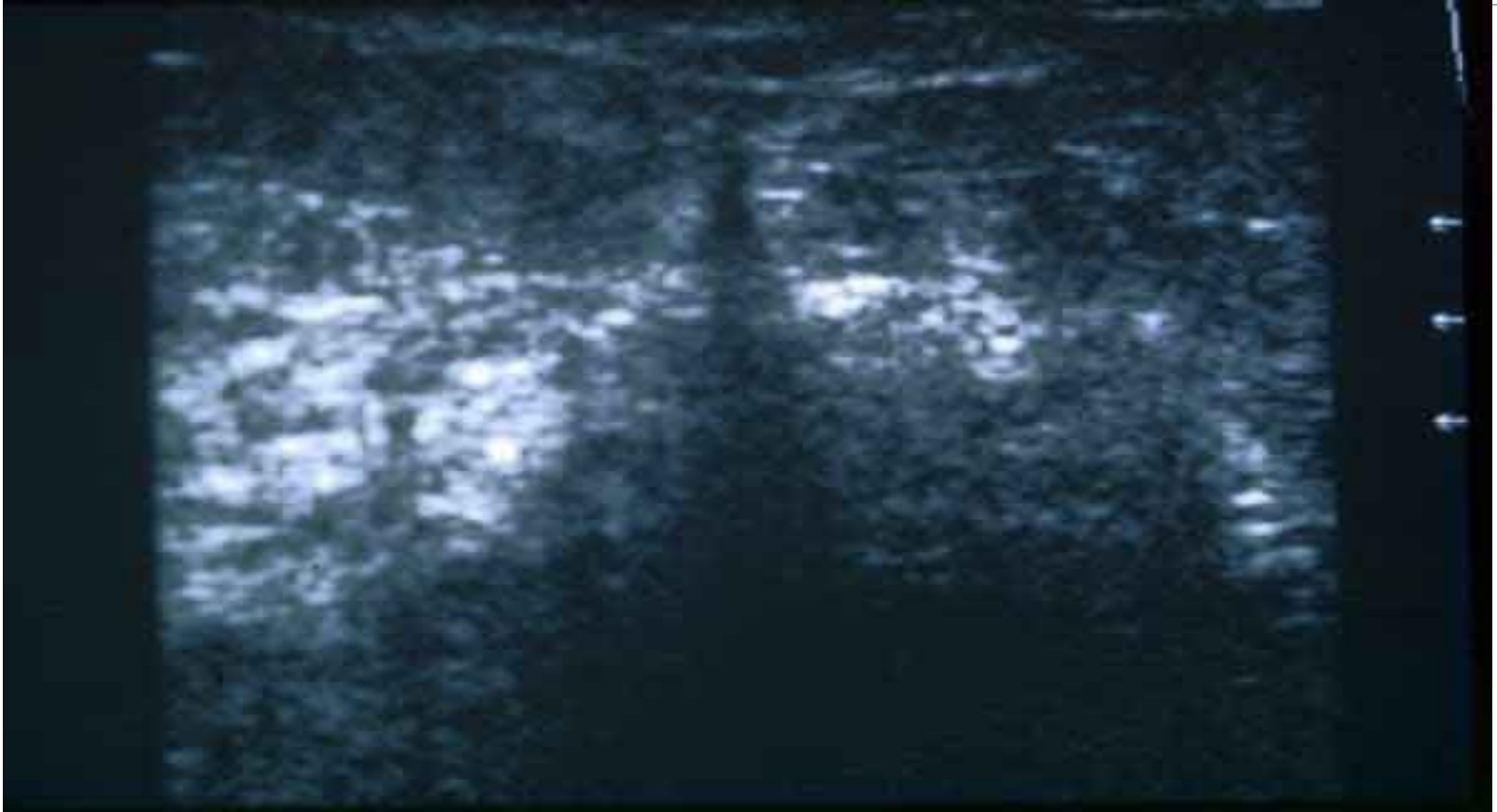
dobře diferencuje solidní lézi od cystické

je metodou volby pro detekci formací prsu u mladých žen do 30-35 roku života

doplní nejednoznačný mamografický nález a přispívá ke snížení zbytečně prováděných biopsií pro benigní nálezy

**typický sono obraz ca-** hypoechogení ložisko, neostré okraje, dorzální stín

UZV



mm

HOSP. UNIV. of PENN.



RIGHT BREAST 3 0 CLOCK

TRANS ■

# Biopsie

---

APC- aspir. punkční cytologie- do stříkačky jehlou z ložiska v prsu

Core cut biopsie – v lok. anestezii hmatné ložisko nebo pod UZV  
zaměřením nebo pod MG systém Bard magnum  
jehla 14 bioptické „dělo“ (biopsy gun)

Vakuová biopsie- velká jehla, nasávání ložiska vakuem ,  
velikost jehly 8 nebo 11 systém mamotom  
◦ Více materiálu, odstranění celého ložiska- pozor dg. výkon ne terapeutický

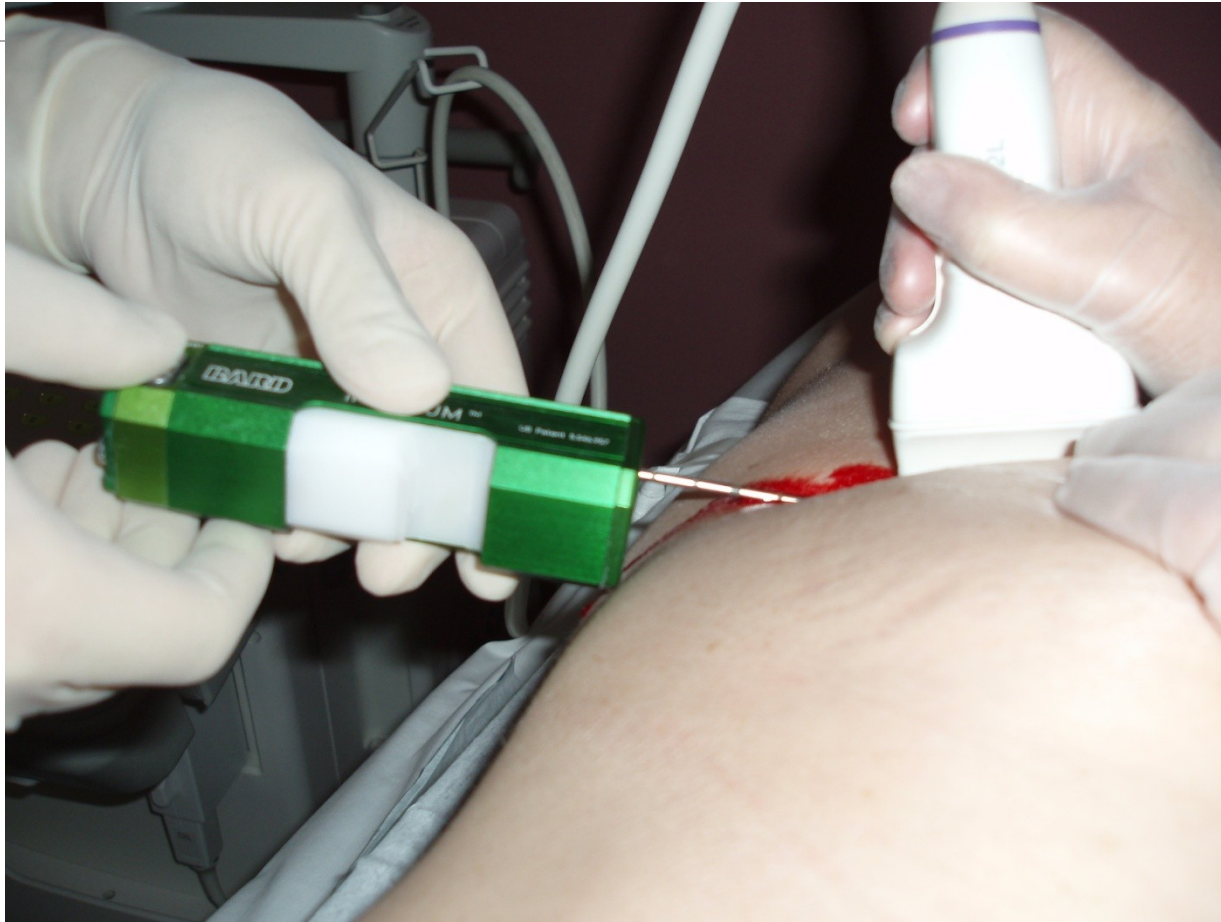
Cytologie na sklíčko ze sekretu z mammily

# Bard magnum

---

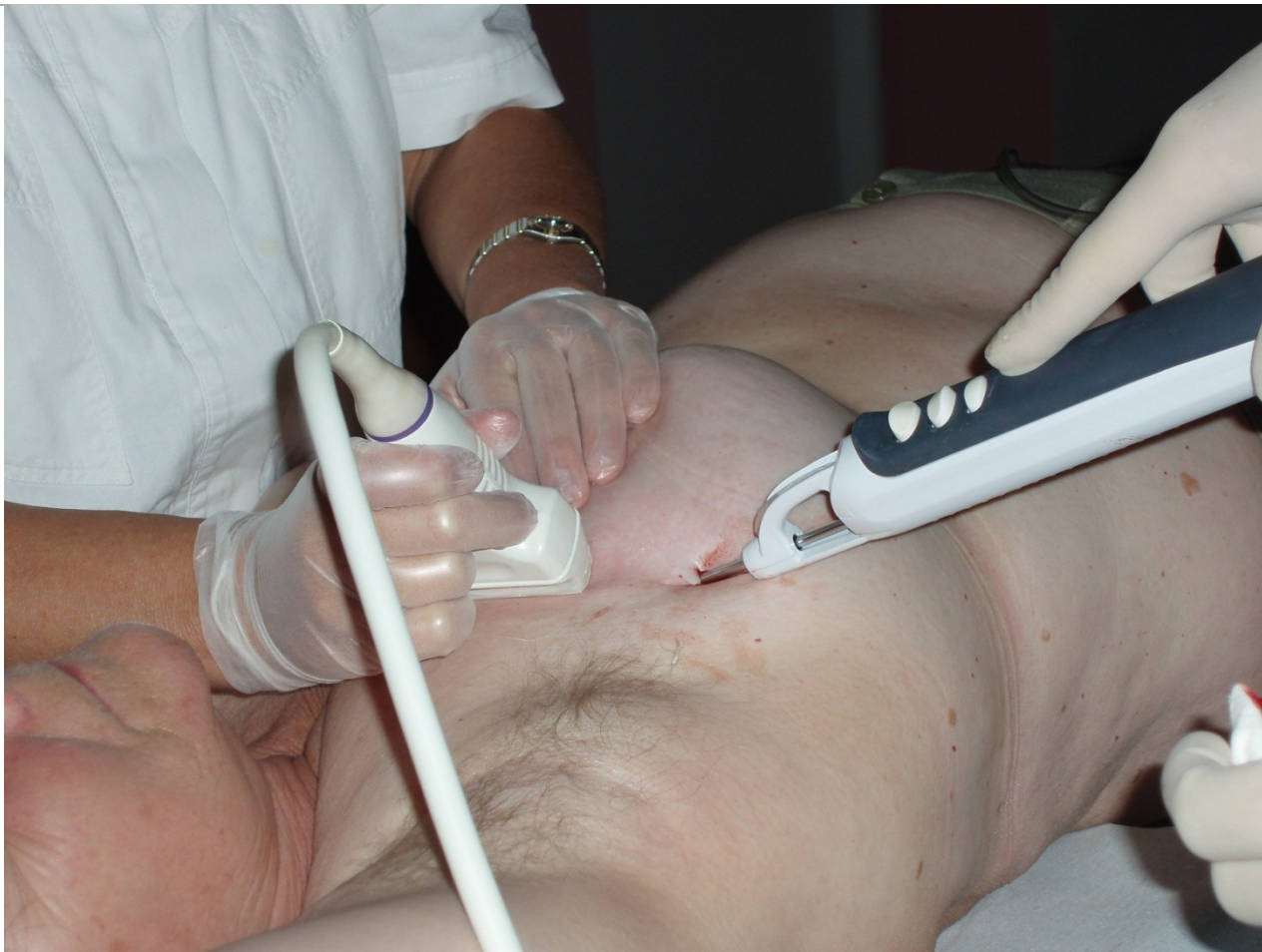





# Vakuová biopsie

---



# Další zobrazovací metody při diagnostice karcinomu prsu

---

Magnetická resonance MRI

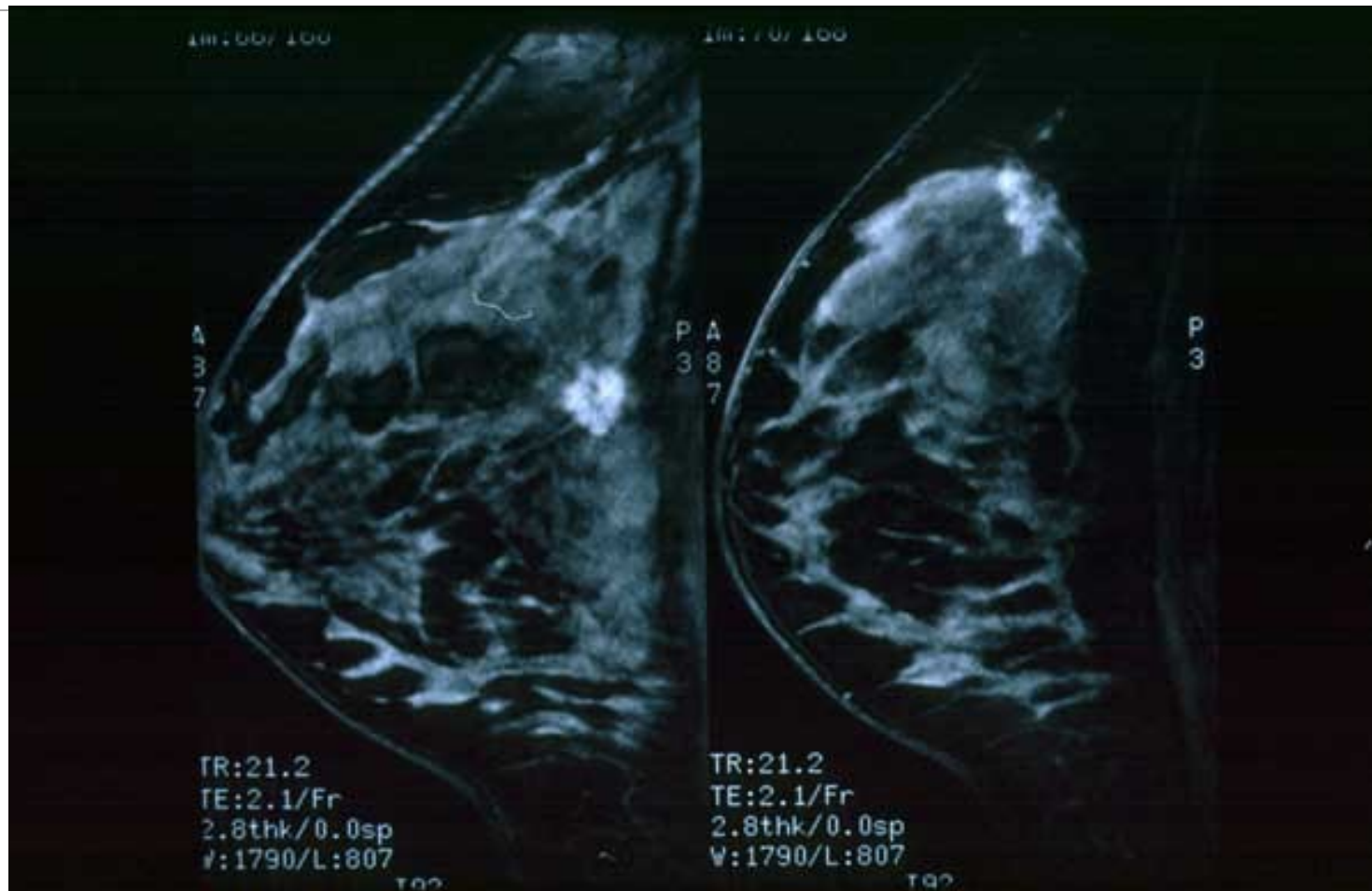
CT mamografie

PET (pozitronová emisní tomografie )

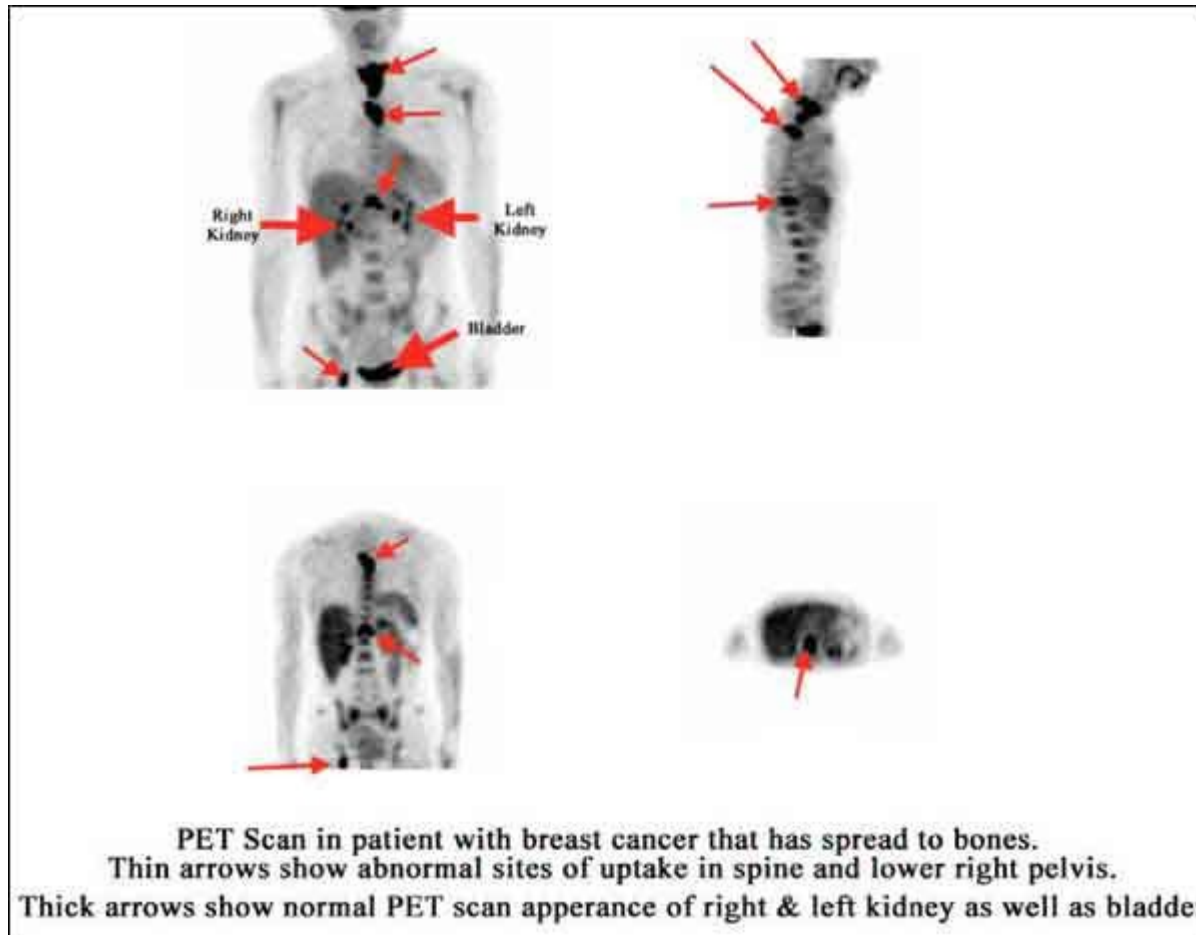
Mamoscintigrafie

Imunodetekce

# MRI



# PET



# Mammární screening

---

Zavedením screeningu je možné snížit úmrtnost na karcinom prsu, a to až o **35%**.

jsou zjišťovány nádory malé, dnes velikosti i **3 mm**, většinou dobře léčitelné.

Nejspolehlivější screeningovou metodou je nadále **mamografie**. Je schopna zachytit přes 90% všech zhoubných nádorů, při doplnění ultrazvukovým vyšetřením se spolehlivost ještě zvyšuje.

V České republice byl screeningový program zahájen na konci roku 2002. Je určen pro ženy **od 45. do 69. roku** věku a vyšetření je hrazeno zdravotními pojišťovnami ve dvouročních intervalech

# Záněty prsu- mastitis

---

Akutní x subakutní x chronický

Puerperální ( šestinedělí) x nepuerperální

Specifický ( TBC, aktinomykoza) x nespecifický

Nejčastější agens --- stafylokok

**POZOR INFLAMATORNÍ KARCINOM PRSU**

Léčba- ATB, lok desinfekce, Višněvski, event punkce, při vytvoření abscesu incise, evakuace, výplachy- odebrat vzorky na histologii

# Nádory prsu

---

## Benigní

- z podpůrné tkáně- smíšené - fibroadenom, fyloidní tumor

- z mamární tkáně intraduktální papilom

fibrocystická mastopatie-  
cysty+epitelioza+adenoza

duktektazie a periduktální  
mastitida

## Maligní

- z podpůrné tkáně –maligní fyloidní tumor-Cystosarcoma phylodes

- stromální sarkom, fibrosarkom, angiosarkom,  
liposarkom, lymfom, rhabdomyosarkom

- z mamární tkáně – adenoca prsu



# Benigní tu prsu

---

**Fibroadenom** ---lobulární původ, často u mladých žen, perikanalikulární či intrakanalikulární typ

- Dg. hmatné tuhé velmi pohybl. ložisko, MG, sono, punkce
- Th.: extirpace

**Fyloidní tumor**– podobný FA, hnědý na řezu, má atypickou stromu, může malignizovat

- Dg.: palp. nález, MG, SONO , punkce
- Th.: extirpace až mastectomie

**Fibrocystická mastopatie**- hormonálně podmíněné ložiska zhrubnutí a cyst, různý stupeň dysplasie mamárního parenchymu

- Dg.“ palpace, MG, sono, punkce
- Th,: hormony, extirpace

**Intraduktální papilom** – solitární či vícečetný , vyplňuje duktus , sekrece z bradavky

- Dg – cytologie, duktografie
- Th: extirpace, mikrodochectomie

# Operace při benigních tu prsu

---

1. excise- extirpace

2. mikrodochectomie

3. fistulectomie

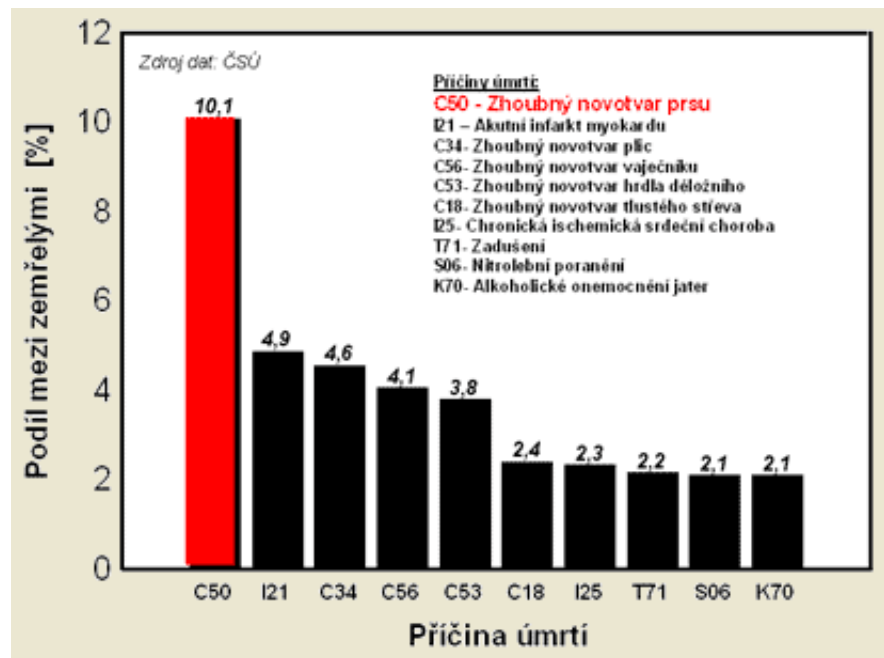
4. totální extirpace duktů

5. subkutánní mastectomie

# Karcinom prsu

Nejčastější ca ženské populace

Každoročně onemocní 5000 žen, zemře přes 2000



---

Etiologie – jako u ostatních Ca neznámá

- rizikové faktory- genetika, nepříznivé hormon. milieu, imunolog. inkompetence, karcinogeny, osobní a demografické faktory

Vysoké riziko : ca prsu v příbuzenstvu, stav po operaci pro patolgoi prsu, předchozí onemocnění ca, nulipary, v rodině ca gynekolog., brzo menstuace, pozdě menopauza , hormonální antikoncepce, hormon., substituce v menopauze , trauma prsu

---

## Klasifikace

- neinfiltrující- in situ ca

duktální

lobulární

-infiltrující- invazivní karcinom

---

## Duktální karcinom

Tvoří 70-85 % všech maligních nádorů prsu. Jeho prognóza je vázána na stadium nádoru při jeho diagnóze. Duktální karcinom metastazuje především do kostí, parenchymatózních orgánů (játra, plíce) a do mozku.

**Lobulární karcinom** představuje 10-14 % všech invazivních karcinomů prsu.. Lobulární karcinom stadia T1N0M0 má desetiletou mortalitu přibližně 6% oproti duktálnímu karcinomu stejného stadia, který ji má 14%. Lobulární karcinom přednostně metastazuje do meningeálních prostor CNS (karcinomatózní meningitis), na serózní povrchy (peritoneum) a do retroperitonea

# Klinické příznaky

---

rezistence v prsu (rezistence bývá až ve 73% objevena ženou samotnou při samovyšetření a ve 23% při rutinním vyšetření, manželem či přítelem)

rezistence je spojena s citlivostí či bolestí jen v 15%, mastodynie bez jiných příznaků byla v epidemiologické studii spojena s přítomností karcinomu v 5-8%.

retrakce bradavky, která dříve nebyla

patologická sekrece z bradavky (spojení s karcinomem jen asi ve 2%)

ekzantém a svědění bradavky (Pagetův karcinom)

retrakce kůže (infiltrace Cooperových ligament tumorem)

zesílení a zarudnutí kůže - peau d'orange (inflamatorní karcinom)

zduření spádových lymfatických uzlin v axile

# Invazivní ca prsu

---

Duktální

Lobulární - multifokaliata , bilateralita

Hlenotvorný

Medulární

Papilární

Tubulární

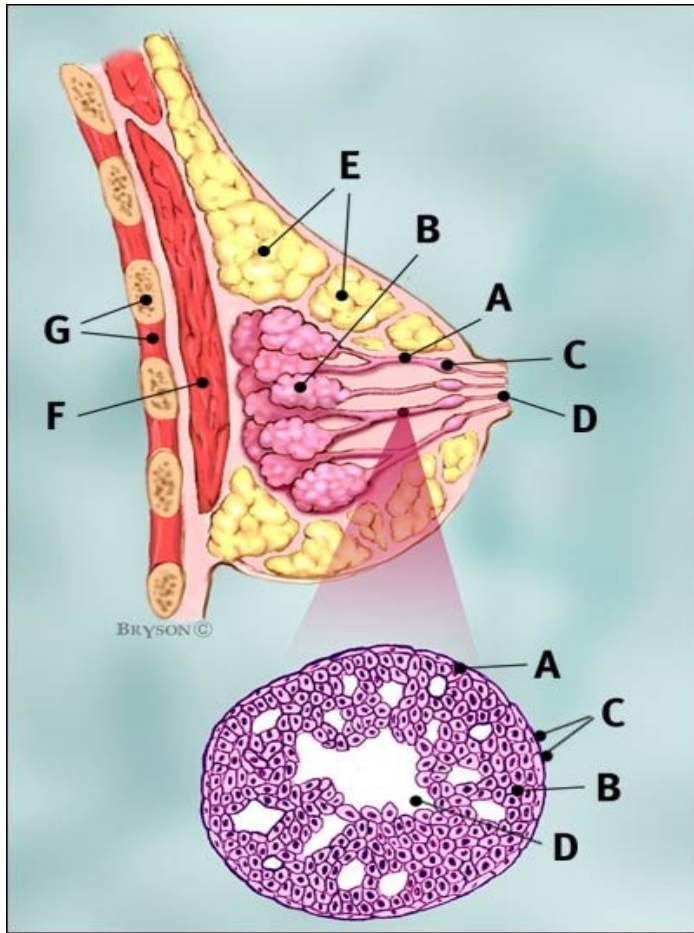
Sekretorický

Apokrinní

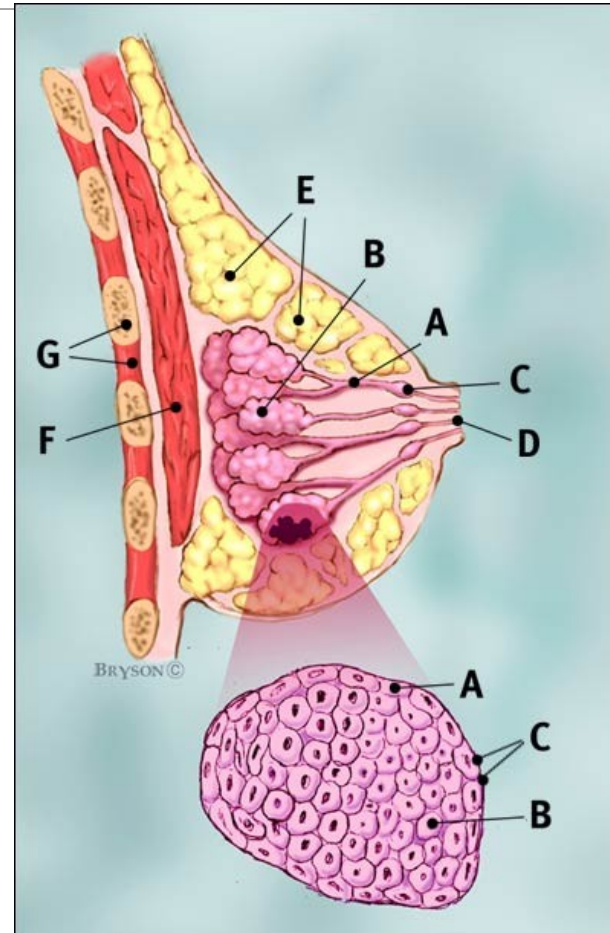
Adenoidně cystický



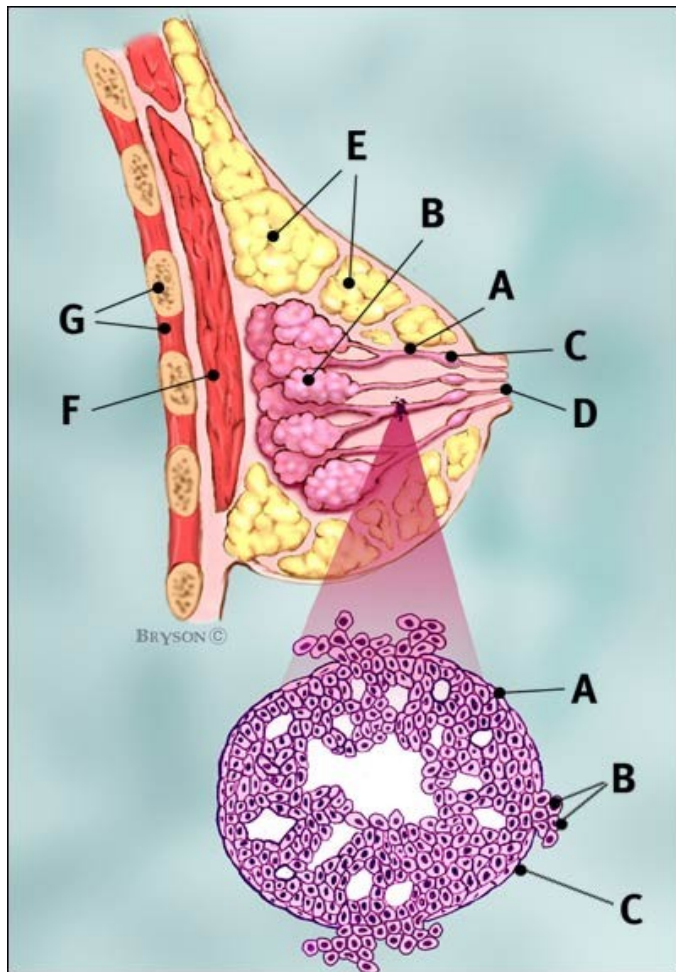
Duktální Ca in situ



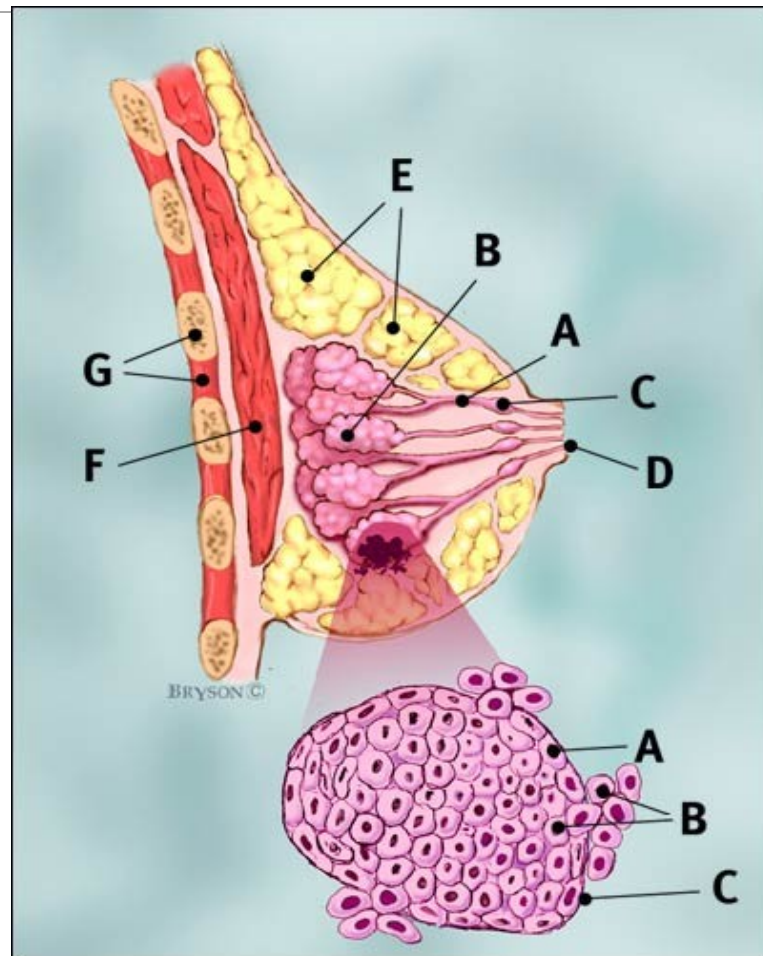
Lobulární Ca in situ



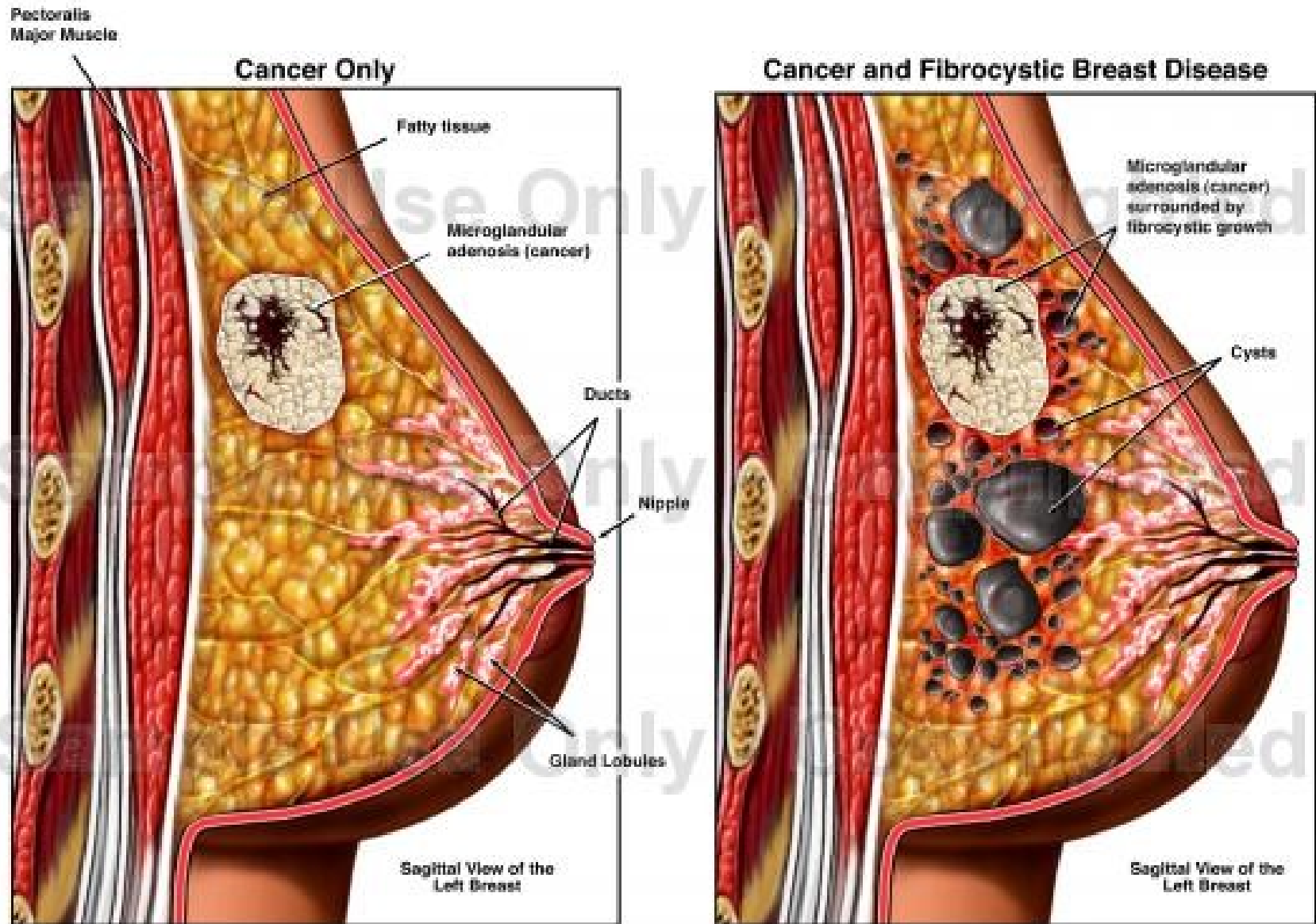
## Invazivní duktální Ca



## Invazivní lobulární Ca



# Breast Cancer With and Without the Presence of Fibrocystic Breast Disease



# TNM klasifikace

## T- Primární nádor

---

TX Primární nádor nelze posoudit

T0 Žádné známky primárního nádoru

Tis Karcinom in situ, Pagetova choroba bradavky bez prokazatelného tumoru

T1 Nádor 2 cm nebo méně v největším průměru

T1micS mikroinvazí 0,1 cm nebo méně v největším průměru

T1a Větší než 0,1 cm, ale ne více než 0,5 cm v největším průměru

T1b Větší než 0,5 cm, ale ne více než 1,0 cm v největším průměru

T1c Větší než 1,0 cm, ale ne více než 2,0 cm v největším průměru

T2 Nádor větší než 2,0 cm, ale ne více než 5,0 cm v největším průměru

T3 Nádor větší než 5,0 cm v největším průměru

T4 Nádor jakékoliv velikosti s přímým šířením na stěnu hrudní nebo kůži

T4a Šíření na hrudní stěnu

T4b Edém (včetně peau d'orange), ulcerace kůže prsu nebo satelitní kožní metastázy

T4c Jak 4a tak 4b dohromady

T4d Zánětlivý (inflamatorní) karcinom

# TNM klasifikace

---

## N - Regionální mízní uzliny

NX Regionální mízní uzliny nelze posoudit (např. již byly dříve odstraněny)

N0 Žádné metastázy v regionálních mízních uzlinách

N1 Metastázy v pohyblivých stejnostranných mízních uzlinách

N2 Metastázy ve stejnostranných mízních uzlinách, které jsou fixované k sobě navzájem nebo k okolním strukturám

N3 Metastázy ve stejnostranných mízních uzlinách podél arteria mammaria interna

# TNM klasifikace

---

## M - Vzdálené metastázy

MX Přítomnost vzdálených metastáz nelze posoudit

M0 Nejsou vzdálené metastázy

M1 Vzdálené metastázy

# Prognostické a prediktivní faktory

---

## Pacient

Věk

## Charakteristika nádoru

Velikost nádoru

Histologický typ

Stav axilárních uzlin

Standardizovaný patologický grade

## Biomarkery

Stav hormonálních receptorů

Proliferační index

HER2

Angioinvaze a lymfoinvaze

# Prognostický význam velikosti nádoru (T)

---

Nádory prsu menší než 1 cm v průměru mají průměrné pětileté přežití 90- 95% a frekvenci axilárních metastáz v 5-15%.

Nádory nad 1 cm v průměru mívají lymfatické uzliny postiženy mezi 27-39%, nad 2 cm mezi 29-57%.

Velikost nádoru mezi 2,0-3,0 má již významně zkrácené průměrné pětileté přežití na pouhých 65%



# Zvláštní typy tu mammy

---

**M. Paget-** ostře ohraničené ložisko na bradavce, hnědavé barvy, se šupinkami a krustami na povrchu, postupně se šíří na okolní kůži a do žlázy, způsobeno přítomností maligních BB. v epidermis

Dg. cytologie

**Léčba:** širší excize, radioterapie

..

**Inflamatorní ca prsu** — šíření nádor. BB v lymfatických cévách uvnitř prsu a i v kůži. Klinika- zarudlý, těžký, oteklý, bolestivý prs, kůže charakteru pomeranče (peau d orange), samotný tumor nemusí být palpovatelný ani vidět na MG

Stadium IV d – kontraindikace operace !!

**Ca prsu muže** 0,6-0,9 % všech ca prsu, nejčastěji ve vysokém věku

# Terapie ca prsu

---

Čím časnější nález , přesná diagnosa a z toho rezultující multimodální terapie  
– tím větší šance pacientky na přežití a přežívání

Chirurgie + onkoterapie (radioterapie, hormonální t., chemoterapie)

Terapeutické postupy zcela jednoznačně dány WHO, dle stadia a typu tumoru

# Typy operací

---

**Historie**- dříve mechanistická představa- ca prsu lokalizované onemocnění , vyřešíme velkou lokální operací:

--Radikální mastectomie dle **Halsteda- Mayera** – odstranění prsu, obou pektorálních svalů fascie , tuk. těleso + uzliny axily

--Rozšířená radikální mastectomie → resekcce hrudní stěny

--Modifikovaná radikální mastectomie- různé typy dle autorů

**Patey, Dyson** – ponechává se m. pectoralis maior- ničí se ale jeho cévní a nerv. zásobení

**Auchinclos, Maden** –ponechávají oba prsní svaly, jen jejich retrakcve

**Scanlon** – přetětí m. pectoralis minor, poté jeho sutura

**Dnešek** – ca prsu- systémové onemocnění, stačí lokální drobný výkon, následně adjuvantní onkologická terapie

# Prs šetřící chirurgie

---

- limitovaný chirurg. výkon s cílem odstranit primární nádor- všechny maligní BB.
- axilární lymfadenektomie - detekce metastáz
- radikální radioterapie na ponechanou tkán mammy – zabránit vzniku recidivy
- systémová léčba chemoterapeutiky –likvidace cirkulujících nádor. BB.

# Prs šetřící chirurgie

---

Výkony-

-- exstirpace, lumpectomie

-- parciální mastektomie

řezy- v horních kvadrantech poloobloukovité, periareolární

v dolních kvadrantech i radiální

zachovávat podkoží, na místo tumoru kllipy

nehmatná ložiska barvit pod UZV či MG

# Kontraindikace prs šetřících výkonů:

---

Tumor větší než 4 cm v největším průměru

Nepoměr mezi velikostí nádoru a prsu

Centrální lokalizace tumoru (Lagios, 1979 histologicky prokázal postižení bradavky u 31% žen s karcinomem prsu a toto postižení bylo více pravděpodobné u tumorů do 2,5 cm od bradavky nebo větších 2 cm. V polovině případů nebylo toto postižení bradavky klinicky detekovatelné) (38).

Multifokalita, multicentricita nádoru

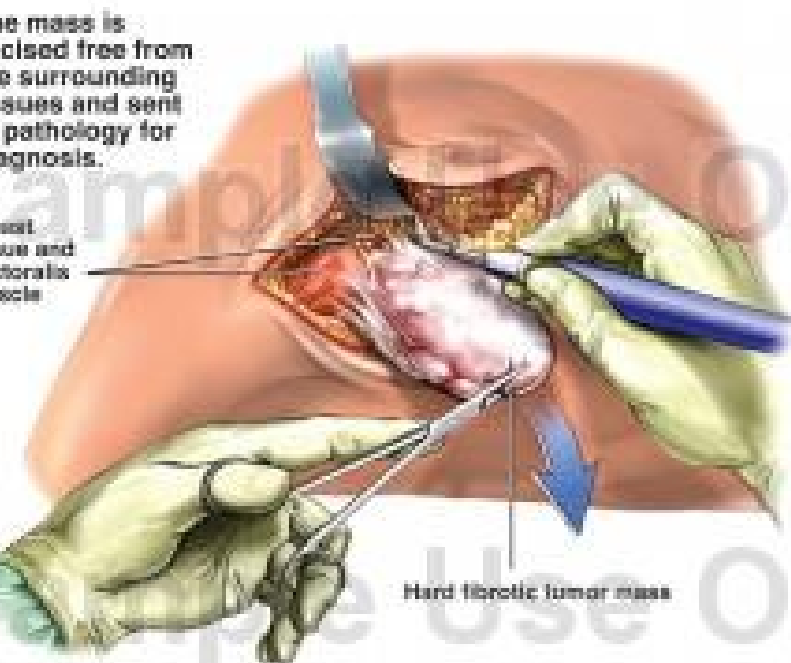
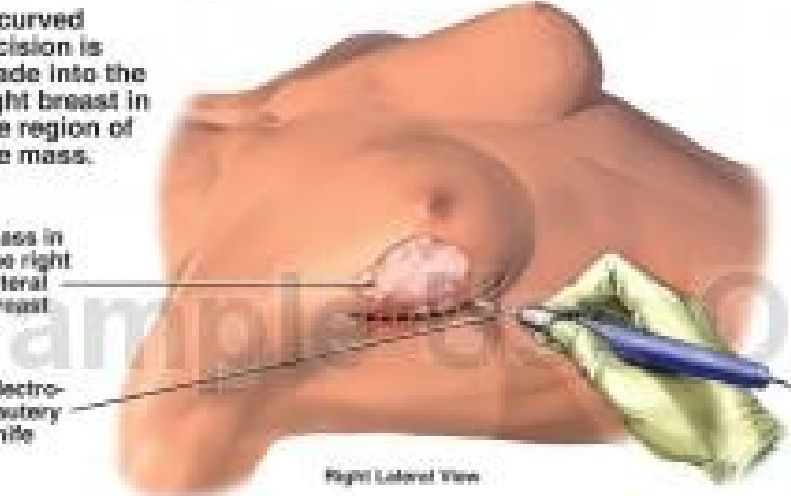
Difúzní mikrokalcifikace, extenzivní intraduktální komponenta

Gravidita 1 a 2 trimestru. Žena musí porodit před zahájením radioterapie

Sklerodermie, Lupus erytematodes, ataxie-telangiektázie – představují lokální komplikace radioterapie

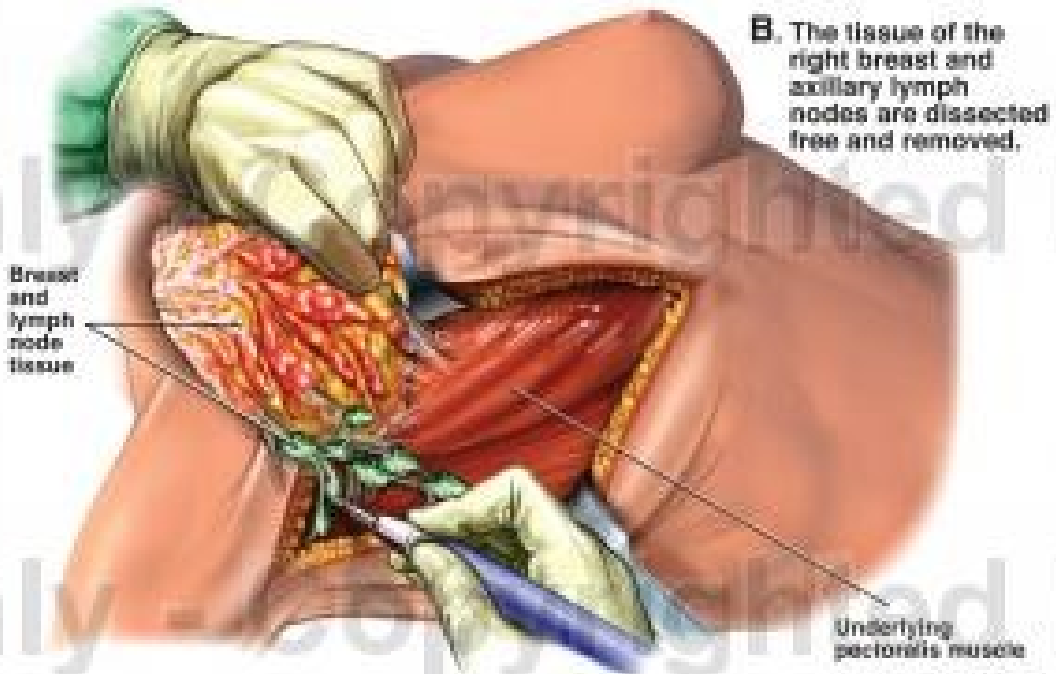
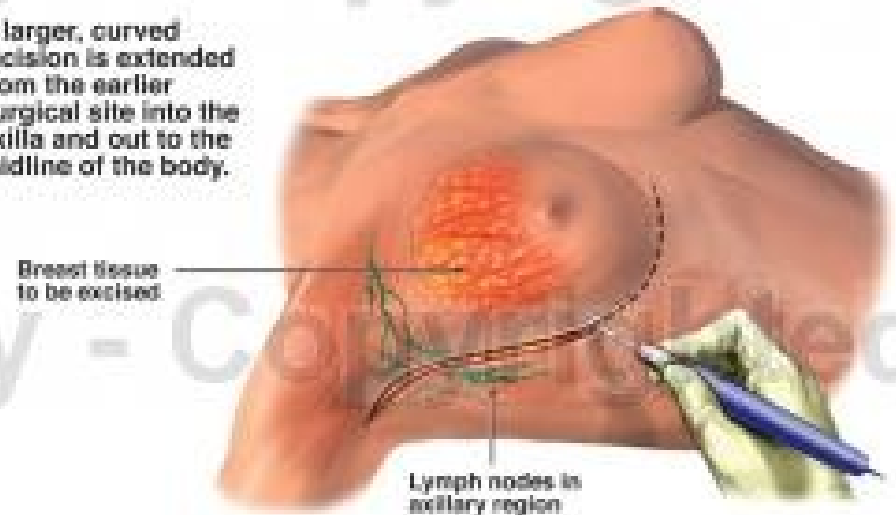
# Surgical Treatments of Invasive Breast Cancer

## Excision of Right Breast Mass



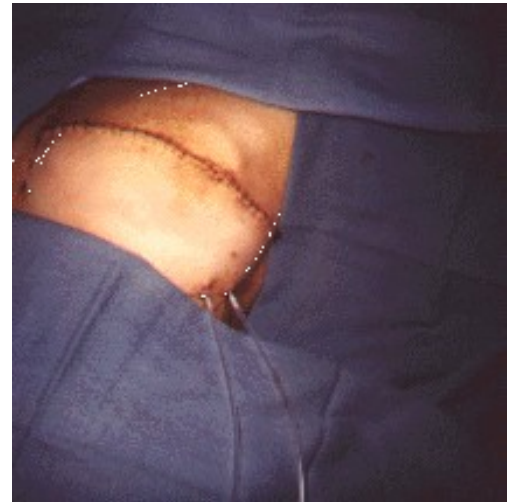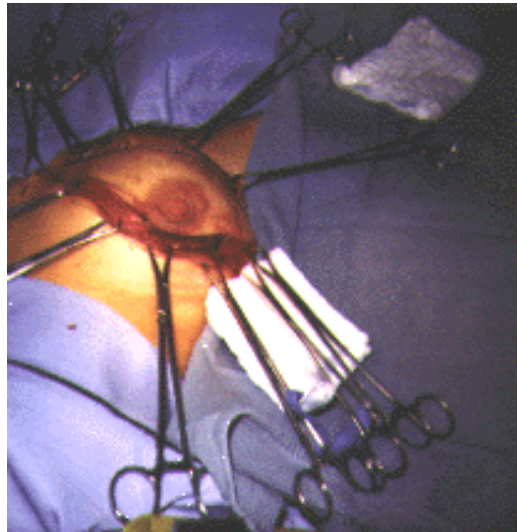
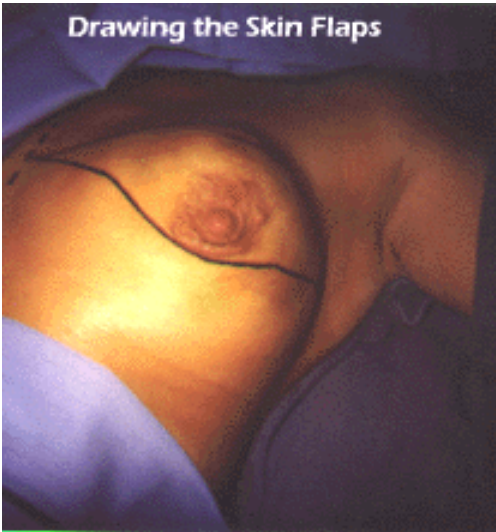
## Right Modified Radical Mastectomy

A. A larger, curved incision is extended from the earlier surgical site into the axilla and out to the midline of the body.



---

Drawing the Skin Flaps





# Axilární lymfadenektomie

---

Patří ke standardu chirurgie invazivního karcinomu prsu.

Má význam pro staging a prognózu a v případech postižení lymfatických uzlin nádorem i pro regionální kontrolu nemoci.

V současné době se provádí lymfonodektomie jen z I a II etáže lymfatických uzlin - to znamená laterálně a pod musculus pectoralis minor.

Pro pacientku znamená exenterace axily zvýšené riziko otoku nebo lymfedému horní končetiny v důsledku omezení lymfatické drenáže – nové cesty: **detekce sentinelové uzliny**

# Detekce sentinelové lymfatické uzliny

---

Technika detekce

1- aplikací barviva

2- použitím radionuklidu a následné peroperační detekce ruční kamerou -  
radioguided surgery

Následně histologické zpracování z cryocutu-

- při pozitivě exenterace axily
- při negativě ne

X **Problem**- histologie z cryocutu nejistá

# Komplikace po operacích

---

Bezprostředně první dny a týdny po výkonu to je lymfocysta – serom, většinou do měsíce po operaci odezní.

Resekce n. intercostobrachialis je spojena s anestézií, parestézií zadní plochy paže.

Poruchy hybnosti ramenního kloubu, syndrom tzv. „zamrzlého ramene“. Především u těch pacientek, které dostatečně nerehabilitují horní končetinu a ramenní kloub.

Otok horní končetiny – lymfedém

# Radioterapie

---

**Obligatorní radioterapie** je po konzervativním výkonu celkovou dávkou 50 Gy na lineárním urychlovači 4/6 MV. Léčba trvá 5-6 týdnů. K této léčbě se přidává tzv. „boost“ v dávkě 10-14 Gy na jizvu a lůžko tumoru. Používají se elektrony malým polem nebo intersticiální brachyterapie Ir192. (63)

**Radioterapie axily** v indikovaných případech:

- malý počet odstraněných, postižených LU
- stadium N2, prorůstání tumoru skrz pouzdro uzliny, postižení více jak 4 LU

**Adjuvantní radioterapie jizvy** (hrudní stěny) po mastektomii u velkého rizika lokální recidivy (nádory blízko mastektomické hranice, nádory velké – nád 3 cm v průměru, nádory vysokého grade.

**Předoperační radioterapie** primárně inoperabilních nádorů  
Dávky záření se pohybují okolo celkové dávky 50 Gy, plánování, techniky a konkrétní dávky stanoví radioterapeut na základě konkrétní situace u dané pacientky.

**Paliativní radioterapie metastáz**

**Kastrace** – v současné době laparoskopie dávám přednost ovariectomii, je šetrnější a s rychlejším nástupem účinku.

# Chemoterapie

---

Karcinom prsu je systémové onemocnění, u kterého jsou většinou v době diagnózy předpokládány mikrometastázy. Diseminovaný karcinom prsu není vyléčitelný, ale je jedním ze solidních tumorů, který dobře reaguje na chemoterapii. Chemoterapie prodlužuje délku života a zlepšuje jeho kvalitu.

U většiny premenopauzálních pacientek s karcinomem prsu stadia I s rizikovými faktory a ve stádiu II je adjuvantní chemoterapie indikována.

U postmenopauzálních pacientek se rozhoduje o adjuvantní chemoterapii především dle stavu hormonálních receptorů (negativní), dále dle velikosti a gradingu primárního nádoru a stavu lymfatických uzlin.

# Hormonální receptory u karcinomu prsu

---

Přibližně 60-70% všech karcinomů prsu obsahuje hormonální receptory (HR+), avšak jen polovina z nich reaguje na hormonální léčbu. U nádorů ER negativních (ER-) reaguje na hormonální léčbu 10%.

# Hormonální léčba

---

## **Adjuvantní:**

U premenopauzálních žrn je podávána u některých pacientek stadia I a stadia II tam, kde byla prokázána pozitivita hormonálních receptorů a není preferována chemoterapie. U většiny postmenopauzálních žen s pozitivitou hormonálních receptorů v nádoru u kterých není indikována chemoterapie.

## **Additivní léčba :**

Antiestrogeny - Tamoxifem 20 mg/ den po dobu 5 let

## **Ablační léčba:**

Ovarektomie, radiační kastrace, medikamentozní kastrace (analoga GnRH).

# Hormonální léčba

---

## Paliativní:

Používá se u progredujícího onemocnění - kastrace u premenopauzálních žen.

Sekvence additivní léčby (odpověď na hormonální léčbu je možné očekávat nejdříve za 6-12 týdnů, při reakci nádoru na hormonální léčbu se pokračuje až do dalšího relapsu nemoci)

1. řada hormonální léčby: Antiestrogeny - tamoxifen 20 mg/den

2. řada hormonální léčby: Inhibitory aromatázy – Aminoglutethimid (Orimeten), Arimidex (Anastrozol), Formestran (Lentaron), Letrozol (Femara)

3. řada hormonální léčby: Progestiny – medroxyprogesteronacetát (Provera), megestrolacetát (Megace)



# Shrnutí

Ca prsu- nejčastější ženský karcinom

Nutnost co nejčasnější diagnostiky a terapie- zvyšuje výrazně šanci na přežití pacientek

Operativa- příklon k minimálně invazivní chirurgii v oblasti prsu i axily

Nutnost následné onkologické zajišťující terapie a dispenzarizace pacientek

MUNI  
MED

FAKULTNÍ  
NEMOCNICE  
BRNO

# Chirurgie malé pánve

# Chirurgie malé pánve

---

Chirurgické řešení onemocnění orgánů v malé pánvi

- chirurgie benigních i maligních onemocnění
- CHIRURGICKÉ ŘEŠENÍ AKUTNÍCH STAVŮ
- orgány gynekologické, urologické, část zažívacího traktu, pánevního dna

# Diagnostika

---

Klinické vyšetření

Ultrazvukové vyšetření transabdominální, vaginální, transrektální

RTG snímek

CT- počítačová tomografie

MR- magnetická rezonance

Endoskopie – kolono-, rekto-, anoskopie, hysteroskopie, kolposkopie,  
cystoskopie

Další specializovaná vyšetření gynekologická, urologická

# Operační přístupy

---

Laparotomie

Laparoskopie

Phannenstielův řez

Endoskopické operace

Perineální přístup z perinea

# Gynekologické onemocnění

---

## **Chirurgické řešení neakutních benigních onemocnění**

- Cysty ovarií
- NÁDOROVÁ ONEMOCNĚNÍ
- endometrioza, myomy
- chronické záněty....
- inkontinence, prolaps dělohy

## **Chirurgické řešení akutních benigních onemocnění**

- akutní záněty
- torze ovárií
- mimoděložní těhotenství.....

# Gynekologické onemocnění

---

Chirurgické řešení maligních onemocnění

- ovarií, adnex - adnexektomie spolu s hysterektomií a lymfadenektomií
- dělohy – hysterektomie s lymfadenektomií
- vulvy

# Urologická onemocnění

---

Benigní – hyperplazie prostaty

- benigní nádory močového měchýře
- inkontinence

Maligní nádory – prostaty - radikální prostatektomie

- močového měchýře – radikální cystektomie



# Onemocnění trávicího traktu

---

Appendicitida- appendektomie

Benigní a maligní nádory tlustého střeva a konečníku, anu- resekce

Prolapsy rekta- resekce, rektopexie

Pánevní kýly – repozice, sutura defektu