

“ Červené oko ,”



Diferenciální diagnostika

Pojem - „červené oko“

- Vnější projev multifaktoriální patologie postihující povrchové i hluboké struktury předního i zadního segmentu oka, očníce i přídatných očních orgánů

Anamnéza

- Celkové choroby
- Oční choroby
- Vznik potíží
- Charakter potíží

Subjektivní projevy

- Překrvení, edém
- Bolest
- Zhoršení zrakové ostrosti
- Sekrece
- Světloplachost

Objektivní příznaky

- Edém a zarudnutí víček
- Omezení hybnosti bulbu
- Sekrece
- Překrvení bulbu = **injekce**:
 - a) konjunktivální
 - b) ciliární (perikorneální)
 - c) episklerální
 - d) smíšená

Bulbární injekce

- **Konjunktivální**

zmnožení a rozšíření cévní náplně tarsální

i bulbární spojivky

cihlově červené zbarvení

nástřiku ubývá směrem k rohovce

Etiologie: zánětlivá odezva povrchových cév
spojivky při konjunktivitidě

Bulbární injekce

- Ciliární

rozšíření a překrvení hlubokých ciliárních cév
fialový nádech, nejsou patrné jednotlivé cévy
maximum kolem limbu rohovky (6-8 mm)

perikorneální injekce (šíře jen 3-4 mm)

Etiologie: patologie rohovky, přední uvey,
(záněty)

Bulbární injekce

- **Episklerální**

sektorová, fialově červená

provázena zánětlivým zduřením (uzlík)

Etiologie: záněty sklery a episklery

- **Smíšená injekce**

přítomnost konj. i cilární injekce současně

Diff.dg.: vasokonstringenční kapky do spoj. vaku

Bolest

Charakter bolesti:

- pálivá, řezavá, pocit písku, cizího tělesa
- stálá tupá, zhoršení při akomodaci nebo pohledu do světla, při pohybech bulbu
- nesnesitelná, propagující se kolem oka až na polovinu hlavy (hemikranie)
- trigeminální charakter

Sekrece

- Hnisavá, hlenohnisavá
- Vodnatá

Vyšetření předního segmentu

- **Spojivka**
 - Injekce, sekrece
- **Rohovka**
 - Změny transparenence: edém, infiltrace, sektorovité zákaly (nubekula, makula, leukom)
 - Neovaskularizace

Vyšetření předního segmentu

- Přední komora
- Hloubka
- Obsah
 - krev = hyféma
 - zánět.exudát =hypopyon
- Kresba krypt a lakun
 - dekolorace
 - neovaskularizace=rubeóza
- Duhovka
- Norma, miosa, stř.mydriáza
- Reakce zornice

Vyšetření zadního segmentu

- **Oftalmoskopie – přímá, nepřímá**
 - **UZV B scan**
 - **CT**
 - **MRI**
 - **rtg orbity**
-
- **Stav sklivce (zánětlivá exudace, krvácení)**
 - **Stav sítnice (záněty, úrazy)**

Červené oko - dif. dg.

Onemocnění orbity

- záněty - mikrobiální, imunitní
endokrinní orbitopatie
- nádory
- karotidokavernózní píštěl

Červené oko - dif. dg.

Víčka

- záněty (hordeolum, chalasion, blepharitis)

Onemocnění slz. žlázy a odv. slz. cest

- záněty (dacryoadenitis, canaliculitis, dacryocystitis)

Syndrom suchého oka

Spojivka

- záněty (infekční, imunolog. podmíněné)

Červené oko - dif. dg.

Rohovka

- záněty - keratitis

Sklera a episklera

- záněty

Uvea

- přední: iridocyklitis
- zadní: chorioiretinitis

Červené oko - diff. dg.

Akutní konjunktivitis

Akutní glaukomový záchvat

Akutní iridocyclitis

Traumata

Červené oko – diff. dg. conjunctivitis acuta

- **Bolest:** pálení, řezání, pocit cizího tělíska
- **Pokles visu:** nevýznamný, přechodný lehký
- **Sekrece:** hojná
- **Injekce:** povrchová
- **Nález na předním segmentu:** normální
- **Reakce zornice:** normální na obě kvality, přímá i nepřímá

Červené oko – diff. dg. iridocyclitis acuta

- **Bolest:** tupá, stálá, při pohledu do světla nebo do blízka
- **Pokles visu:** do blízka
- **Sekrece:** epifora
- **Injekce:** hluboká
- **Nález na předním segmentu:** nálet precipitátů na endotelu rohovky, patol. obsah PK, dekolorovaná iris
- **Reakce zornice:** miosa

Červené oko – diff. dg. akutní glaukomový záchvat

- **Bolest:** výrazná, charakteru hemikranie, bolest kostí kolem oka, kombinace se zvracením a alterací celk. stavu
- **Pokles visu:** významný, až na světlocit
- **Sekrece:** výrazná epifora
- **Injekce:** smíšená
- **Nález na předním segmentu:** edematosní rohovka, dekolovaná iris
- **Reakce zornice:** vertik. mydriasa

Červené oko

- Endoftalmitis

těžká forma zánětu
devastující nitrooční
struktury, ale nepřechází
hranice sklery
exogenní x endogenní
ATB i.v. i lokálně, PPV,
EXENTERACE BULBU

- Panoftalmitis

devastující zánět
přesahuje skleru na
struktury orbity
!!! Riziko přechodu
infekce krevní cestou
přes sinus cavernosus do
mozku !!! ATB i.v.
EXENTERACE BULBU

ENUKLEACE A EXENTERACE

- **Enukleace bulbu**
- **Exenterace**
 - **bulbu**
 - **orbity**

EXENTERACE BULBU

- Chirurgické odstranění nitroočního obsahu po odstranění rohovky s ponecháním tzv. sklerálního pahýlu

Indikace:

endoftalmitis

panoftalmitis

ENUKLEACE BULBU

- Chirurgické odstranění oční koule po předchozím přetnutí přímých očních svalů a odstřižení n.opticus

Indikace:

maligní nitrooční tu-bez extrabulb.propagace

bolestivý slepý bulbus

kosmetická indikace (slepý bulbus)

sympatická oftalmie

devastující traumata

EXENTERACE ORBITY

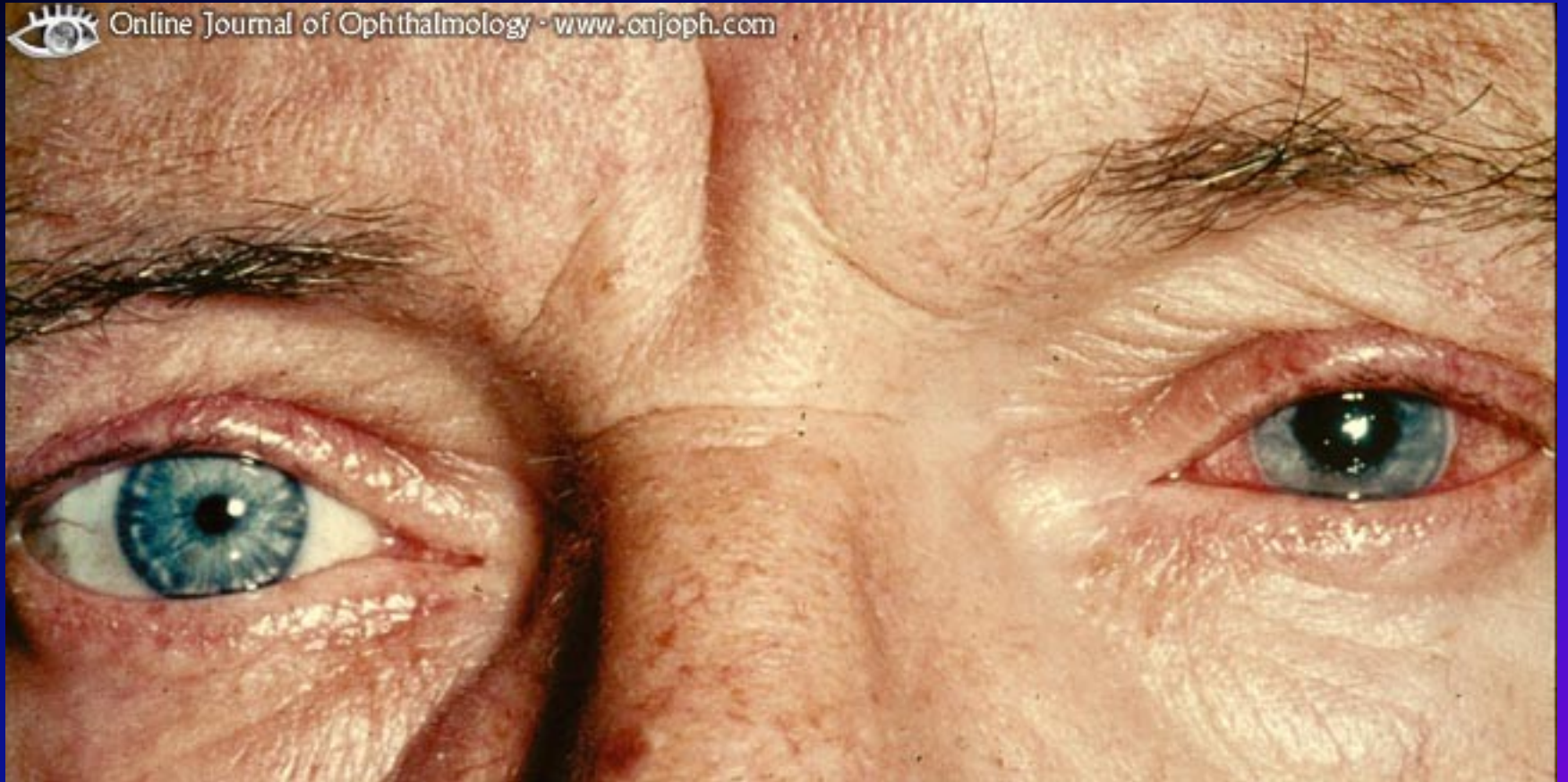- Chirurgické odstranění bulbu i celého orbitálního obsahu včetně periostu orbity

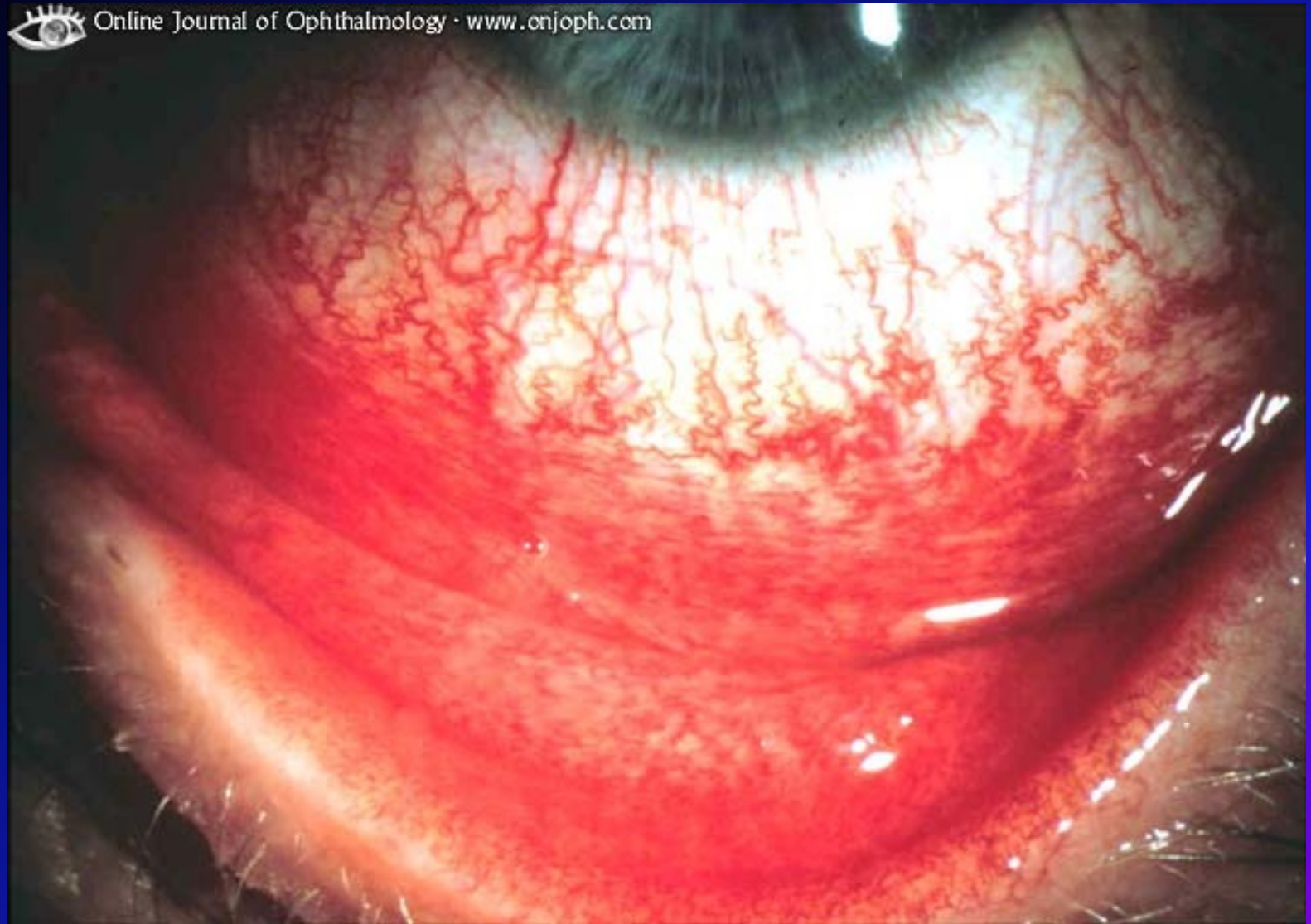
Indikace:

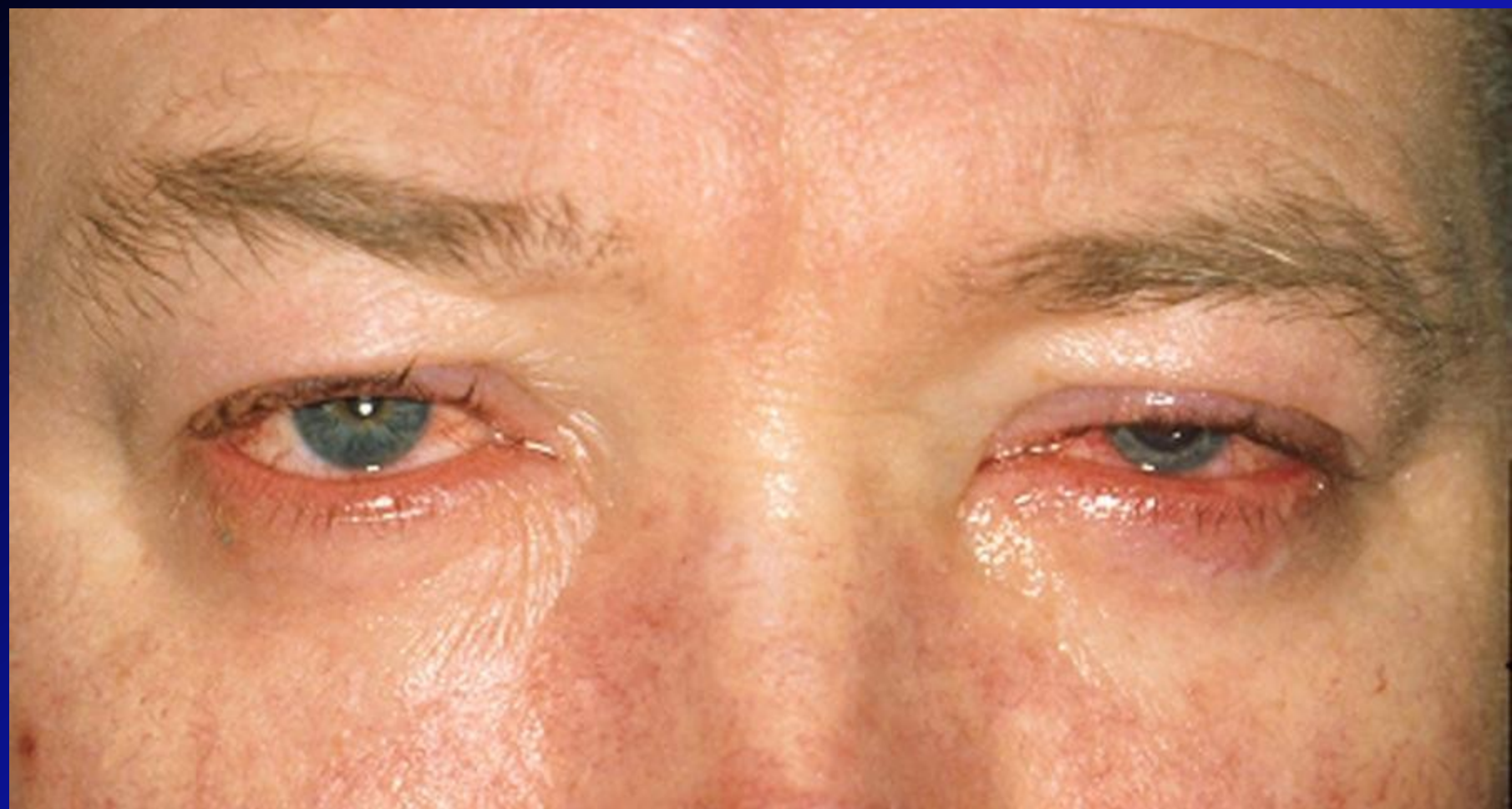maligní nitrooční tumory s prokázanou

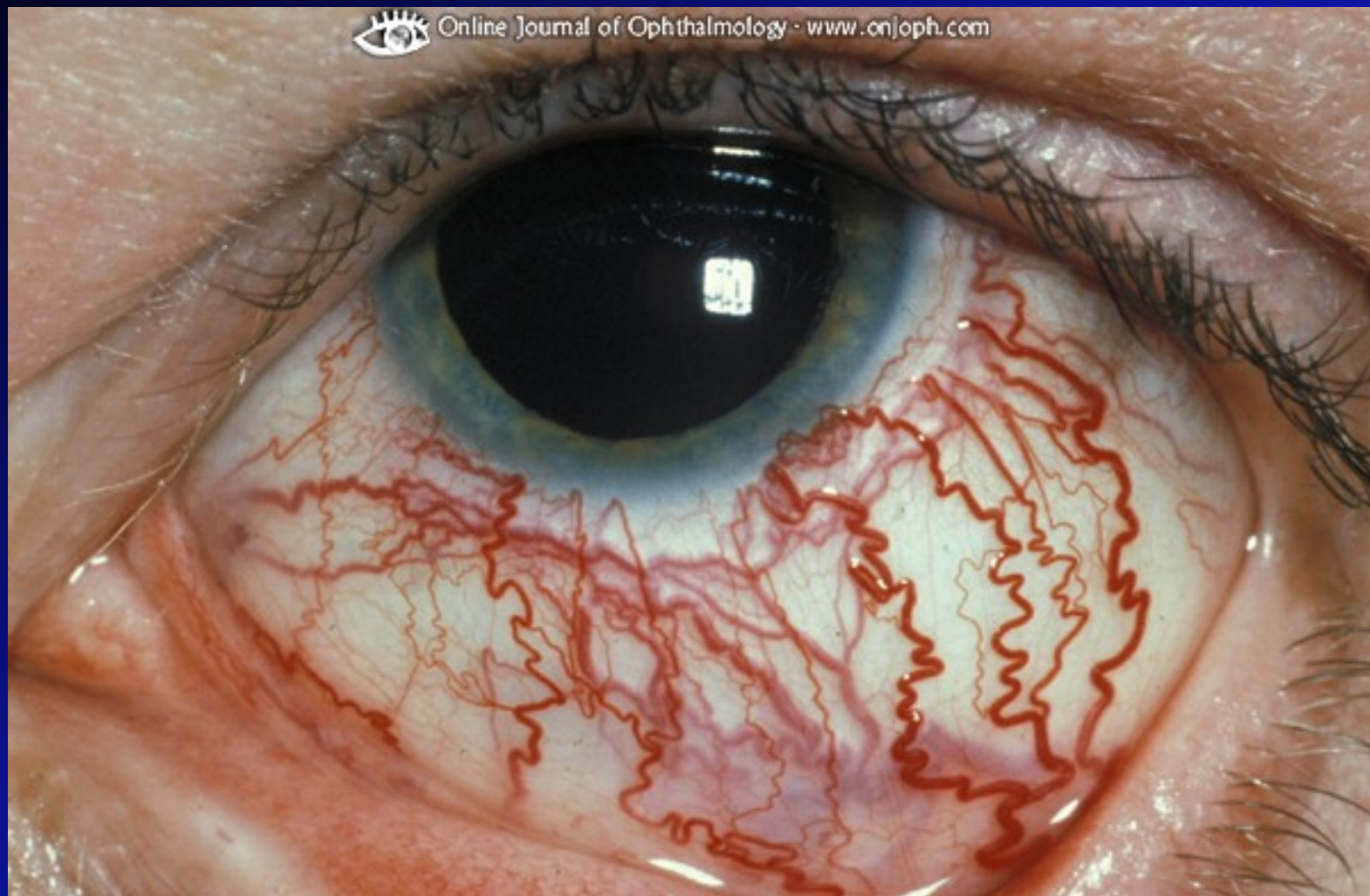propagací extrabulbárně

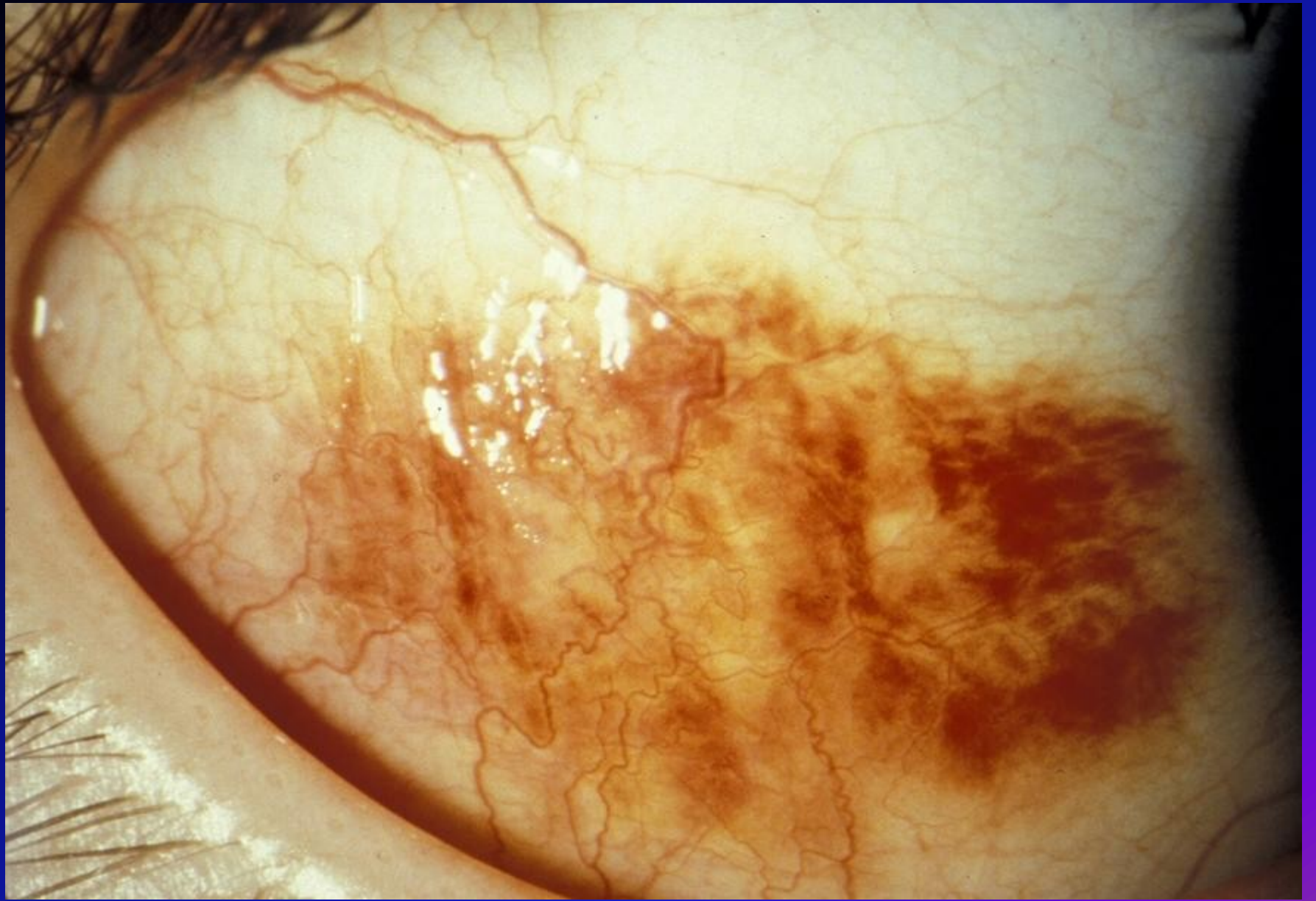maligní tumory očnice

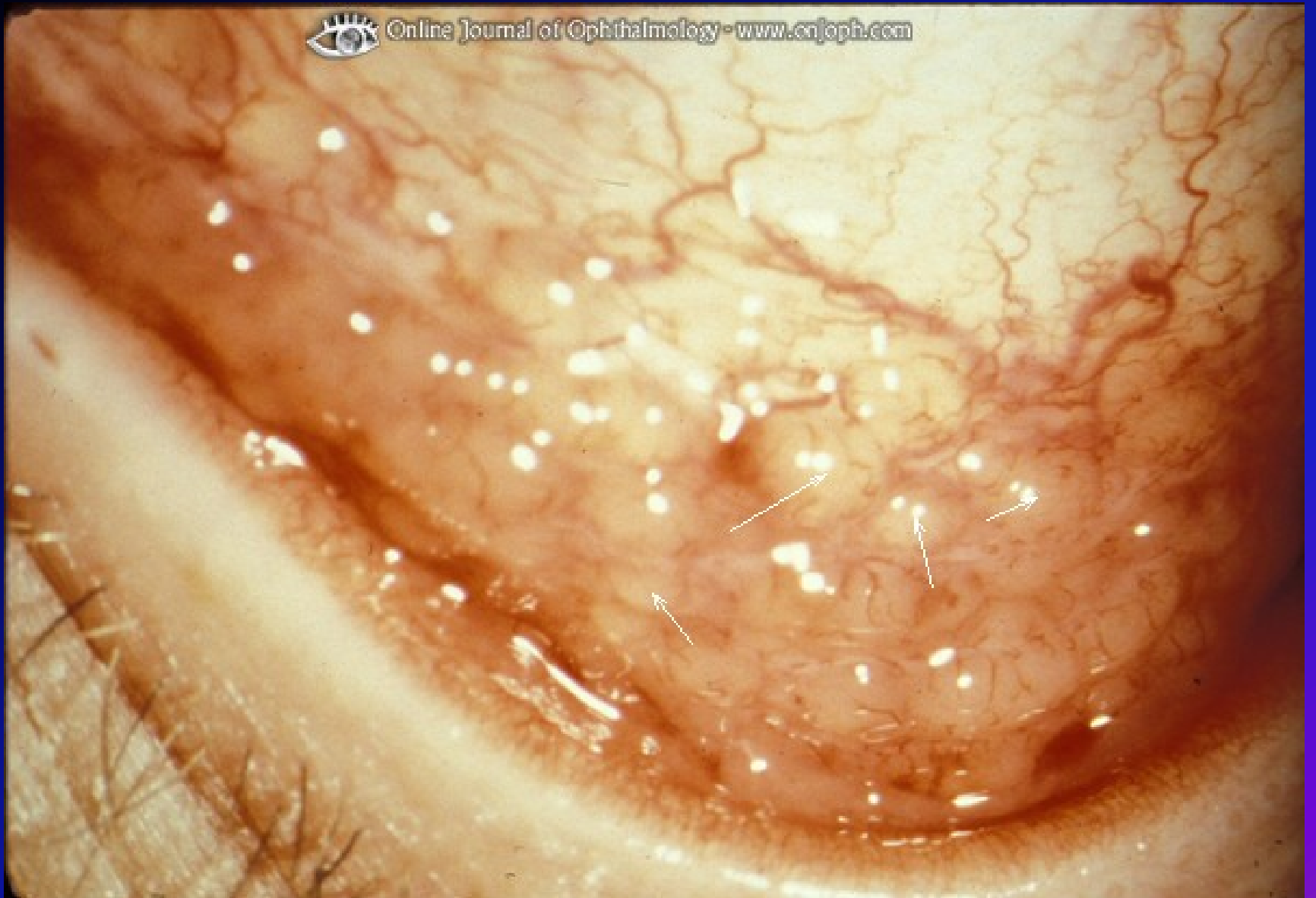


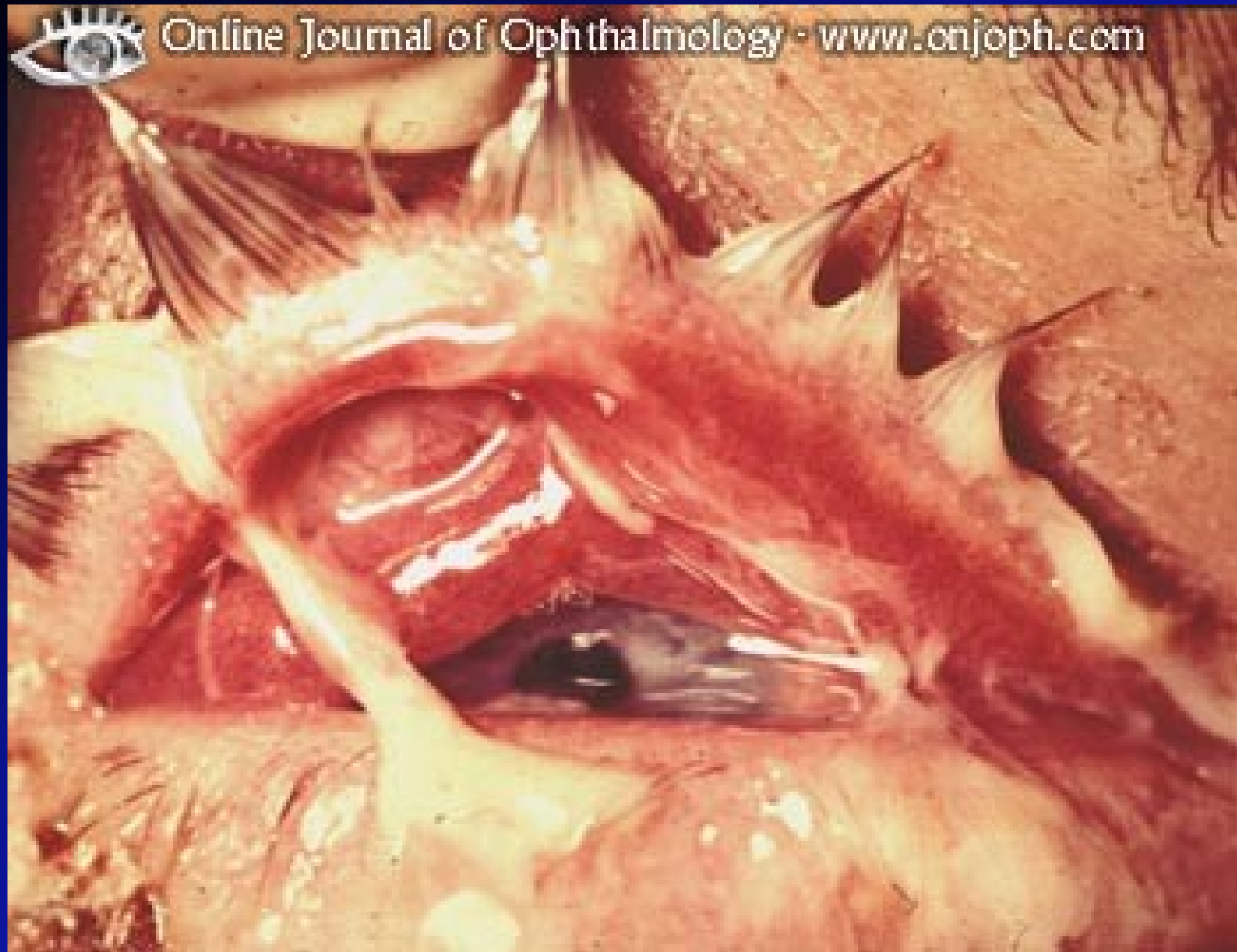










Chalasion





