

Určování fází srdeční systoly. Úder srdečního hrotu. Srdeční ozvy.

Praktické cvičení z fyziologie (jarní semestr: 7. – 9. týden)

Úder srdečního hrotu, srdeční ozvy

Vyšetření zevních projevů srdeční činnosti pomocí smyslů:

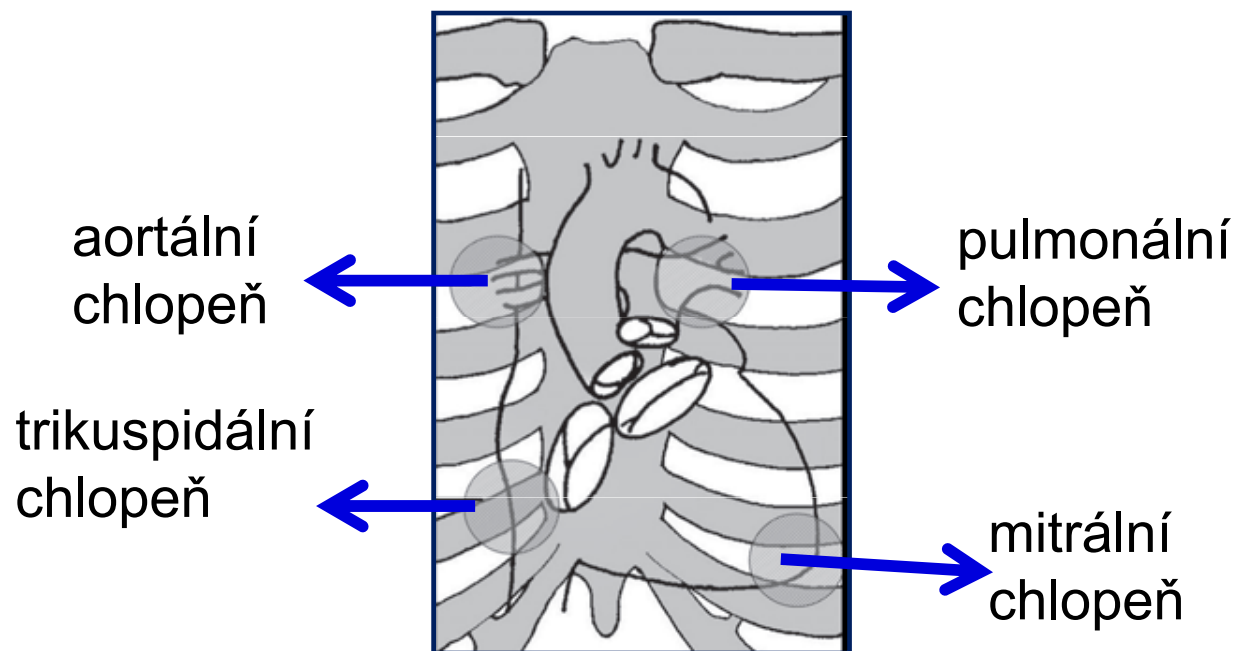
- **Pohledem (inspekce –aspekce)**
 - konfigurace srdeční krajiny - tvar hrudníku, pooperační jizvy, pulzace a otřásání v této oblasti
- **Pohmatem (palpace)**
 - úder srdečního hrotu, systolické zvedání sternu a levé parasternální krajiny, taktilní ekvivalenty (zvuků)
- **Poklepem (perkuse)**
 - hrubě orientační zjištění velikosti srdce
- **Poslechem (auskultace)**

Úder srdečního hrotu

- naléháním LK na stěnu hrudníku v oblasti srdečního hrotu (1-2 cm mediálně od medioklavikulární čáry ve 4. nebo 5. mezižebří)
- lokalizace maxima úderu hrotu – palpce, aspekce
- vyšetřujeme nejčastěji v poloze vleže na zádech nebo v polosedě
- posun maxima zvedání hrotu vlevo + viditelný zvedavý úder hrotu – charakteristické pro hypertrofii a dilataci levé komory

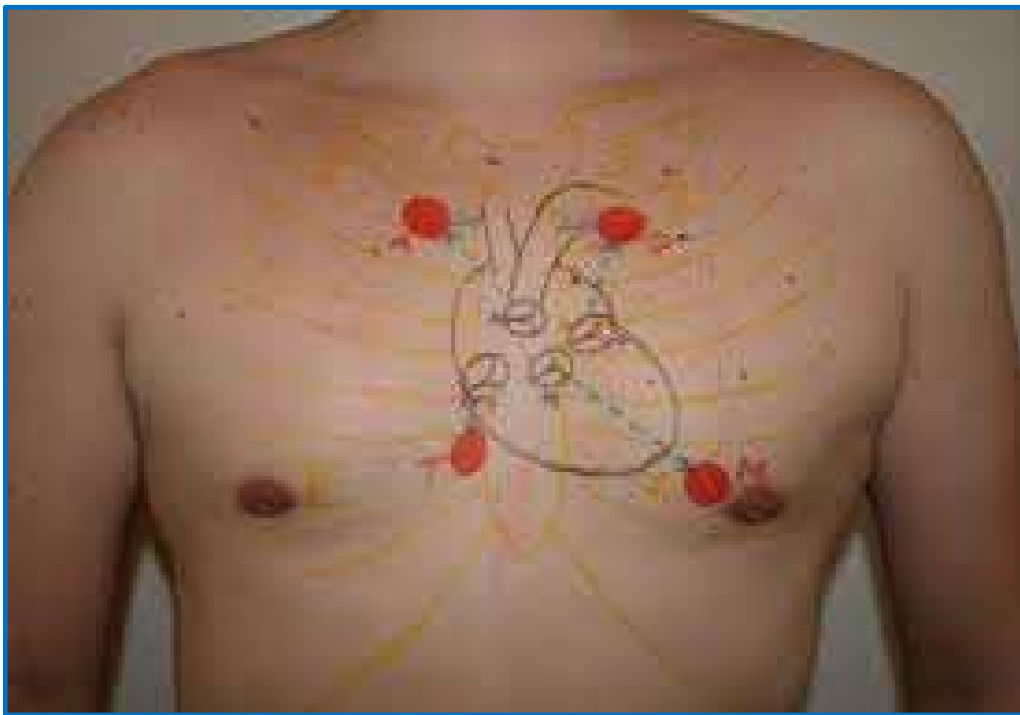
Srdeční ozvy - auskultace

- uchem
- stetoskopem
- lékařským fonendoskopem
 - zvonové zakončení
 - membránové zakončení
- pomocí mikrofonu - fonokardiografie



Anatomická lokalizace poslechových míst

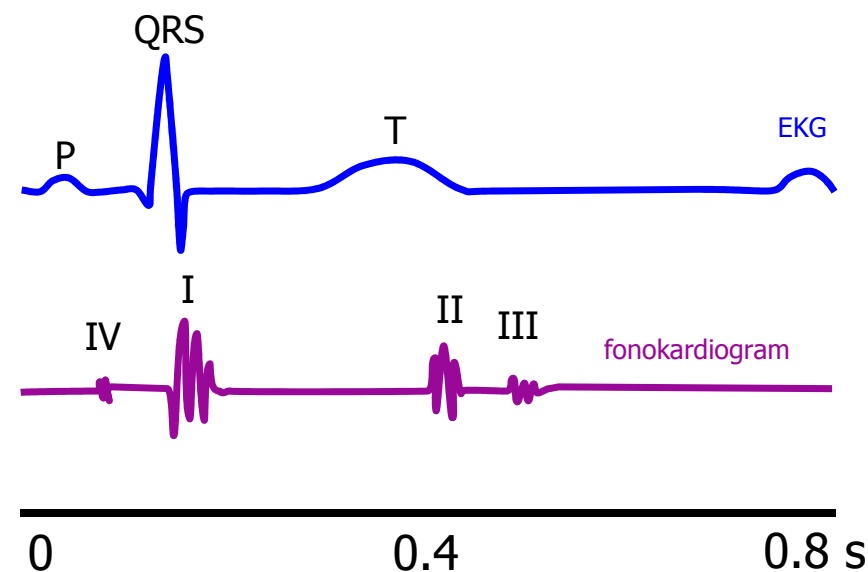
Srdeční ozvy - anatomická lokalizace



- aortální chlopeň:
 - 2. mezižebří parasternálně vpravo
- pulmonální chlopeň:
 - 2. mezižebří parasternálně vlevo
- mitrální chlopeň:
 - v místě úderu srdečního hrotu
- trikuspidální chlopeň:
 - 5. mezižebří parasternálně vpravo

Srdeční ozvy - fonokardiogram

- **I. ozva:** časově odpovídá uzávěru mitrální a trikuspidální chlopně
- **II. ozva:** časově odpovídá uzávěru aortální a pulmonální chlopně
 - systolická pauza: časový interval mezi I. a II. ozvou
 - diastolická pauza: časový interval mezi II. a I. ozvou
- **III. ozva:** v první třetině diastoly, velmi výjimečně lze slyšet u mladých jedinců, u osob starších 30-ti let téměř vždy patologie snižená poddajnost dilatované LK
- **IV. ozva:** odpovídá časově systole síní, velmi vzácně u dětí, u dospělých patologická – snižená poddajnost hypertrofované LK



I. srdeční ozva

- prudký vzestup tlaku na začátku komorové systoly a náhlé rozeprnutí a rozechvění struktur mitrální a trikuspidální chlopně
- nízkofrekvenční zvuk, pocházející téměř výhradně z mitrální chlopně
- slyšíme asi 50ms za začátkem QRS komplexu, trvá cca 100 ms
- nejlépe je slyšitelná nad hrotem v poloze na levém boku

- **KLINICKY DŮLEŽITÉ:** posouzení hlasitosti ozvy, zejména nález zřetelného zesílení nebo naopak zeslabení, event. rozštěp první ozvy

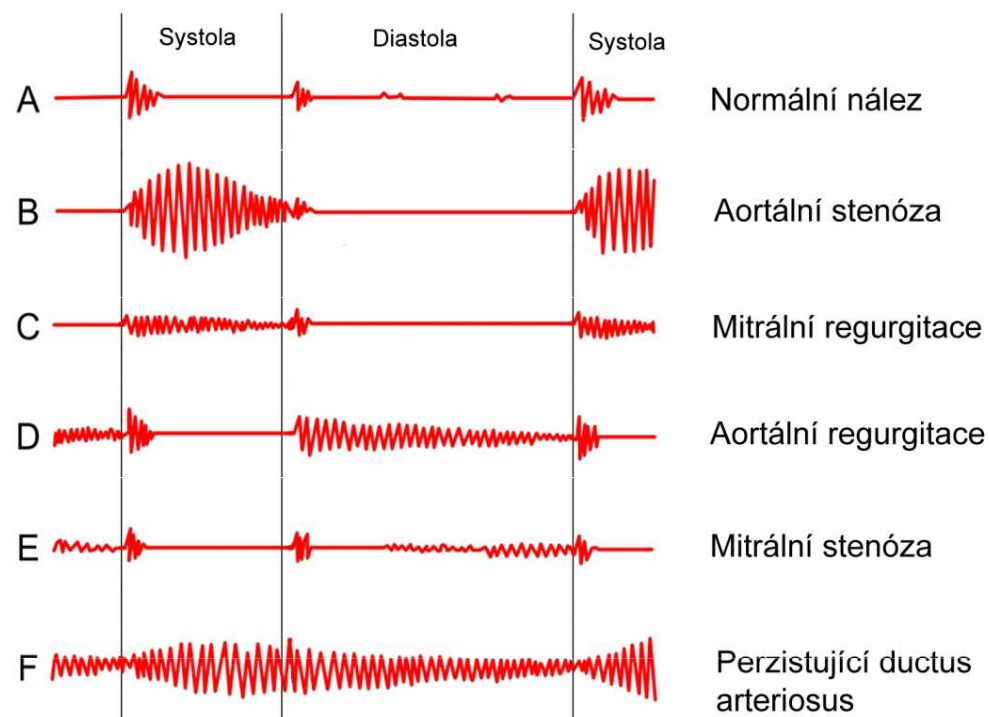
II. srdeční ozva

- prudké rozechvění struktur aortální a pulmonální chlopně, související s jejich uzávěrem
- vysokofrekvenční zvuk, má 2 komponenty – plicní a aortální, plicní se za aortální zpožďuje zejména na vrcholu klidného a hlubšího inspiria
- nejlépe je slyšitelná nad hrotem v poloze na levém boku

- **KLINICKY DŮLEŽITÉ:** posouzení hlasitosti ozvy, zejména nález zřetelného zesílení nebo naopak zeslabení, event. fixovaný rozštěp

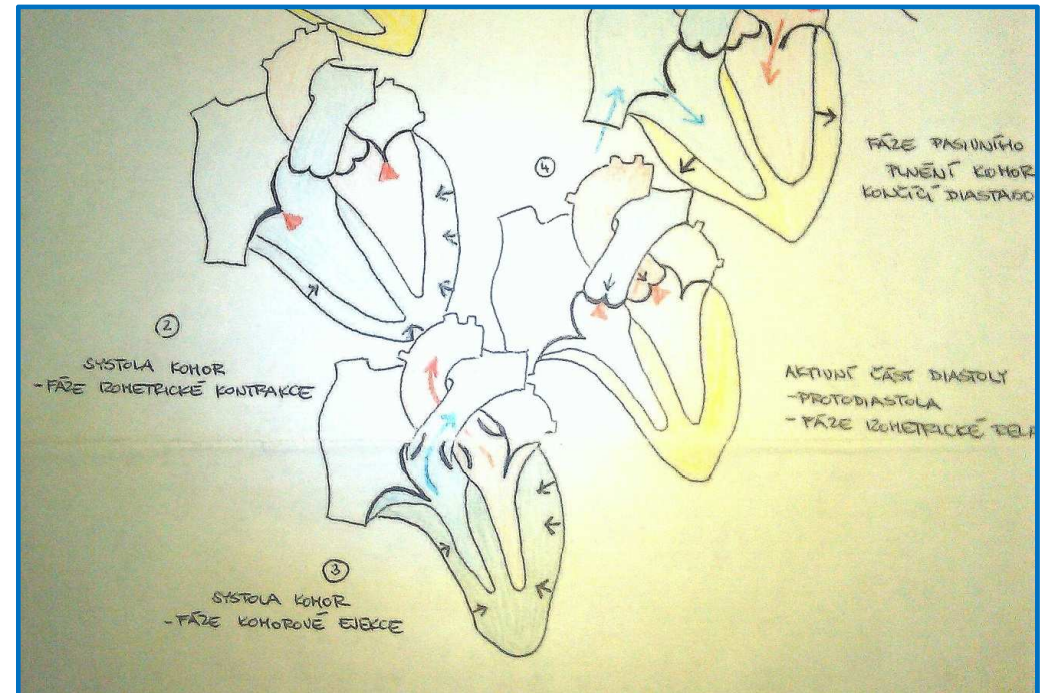
Šelesty

Vznikají, jestliže rychlost toku krve nebo převrácená hodnota její viskozity přesáhnou určitou kritickou mez v místech, kde dutina srdeční nebo cévy jsou buď zúženy, nebo mají nerovný povrch.

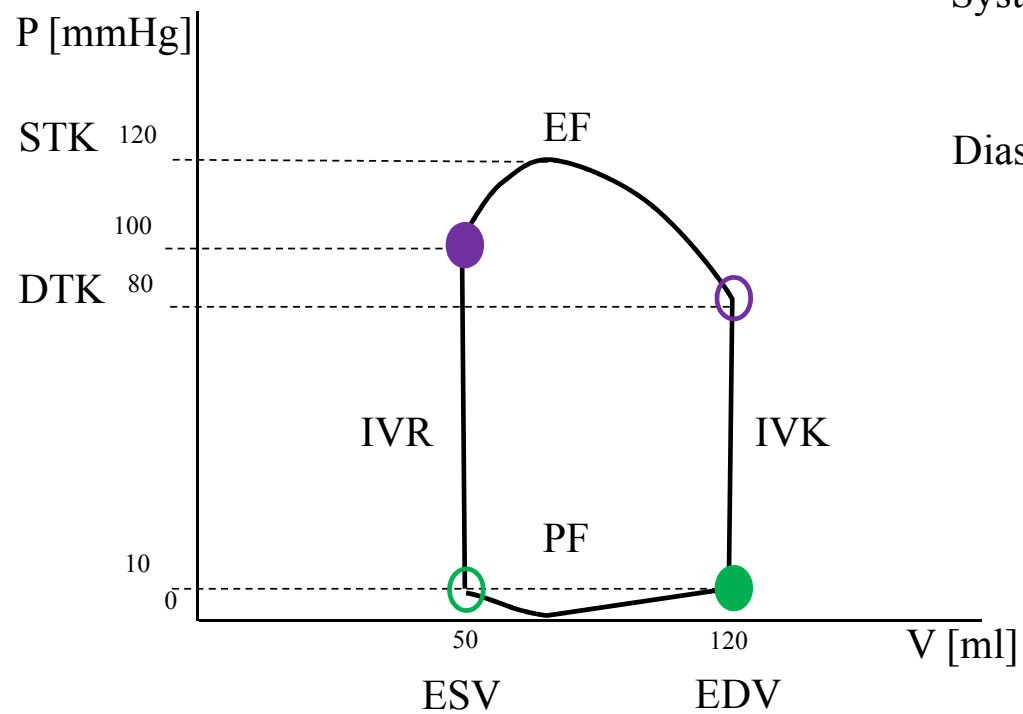


Srdeční cyklus (srdeční revoluce)

- Izovolumická kontrakce
 - kontrakce komorového myokardu, vede ke vzrůstu nitrokomorového tlaku, AV chlopně se uzavřou, 50ms po začátku QRS, odpovídá časově I.ozvě
- Ejekční fáze:
 - nitrokomorový tlak přesáhne diastolický tlak ve velkých tepnách, otevřou se semilunární chlopně, krev je vypuzována do tepen
- Izovolumická relaxace:
 - uzavření semilunárních chlopní, rychlý pokles nitrokomorového tlaku až na hodnotu nižší než je v síních, otevření AV chlopní
- Plnicí fáze:
 - fáze rychlého plnění, fáze pomalého plnění (diastáza), systola síní



Fáze srdečního cyklu: PV diagram



Systola= IVK+EF

IVK=0.06s

EF=0.21s

Diastola= IVR+PF

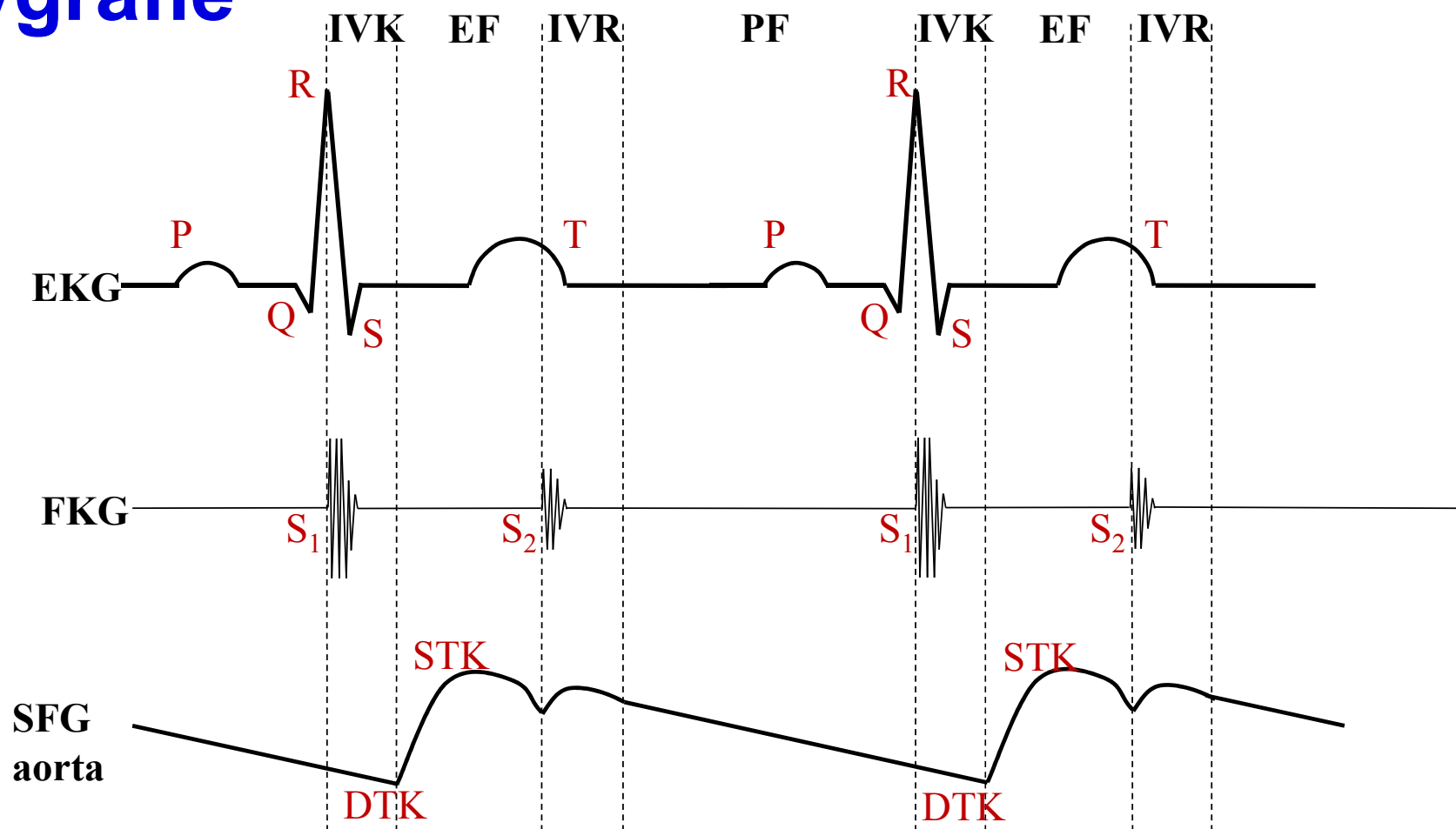
IVR=0.07s

PF=0.49s

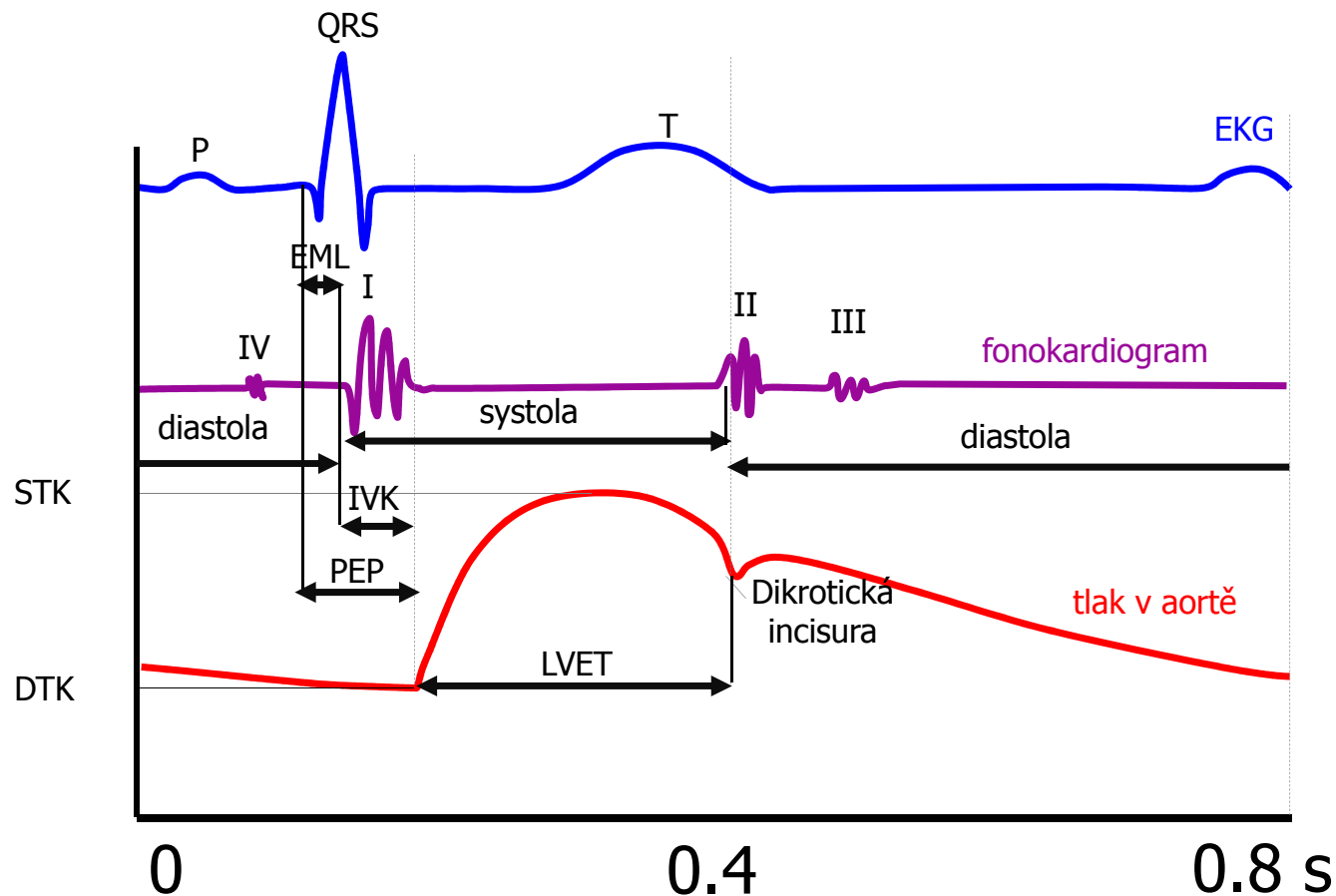
Polygrafie

- současné snímání několika fyziologických veličin různými neinvazivními nebo invazivními metodikami
- **fonokardiografie** - metoda umožňující grafické zobrazení zvuků, které vznikají v srdci
- **elektrokardiografie** - metoda založená na snímání elektrické aktivity srdečního svalu
- **sfygmografie** - grafický záznam tepenného pulzu !
- záznam pulzu na a. carotis je posunut časově vůči záznamu pulzu z kořene aorty!

Polygrafie

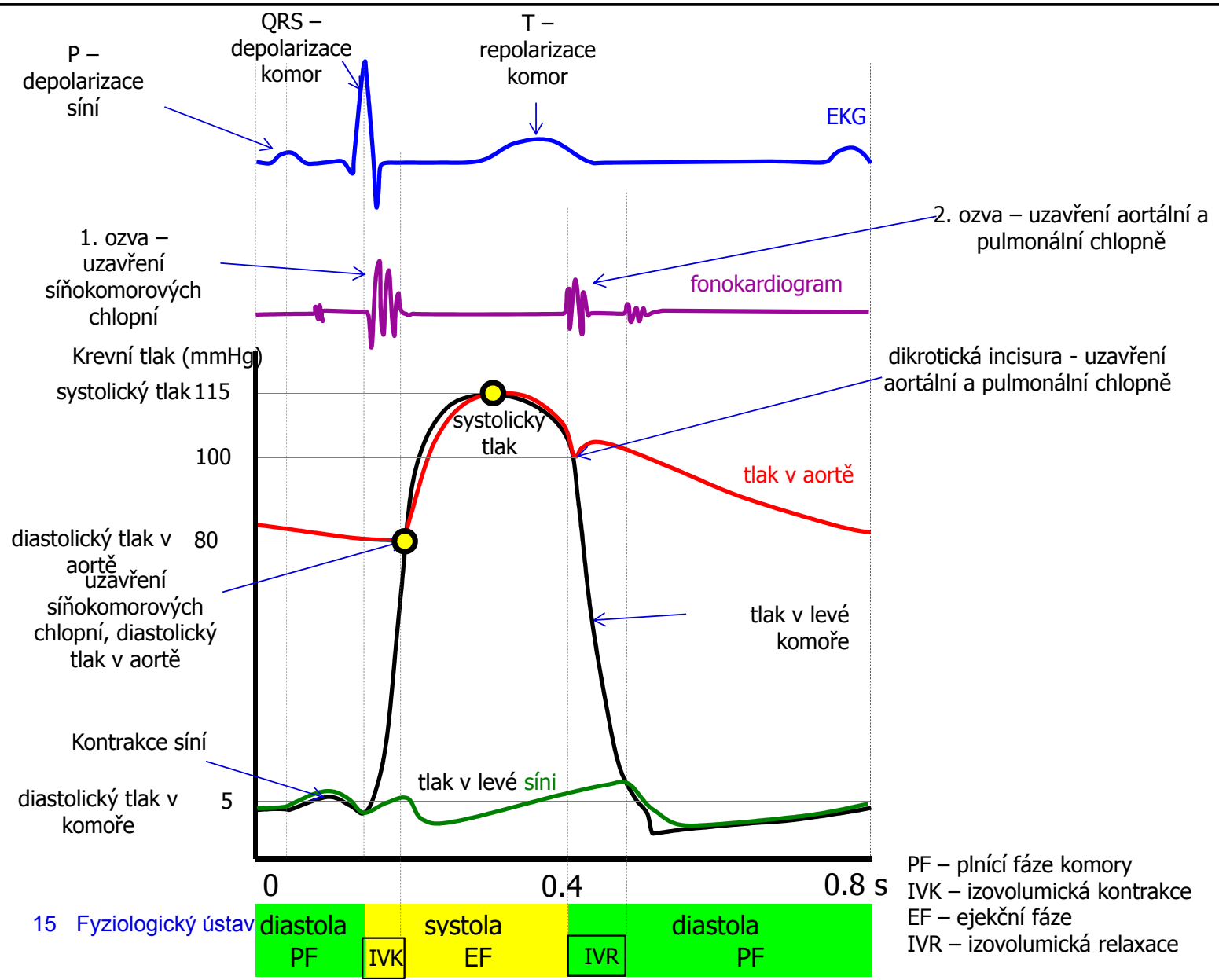


Polygrafie

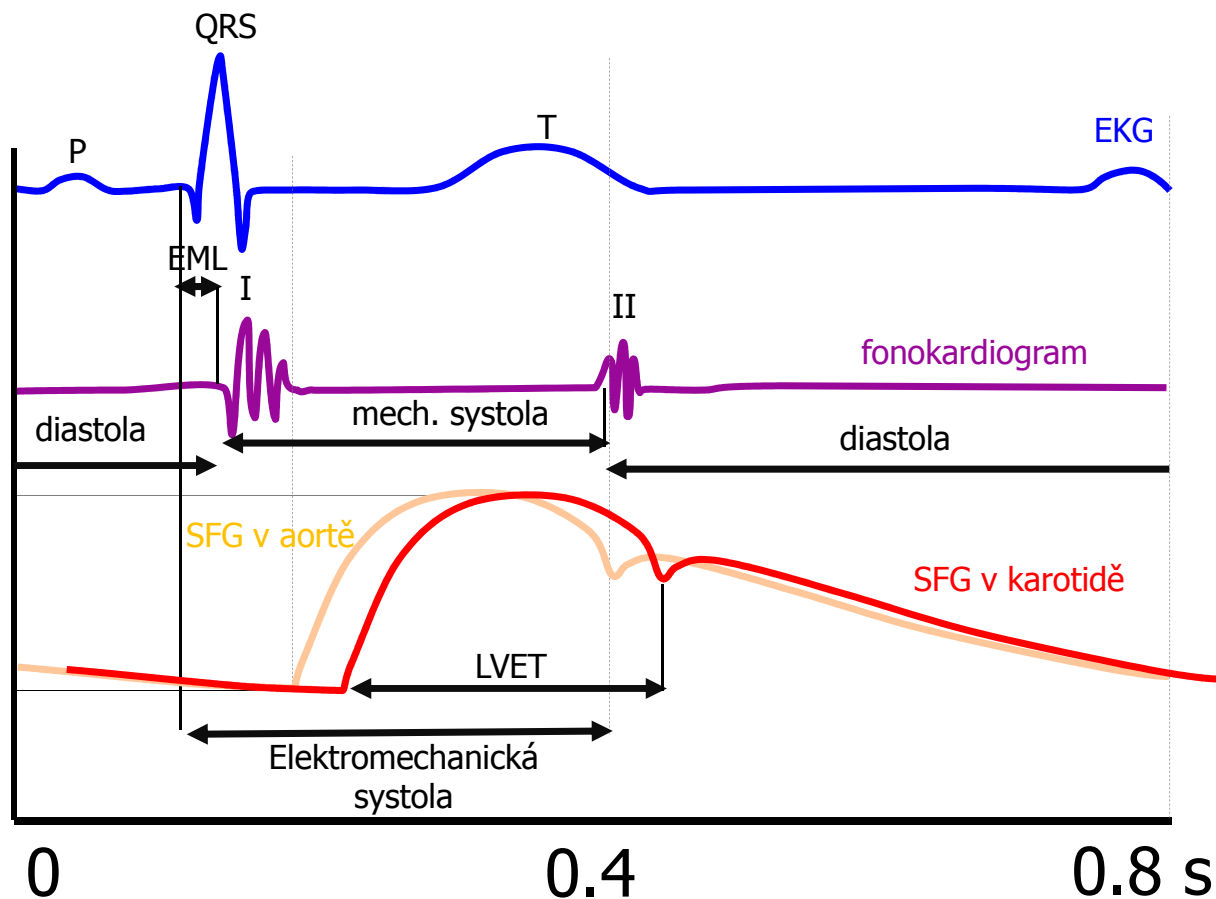


EML – elektromechanická latence
IVK – izovolumická kontrakce
LVET – trvání ejekční fáze
(left ventrikular ejection time)
PEP – preejekční perioda
(EML+IVK)

Sfygmografický záznam (SFG)
odpovídá tvarem tlakové křivce, ale
u sfygmografie nelze naměřit
hodnoty krevního tlaku.



Polygrafie - ve cvičení



Tlaková vlna v karotidě je časově posunuta v porovnání s vlnou v aortě

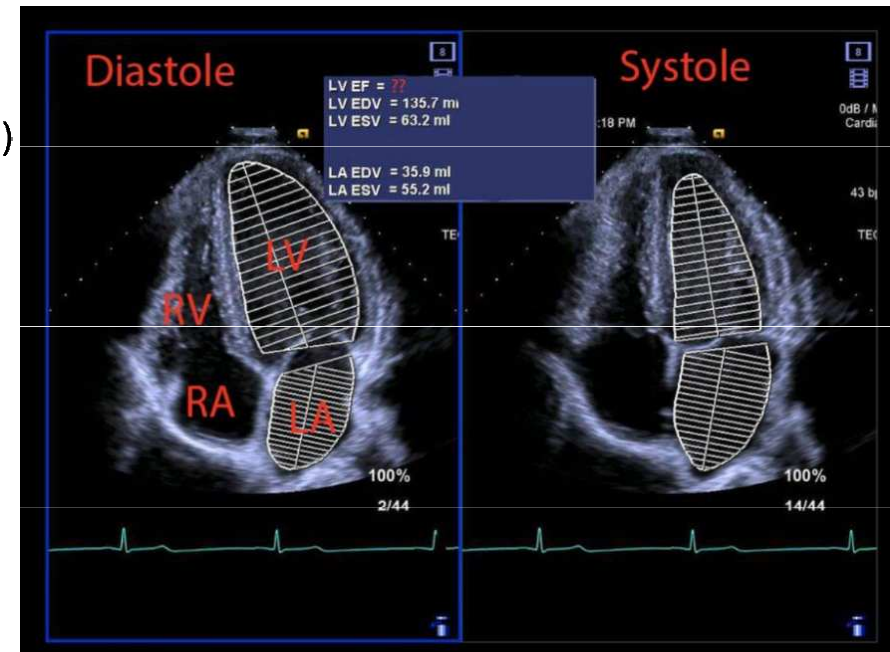
Indexy srdeční kontraktivity – ejekční frakce (EF)

$$EF = \frac{\text{systolický objem}}{\text{end – diastolický objem}}$$

- Fyziologicky je EF okolo 60% (norma nad 50%). EF menší než 40% hovoří o systolické dysfunkci (porucha kontrakce). Takto nízká EF diagnostikuje srdeční selhání. Existují ale i srdeční selhání při zachované EF.

https://www.kardio-cz.cz/data/upload/doporucene_postupy/2016/Doporucene_postupy_pro_diagnostiku_a_lecbu_akutniho_a_chronickeho_srdecniho_selhani_2016.pdf

- EF je ovlivněna nejen kontraktivitou, ale i náplní srdce (Frank-Starling)
- Nejčastěji měřena ultrazvukem



Indexy srdeční kontraktivity

- Vztah end-diastolického tlaku (EDTK) a end-diastolického objemu (EDV) v klidu a při zátěži
 - Systolická dysfunkce – stoupá EDV a EDTK při zátěži v porovnání s klidem
 - Diastolická dysfunkce (porucha relaxace) – při zátěži EDTK stoupá, ale EDV se nemění
- Indexy kontraktivity odvozené z ejekční fáze systoly

$$E_{\max} = \frac{dP}{dV}$$

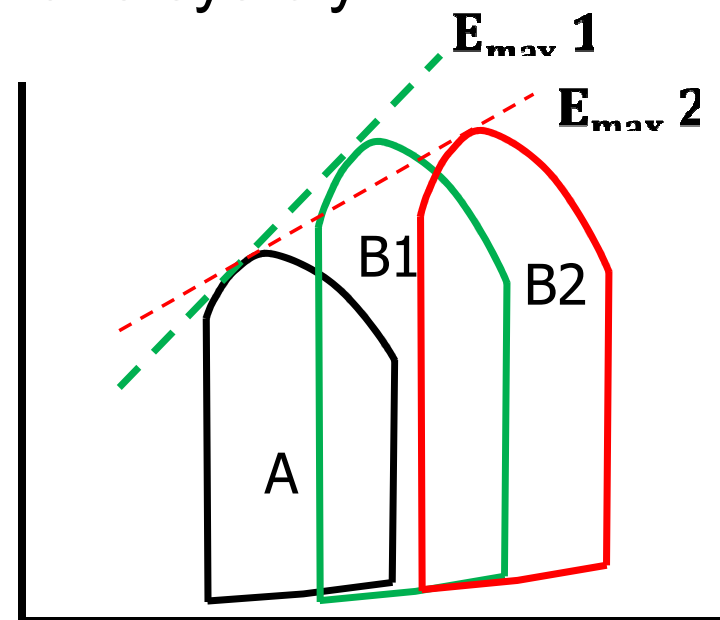
Index podle Sagawa-Suga

A: normální P-V diagram

B: P-V diagram pro uměle zvýšený afterload

1: zdravé srdce

2: selhávající srdce

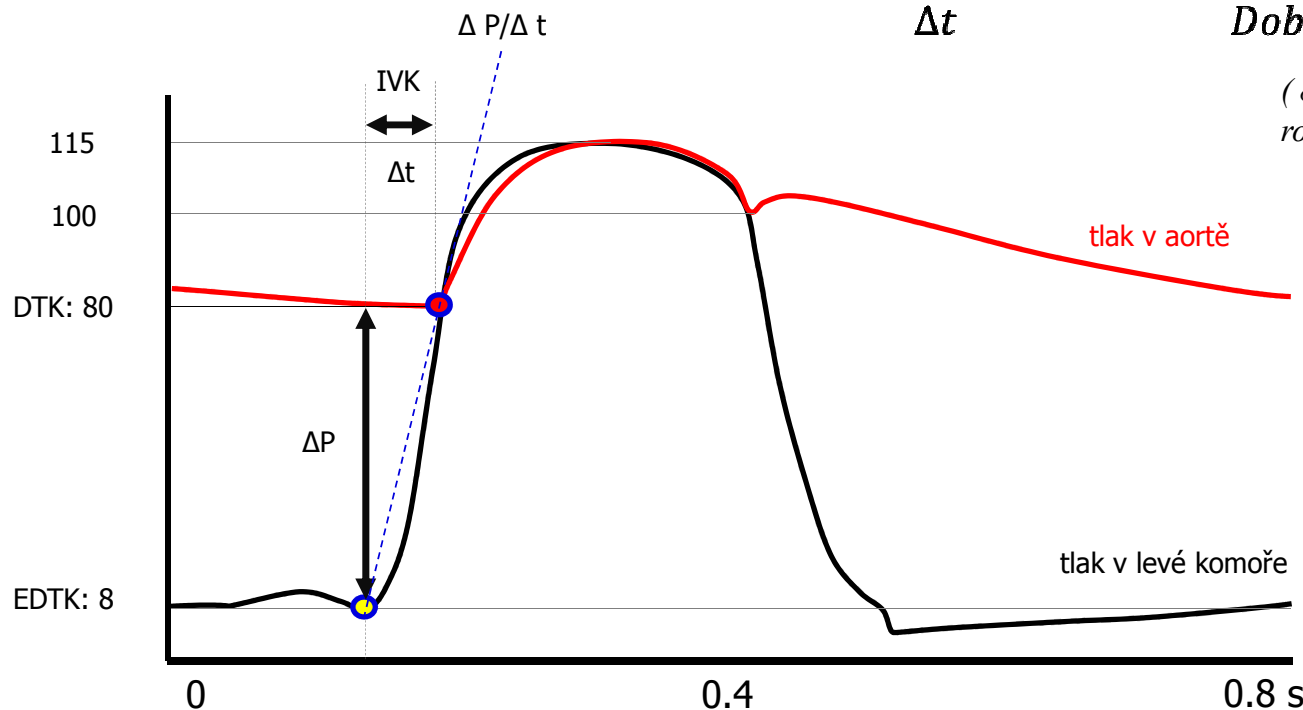


Indexy srdeční kontraktivity – $\Delta P/\Delta t$

- Indexy kontraktivity odvozené z izovolumické fáze systoly
 - v klinice se stanovuje nejvyšší rychlost vývoje tlaku v době IVK (těsně před otevřením poloměsíčitých chlopní, na konci IVK)
 - v praktických cvičeních stanovíme průměrnou rychlost vývoje tlaku v době IVK:

$$\frac{\Delta P}{\Delta t} = \frac{\text{Rozdíl tlaku na konci a na začátku IVK}}{\text{Doba trvání IVK}} = \frac{DTK - 8}{IVK}$$

(8 mmHg odpovídá přibližně tlaku na konci diastoly, rovněž odpovídá přibližně tlaku v levé síni)



Zpomalený nárůst komorového tlak během IVK je známkou zhoršené srdeční kontraktivity

Indexy srdeční kontraktility – LVET a PEP

- Poměr LVET a PEP – zkrácení LVET a prodloužení PEP je známkou zhoršené srdeční kontraktility.
- Srdce vynaloží většinu energie na dosažení otvíracího tlaku a už nezůstává energie na eejekci krve

