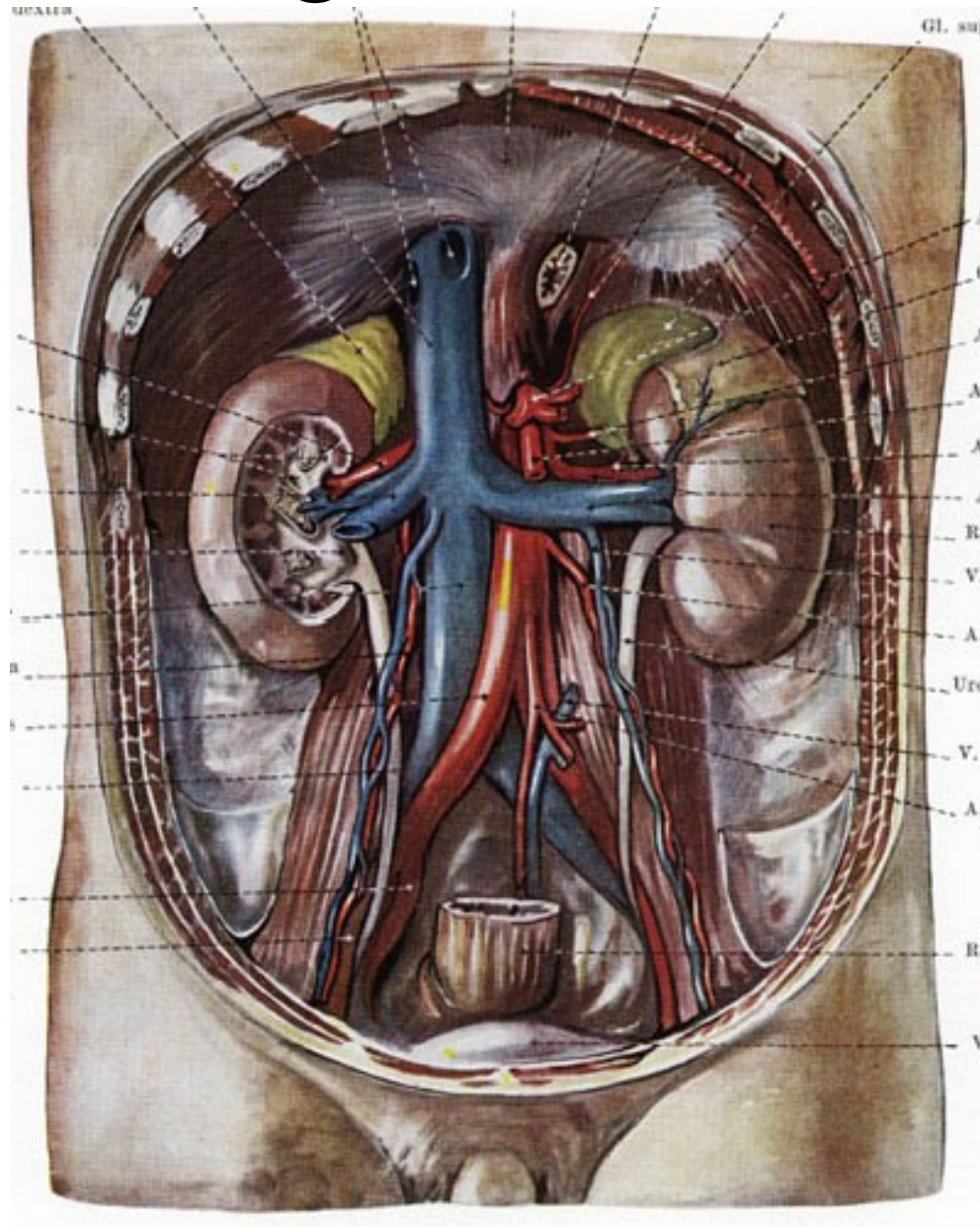


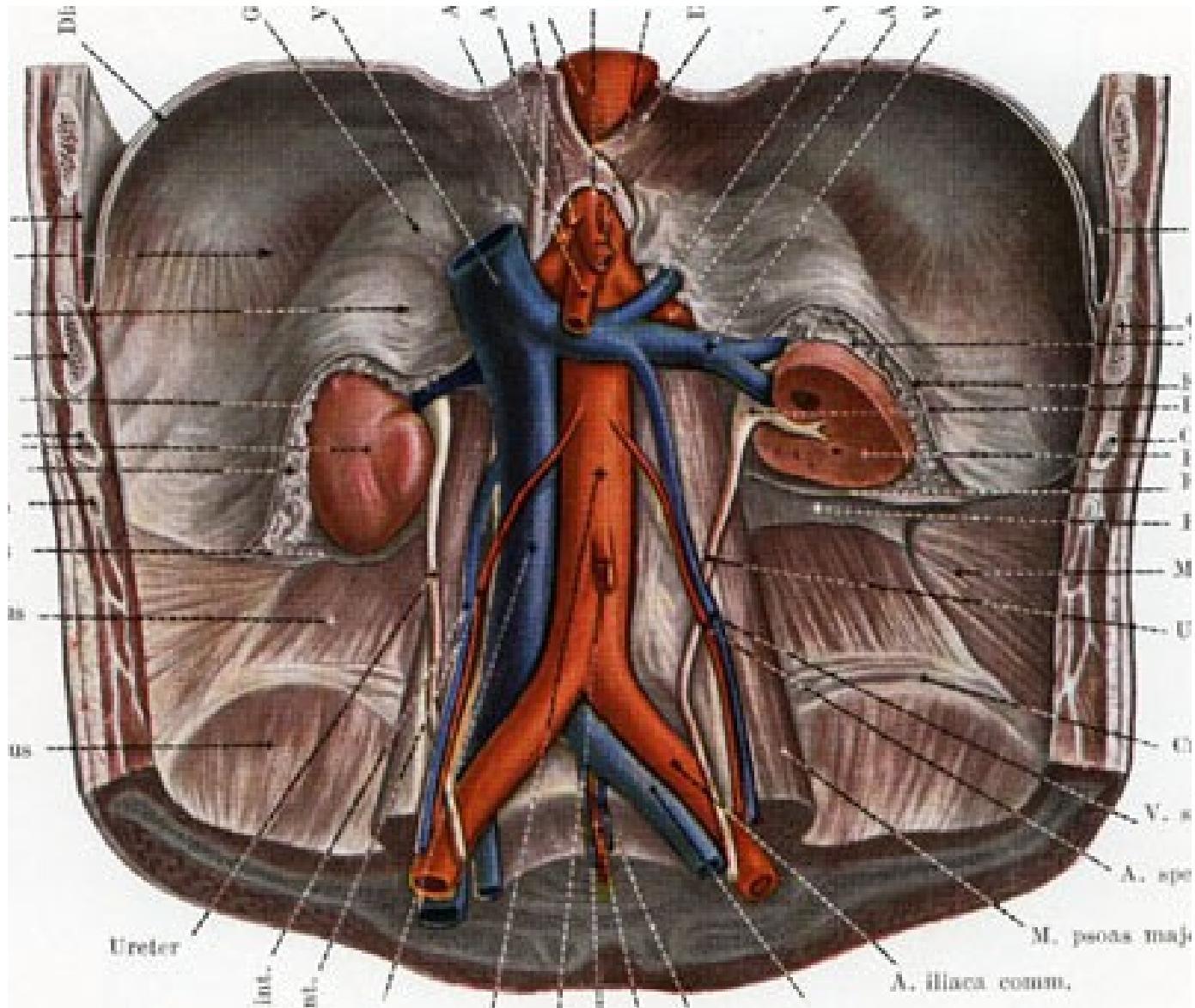
MUNI
MED

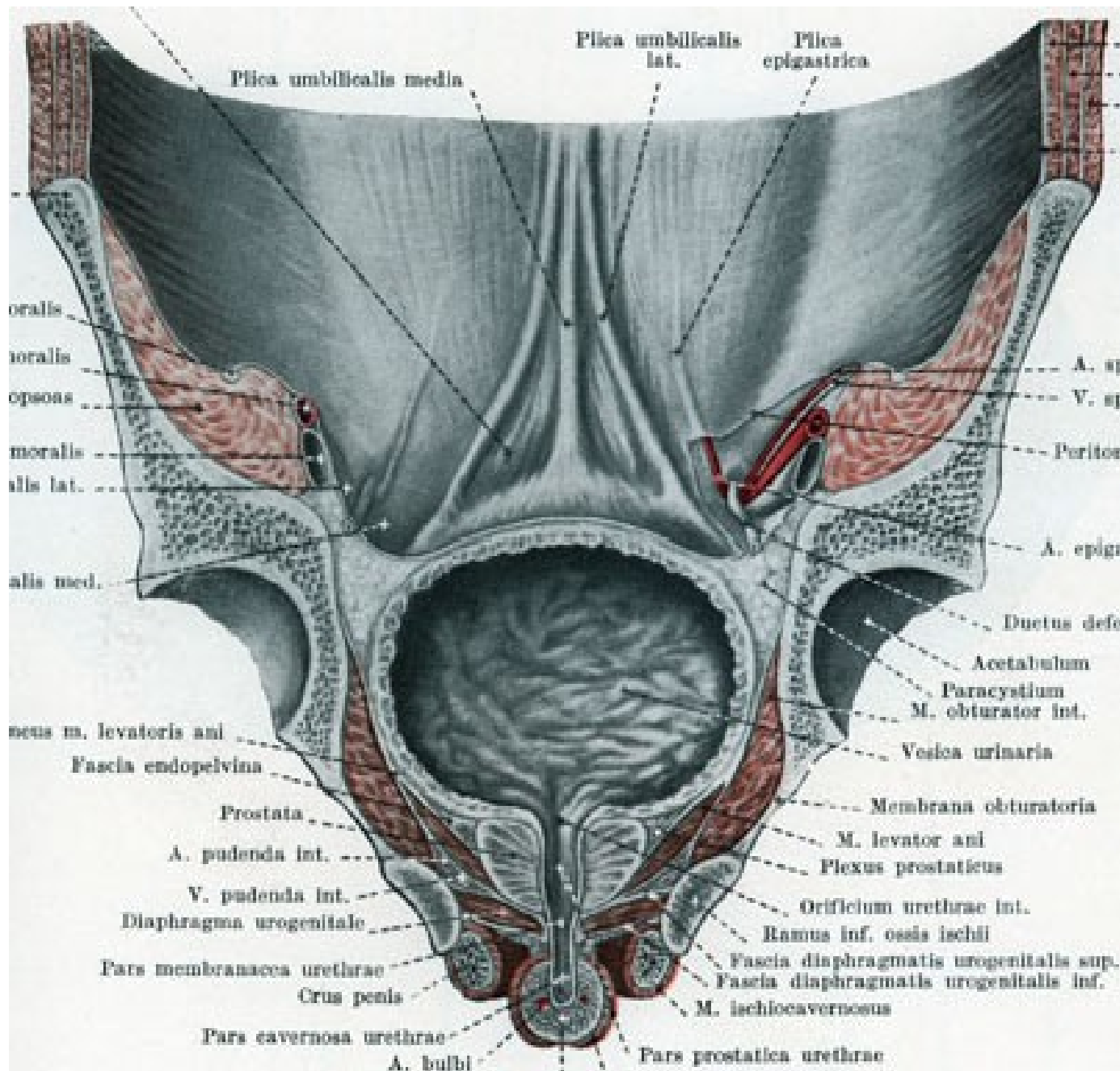
Urologie

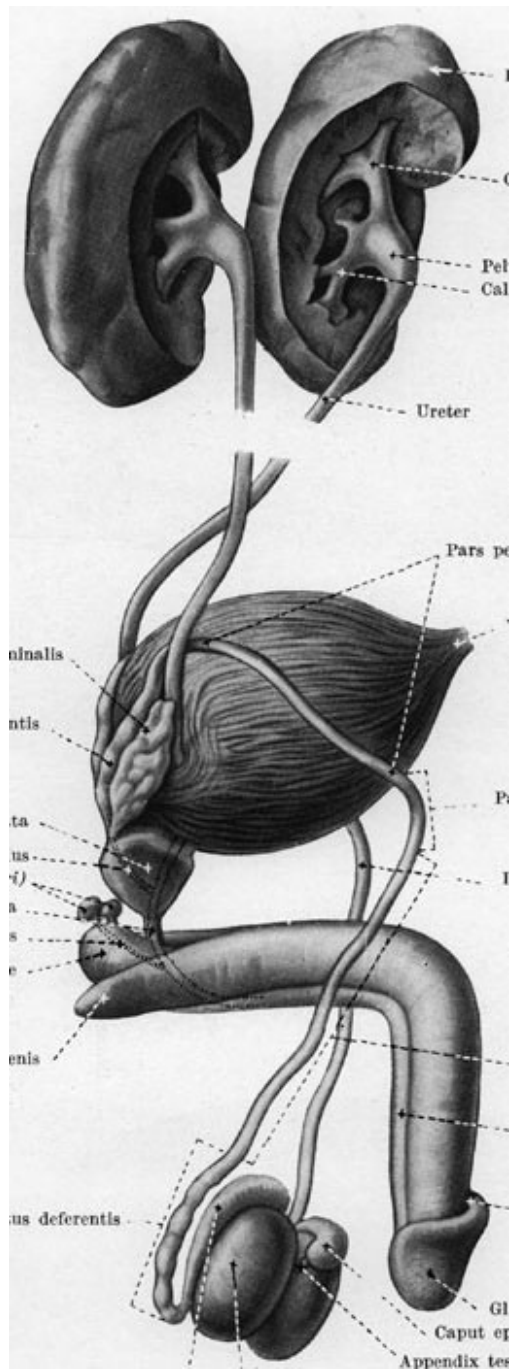
Chirurgická klinika FN Brno - Bohunice

Chirurgická anatomie









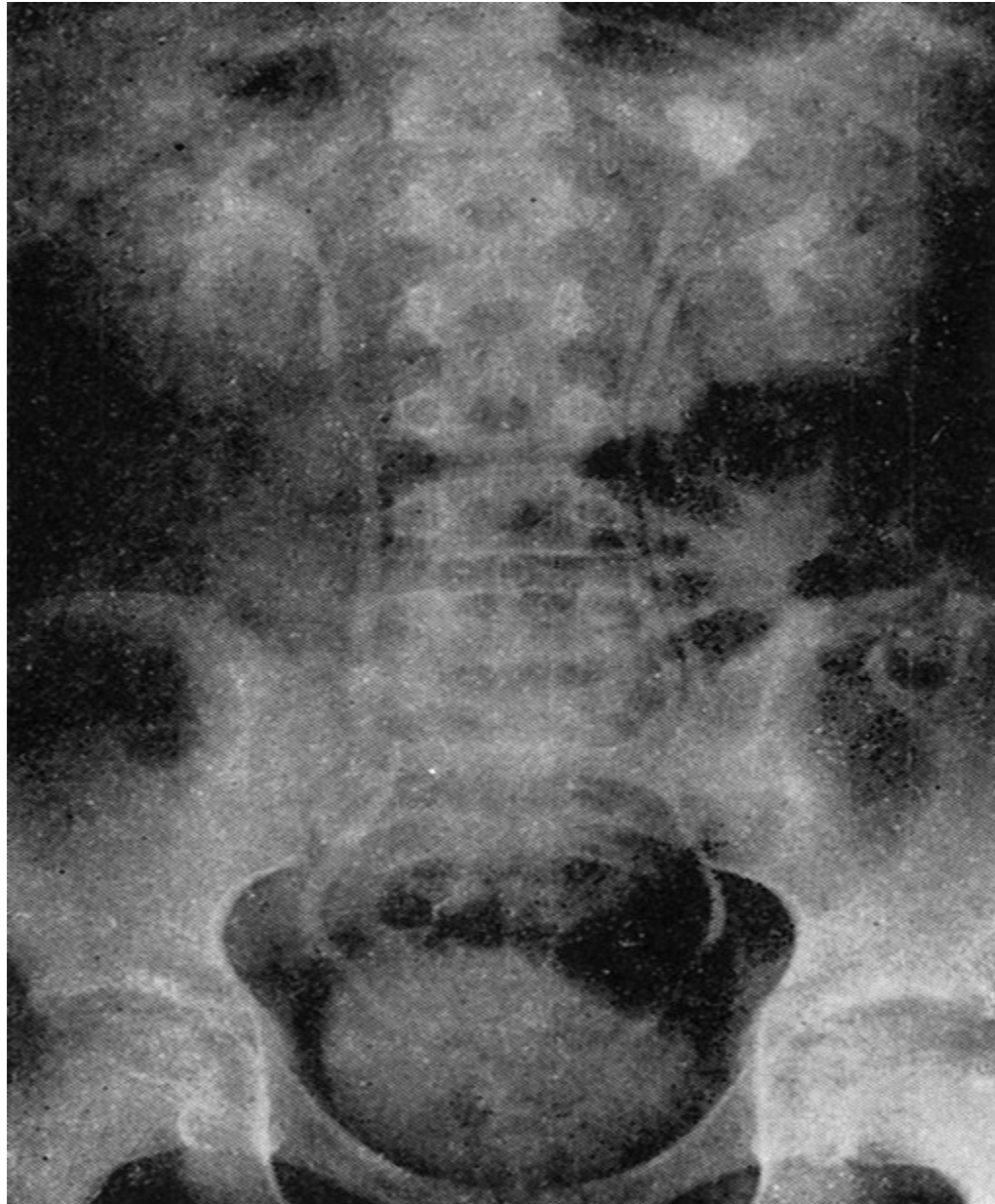
Vyšetření urol. systému

- RTG - nativní snímek
- IVU - vylučovací urografie
- Ascendentní pyelografie
- Cystografie
- Uretrocystografie, vylučovací uretrografie
- FSL - fázová scintigrafie ledvin
- Sonografie (+ punkční biopsie, nefrostomie, epicystostomie ...)
- CT nativ., CT vylučovací urografie, ...
- NMR, MR urografie
- Endoskopie: uretroskopie, cystoskopie, ureteronefroskopie
- Renální angiografie

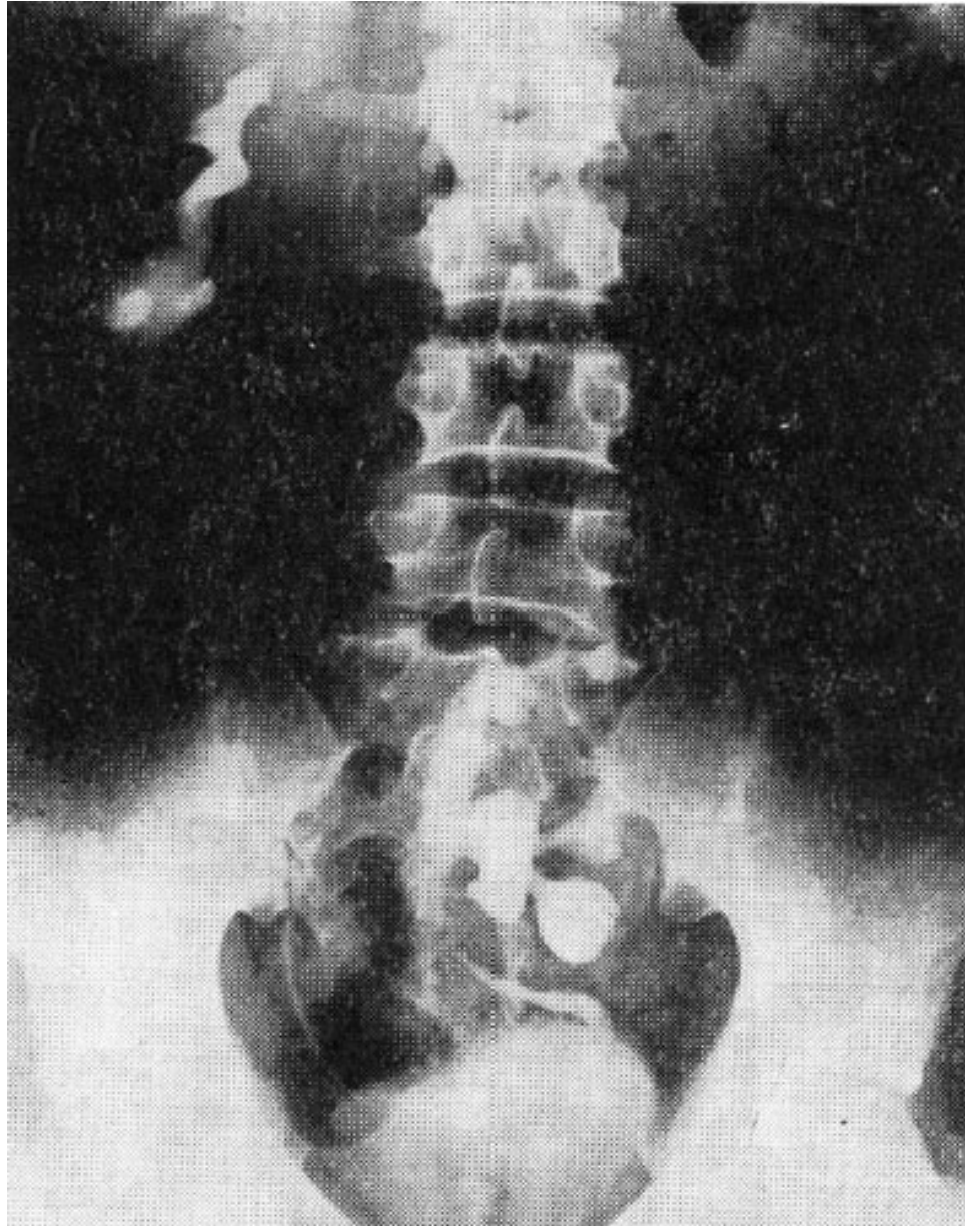
Anomálie ledvin

- **1. Anomálie počtu:** - ageneze obou ledvin
 - - ageneze jedné ledviny
 - - solitární ledvina (ren solitarius)
 - - zdvojená ledvina (ren duplex): ureter duplex, ureter fissus
 - - nadpočetná ledvina - velmi vzácná
 - - hypoplastická ledvina x svraštělá ledvina
- **2. Anomálie polohy:** - dystopická ledvina (pánevní, sakrální, lumbosakrální, ..)
 - - ptotická ledvina (homolaterální x kontralat. dystopie).
- **3. Anomálie tvaru:** - podkovovitá - ren arcuatus - nejčast., resekce isthmu při obtížích
 - - koláčovitá l. - ren fungiformis
 - - štítovitá l. - ren scutaneus
 - - esovitá ledvina (ren sigmoideus)
 - - L ledvina - ren uncinatus

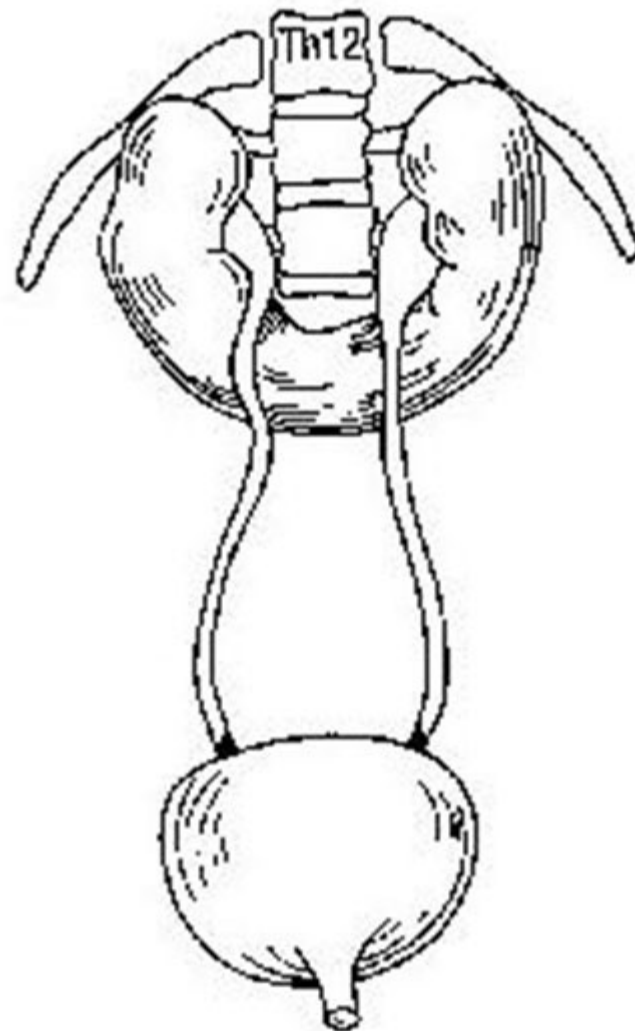
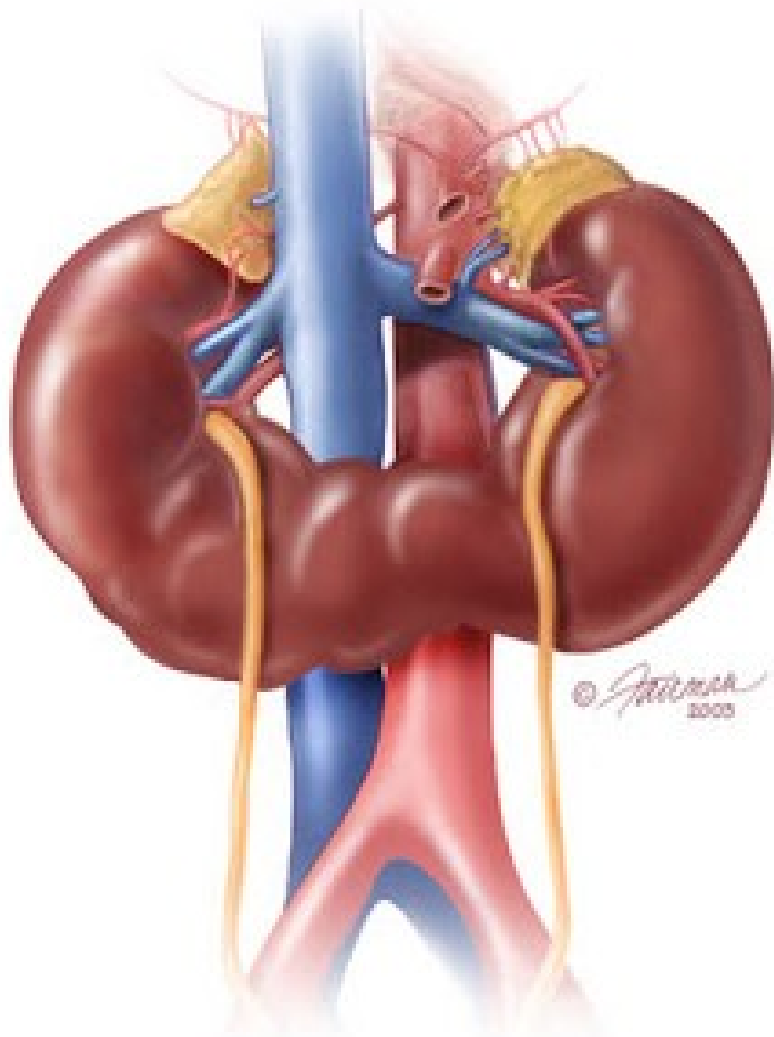
Ren duplex a ureter fissus bez stázy moče



Lumbální dystopie pravé ledviny (urografie)

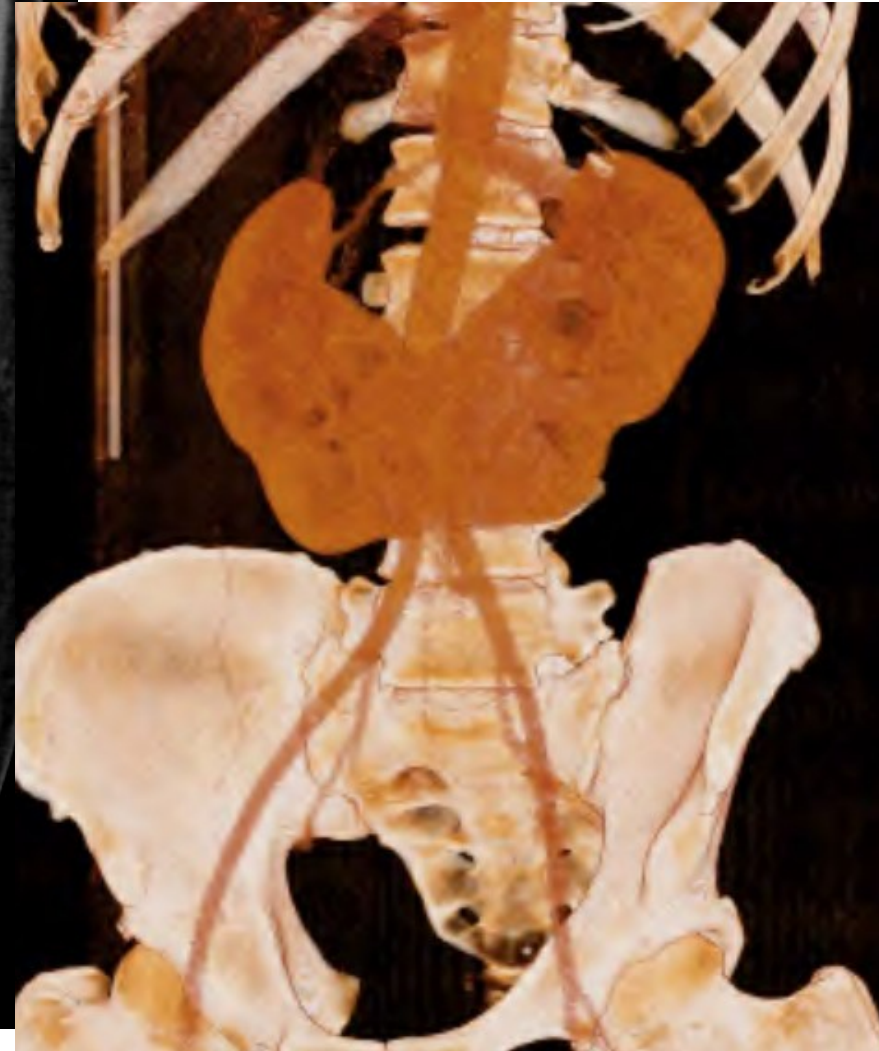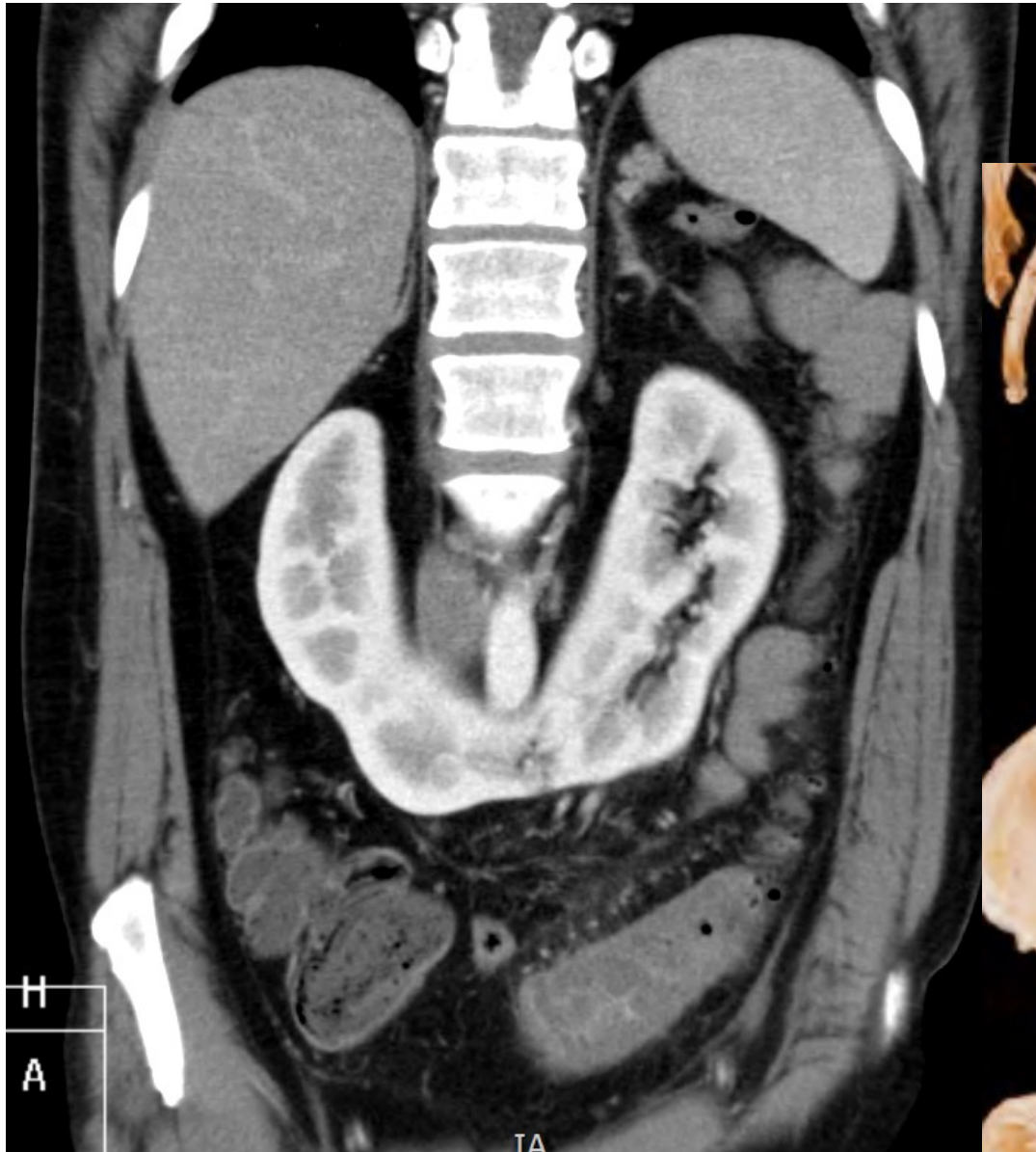


Ren arcuatus

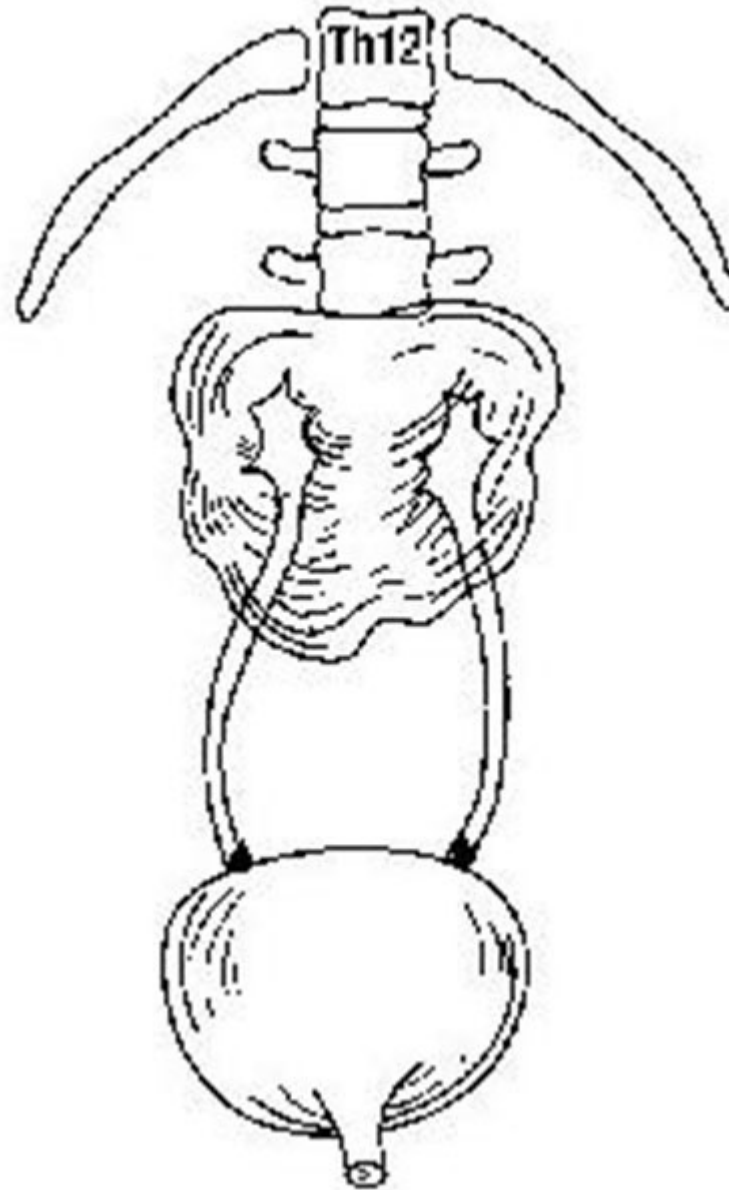


Pacient vyšetřován pro diverticulitidu sigmatu – viz. sin. dole, vedl. nález asymptomatická podkovovitá ledvina :

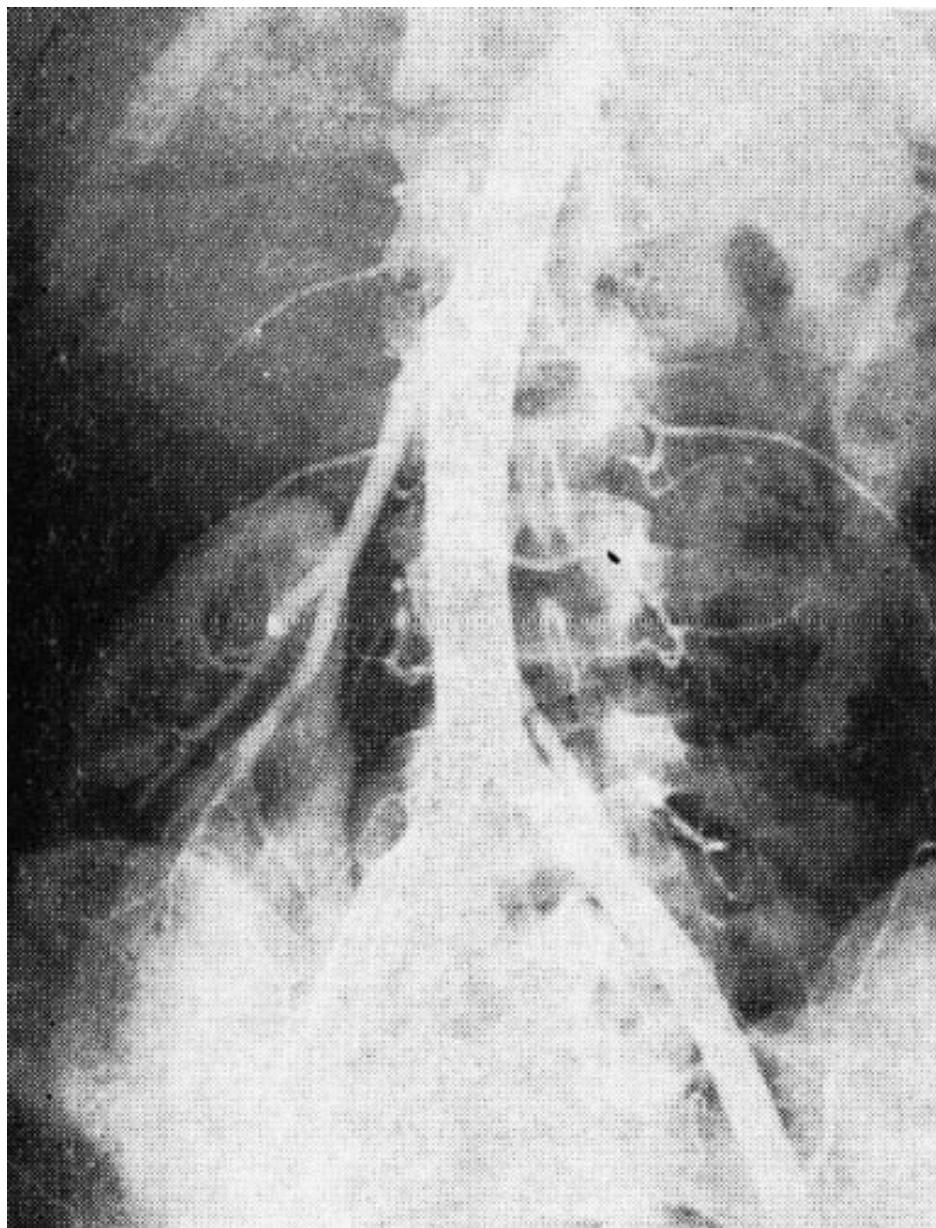
Dtto 3D



Ren fungiformis



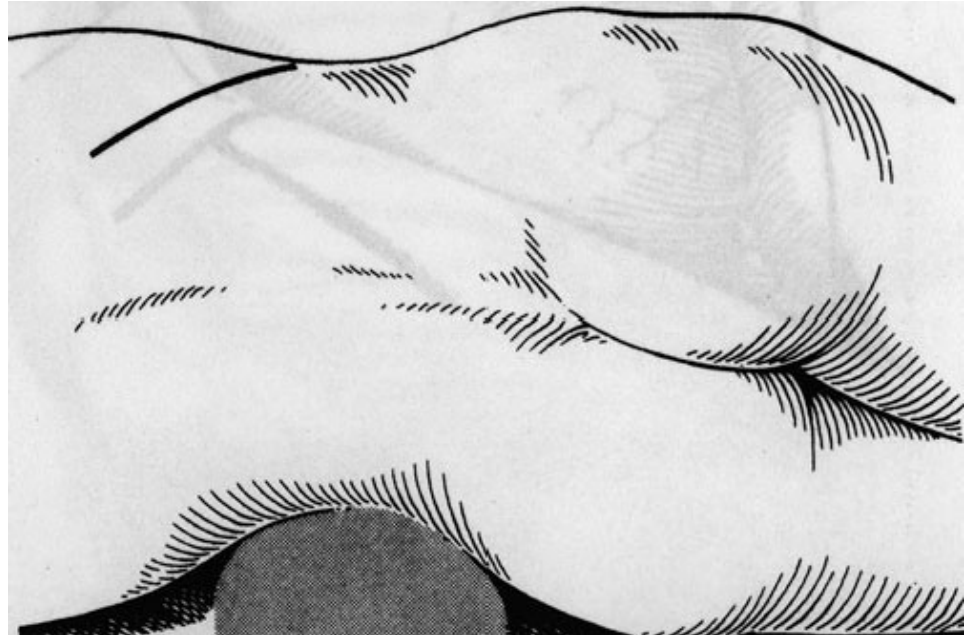
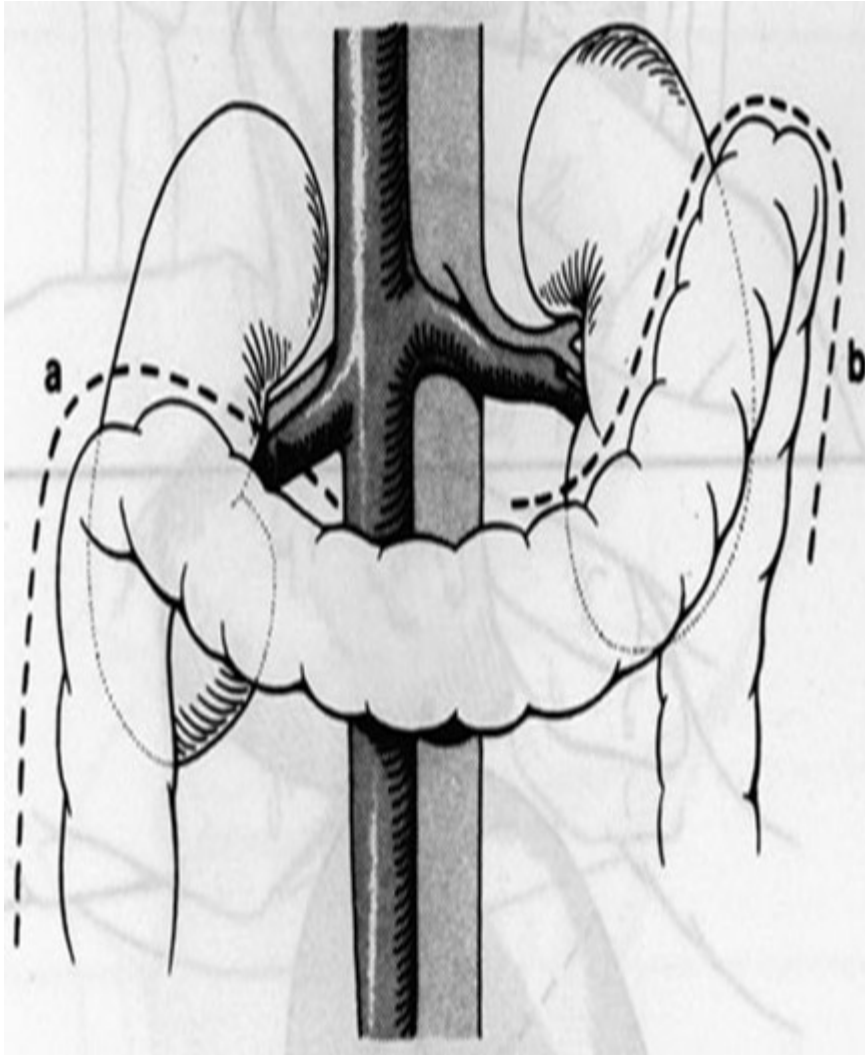
Ptotická pravá ledvina s dlouhými cévami (angiografie)



Ren migrans

- - nefropexe

Operační přístup k ledvině



- Transperitoneální přístup
- Lumbotomie

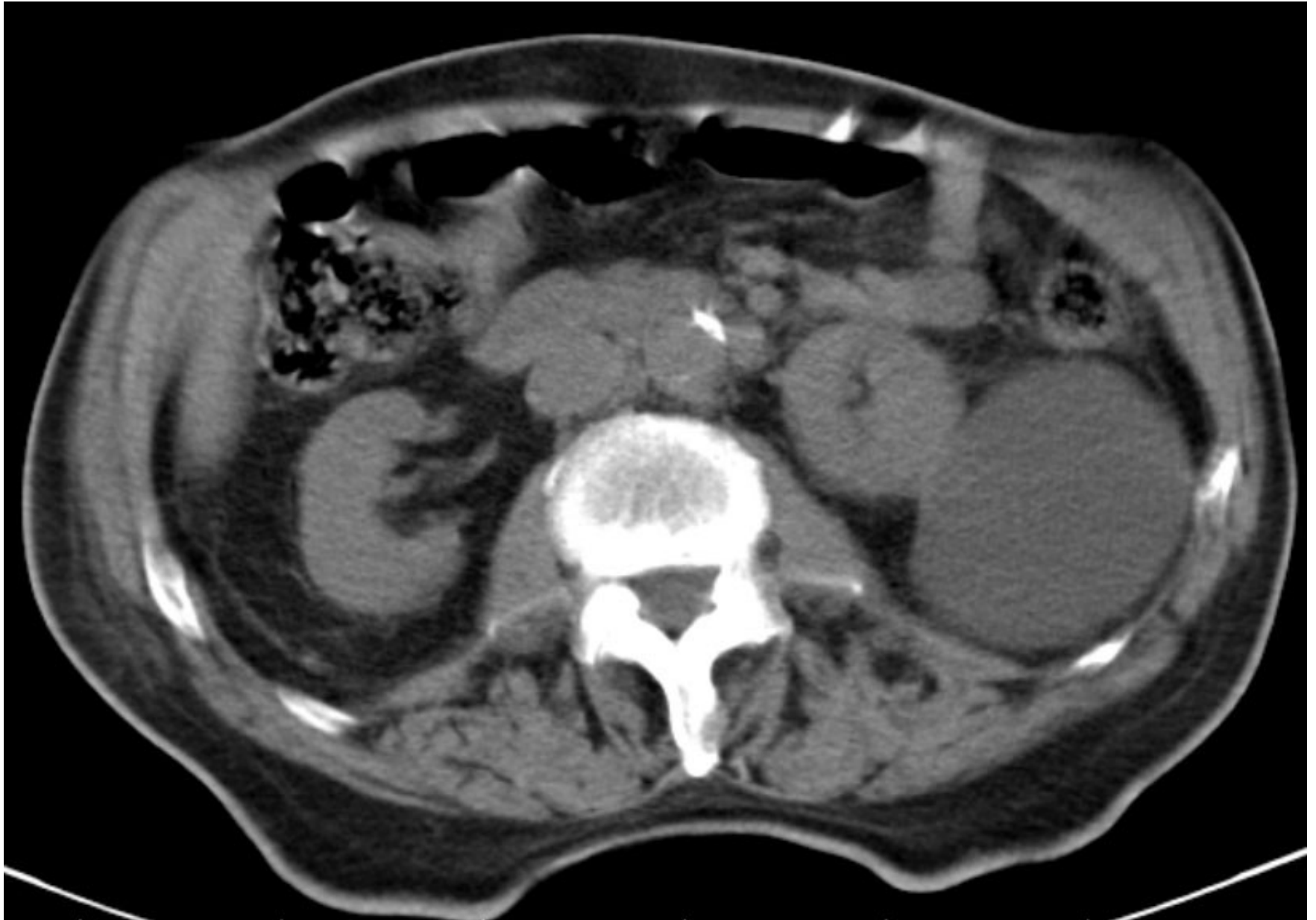Cysty ledviny, polycystóza ledvin

- Jednoduché cysty
- Polycystické ledviny
- **Symptomatologie** - bolesti v lumbální oblasti, hlavně při práci a pohybech, někdy hematurie s kolikou, infekty.

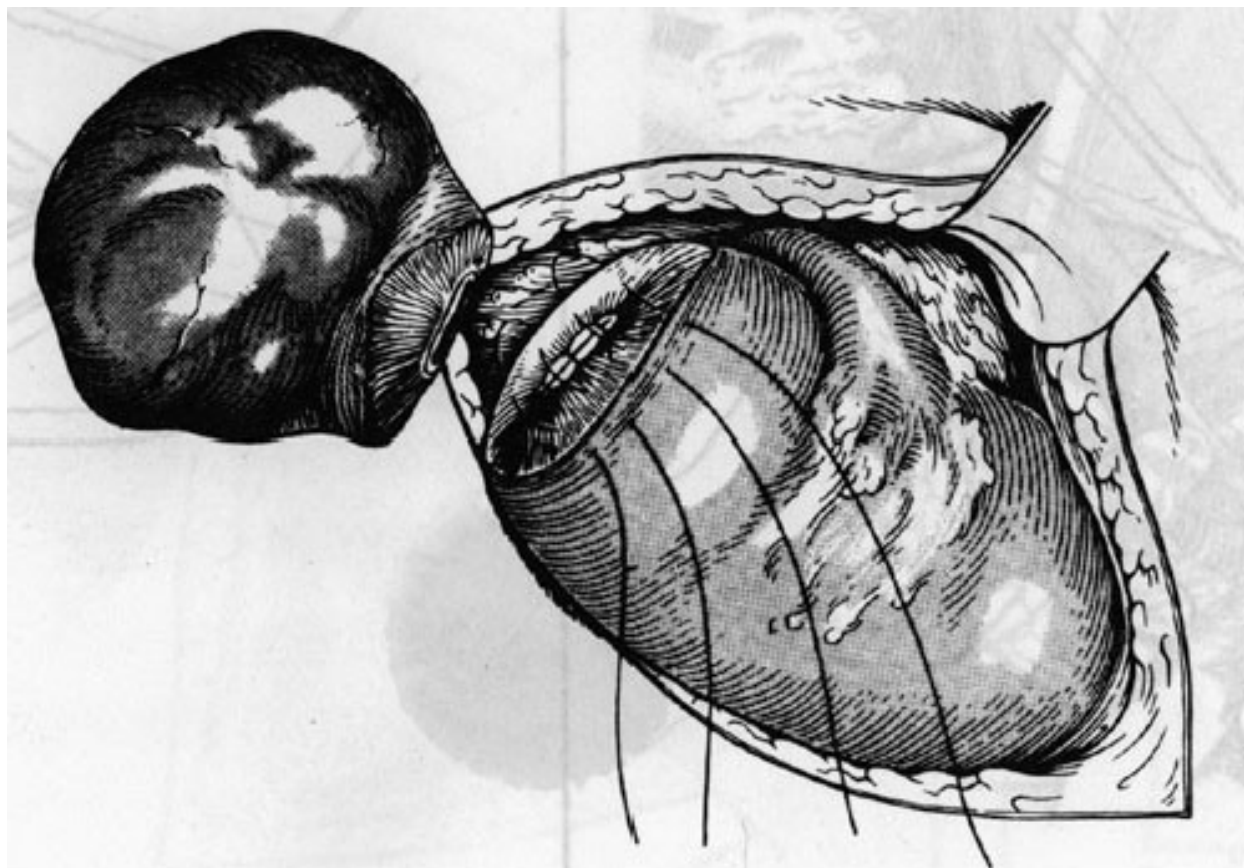
Bosniakova klasifikace cystických lézí ledvin, důsledky z klasifikace vyplívající:

Bosniak	Charakteristika	Management
Kategorie I	Benigní, prostá cysta, tenká stěna bez sept či kalcifikací; denzita vody; postkontrastně se nesyťící	Bez nutnosti léčby
Kategorie II	Benigní, mohou obsahovat několik tenkých sept s jemnými kalcifikacemi, bez postkontrastního syčení	Bez nutnosti léčby
Kategorie IIF	Cysty obsahující mnohočetná vlasově tenká septa; možná přítomnost zesílení stěny či septa; kalcifikace v septech mohou být nepravidelné, hrudkovité	Pravidelné sledování, při progresi ve velikosti, tloušťce sept – chirurgická revize
Kategorie III	Cystické léze s nepravidelnou ztluštělou stěnou či septy; přítomné postkontrastní syčení	Chirurgická revize
Kategorie IV	Maligní cystické léze, se solidní měkkotkáňovou postkontrastně se syťící složkou	Chirurgická revize

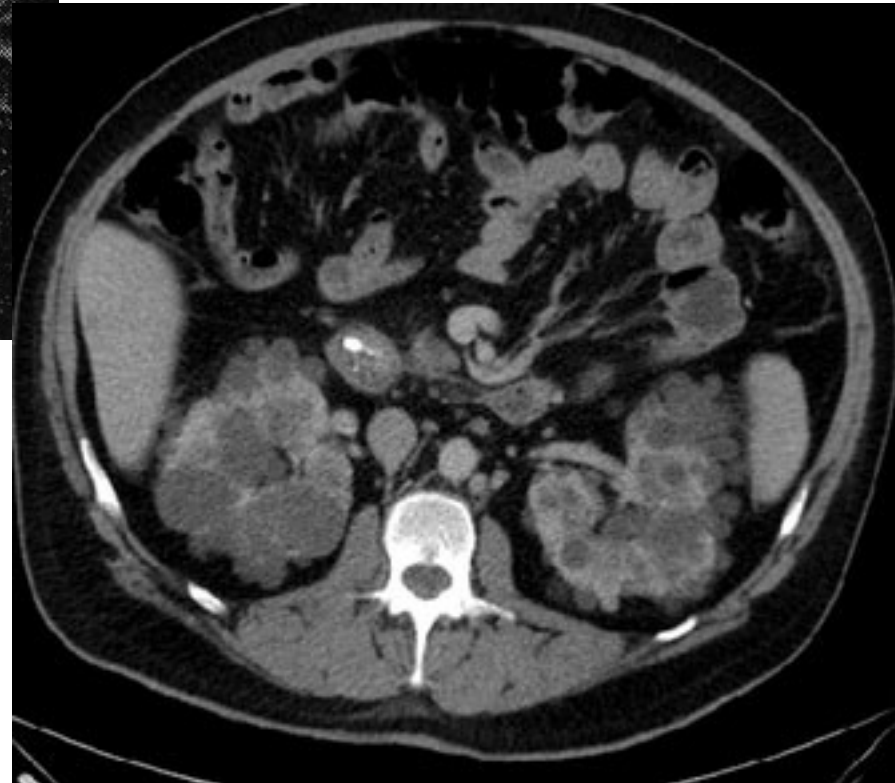
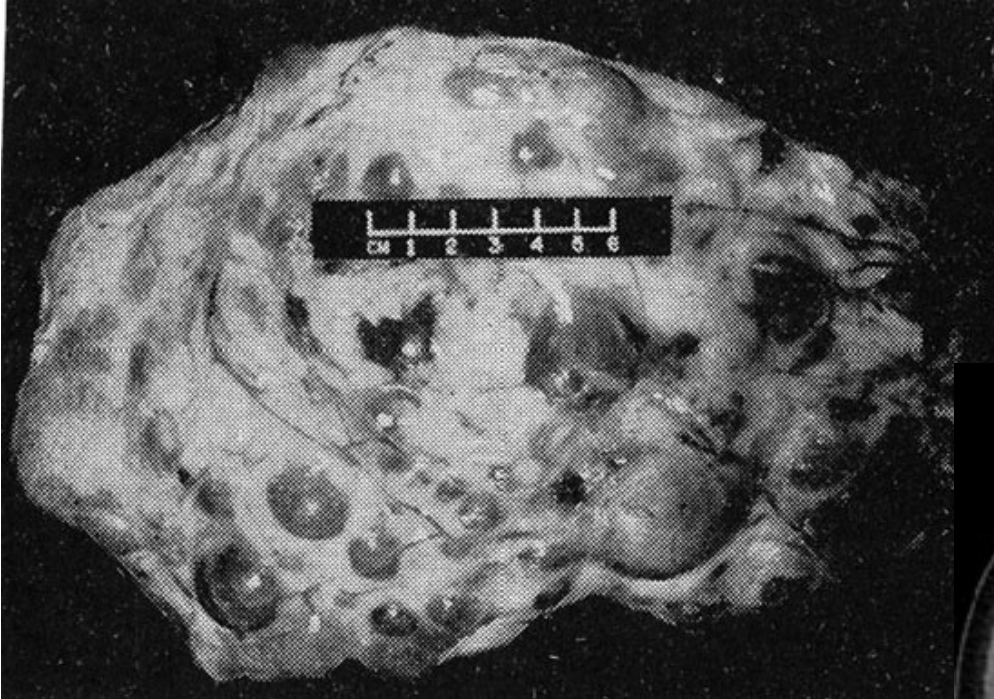
Renální cysta - CT



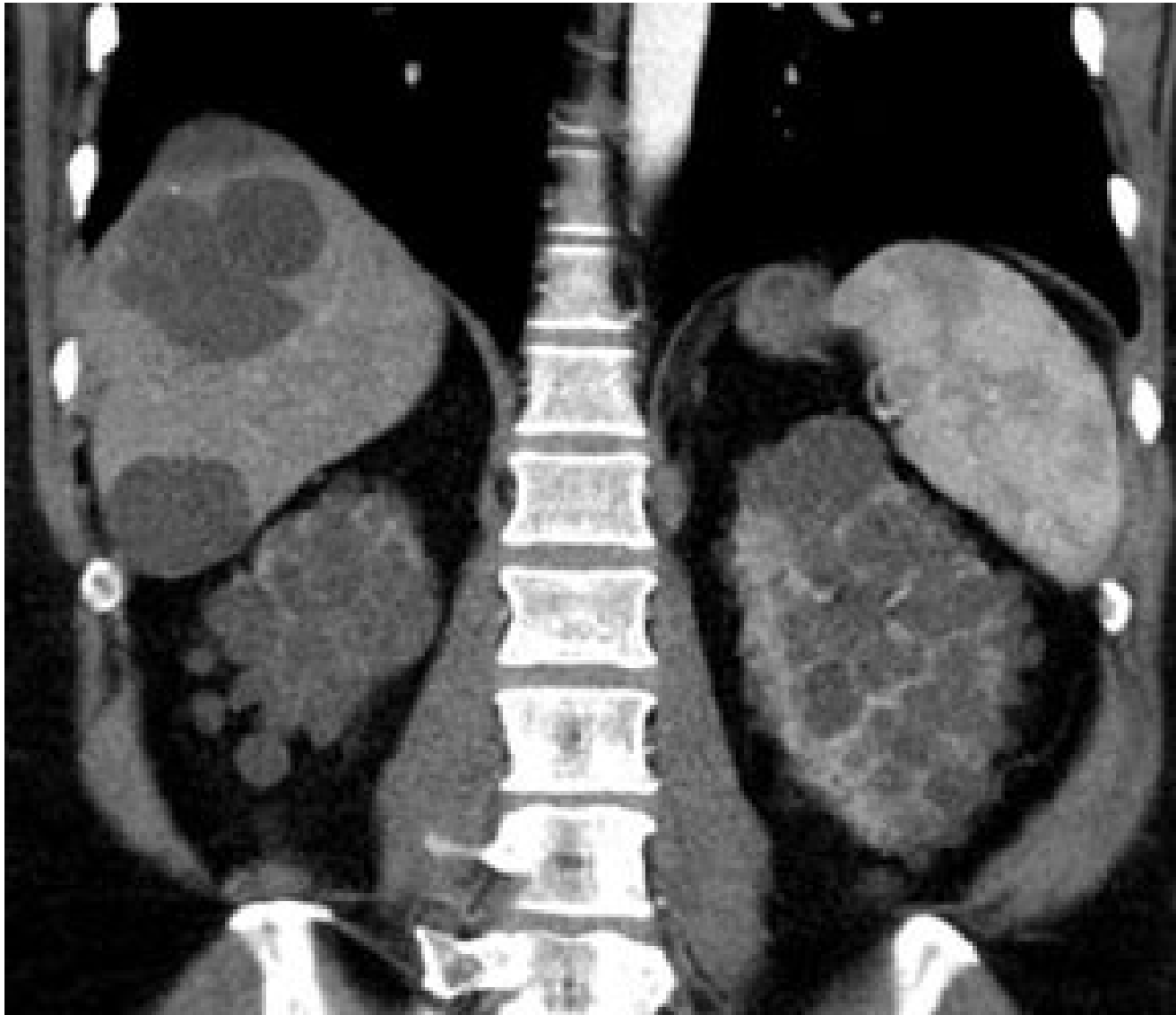Resekce renální cisty



Polycystoza ledvin



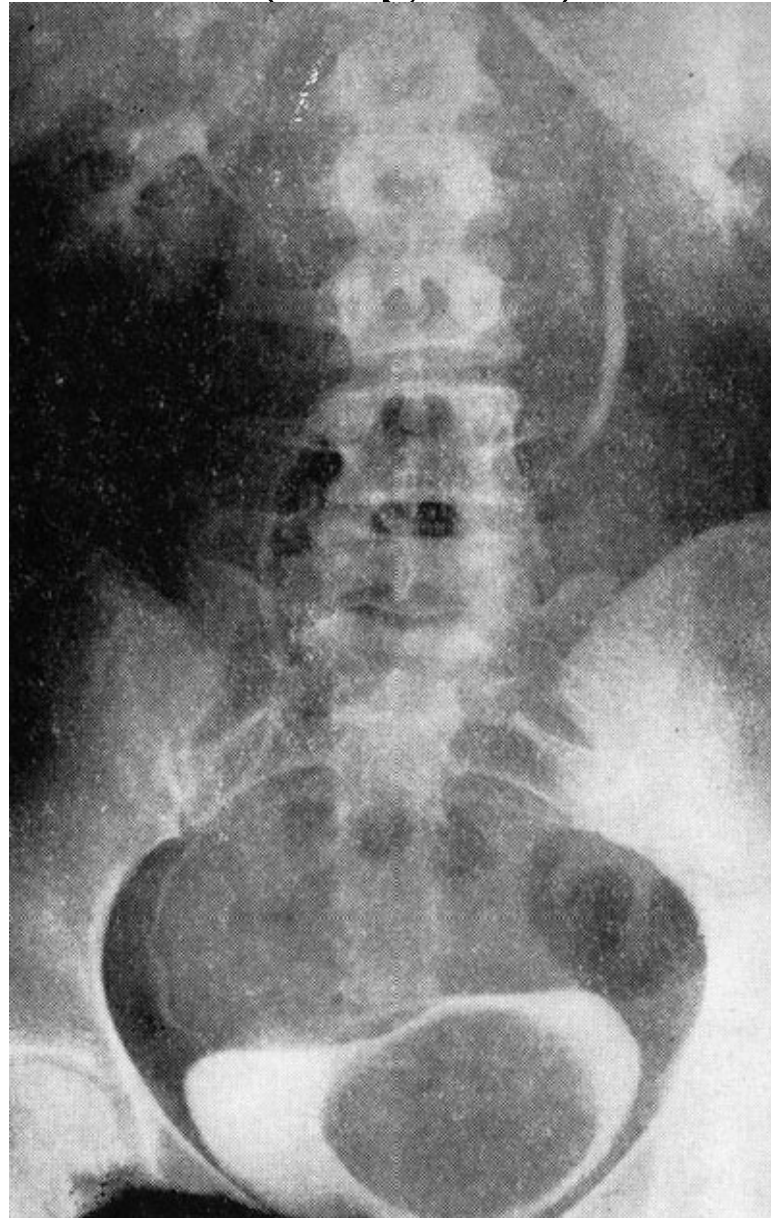
(Polycystóza jater a ledvin)



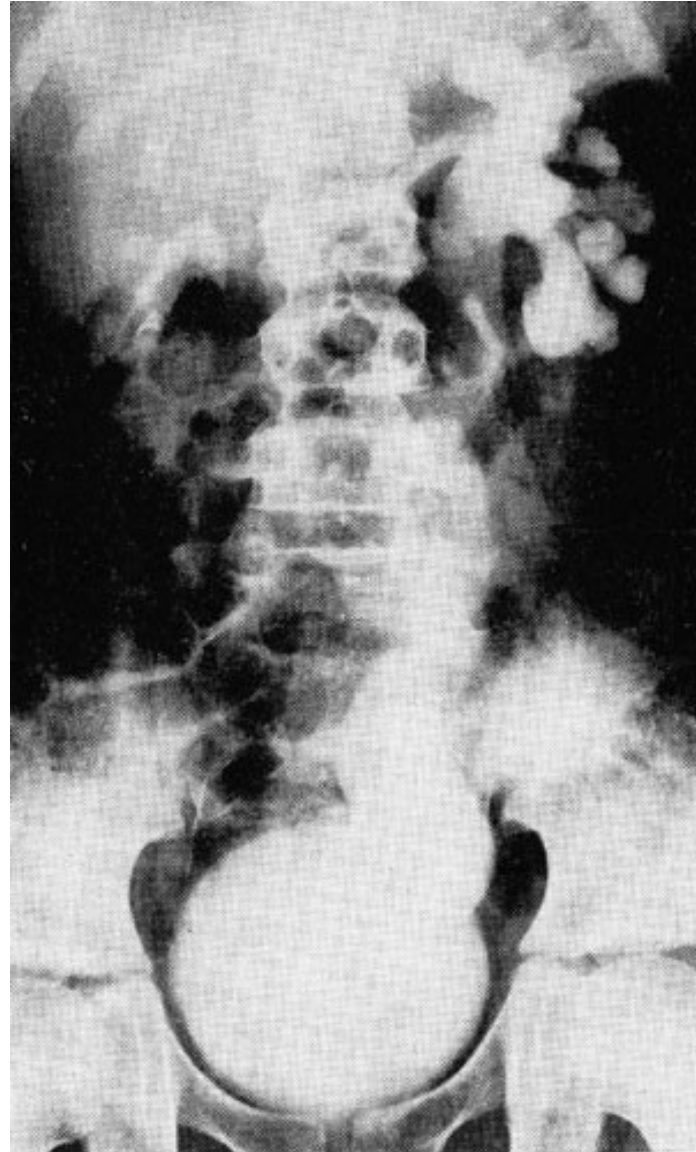
Anomálie pánvičky a močovodů

- 1. Zdvojení močovodů
 - 2. Uretrocele - cystické rozšíření v oblasti ústí močovodů, vede ke stáze
 - 3. Megaureter - mohutná dilatace pánevní části nebo celého močovodu.
 - Primární x sekundární.
 - Vesikorenální reflux - infekce, renální insuficience.
- Řešení operační - zkrácení, resekce, replantace do moč. měchýře na jiném místě.

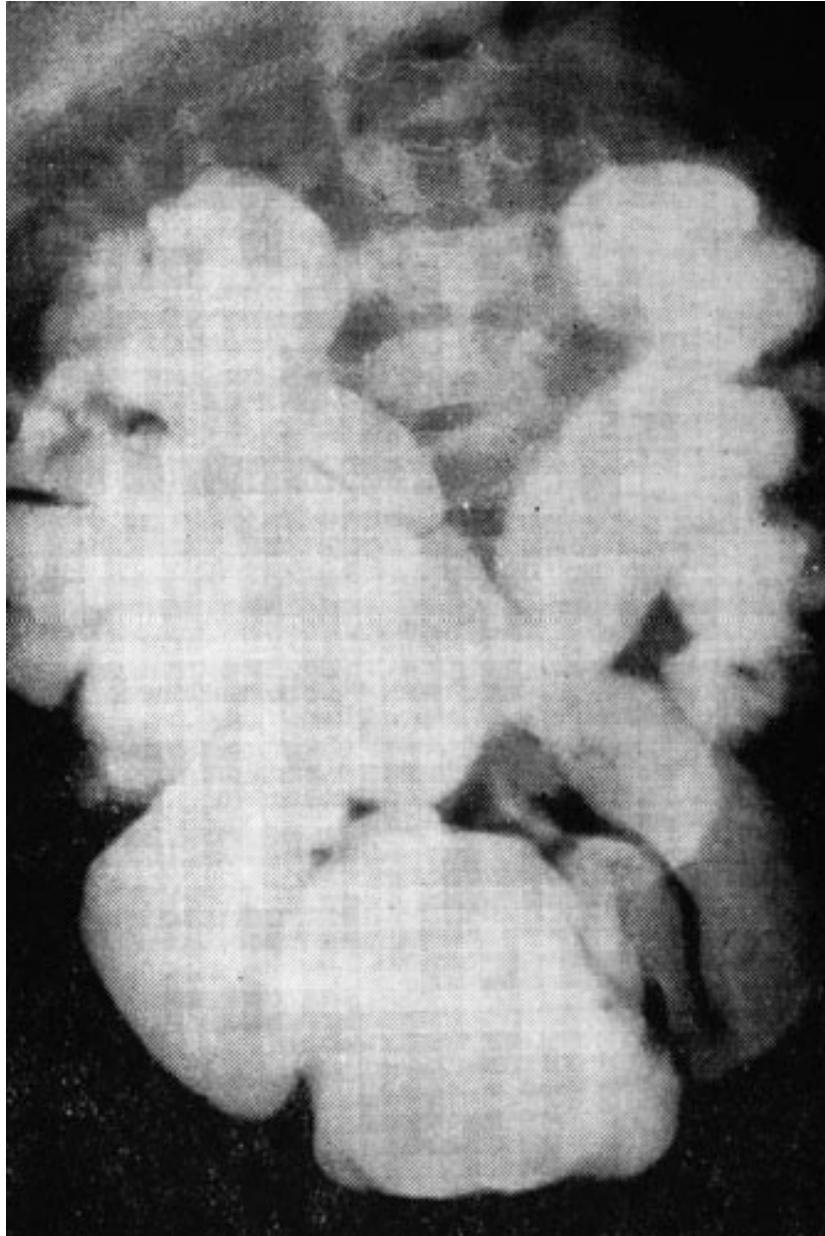Ureterokéla při ren duplex a ureter duplex (urografie)



Levostranný primární megaureter (urografie)



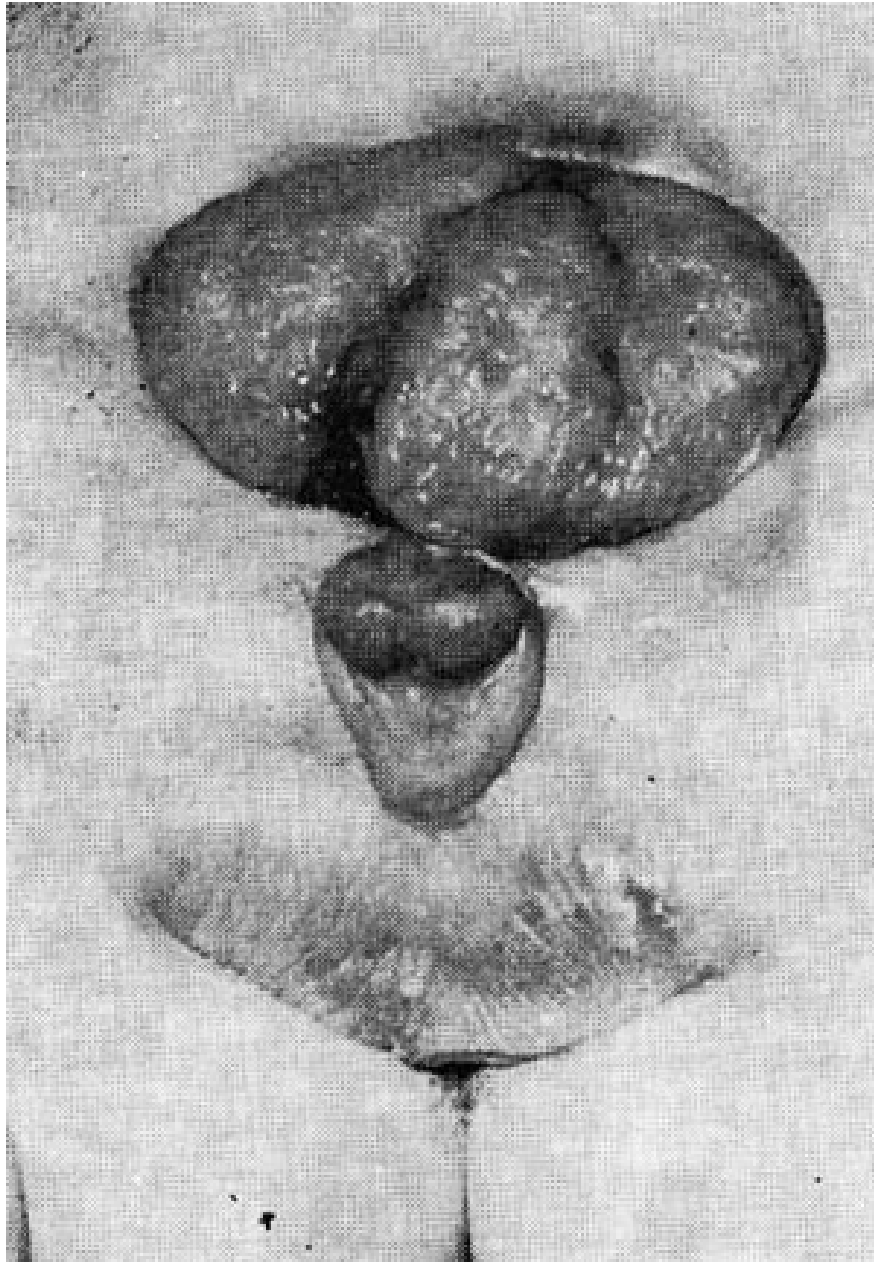
Oboustranný sekundární megaureter s refluxem (urografie)



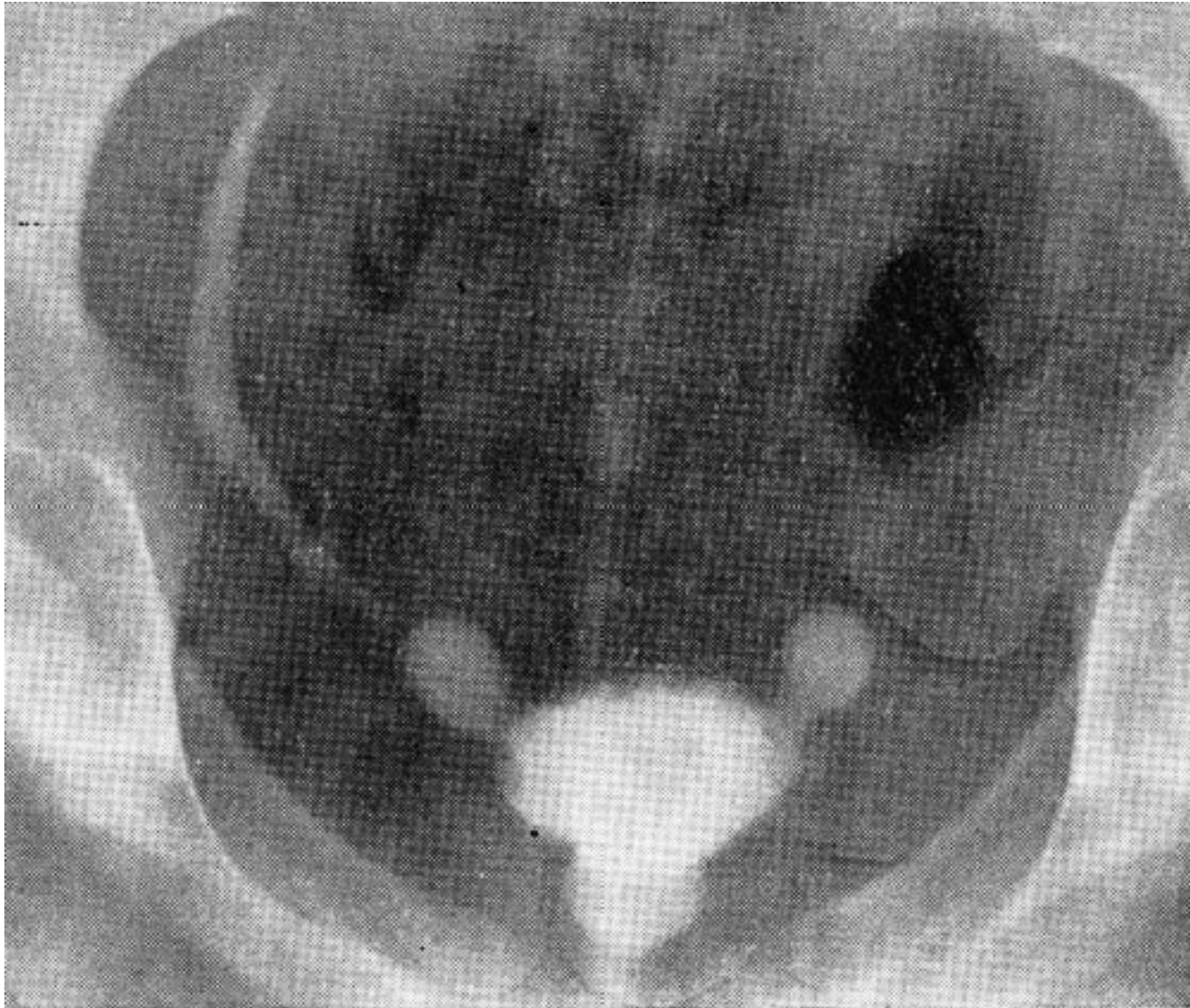Anomálie močového měchýře

- 1. Ageneze
- 2. Vesica bipartita - rozdělený přepážkou
- 3. Otevřený urachus, píštěle a cysty urachu - extirpace urachu
- 4. Rozštěp močového měchýře (extrofie) - chybí přední stěna mm, stejně jako část břišní stěny před ní
- 5. Epispadie - rozštěp zadní stěny moč. trubice
- 6. Divertikl močového měchýře

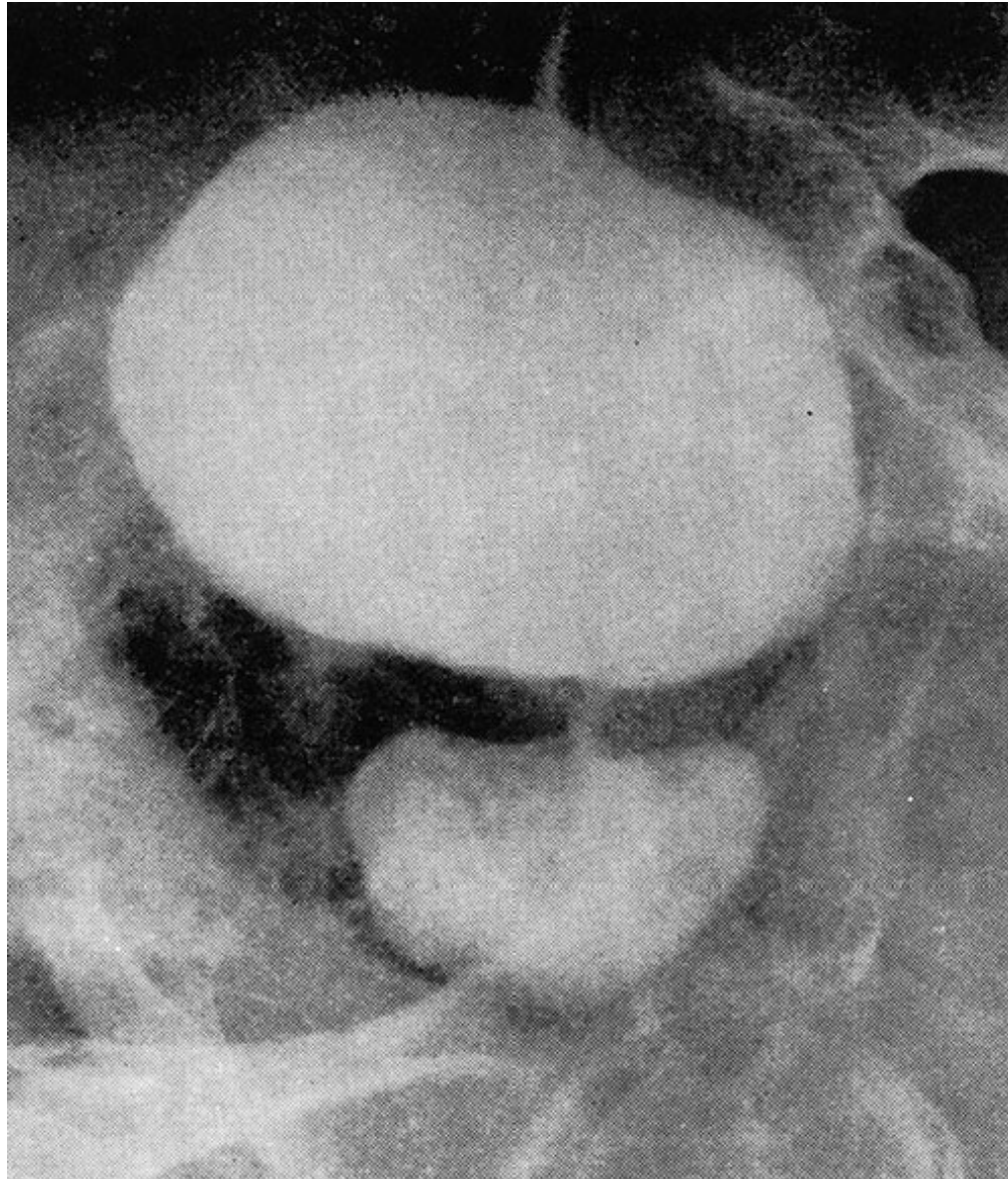
Extrofie močového měchýře



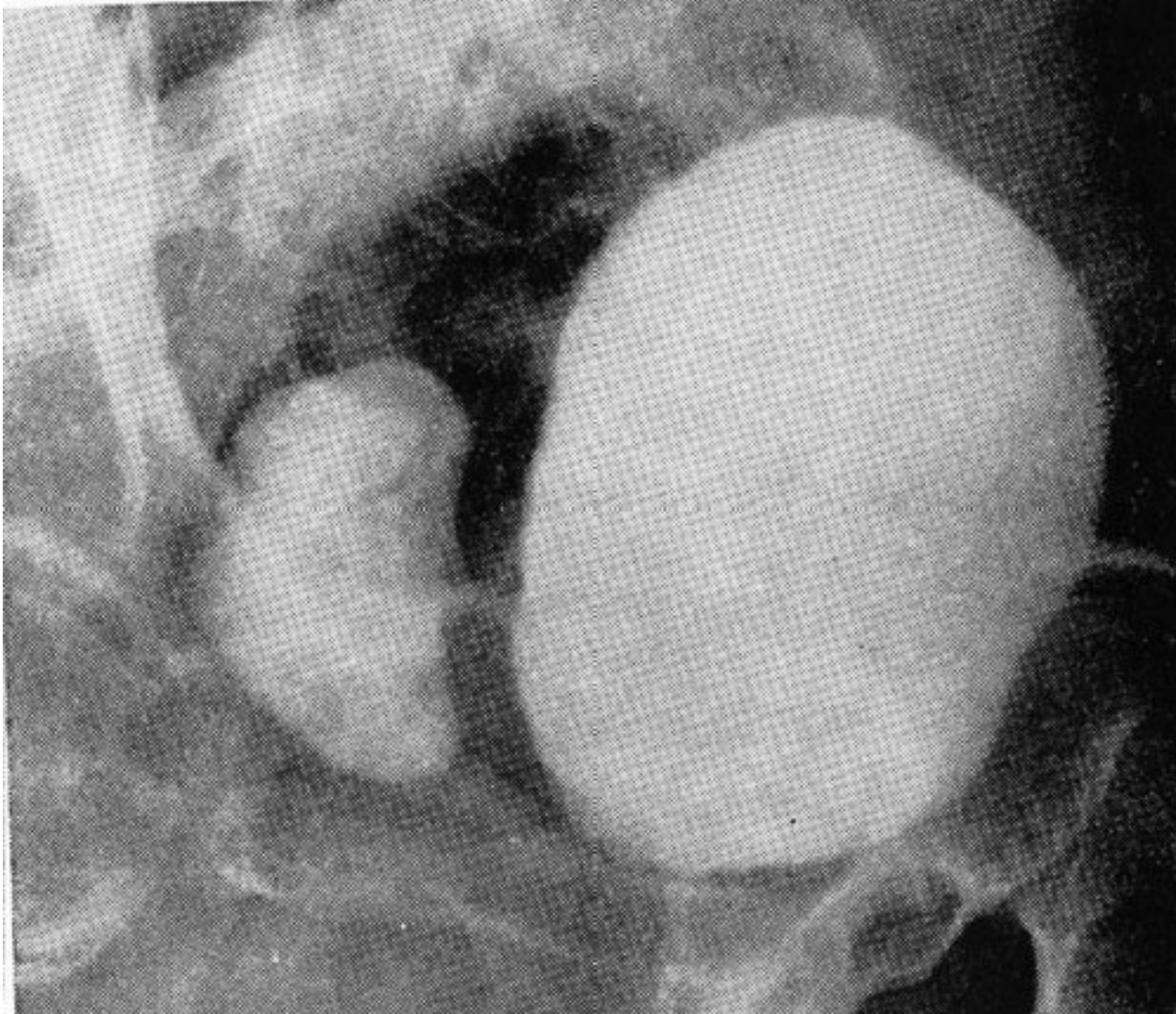
Vrozené paraureterální divertikly u dítěte (i.v. urografie)



Divertikl zadní stěny moč. měchýře u dospělého (cystogam)



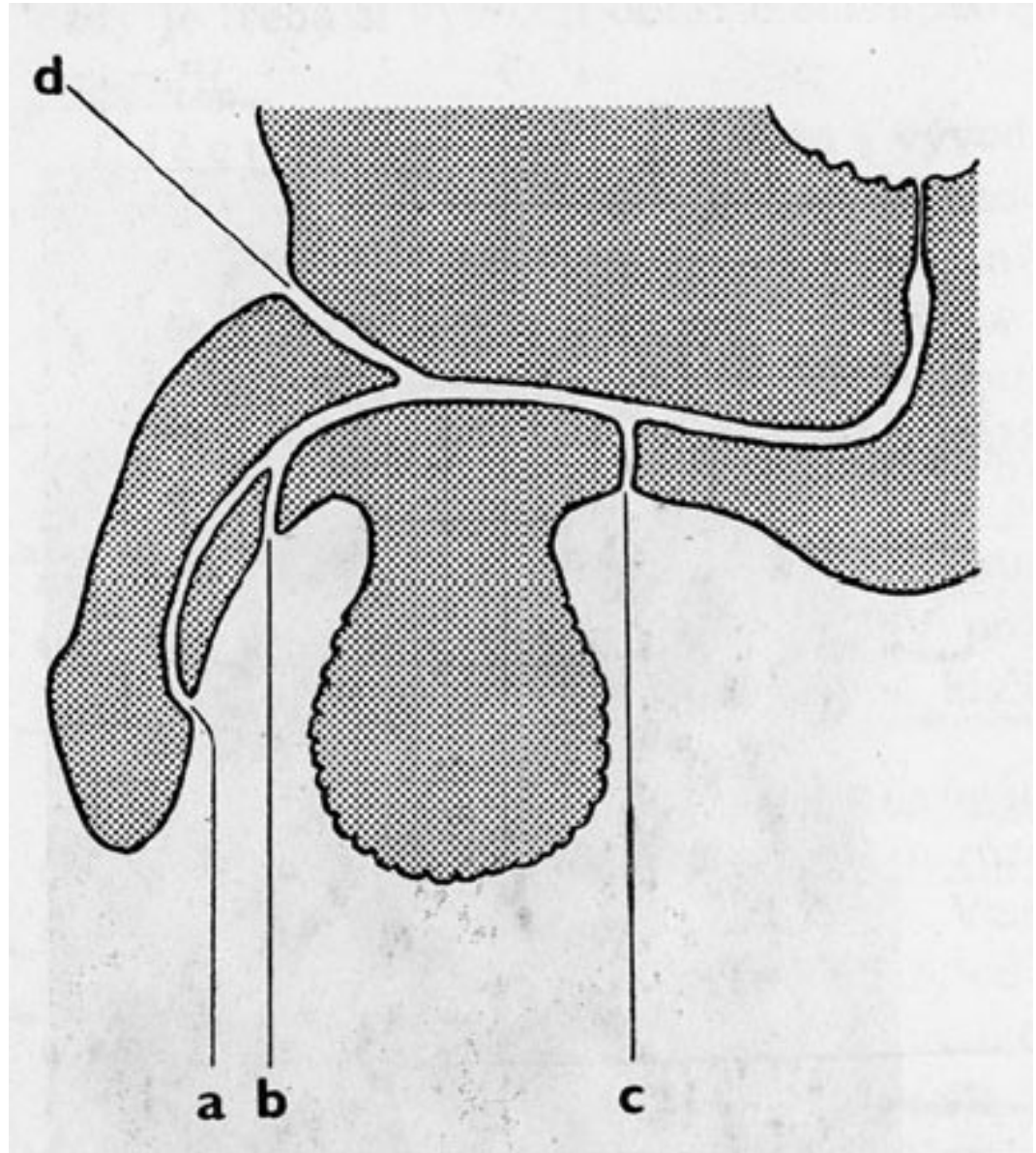
Divertikl zadní stěny močového měchýře u dospělého



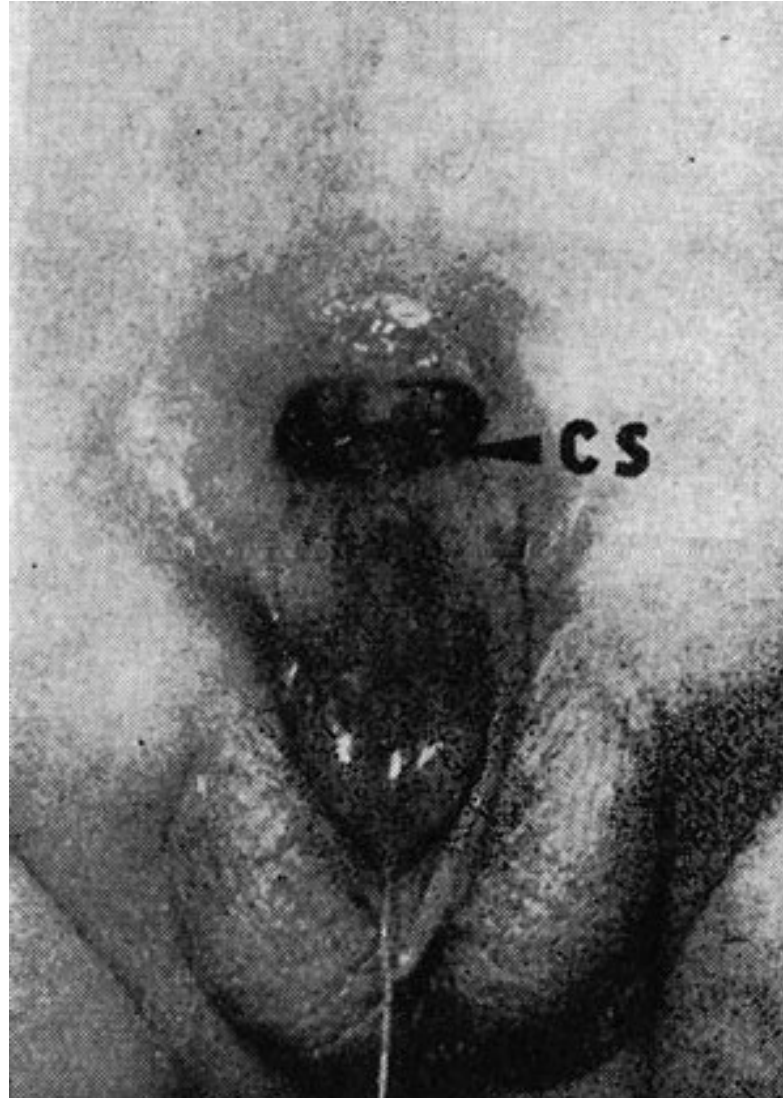
Anomálie močové trubice

- **1. Epispadie** - rozštěp dorsální stěny moč. trubice a její vyústění na dorsální straně penisu
- **2. Hypospadiie** - je nesprávné vyústění m. trubice na ventrální straně penisu:
 - a) hypospadiia glandis
 - b) hypospadiia penis
 - c) hypospadiia scrotalis až perineoscrotalis
- Th: Operace - plastika.

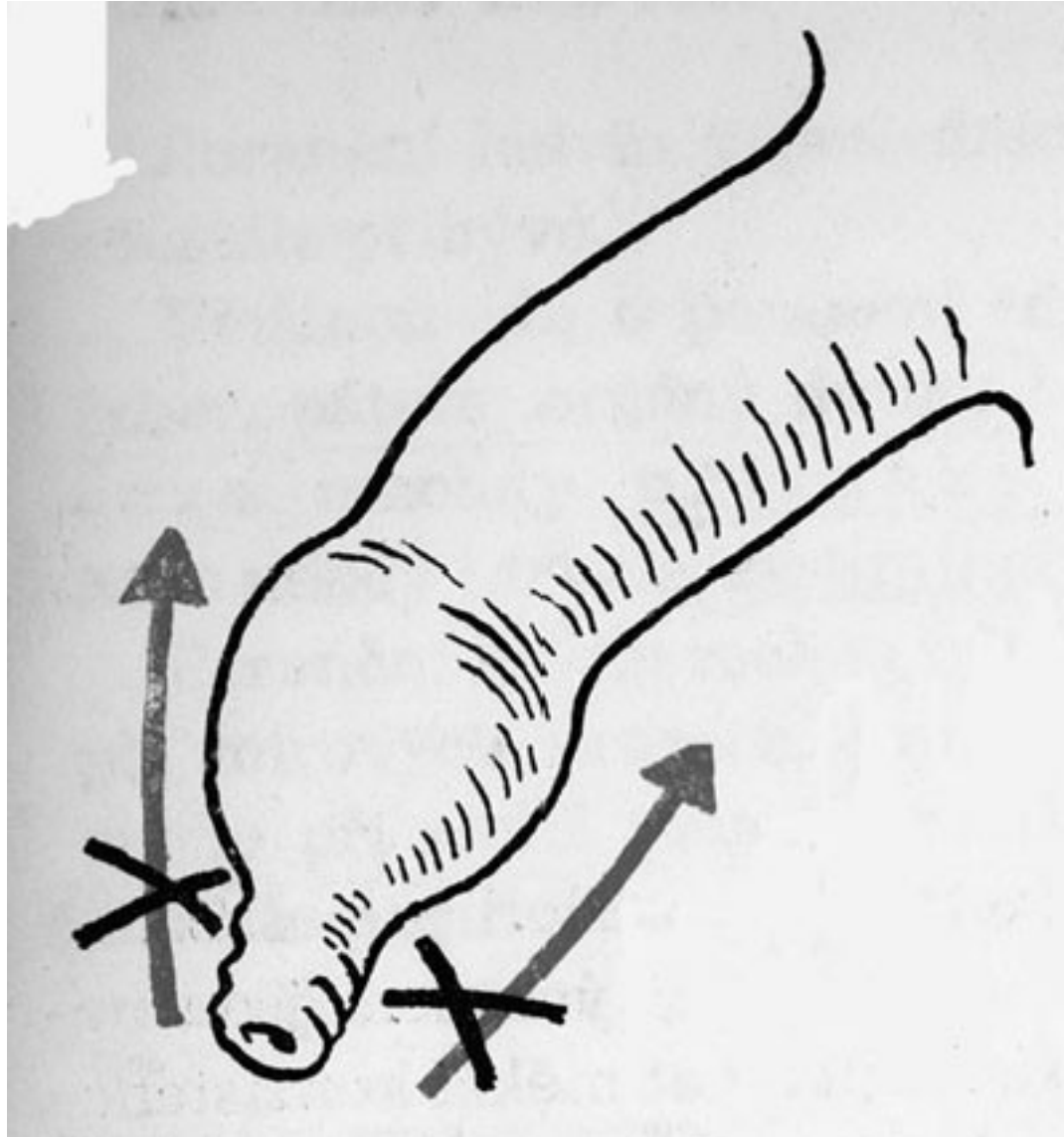
- Hypospadie - (a,b,c)
- epispadie (d)



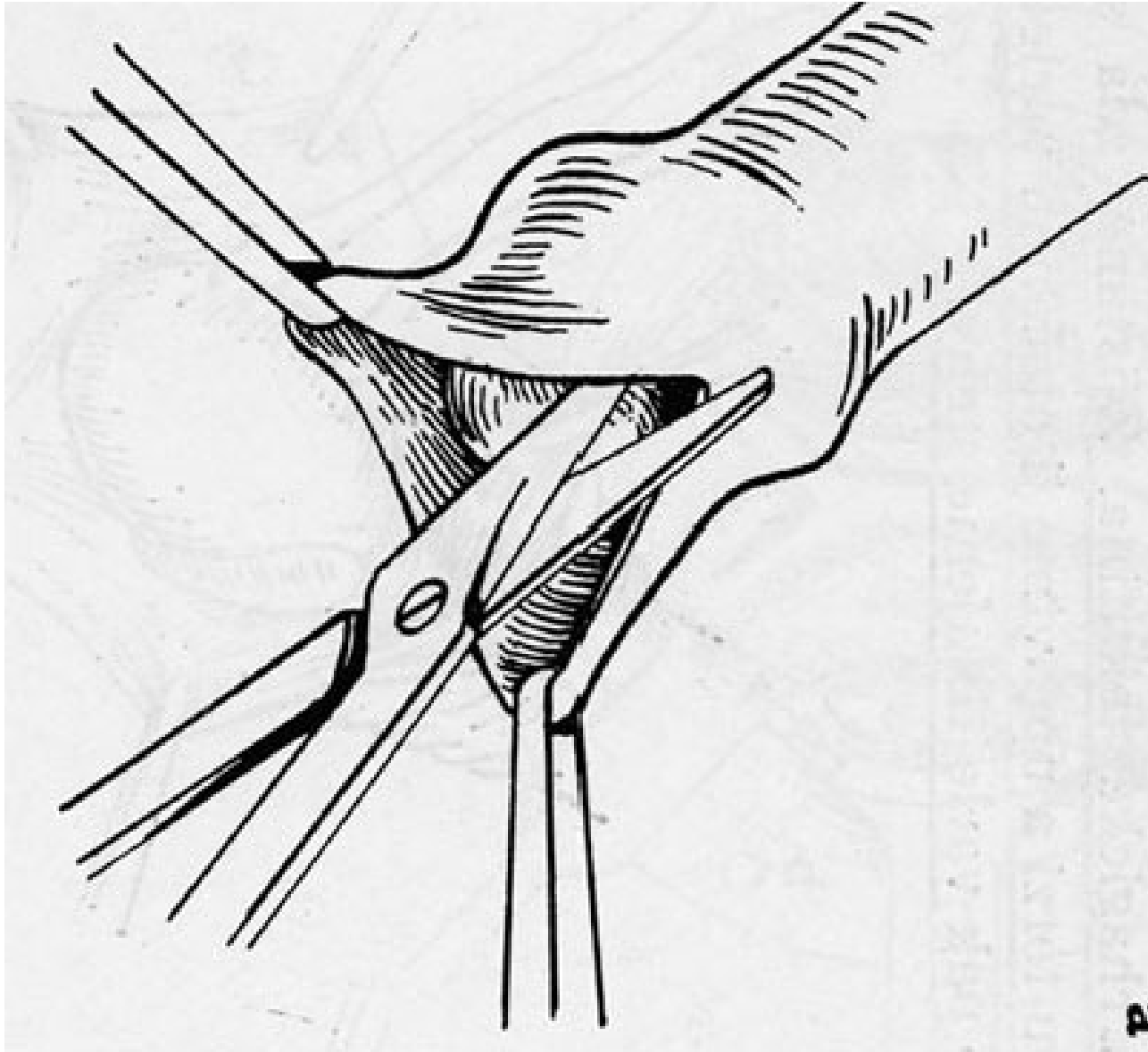
Úplná epistaxe u chlapce. Vidíme colliculus seminalis a vstup do močového měchýře.

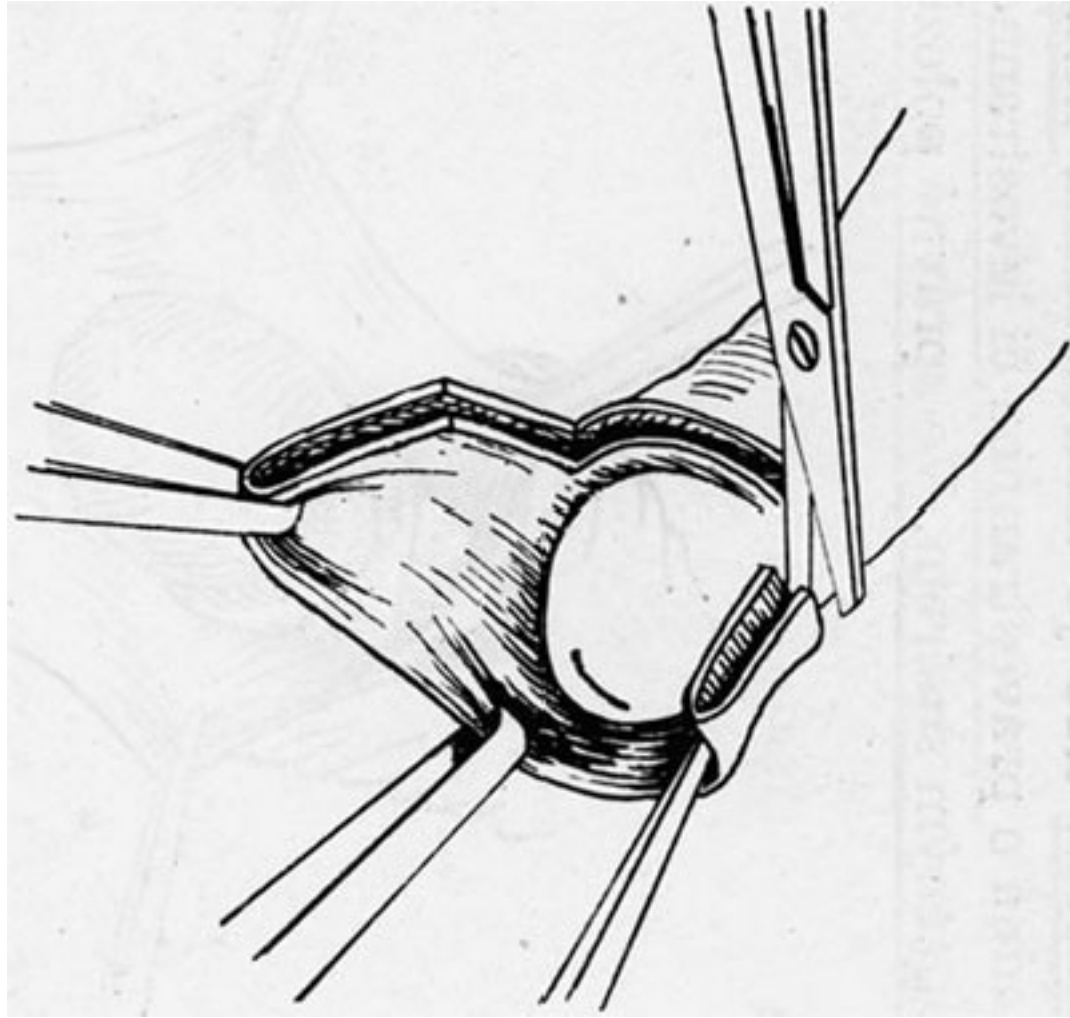


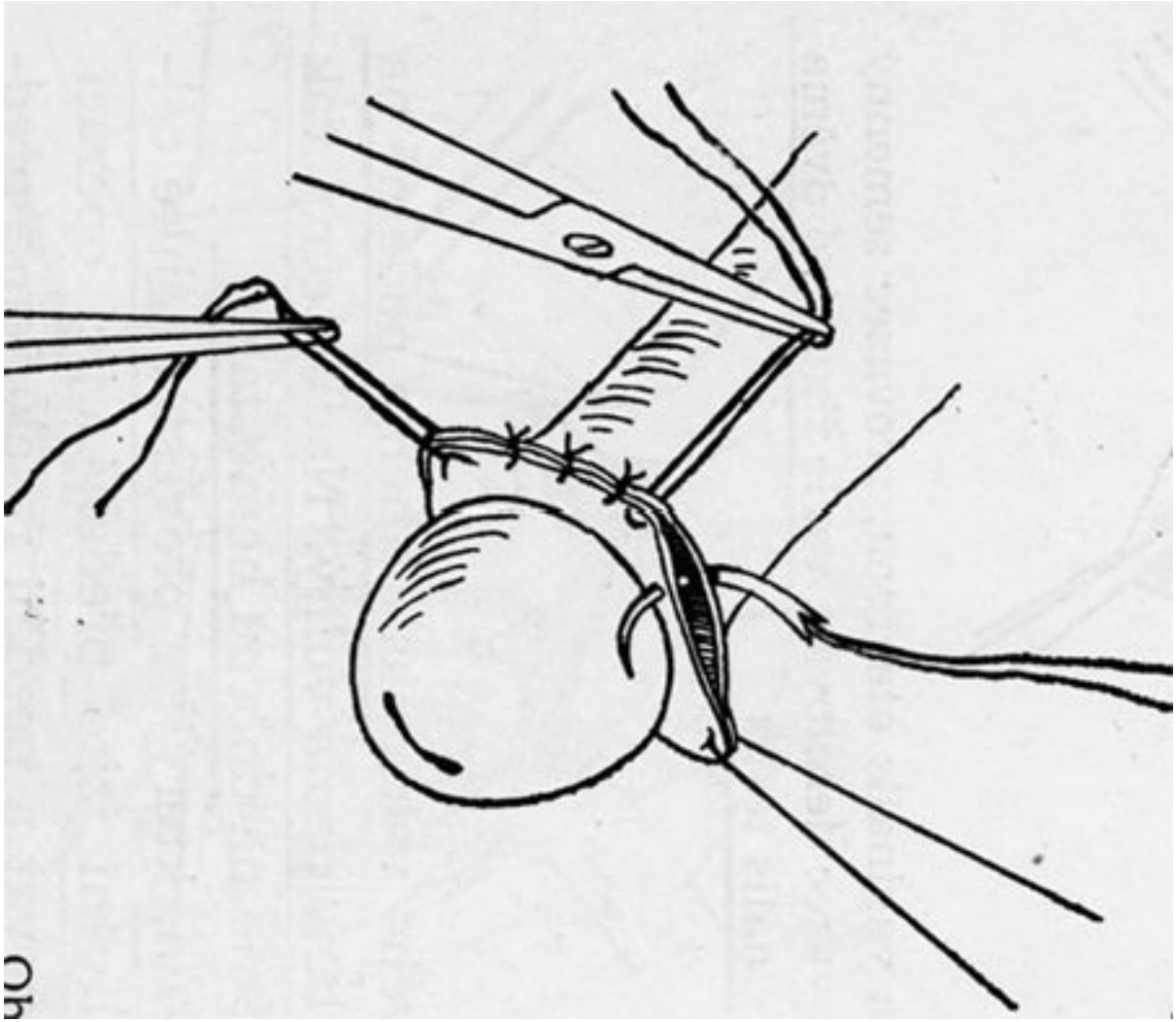
Phimosis (x conglunatio praeputii)



Circumcise

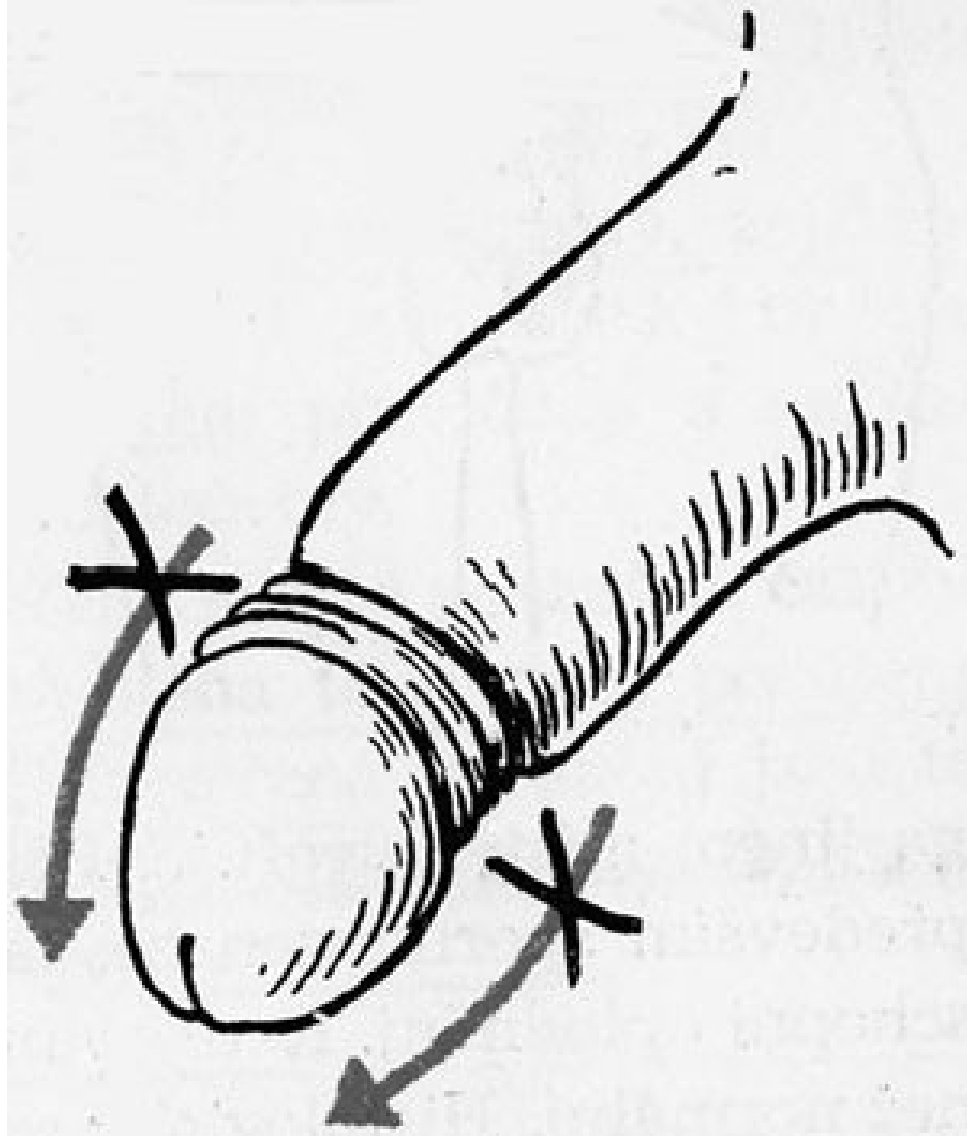




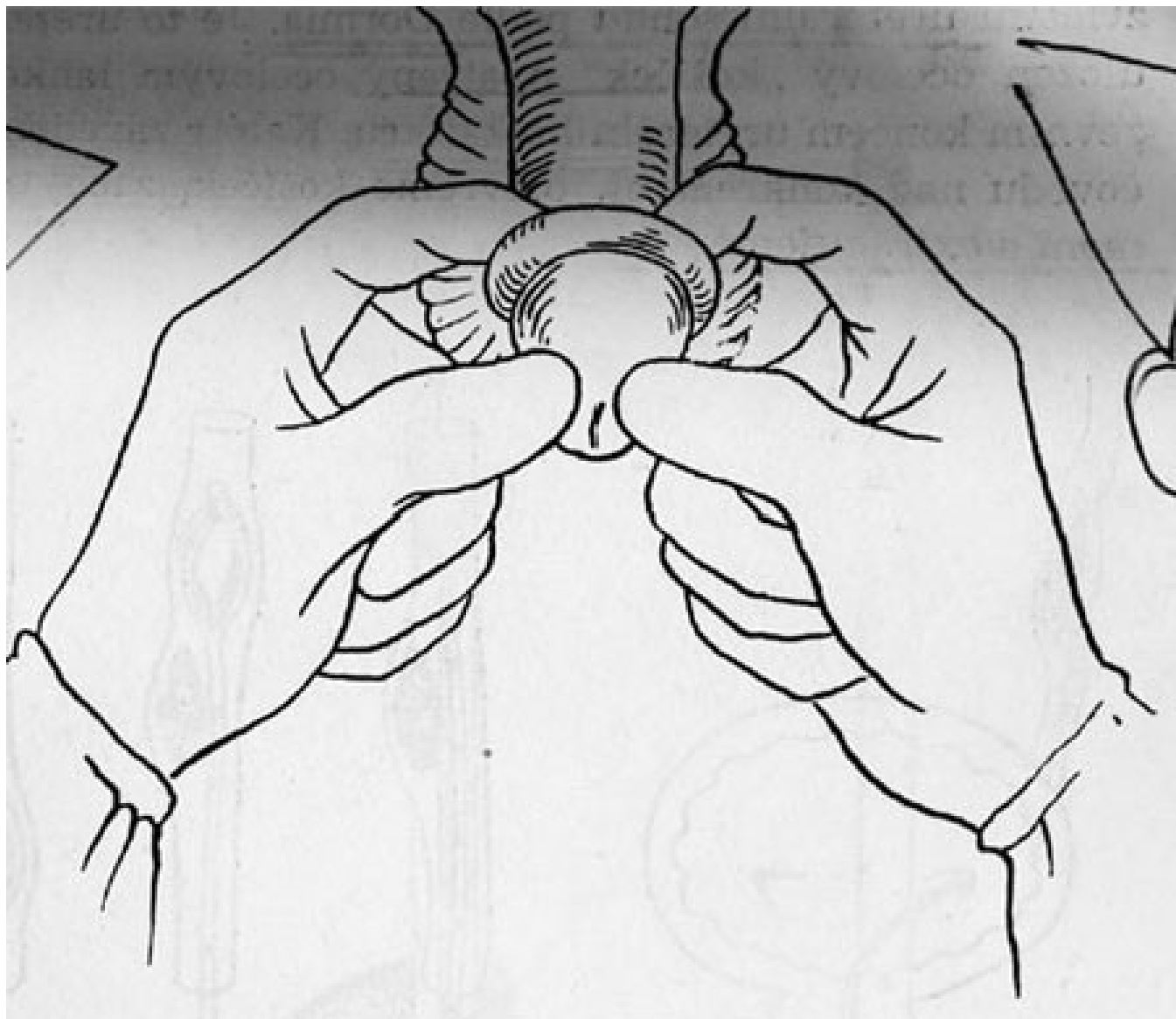


Oh

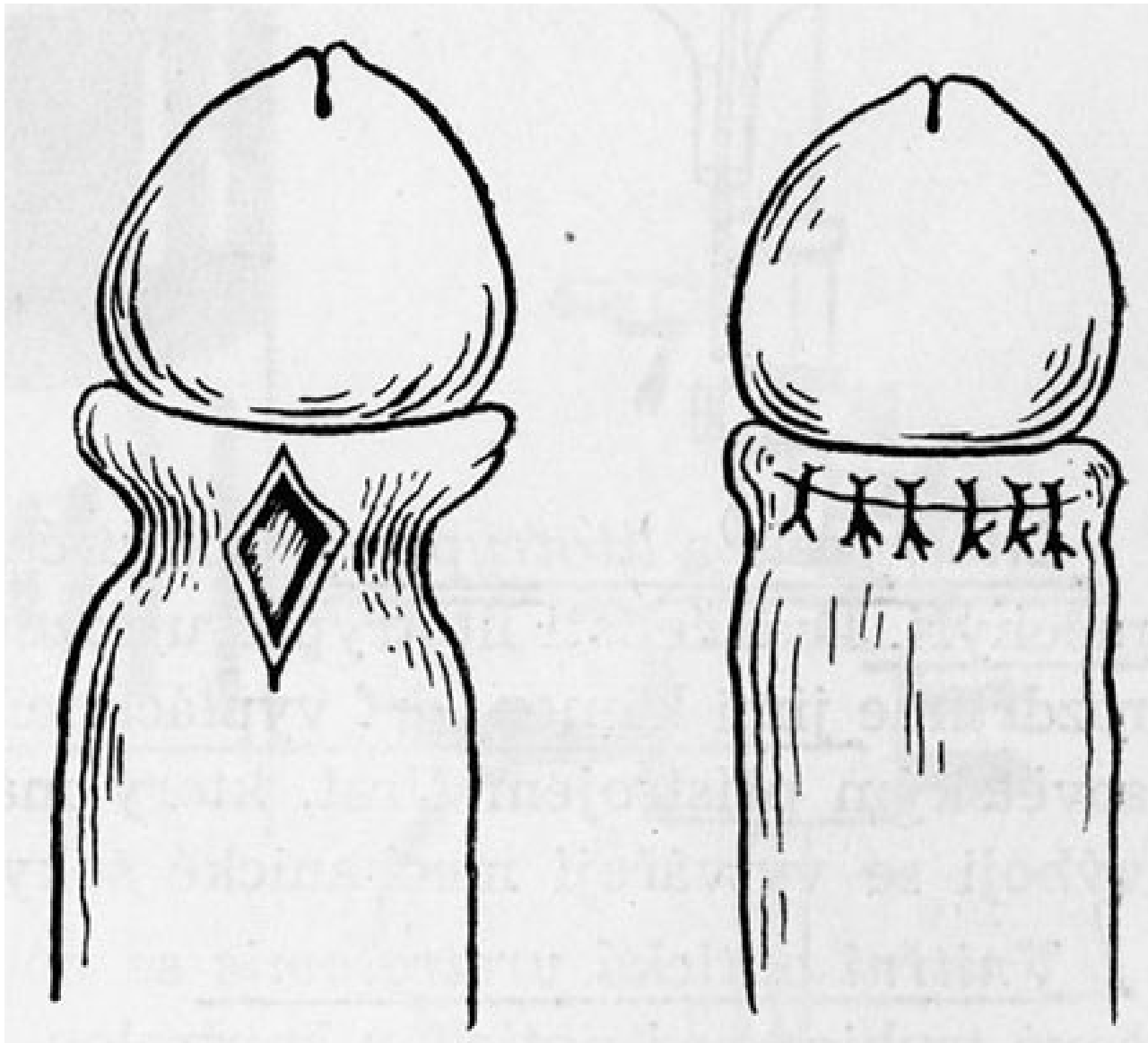
Parafimoza



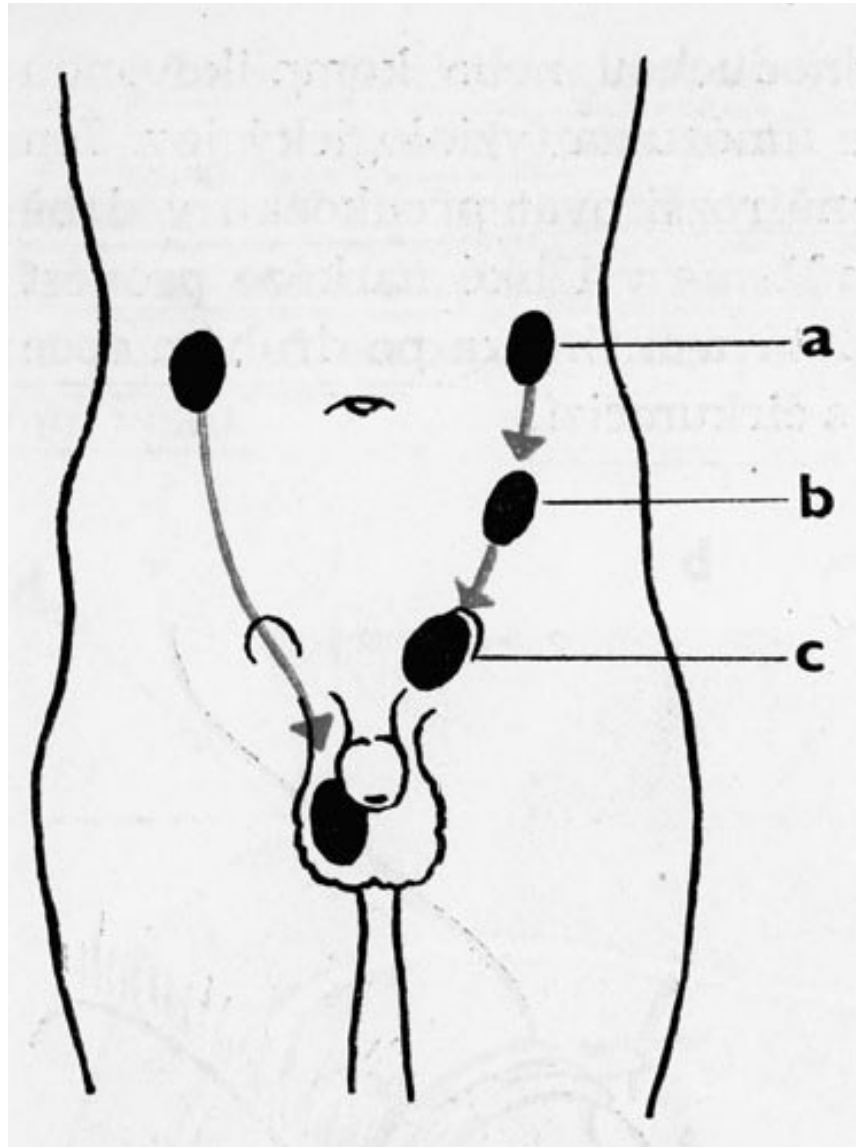
Repozice parafimózy :



Operační řešení parafimózy:



Anomálie polohy varlat - nejčastější descensus testis incompletus

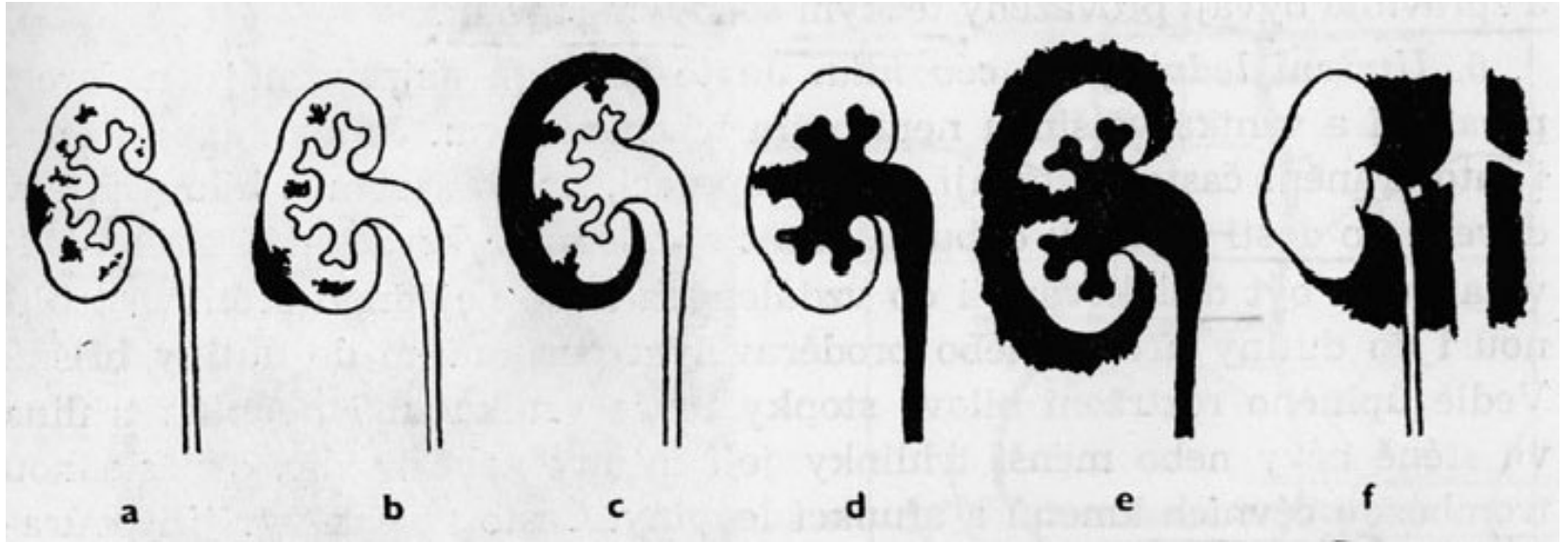


Agensis testis, testis duplex, hypoplasia testis congenita a extropia testis - vzácně.

- Descensus testis incompletus:
- - častěji jednostranně
- - abdominální retence (kryptorchismus) x ingvinální retence
- Není-li varle ve skrotu atrofuje, není schopno spermiogeneze.
- **Th:**
- Konservativní - gonadotropní hormony, již v předškolním věku.
- Operační - orchiopexe.

Poranění urogenitálního ústrojí

- Poranění ledvin: (krytá, otevřená)
- **Krytá, klasifikace:**
- 1. Kontuze ledviny
- 2. Trhliny parenchymu nepronikající ani pouzdrem, ani stěnou kalichového systému
- 3. Trhliny pronikající pouzdrem, bez postižení stěny kalichového systému
- 4. Trhliny parenchymu neporušující pouzdro, ale pronikající do dutého systému ledviny
- 5. Trhliny pronikající jak pouzdrem, tak stěnou kalichového systému
- 6. Utržení ledviny od cév hilu

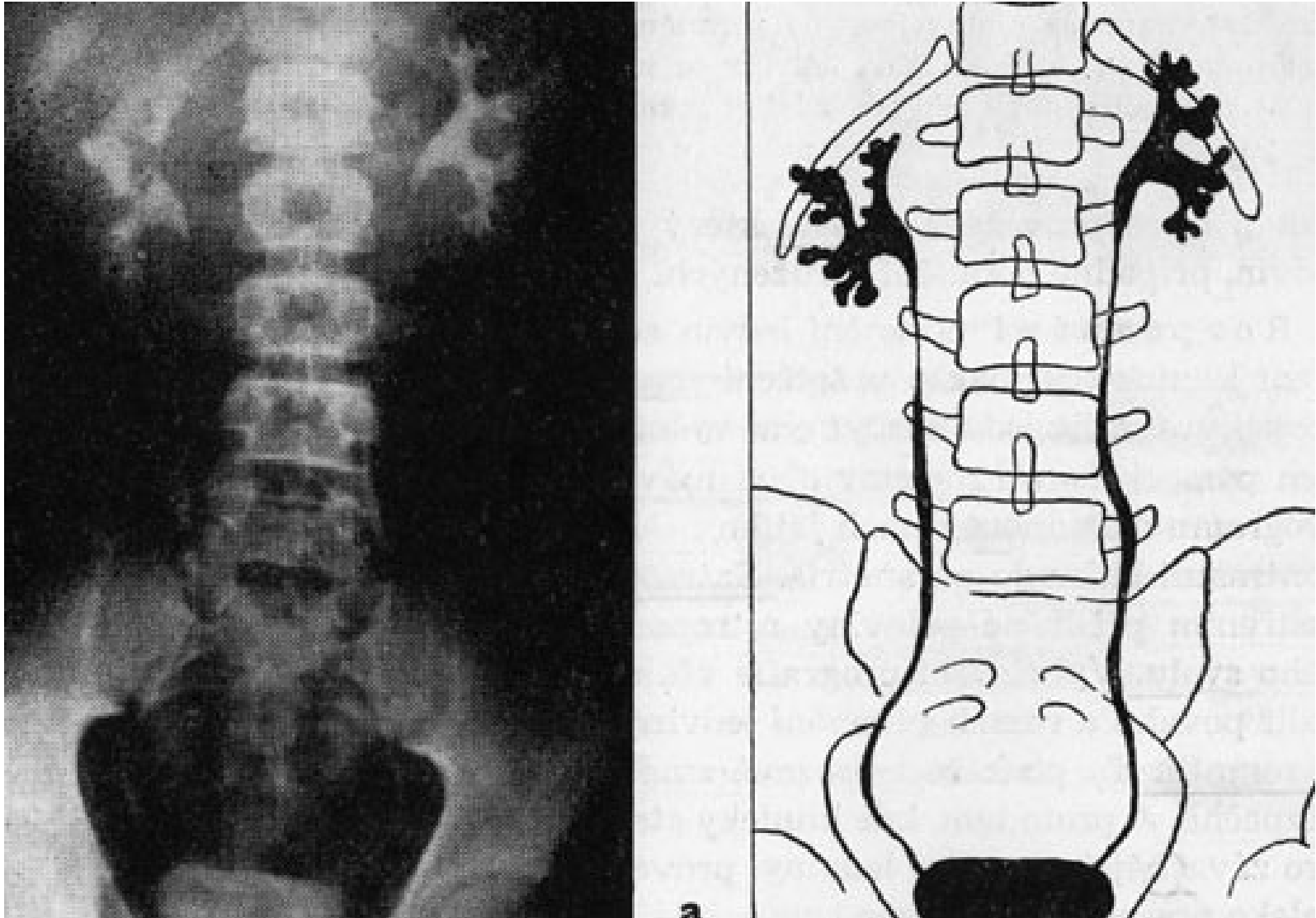


Příznaky poranění ledviny

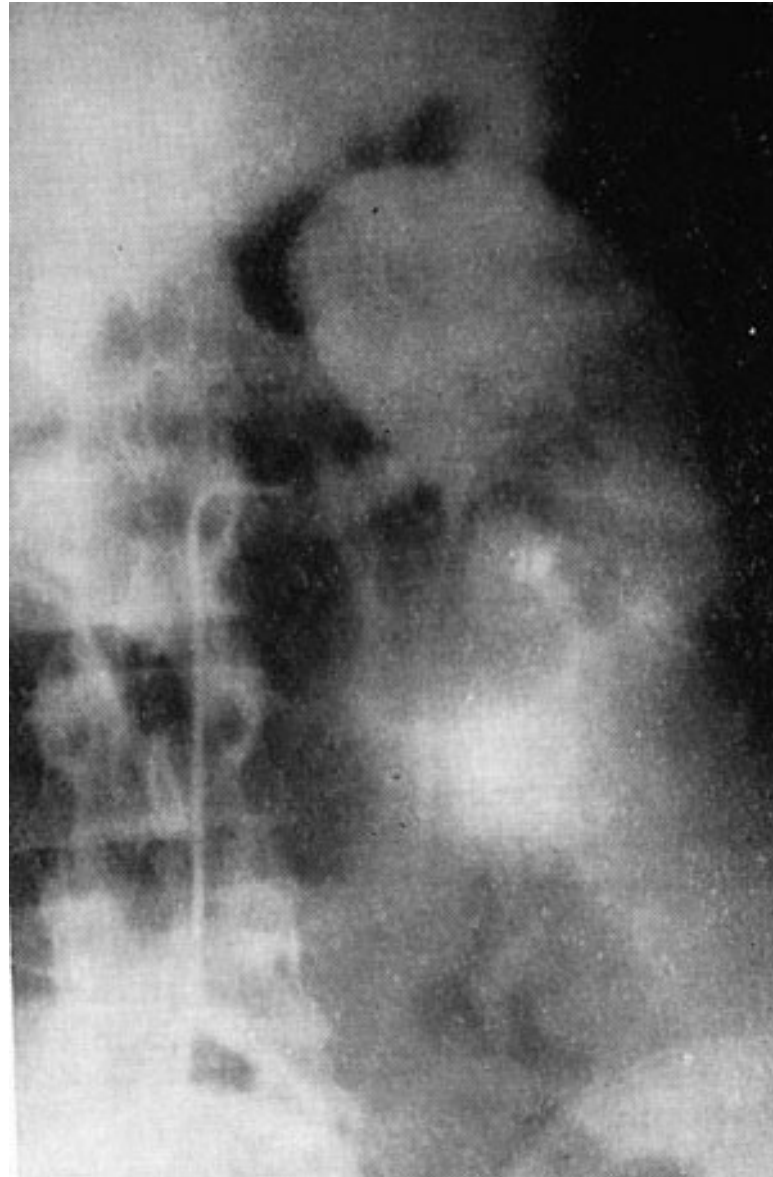- 1. Hematurie
- 2. Bolest v krajině podél ledviny
- 3. Tumor v bederní krajině (perirenální hematom)

- Diagnostika: UZ, CT, angiografie

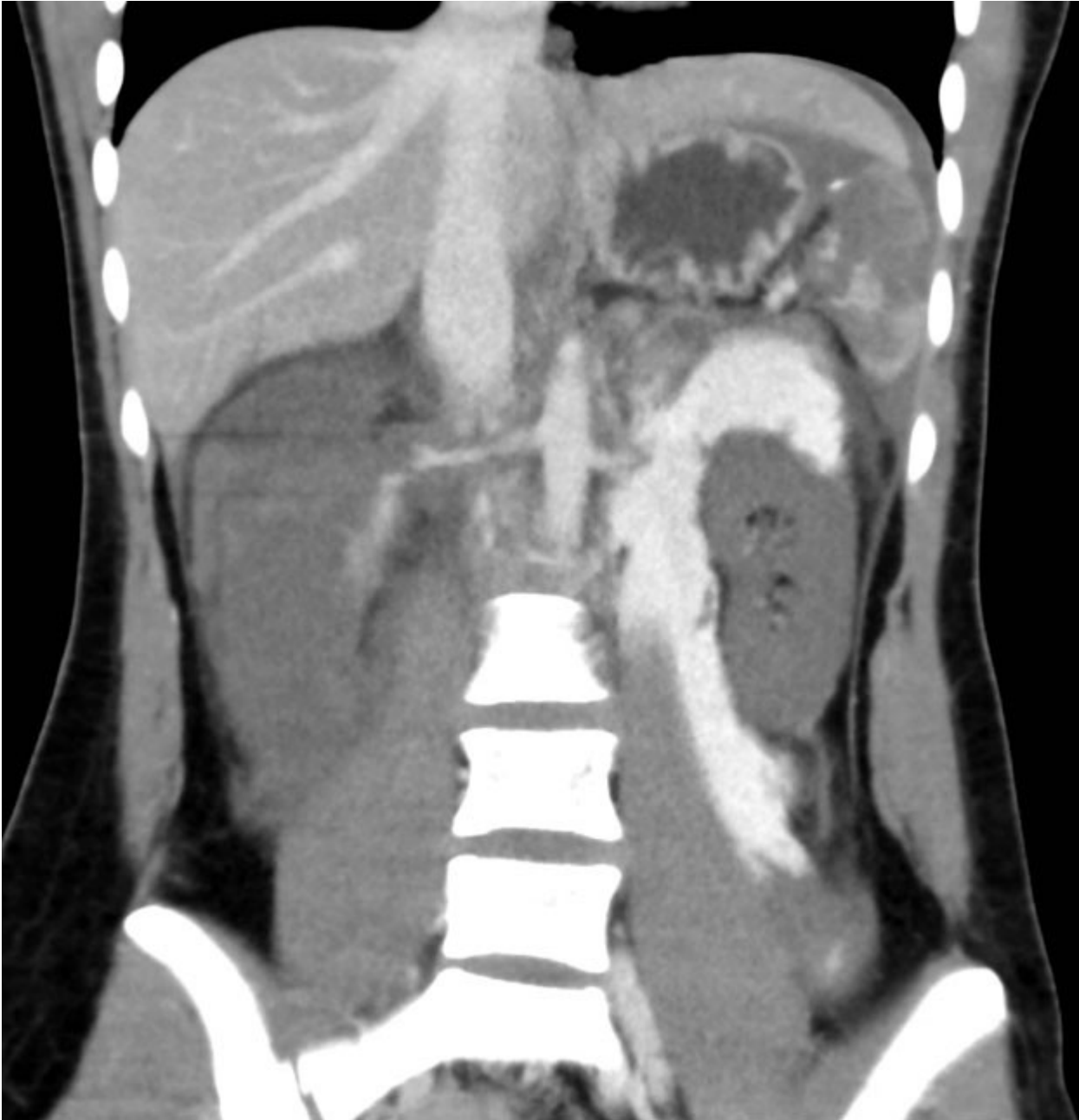
Trhlina středního kalichu jdoucí hluboko do parenchymu



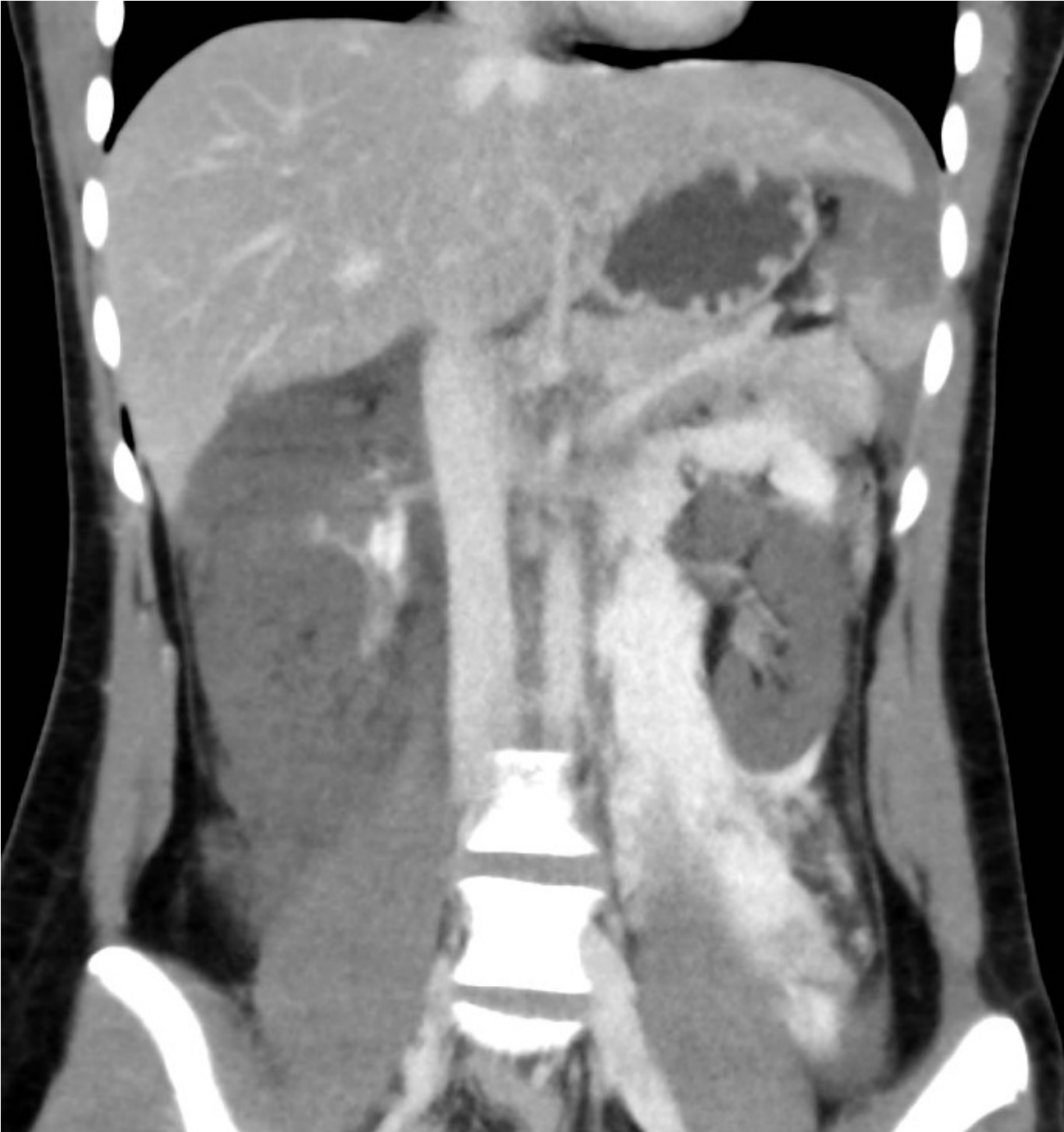
Parenchymatozní fáze renovázogramu vlevo - devitalizovaný dolní pól se nezobrazil.



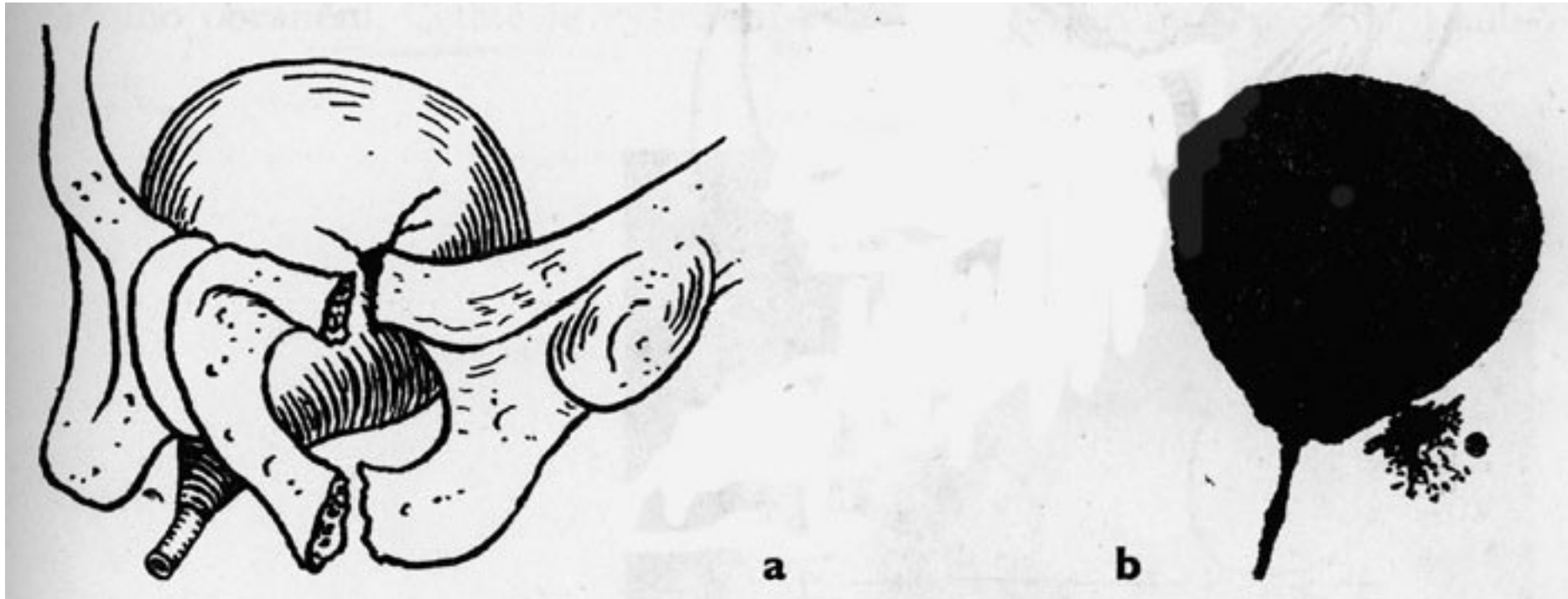
Pacientka 18 let, pád z koně, zasednutí koněm, CT algoritmus polytraumatu – lacerace sleziny, lacerace pr. ledviny s neplněním kontrastem, ischemie l. ledviny s extravazací z a. ren. sin. do retroperitonea, operace dne 22.8.2015 – nephrectomie l. utrų., splenectomie.



Dtto 2



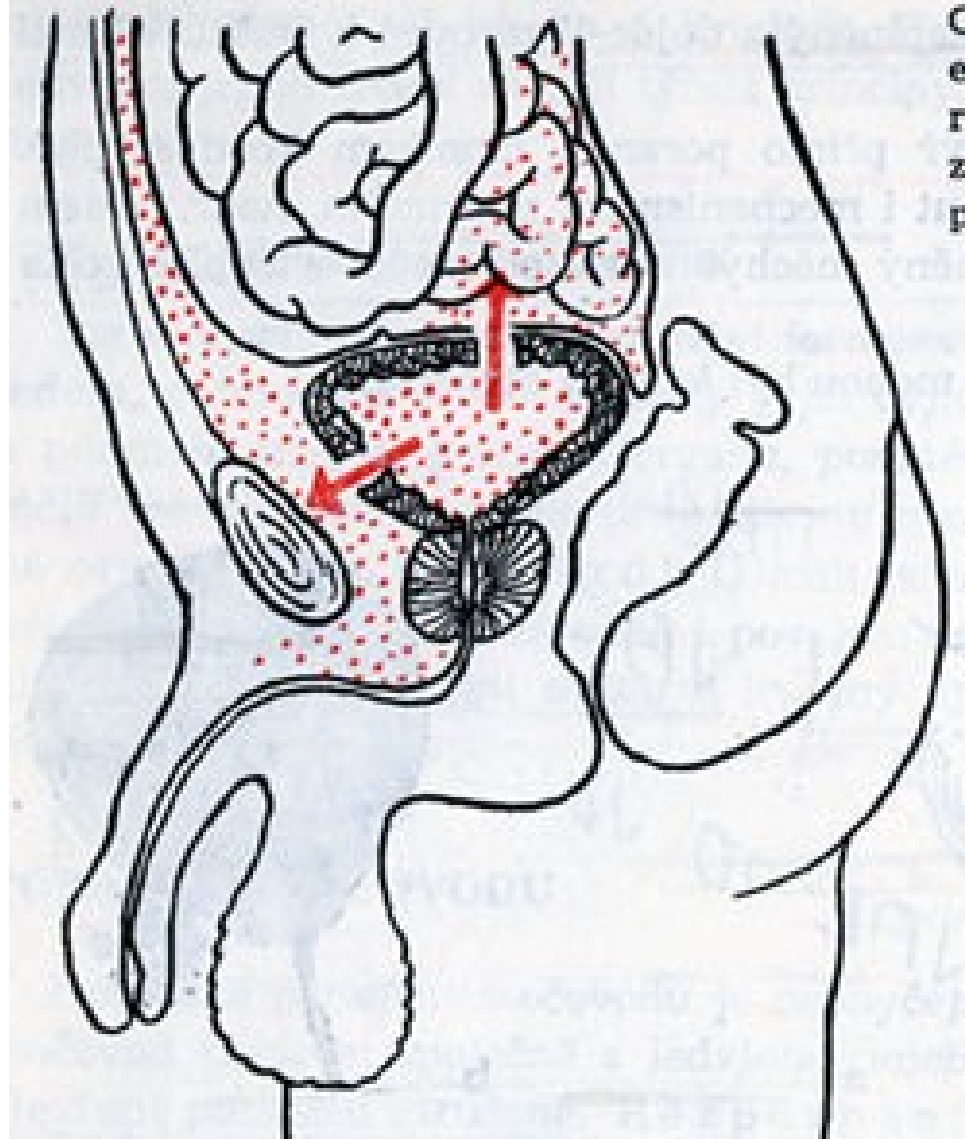
Poranění močového měchýře



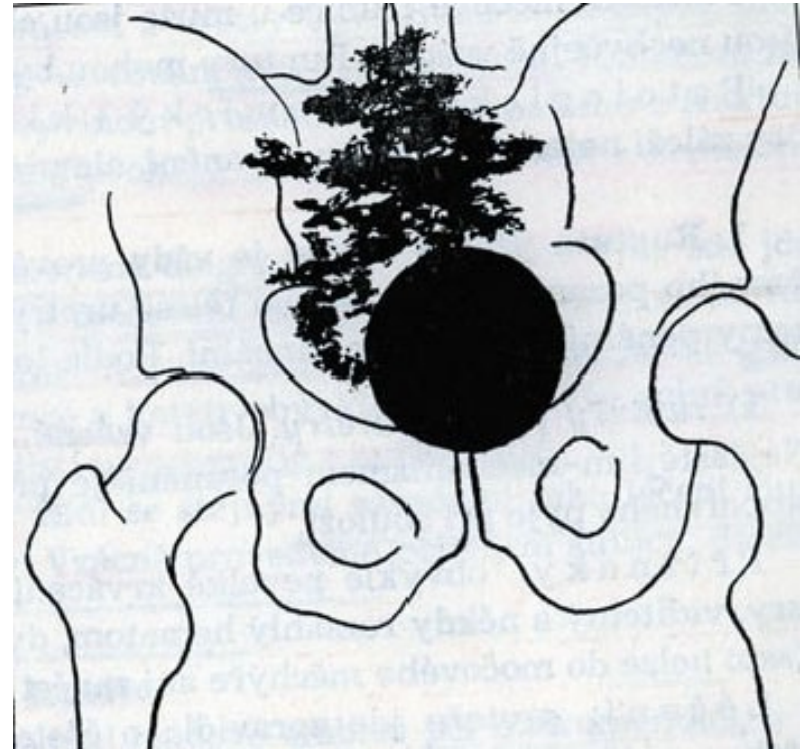
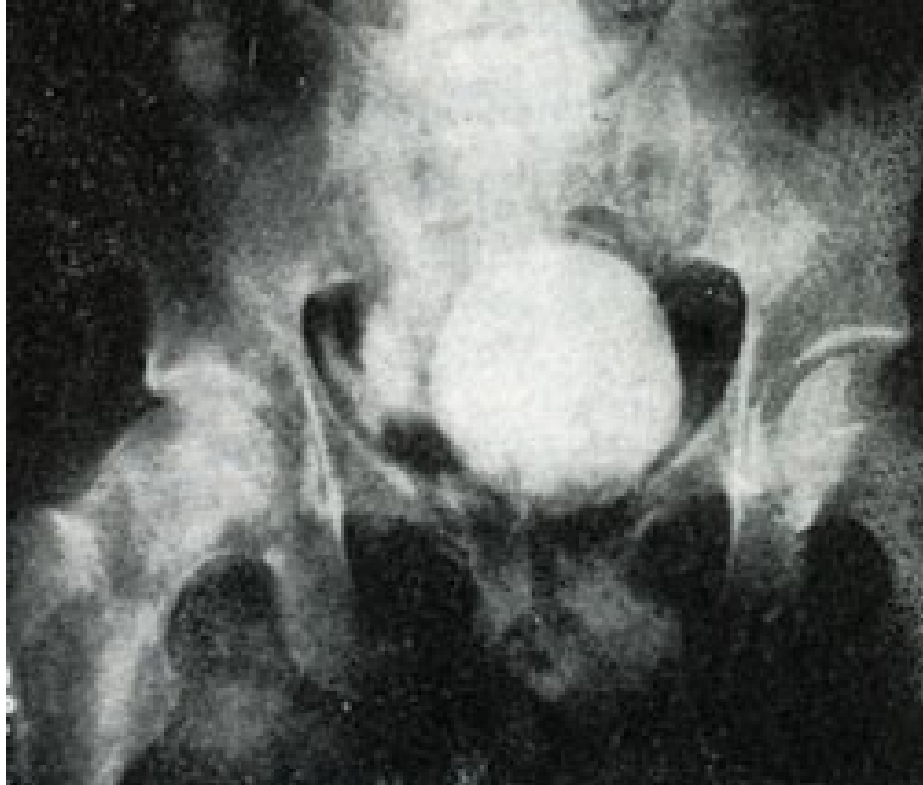Velmi často sdružené se zlomeninami pánevních kostí

- 1. Kontuze močového měchýře - stěna pouze zhmožděna, bez perforace. Hematurie.
- 2. Ruptura moč. měchýře - příznaky:
 - - bolest v podbřišku
 - - hematurie
 - - rozsáhlý hematom ve stěně podbřišku
 - - peritoneální příznaky u intraperitoneální ruptury

Ruptura močového měchýře: intraperitoneální, extraperitoneální



Cystogram u extraperitoneální ruptury mm



- a) kontrastní látka se vylévá do paravezikální a retroperitoneální tkáně
- b) totéž na schématu

Poranění mužské močové trubice -obvykle krytá, částečné nebo totální.

- **1. Ruptura přední uretry** - je provázena větším krvácením, rozsáhlé hematomy penální, případně perineální. Dělíme dále:
 - a) Ruptura penální uretry - většinou parciální
 - b) ruptura urethry perineální - častější, obvykle tupým nárazem na hráz.
 - Th: operační - primární sutura urethry, derivace moči epicystostomií.
- **2. Ruptura zadní uretry** - téměř vždy kompletní, sdružená se zlomeninami pánve, krvácení je malé.
 - Th: vzácně primární sutura, častěji pouze derivace moče.
- **3. Iatrogenní poranění močové trubice**

Poranění mužských pohlavních orgánů

- - vzácná, tupá poranění provázená šokující bolestí.
- - tzv. fraktura penisu - většinou konservativní th.

Záněty dolních močových cest

- **A. Zánět močové trubice - urethritis**
 - - gonorrhoea, urethritis simplex, urethrotrigonitis, periuretritis, periuretrální absces.
 - - chronická uretritis.
- **B. Zánět močového měchýře - cystitis**
 - 1. Cystitis acuta - katarális, haemorrhagica, ulcerosa, vzácně gangrenosa.
 - - časté nucení na moč, bolestivé nutkání, pálení a řezání, imperativní močení, mikroskopická pyurie a hematurie. Nebývají horečky - ty známou přestupu na horní močové cesty.
 - Th: Chemoterapeutika, spasmolytika, analgetika.
 - 2. Cystitis chronica - a) chronica ulcerosa, event. incrustans.
 - b) cystitis granularis, event. papilaris
 - c) cystitis cystica, event. glandularis - změny metaplastické.
 - Cystitis iradiační

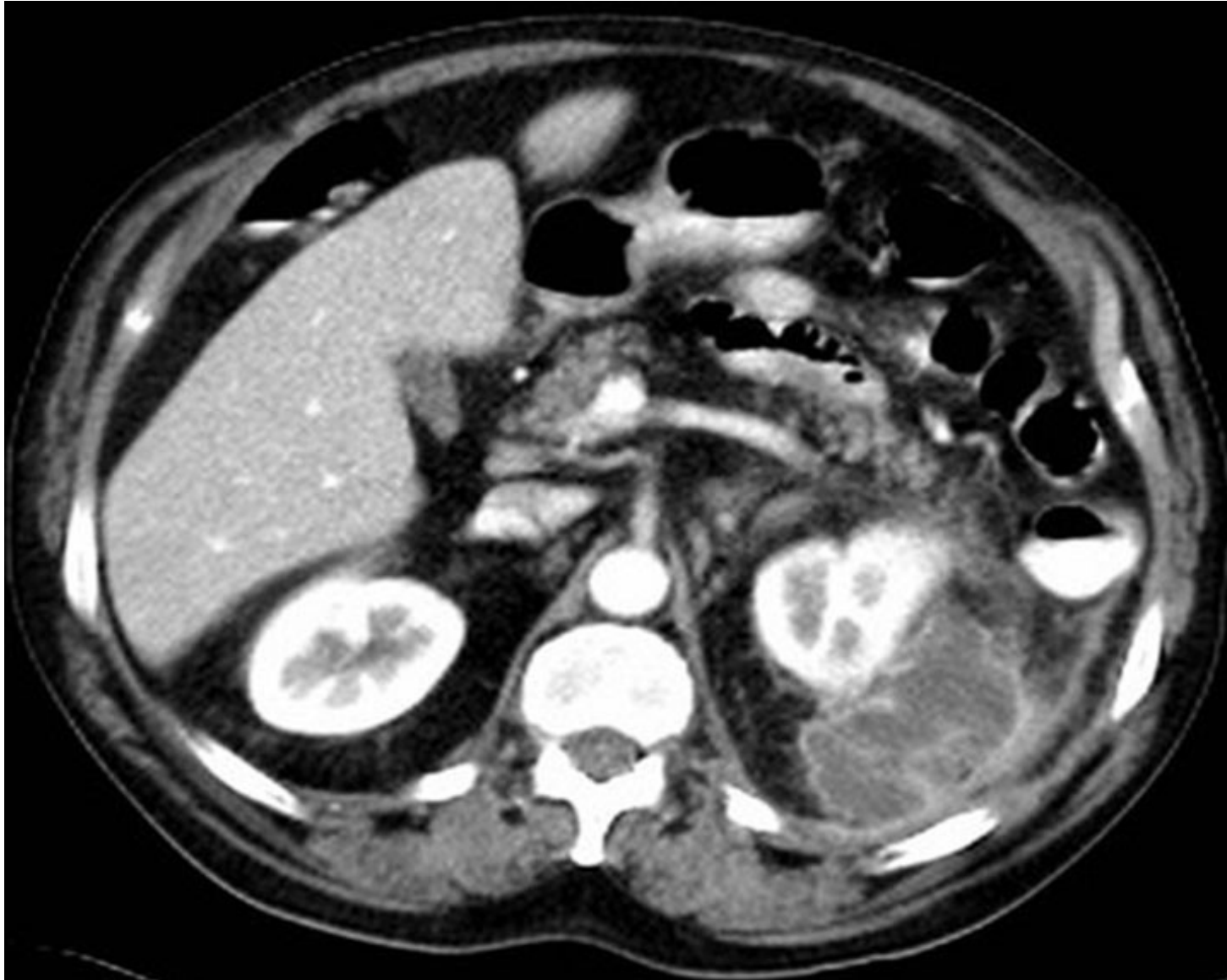Nespecifické hnisavé záněty horních močových cest

- **A.** S primárním postižením ledvinné pánvičky
 - - Pyelitis - zánět ledvinné pánvičky
 - - Pyelonephritis - zánět pánvičky a ledvinného parenchymu:
 - 1. Akutní a perakutní difúzní pyelonephritis
 - 2. Pyelonephritis chronica - až afunkční sraštělá ledvina
- **B.** S primárním postižením ledvinného parenchymu
 - 1. Metastatická hnisavá intersticiální nefritida
 - 2. Metastatická hnisavá difúzní nefritida
 - 3. Karbunkl ledviny - absces ledviny

Pyonephros a hydronephros

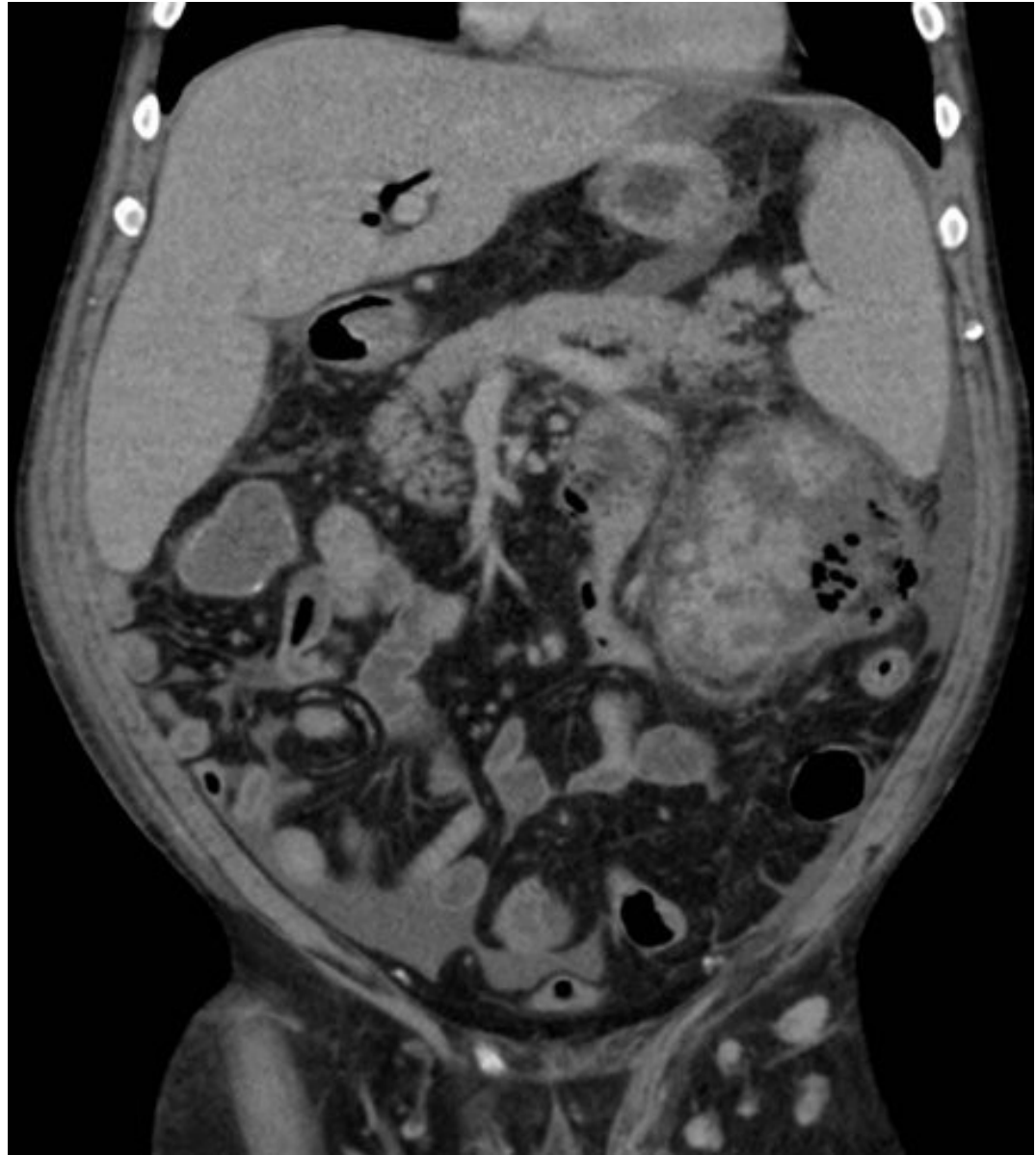- Hydronephros: vyloučení obstrukce a její akutní řešení !!!
- Urosepse a bakteriemický šok - endotoxický šok !!!
- Paranephritický, perinephritický absces
- Poslední stadium – pyonephros - afunkční vak naplněný hnisem, jediným léčebným prostředkem je nefrektomie.

Pacient 61 let, v an. pyurie, bolesti l. lumbální oblasti, CT susp. paranefrit. absces l.sin., crp 163, dne 20.7.2011 operace – evakuace abscesu 7x7 cm z lumbotomie, drenáž.

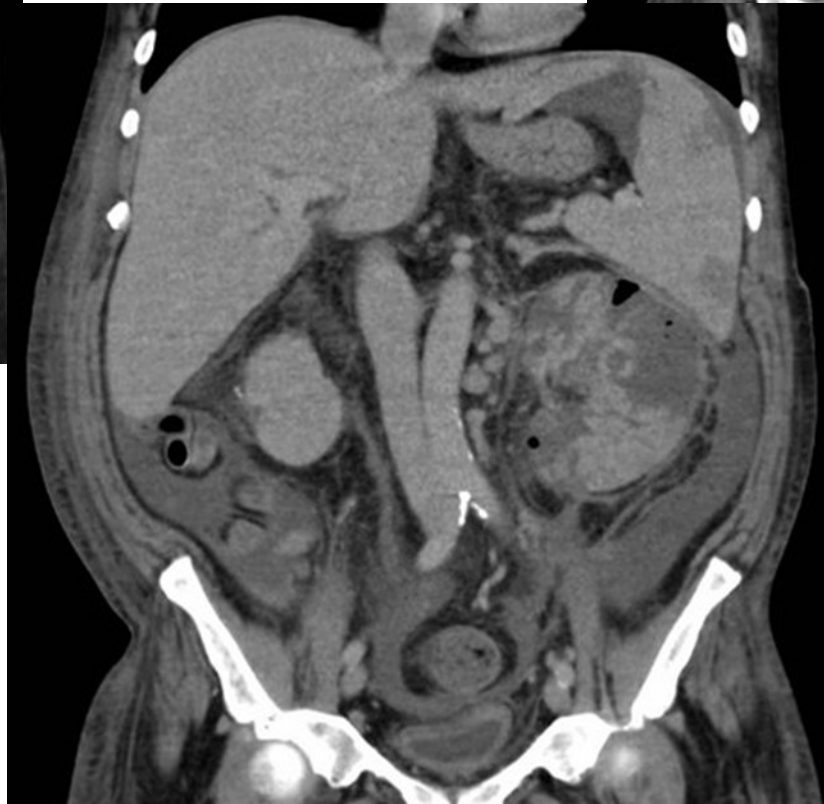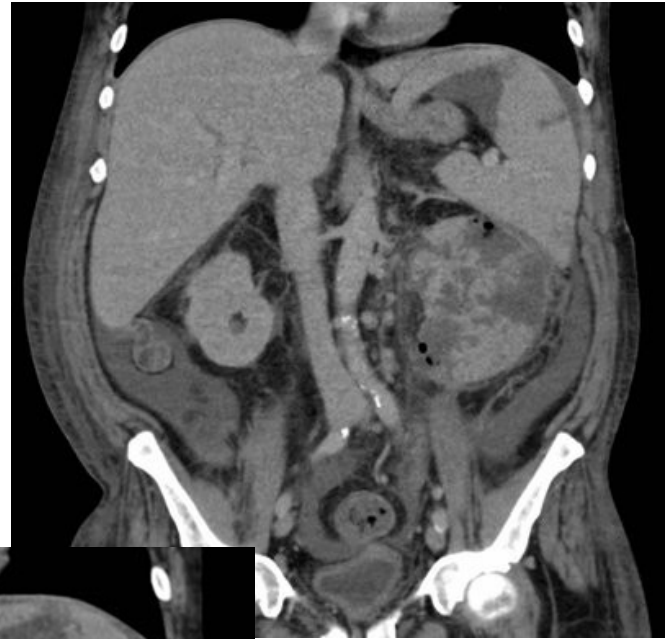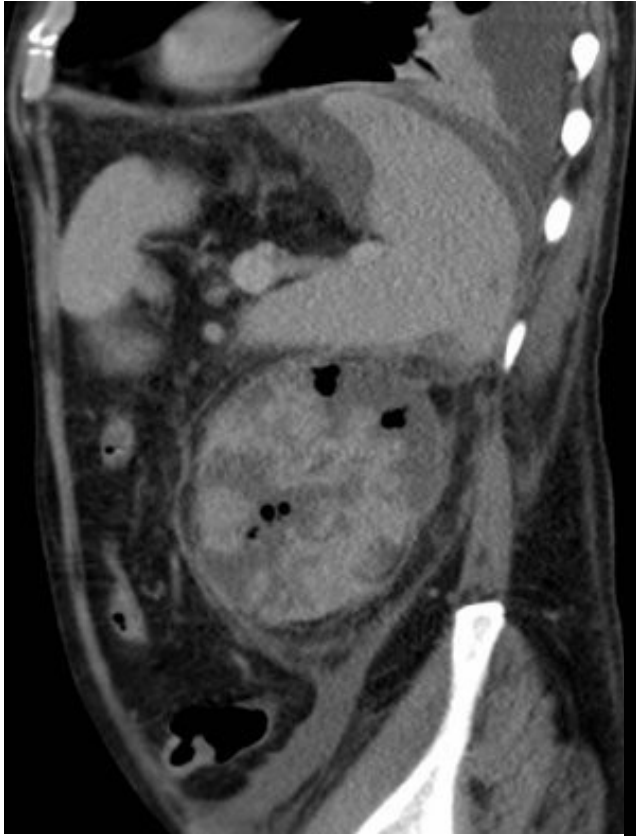


Kazuistika – abscedující pyelonephritida

Pacient 60 let,
1. operace : 8.8.12
revize abscedovaného l.
retroperitonea bez
provedení nefrektomie,
2. operace dne 17.8.12 –
nefrektomie,
splenectomie
neprovedena, poté
revize pro krvácení z
oblasti hilu.



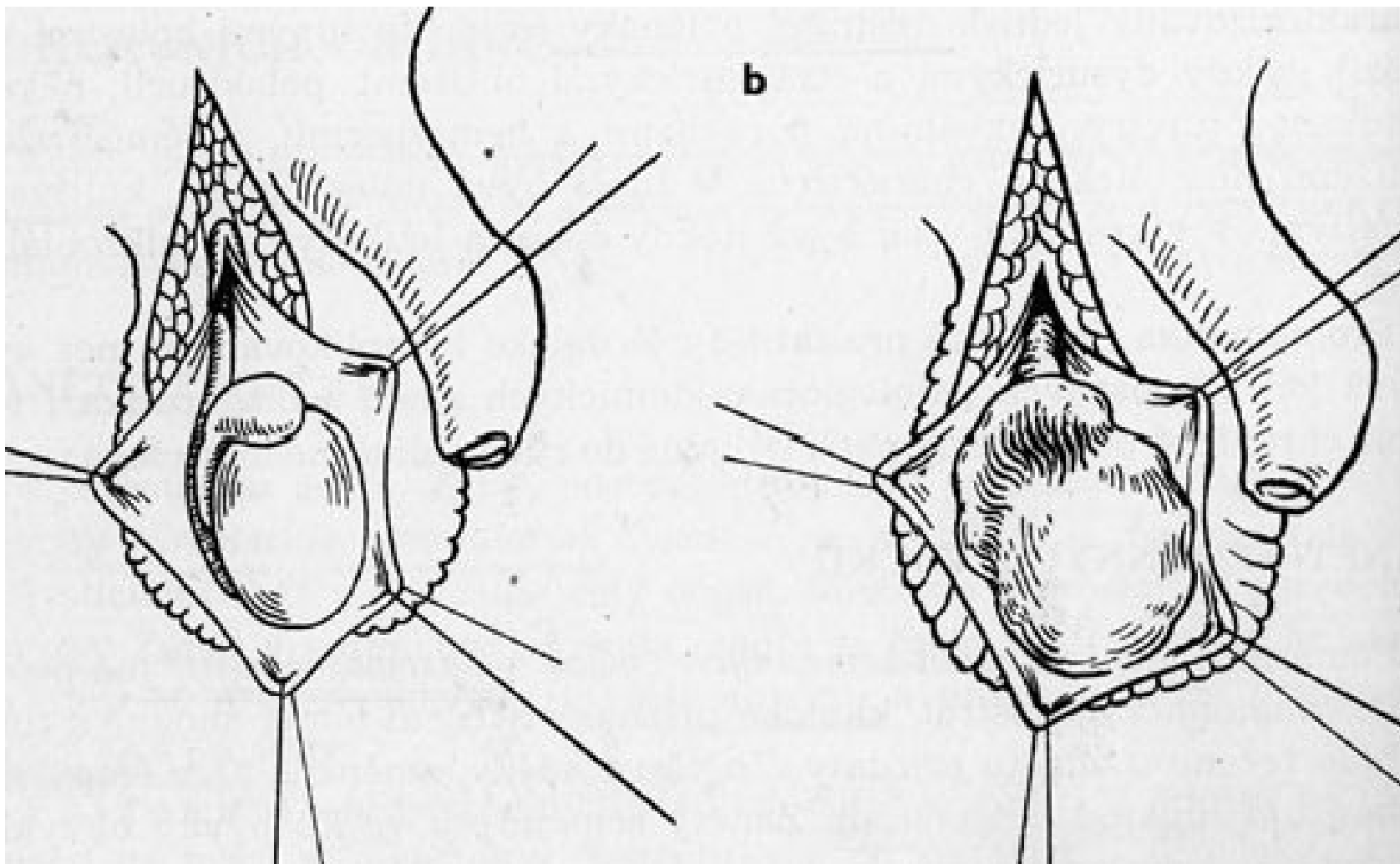
2.




Nespecifické záněty mužských pohlavních orgánů

- Záněty prostaty: 1. Prostatitis acuta - bolesti na hrázy, horečky, třesavky, anurie. Th: konservativní, u hlízy incise.
- 2. Prostatitis chronica, kalkulozní prostata
- 3. Zánět semenných váčků - spermatocystitis
- 4. Zánět nadvarlete -epididymitis acuta - má flegmonozní nejednou i abscedující charakter.
- 5. Epididymitis chronica
- 6. Zánět varlete - orchitis, hematogenního původu, často při parotitidě.

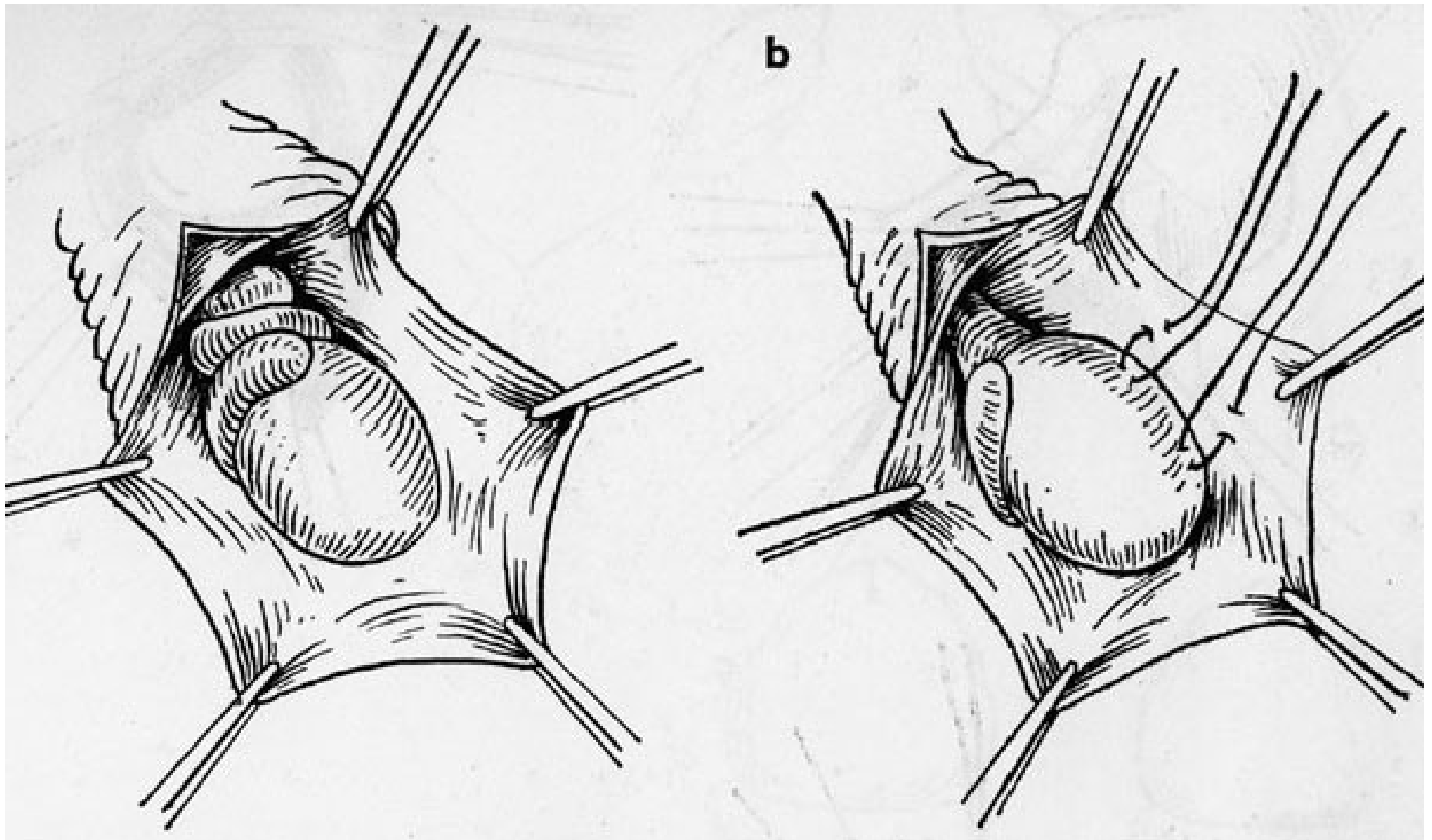
a) normální nález, b) schéma operačního nálezu při akutní epididymitidě



Torze varlete

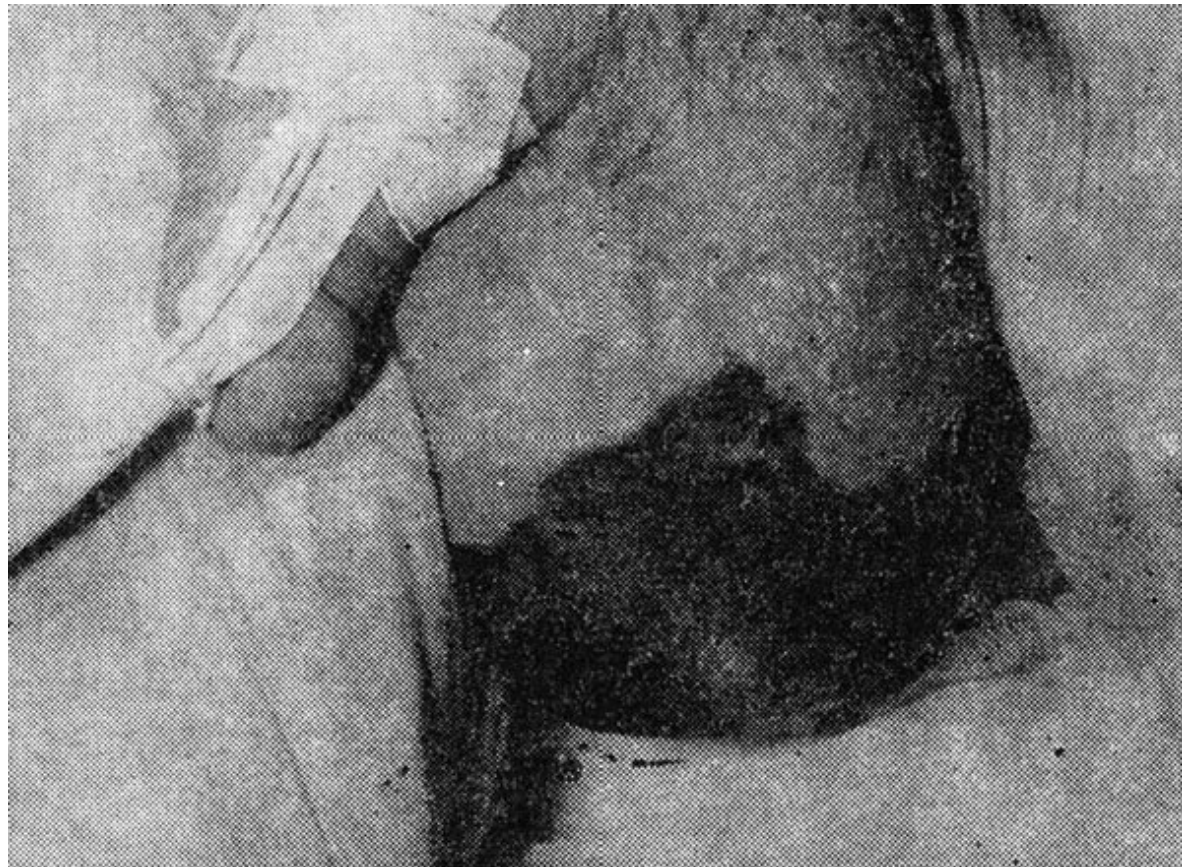

Torze varlete



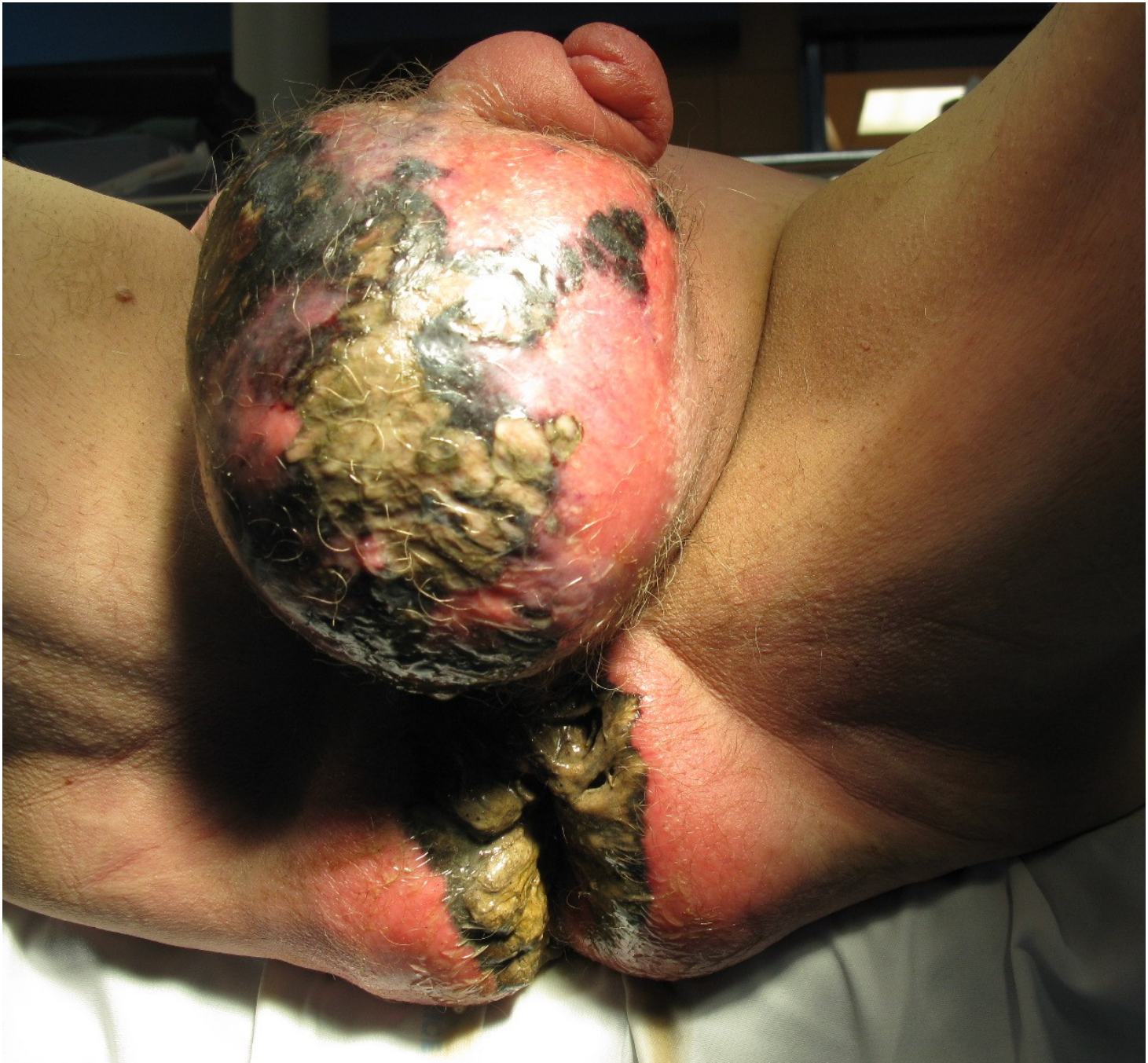Diff. dg.: Orchiepididymitis x
torze varlete !!!

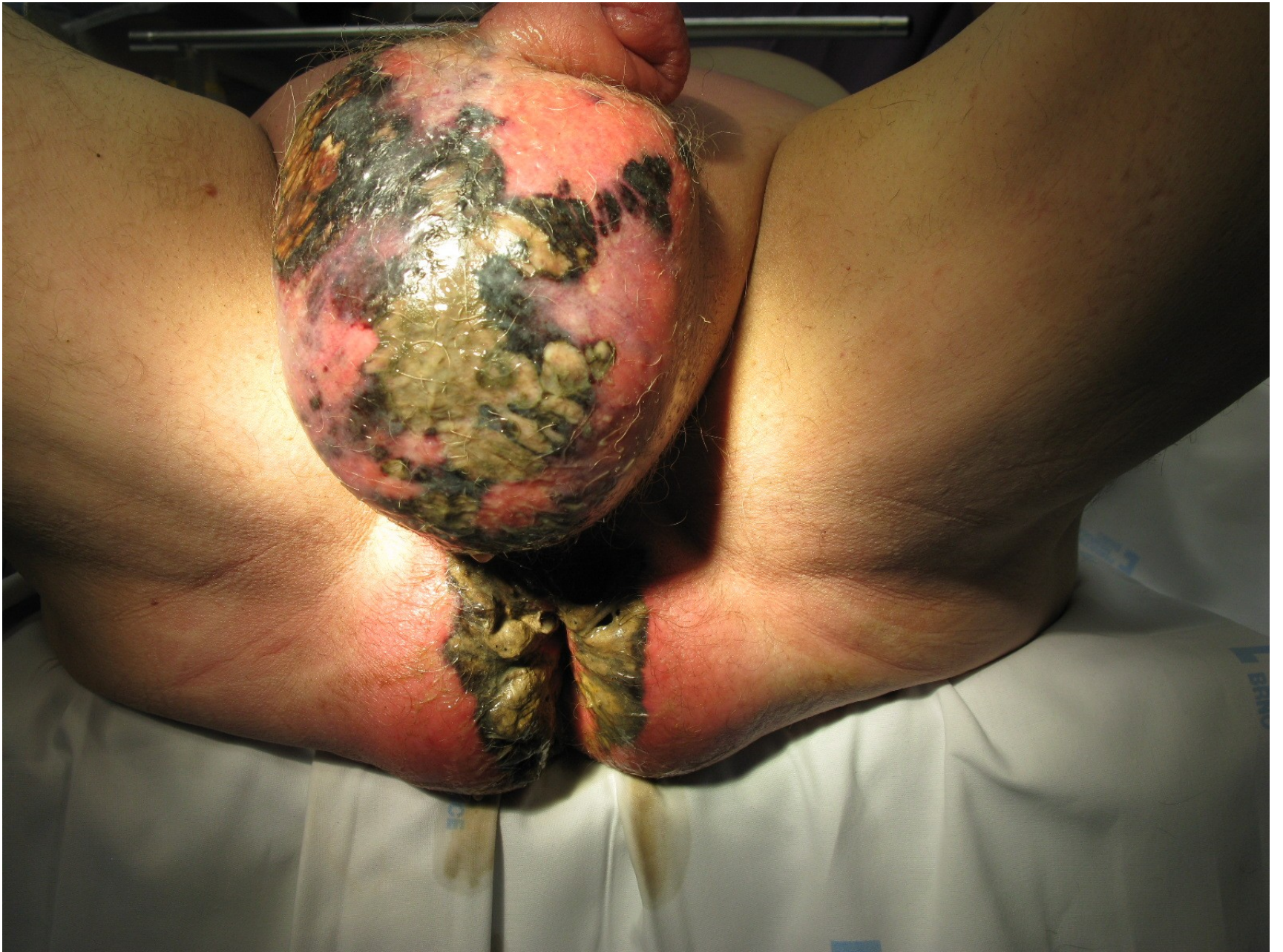Furnierova idiopatická gangrena

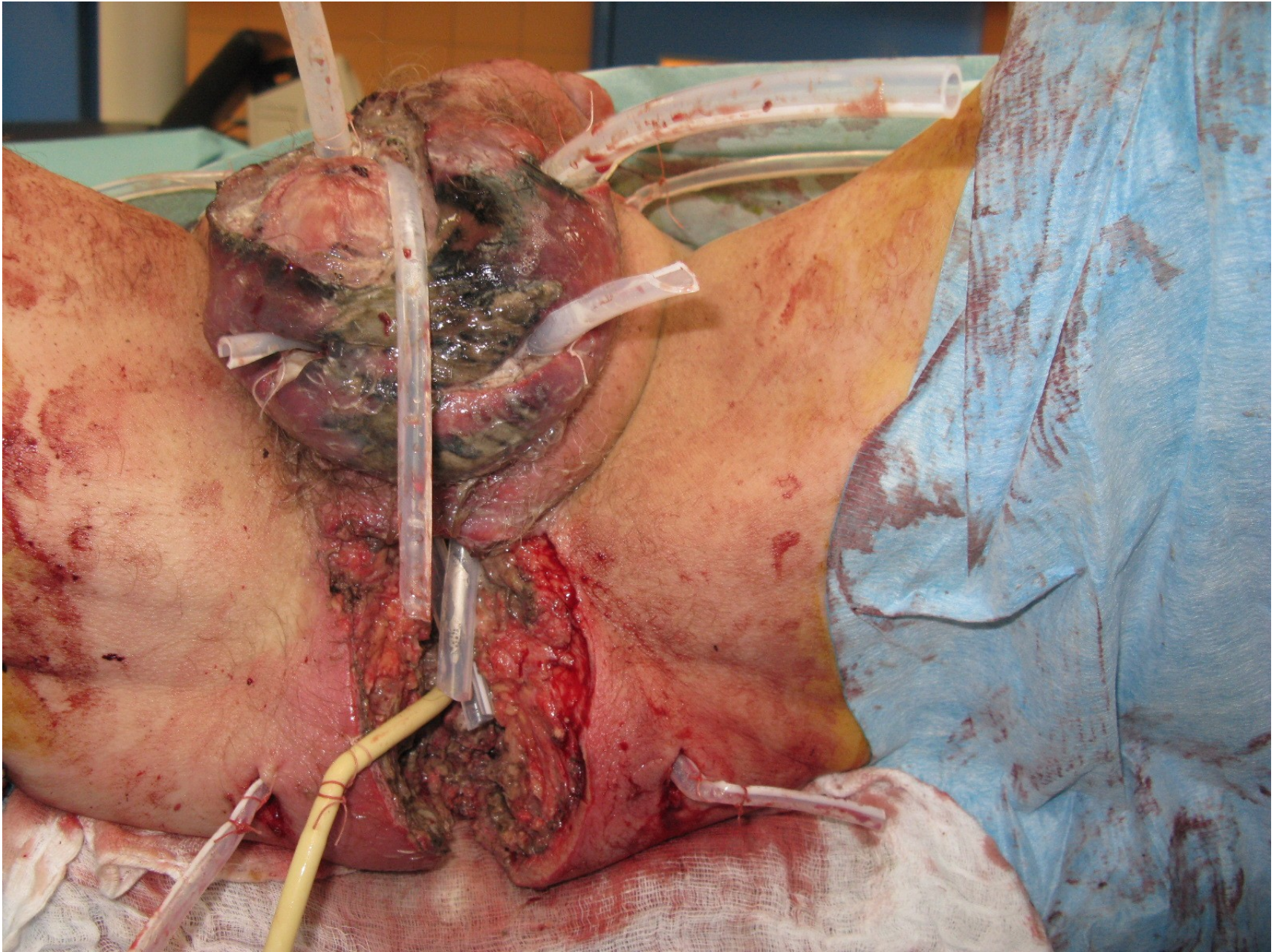


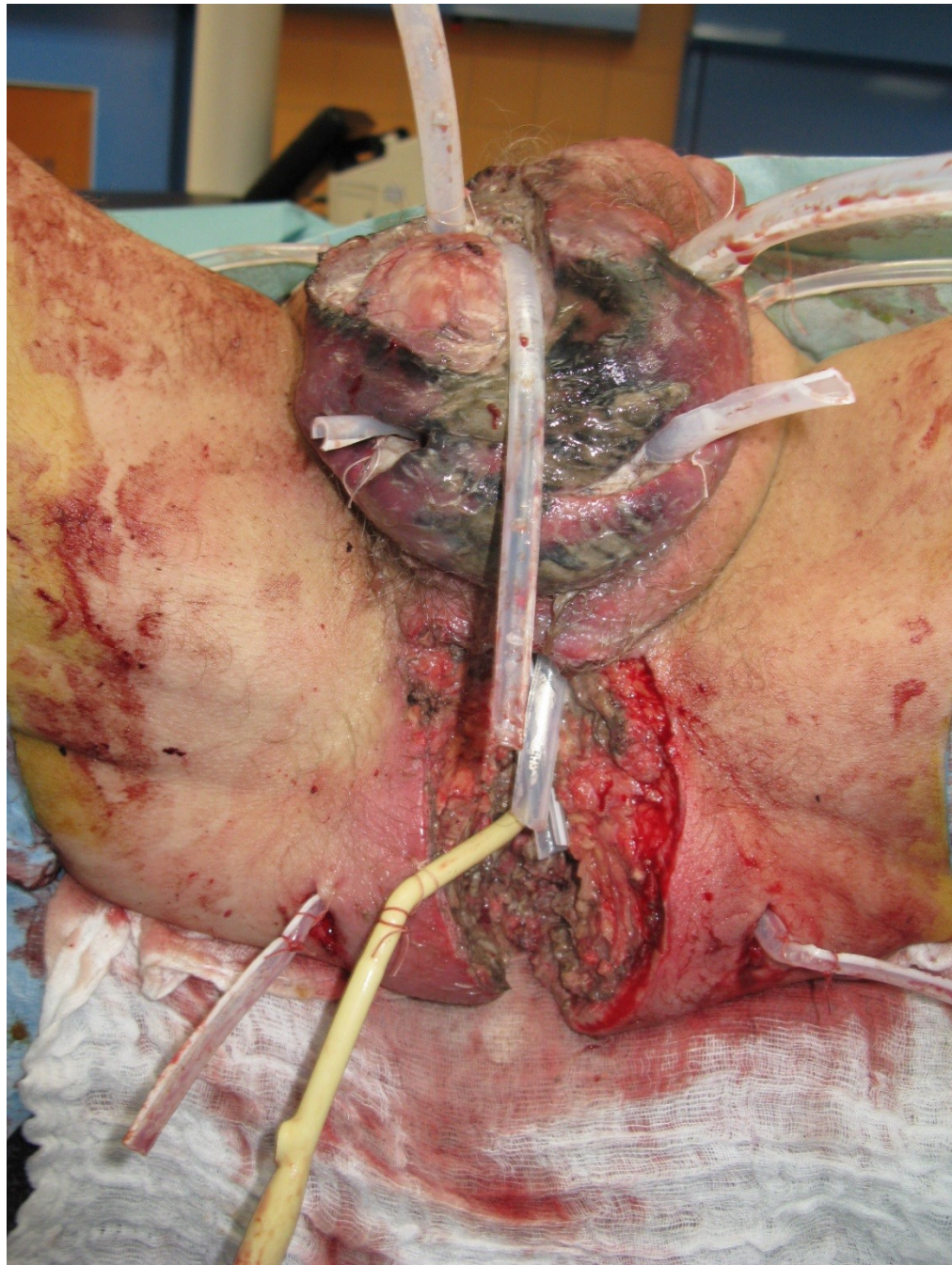
Fournietova gangrena – urologie x chirurgie perinea

- Kazuzistika: operace urol. bariérový sál - chir. + urol. 25. – 30.4.2014
- - snesení skrota mimo varlata
- - sigmoideostomie – rektum + anus volné v prostoru
- - epicystostomie
- - incise abscesů na stehnech
- - incise stěny břišní v hypogastríích







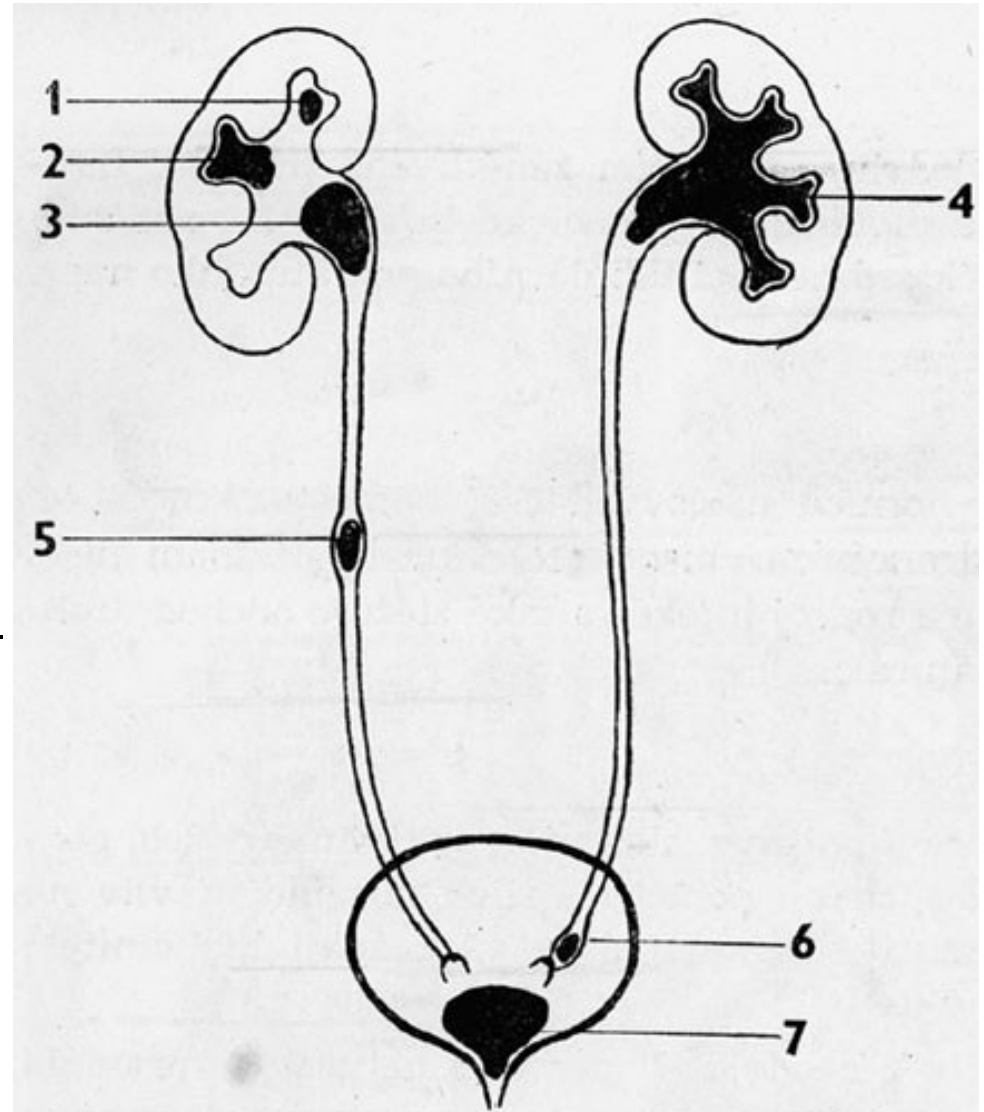


Kameny cest močových - urolitiáza

- kalcium - oxalát (šťavelan vápenatý)
- kyselina močová a močany
- kalcium fosfát (apatit)
- magnézium - amonium - fosfát
- cystin
- kameny z xantinu, indiga a organických hmot - vzácné

Urolithiasis

- 1. Solit. kámen v horním kalichu - nefrolitiáza, kalicolithiasis,
- 2. Odlitkový kámen v kalichu
- 3. Odlitkový kámen pánvičky
- 4. Korálový odlitkový kámen ledviny
- 5. Solitární kámen močovodu - ureterolithiasis
- 6. Kámen u stěny měchýře - ureterolithiasis juxtavesicalis
- 7. Kámen močového měchýře - cystolithiasis



Klinický obraz urolitiázy

- Klidový kámen v ledvině - lehké nefralgie, event. ponámahová hematurie X
- Zaklíněný kámen v močovodu - **renální kolika.**
- Akutní pyelonefritis - endotoxinový šok - urgentní obnovení drenáže moči.
- Zaklínění u solitární ledviny - obstrukční anurie.
- Th: nefrostomie, Dormio, ureterální cévka, operace.
- Litotrypse, litolýza - medikamentózní rozpouštění konkrementů.

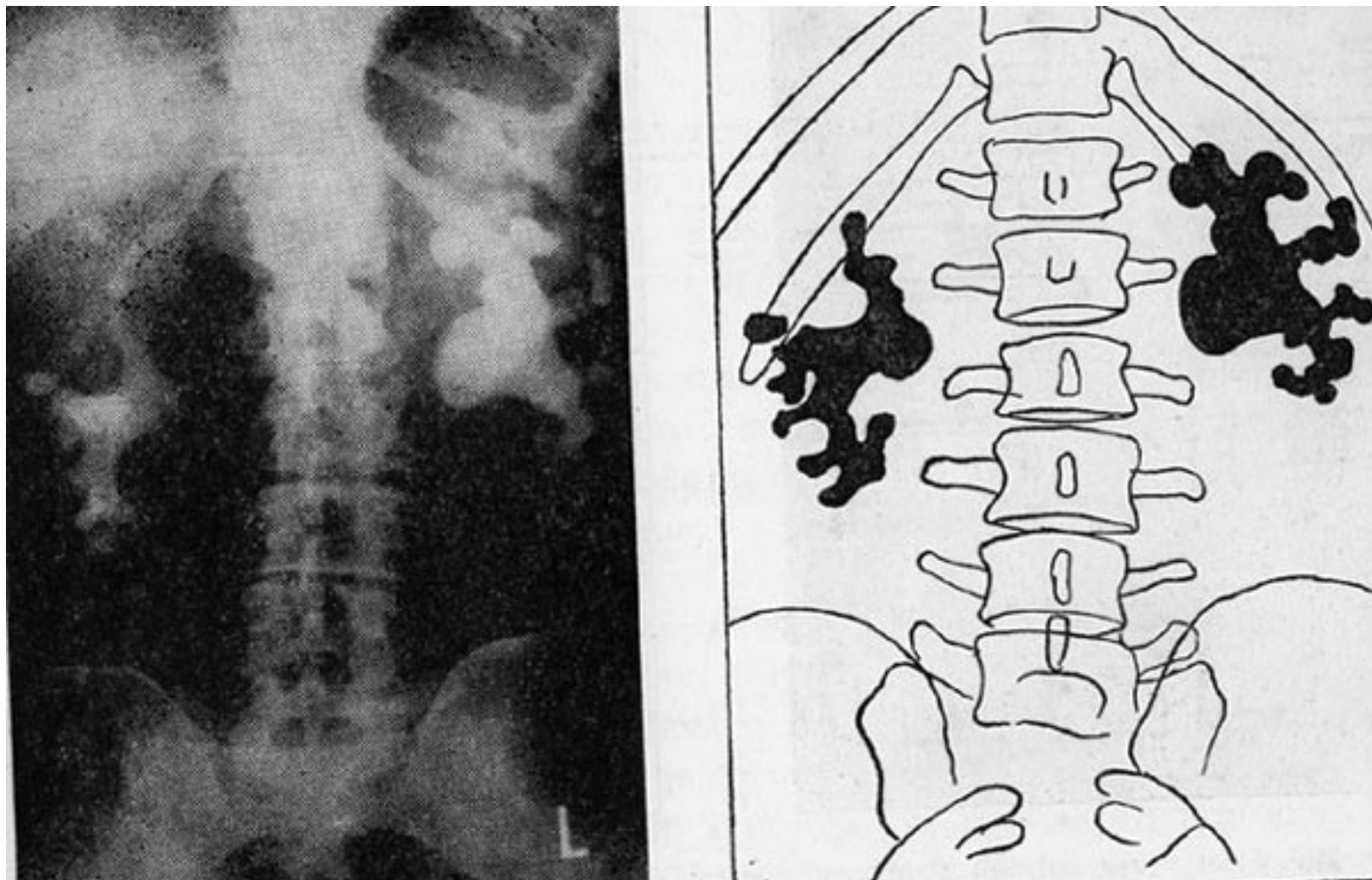
Renální kolika – typický klinický obraz:

- Náhle vzniklá kolikovitá bolest vyzařující z lumbální oblasti do podbřišku, či až do třísla či skrota, labia. Bolest výrazné intenzity.
- Časem může odeznívat a měnit se v trvalý pocit tlaku.
- Pacienti s kolikou bývají bledí, při prvním záchvatu bolestí většinou zvrací, mohou mít zástavu pasáže plynů a stolice.
- Na rozdíl od většiny zánětlivých či perforačních příhod v dutině břišní, kde bolest nutí nemocného ke klidu, kolika je provázena motorickým neklidem. Nemocní nemohou nalézt úlevovou polohu, lépe bolest snášejí vstoje, popř. stále chodí.
- Pacienti s kolikou bývají bledí, při prvním záchvatu bolestí většinou zvrací, mohou mít zástavu pasáže plynů a stolice.

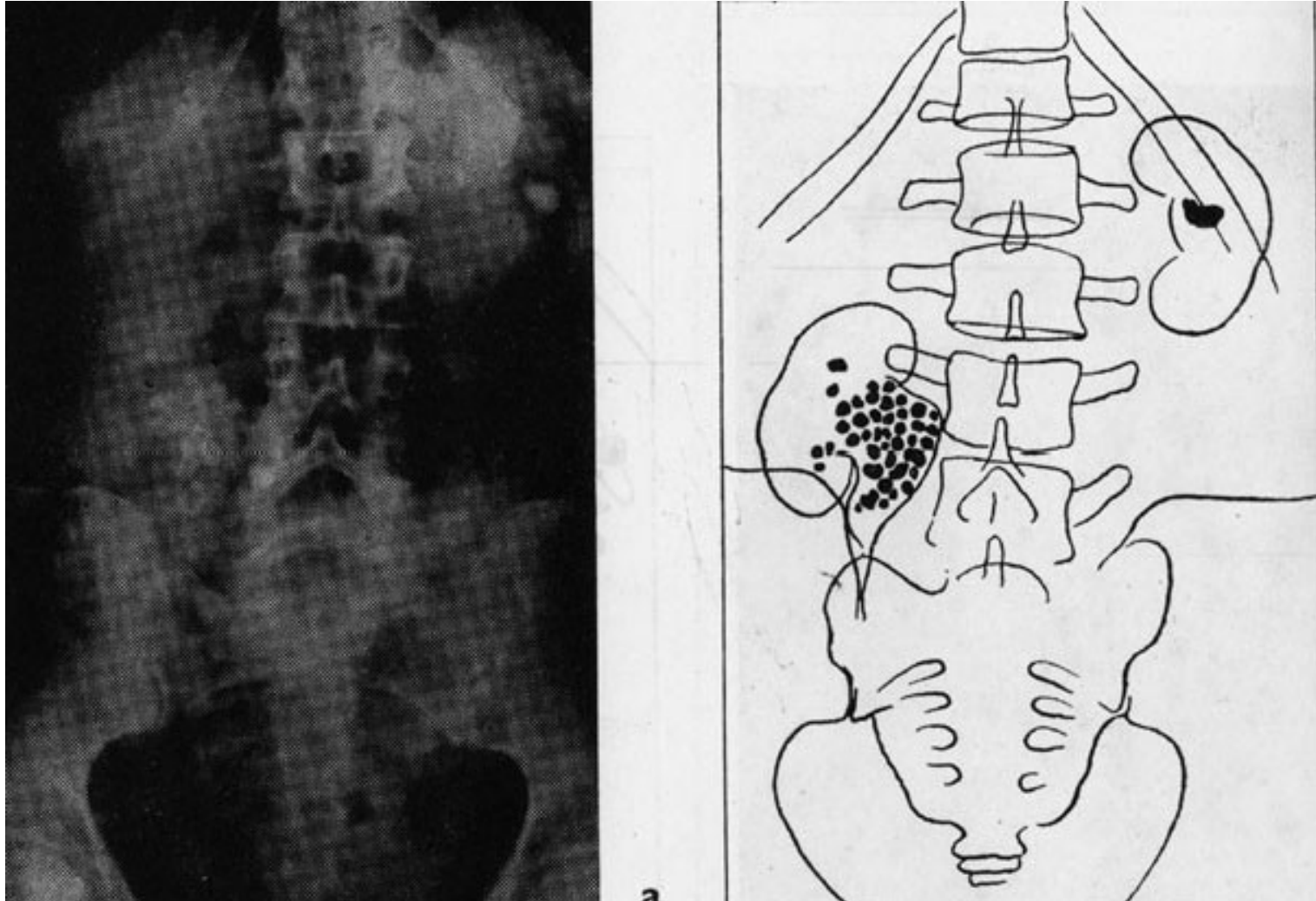
Renální kolika – typický klinický obraz :

- Zatímco náhlé příhody břišní (NPB) zánětlivého charakteru provází většinou tachykardie, u renální koliky je tepová frekvence normální, velmi zřídka se objevuje bradykardie z podráždění vagu.
- U konkrementu uloženého v horní třetině ureteru se bolest obvykle propaguje do varlete nebo vulvy, protože průběh nervového zásobení těchto orgánů je podobný jako u ledviny a horního močovodu (Th10–Th12).
- Při lokalizaci konkrementu ve střední části ureteru se bolest propaguje do McBurneyova bodu a může imitovat apendicitidu nebo vlevo divertikulitidu sigmatu.
- Při lokalizaci konkrementu v ústí močovodu může být jediným příznakem polakisurie.

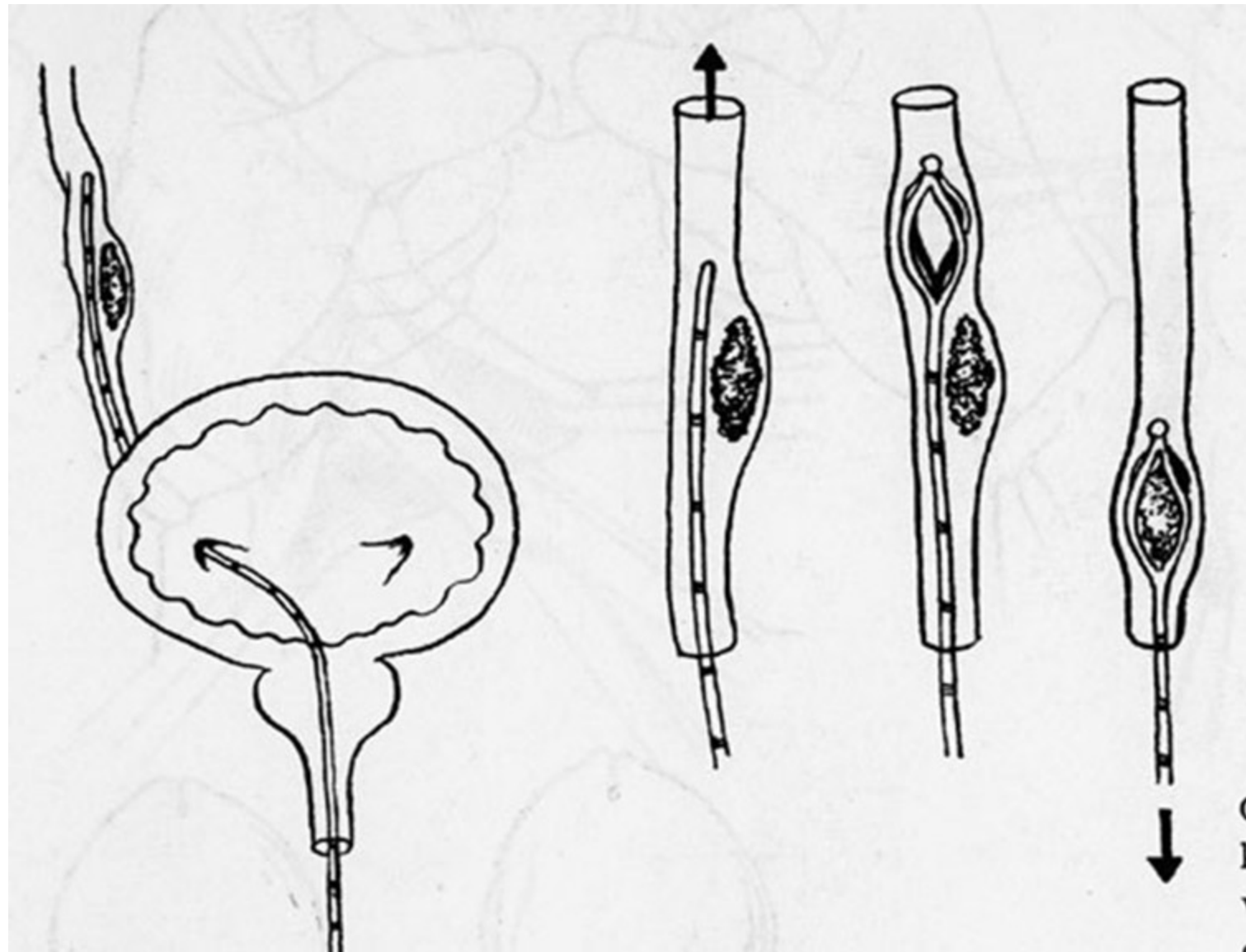
Prostý RTG snímek s bilat. odlitkovými konkrementy



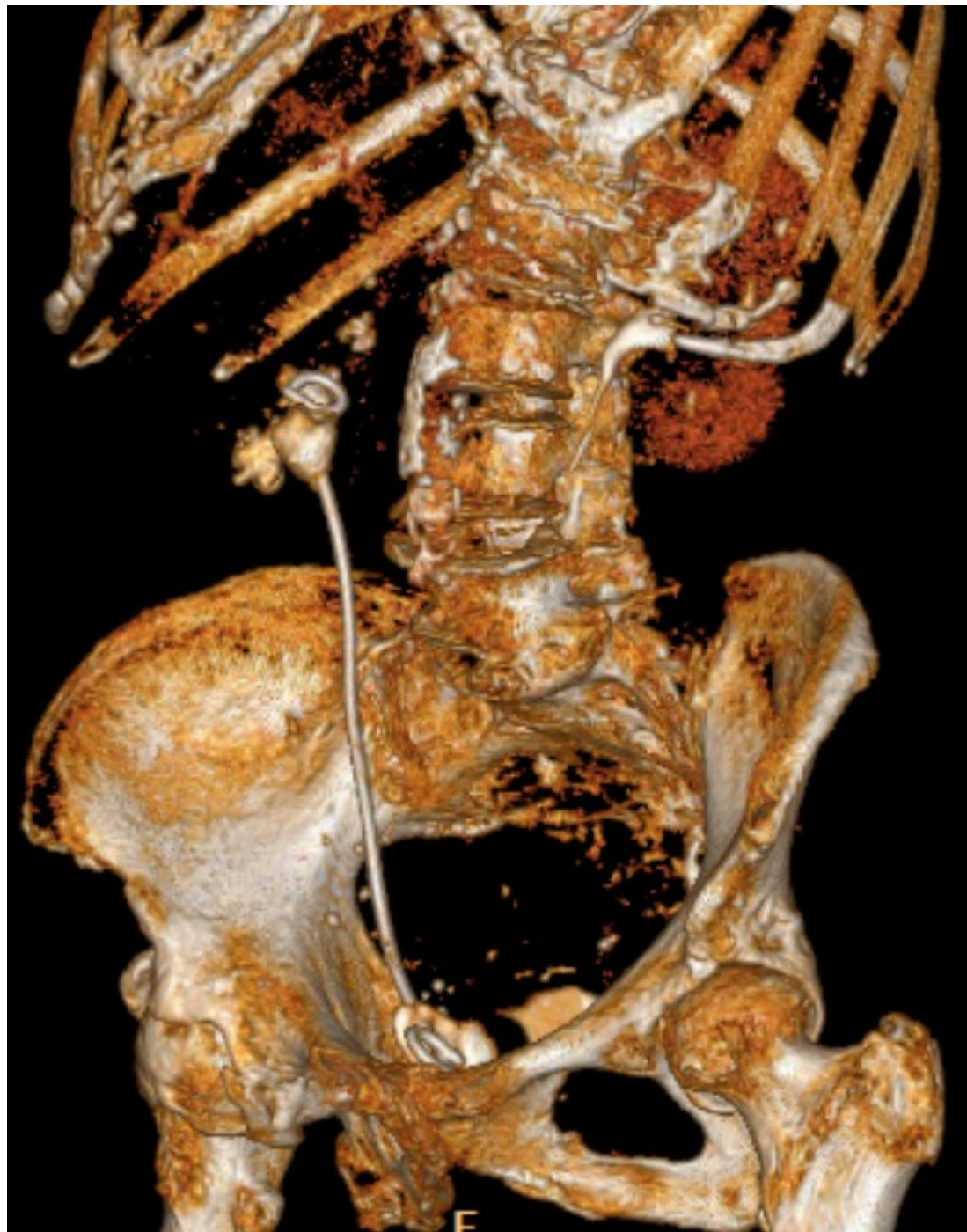
Prostý snímek s pravostrannou hydronefrózou, jejíž vak naplněný drobnými konkrementy. Solitární kámen v pánvičce levé ledviny.



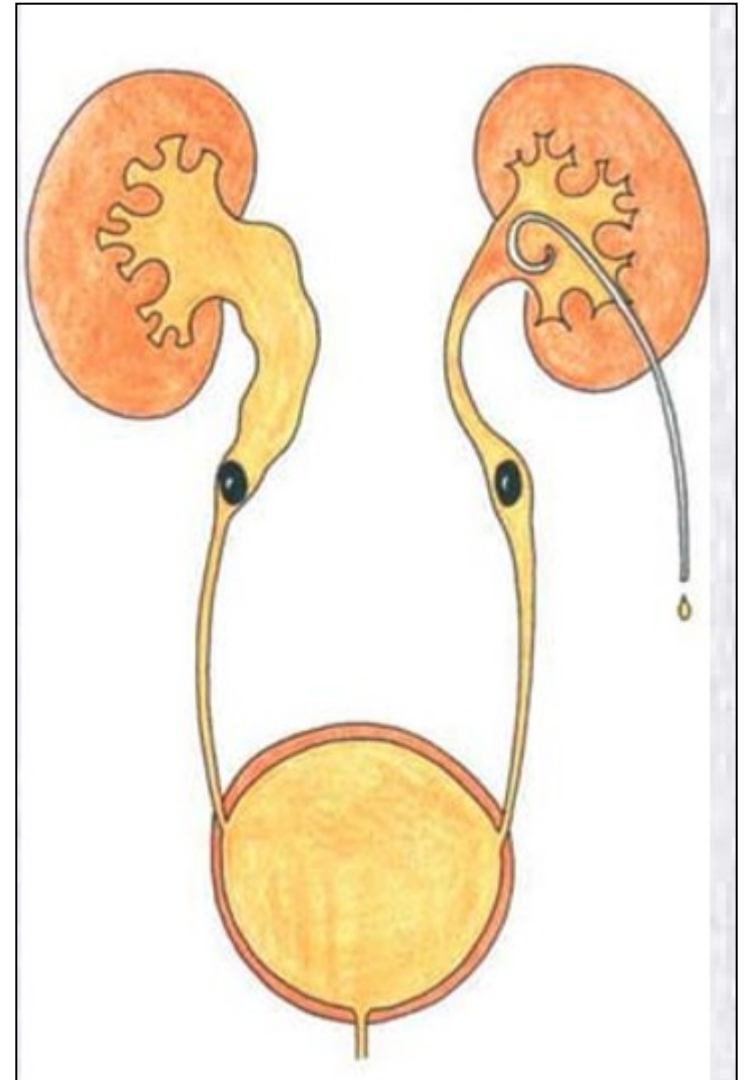
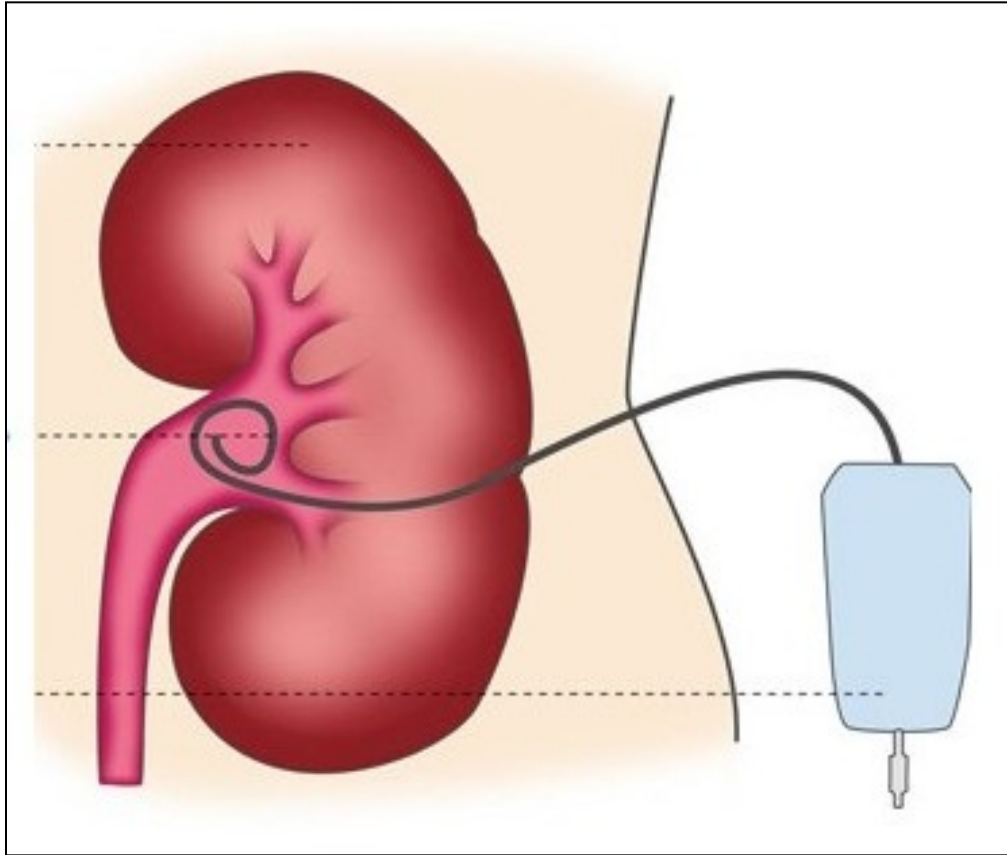
Ureterální cévka, Dormiův košíček.



J-J stent



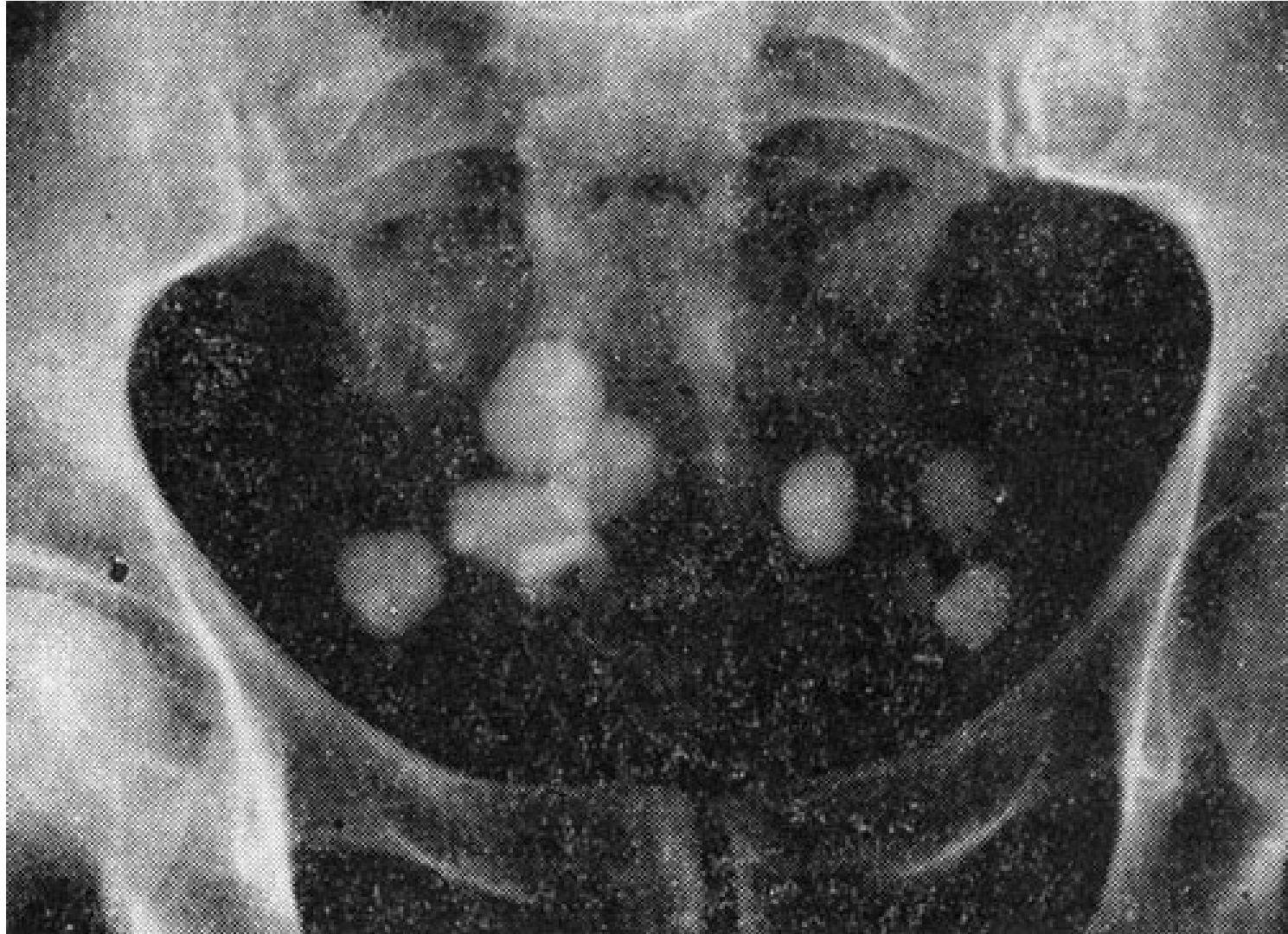Nefrostomie



Kameny močového měchýře - cystolithiáza

- Bolesti podbřišku, pálení a řezání při močení, časté nucení na moč, někdy přerušované močení, hematurie.
- Th:
 - - cystolitotomie - oper. extrakce,
 - - litotrypse přes močovou trubici, ...

Mnohočetná cystolithiasa na nativním RTG snímku



Tumory urogenitálního systému

- nádory ledvin
- nádory močovodů
- nádory močového měchýře
- nádory močové trubice
- nádory varlete
- nádory penisu
- nádory prostaty

Nádory ledvin

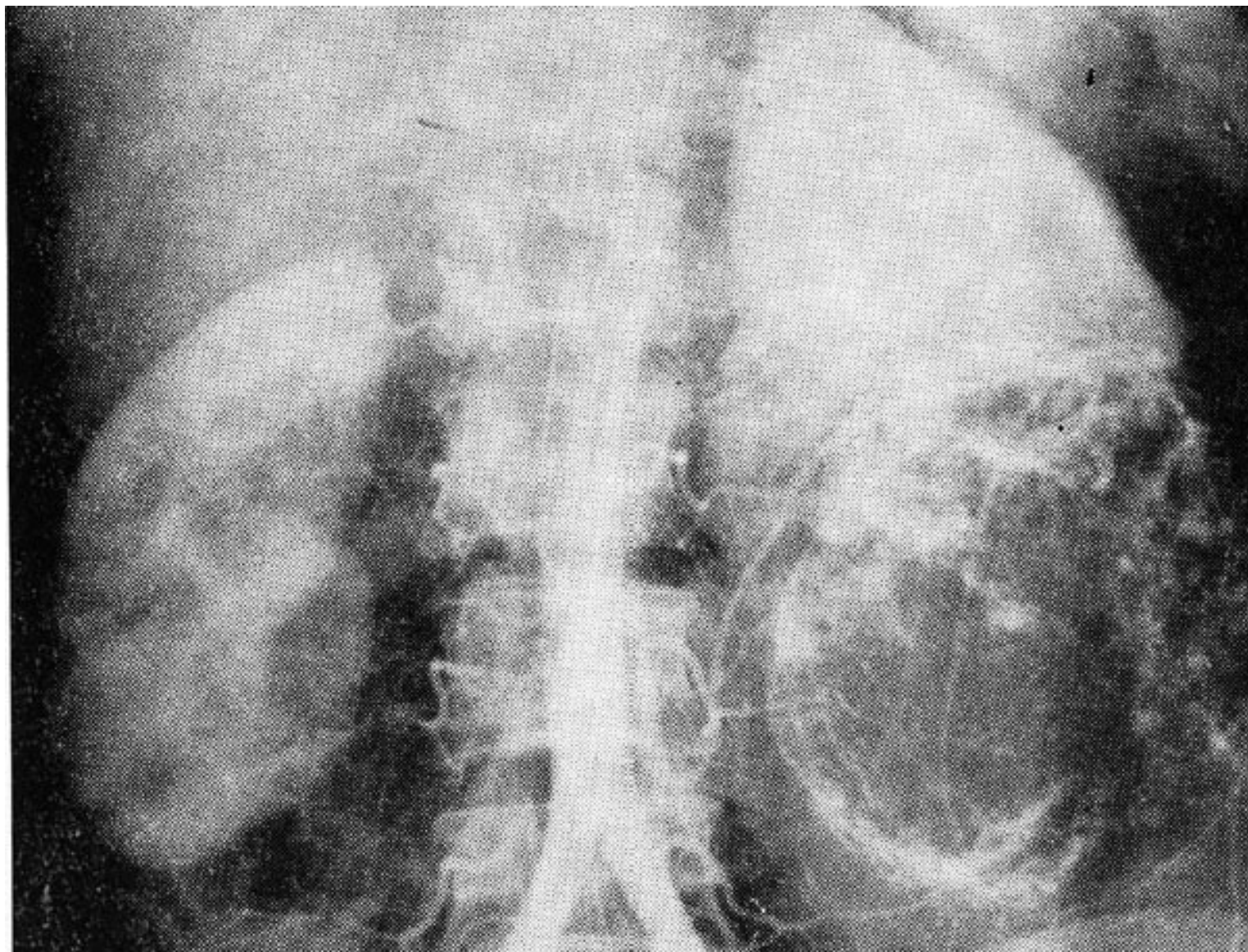
- Adenokarcinom (80%) - Grawitzův nádor, sarkomy.
- Příznaky: - hematurie (až kolika)
- - bolesti v krajině ledviny
- - hmatný nádor
- - varikokéla
- - febrilie - abscedující tumor
- - zvýšení krevního tlaku
- - celkové příznaky: pokles hmotnosti, nechutenství, anémie.

- Th: nefrektomie, parciální resekce ledviny.

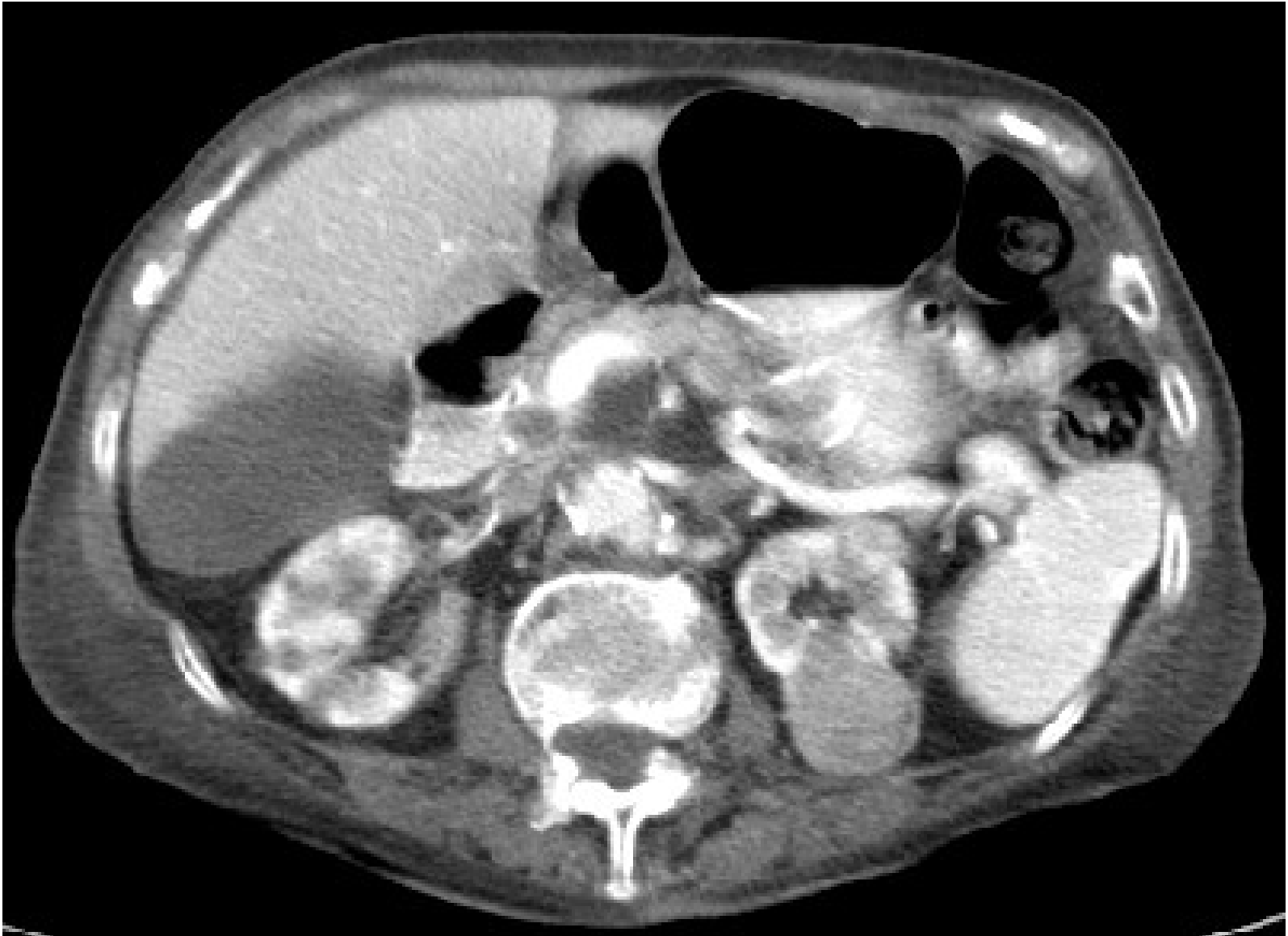
Smíšené nádory ledvin

- 1. Nádory dětského věku, tvoří 60-70% nádorů u dětí - Wilmsův nádor (nefroblastom, adenosarcom, ...)
- 2. Nádory ledvinné pánvičky - vzácné (5-10% nádorů ledvin).
- Symptomatologie - podobná, prvním příznakem je hematurie.

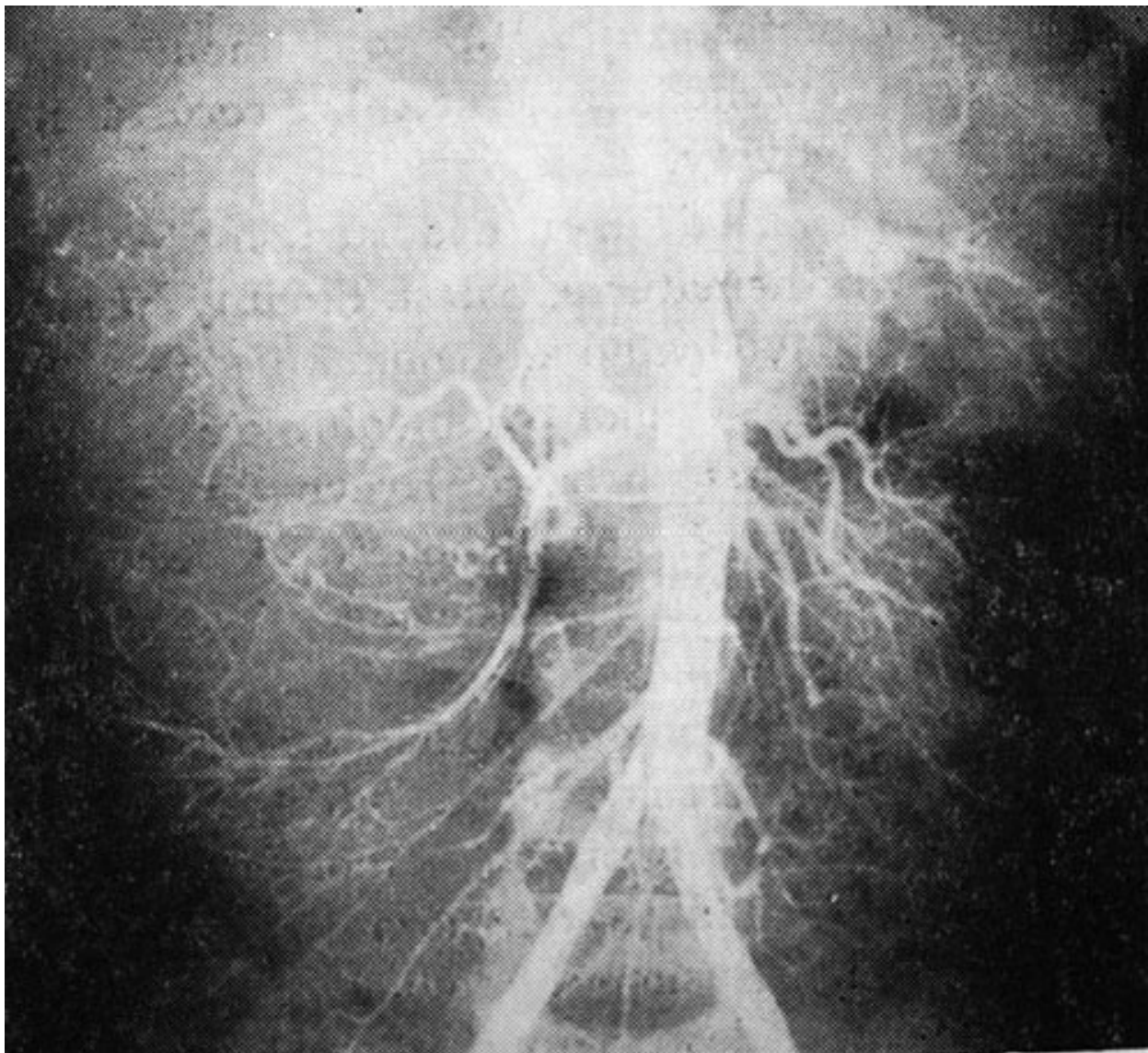
Tumor dolní poloviny 1. ledviny v AG obraze



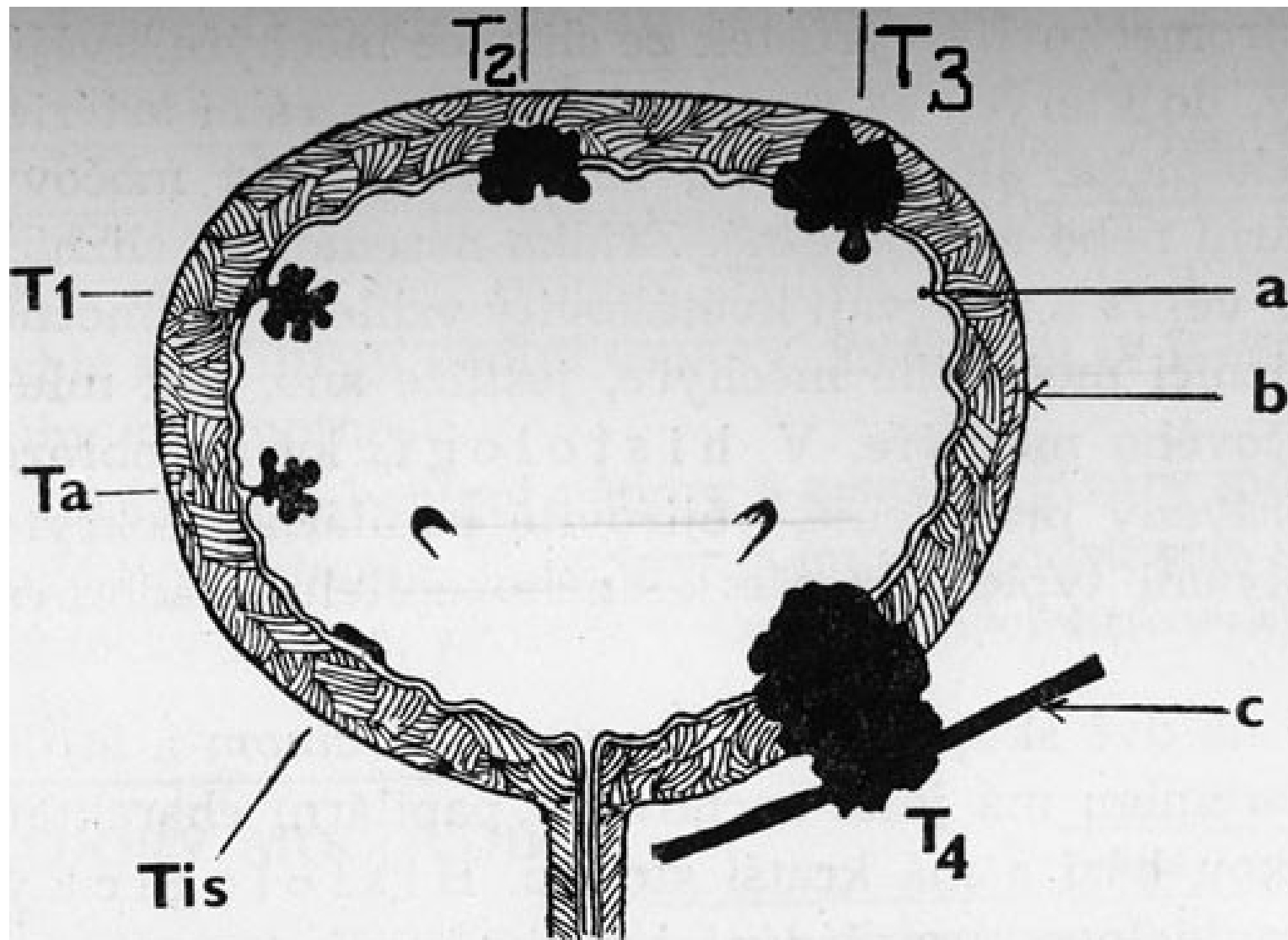
CT - tumor l. ledviny (syťí se) + hydrops žlučníku – až do pánve – susp. Curvoisier



Tumor pr. ledviny v AG obraze



Nádory močového měchýře

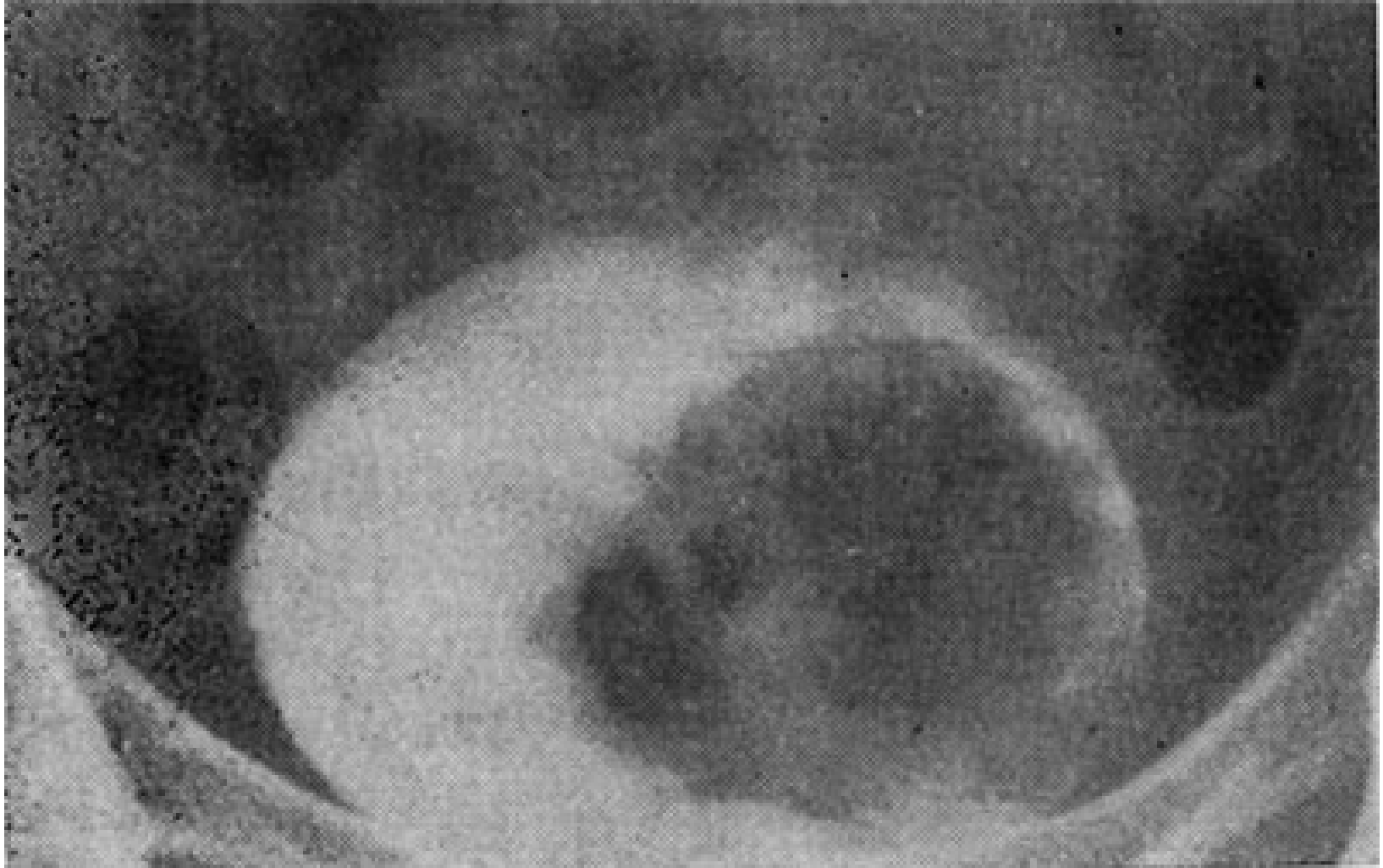


Hlavním příznakem je hematurie, nejčastěji nebolestivá.

- Papilom - papilomatóza - zasahuje jen sliznici.
- Karcinom - papilokarcinom a infiltrující karcinom.
- Dg: Cystoskopie

- Th: endoresekcce, parciální resekce moč. měchýře - není radikální - dnes radikální cystectomie, náhrada moč. měchýře.

Cystogram - tumor levé části močového měchýře



Nádory varlete (Testis)

- 1. Seminomy (40%) - radiosenzitivní
 - 2. Embryonální karcinomy (15 - 20%) - anaplastické
 - 3. Teratokarcinomy (20 - 25%) a teratomy
 - 4. Choriokarcinomy (0.4 - 1%)
 - 5. Kombinace těchto nádorů.
-
- Metastazují převážně lymfatickými cestami.
 - Příznaky: nebolestivé zvětšení testis, bolesti, pocit těžkého testis. - palpace, UZ, a-fetoprotein, ...
 - Th: Radikální orchiektomie z inguinální incise, u seminomů následná radioth.

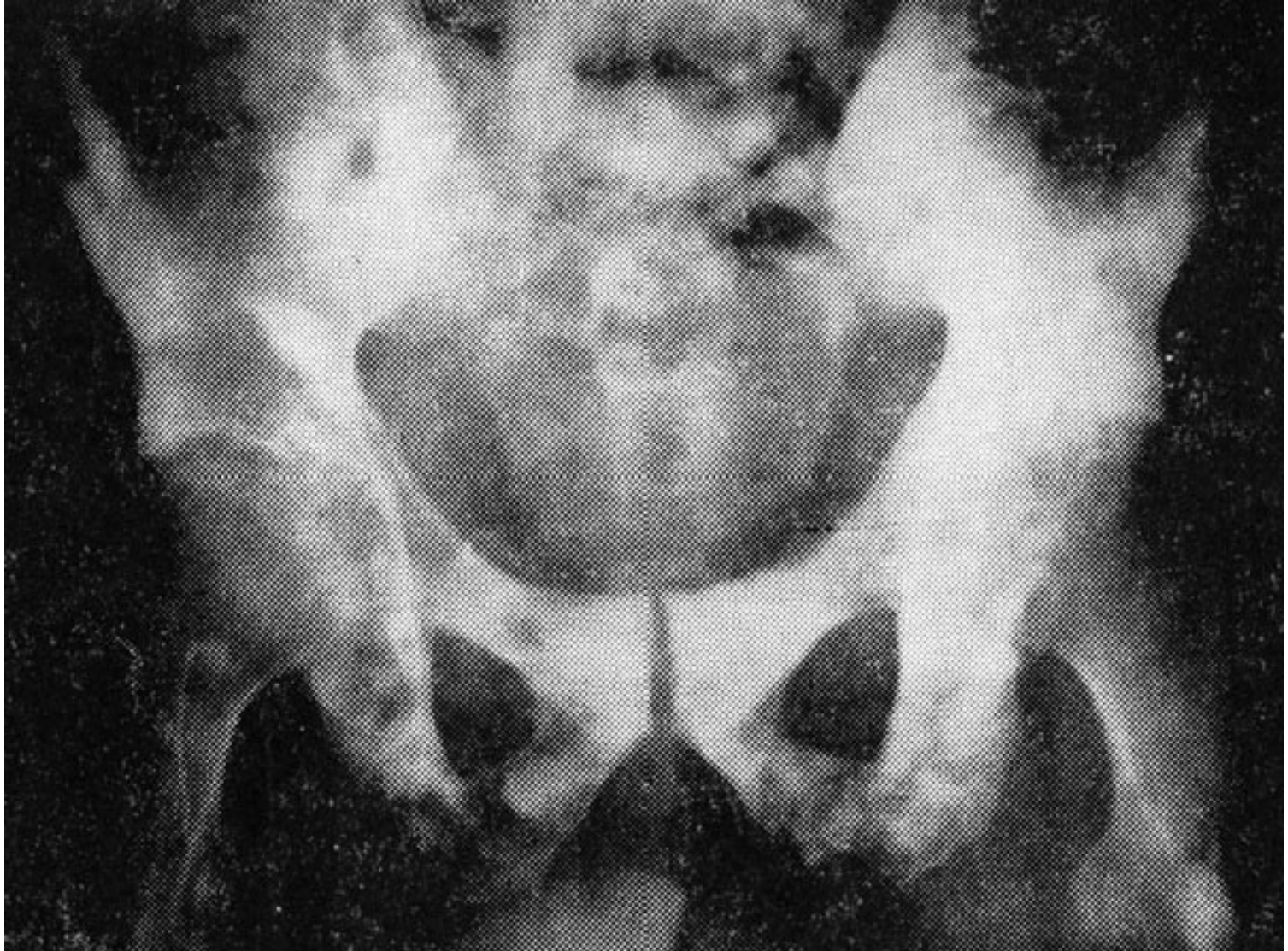Nádory penisu

- Benigní: Papilomy - kondylomata - snesení ostrou lžičkou.
- Maligní - karcinom penisu - parciální nebo totální amputace penisu, následná radioth., chemoth.

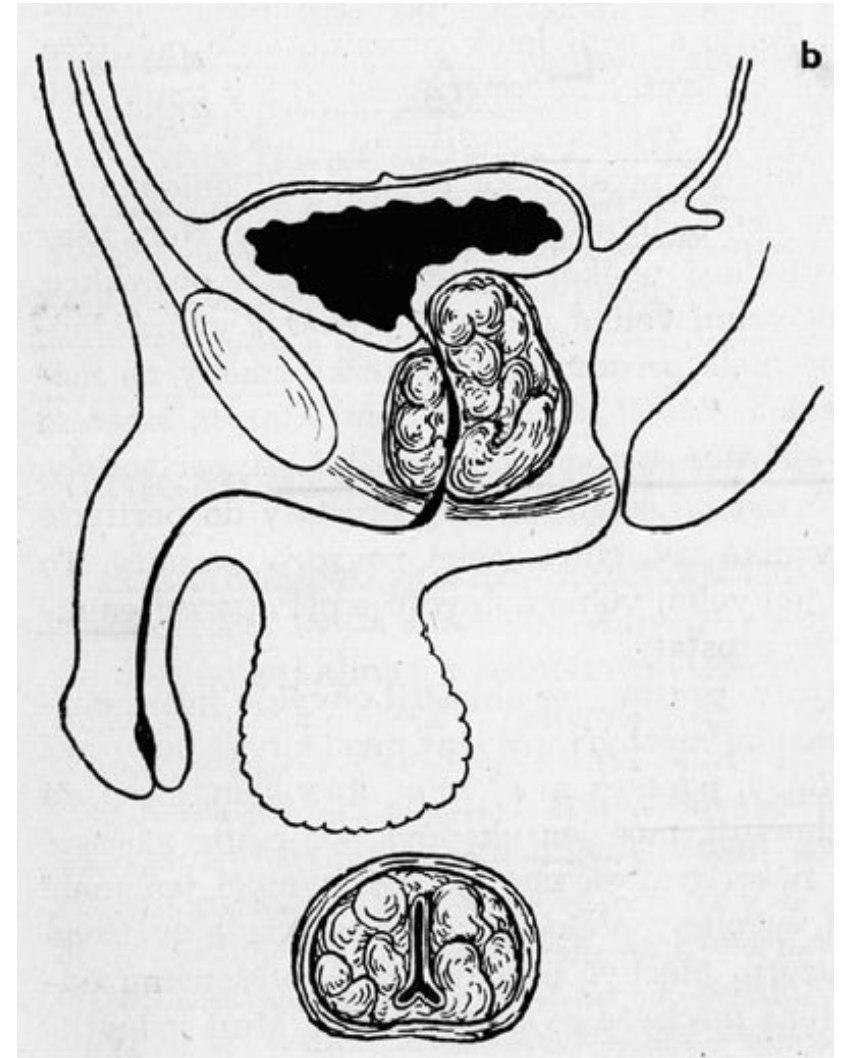
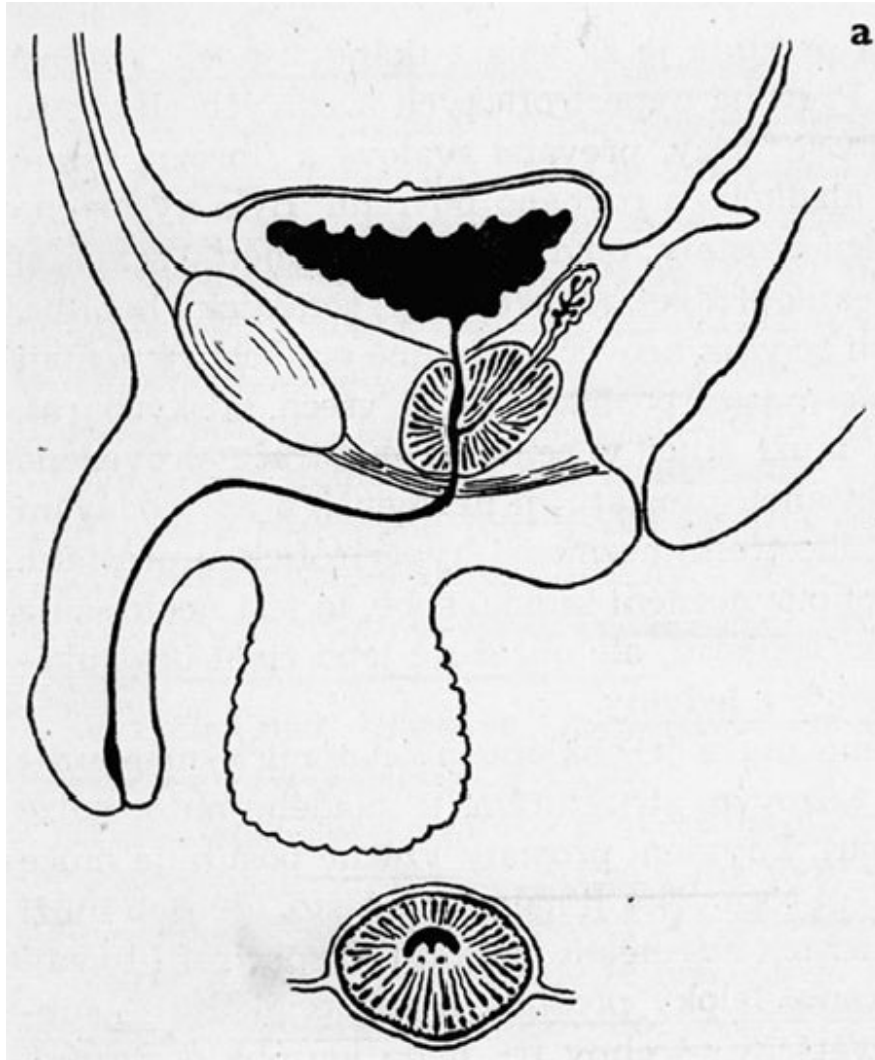
Nádory prostaty

- **Karcinom prostaty:** nejčastěji adenokarcinom, vzácněji skirrhotický karcinom.
- **Klinika:** poruchy močení v pozdním stadiu, někdy až meta skeletu.
- **Diagnoza:** palpance, biopsie, kyselá fosfatáza v krvi, ...
- **Th:** Radikální prostatectomie
- Kryalizace, radioterapie, hormonální th., kastrace, ...

Nativní RTG - četné osteoplastické metastázy v pánevních kostech typické pro karcinom prostaty



Benigní hypertrofie prostaty - BHP

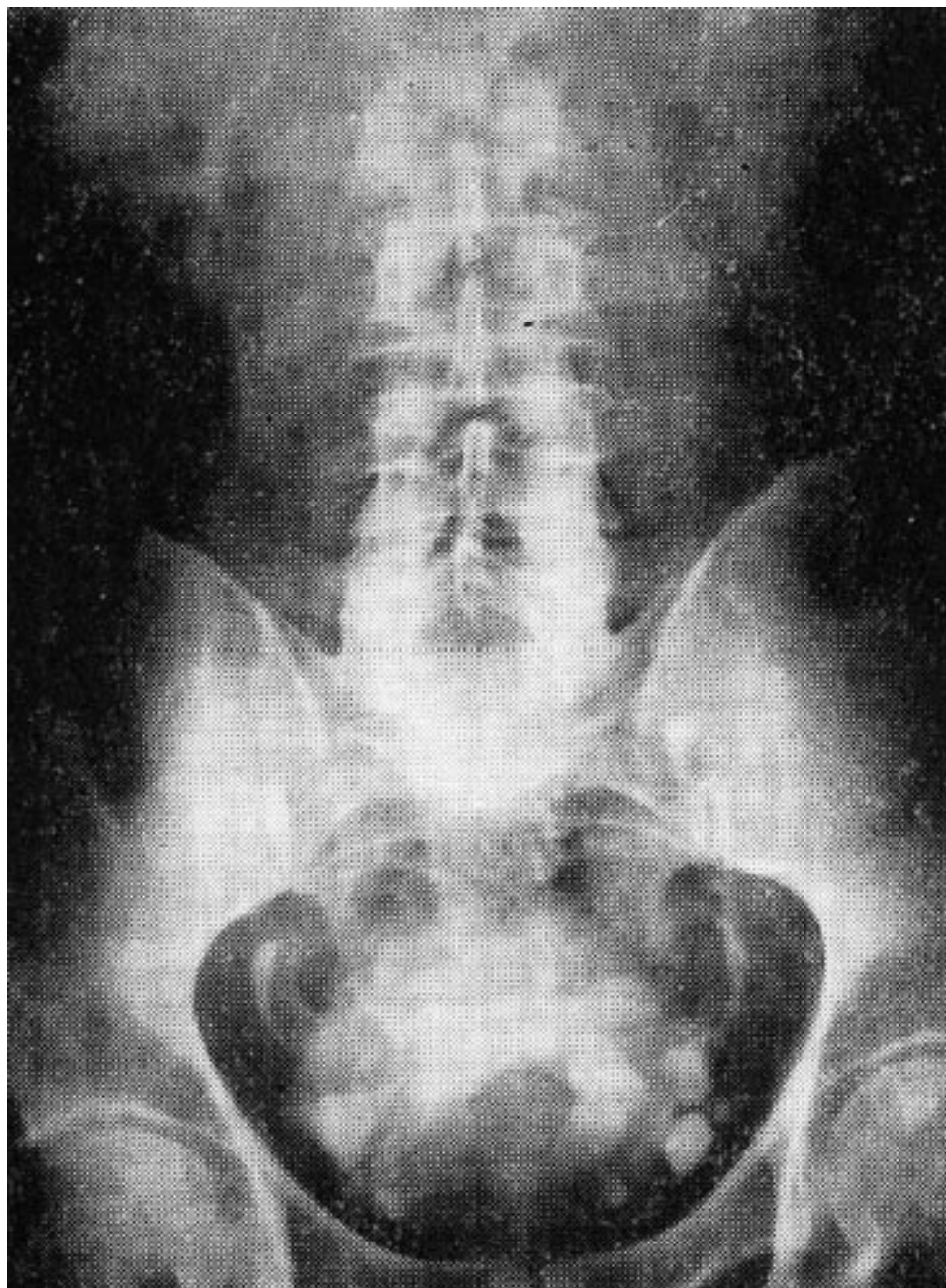


- a) fyziologický nález
- b) hypertrofická prostata

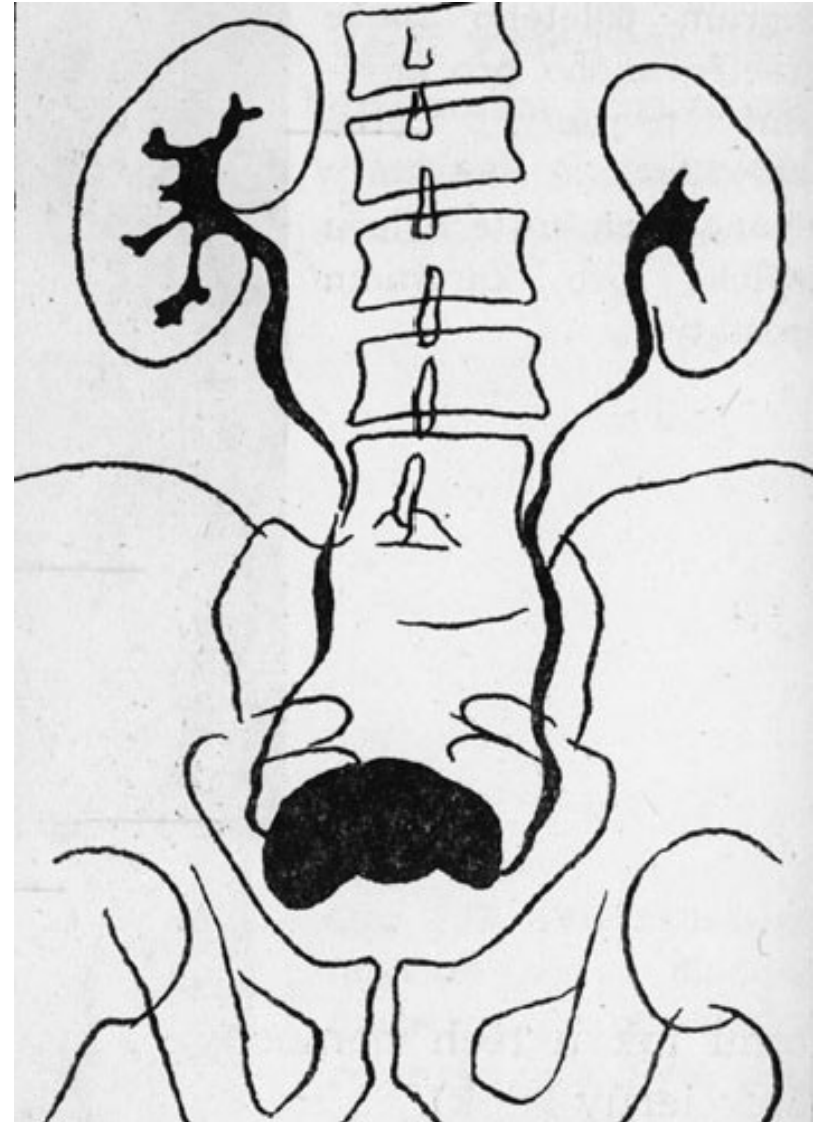
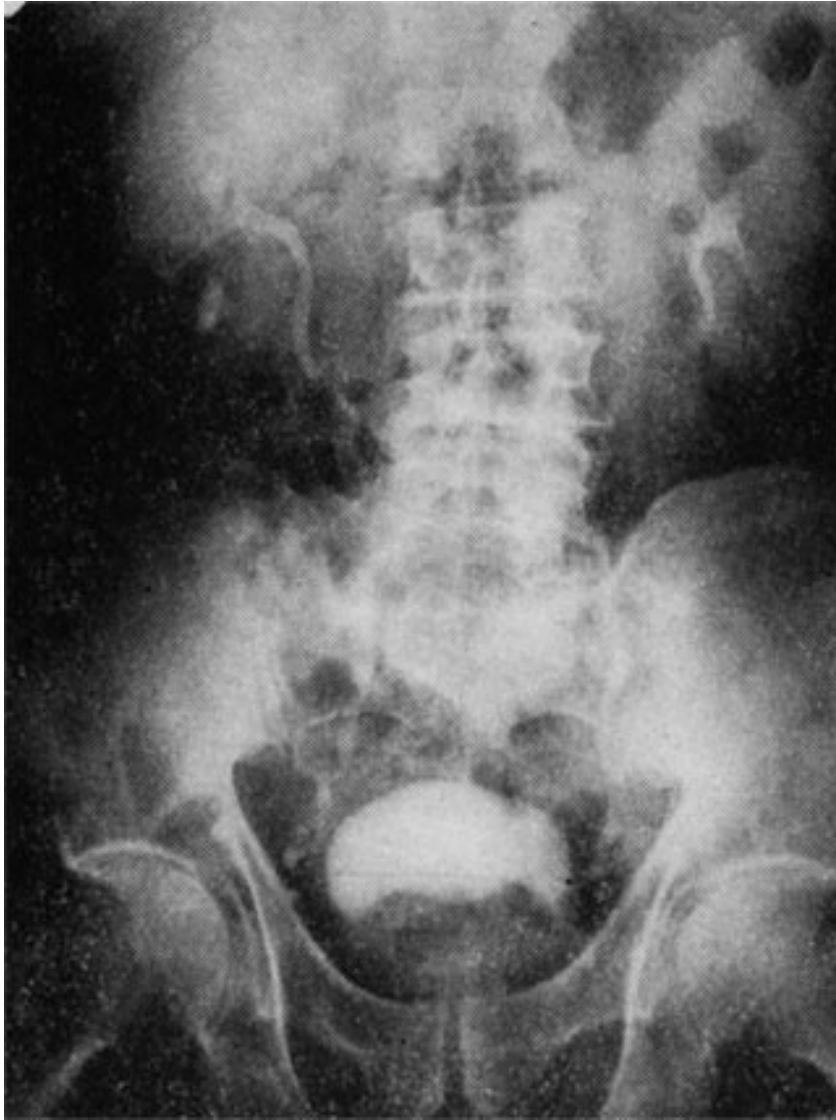Příznaky BHP :

- opožděný začátek močení, musí tlačit než začne mikce
- slabý proud moče, paprsek není obloukem, padá k zemi
- později až pouhé odkapávání moči
- časté nucení na moč, nykturie několikrát za noc, ale močení malého množství moči
- vznik pseudodivertikulů
- močové reziduum - zdroj močové infekce, cystolithiasa, ureterohydronefróza
- akutní retence moče - paradoxní ischurie

Intravenozní urogram
ukazuje v náplni
močového měchýře
defekt způsobený
endovezikálně
prominující
prostatou, četné
divertikly

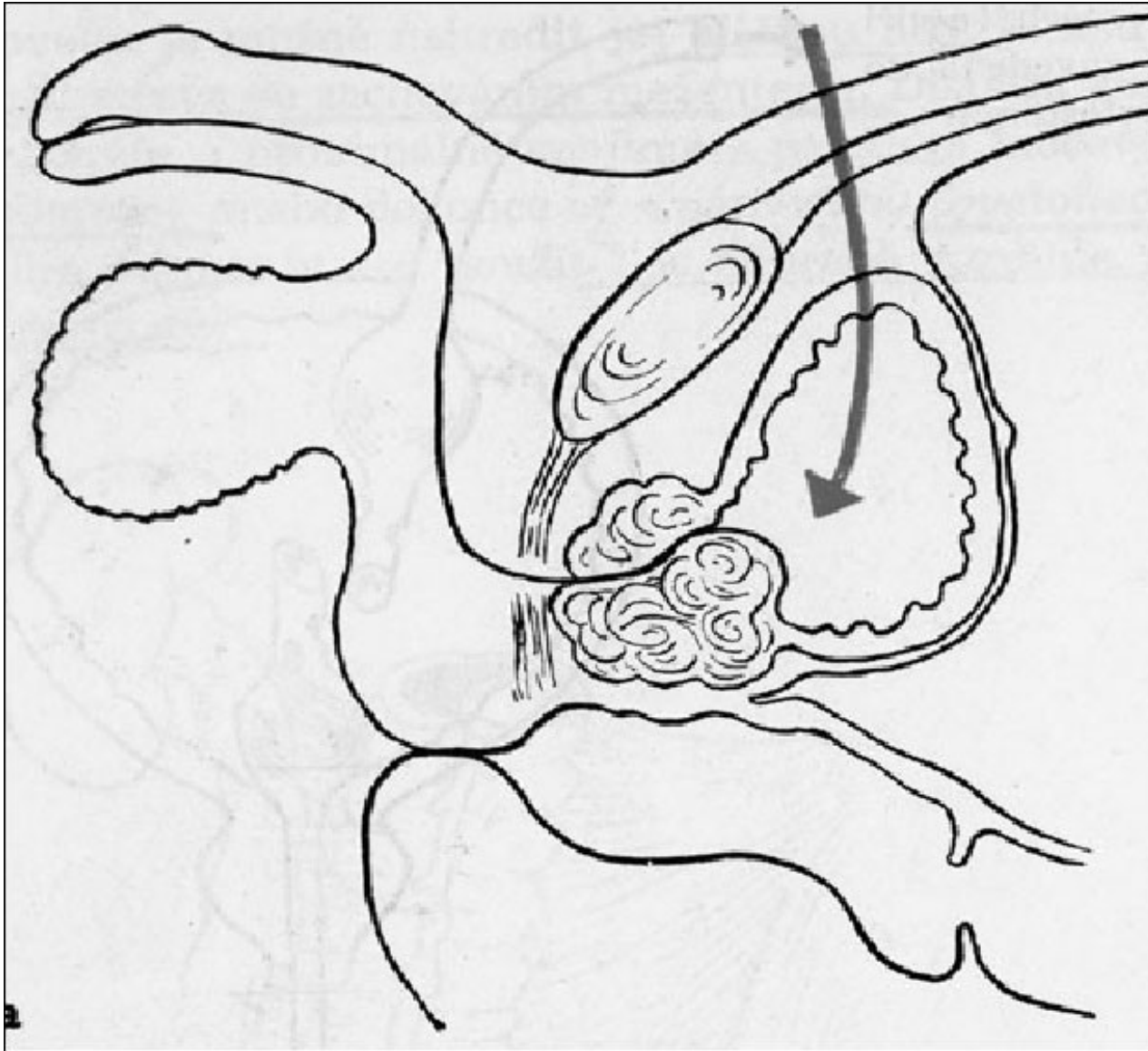


IV urografie při adenomu prostaty

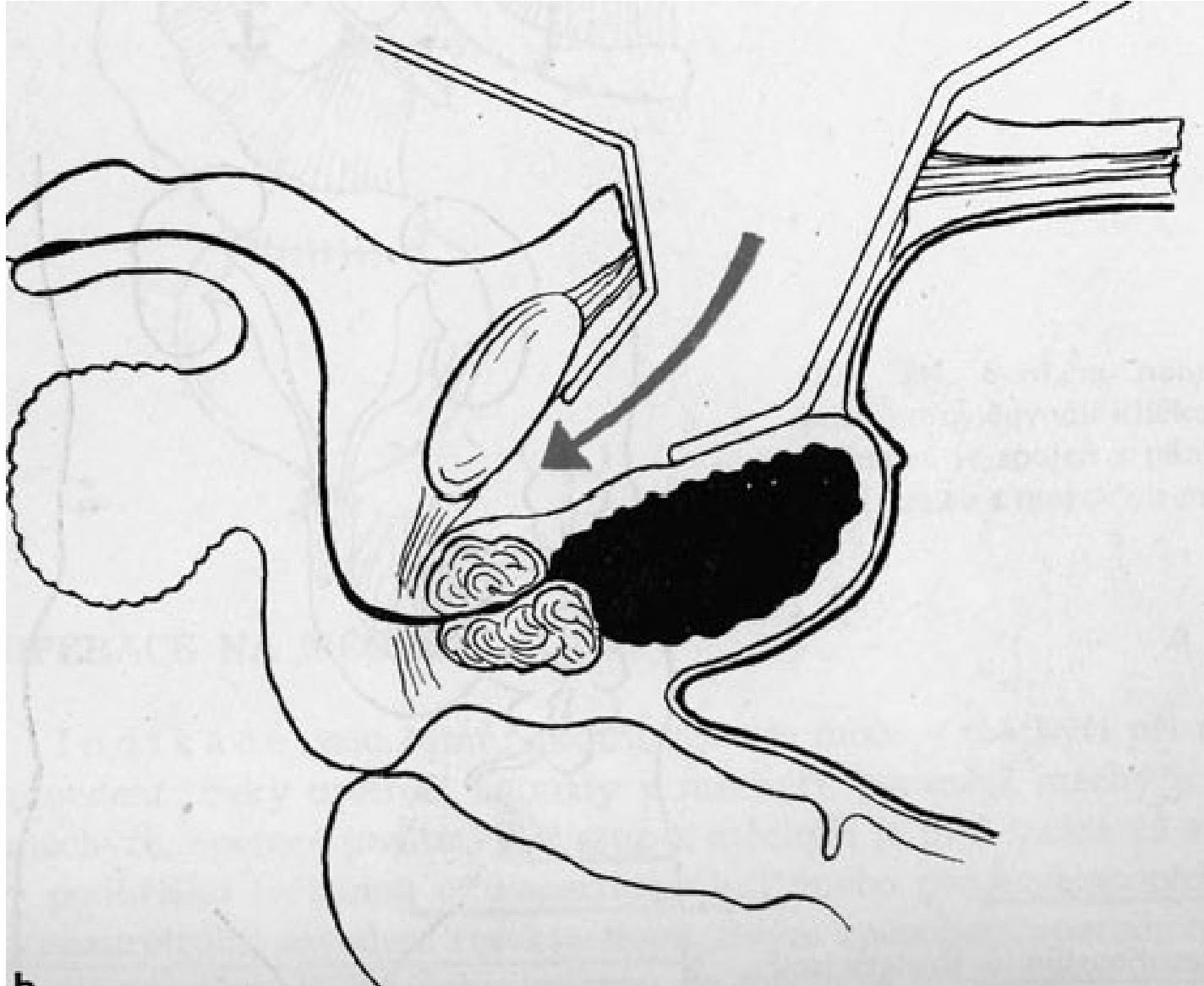


- a) urogram
- b) schéma

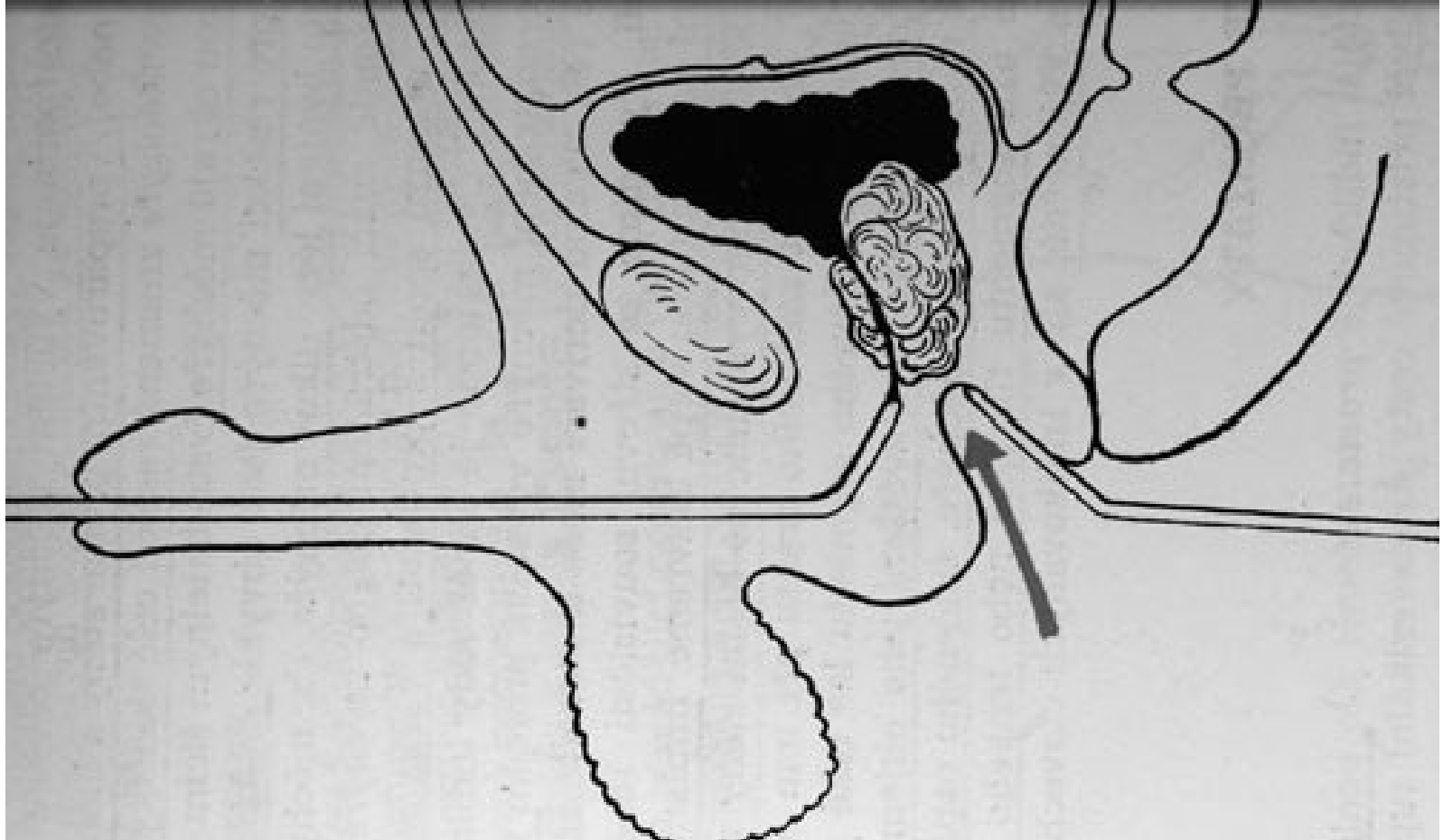
Prostatatectomia transvesicalis



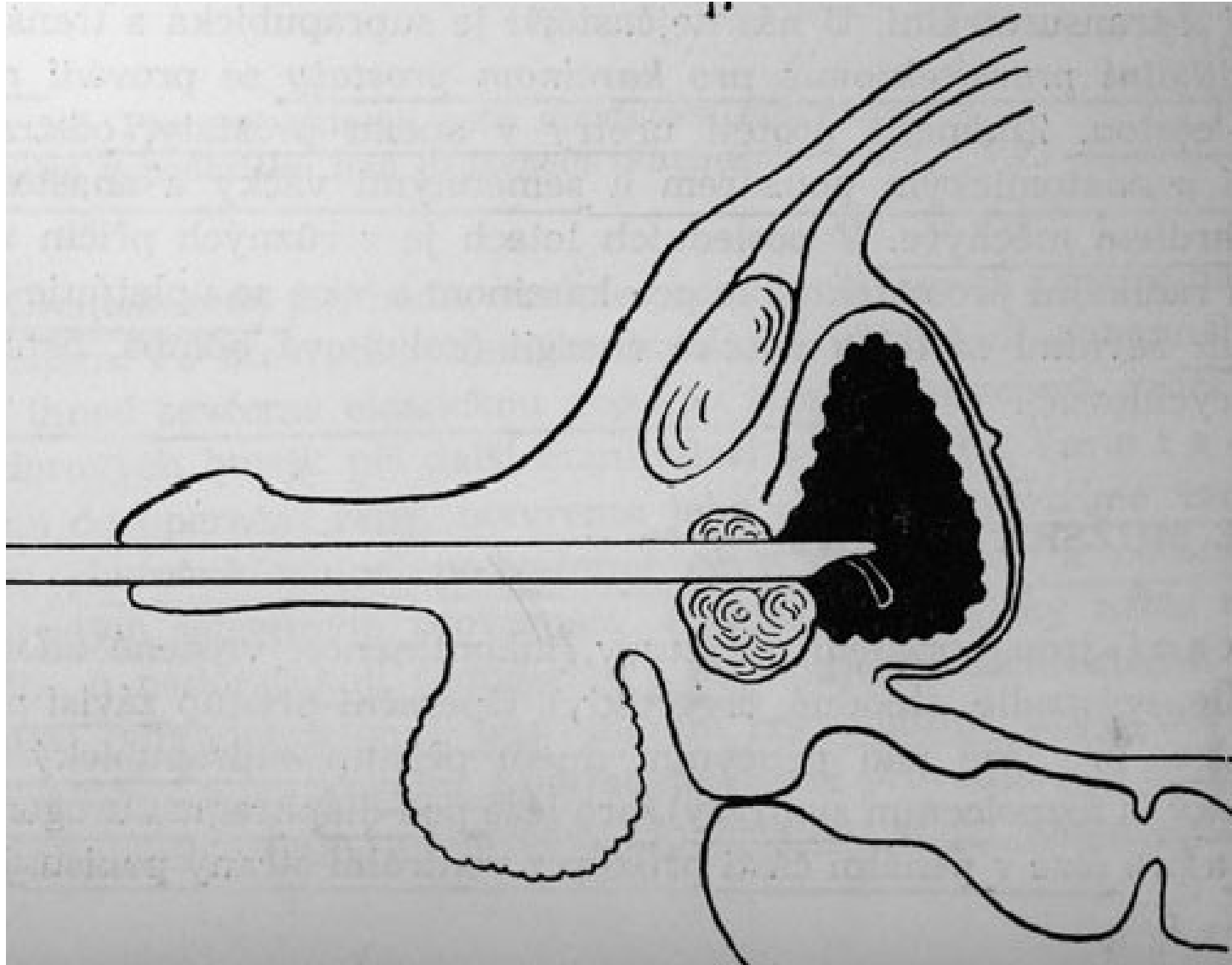
Prostatectomia retropubica sed. Millin



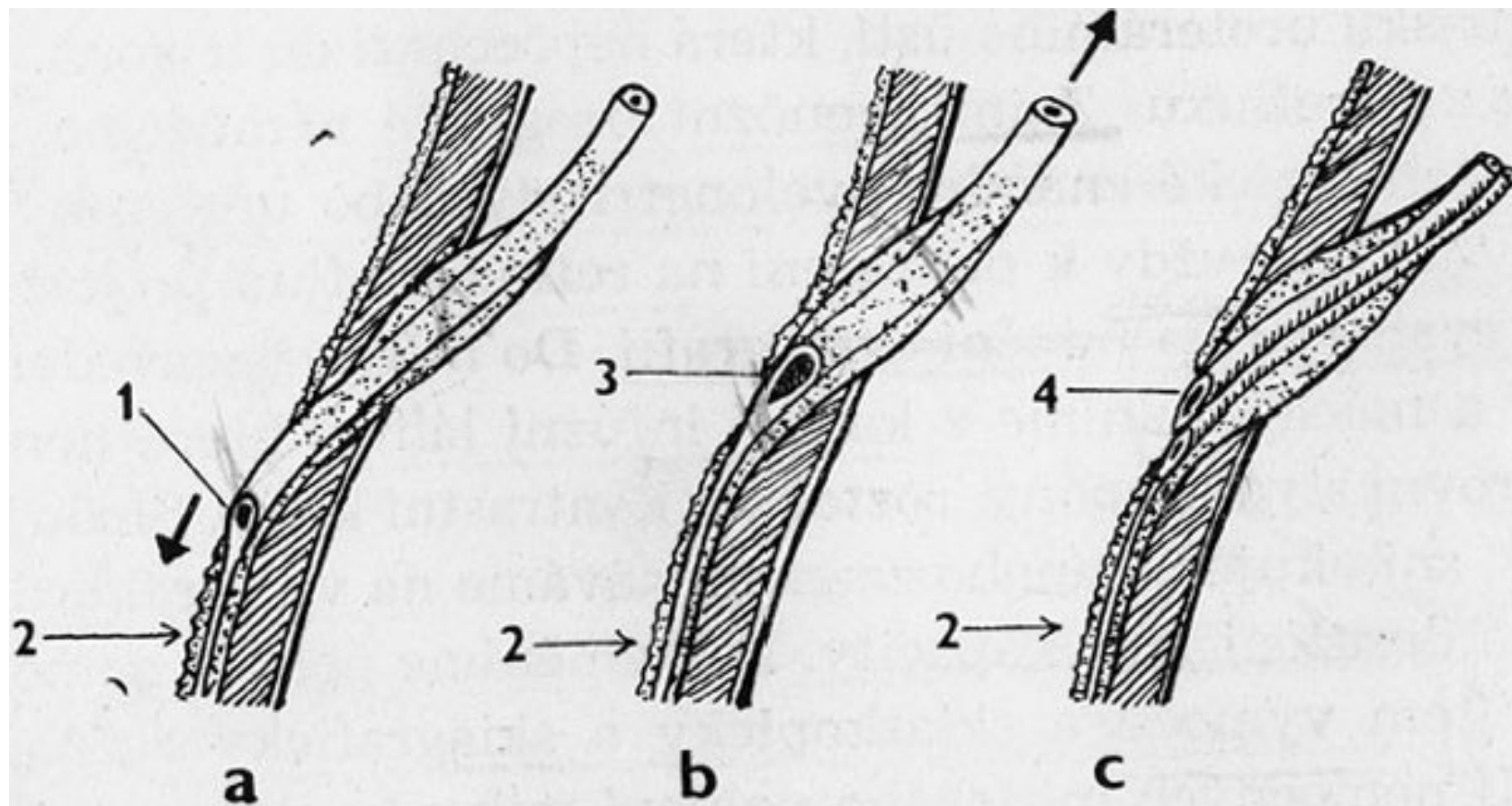
Prostatectomia perinealis



TURP (x TUR)

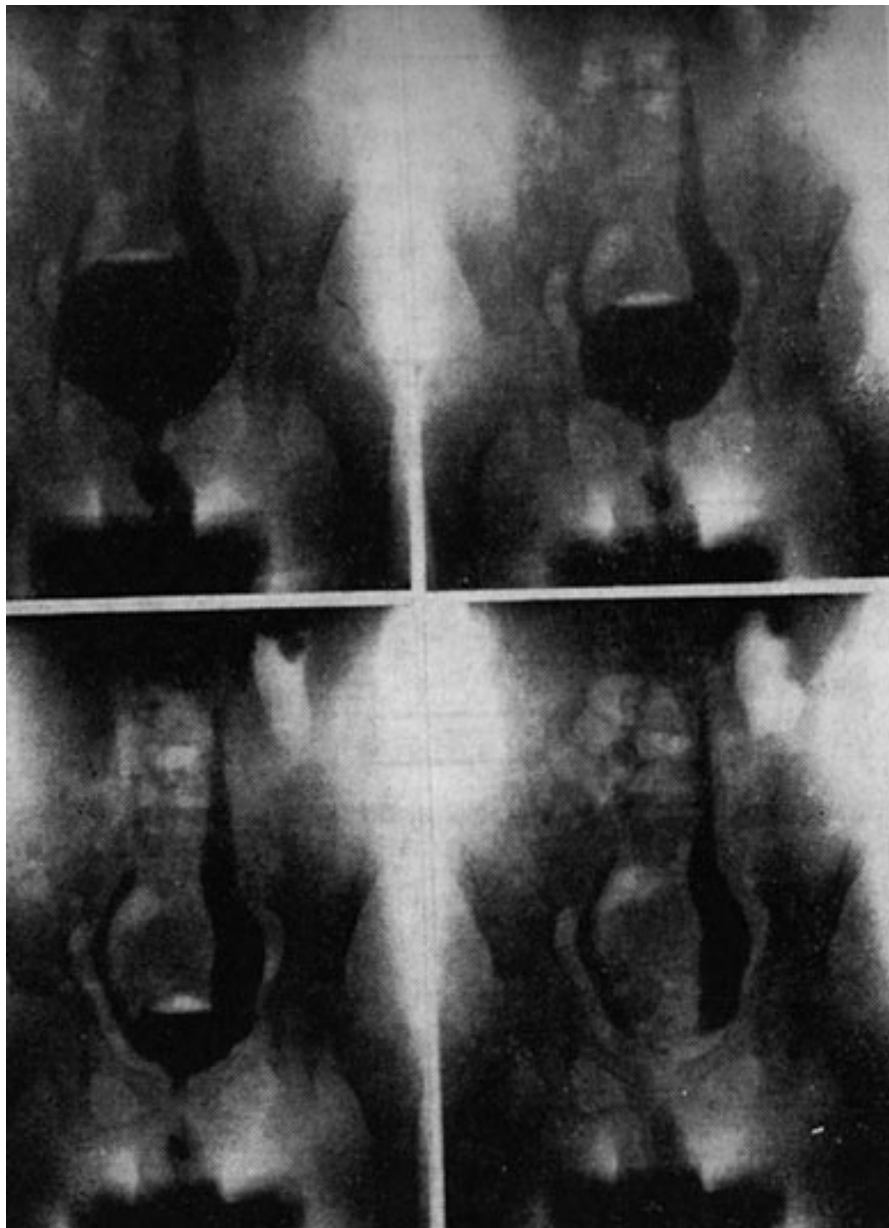


Vezikoureterální reflux



- a - intramurální úsek močovodu v normální délce, ústí štěrbinovité
- b - krátký intramurální úsek u ureteru postiženého refluxem
- c - dvě ústí zdvojeného močovodu

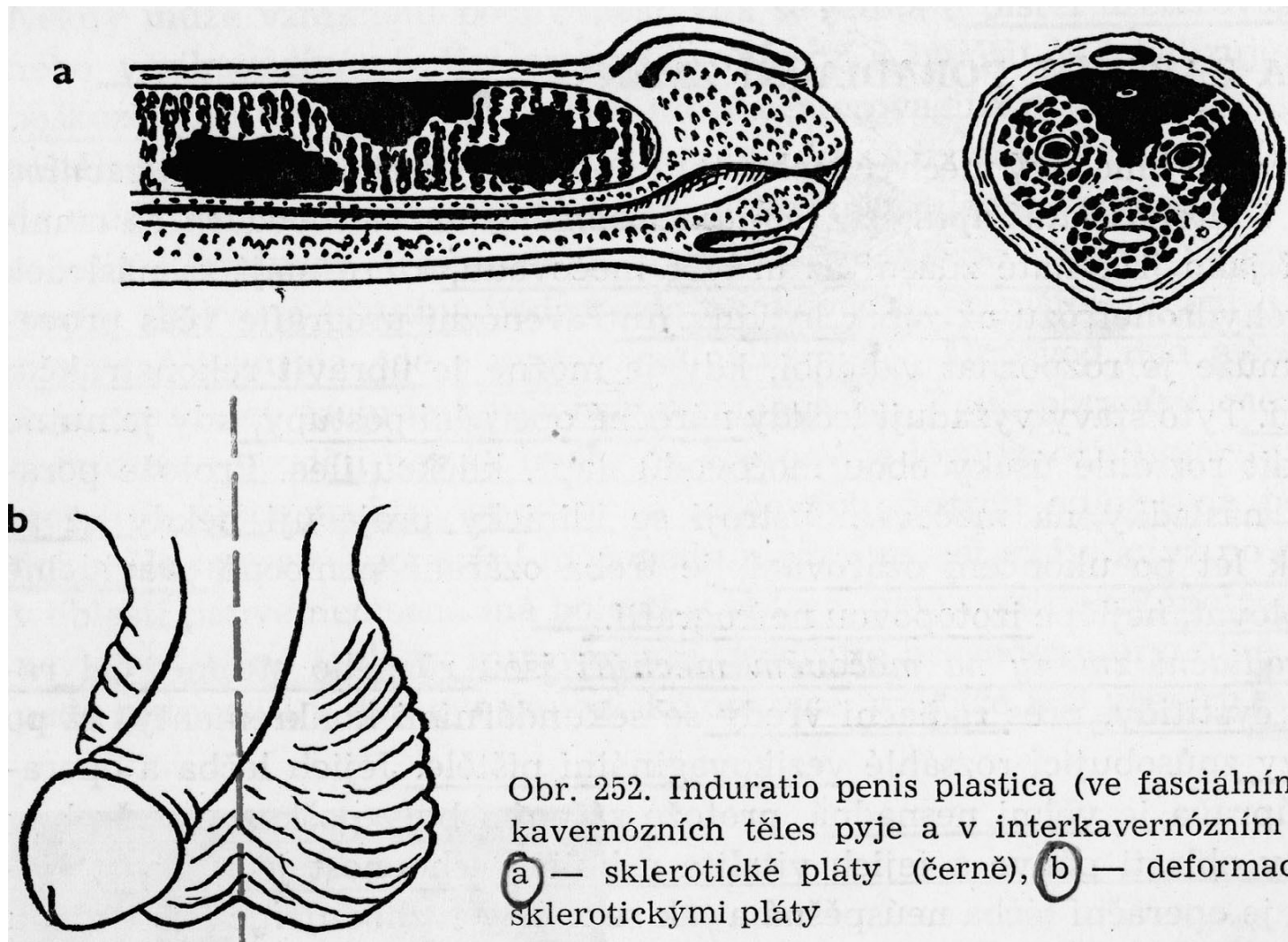
Primární reflux bez obstrukce u čtyřleté dívky



Induratio penis plastica

- Je charakterizována vznikem fibrózních infiltrátů v interkavernozním septu, ve vazivové pochvě kavernozních těles a v hluboké penální fascii.
- Kolem 40 let, etiologie nejasná, snad kolagenoza.
- Bolestivá erekce, deformace penisu.

Induratio penis plastica



Neurogenní poruchy močového měchýře

- A. Traumatologické neurogenní poruchy měchýře:
 - - akutní fáze, neurogenní porucha měchýře při míšním šoku
 - - chronická stadia, neurogenní traumat. poruchy měchýře: 1. Reflexní - automatický měchýř
 - 2. Autonomní, nonreflexní měchýř
 - 3. Neurogenní měchýř s volní poruchou (volní neurogenní měchýř)
- B. Netraumatické příčiny neurogenní poruchy m.
 - 1. Nekontrolovaný neurogenní měchýř
 - 2. Atonický neurogenní měchýř
 - 3. Idiopatická atonie měchýře
 - 4. Vrozené poruchy funkce mm

Gynekologická urologie

- močová infekce
- inkontinence moče
- nefrolithiasa
- nádory ženských pohlavních orgánů
- poranění při gynekologických operacích
- léčba zářením, poradiační změny

Děkuji za pozornost !