

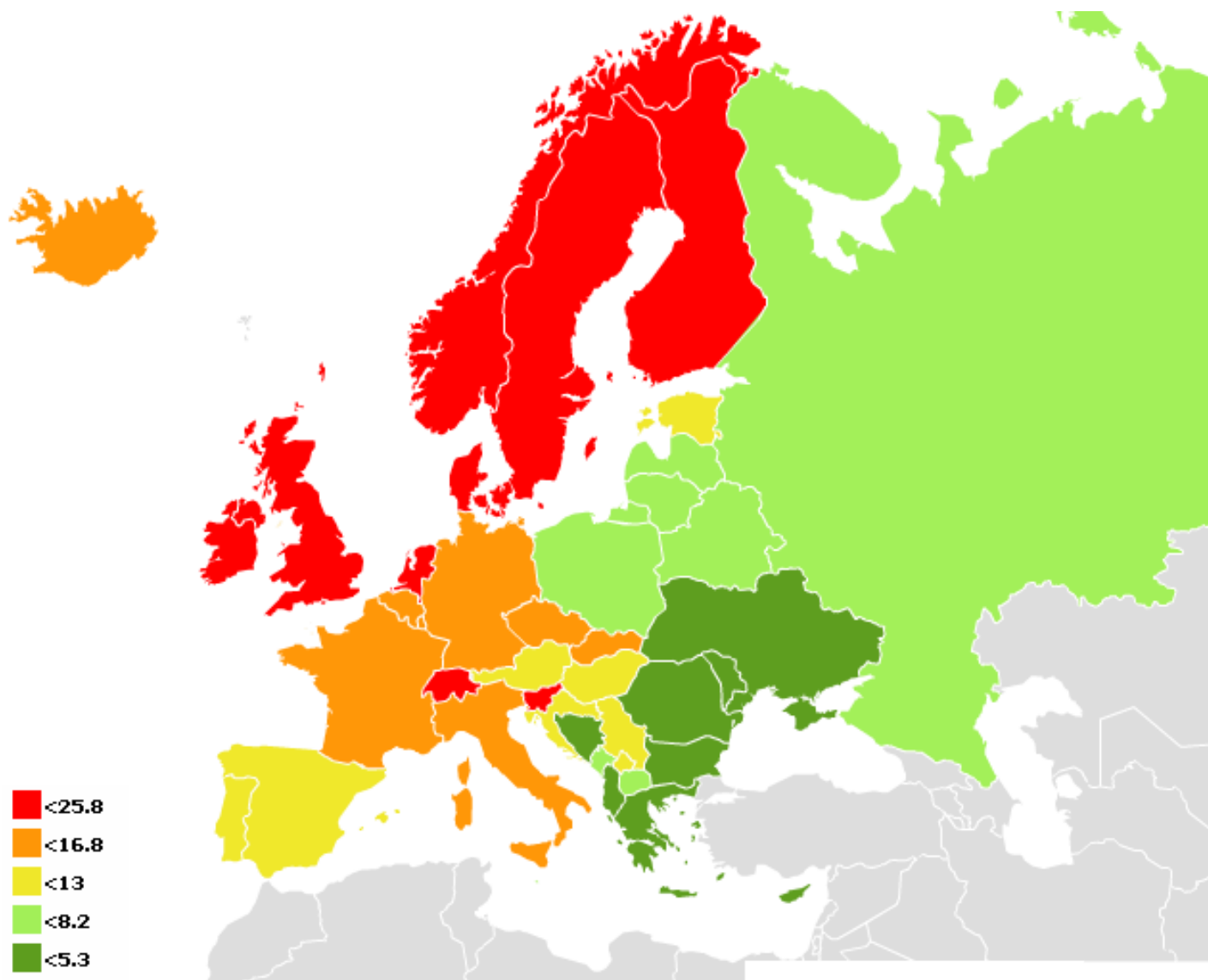
Malígny melanóm

Juraj Hegyi
LF MU

- Vychádza z melanocytov
 - Bunky produkujúce melanín
 - Bazálna membrána, vlasový folikul
-
- 8 najčastejší zhubný nádor v ČR/SR
 - Za posledných 30 rokov 4x stúpla incidencia
 - 2500 nových prípadov per annum (450 úmrtí)
 - Každý 4 novodiagnostikovaný pacient <50r.
 - Cca 25.000 pacientov s dg. MM v anamnéze

- Malígný melanóm kože patrí medzi zhubné nádory, ktoré sú veľmi často detekované v skorom štádiu cca 85%
- Vysoká miera 5 ročného prežívania
- Štádium I. – 90/100 pacientov
- Štádium IV. - 15/100 pacientov
- **Vyznačuje sa horizontálnou fázou rastu a následne penetrujúcou vertikálnou fázou**
- Najviac prípadov sa vyskytuje v Švédsku, Estónsku, Dánsku, Holandsku a v Austrálii.

Štandardizovaná úmrtnosť na malígy melanóm kože u oboch pohlaví v Európe na 100 000 obyvateľov, 2018



• **Genetika**

- Mutácie CDKN2A, CDK4, MCN1
- Aneuploídia chromozómov 1,6,7,9,10,11
- BRAF, N-RAS mutácie

• **Enviromentálne faktory (UVA, UVB)**

- Intermitentný pobyt na slnku (krátko a poriadne) ↑
- Dlhodobý pobyt na slnku (pomaly ďalej zájdeš) ↓
- Solária +/-

• **Senzibilizácia**

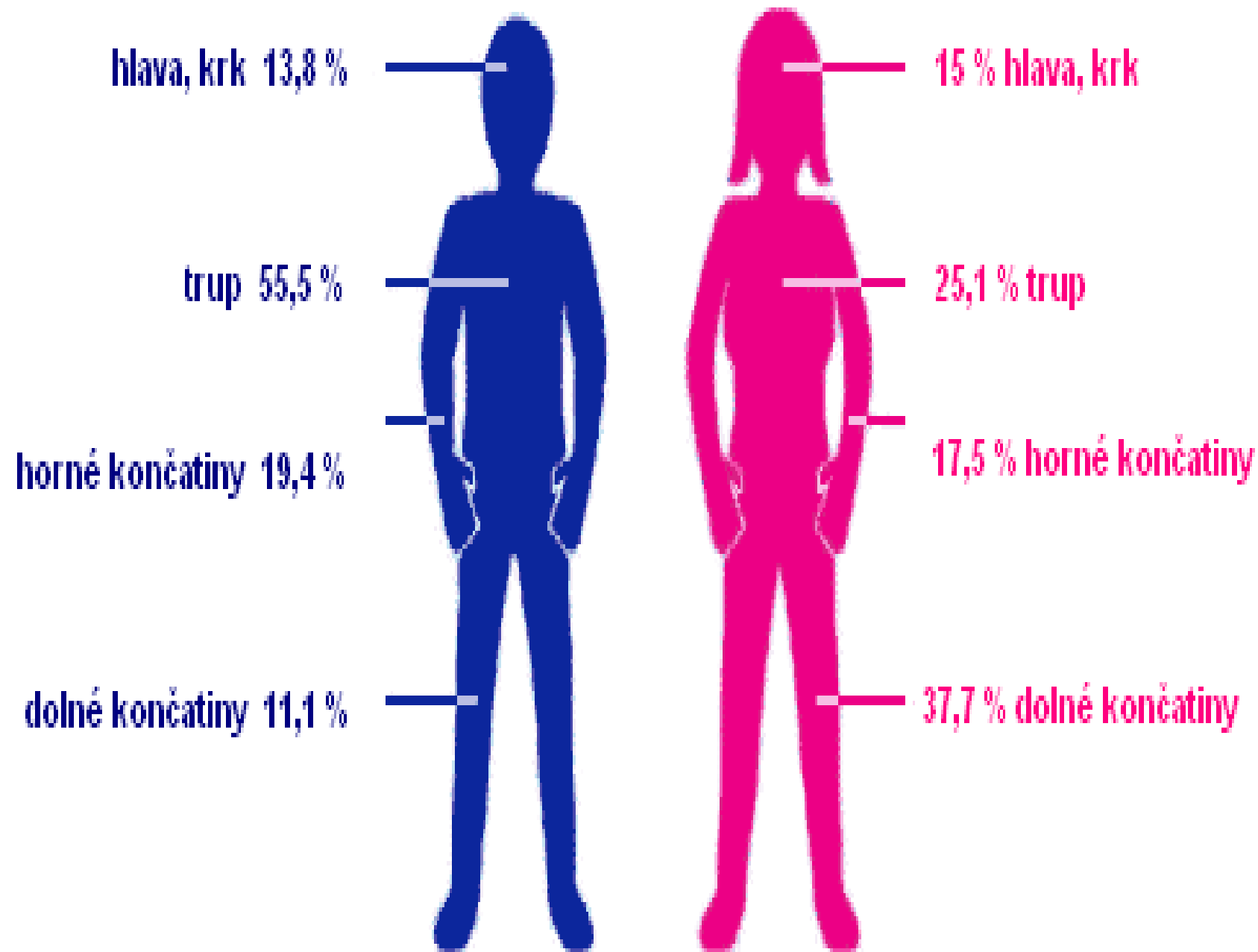
- Rastliny (furokumariny, limetka)
- Deht
- Liečivá (furosemid, diklofenak, TTC, ketoprofen)

- **Imunosupresia**

- Pacienti po transplantácii
- Systémová liečba autoimunitných ochorení

- **Etnicita**

- Svetlá pokožka (fototyp I. a II.)
- Množstvo pigmentových névov
- ↓ výskyt u vyšších fototypov



Najčastejšie klinické formy MM

- Povrchovo šíriaci sa melanóm (SSM)
- Nodulárny melanóm (NMM)
- Akrolentiginózný melanóm (ALM)
- Lentigo maligna melanóm (LMM)

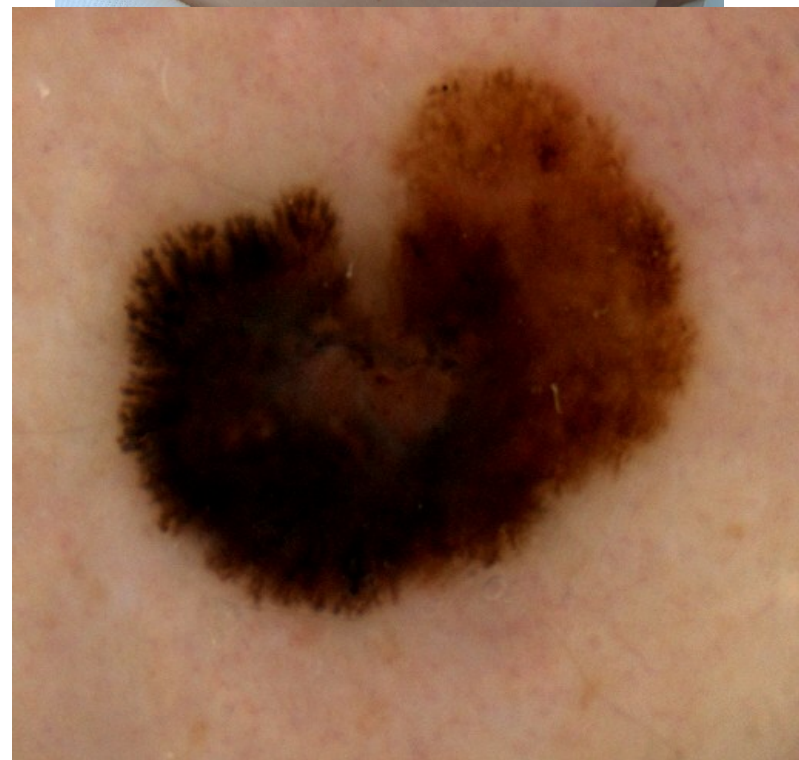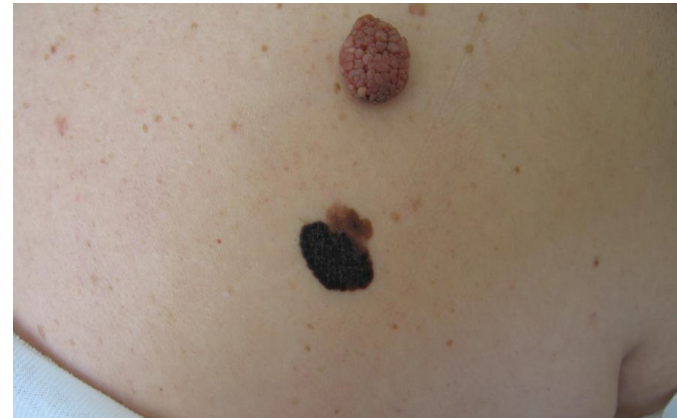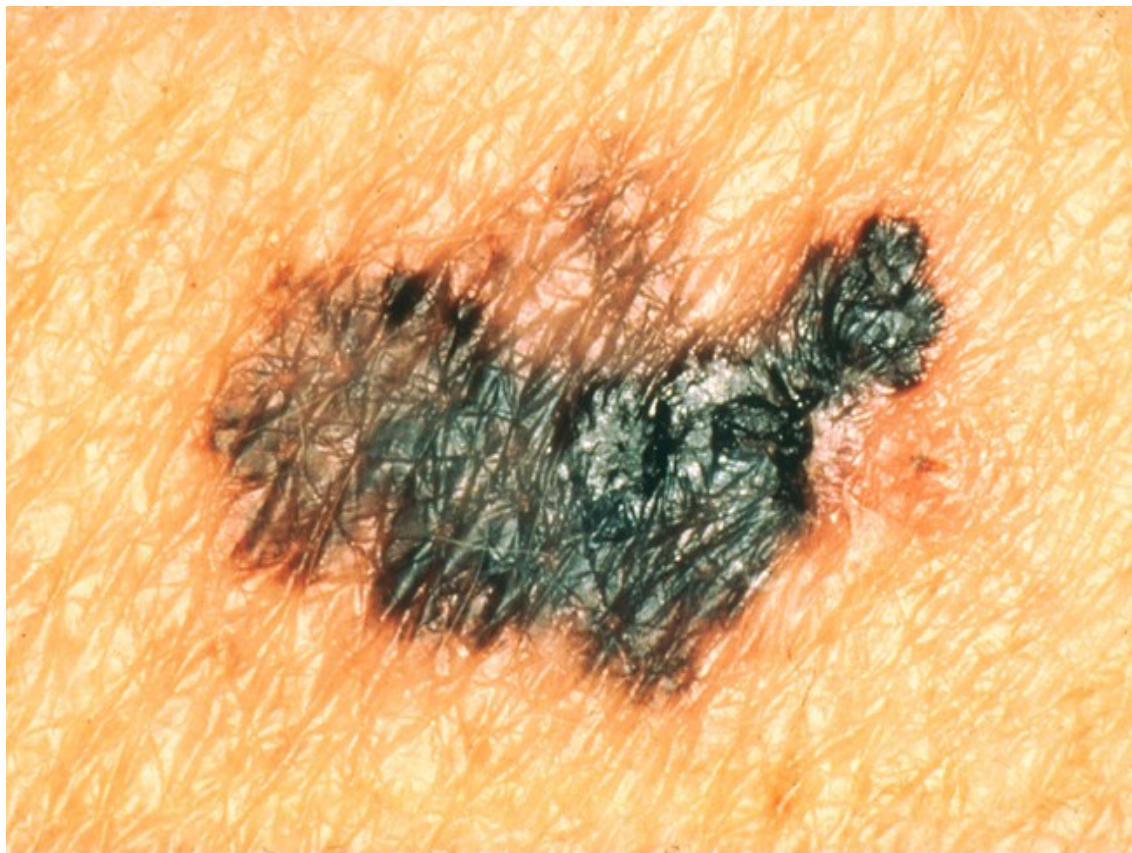Menej časté formy MM

- Amelanotický melanóm
- Névoidné melanómy
- Maligný modrý névus
- Desmoplastický melanóm
- Slizničný melanóm
- Okulárny melanóm
- Melanóm detského veku

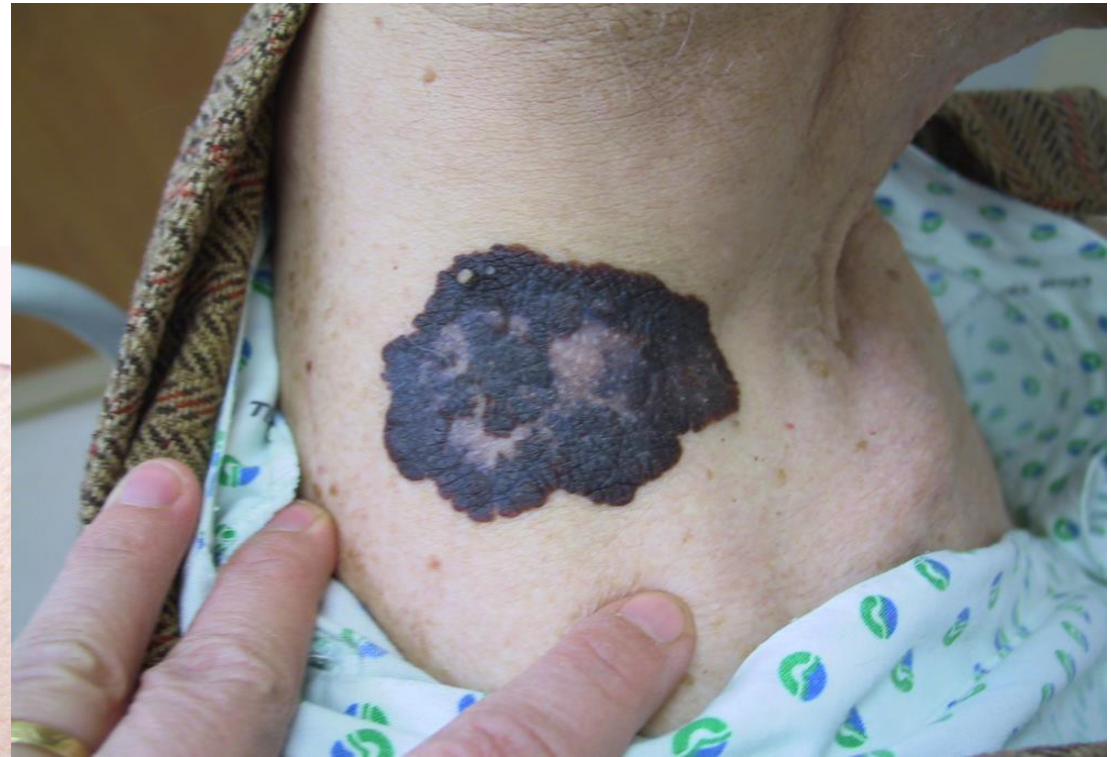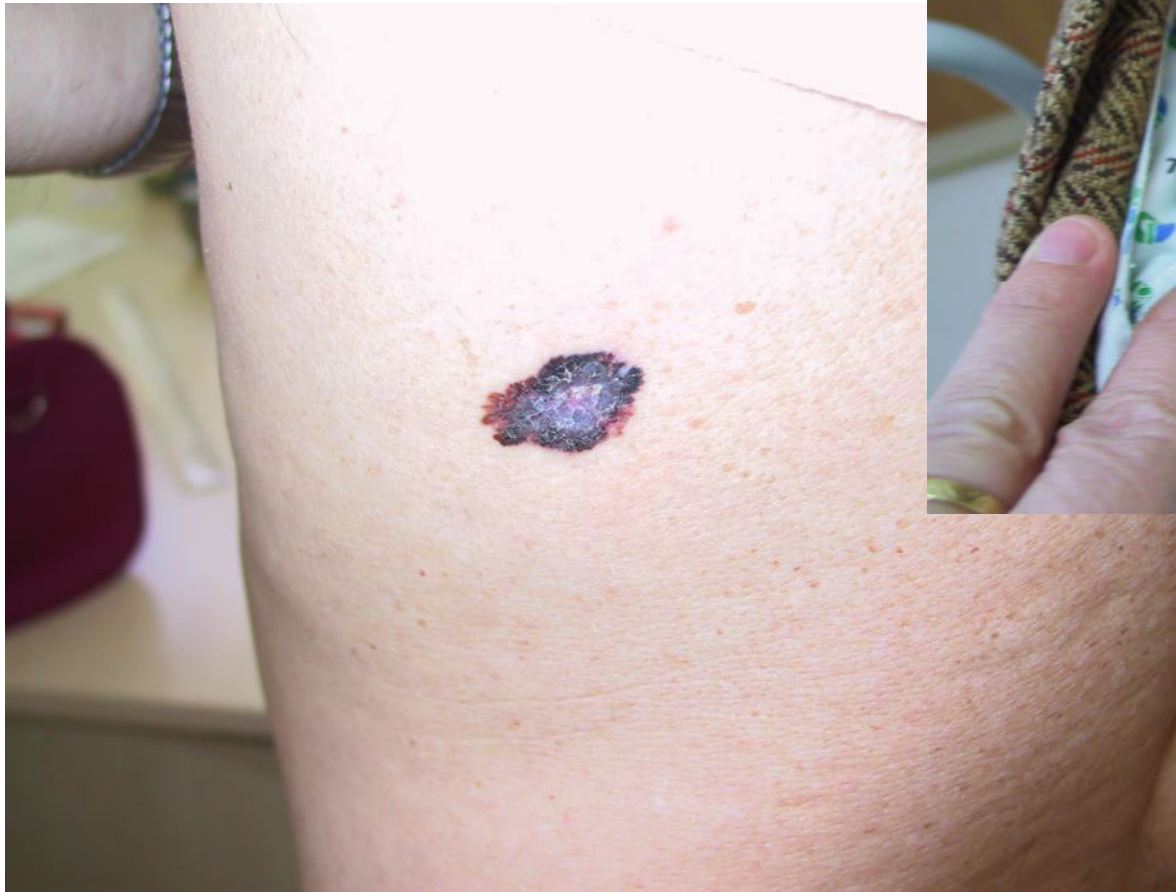Povrchovo šíriaci sa melanóm (SSM)

- Najčastejšia forma (cca 70%)
- Často medzi 3. a 5. dekádou života
- Ženy najčastejšie nohy
- Muži najčastejšie trup
- Depigmentácie (regresie) – známky interakcie s imunitným systémom

Povrchovo šíriaci sa melanóm (SSM)



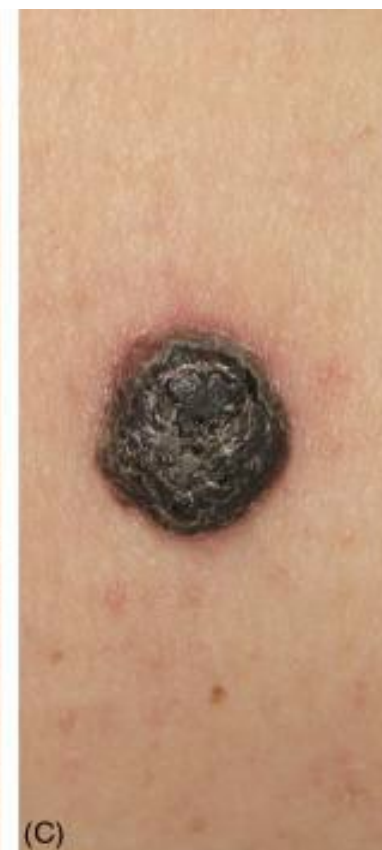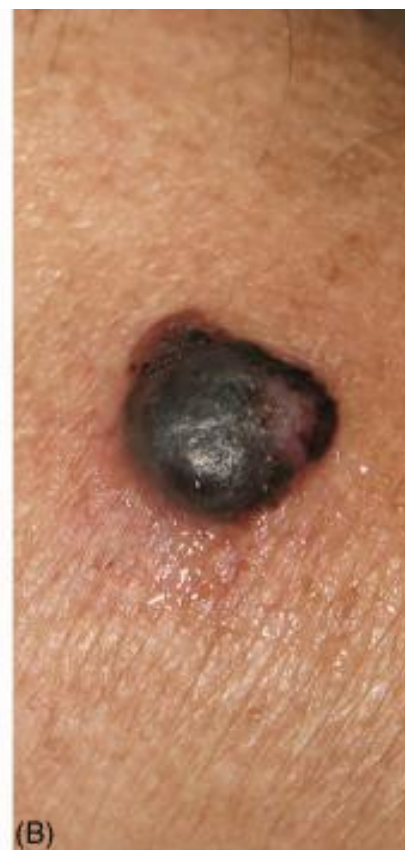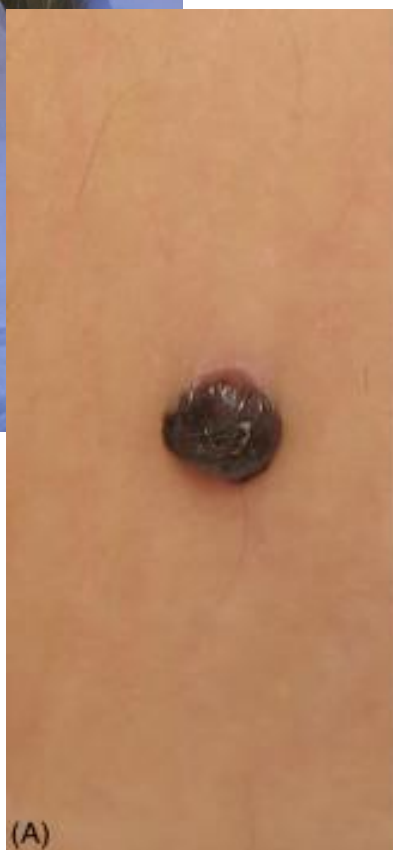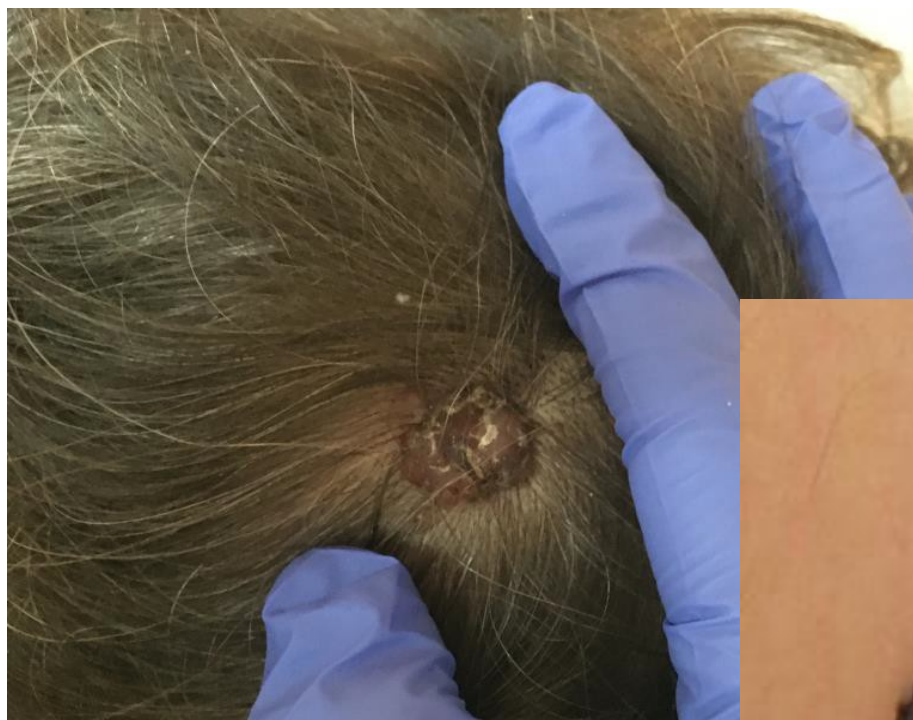Povrchovo šíriaci sa melanóm (SSM)



Nodulárny melanóm (NMM)

- 15-30% všetkých melanómov
- Väčšinou v 6. dekáde života
- Hrudník, krk, tvár
- Modré, čierne noduly
- Často bez vertikálnej fázy rastu

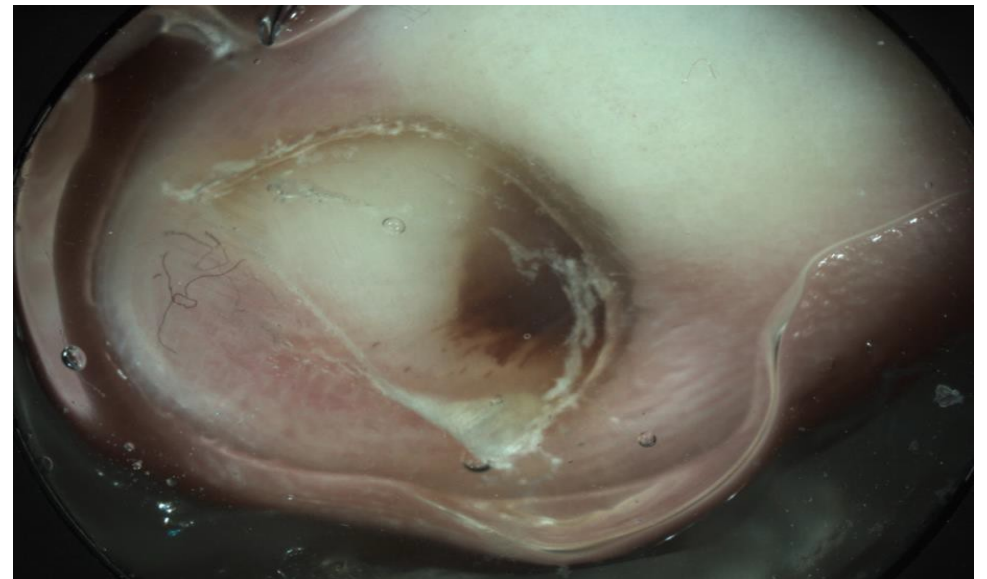
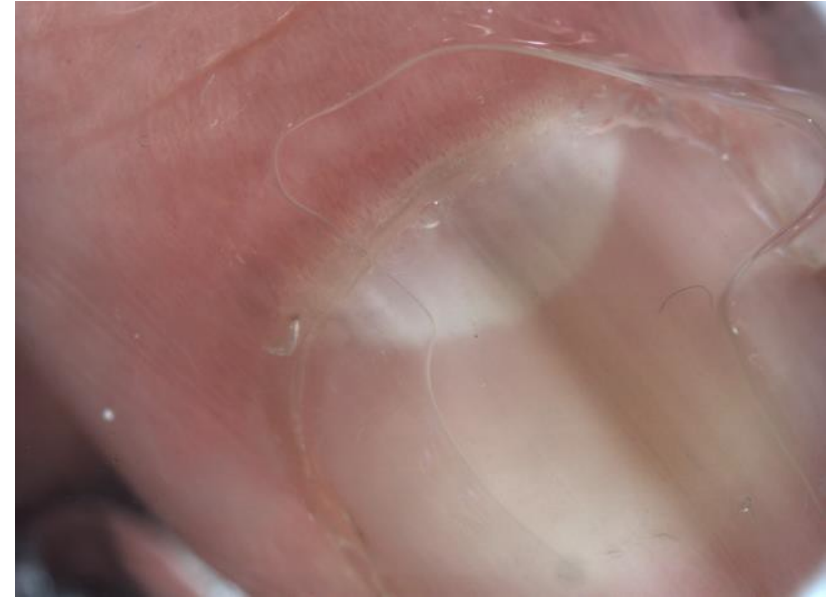
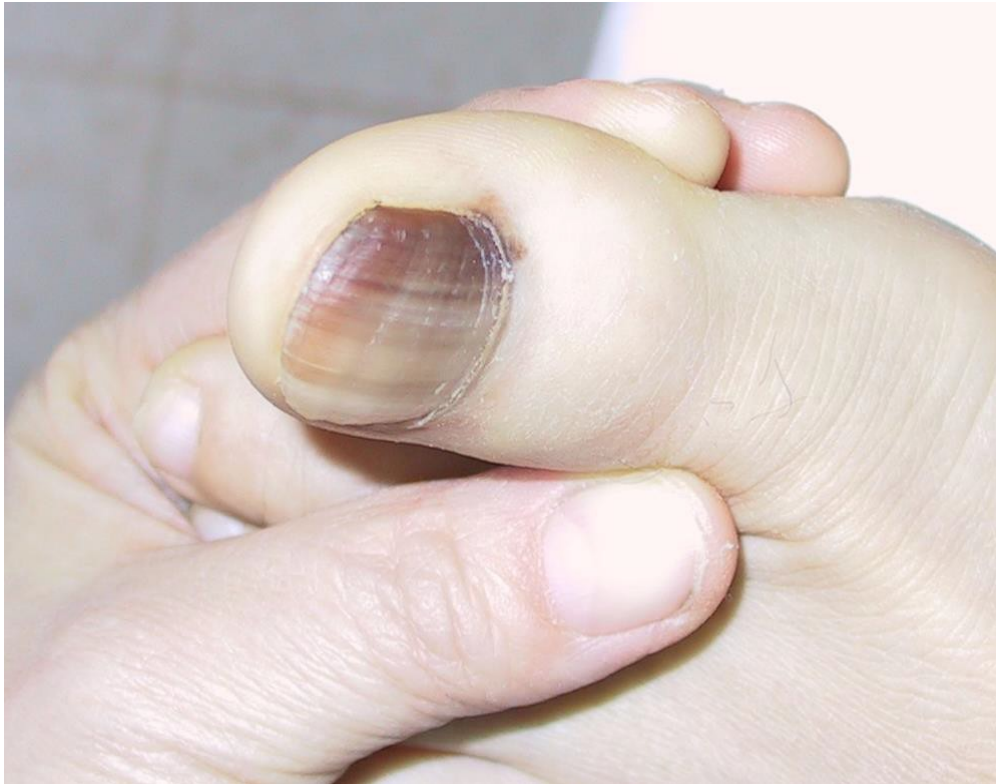Nodulárny melanóm (NMM)



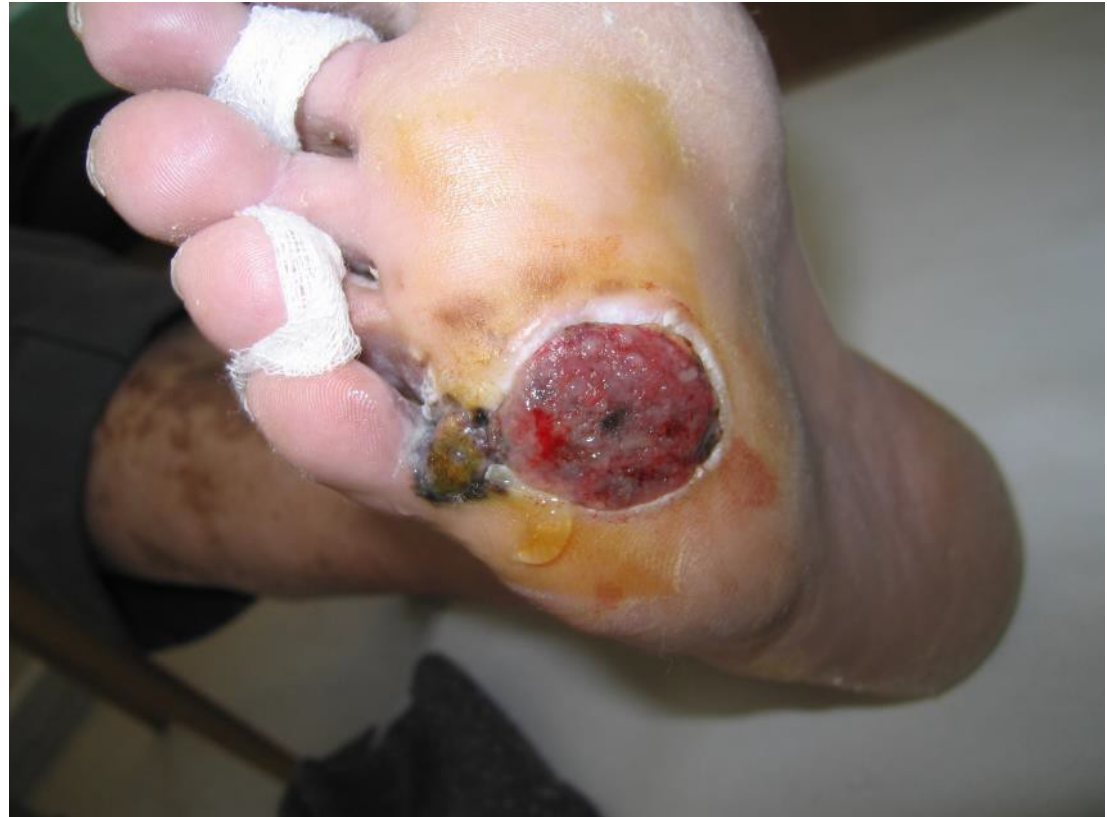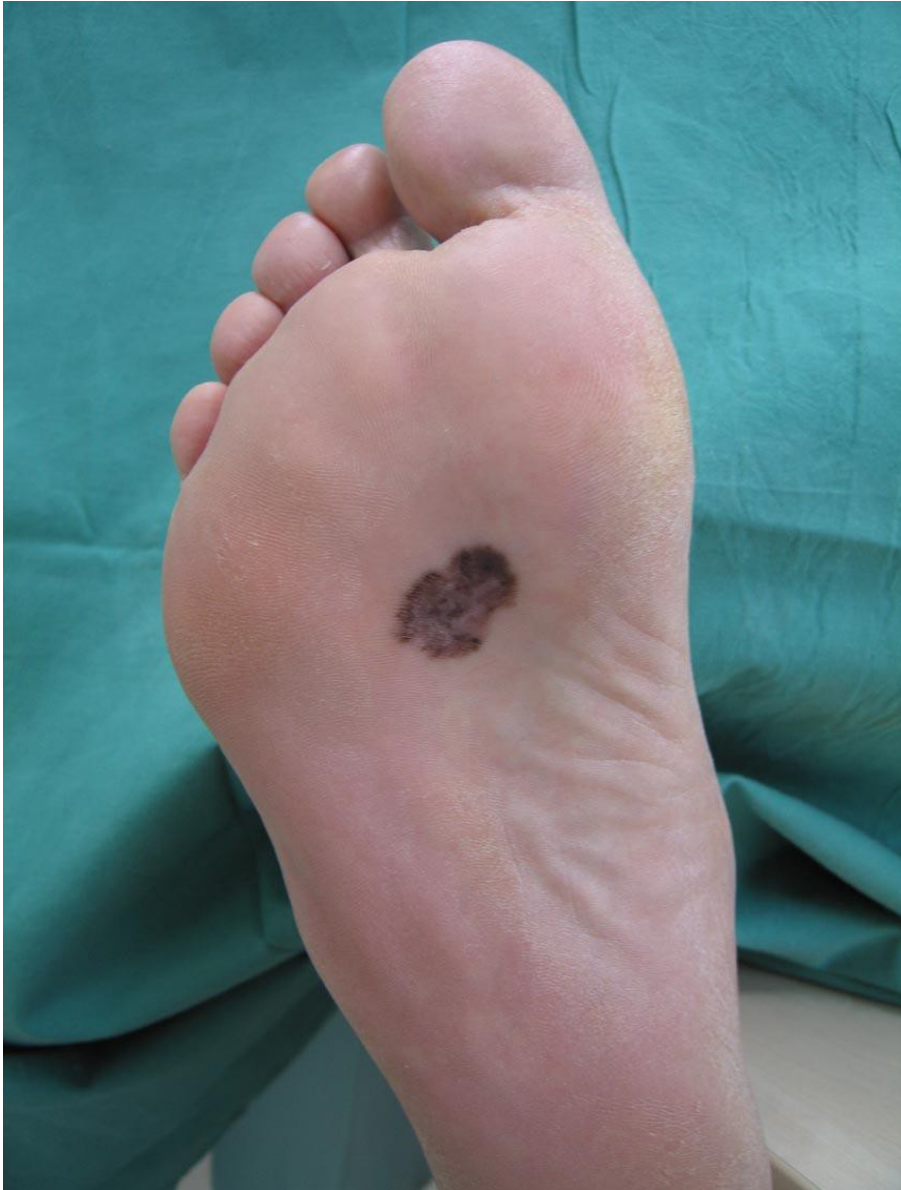Akrolentiginózný melanóm (ALM)

- Menej častá forma melanómu (5-10%)
- Najčastejšia forma melanómu u aziatov a černochoch (45%/70%)
- Dlane, stupaje, **nehty, nehtové valy**
- Komplikovaná diagnostika vzhľadom na lokalizáciu

Akrolentiginózný melanóm (ALM)



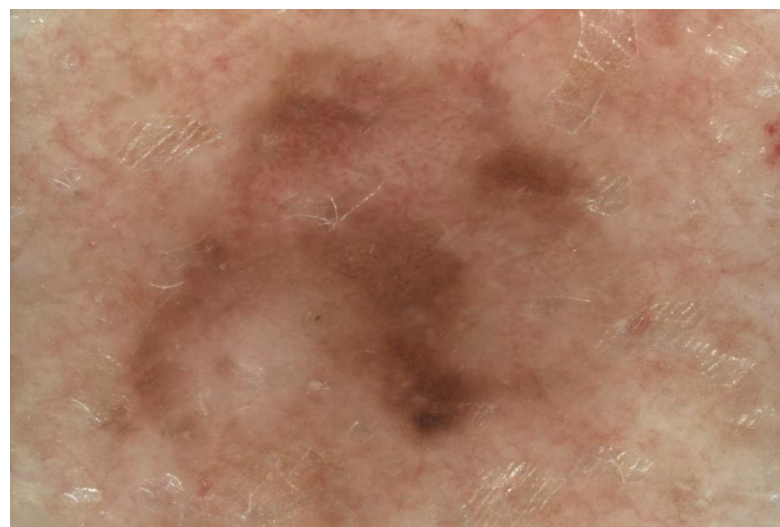
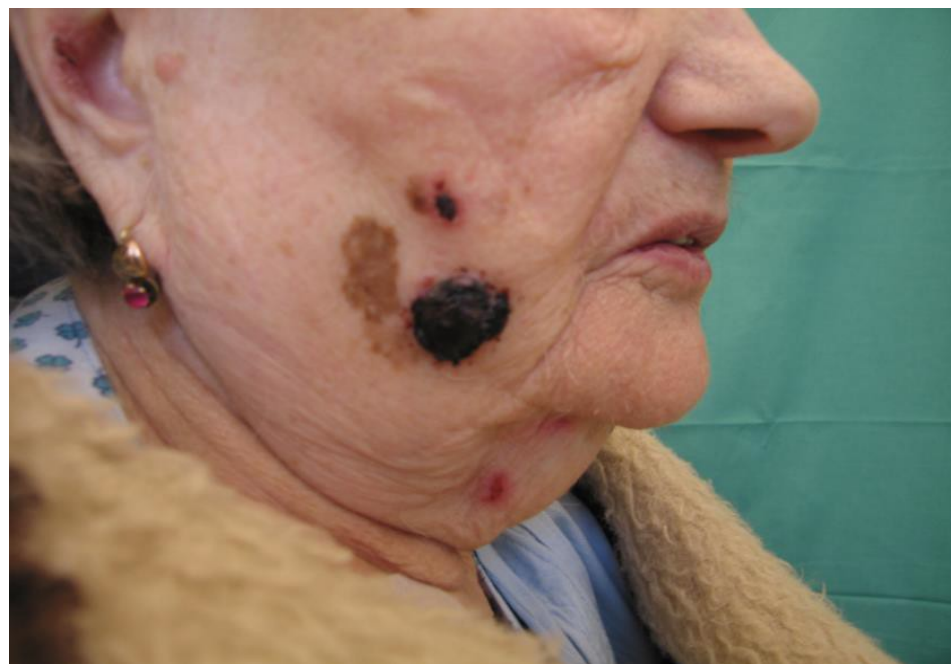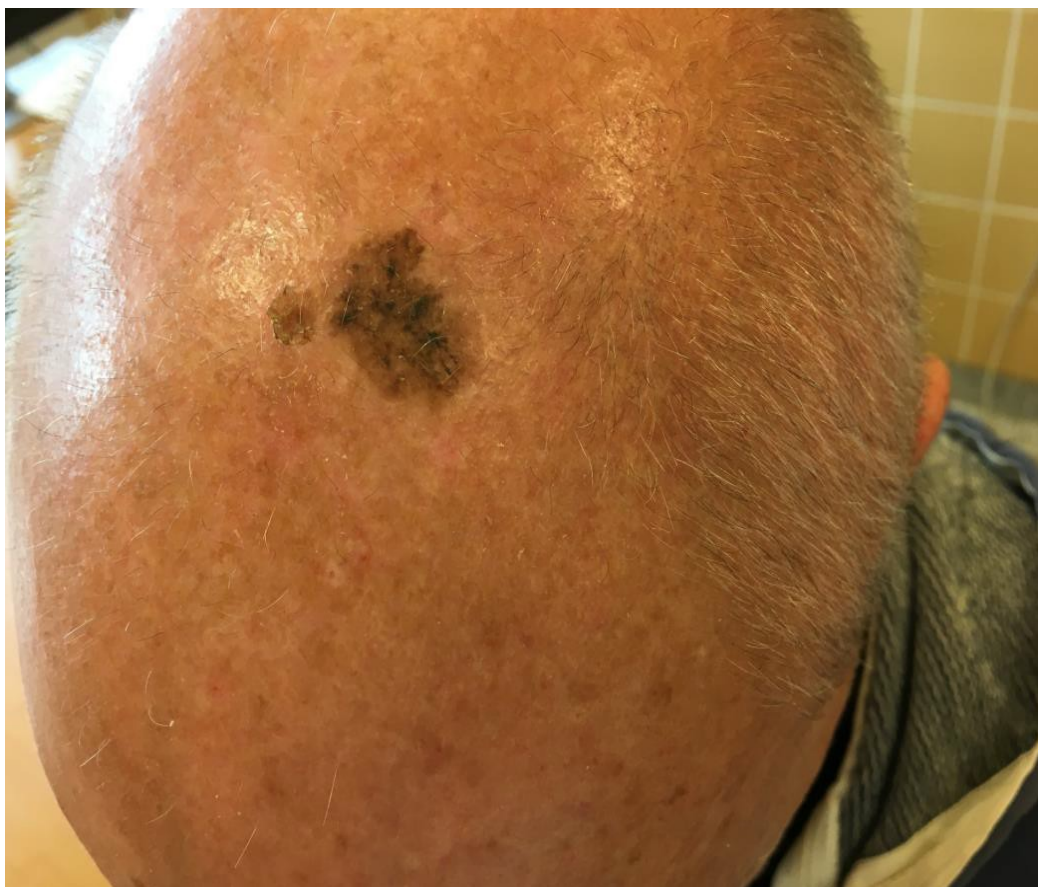Akrolentiginózný melanóm (ALM)



Lentigo maligna melanóm (LMM)

- Asi 15% všetkých melanómov
- V oblasti chronického slnečného poškodenia
- Okolo 7. dekády života
- Predilekčne oblasť hlavy, najčastejšie nos a líca
- Obtiažna diferenciácia od chronického solárneho poškodenia

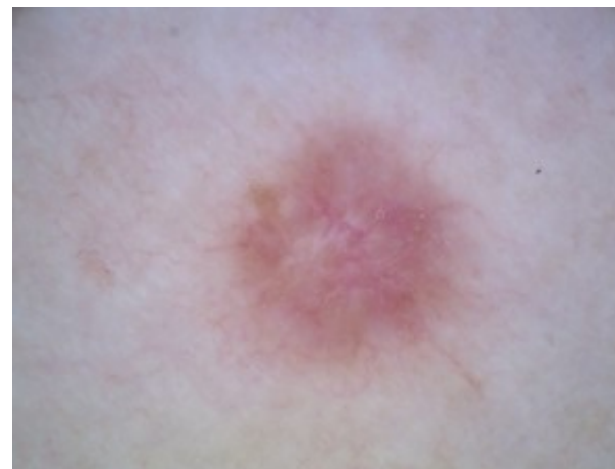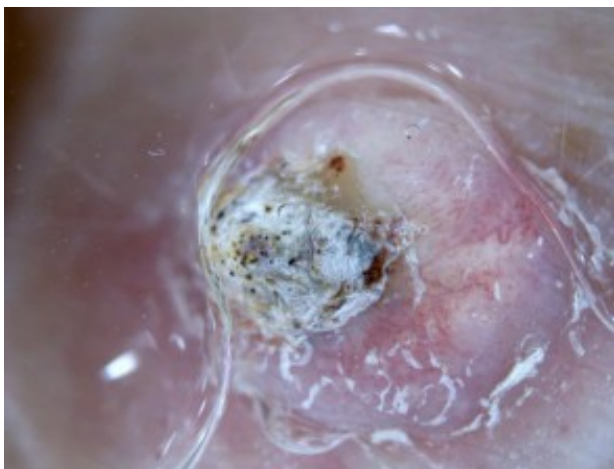
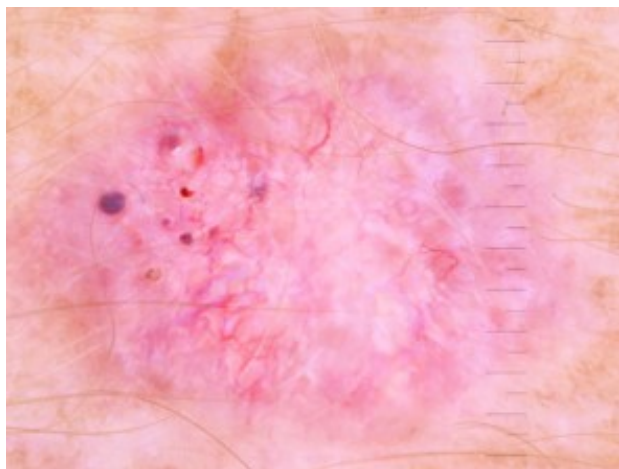
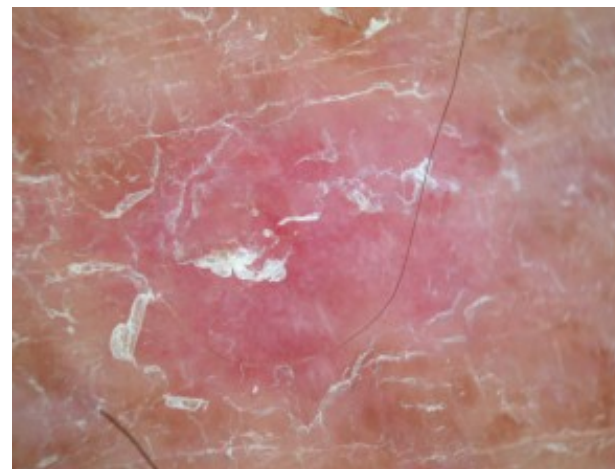
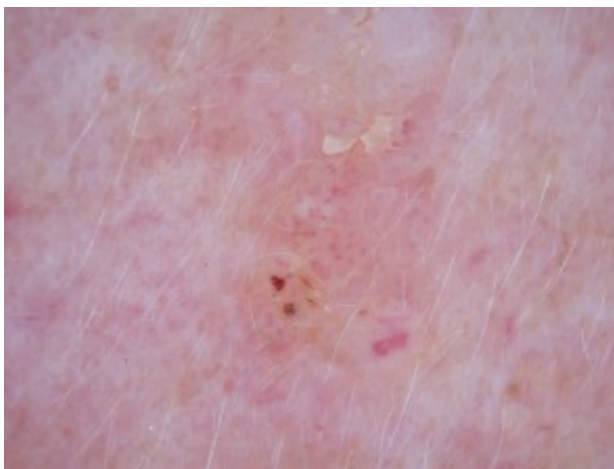
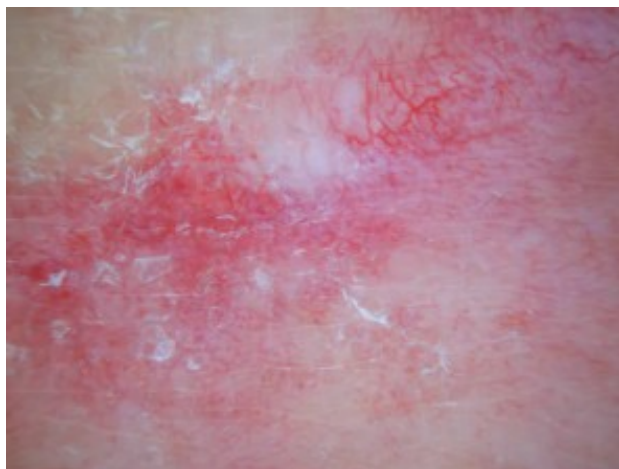
Lentigo maligna melanóm (LMM)



Amelanotický melanóm

- Raritná forma pigmentovaných melanómov
 - Cca 2-20% diagnostikovaných melanómov
- Často sa dajú zameniť s inou dg. (BCC, verruka, dermatofibróm)
- Obzvlášť ťažká diagnostika (3R metóda)
 - Raised
 - Red
 - Recent

Amelanotický melanóm

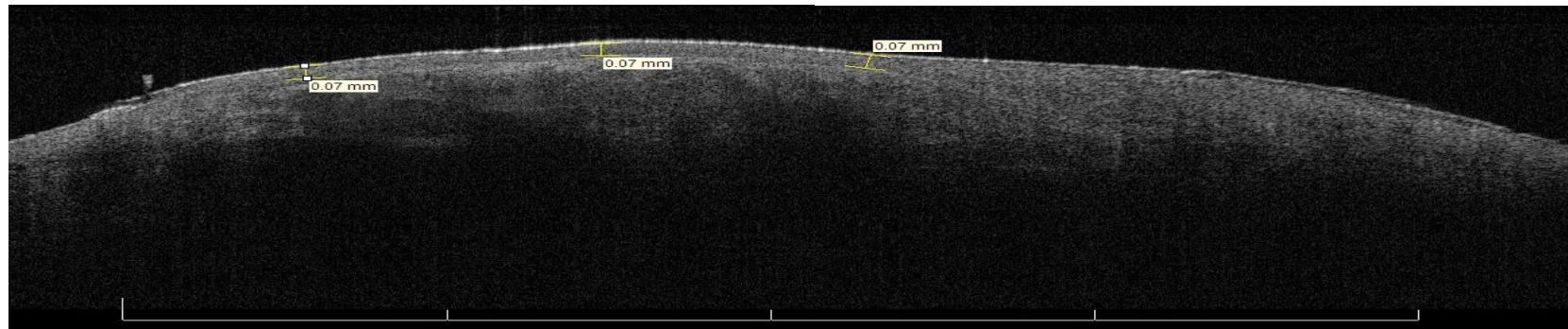
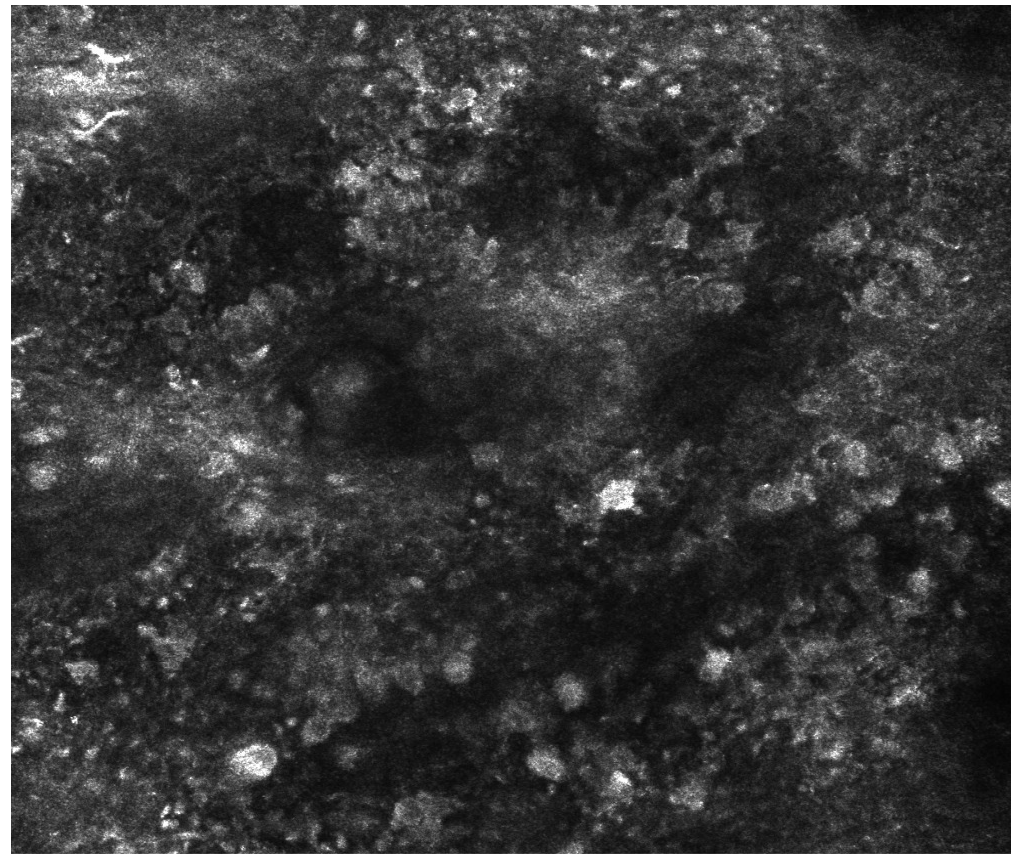
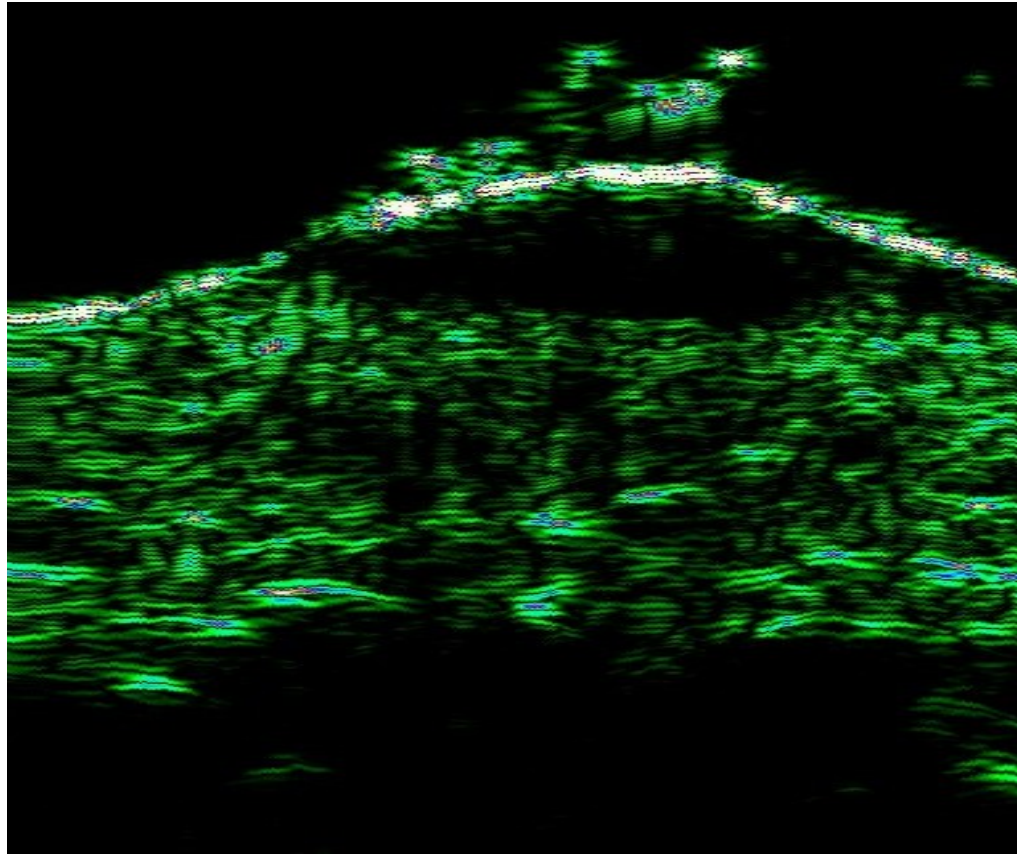


Diagnostika MM

- Klinický obraz (ABCDEF pravidlo)
- Anamnéza (RA, OA pozit, PA, imunosupresia)
- Dermatoskopia

- Histologické vyšetrenie (excízia/biopsia)
 - “When in doubt, cut it out”
- FISH - detekcia chromozomálnych aberácií

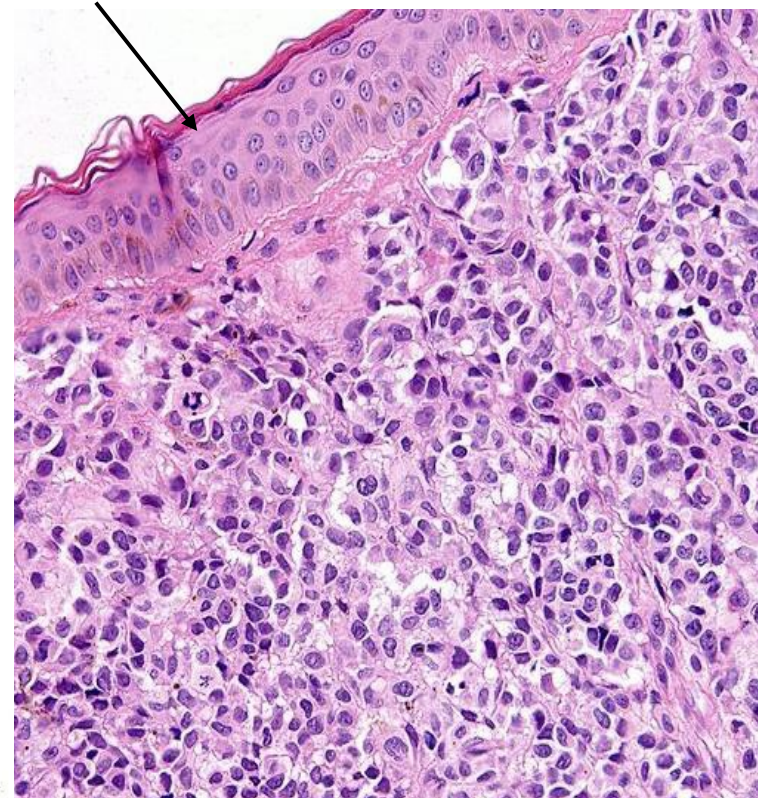
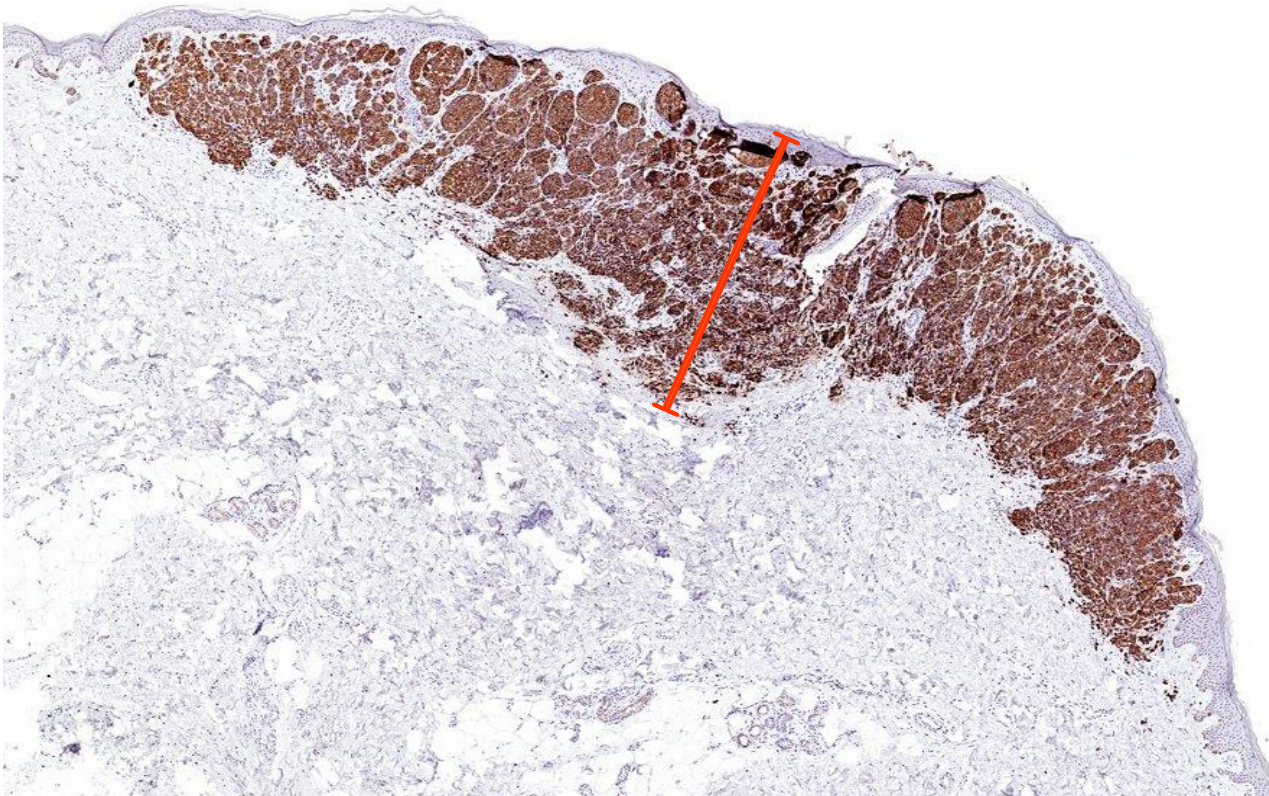
Neinvazívna diagnostika



Klasifikácia podľa Breslowa

Hrúbka nádoru v histologickom reze, meraná od stratum granulosum po najspodnejší okraj tumoru v milimetroch.

Stratum granulosum



Klasifikácia podľa Clarka

- I. postihnutá len epidermis (Carcinoma in situ)
- II. postihnutá len papilárna dermis
- III. postihnutá celá papilárna dermis bez invázie retikulárnej dermis
- IV. invázia do retikulárnej dermis, nepostihnuté podkožie
- V. postihnutá retikulárna dermis a invázia do podkožia

TABLE 1

STAGES OF MELANOMA

Stage	T	N	M
0	Tis	N0	M0
IA	T1a	N0	M0
IB	T1b T2a	N0 N0	M0 M0
IIA	T2b T3a	N0 N0	M0 M0
IIB	T3b T4a	N0 N0	M0 M0
IIC	T4b	N0	M0
IIIA	T1-T4a T1-T4a	N1a N2a	M0 M0
IIIB	T1-T4b T1-T4b T1-T4a T1-T4a T1-T4a	N1a N2a N1b N2b N2c	M0 M0 M0 M0 M0
IIIC	T1-T4b T1-T4b T1-T4b Any T	N1b N2b N2c N3	M0 M0 M0 M0
IV	Any T	Any N	M1

TABLE 2

TNM SYSTEM FOR CLASSIFYING MELANOMA

Stage	Description
Tumor (T)	
Tx	Primary tumor cannot be assessed.
T0	No evidence of primary tumor.
Tis	Also known as "melanoma in situ," melanoma cells are found only between the outer layer (epidermis) and the inner layer (dermis) of skin and have not yet invaded these layers. This lesion is considered precancerous.
T1 T1a T1b	Melanoma is no more than 1 millimeter (mm) thick (about the thickness of a credit card). Melanoma is no more than 1 mm thick, without ulceration and a mitotic rate of less than 1/mm ² . Melanoma is no more than 1 mm thick, either with ulceration or a mitotic rate of 1/mm ² or greater.
T2 T2a T2b	Melanoma is thicker than 1 mm but not more than 2 mm thick. Melanoma is thicker than 1 mm but not more than 2 mm thick, without ulceration. Melanoma is thicker than 1 mm but not more than 2 mm thick, with ulceration.
T3 T3a T3b	Melanoma is thicker than 2 mm but not more than 4 mm (about one-tenth of an inch) thick. Melanoma is thicker than 2 mm but not more than 4 mm, without ulceration. Melanoma is thicker than 2 mm but not more than 4 mm, with ulceration.
T4 T4a T4b	Melanoma is thicker than 4 mm. Melanoma is thicker than 4 mm, without ulceration. Melanoma is thicker than 4 mm, with ulceration.
Node (N)	
Nx	Regional lymph nodes cannot be assessed.
N0	No melanoma found in regional lymph nodes.
N1 N1a N1b	Melanoma found in one lymph node. Microscopic metastasis found in one lymph node. Macroscopic metastasis found in one lymph node.
N2 N2a N2b N2c	Melanoma found in two to three lymph nodes. Microscopic metastasis found in two to three lymph nodes. Macroscopic metastasis found in two to three lymph nodes. In-transit melanoma or satellite lesions are found, without metastasis to lymph nodes.
N3	Melanoma is found in four or more lymph nodes, or in two or more lymph nodes that appear to be joined together (known as matted lymph nodes). Or, melanoma is found as in-transit lesions or as satellite lesions that have spread to the lymph nodes.
Metastasis (M)	
Mx	Metastasis cannot be assessed.
M0	No metastasis.
M1a M1b M1c	Metastasis to skin, subcutaneous tissues or distant lymph nodes. Metastasis to lung. Metastasis to any other distant organs.

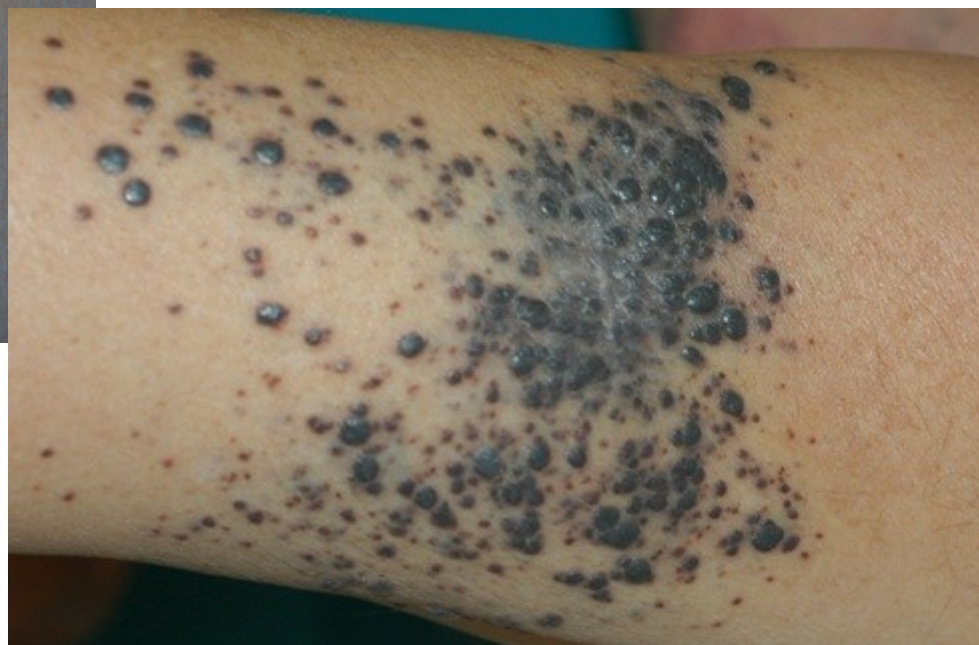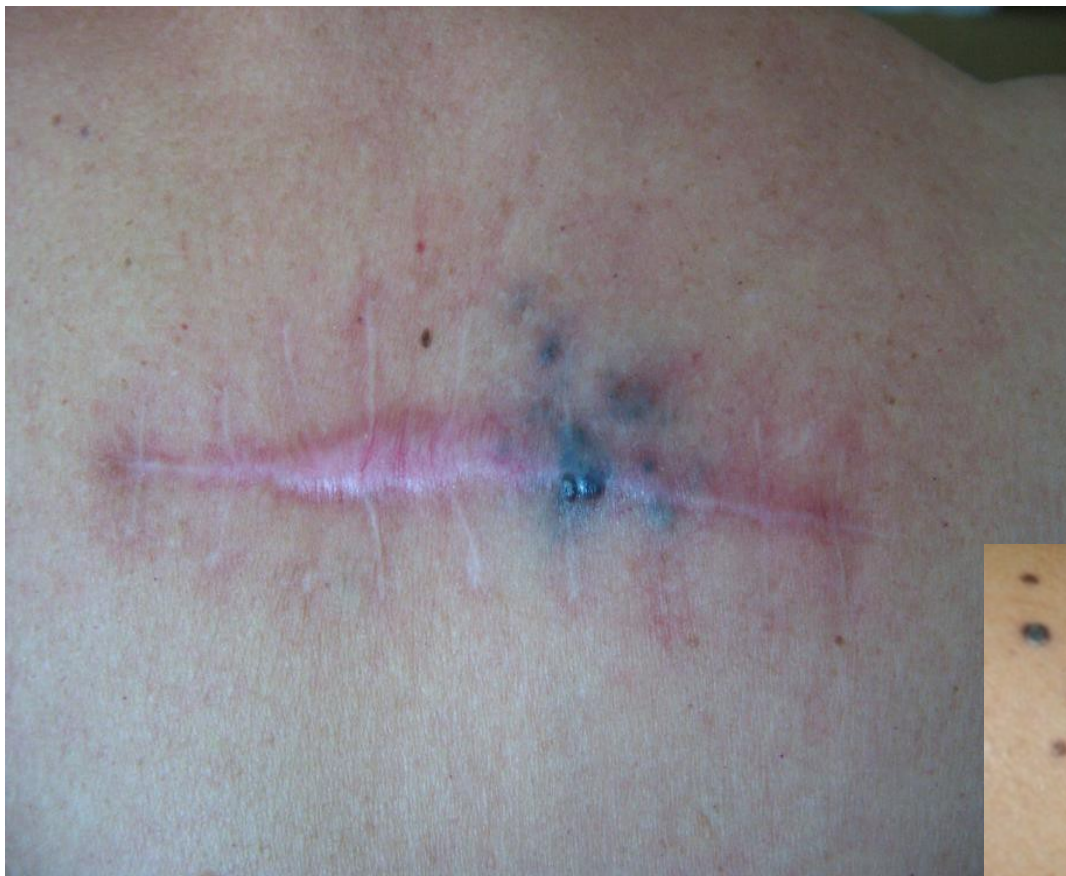Metastázy

- Lymfogénny a hematogénny prenos
- Hlavne pľúca, hepar, CNS, kosti

- Satelitné (do 2 cm od tumoru)
- Intransit (od 2 cm od tumoru)
- Nodálne (regionálne lymfatické uzliny)
- Hematogénne

- Melanosis cutis diffusa

Metastázy

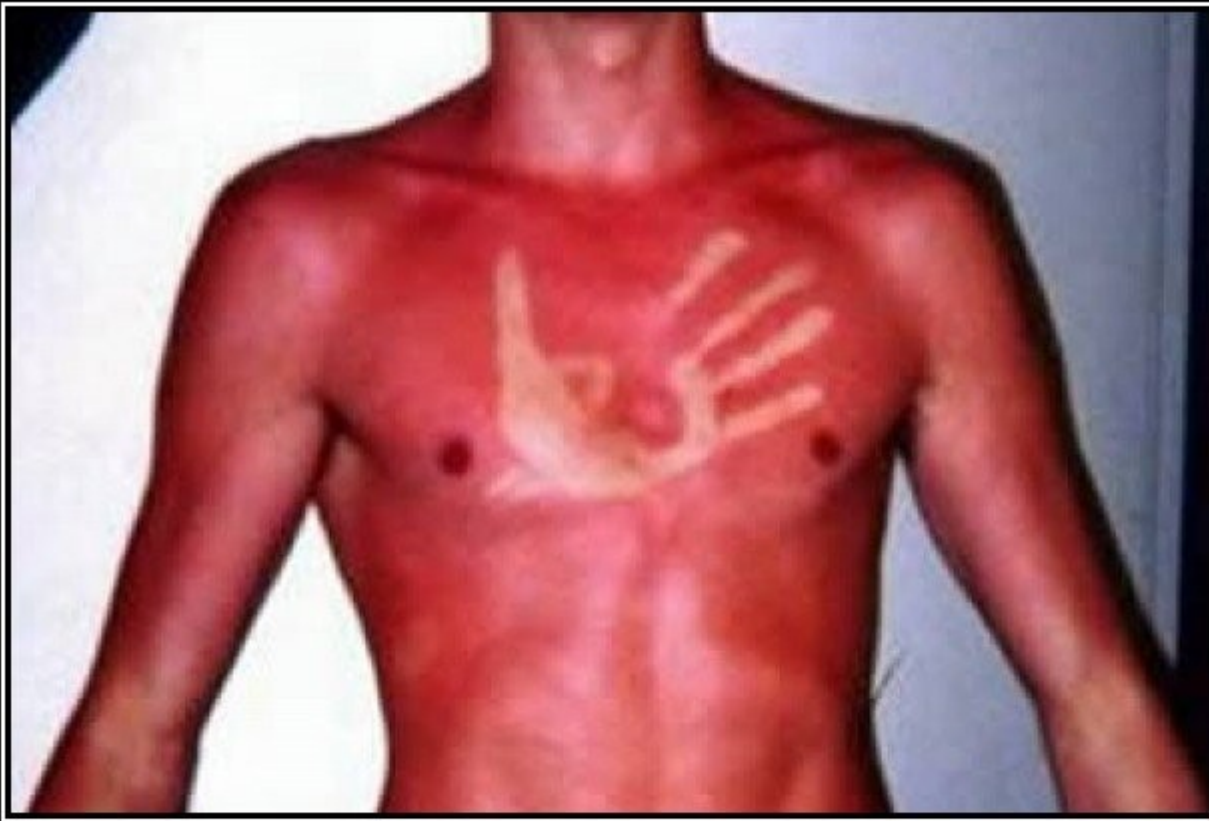

Primárna Terapia

- Široká excízia (bezpečnostný lem)
 - MM in situ – 0.5 cm
 - MM do Breslow 2 mm – 1 cm
 - MM nad Breslow 2 mm – 2 cm
- Excízia a histologizácia SLN (sentinelova uzlina)
 - Breslow nad 1 mm
 - Breslow 0.8 mm a ulcerácia

Adjuvantná terapia

- Chemoterapia (Dacarbazine, Cisplatina)
- Interferón (Intron, Roferon)
- Kryalizácia (sentinelové, intransit metastázy)
- Rádioterapia
- Cielená terapia (BRAF, MEK inhibítory)
- Imunoterapia (check point inhibition)
- Kombinácia anti CTLA-4 + anti PD-1
- Terapia do progresie alebo toxicity



SKIN CANCER

Nature's way of killing retards

There's no
stronger sunscreen
than sitting in a bar.



someecards