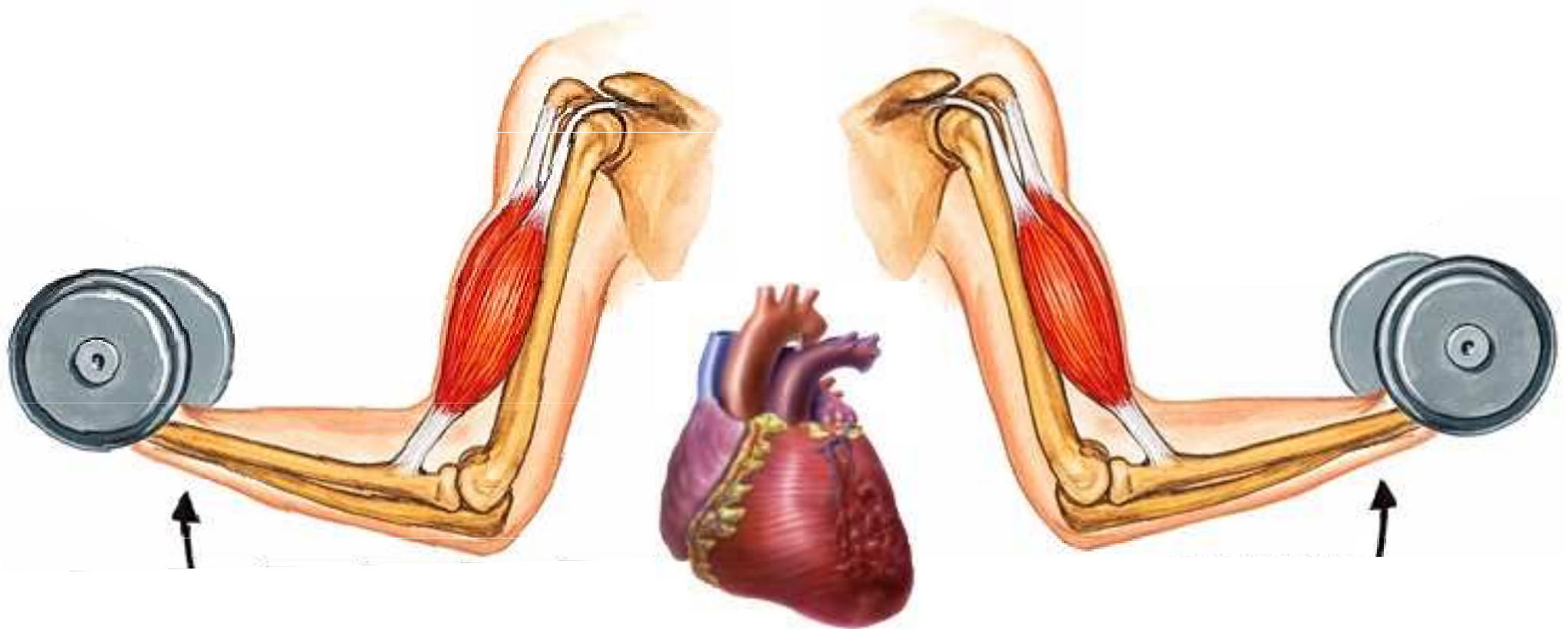
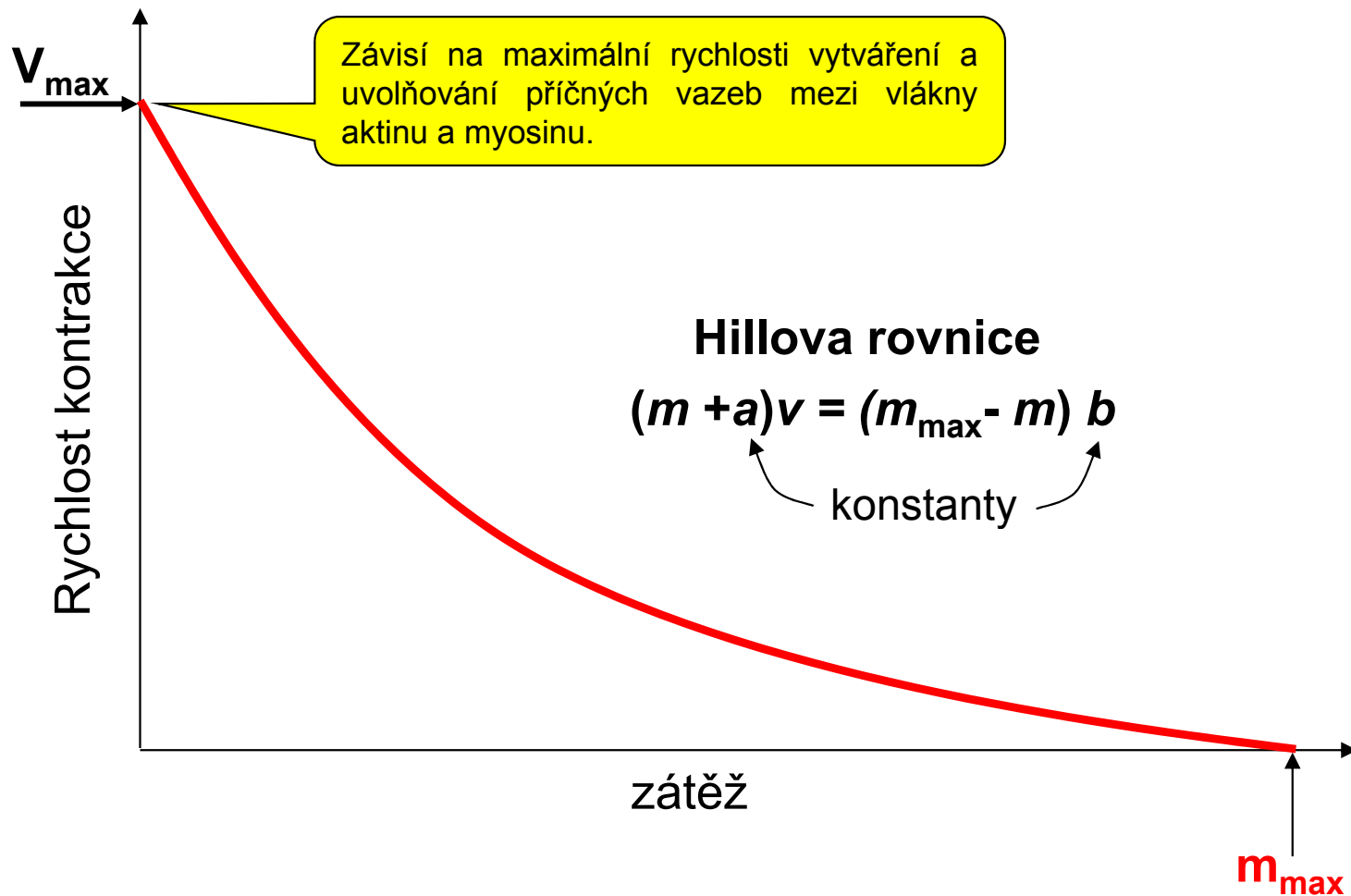



HODNOCENÍ SVALOVÉ KONTRAKCE



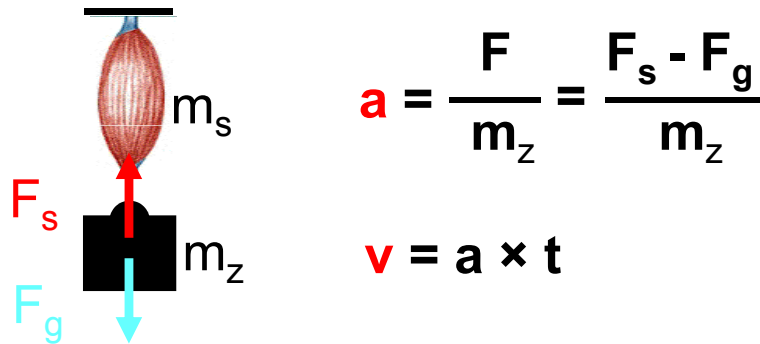
HODNOCENÍ KONTRAKCE KOSTERNÍHO SVALU

Závislost rychlosti kontrakce na zátěži kosterního svalu



Vysvětlení závislosti rychlosti kontrakce na zátěži kosterního svalu

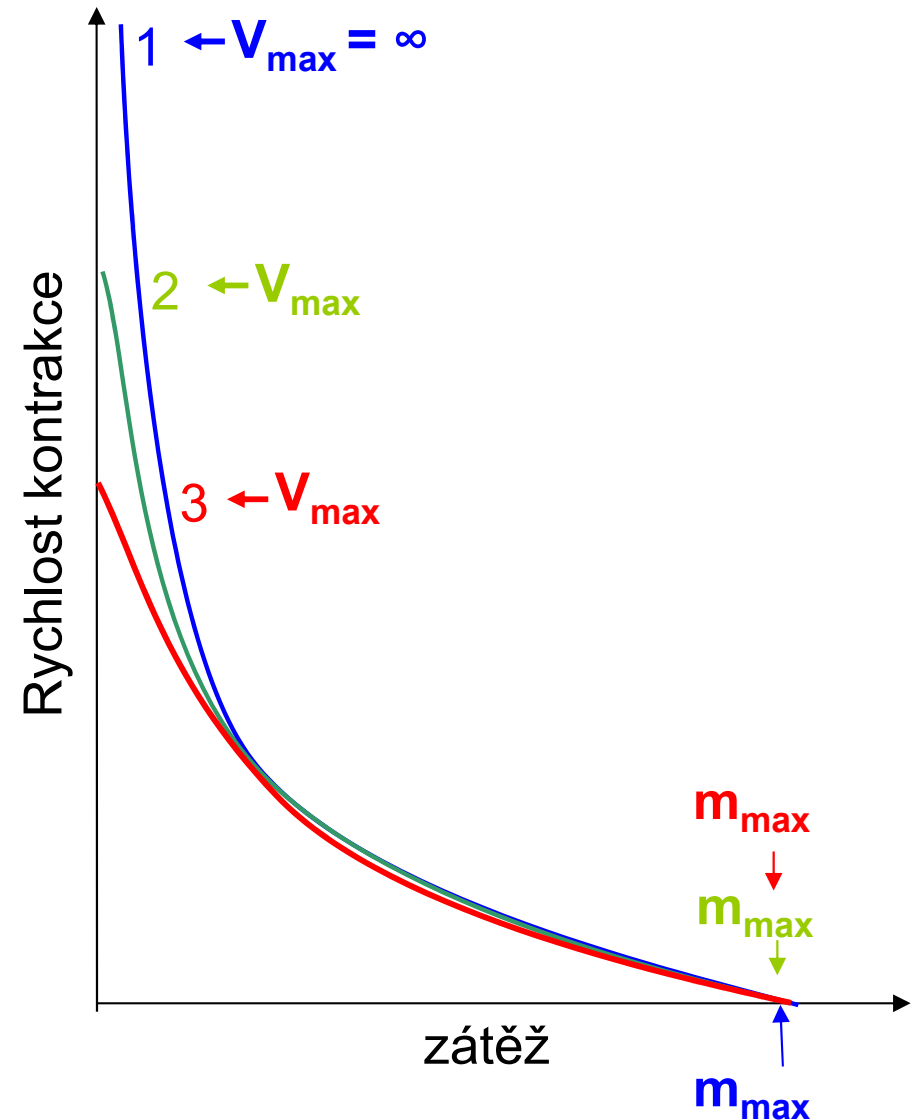
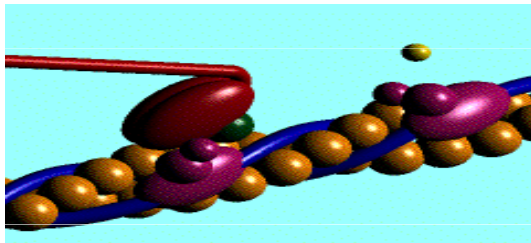
1) Druhý Newtonův pohybový zákon



2) Sval zdvihá minimálně svoji hmotnost m_s

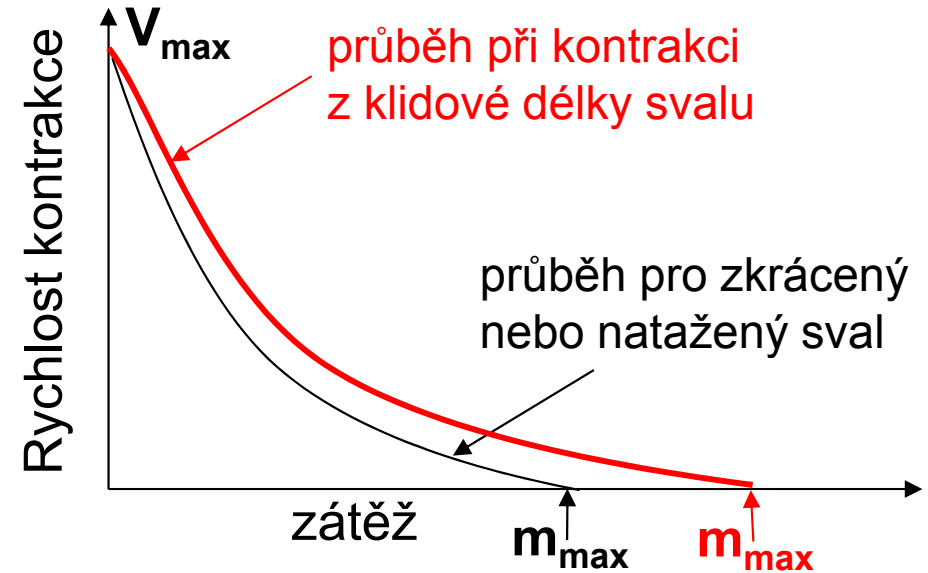
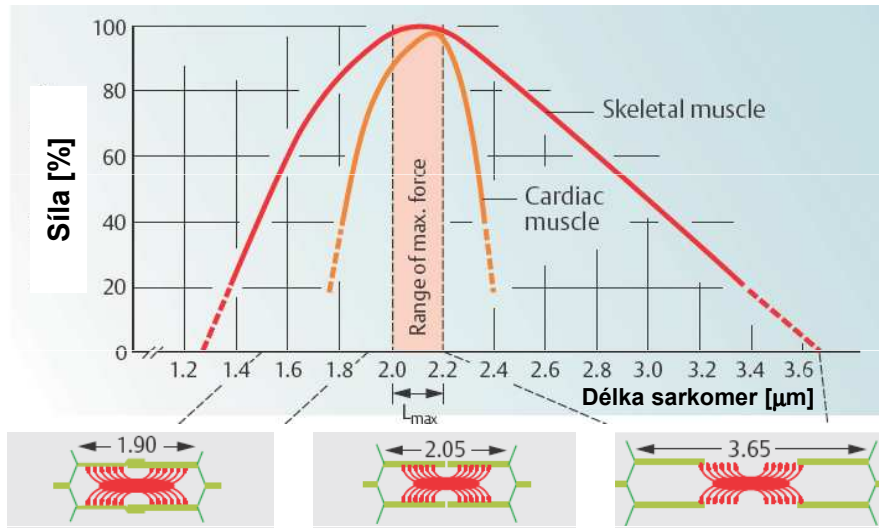
$$a = \frac{F_s - F_g}{m_z + m_s} \quad v = a \times t$$

3) Maximální rychlost kontrakce je omezená

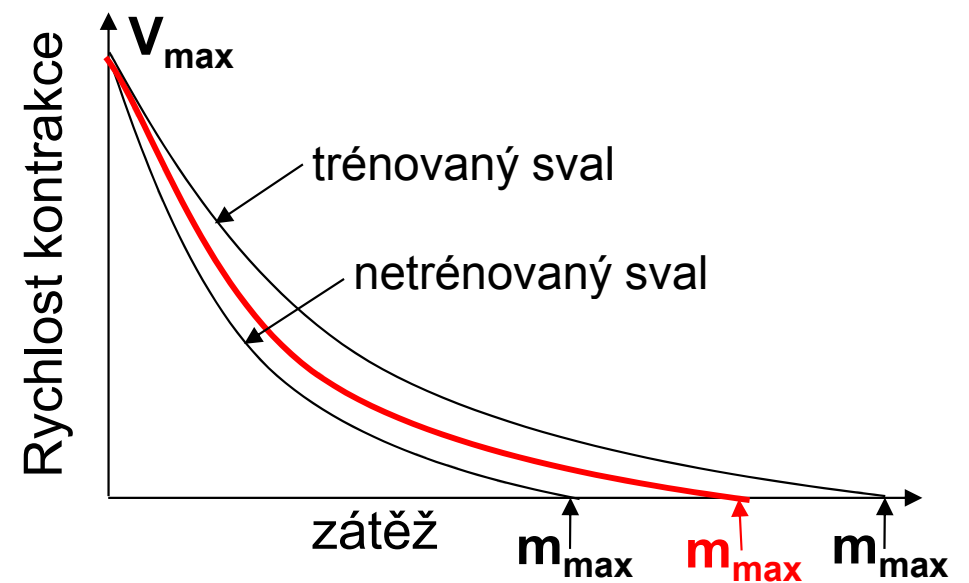
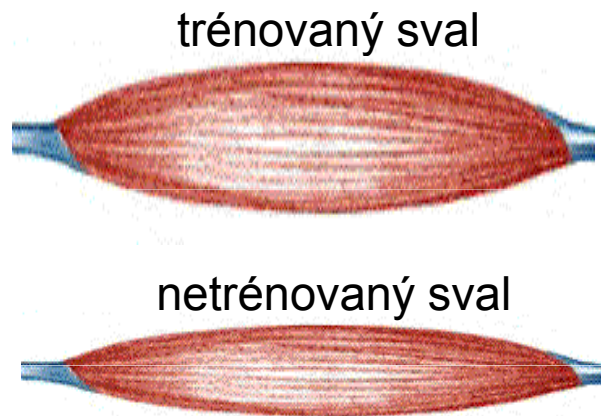


Fyziologické faktory ovlivňující průběh závislosti rychlosti kontrakce na zátěži kosterního svalu

1) Počáteční délka svalu (sarkomer)



2) Počet aktivních sarcomer



3) Typ svalových vláken

Pomalý typ – 1

červená svalová vlákna, vysoká aerobní kapacita, odolné vůči únavě.

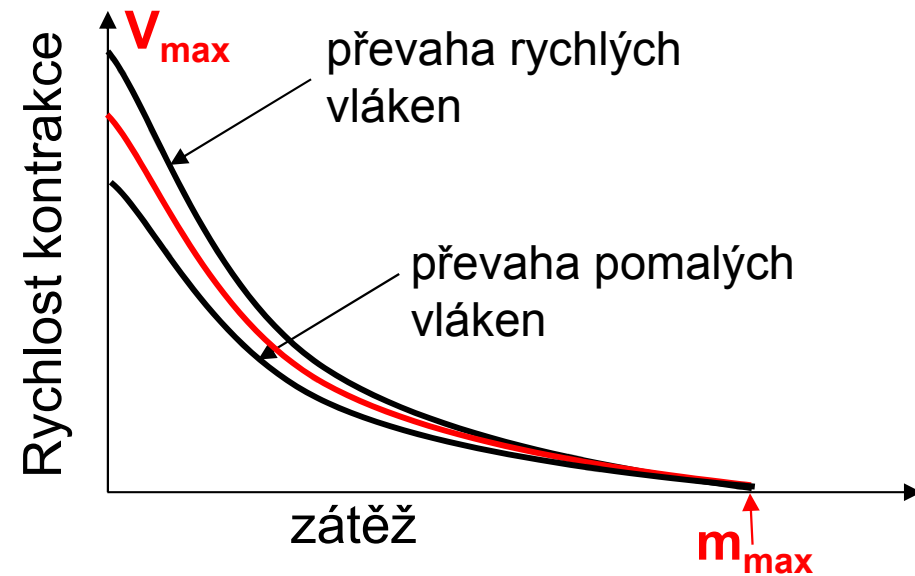
Rychlý typ – 2A

červená svalová vlákna, střední aerobní a anaerobní kapacita, odolné vůči únavě.

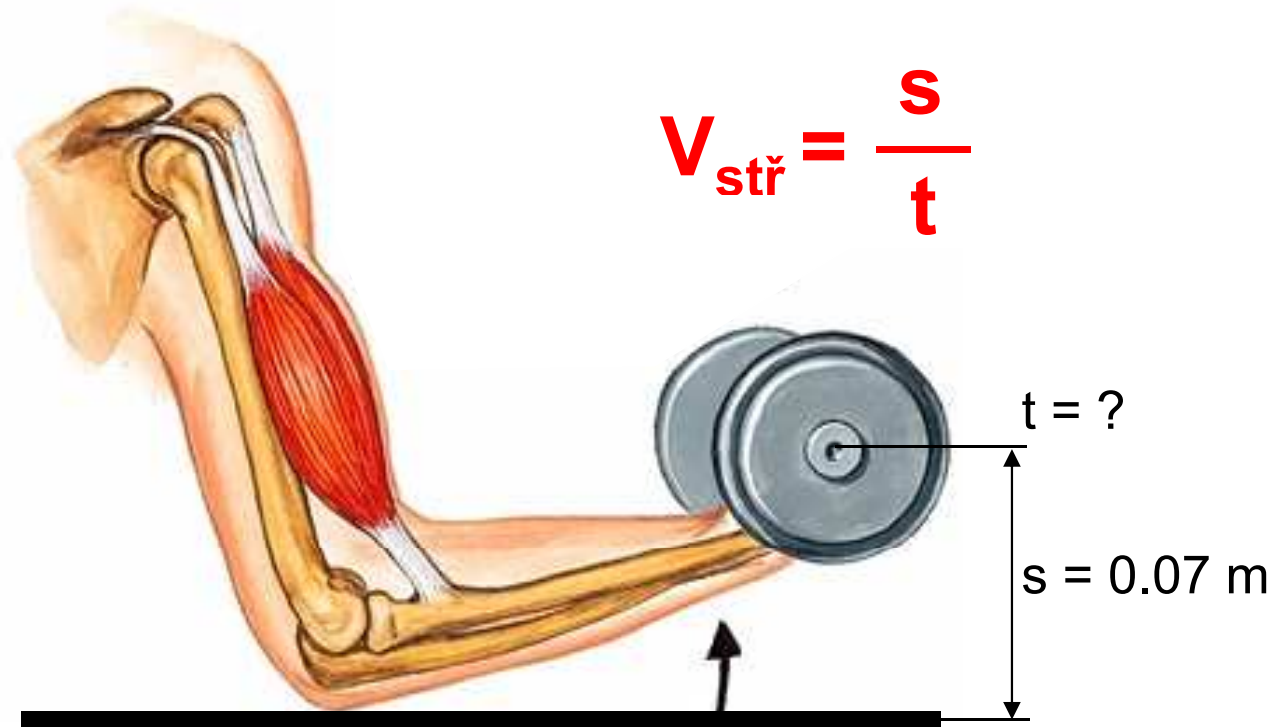
Rychlý typ – 2B

bílá svalová vlákna, nízká aerobní a vysoká anaerobní kapacita, rychlý nástup únavy.

Pozn.: Při svalové práci se aktivují jednotlivé typy svalových vláken podle intenzity svalové kontrakce.

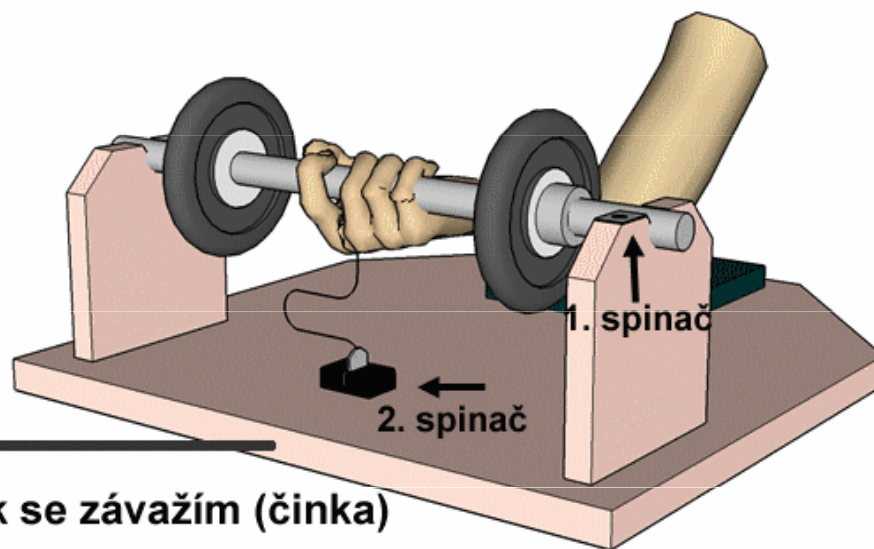
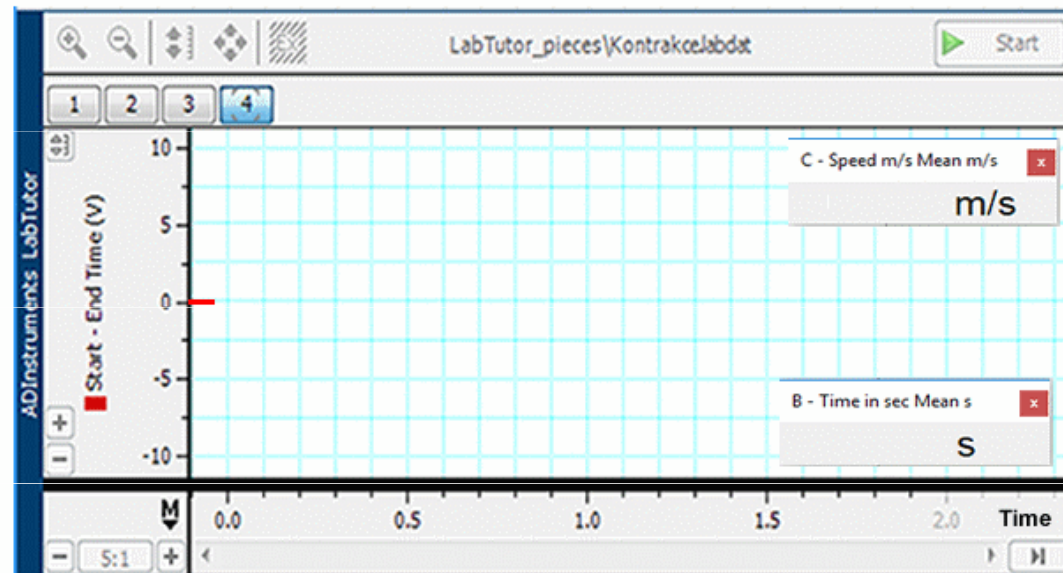


Vyšetření závislosti rychlosti kontrakce na zátěži kosterního svalu



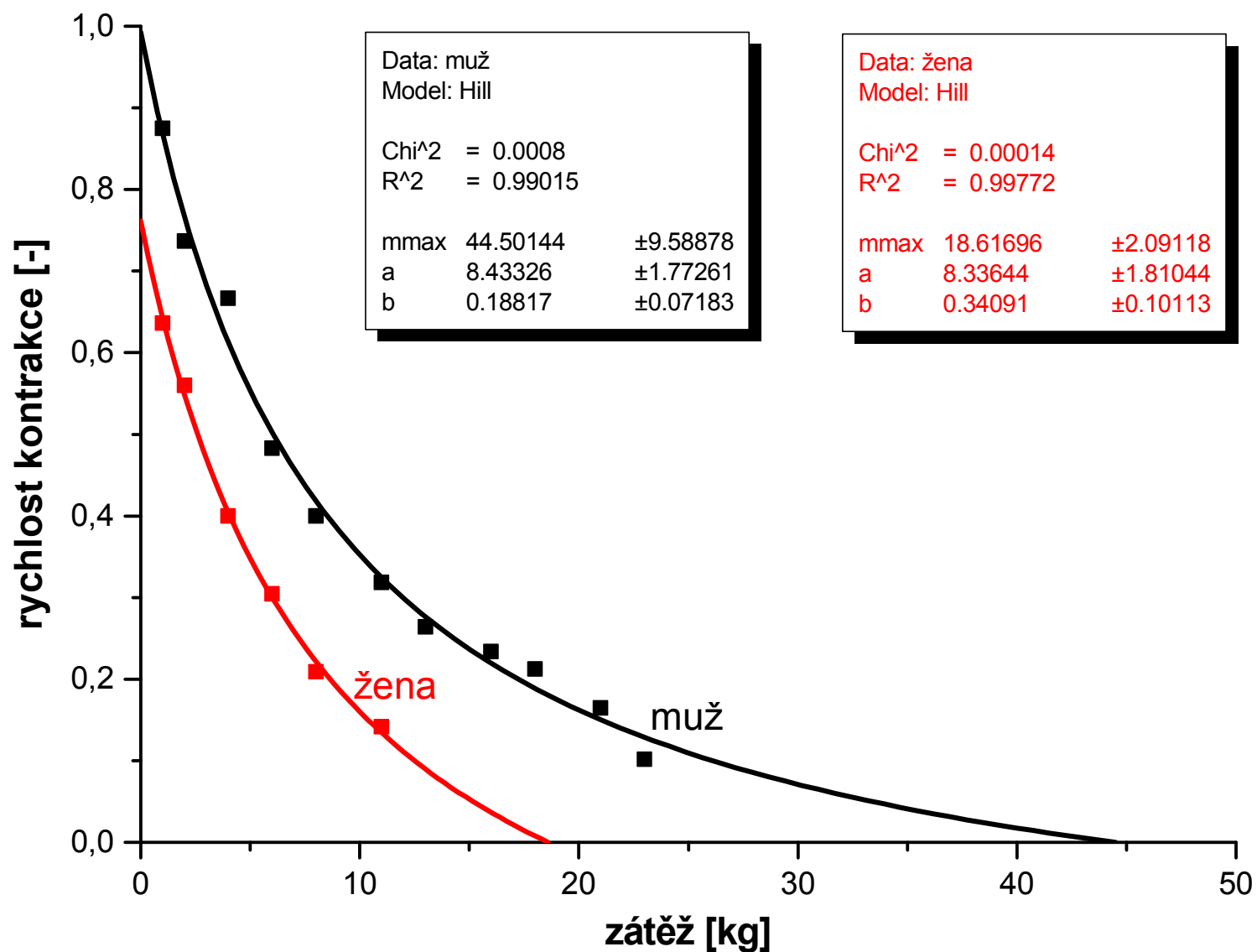
Sestava pro měření rychlosti kontrakce kosterního svalu

PowerLab



Přípravek se závažím (činka)

Reprezentativní výsledky měření



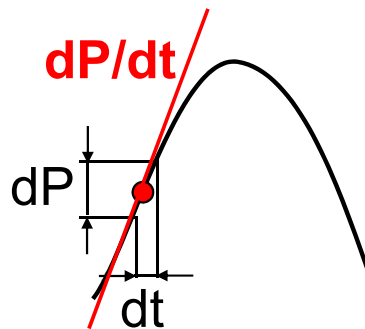
HODNOCENÍ KONTRAKTILITY SRDEČNÍHO SVALU

HODNOCENÍ KONTRAKTILITY SRDEČNÍHO SVALU

1

Index $(dP/dt)_{max}$

Index $(dP/dt)_{max}$ vyjadřuje maximální rychlost nárůstu tlaku v levé komoře během izovolumické kontrakce

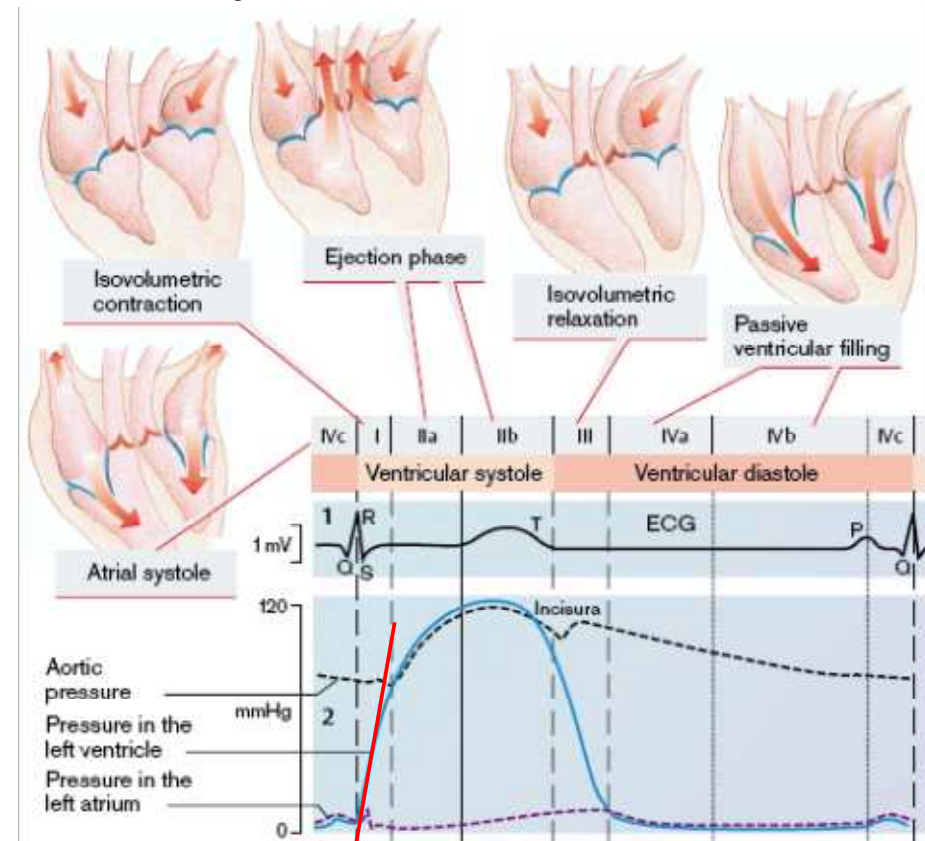


Normální hodnoty:
1300-1900 mmHg/s

Stanovení: pomocí katetrizace.

Využití: především k výzkumným účelům (náročná a nákladná invazivní metoda).

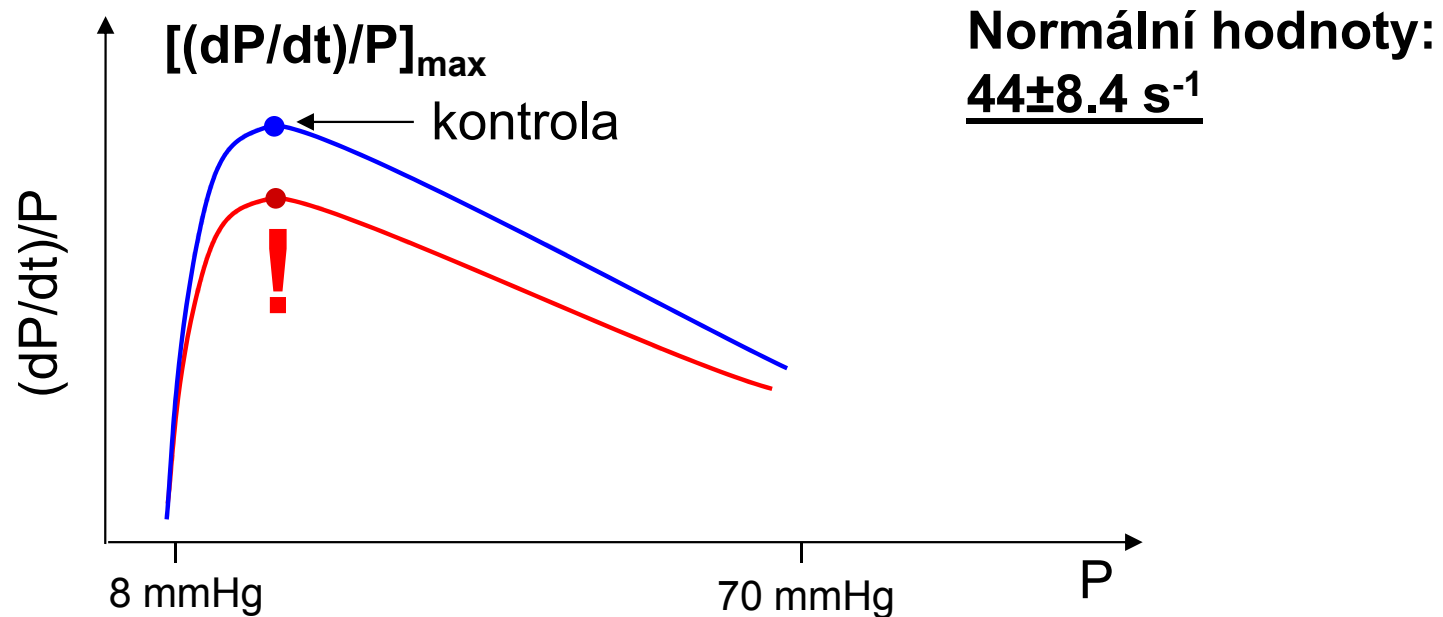
Pozn.: při zvýšení end-diastolického objemu v levé komoře (např. při hypertenzi), dochází k ovlivnění $(dP/dt)_{max}$ prostřednictvím Frank-Starlingova mechanismu!



$(dP/dt)_{max}$

Index $[(dP/dt)/P]_{\max}$

Index $[(dP/dt)/P]_{\max}$ odpovídá maximální rychlosti kontrakce srdečního svalu.



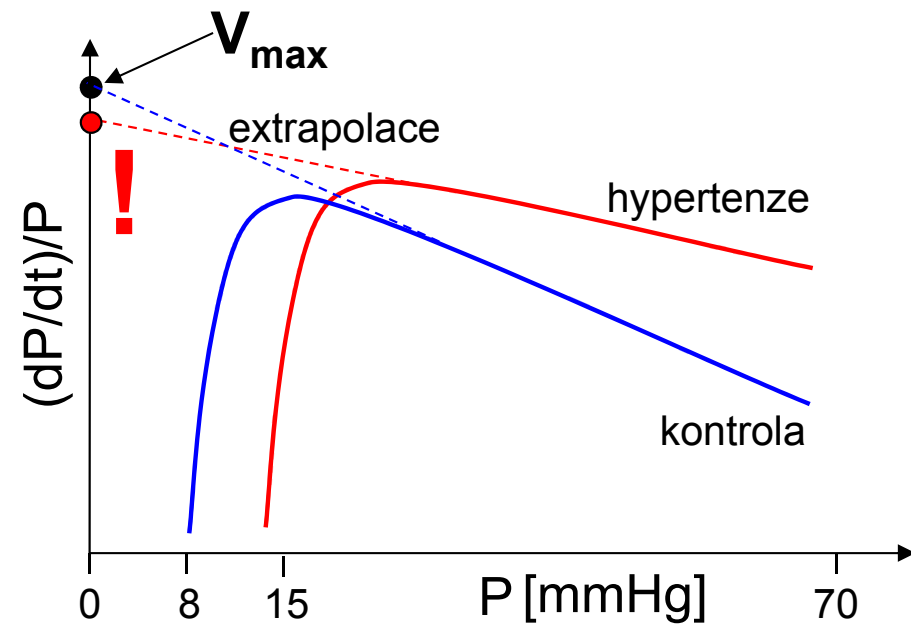
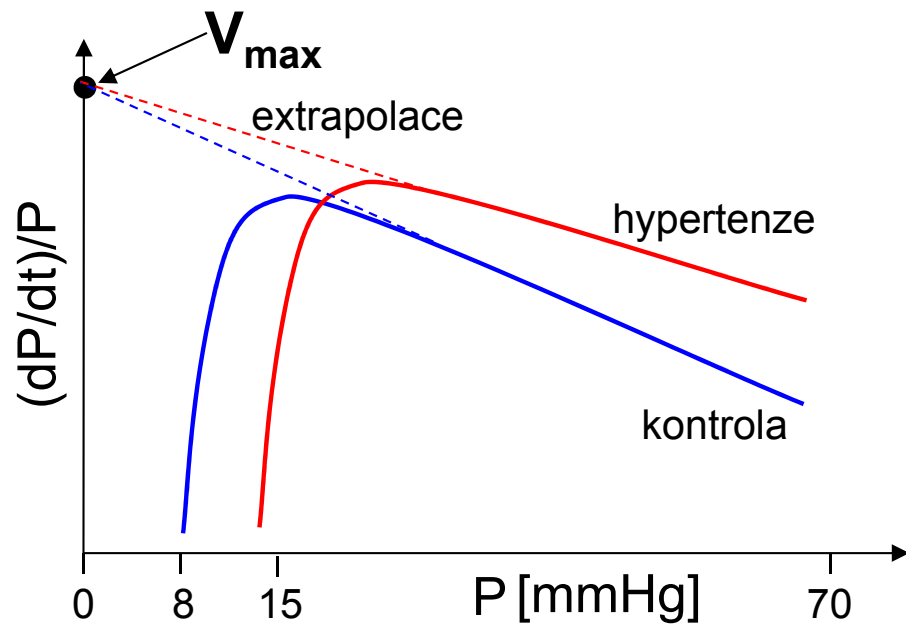
Stanovení: pomoci katetrizace.

Využití: především k výzkumným účelům (náročná a nákladná invazivní metoda).

Pozn.: může být ovlivněn vysokým end-diastolickým tlakem v levé komoře!

Index V_{\max}

Index V_{\max} odpovídá rychlosti kontrakce srdečního svalu při nulové zátěži.



Stanovení: pomoci katetrizace.

Využití: pouze k výzkumným účelům (náročná a nákladná invazivní metoda).

Pozn.: může být ovlivněno nepřesnou extrapolací!

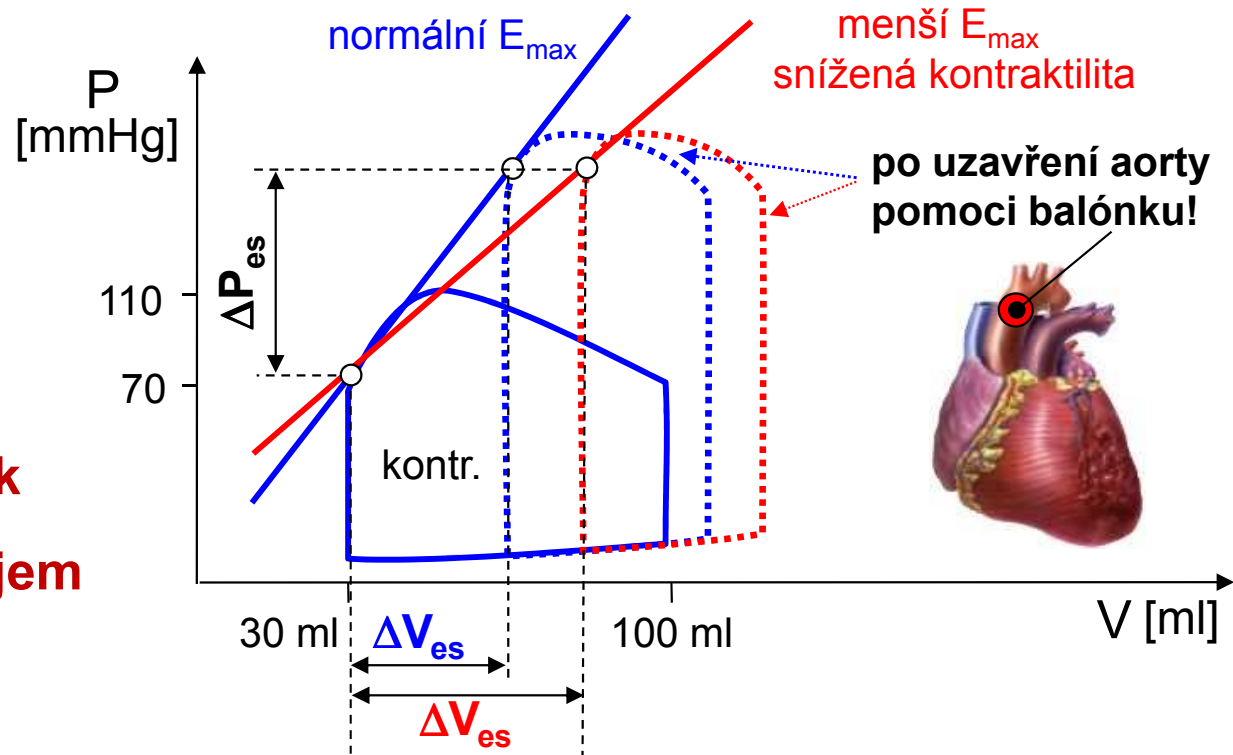
Index E_{max}

Index E_{max} je definován jako strmost přímky určené z end-systolických hodnot P-V diagramů.

$$E_{max} = \frac{\Delta P_{es}}{\Delta V_{es}}$$

P_{es} - end-systolický tlak

V_{es} - end-systolický objem



Stanovení: pomocí katetrizace.

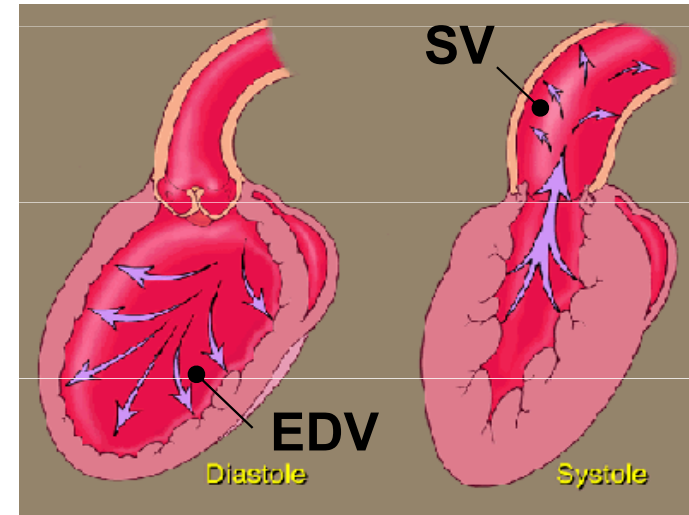
Využití: pouze k výzkumným účelům (náročná a nákladná invazivní metoda).

Pozn.: nejpřesnější metoda pro stanovení kontraktility myokardu nezávislá na end-diastolickém tlaku v levé komoře ani na arteriálním tlaku!

$$EF = \frac{SV}{EDV}$$

SV - systolický objem

EDV - objem komory na konci diastoly



Normální hodnoty: SV \approx 70 ml, EDV \approx 100 ml, EF = 50 - 70%

EF stoupá např. při sympatické stimulaci a jiným inotropním působení 40 % a méně ukazuje na sníženou kontraktilitu (systolická dysfunkce)

Stanovení: pomoci magnetické rezonance nebo echokardiografie.

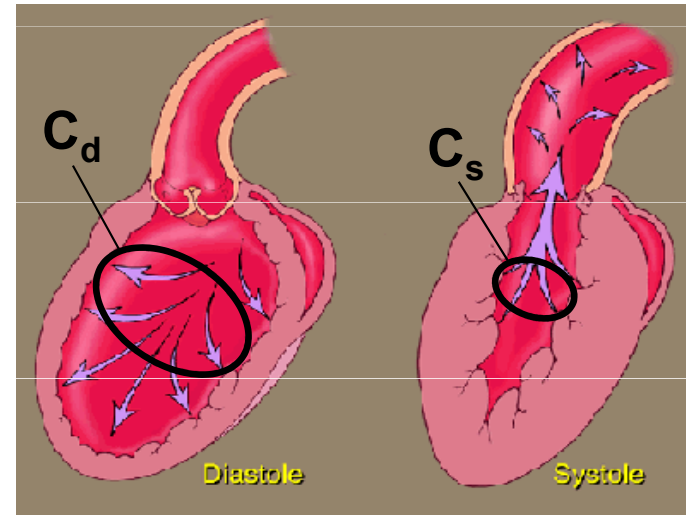
Využití.: metoda EF se běžně využívá v klinické praxi pro neinvazivní odhad kontraktility levé srdeční komory!

6

Rychlost stahu obvodového vlákna levé komory

klinika

$$V_{cf} = \frac{(C_d - C_s)}{C_d \cdot t_{ef}}$$



C_d – délka vnitřního obvodu příčného řezu levé komory v diastole

C_s – délka vnitřního obvodu příčného řezu levé komory v systole

t_{ef} – doba ejekční fáze

Normální hodnota: $1.09 \pm 0.12 \text{ circ} \cdot \text{s}^{-1}$

Stanovení: pomocí echokardiografie.

Využití.: stanovení V_{cf} se běžně využívá v klinické praxi pro neinvazivní odhad kontraktivity levé srdeční komory!